

Základy anatomie soustavy trávicí, žláz s vnitřní sekrecí a soustavy močopohlavní

doc. MUDr. Jitka Hanzlová, CSc. MUDr. Jan Hemza

Předmluva

Druhý díl učebnice anatomie popisuje základy anatomie soustavy trávicí, endokrinního systému a soustavy močopohlavní. Je určen pro posluchače Fakulty sportovních studií, ZŠ, CTV, Vyšší zdravotnické školy apod.) Při výkladu stavby jednotlivých orgánů se stručně zmiňujeme i o jejich funkci pro lepší pochopení dialektiky tvaru, stavby a funkce. Nechceme nahrazovat učebnice fyziologie, v nichž je příslušná látka podána důkladněji a podrobněji, proto je dílo pouze doplněno funkčními poznámkami a dále i poznámkami z oblasti historie, medicíny klinické a netradičních medicínských oborů k jednotlivým částem učební látky. Elektronická skripta jsou doplněna obrazovými přílohami probírané látky, dále slovníček nejdůležitějších výrazů a ukázky zkušebních testů z učební látky.

Za odbornou spolupráci děkujeme ing. J. Šišmovi, za recenzi celého textu doc. MUDr. A. Holibkové, CSc., za jazykovou korekturu V. Hlavaté a za technickou spolupráci Servisnímu středisku pro e-learning MU. Přejeme všem studentům, aby jim skripta pomohla prohloubit si znalosti funkční anatomie.

Soustava trávicí – apparatus digestorius

Úkolem trávicího ústrojí je příjem potravy, její mechanické a chemické zpracování (tzv. trávení – digesce), vstřebávání štěpných produktů a odstraňování látek nepotřebných, nadbytečných nebo toxických, a to především játry do žluči nebo přímo epitelem tlustého střeva. Energie uvolněná přeměnou základních živin (sacharidů, tuků a bílkovin) obsažených v potravě udržuje základní životní funkce organismu. V potravě jsou dále obsaženy vitaminy, minerální látky, včetně stopových prvků. Dochází ke vstřebání i velkého množství vody (10 – 12 l) obsažené v potravě i v trávicích šťávách. Mechanické a chemické zpracování potravy je komplexní proces. Vylučování trávicích šťáv probíhá na základě nervově reflexních a fyzikálně chemických dějích, na kterých se podílí jednak nepodmíněné reflexy (přímý kontakt s přijímanou potravou nebo tráveninou) a podmíněné reflexy (přítomnost potravy v trávicím ústrojí není nezbytná – postačí jen smyslové podněty).

Trávicí ústrojí je tvořeno dvěma typy orgánů:

- trávicí trubici – její délka je od ústního po řitní otvor 6,5 – 7,5 m (obr.1)
- žlázami, a to uloženými buď přímo ve stěně trávicí trubice, nebo uloženými separovaně a svými vývody vyúsťující do trávicího traktu (slinné žlázy, příušní, podjazykové, podčelistní, dále slinivka břišní a játra).

Kapacita celého trávicího ústrojí je 6 litrů u muže a 5 litrů u ženy. Doba průchodu potravy trávicím ústrojím je 24 – 72 hodin v závislosti na požitě potravě (nestravitelná vláknina - buničina, urychluje posun potravy do konečníku).

Stavba stěny trávicí trubice

Stěna trávicí trubice je tvořena čtyřmi hlavními vrstvami (obr. 2)

- *Sliznice – tunica mucosa (mukóza)* – vystýlá dutinovou stranu trávicí trubice. Její barva je růžová až červená a tvoří selektivní bariéru mezi vnějším a vnitřním prostředím organismu. Tvoří ji jednak epitel mnohvrstevný dlaždicovitý nerohovějící-*lamina epithelialis*. V místech, kde dochází ke značnému mechanickému působení na stěnu trávicí trubice (dutinová ústní, ústní část hltanu, horní 2/3 jícnu, řitní ústí). Zbývající část sliznice tvoří epitel žlázo- nebo resorbční. V některých úsecích trubice je povrch sliznice hladký (dutinová ústní), jinde vytváří drobné výběžky-

papillae, řasy- plicae, nebo klky – villi. Řasy a klky velmi zvětšují povrch sliznice. Pod epitelem je tenká vrstva slizničního vaziva (lamina propria mucosae), která obsahuje krevní a mízní vlásečnice, drobné slizniční žlázy, které se podílí na obranném – imunitním systému organismu, dále zde jsou jemné nervové pleteně a roztroušené buňky hladké svaloviny (lamina muscularis mucosae), která napomáhá posunu tráveniny. Na povrchu sliznice jsou uloženy imunitní komplexy – imunoglobuliny IgA, IgE.

- *Podslizniční vazivo – tunica submucosa*. Je tvořeno řídkým vazivem. Obsahuje tukové buňky, velké množství lymfoidních buněk, které působí jako ochrana proti pronikání virů a bakterií do vnitřního prostředí, dále větší cévy a nervové pleteně (autonomní nervy- *plexus submucosus Meissneri*).
- *Vrstva svalová – tunica muscularis*. Je to nejmohutnější vrstva stěny trávicí trubice. Je tvořena až po dolní třetinu jícnu a při otvoru řítním svalovinou příčně pruhovanou (viz anatomie pohybového aparátu str. 12.), kterou ovládáme svojí vůlí, v ostatních částech trávicí trubice je svalovina hladká. Hladká svalovina je v převážné části tvořena dvěma vrstvami:
 - *vnitřní vrstvou kruhovou (stratum circulare)* a
 - *zevní vrstvou podélnou (stratum longitudinale)*.

Žaludek má ještě třetí *svalovou vrstvu orientovanou šikmo (stratum obliquum)*. Hladká svalovina je motoricky inervována autonomními nervy (sympatikus a parasympatikus). Tyto nervy vytváří ve svalové vrstvě silnou nervovou pletěň - *plexus myentericus Auerbachii* – Auerbachova pletěň. Sympatická vlákna jsou doprovázena vláknými senzitivními. Parasympatikus většinou zrychluje peristaltiku - pohyb stěny trávicí trubice, sympatikus má většinou opačný účinek. Hladká svalovina vykonává periodické, peristaltické pohyby.

Kontrakce hladké svaloviny jsou dvojího typu :

- *tonický typ* (v orgánech působících jako zásobník - žaludek, žlučník, tráčníky)
- *fázický typ* (rytmický v orgánech, které slouží k transportu).
- Povrchová zevní vrstva má dvojí charakter:
 1. *podbřišnice – peritoneum, tunica serosa*. Je řídké vazivo pokrývající většinu orgánů trávicího ústrojí volně uložených, zavěšených, v dutině břišní. Má velkou vstřebávací- resorbční plochu (cca 2m²), proto je zánět pobřišnice velmi nebezpečný. Má význam pro imunologii.
 2. *adventitia – řídké vazivo* u orgánů srostlých s okolím (hltn, jícn, část konečníku).

Pozn.: v případě poruchy pohybu střev po delší dobu, dochází k poruše neprůchodnosti stěny vůči bakteriím a bakterie spontánně pronikají stěnou břišní do krve a vzniká tak bakteriémie až septikémie. Pohyb střeva je důležitý ochranný faktor.

Orgány trávicího ústrojí

Na trávicí soustavě můžeme rozlišit tyto hlavní části:

- ***dutinu ústní – cavitas oris***.(obr. 3) Zde se potrava mechanicky rozmělní a promísí se slinami, které produkují *slinné žlázy (glandulae salivariae)*. Uplatňuje se i při fonaci – mluvení, zpěv apod.

Začíná *otvorem ústním – rima oris*. Dělí se na *předsíň dutiny ústní – vestibulum oris*, a na *vlastní dutinu ústní – cavitas oris propria*. Dutinu ústní vzadu ohraničuje *zúžené místo – isthmus faucium*. Rozmělněné sousto je posunováno do *hltnu – pharynx*. Hltn pokračuje *jícnem – oesophagus*, který leží v zadním mezihrudí - mediastinum, a po průchodu přes bránici ústí do *žaludku- gaster (ventriculus)*. Zde mechanickým a chemickým

zpracováním vzniká trávenina – chymus, která pokračuje do *tenkého střeva- intestinum tenue*, kde dochází ke vstřebávání živin.

Tenké střevo se dělí na tři úseky:

- **dvanaáctník – duodenum,**
- **lačník – jejunum a**
- **kyčelník – ileum.**

Trávenina pokračuje do *tlustého střeva - intestinum crassum*, ve kterém se dokončí trávení, vstřebávání a vznikají odpadové látky, které přes *konečník- rectum* vycházejí z těla ven. K trávicí trubici se vážou žlázy uložené buď přímo ve stěně trávicí trubice (*ve sliznici tváří - glandulae buccales, rtů - glandulae labiales, dásní - glandulae molares et gingivales, patra - glandulae palatinae, jazyka - glandulae linguales*) nebo svými vývody vyúsťují do trávicího traktu - velké slinné žlázy (*příušní – glandulae parotidae, podjazykové- glandulae sublinguales, podčelistní glandulae submandibulares*), dále **játra- hepar** a **slinivka břišní – pancreas**.

1. Předstíň dutiny ústní – vestibulum oris

je štěrbina tvaru podkovy ohraničená zevně rty a tvářemi a na vnitřní straně zubními oblouky a dásněmi. Při úplném sevření chrupu ji od vlastní dutiny ústní oddělují jen úzké *štěrbiny mezi zuby – tremata* a *trojúhelníkové políčko za poslední stoličkou – trigonum retromolares* (toto se využívá k zavedení žaludeční nebo duodenální sondy k provádění výživy u pacientů po zlomeninách v oblasti čelistí, kde je nutno provést fixaci čelistí k sobě pomocí mezizubní vazby, u zlomenin spodiny lebeční – zde není zavádění sondy nosem povoleno).

3. Rty – labia

Rozlišujeme:

- *horní ret – labium superius* a
- *dolní ret – labium inferius*.

Jejich podkladem je **kruhový sval ústní – musculus orbicularis oris**, do kterého se upíná velké množství svalů, které se podílí na tvaru **štěrbiny ústní – rima oris**. (viz skripta Základy anatomie pohybového ústrojí, str. 55).

Stavba rtu má tři části. Zevně je kůže u mužů **porostlá vousy (barba)**, jedná se o terciární pohlavní znak, u žen je porostlá jemnými chloupky. Obsahuje hojné potní a mazové žlázy. Následuje široká **přechodná zóna – červeň rtů**, bohatě prokrvená a inervovaná. Její změny mohou představovat projevy určité choroby (rty suché, nafialovělé, bledé, popraskané apod.). Na vnitřní straně jsou rty pokryty sliznicí – mnohvrstevným dlaždicovitým epitelem nerohovějícím - která vytváří sagitálně postavené řasy mezi rty a dásněmi- frenulum labii superioris et inferioris. Na vnitřní ploše rtů jsou v podslizničním vazivu uloženy slinné žlázy. Pozn.:Vlastní červeň je i významným sexuálním signálem mezi mužem a ženou – ženy si jejich tvar i barvu z těchto důvodů uměle upravují – tvarové i barevné úpravy jsou ovlivněny i módními trendy.

4. Tváře- buccae

Tvoří laterální ohraničení předstíň ústní -vestibulum oris. Jejich podkladem je mimický sval tvářový – m. buccinator, inervovaný z obličejového nervu – nervus facialis (N VII.). Zevně jsou tváře kryty kůží, která je u mužů opět porostlá jako terciárním pohlavním znakem, vousy (barba), u žen jemnými chloupky. Obsahuje četné potní a mazové žlázy. Na vnitřní

straně je sliznice, která obsahuje množství **slinných žláz** – *glandulae buccales*. Z vnější strany naléhá na musculus buccinator **tukové tvářové těleso** – *corpus adiposum buccae*, dobře vyvinuté u dětí - Buchatovo těleso. Proti horní druhé stoličce ústí vývod velké slinné **příušní žlázy** – *glandula parotis*, žláza je párová.

4. Vlastní dutiny ústní - *cavitas oris propria*

Její ohraničení tvoří nahoře oproti dutině nosní:

- vpředu **tvrdé patro**- *palatum durum* a
- vzadu **měkké patro**- *palatum molle*.

Podkladem tvrdého patra jsou:

- *horní čelist* - *patrový výběžek horní čelisti*- *processus palatinus maxillae* a
- *kost patrová* - *horizontální ploténka patrové kosti* – *lamina horizontalis ossis palatini*). (viz skripta Základy anatomie pohybového ústrojí, str. 29).

Podkladem měkkého patra jsou svaly, které se podílí na zadním ohraničení, **zúžení do hltanu** – *isthmus faucium* - **úžina hltanová neboli branka hltanová** (obr. 4). Svaly vychází z pohyblivé vazivové přepážky – *aponeurosis palatina* a jsou to:

- **zvedač patra** – *musculus levator veli palatini*,
- **napínač patra** – *musculus tensor veli palatini*,
- **sval čípkový** – *musculus uvulae*.
- **dolů směřující sval patrově jazykový** – *musculus palatoglossus a patrově hltanový* – *musculus palatopharyngeus*.

Tyto dva jsou podkladem stejnojmenných slizničních **řas** – *arcus palatoglossus a arcus palatopharyngeus*, mezi kterými je uložena mandle patrová, která je složena z lymfatických folikulů. Jamky (krypty) na povrchu mandle jsou vyplněny buňkami, lymfocyty, leukocyty a bakteriemi. V případě, že mandle zduří, zúží se vchod do hltanu, což ztěžuje polykání.

Je součástí Waldeyerova mízního okruhu. K němu též patří:

- **mandle nosní (hltanová)**- *tonsila pharyngis*,
- **mandle při vyústění Eustachovi trubice do nosohltanu** – *tonsila tubaria* a
- **mandle na kořeni jazyka** – *tonsila lingualis*.

Celý okruh tvoří obranný systém organismu jako bariéru před vniknutím infekce do vnitřního prostředí. Spodinu dutiny ústní tvoří svalové dno – *diaphragma oris* (*musculus mylohyoideus a musculus geniohyoideus*). (viz skripta Základy anatomie pohybového ústrojí, str. 56). Co leží nad touto ústní spodinou je součástí dutiny ústní. Jsou to **jazyk - lingua a žláza podjazyková** – *glandula sublingualis*. Co leží pod touto spodinou není součástí dutiny ústní. Je to **žláza podčelistní- glandula submandibularis**, která svým vývodem m. *mylohyoideus* obchází. Přední ohraničení tvoří horní a dolní oblouk zubů.

5. Zuby- *dentis*

Slouží k ukusování, trhání potravy, k jejímu mechanickému zpracování a k řeči. Tvoří **horní a dolní zubní oblouk** – *arcus dentalis superior*, uložený v **dásňových výběžcích horní čelisti** (*processus alveolaris maxillae*), a *arcus dentalis inferior*, v **dásňových výběžcích dolní čelisti** (*processus alveolaris mandibulae*). Jsou pokryty dásní - *gingivou*. Je to sliznice bez elastických vláken, pevně srůstá s periostem alveolárních výběžků (nazývá se někdy mukoperiost), obsahuje slinné žlázy – *glandulae gingivales*, a přechází až na krčky zubů. Jde o **dentogingivální uzávěr**.

Pozn.: Mezi krčky zubů se tvoří tzv. interdentální papily. Dásně se u některých chorob mění, silně krvácí u nedostatku vitamínu C – kurděje – skorbut, zvětší se u podávání některých léků, barevné změny v oblasti dásní a papil u endokrinního onemocnění - Addisonova

choroba – zhnědnutí, u otrav kovy zčernání – olovem (vypadávající kovové sulfidy olova) nebo při léčbě vizmutem.

Základní stavební hmotou zubu je **zubovina – dentin** (obsahuje 80% anorganických látek).

Každý zub se skládá z: (obr. 5)

a) Korunky zubu – corona dentis, která je na povrchu pokryta **sklovinou, emailem – enamelum, adamantinum**. Je to nejtvrďší tkáň v těle, obsahuje 96% anorganických látek.

b) Zubního krčku – collum dentis a zubní kořen(y) – radix (radices) dentis. Povrch krčku obaluje **cement – cementum**, který krček chrání a fixuje do zubního lůžka – alveolus dentalis.

c) Zubního(ch) kořene(ů) – radix(radices) dentis, který obaluje **cement – cementum**, jenž kořen chrání a fixuje do zubního lůžka – alveolus dentalis – pomocí vazivového aparátu, který tvoří alveolární vlákna.

Vazivový aparát - periodontium tvoří typ **spojení s kostí - gomphosis**.

Upevnění zubů v lůžku tvoří 5 systémů kolagenních vláken - **dentoalveolární spojení** (obr. 6):

1. Systém vazivových vláken držících hrot kořenu ve dnu alveolu.
2. Systém vláken jdoucích od stěn alveolu ke kořenu zubu tak, že zub je na nich zavěšen.
3. Krček zubu je k okraji alveolu připevněn radiálně probíhajícími vlákny.
4. Jednotlivé zuby jsou k sobě vzájemně vázány systémem vláken obkružující krčky a kolem sousedních zubů vazivové „osmičky“.
5. Dáseň v okolí krčku je ke krčku připevněn dalším systémem vazivových vláken. Tím vzniká těsná **dentogingivální uzávěra**, která je bariérou proti vnikání infekce do periodontální štěrbiny.

Uvnitř zubu je dutina vyplněna **zubní dřeví – pulpa dentis**, která je bohatě prokrvená a inervovaná z **trojklanného nervu – nervus trigeminus - V. hlavový nerv**, který je odpovědný za vnímání bolesti, tepla, chladu, dotyku zubů a který se podílí i na inervaci žvýkacích svalů a některých nadžvýlkových. (viz skriptu Základy anatomie pohybového ústrojí str. 54).

Pro pojmenování směrů a ploch na zubech se užívá specifické názvosloví:

- **Skusová plocha** (kousací) – **facies occlusalis (masticatoria)** - vybíhá v hrbolky (tubercula coronae dentis), u řezáků v kousací hranu (margo incisalis)
- **Předsíňová plocha - facies vestibularis** (retní - labialis, tvářová – buccalis) – směrem do ústní předsíně
- **Jazyková, patrová plocha – facies lingualis, palatinalis** – směrem do vlastní dutiny ústní.
- **Dotyková plocha – facies contactus (approximalis)** – jedná se o boční plochy zubů
 - **přístřední plocha - facies mesialis** - obrácená k zubu předcházejícímu, tedy blíže ke střední čáře, (dentium incisivorum et caninorum) u přední zubů, u zadních zubů se jmenuje **přední plocha – facies anterior** (dentium premolarium et molarium)
 - **boční plocha – facies distalis (lateralis)** obrácená k zubu následujícímu, (dentium incisivorum et caninorum) u předních zubů u zadní zubů se jmenuje **zadní plocha- facies posterior** (dentium premolarium et molarium).

Pozn.. K dalšímu popisu jednotlivých zubů existují obecné znaky: známka kořenová, známky zakřivení a známka úhlová.

Jednotlivé typy zubů :

- **Řezáky – dentes incisivi** jsou jednokořenové zuby, mají korunku ve tvaru dlátka a slouží především k ukusování a řezání potravy.

Na kousací hraně je email tenký, takže se rychleji opotřebovává. Plocha přivrácená do dutiny ústní je lehce konkávní, při krčku je **nepárový hrbol – tuberculum dentis**. První horní řezák je největší, druhý je menší. Dolní řezáky jsou štíhlejší a jsou i podobné

dlátkům. Druhý dolní řezák je variabilní, někdy se nevytvočí vůbec. V každé čelisti jsou čtyři řezáky, celkem je jich tedy osm.

- **špičáky** – *dentés canini* (canis lat. pes) mají jeden dlouhý kořen, korunku tvoří tupý hrot, který umožňuje uchopení potravy a její trhání. Jedná se o zbraně u savců – využívané jsou jako dýka.

Kousací hrana je hrotem rozdělena na dvě nestejně části. Korunka dolních špičáků je od osy zubu mírně vykloněna linguálně. Hroty kořenů horních špičáků úzce souvisí s *čelistní dutinou* – *sinus maxillaris*, proto při vytržení – extrakci může dojít ke vzájemné komunikaci mezi alveolem a sunem a také záněty mohou ze zubu snadno přejít do dutiny čelistní. V každé čelisti jsou dva špičáky, celkem jsou tedy čtyři špičáky.

- **třenové zuby** – *dentés praemolares*. Jsou jedno- nebo dvoukořenné se dvěma hrbolky na korunce, což umožňuje rozmělnění potravy.

U horních zubů jsou hrbolky orientovány k patru – palatinálně a ke tvářím - bukálně, u dolních zubů směrem k jazyku - linguálně a ke tvářím – bukálně, předsíňově. U horních premolarů je palatinální hrbolek obvykle o něco menší. Korunky dolních premolarů jsou mírně vykloněny směrem k jazyku – lingválně. Mezi jednotlivými hrbolkami je email tenčí, proto je to místo, kde snadněji vznikají *kazy* - *caries*. Dvoukořenné nebo dvoukanalové jsou častěji premolary horní. Jednokořenné premolary jsou spodní. (Tato znalost je důležitá ve stomatologické praxi). V definitivním chrupu jsou v každé čelisti dva třenové zuby, celkem je jich tedy osm.

- **stoličky** - *dentés molares* jsou vícekořenné. Horní stoličky mají 3 kořeny, dolní 2 kořeny. Jejich funkcí je rozmělnění potravy. Korunka má více hrbolků. Mají funkci jako mlýnské kameny.

Korunka horních stoliček – molárů má kosočtverečný obrys a zářez mezi hrbolkami má tvar písmene **K** nebo **H**. Dolní molary mají obrys obdélníkový nebo čtvercový a zářezy mezi hrbolkami jsou ve tvaru **kříže**. Tři kořeny horních molárů jsou orientovány tak, že dva jsou otočeny ke tvářím – bukálně a jeden k patru - palatinálně. U dolních molárů jsou kořeny postaveny tak, že jeden je přístředově - mesiálně a druhý bočně – distálně. Kořeny molárů vykazují velkou variabilitu. V každé čelisti je šest stoliček, celkem jejich tedy dvanáct. Tento popis platí pro permanentní chrup (obr. 7).

U člověka rozlišujeme dva typy chrupu. Po narození se prořezávají tzv zubní erupce, zuby mléčné – *dentés decidui* (mezi pátým měsícem a druhým rokem). Obsahují 20 zubů (obr. 8). V každém kvadrantu jsou 2 řezáky (značíme je malým písmem i_1, i_2), 1 špičák (značíme malým písmem c) a 2 stoličky (značíme je malým písmem m_1, m_2). Chybí zuby třenové, na jejich místě jsou dvě mléčné stoličky. Mezi 5.– 6. rokem života se postupně vyměňují mléčné zuby za zuby definitivní, stálé – *dentés permanentes*. Trvalý chrup má 32 zubů a tvoří ho v každém kvadrantu 2 řezáky (I_1, I_2), 1 špičák (C), 2 zuby třenové (P_1, P_2) a 3 stoličky (M_1, M_2, M_3). Třetí stoličky se nazývají zuby moudrosti (*dentés sapientiae* nebo dnes *serotinus*) se prořezávají mezi 17.–30. rokem života a mnohdy nedojde k jejich plnému prořezání. Definitivní zuby se označují velkými písmeny nebo jen čísla (1, 2, 3, 4, 5, 6, 7, 8) se značkou pro typ kvadrantu (pravý dolní Γ a horní L , levý dolní γ a horní l).

Prořezávání zubů – **zubní erupce** – probíhá podle biologického kalendáře.

1. Prořezávání dočasných zubů – časová posloupnost

Typ zubu	Stáří dítěte
1. řezák	6 - 8 měsíců
2. řezák	8 - 10 měsíců
1. stolička	12 - 16 měsíců
špičák	16 – 20 měsíců
2. stolička	20 – 30 měsíců

Vzorec chupu – dočasný chrup:

$m_2 m_1 c i_2 i_1$	$i_1 i_2 c m_1 m_2$
$m_2 m_1 c i_2 i_1$	$i_1 i_2 c m_1 m_2$

Zuby dočasné (mléčné) – *dentés decidui (lactei)*

Vcelku jsou o 2 – 4 mm menší a gracilnější než stejnojmenné zuby chrupu stálého. Také jejich variabilita je menší. Korunky jsou porcelánově bílé, v povrchové vrstvě průsvitné, poměrně široké, ale nízké s velkou dutinou dřeňovou. Sklovina je při krčku zdvižena ve val, a proto je krček velmi zřetelný. Kořeny jsou štíhlé, relativně krátké, ve stejném počtu jako u zubů stálých. U předních zubů jsou kořeny okrouhlé, u stoliček značně oploštělé. U stoliček značně divergují, objímají tak základ zubů stálých. S výjimkou první stoličky (uložené na místě prvního stálého třenového zubu), jsou v základních rysech podobné zubům trvalým.

5. Prořezávání definitivních zubů – časová posloupnost

Typ zubu	Stáří člověka
1. stolička	6–7 let
1. řezák	6–8 let
2. řezák	7–9 let
1. třenový zub	9–10 let
špičák	9–12 let
2. třenový zuby	10–12 let
2. stolička	11–13 let
3. stolička („zub moudrosti“)	17–21 let (velmi variabilní)

Vzorec chrupu – stálý chrup:

$M_3 M_2 M_1 P_2 P_1 C I_2 I_1$	$I_1 I_2 C P_1 P_2 M_1 M_2 M_3$
$M_3 M_2 M_1 P_2 P_1 C I_2 I_1$	$I_1 I_2 C P_1 P_2 M_1 M_2 M_3$
$8 7 6 5 4 3 2 1$	$1 2 3 4 5 6 7 8$
$8 7 6 5 4 3 2 1$	$1 2 3 4 5 6 7 8$

(písmenový záznam)

(číselný záznam)

Skus :

Zuby jsou zasazeny do alveolárního výběžku horní čelisti do oblouku, který je podobný oválu, zuby v dolní čelisti jsou v alveolárním výběžku v oblouku podobném parabole. To znamená, že odpovídající zuby horní a dolní čelisti na sebe nenaléhají celými okluzními plochami, ale jejich korunky jsou vzájemně posunuty. Oba zubní oblouky tvoří funkční celek. Možnosti vzájemného postavení zubů obou čelistí – druhy skusu (obr. 9):

- ***Psalodontie*** - horní řezáky jsou svými kousacími hranami před dolními řezáky, horní špičáky jsou uloženy zevně od špičáků dolních, hrbolkové zuby jsou uloženy tak, že hrbolky dolních zubů zapadají do zářezů mezi hrbolky zubů horních. Korunky dolních zubů jsou oproti korunkám horních zubů posunuty linguálně. Navíc jsou zuby horní čelisti umístěny tak, že se každý dotýká analogického zubu dolní čelisti – tzv. antagonist hlavní a v menším rozsahu i sousedního zubu dolní čelisti – tzv. antagonist vedlejší. Toto postavení zubů je u nás nejběžnější.
- ***Labiodontie*** – horní a dolní řezáky se při skusu o sebe opírají hranami. Poloha funkčně méně výhodná.
- ***Stegodontie*** - horní řezáky jsou vytočeny dopředu, takže při skousnutí tvoří horní řezáky nad dolními jakousi stříšku. Poloha funkčně nevýhodná.
- ***Progenie*** – horní řezáky při skusu nalehnou na linguální plochu řezáků dolních. Poloha funkčně vyhovující, ale z kosmetického hlediska neestetická.
- ***Opisthodontie*** – dolní řezáky stojí příliš vzadu za horními, při krátké dolní čelisti.
- ***Hiatodontie*** – přední zuby horního a dolního oblouku se nedotýkají, (*mordex apertur*).
- ***Prognatie*** – dolní čelist je posunutá, přesahuje před horní čelist, takže při skousnutí se zuby vůbec nedostanou do kontaktu (okluze). Jde o závažnou poruchu z funkčního i kosmetického hlediska.

Pozn.: Tvar a průběh okluze je popisován ještě pomocí tzv. Speeovy křivky (obr. 10).

6. Jazyk – lingua (obr. 11)

Je svalový orgán ležící v dutině ústní. Je orgánem chuti, řeči a pomáhá při mechanickém a chemickém zpracování potravy, formování sousta a jeho posunu do hltanu. Na jazyku rozeznáváme:

- ***vzadu kořen – radix linguae, který jej připojuje k jazylce***
- ***střední část – tělo – corpus linguae***
- ***přední volně pohyblivou část – hrot jazyka- apex linguae.***

V oblasti kořene jazyka je nakupení ***lymfatické tkáně - tonsilla lingualis***. Horní a dolní plocha v sebe přecházejí bočními *okraji jazyka - margo linguae*. Povrch jazyka je pokryt mnohvrstevným rohovějícím dlaždicovitým epitelem a obsahuje četné papily. Podle tvaru rozlišujeme *papily nitkovité - papillae filiformes* – jsou štíhlé, nejpočetnější a dodávají jazyku sametový vzhled, *papily houbovité – papillae fungiformes* - kyjovitého tvaru, jsou patrné jako červené tečky, *papily listovité – papillae foliatae*, na hraně jazyka a *papily hrázené – papillae vallatae* - jsou velké papily v počtu 7-12 uložené před sulcus terminalis, který tvoří hranici mezi kořenem a tělem jazyka. Papily obsahují ***chut'ové pohárky - caliculi gustatorii***, od kterých jsou nervovými vlákny vedeny chuťové vjemy do chuťového centra v CNS. V jazyku jsou uloženy četné slinné žlázy.(obr. 12)

Svaly jazyka tvoří dvě skupiny:

1. ***Vlastní svaly jazyka***, které začínají v povázce jazyka - aponeurosis linguae a končí v jazyku – ***svaly intraglosální***. Probíhají ve všech třech anatomických rovinách (*sval horní podélný a dolní podélný - mm.longitudinalis linguae superior et inferior, sval*

příčný jazykový - m.transversus linguae, sval svislý jazykový - m. verticalis linguae).
Mění tvar jazyka. (obr. 13)

2. **Zevní svaly jazyka**, které vyzařují do jazyka z okolí- **svaly extraglosální**, které mění polohu jazyka (*bradojazykový sval - m.genioglossus, jazykkojazykový sval - m.hyoglossus, chrupavkojazykový sval - m. chondroglossus, bodcojazykový sval - m. styloglossus a sval patrojazykový sval - m. palatoglossus*, který je součástí *svěrače hrdelní úžiny - m.constrictor isthmi faucium*). (obr. 14)

Motorická inervace jazyka je zajištěna z nervus hypoglossus (N XII.) a některé extraglosální svaly z nervus glossopharyngeus (N IX.).

Pozn.: Ženy, které pomlouvaly, se ve středověku odsuzovaly k trestu za pomluvu.

Odsouzeným se nasadila speciální maska s konusovou trubicí v oblasti úst a nosu, na jejímž vnějším konci byla upravená plocha, který sloužila k zapálení ohně. Vdechování horkého kouře a vzduchu došlo ke spálení sliznice úst a povrchu jazyka.

Na jazyku se vyskytují i barevné a tvarové změny. Na jazyku s normálním povrchem se mohou vytvořit tvary jako ostrůvky a jezírka, tedy jakoby mapa – mluvíme o *lingua geographica*. Jindy má silně rozeklaný povrch jako šourek – *lingua scrotalis*, nebo je zvrásněný do řas – *lingua plicata* (tento souvisí někdy s vrozeným dědičným onemocněním). Změna barvy je rovněž častá – zbarvení do bordeaux barvy se vyskytuje o onemocnění jater – jaterní cirhozy. Povleklý jazyk souvisí s poruchou trávení a žaludku. Připojuje se k němu ještě pach z úst – *foetor ex ore*. Modrofialový je u onemocnění srdce, onemocnění s nadměrným počtem červených krvinek – polycytémia vera, tzv. *lingua nigra (nigrities linguae)* – černý jazyk nemá velký diagnostický význam. Malinový jazyk se vyskytuje u onemocnění spálou (infekční chorobou), hladký rudě červený jazyk se vyskytuje o onemocnění z nedostatku vitamínu B5 (PP faktor – onemocnění zvané pelagra – ve velké části světa je toto onemocnění důležitou kareční chorobou, zejména tam, kde výživa obyvatelstva spočívá v kukuřici), B12 nebo nedostatku železa (tzv. perniciozní anemie). Jazyk může vykazovat i změny ve velikosti – zvětšení a prosáknutí – tzv. *makroglosie* (např. u myxedému – snížené funkce štítnice), nebo zmenšení atrofie jazyka (u nedostatku železa, B5, B12, nádorových onemocnění apod.). Někdy zvláštním příznakem je bolest jazyka – a to pálení na povrchu – velmi často jde o psychiatrické onemocnění – *karcinofobii* (utkvělý strach před nádorem).

6. Slinné žlázy – *glandulae salivariae*

Jejich úkolem je zvlhčování ústní sliznice, jak předsíně tak i vlastní dutiny ústní, slepování soust a započetí procesu trávení.

Podle velikosti se slinné žlázy dělí na:

- **malé (*glandulae salivatorii minores*)**
- **velké (*glandulae salivatorii majores*).** (obr. 15)

Malé slinné žlázy produkují sliny nepřetržitě a jsou ve sliznici předsíně i vlastní dutiny ústní, velké jsou uloženy dále od sliznice v okolních prostorech dutiny ústní a ústí samostatnými vývody buď do předsíně - žláza příušní – *glandula parotis*, nebo na spodní plochu jazyka na slinných bradavkách - žláza podjazyková – *glandula sublingualis* a žláza podčelistní – *glandula submandibularis*. Velké slinné žlázy produkují sekret jen na různé reflektogenní podněty. Podle povahy sekretu se slinné žlázy dělí na serozní - produkující řídký sekret, (obsahuje 90% vody, 0,7% organických a 0,3% anorganických látek). Obsahuje slinnou amylázu (ptyalin) štěpící ve vodě nerozpustné polysacharidy až na rozpustnou, sladkou maltózu, dráždivé chuťové buňky (při delším žvýkání kůrky chleba se tato stává sladkou). Lysozym obsažený ve slinách ničí bakterie a choroboplodné zárodky. Žlázy mucinozní –

produkují hlenovitý sekret, který usnadňuje polykání a průchod sousta hltanem a jícnem do žaludku a tvaruje sousto. Dalším typem jsou žlázy smíšené - seromucinozní.

Slina - saliva se tvoří denně v množství 1,0–1,5l. Drážděním parasympatických vláken se zvyšuje sekrece serozních žláz. K podnětům dochází vlivem chuťových, zrakových nebo čichových vjemů. Dráždění sympatiku má opačný účinek.

Po rozmělnění potravy (frekvence žvýkacích pohybů je 60-90 za minutu a děje se pomocí zubů a čtyř párů žvýkacích svalů) a jejímu smíchání se slinami dojde k polknutí – deglutitis, čímž se sousto a tekutiny přes hltan a jícen dostávají do žaludku. Jde o složitý reflexní děj, na kterém se podílí jazyk – formuje sousta, dochází ke zvednutí měkkého patra, tím se uzavírá nosní část hltanu (pars nasalis, nasopharynx), otvírá se úžina - isthmus faucium do ústní části hltanu (oropharynx) a vstup do hrtanu je uzavřen záklopkou hrtanovou (glotis), po které potrava vklouzne do jícnu. Jestliže při jídle mluvíme, záklopka hrtanová se zvedne, sousto se dostává do dýchacích cest a následným prudkým kašlem se ho snažíme odstranit – zakuckání (tussire et suffocari, suffocando tussire, zakuckal jsem se - mihi haeret in faucibus, **aspiratio – vdechnutí**). Počáteční fáze trvá 1 sekundu, během dalších 7-12 sekund se pohyby jícnu přesune sousto přes zúžené místo – kardií do žaludku. Tekutina se do žaludku dostává dříve - během 1-2sekund. S přijímanou potravou se spolyká i určitý objem vzduchu, jehož část může postupovat dále trávicím ústrojím nebo být vyřhnuta (ructatio). Čínská pohostinnost – bez říhnutí nelze vstát od stolu - jedná se o poděkování.

	Název žlázy		Typ sekrece	Inervace	
	Latinský	český		sympatická	parasympatická
malé slinné žlázy	glandulae bucales	tvářové	smíšená-seromucinozní		
	glandulae labiales	retní	smíšená-seromucinozní		
	glandulae molares	stoličkové	smíšená-seromucinozní		
	glandulae palatinae	patrové	mucinozní		
	glandulae linguales anteriores - Nuhni, Balandini	jazykové přední	smíšené-seromucinozní		
	glandulae linguales posteriores Weberi	jazykové zadní	mucinozní		
	glandulae linguales dorsales Ebneri	jazykové hřbetní	serozní		
velké slinné žlázy	glandula karotis	příušní žláza	serozní	podél cév	rr.parotidei :n. glossopharyngeus - n.tympanicus-n.petrosus minor - ganglion oticum - n.auriculotemporalis - rr.parotidei
	glandula sublingualis	podjazyková žláza	mucinozní	podél cév	rr.glandulares: n. intermedius-chorda tympani-n. lingualis-ganglion submandibulare-rr.glandulares
	glandula submandibularis	podčelistní žláza	smíšené - seromucinozní	podél cév	rr.glandulares: n. intermedius-chorda tympani-n. lingualis-ganglion submandibulare-rr.glandulares

V dutině ústní se již některé látky vstřebávají – nikotin, soli těžkých kovů, alkohol a některé léky (pathenol, nitroglycerin atd.)

8. Hltan – *pharynx* (obr. 16)

je svalová trubice, dlouhá asi 12 cm. Kraniálně vybíhá v klenbu - fornix pharyngis a srůstá s periostem lebeční baze, kaudálně hltan sahá do výše šestého krčního obratle (C6) a přechází do jícnu. Je společnou částí dýchací a trávicí soustavy. Zepředu se do hltanu otvírá dutina nosní, ústní a hrtanová a touto komunikací se dělí na 3 části:

1. nosohltan- *pars nasalis pharyngis (nasopharynx)*. Nosní dutina do nosohltanu ústí dvěma průchody- choanae, mezi kterými je přepážka tvořená ***kostí radličnou – vomer***. Ve stropu je nakupení mízní tkáň – nosní (hltanová) mandle – tonsilla pharyngis. Její zbytnění zhoršuje dýchání nosem, vzhledem k tomu, že uzavírá komunikaci mezi nosem a nosohltanem.

Pozn.: Při zbytnění – hypertrofii dítě dýchá trvale ústy, postupně může dojít až k psychické retardaci. Dítě má typický vzhled: otok v oblasti víček, otevřenou dutinu ústní, prosáknutí v oblasti obličeje – to je dáno chronickou hypoventilací. Proto je nutno zbytnělou nosní mandli odstranit – *tonsilektomie*.

Laterálně ústí do nosohltanu trubice – tuba auditiva (Eustachova trubice), která spojuje dutinu nasopharyngu s dutinou středouší. Má význam pro vyrovnávání tlaku ve středouší, a tím pro funkci bubínku.

Pozn.: Při potápění je toto velmi významné, aby nedošlo k poranění bubínku nebo jeho perforaci - jako tzv. barotrauma. Vyrovnávání tlaku mezi zevním prostředím a středouším se provádí různými manévry – výdechem proti odporu - Valsalvův manévr, pohybem dolní čelisti vpřed – dáno uložením svalů, polykáním.

Na otvírání ústí Eustachovy trubice mají vliv svaly hltanu a měkkého patra - ***sval trubicohltanový – m. salpingopharyngeus*** (tvoří ***slizniční řasa trubicohltanová - plica salpingopharyngea***) a ***zdvíhač měkkého patra - m. levator veli palatini*** (tvoří na stěně pharyngu šikmo vpřed vyvýšeninu ***zdvíhačový val - torus levatorius***).

Komunikaci mezi středouším lze zlepšit pomocí několika manévru - jednak předsouváním dolní čelisti vpřed, a nebo opakovaným polykáním, nebo při výdechu provedením tlaku do trubic stažením svalů pharyngu a dna svalového dutiny ústní: Mechanicky lze profouknout trubici pomocí speciálního balónku, tzv. policerizačního. Výkon se nazývá policerace. Při tom se provádí fonace (kuku-kuku). U malých dětí je Eustachova trubice výrazněji vyvinuta a komunikace se středouším je zde významnější než u dospělých (průměr trubice je 3x větší než u dospělých, délka je téměř stejná u dětí 3,0-3,3cm, u dospělých 3,8cm) a právě touto cestou může docházet k opakovaným zánětům středouší přestupem infekce z nosohltanu.

U jejího vyústění je opět nakupení mízní tkáň madle trubicová - tonsila tubaria. Všechny mandle jsou součástí již zmíněného Waldeyerova mízního okruhu.

2. ústní část - *pars oralis pharyngis (oropharynx)*. Od dutiny ústní ji dělí ***hrdelní úžina – isthmus faucium***. I v této části je v podslizničním vazivu větší nakupení mízní tkáň.

3. hrtanová část – *pars laryngea pharyngis (laryngopharynx)*. Dosahuje až k šestému krčnímu obratli (C6) a od ústí do hrtanu ji odděluje příklopka hrtanová – epiglottis, která se při polykání sklápí, a brání tím vniknutí polykaného sousta do hrtanu.

Stavba stěny hltanu odpovídá obecně stavbě stěny trávicí trubice.

V horní části nosohltanu je epitel víceřadý řasinkový, zbývající část je kryta epitelem mnohvrstevným dlaždicovým.

Svalovinu tvoří tři svěrači nálevkovitě do sebe zapadající: (obr. 17)

- ***horní - musculus constrictor pharyngis superior,***
- ***střední – musculus constrictor pharyngis medius a***

- **dolní – musculus constrictor pharyngis inferior a**
- **dva zvedači – muscoli levatores pharyngis** (parové)

Na inervaci svalstva se podílí **nerv jazykohltanový - nervus glossopharyngeus (N IX.) a nerv bludný - nervus vagus (N.X.)**. Tato inervace přechází i na svaly měkkého patra (plexus pharyngeus).

Povrch hltanu pokrývá jemná vazivová blána - tunica adventitia, která pevně srůstá se svalovinou.

Hltan se podílí na **polykacím aktu** (obr. 18) a má význam i na fonaci a dýchání.

Pozn.: Při polykání se vždy spolknuto určité množství vzduchu během jídla – **aerofagie**. Část spolknuté vzduchu je regurgitována (**řihání – eructatio**) a část plynů obsažených ve spolknutém vzduchu se resorbuje, ale mnoho z nich přechází do tráčnicku. Zde je resorbována část kyslíku, ke zbylým plynům se přimísí vodík, sirovodík, CO₂ a metan, které jsou tvořené bakteriemi v tráčnicku. Jsou pak vypuzeny jako **flatus** (flātus = vítr) – normální odchod střevních plynů konečným, **flatulence** – nadměrný odchod střevních plynů konečným, plynatost, nadmutí. Velké množství plynů ve střevech působí křeče, **borborygmus (škroukání)**. Nervově labilní osoby, které hyperventilují, polykají někdy velké množství vzduchu (hysterie apod.).

9. Jícen - oesophagus

je svalová trubice, dlouhá asi 25-28cm o průměru asi 1,5cm. V předozadním směru je oploštělá a na průřezu má hvězdicovitý tvar. Ve výši 6. krčního obratle (C6) navazuje na hltan. Sestupuje zadním mezihrudím (mediastinum posterius) a po průchodu přes bránici **jícnovým otvorem - hiatus oesophageus** vyúsťuje do žaludku v místě **česla – kardia – ostium cardiacum**. Délka od řezáků ke kardii je asi 40cm - důležitá znalost pro klinické vyšetření. Svým průběhem se dělí na tři části:

- **krční – pars cervicalis oesophagi,**
- **hrudní – pars thoracica oesophagi a nejkratší oddíl**
- **břišní - pars abdominalis oesophagi.**

Sliznice v jícnu tvoří v horních dvou třetinách epitel mnohvrstevný dlaždicový nerohovějící, v dolní jedné třetině je epitel žláznový. Ve slizničním vazivu jsou drobné žlásky - glandulae oesophageae, které produkují mucinózní sekret. Tomuto uspořádání odpovídá i svalovina. V horních dvou třetinách je svalstvo příčně pruhované, v dolní třetině svalstvo hladké. Svalovina má typické uspořádání – vnitřní cirkulární, spirálovitou a zevní podélnou-longitudinální vrstvu.

Na jícnu jsou tři fyziologická zúžení:

1. v místě křížení s chrupavkou prstencovou,
2. při přechodu přes levostranný bronchus a
3. při průchodu bránicí.

V krční a hrudní části pokrývá jícen, tak jako hltan, vazivová blána - tunica adventitia.

V břišní části je na povrchu jícnu serosa – pobřišnice - peritoneum. Jícen se podílí na polykání kontrakcí svaloviny od hltanu až po žaludek. Je to aktivní pochod, proto můžeme polykat i v poloze hlavou dolů. Pokud kontrakční vlna svaloviny jícnu postupuje opačným směrem, pak dochází k nevolnosti – nausea, dávení, až ke zvracení (vomitus).

Cévní zásobení jícnu:

Je z velkého množství kolemjdoucích tepen. V krční oblasti z **dolní štítné tepny – a.thyroidea inferior**, v hrudní oblasti z **hrudní srdečnice – aorty thoracica** a **zadních mezižeberních tepen – aa. intercostales posteriores**, a v břišní oblasti z **levé žaludeční tepny - a. gastrica sinistra** a **levé dolní brániční tepny - a.phrenica inferior sinistra**. Stejným směrem odtéká venózní krev. Motorickou inervaci zajišťuje **bludný nerv - nervus vagus (N.X.)**.

10. Žaludek – *gaster, ventriculus, stomachus* (obr. 19)

(*gaster, gastris*, f. - z řečtiny, *ventriculus*, ī, m., - z latiny – žaludek, komora, *stomachus*, ī, m. - z latiny - žaludek)

je vakovitě rozšířený úsek trávicí trubice ve tvaru písmene J. Funguje jako dočasný rezervoár přijaté potravy. Má obsah 1,5 - 2,0 litry. Je uložen v dutině břišní, pod levou klenbou brániční a směřuje přes střední čáru vpravo kaudálně.

Rozlišujeme na něm:

- **česlo, kardinii – *pars cardiaca*** v místě vyústění jícnu do žaludku,
- **tělo – *corpus***, které se nahoře proti brániči vyklenuje ve slepý úsek – *fundus gastricus*, který obvykle obsahuje bublinu spolykaného vzduchu a
- **koncový úsek - pylorický oddíl žaludku – *pars pylorica*.**

Prázdny žaludek je předozadně oploštělý a rozeznáváme na něm:

- **přední stěnu - *paries anterior a***
- **zadní stěnu - *paries posterior*.**

Tyto v sebe přecházejí

- levým konvexním ohbím, vyklenutým doleva a dolů **velké zakřivení žaludku - *curvatura gastrica major a***
- pravým konkávním ohbím, obráceným doprava a nahoru **malé zakřivení žaludku – *curvatura gastrica minor***

(Žena, která se dá na křivou cestu životem se označuje vulgárně „kurva“, *curvare* - zakříviti).

Závěsný aparát žaludku tvoří **velká předstěra- *omentum majus***. Je to duplikatura (dvojlist) pobřišnice – *peritonea*, odstupující z velkého zakřivení, která pokračuje kaudálně před kličky střevní. Její součástí jsou vazy, které jdou od žaludku k příčnému tračníku (žaludkotračnickový vaz - *ligamentum gastrocolicum*) a od žaludku ke slezině (žaludkoslezinový vaz - *ligamentum gastrosplenale*).

Od malého zakřivení k játrům odstupuje **malá předstěra – *omentum minus***. Je tvořena 2 částmi:

- kranálně probíhá od jater k žaludku - **žaludkojaterní vaz - *lig. hepatogastricum*** (dělí se na 2 části - zesílenou, hutnou část - *portio densa omenti minoris* a kaudálněji od jaterní brány - *porta hepatis* k malému zakřivení žaludku tenká, průsvitná – *portio flaccida* – obsahuje aa. et vv. *gastricae*, mízní cévy, uzliny a nervová vlákna – *rami hepatici z rr. gastrici anteriores* k játrům) a
- od brány jaterní – *porta hepatis* k horní části dvanáctníku, tlustší a pevnější vaz – **dvanáctníkojaterní vaz - *ligamentum hepatoduodenale***, který kaudálně končí zaobleným okrajem ohraničujícím zepředu předstěrový otvor – *foramen epiploicum (Winslowi)* pro vstup do vychlípeniny pobřišnice- *bursa omentalis*.

Stavba stěny žaludku (obr. 20)

Sliznice má oranžově červenou barvu, podél velkého a malého zakřivení jsou vytvořené podélné **žaludeční řásy - *plicae gastricae***, které při malém zakřivení jsou hluboké a tvoří cestu pro odtok slin a tekutin i při naplněném žaludku - tzv. *slinná ryha - sulcus salivarius (Waldeyerova cesta)*. Mezi řasami jsou patrná **žaludeční políčka - *areae gastricae***, mezi kterými jsou **žaludeční jamky - *foveolae gastricae***, v nichž jsou vidět ústí **žaludečních žláz - *glandulae gastricae***. V jejich krčku nacházíme hlenotvorné buňky. Žaludeční žlázy jsou tvořeny čtyřmi druhy buněk, z nichž nejdůležitější jsou **krycí buňky**. Nejhojnější jsou na přechodu krčku a těla žaludečních žlázek. Produkují kyselinu chlorovodíkovou (HCl). **Buňky hlavní** leží v těle a na dně žlázek. Produkují neaktivní pepsinogen - enzym, který se pomocí

kyseliny chlorovodíkové aktivuje na pepsin, který štěpí ve vodě nerozpustné bílkoviny na rozpustné polypeptidy. Vedle kyseliny chlorovodíkové a pepsinu obsahuje žaludeční šťáva žaludeční lipázu, dále gastrin (produkovaný endokrinními buňkami sliznice žaludku, který vyvolává sekreci žaludeční šťávy) a histamin, který řídí sekreci kyseliny chlorovodíkové. Kyselina chlorovodíková vytváří v žaludku kyselé prostředí, podílí se na ničení choroboplodných zárodků, brání rozkladu některých vitaminů (B1, B2, C), přeměňuje minerální látky na soli rozpustné ve vodě, umožňuje přeměnu neúčinného pepsinogenu v účinný pepsin a podílí se na maceraci svaloviny ze stravy.

Tvorba žaludeční šťávy má tři fáze:

1. **nervová fáze** – je vyvolána nepodmíněnými i podmíněnými reflexy,
2. **žaludeční fáze** – k mohutné tvorbě žaludeční šťávy dochází po přímém styku s potravou, která se po několika hodinách po mechanickém a chemickém zpracování mění v tráveninu (chymus)
3. **střevní fáze** – trávenina ve dvanáctníku může ještě stimulovat sekreci žaludečních šťáv, ale tento účinek slábne s postupem tráveniny do dalších úseků tenkého střeva.

Sliznice je chráněna proti účinku kyseliny chlorovodíkové a pepsinu 1 mm silnou vrstvičkou zásaditého hlenu, který obsahuje bikarbonát - HCO_3^- , a tím zabraňuje natrávení stěny žaludku vlastní žaludeční šťávou. Při odkrytí sliznice setřením hlenu může dojít k samonatravení a k vytvoření **vředu** – **ulcus**, který postihuje především pylorickou část žaludku a horní část dvanáctníku. (obr. 21)

Podslizniční vazivo je proti sliznici posunlivé a obsahuje krevní a mízní cévy a nervové pleteně.

Svalovina žaludku

je mohutná a uspořádaná do tří vrstev:

- **vnitřní šikmá vrstva - *fibrae obliquae***, následuje
- **kruhová vrstva – *stratum circulare***, která v oblasti pyloru tvoří mohutný svěrač - *musculus sphincter pylori*,
- **zevní podélná vrstva – *stratum longitudinale***, je nejsilnější podél obou zakřivení.

Při náplni žaludku vykonává svalovina dva druhy pohybů:

- **peristolický účín (*peristolu*)** – tonické smrštění svaloviny, a tím napětí stěn a jejich přimknutí k obsahu žaludku,
- **peristaltické pohyby** – kontrakce svaloviny vlnovitě postupující od kardií k pyloru.

Postupně je vstřikována malá část tráveniny - chymus (asi 2ml) do dvanáctníku, na který peristaltická vlna nepřečází. Antiperistaltika ve směru od pyloru ke kardií vyvolává zvracení (vomitus) jako ochranný reflex, kterým se tělo zbavuje nežádoucího obsahu žaludku.

Zevní vrstva žaludku

Tvoří ji viscerální pobřišnice - peritoneum a její deriváty.

Cévní zásobení žaludku: (obr. 22)

Je zajištěno z **břišního kmene - *truncus coeliacus***. Podél malé kurvatury anastomozují *levá a pravá žaludeční tepny - a. gastrica sinistra et dextra*, podél velké kurvatury *levá a pravá žaludkopředstěrová tepny - a. gastroepiploica sinistra et dextra*. Silné pleteně subserózní, muskulární a submukózní jsou vytvořeny hlavně podél kurvatur, především v okolí malé kurvatury, proto zde vytvořené žaludeční vředy silně krvácejí. Další četné anastomozy jsou v oblasti kardií s *tepny jícnu – aa. oesophageae* a v kaudální části s *horní okružní tepnou – a. mesenterica superior*.

Žíly žaludku doprovázejí tepny a všechny patří do řečiště *vrátnicové žíly - v. portae*. V oblasti kardií jsou významné portokavální anastomozy s žílymi jícnovými – *vv. oesophageae*. V tomto místě při stíženém průtoku krve játry, vznikají jícnové varixy. (podrobněji bude vysvětleno u cévního systému – 3. díl učebních textů).

Inervaci žaludku a nervovou regulaci vyměšování trávicích šťav (obr. 23) zajišťuje vegetativní (autonomní) nervstvo, které tvoří parasymptická a sympatická vlákna. Parasymptická vlákna pocházejí z **bludného nervu – nervus vagus (N X.)**, který přivádí i senzitivní vlákna pro vnímání tlaku, chladu a tepla. Sympatická vlákna přicházejí cestou *útrobních nervů – nn. splanchnici* a cestou *břišní pleteně – plexus coeliacus* a přivádějí také senzitivní vlákna pro vedení bolesti. Senzitivní inervace žaludku je velmi bohatá, proto jsou patologické procesy žaludku velmi bolestivé.

Rtg žaludku (obr. 24) je prováděno po náplni kontrastní látkou – kaší síranu barnatého (BaSO₄), který je ve vodě nerozpustný. Baryum je jedovaté. Nelze ho podávat při podezření na perforaci jícnu či žaludku. Rtg se provádí i jinými kontrastními látkami např. jodovými. Lze provést i CT žaludku a celého zažívacího traktu. Zde se využívá dvojího kontrastu – jednak náplně dutých orgánů kontrastním materiálem a jednak intravenózním podáním kontrastní látky. Při skiaskopii na obrazovce rtg přístroje si všímáme fyziologického nálezu v čase, změně tvaru, polohy a pohybu žaludku.

Pozn.: V rámci boje proti obezitě se vymýšlejí různé techniky, jen aby dotyčný pacient nemusel změnit svůj zvyklý způsob stravování – provádí se i tzv. bandáž žaludku, kdy se větší část žaludku vně bandázuje, aby nemohlo docházet k jeho roztažení, v tužší trubici.

Bohužel u pacientů, kteří toto podstoupí, může dojít při pokračování v nezřízeném stravování ke vzniku smrtící komplikace, tzv. vysokého ileu – tj. ucpání bandáží fixované části žaludku potravou.

U vězňů se velmi často nachází v žaludku úmyslně spolykaná cizí tělesa: lžíce, vidličky, dráty, kartáčky v rámci sebepoškození nebo k zajištění si přesunu z cely do zdravotnické části věznice.

Pašeráci využívají někdy žaludek jako transportní místo – např. drog – je velké nebezpečí, že při protřetí obalu s drogou může dojít k otravě.

Jogíni umí speciálními technikami vyčistit žaludek. Provádí to v rámci očisty minimálně 1x týdně. K tomuto speciálnímu výplachu žaludku používají velký objem tekutiny, který po požití vyzvrátí, když předtím speciální technikou pohybu stěny břišní provedou masáž žaludku a jeho čištění. Technika se jmenuje „krijá naulí“.

11. Tenké střevo – *intestinum tenue*

Tenké střevo se dělí na tři úseky:

- **dvanáctník – duodenum,**
- **lačník – jejunum,**
- **kyčelník – ileum**

Názvy jsou: dvanáctník – od jeho délky dvanácti palců (palec cca 25cm), lačník – je od slova lačniti – není u kadaverů naplněno, kyčelník je od polohy této části střeva - v oblasti blízko kyčelní jámy vpravo.

Jeho délka je 3 - 5m. Stěna tenkého střeva má stavbu typickou pro trávicí trubici.

Skládá se ze čtyř vrstev : (obr. 25)

1. *sliznice tenkého střeva – tunica mucosa* . Tvoří ji jednovrstevný cylindrický epitel s resorbční schopností. Sliznice je zdvižena v příčné, kruhové řasy, vysoké 6 - 8mm – *plicae circulares*, které směrem k ileu ubývají. Dále sliznice vybíhá v množství pohyblivých prstovitých výběžků, zvaných *střevní klky – villi intestinales* (obr. 26). Jsou vysoké 0,3 - 1mm a směrem k ileu se snižují. Tímto uspořádáním sliznice se vstřebávací plocha tenkého střeva odhaduje až na 40 - 50m². Ve sliznici jsou absorpční buňky- enterocyty, které vystylají i četné střevní žlásky (Lieberkühnovy krypty), které produkují slabě zásaditý izotonický sekret, který

se mísí s hlenovitým produktem Brunnerových žlázek. Jejich sekret je zásaditý (pH 8 - 9) a neutralizuje kyselost žaludečního obsahu.

V horní části se nacházejí buňky, které při styku s tráveninou začnou produkovat hormony (humorální regulace) – sekretin, gastrin a pankreozymín, jež jsou krví zaneseny do slinivky břišní, která začne produkovat pankreatickou šťávu, obsahující enzymy pro trávení všech živin. Střevní šťávy se tvoří denně 1- 2 litry. Pohyby tenkého střeva (motilita) umožňuje dokonalé promíchání chymu s trávícími šťávami. Jde o pohyby segmentační, kývavé a celkovou peristaltiku, která posunuje obsah střevem. Pohyby jsou řízeny autonomním nervstvem – sympatikus pohyby zmenšuje, parasympatikus zvětšuje.

2. *Podslizniční vazivo – tela submucosa*. Je řídké vazivo obsahující krevní a mízní cévy a četné nervové pleteně (*plexus submucosus Meissneri* – sympatická pletěň), v oblasti duodena do ní zasahují Brunnerovy žlázy.

3. *Svalovina – tunica muscularis* má

- vnitřní *cirkulární vrstvu – stratum circulare* a
- zevní *podélnou vrstvu – stratum longitudinale*.

Ve svalovině je mezi vrstvami interlaminární nervová pletěň – *plexus myentericus Auerbachii* – sympatická pletěň.

4. *vrstva serózní – tunica serosa* – je jednovrstevný plochý epitel pokrývající povrch střeva. Ke svalovině je připevněna malým množstvím subserózního vaziva, obsahujícího cévy a nervy - subserózní pletěň - *plexus subserosus* – parasympatická pletěň.

12. Dvanáctník – duodenum (obr. 27)

je nejkratší úsek tenkého střeva. Měří 20–30cm, široký je 4–5cm. Nejčastěji má tvar podkovy otevřené konkavitou doleva, do které se vkládá hlava slinivky břišní. Dělí se na čtyři části:

1. **horní úsek – pars superior**,
2. **sestupnou část – pars descendens**,
3. **horizontální úsek – pars horizontalis**,
4. **vzestupnou část – pars ascendens**, která při těle 2. lumbálního obratle (L2) přechází v ohbí do lačnicku *dvanáctníkolačnickové ohbí – flexura duodenojejunalis*.

Do sestupné části dvanáctníku asi 10cm od pyloru se otvírá společně:

- **vývod žlučových cest (ductus choledochus) a**
- **vývod slinivky břišní (ductus pancreaticus major) na velkou dvanáctníkovou bradavku – papilla duodeni major (Vateri)**, která je opatřena *svěračem (musculus sphincter Oddi)*.

Pozn.: Oddiho svěrač reaguje svěrem na opiáty (morphium, heroin, alkohol atd.) nebo na látky, ze kterých se v těle tyto metabolizují – kodein. Jejich požití může u pacientů s anamnézou biliárních kolik vyvolat dlouhotrvající koliku až 4–6h do zmetabolizování látky. Kodein je v léčích proti kašli. Jediný opiat, který nezpůsobuje tento efekt je Dolsin, má ale efekt jiný a to možnost vzniku retence moči – nemožnost vypuzení moči při močení, útlum až zástava dýchání, jak všechny opiáty.

Přídavný vývod slinivky břišní (ductus pancreaticus accesorius) vyústí uje asi 2 cm nad velkou bradavkou na *malou dvanáctníkovou bradavku – papilla duodeni minor (Santorini)*, taktéž opatřena *svěračem – m. sphincter Boideni*.

Do střeva je přiváděna **žluč (bilis) a pankreatická šťáva - succus pancreaticus** (viz str.)

V trávenině obsažené tuky jsou nejdříve žlučovými kyselinami emulgovány – rozptýleny - do mikroskopických kapének a teprve potom na ně může působit pankreatická lipáza, která je rozštěpí na glycerol a mastné kyseliny. Sacharidy jsou štěpeny pankreatickou amylázou a střevními disacharidázami na snadno vstřebatelné jednoduché cukry - monosacharidy

(glukóza, fruktóza, galaktóza). Trávení bílkovin započalo již v žaludku a pankratickými enzymy jsou rozštěpeny na aminokyseliny. Jsou to neaktivní trypsinogen a chymotrypsinogen, které jsou střevní enterokinázou přeměněny na účinný trypsin a chymotrypsin. Střevní šťáva vylučována pod vlivem enterokininu obsahuje trávicí enzymy: specifické disacharidasy (sacharasa, maltasa, laktasa), fosfatasa, polynukleotidasy (nukleidasy, fosfodiesterasy), nukleosidasy, lecithinasu. Vedle funkce trávení je druhou významnou funkcí tenkého střeva vstřebávání. Cévní zásobení zajišťuje břišní kmen - truncus coeliacus a horní okružní tepna – arteria mesenterica superior.

V konkavitě dvanáctníku je uložena *hlava slinivky břišní - caput pankreatis*, na přechodu dvanáctníku do lačnicku – flexura duodenojejunalis leží *tělo slinivky břišní - corpus pankreatis*.

Další dva úseky tenkého střeva *lačník - jejunum a kyčelník - ileum* jsou připojeny *okružím - mesenterium* – k zadní stěně břišní. Jedná se o duplikaturu *pobřišnice - peritoneum*, která začíná pruhem *okruhový kořen - radix mesenterii* – v délce asi 15-18cm zleva shora (od *dvanáctníkoláčnickového ohbí - flexura duodenojejunalis*, doprava dolů do pravé jámy kyčelní a rozvíjí se do celkové délky tenkého střeva 3-5m. Stavba tenkého střeva je typická pro stavbu stěny trávicí trubice. Skládá se ze čtyř vrstev. Charakteristika láčnicku (jejunum) a kyčelníku (ileum) se nejlépe pochopí formou srovnání (viz tabulka).

13. Lačník a kyčelník – jejunum a ileum

Rozdělit tabulku na 3 sloupce

Lačník		Kyčelník
Jejunum		Ileum
Délka	3-5m 2/5	3/5
Tloušťka (průměr)	3cm	2,5cm
slizniční řasy střeva (plicae circulares)	velmi četné, vysoké, příčné řasy (6 - 8mm)	nízké, směrem k tlustému střevu téměř vymizí
střevní klky střeva (villi intestinales)	štíhlé, kyjovité, kuželovité	nízké, směrem k tlustému střevu téměř vymizí
obsah	prázdný	kašovitý až kapalný obsah
barva	růžová	šedivá
lymfatická tkáň	ojedinělé uzlíky (nodi lymphatici solitarii)	bohatá nodi lymphatici aggregati)
cévy	1 - 2 oblouky (arkády)	2 - 3 oblouky (arkády)

Cévní zásobení jejunu a ilea pochází z horní okružní tepny – arteria mesenterica superior. Pozn.: V některých zemích indického subkontinentu byly používány tuhé chlupy tygrů, které byly nasekány a aplikovány do potravy k zabití člověka. Při průchodu jícnem a střevem se tuhé chlupy zapíchaly do stěny střevní a postupně došlo k mnohočetné perforaci střeva. Někdy se používá u této techniky i drcené sklo, totéž může způsobit i polknutí špendlíků, jehel apod.

K rtg tenkého střeva se používá stejná kontrastní látka jako u žaludku (obr.28).

14. Tlusté střevo – *intestinum crassum* (obr.29)

je poslední částí trávicí trubice, ve které se zbytek potravy zahušťuje rezorbcí vody a elektrolytů. Tlusté střevo je 1,5m dlouhé, jeho šířka je 5 - 8cm a postupně se průsvit zužuje asi na 4cm. Jeho první část **slépé střevo – coecum** (obr.30) leží v pravé jámě kyčelní, vytváří kapsu, do které z levé strany vyústí *kyčelník – ileum kyčelníkovým ústím - ostium ileocoecale*, opatřeném *chlopní kyčelníkového ústí - valva ileocoecalis (Bauhinova chlopeň)*,

kteřá brání zpětnému toku obsahu střeva z coeca do ilea. Ze spodiny slepého střeva vybíhá **červovitý přívěšek – appendix**, který se na povrch břicha promítá do Mc Burneyova bodu, který leží na spojnici pupku a pravého trnu - spina iliaca anterior superior asi 6cm od spiny. Jeho délka se pohybuje od 0,5 do 10cm i více. Vůči slepému střevu zaujímá několik typických poloh (6). Při zánětu je poloha pánevní – positio pelvina (40%) nebezpečná svým blízkým vztahem u ženy s pravým vaječníkem a vejcovodem a pozice za slepým střevem – positio retrocoecalis (15 - 30%), kdy může při zánětu svými klinickými projevy imitovat bolesti žlučníku. V oblasti appendixu je velké seskupení lymfatické tkáně, mluvíme o tonsilla abdominalis.

Za slepým střevem následuje

- **tračník vzestupný - colon ascendens**, je dlouhý 12 - 16cm, srůstá se zadní stěnou dutiny břišní, a tím je uložen sekundárně retroperitoneálně. Přes
- **pravé ohbí – flexura coli dextra (hepatica)** přechází v
- **tračník příčný – colon transversum**. Je dlouhý 50 - 60cm a je zavěšen na duplikaturu peritonea (peritoneálním závěsu) – mesocolon transversum. Přes
- **levé ohbí – flexura coli sinistra (lienalis)** přechází v
- **tračník sestupný – colon descendens**. Je dlouhý asi 20 - 30cm, opět srůstá se zadní stěnou dutiny břišní, takže nemá samostatný závěs. Jeho pokračováním je
- **esovitá klička tračníku – colon sigmoideum**. Je dlouhá 30 - 40cm. Je nejužší částí (oddíl, partie) tlustého střeva. Má dobře vytvořený závěs - mesocolon sigmoideum. V úrovni obratlů S2, 3 přechází v
- **konečník – rectum**.

Pro tlusté střevo je oproti tenkému charakteristické (obr.31): našedlá barva, větší průsvit, podélná svalovina je koncentrovaná do tří pruhů – taenií, které se sbíhají na appendixu (pomoc chirurgům při jeho lokalizaci). Cirkulární svalovina je slabá a vytváří dočasné útvary závislé na peristaltice, které jsou zevně patrné jako výpuky - haustra a na vnitřním povrchu jsou řasy - plicae semilunares coli. Sliznice tlustého střeva není zřasená v klky. Obsahuje četné žlázové buňky produkující hlen, který usnadňuje posun houstnouceho střevního obsahu. Tlusté střevo se začíná plnit 4 - 8 hodin po jídle. Hromadí se v něm nestrávené a nestravitelné zbytky potravy, dochází zde ještě ke vstřebávání vody, solí a vitamínů. Žijí zde bakterie (střevní mikroflora). Jednak hnilobné - Proteus (donatravující tuky), produkující amoniak, sulfan, fenoly (nežádoucí toxické látky), tak i bakterie kvasné – Escherichia coli (donatravující cukry a bílkoviny), produkující metan a oxid uhličitý. Činností střevních bakterií vznikají také vitaminy B12 a téměř veškerý potřebný vitamin K. Jejich příznivý účinek je také omezován růstem kvasinek a plísní. Pro podněcování pohybů (motility) střev a dobré vyprazdňování tlustého střeva je důležitá vláknina (celulóza, pektiny, lignin) v potravě. Svoji přítomností brání rozmnožování hnilobných bakterií a naopak podporují činnost bakterií kvasných. Rozkladem žlučových barviv je střevní obsah zbarvován dohněda. Výkaly se hromadí v dolní části sestupného tračníku-colon descendens a esovité kličce – colon sigmoideum. Cévní zásobení tlustého střeva je až po levé ohbí (flexura coli sinistra, lienalis) zajištěno horní okružní tepnou (a. mesenterica superior), colon descendens, sigmoideum a horní část rekta jsou zásobovány z dolní okružní tepny - a. mesenterica inferior, mezi oběma jsou četné spojky - anastomosisy. K rtg tlustého střeva se používá kontrastní látka typická pro náplň trávicího traktu (obr.32). Viz rtg žaludku str.14.

15. Konečník - rectum (obr.33)

je poslední úsek tlustého střeva, leží před kostí křížovou (os sacrum), je 12 -16cm dlouhý a asi 4cm široký. Navenek ústí otvorem – **řít'** – **anus**. Rektum má dvě hlavní části: před kostí křížovou (v konkavitě) širší část **konečnicková baňka – ampula recti**, která přechází v užší část

řitní kanál – canalis analis. Sliznice v ampulární části tvoří tři poloměsíčitě řasy - *plicae transversae recti*, Houstonovy řasy. Prostřední tzv. Kolrauschova řasa je vzdálena asi 7cm od řitního otvoru. Epitel je cylindrický jednovrstevný se vstřebávací schopností.

V *řitním kanále - canalis analis* jsou slizniční řasy orientovány podélně a epitel je zde vícevrstevný, dlaždicový, nerohovějící.

Svalovina je tvořena:

1. souvislou zevní podélnou a
2. souvislou vnitřní cirkulární vrstvou. Ta vytváří tři svěrače:
 - dva z hladké svaloviny *vnitřní řitní svěrač a třetí řitní svěrač - m. sphincter ani internus a tertius* (v místě Kolrauschovy řasy - Nelatonův sval) a
 - jeden z příčně pruhované svaloviny *zevní řitní svěrač – m. sphincter ani externus*, je součástí svaloviny dna pánevního.

Na mechanismus uzávěru análního otvoru se podílí vnitřní a zevní svěrač, jednak svalové dno pánevní (nejdůležitějším svalem je *stydokonečnickový sval - m. puborectalis*). Při povolení napětí těchto svalů dochází k jejich reflektorickému uvolnění, což vyvolá roztažení rektální ampuly vstupující náplní, a při současném zapnutí břišního lisu dochází k vyprazdňování obsahu střeva – k defekaci. Konečník je za běžných okolností prázdný a jeho stěny jsou na sebe ve střední rovině ploše přiloženy. Posun obsahu tlustého střeva – tzv. výkalového sloupce – do konečníku vyvolává nucení k vyprázdnění. Je-li horní část konečníku (*ampulla recti*) naplněna střevním obsahem, podráždí se mechanoreceptory, tím se reflexně relaxuje vnitřní svěrač, zvýší se tonus zevního svěrače a vzniká pocit nucení na stolicí. Je-li nucení vyhověno, zkrátí se rektum, ochabnou mm. *puborectales* a zevní anální svěrač. Parasympatikem (z *plexus hypogastricus inferior*) aktivovaná kruhová svalovina sestupného tráčnicku, *sigmoidea* a *rekta* vytlačuje za podpory břišního lisu stolicí ven. Denně se vytvoří cca 60 - 180g stolice, v tlustém střevu dojde k zahuštění tráveniny – chymu z 500 - 1500ml 100 – 200ml/den. (obr.34)

Cévní zásobení rekta je v horní části zajištěno horní konečnickovou tepnou - *a. rectalis superior* z dolní okružní tepny - *a. mesenterica inferior*, ke střední části rekta přichází střední konečnicková tepna – *a. rectalis media* z vnitřní kyčelní tepny - *a. iliaca interna*, v dolní části je cévní zásobení z dolní konečnickové tepny- *a. rectalis inferior* z vnitřní ohanbové tepny- *a. pudenda interna*.

Rektální žíly tvoří významné portokavální anastomozy.

Pozn.: Při jejich rozšíření vznikají hemorhoidy - tzv. zlatá žíla.

Čínské tresty překonávají svou vynalézavostí jiné kultury. Jeden ze způsobů popravu odsouzence bylo jeho připevnění v poloze na čtyřech k podložce a připevnění na oblast hýždí hliněného hrnce s malým otvorem ve dnu. Pod hrnec byl umístěn potkan či krysa. Zvíře bylo drážděno pomocí rozžhaveného konce kovové tyčky, který byl vsunován do otvoru ve dnu hrnce. Zvíře mělo strach a hledalo únikovou cestu – jediná byl konečník odsouzence. Vniklo dovnitř a pak se snažilo dostat ven prokousáním se. Odsouzenec zemřel do několika dnů a rovněž i zvíře.

Kolrauschova řasa je někdy nazývána „panenskou blánou homosexuálů“, ale i lidí jiných sexuálních zaměření, pokud praktikují tzv. anální sex. K různým sexuálním praktikám u žen i mužů se používají speciální pomůcky (vibrátory, dildo, kuličky apod.).

Dispenze žaludku potravou způsobí kontrakci rekta a často nucení na stolicí. Tento děj se nazývá **gastrokolický reflex**, který je rovněž vyvolán působením gastrinu na tráčnick a není zprostředkován jen nervově. Proto je defekace pravidelná po jídle u dětí. U dospělých mají významnou úlohu na tento reflex, při určování, kdy nastává defekace, návyk a civilizační faktory.

16. Slinivka břišní – pankreas (obr.35)

je žláza jednak se zevní sekrecí – exokrinní žláza, jednak s vnitřní sekrecí - endokrinní žláza. Je podlouhlá 14 -16cm, šedorůžové barvy, její hmotnost je 60 - 90g. Leží téměř horizontálně. Její hlava – caput pancreatis je uložena v konkávním ohbí duodena, plynule přechází v úzké tělo – corpus pancreatis, které kříží aortu a leží na flexura duodenojejunalis, poslední částí je ocas slinivky - cauda pancreatis, který dosahuje až ke slezině.

Pankreas jako žláza se zevní sekrecí produkuje sekret - **pankreatickou šťávu – succus pancreaticus** s trávicími enzymy. Šťáva je tvořena v tuboalveolárních serozních žlázách v acinech lalůček slinivky (obr.36). Dále je odváděna vsunutými vývody (interlobulárními) a mezilalůčkovými vývody (interlobárními) a tyto ústí do hlavních vývodů slinivky - ductus pancreaticus a ductus pancreaticus accessorius. Oba ústí do sestupné části dvanáctníku (viz str.15). Asi v 77% vyúsťuje ductus pancreaticus spolu s ductus choledochus. Pankreatické šťávy se produkuje asi 2 litry denně.

Enzymy v ní obsažené štěpí cukry, tuky a bílkoviny (trypsin, chymotrypsin, karboxypeptidasa, amylasa, lipasa, ribonukleasa, deoxyribonukleasa, cholesterolesterasa). Pankreas jako žláza s vnitřní sekrecí produkuje přímo do krve hormony insulín, glukagon, somatostatin a gastrin. Hormony se tvoří v *Langerhansových slinivkových ostrůvcích - insulae pancreaticae*, kterých je asi jeden milion, velikosti 0,1- 0,5mm. Jsou roztroušeny v exokrinní tkáni, nejvíce jich je v ocase. Sekrece pankreatické šťávy je řízena reflexně bludným nervem – nervus vagus (N X.) a látkově sekretinem a panzynomimem. (viz str.)

Cévní zásobenění je zajištěno jednak z *břišního kmene - truncus coeliacus*, jednak z *horní okružní tepny - a. mesenterica superior*.

Nervy pankreatu obsahují vlákna sympatická a parasympatická (stimulující sekreci pankreatické šťávy), dále vlákna senzitivní z *pletene břišního kmene - plexus coeliacus*.

17. Játra – hepar (obr.37)

Játra jsou měkký, pružný a křehký orgán hnědočervené barvy. Jsou největší a nejtěžší žlázou těla. Hmotnost jater se pohybuje mezi 1200g až 1400g u žen a mezi 1400g až 1800 g u mužů. Délka jater (měřeno zprava doleva) je přibližně 25cm, šířka (zepředu dozadu) je asi 15cm a tloušťka (shora dolů) dosahuje 10cm.

Horní brániční plocha jater – fascies diaphragmatica – je silně vyklenutá a tvarem přizpůsobená brániční klenbě. Brániční plochu můžeme rozdělit na dva úseky: (obr.38)

1. *přední volný úsek – pars libera* – je krytý peritoneem,
2. *zadní holá plocha – area nuda* – (pars affixa) – srůstá s bránicí a pobřišnice zde chybí.

Od přední plochy jater, kryté pobřišnicí, odstupuje k bránici a k přední stěně břišní dutiny několik peritoneálních řas, která játra fixují, jednak umožňují bližší orientaci na jejich tvarově poměrně chudém povrchu.

Vazy jaterní – ligamenta hepatis

K přední stěně břicha a dolním okrají jater jde *srpovitý jaterní vaz – ligamentum falciforme hepatis*. V jeho spodním okrají je *oblý vaz žilní – původně ligamentum venosum s pupiční žilou - vena umbilicalis*, která se po porodu uzavírá a mění se na vazivový pruh, jdoucí na orgánovou (viscerální) plochu jater *jaterní oblý vaz – ligamentum teres hepatis*, probíhající od pupku na spodní plochu jater. Vytváří na dolním okrají jater rýhu oblého vazů – *incisura ligamentum teretis*. Od tohoto zářezu dorsálně pokračující *štěrbina oblého vazů a štěrbina žilního vazů - fissura lig teretis et lig venosi* rozděluje viscerální plochu jater na **lalok jaterní pravý a levý – lobus hepatis dexter et sinister**. (Srpovitý jaterní vaz - ligamentum falciforme

se dozadu a do stran rozestupuje jako vaz věncový pravý a levý - ligamentum coronarium dextrum et sinistrum).

Obě řasy fixují játra k bránici (levostranná řasa jde až k okraji levého laloku, kde přechází ve vazivový přívěšek – *appendix fibrosa*, kterým levý jaterní lalok končí).

Dolní, orgánová plocha jater – facies visceralis (obr.39), obrácená do břišní dutiny, je velmi bohatě členěna. Celou plochu výrazně dělí rovnoběžné rýhy - *fissura sagittalis dextra et sinistra* a jedna příčně orientovaná brázda – **brána jater - porta hepatis**. (Uspořádání zářezů na viscerální ploše jater si lze představit jako **velké písmeno H**).

Jaterní brána – porta hepatis je místem, kde do jater vstupuje *vrátnicová žila - vena portae*, *jaterní tepna – arteria hepatica propria*, a jaterní nervová pleteň – *plexus hepaticus*.

Z jater zde vystupuje pravý a levý jaterní vývod – *ductus hepaticus dexter et sinister*. Dále se zde nachází přední, protáhle čtyřhranný čtvercový lalok – *lobus quadratus*, a zadní, menší, ale více vystupující lalok duté žily – *ocasatý lalok - lobus caudatus*. Členění jater podle zevního tvaru na *lobus dexter et sinister* a *lobus quadratus* neodpovídá jejich vnitřnímu členění. Na základě větvení *arteria hepatica propria*, *vena portae* a žlučovodů se játra dělí na čtyři základní segmenty.

Pravý jaterní lalok má dva segmenty:

- **Přední - segmentum anterius** (leží na hranici s levým lalokem)
- **Zadní - segmentum posterius** (uložený od středu pravého laloku doprava)

Levý jaterní lalok má také dva základní segmenty:

- **Vnitřní – segmentum mediale** (vnitřní část levého laloku)
- **Zevní - segmentum laterale** (úsek nalevo od *lig teres hepatis*)

Polohu jater určuje především poloha brániční klenby. Na horní plochu naléhá před bránici pohrudnice a plíce, v místě *bráničního vazivového centra – centrum tendineum*, naléhá přes bránici i *osrdečník – perikard*, a vytváří zde vtažení *srdeční otisk – impressio cardiaca*. Polohu jater lze proto určit pouze dle polohy těchto orgánů a kolísá v závislosti na dýchacích exkurzích bránice. Pravá část jater vyplňuje celou pravou brániční klenbu, levá část přesahuje do levé brániční klenby, kde sahá až k levé medioklavikulární čáře – čáře jdoucí středem levého kličku. Dolní, hmatný okraj jater (*margo inferior*) sleduje pravý okraj žeberního oblouku až do pravé medioklavikulární čáry.

Játra jsou poměrně měkkým orgánem, který svou dolní plochou naléhá na řadu nitrobřišních orgánů. Na fixovaných játrech zůstávají po tomto kontaktu různě nápadní stopy – *imprese*. Játra jsou poměrně těžký, objemný orgán, který je v břišní dutině upevněn několikerým způsobem. Významný je především srůst jater s dolní plochou bránice (*pars affixa*), jejich závěs na *v. cava inferior*, podpora tuhých dolních vazů – *lig teres hepatis* a jejich uložení na kličkách střevočních. Fixační význam různých peritoneálních řas je minimální. Také tonus břišního svalstva (břišní lis) má vzhledem k hmotnosti jater pomocný význam. Dost podstatná je role atmosferického tlaku, který při zavřené dutině břišní vtlačuje játra do brániční klenby.

Pozn.: U žen, které v minulosti musely nosit šněrovačky, došlo při trvalém stahování ke vzniku rýhy na játrech tzv. „šněrovací rýha“. Mluvíme o strangulačních játrech. Někdy měla tato játra až tvar přesýpacích hodin.

Stavba jater (obr.40)

Povrch větší části jater pokrývá pobřišnice – *peritoneum viscerale (serosa)*. Pod peritoneem jsou játra obalena vazivovým pouzdrém – *capsula fibrosa perivascularis Glissoni*, které je v místech, kde chybí pobřišnice, zesíleno. Od pouzdra proniká do jaterní hmoty vazivo, které uvnitř jater vyplňuje především prostory kolem cév a žlučovodů. Mikroskopická stavba jater

je v podstatě podřízena úpravě krevního řečiště, což souvisí s již zmíněnou skutečností, že tvorba žluči jaterní buňkou je vlastně jen malou, exkretorickou složkou jaterních funkcí. V játrech převládají inkretorické funkce, spojení s předáváním látek přímo do krevního oběhu, proto je i jejich stavba podřízena úpravě cirkulace. Mikroskopicky je základní stavební jednotkou jater **jaterní buňka – hepatocyt**. Jaterní buňky se řadí a z 1 - 2 buněčných řad vznikají ploché, vzájemně anastomozující jaterní trámce. Mezi trámci probíhají cévy, především žilní sinusoidy a uvnitř trámců se mezi buňkami formují tzv. „žlučové kapiláry“ – kanálky. Žlučové kapiláry nemají vlastní výstelku a stěny tvoří přímo jaterní buňky. Nejde tedy o kapiláry v pravém slova smyslu, ale o intercelulární prostor. Jaterní trámce se paprscitě sbíhají k tzv. centrální žíle – *vena centralis* a tvoří tak jaterní lalůček centrální žíly. Základní morfologickou jednotkou jater je lalůček centrální žíly – *lobus venae centralis*. Lalůček je asi 1 mm široký a 2 mm dlouhý útvar. Jednotlivé jaterní lalůčky jsou u člověka odděleny minimálním množstvím vmezeřeného vaziva. Více vaziva je pouze v místech kontaktu tří sousedících lalůčků – tzv. portobiliárních prostorech. V těchto okrcích, kde se spolu hranolovitě lalůčky stýkají, probíhá tzv. *trias hepatica* (interlobulární - mezilalůčková tepna, interlobulární žíla, interlobulární žlučovod). V centru lalůčků leží tzv. vena centralis. K centrální žíle se paprscitě sbíhají jaterní sinusoidy - tenkostěnné široké žilní kapiláry, které v lalůčku probíhají mezi trámci, to znamená, že jeden pól jaterních buněk, které tvoří trámce, je přivrácen na stranu kapiláry a tvoří **tzv. krevní pól jaterní buňky**. Uvnitř trámců jsou štěrbin, jejich stěny vytvářejí pouze povrchy jaterních buněk, které tak tvoří **tzv. žlučový pól jaterní buňky**.

Žluč tvořená jaterními buňkami tedy odtéká do **žlučového kanálku – canaliculus bilifer**, který v lalůčku pokračuje jako intralobulární žlučovod. Na intralobulární žlučovod navazují na periferii lalůčků Heringovy kanálky- ductuli biliferi, které mají již vlastní stěnu a odvádějí žluč do interlobulárních žlučovodů – ductuli biliferi interlobulares. Postupným spojováním těchto žlučovodů vznikají stále větší trubice se silnější stěnou, které v porta hepatis opouštějí játra jako **pravý a levý jaterní vývod - ductus hepaticus dexter et sinister**.

Pozn.: Při otravě *muchomůrkou zelenou* či *hlíznatou (Amanita phalloides)* a jejími albiotickými formami – *muchomůrkou jarní (Amanita verna)* a *bílou či jízlivou (Amanita virosa)* dochází k těžkému poškození jater. Při velkém obsahu jedů – **falotoxinů, amatoxinů** dochází až k úplnému rozpuštění jaterní tkáně. Zaměňuje se s *holubinkou nazelenalou (Russula virescens)*, *čirůvkou žlutozelenou (Agaricus xanthoderma)*, *čirůvkou májovou (Calocybe gambosa)* či *pečárkou rolní (Agaricus arvensis)* Letální dávka muchomůrky zelené je pro člověka vážícího 70 kg 50 g houby, dospělá plodnice váží průměrně 30 – 40 g. Podobný, ale s menší intenzitou účinku, je další houba *ucháč obecný (Gyromitra esculenta)*. Zde je letální dávka 300 - 400 g syrové houby. Mohou se zaměnit s druhy rodu smrž (Morchella).

Jaterní cirkulace

Jaterní oběh je dvojitý: nutriční a funkční.

Nutriční jaterní oběh je zabezpečován krví bohatou na kyslík, kterou do jater přivádí *arteria hepatica propria*.

Jaterní tepna je vzhledem k velikosti jater slabá (její průměr je jen asi 4 – 5mm). Kyslík z krve jaterní tepny je určen prakticky pouze pro vazivo jater a pro stěny větších žil. Jaterní buňky jsou syceny převážně z krve vena portae. Krev ve vena portae má totiž poměrně vysoký obsah kyslíku, protože stěny trávicích orgánů (převážně žaludek a střevo), z nichž vrátí krev do jater přivádí, jsou tenké a spotřebovávají poměrně málo kyslíku.

Jaterní tepna se po vstupu do jater postupně větví až na arterie mezilalůčkové – *arteriae interlobulares*, probíhající v portobiliárních prostorech. Z portobiliárních prostorů vysílají

mezilalůčkové tepny větve ke třem lalůčkům, které daný prostor ohraničují. Tyto větve vysílají do lalůček arterioly, probíhající mezi jaterními trámci. Arterioly ústí do začátku sinusoid – širokých žilních kapilár, které se sbíhají do centrální žíly lalůček. Tepenná krev arteria hepatica propria teče tedy na úrovni sinusoid přímo do žilní krve, a proto buňky centrálních partií lalůček dostávají krev méně sycenou kyslíkem (smíšenou) než periferie lalůček.

Funkční jaterní oběh je oběhem **vrátnicové žíly - vena portae**. (obr.41)

Vena portae vzniká za caput pancreatis a v pravém okraji *malé předstěry - omentum minus*.

V malém omentu také přichází k játrům. Do jater vstupuje vena **branou jaterní - porta hepatis**. Vrátnicová žíla je poměrně široká – asi 15 - 20mm a sbírá krev ze všech nepárových orgánů břišní dutiny (žaludek, tenké střevo, tlusté střevo, slinivka břišní, slezina). V krvi vena portae jsou všechny látky vstřebané ze stěny orgánů trávicí trubice a krevní barvivo uvolněné z červených krvinek rozpadajících se ve slezině. Vena portae se po vstupu do jater dělí na:

mezilalokové žíly - venae interlobares, které se větví na **mezilalůčkové žíly - venae interlobulares** probíhají v portobiliárních prostorech a vysílají na obvod lalůčku **žíly obvodové - venae circumlobulares**, tzv. distribuční cévy. Z mezilalůčkových žil postupně odstupují **sinusoidy**, probíhající mezi trámci jaterních lalůček. Endotel sinusoidy obsahuje i rozvětvené hvězdicovité buňky Kupfferovy, které mají fagocytární schopnost a patří tak k retikuloendoteliárnímu systému a systému imunitnímu. **Sinusoidy jaterních lalůček** se sbíhají ve středu lalůčku, kde ústí do **středové žíly - vena centralis**, která je již odtokových úsekem lalůčkové cirkulace. Centrální žíly několika sousedních lalůček se spojují a vytvářejí **žíly podlalůčkové - venae sublobulares**. Sublobulární žíly se obvykle spojují ve tři až čtyři **jaterní žíly - venae hepaticae**, které vystupují z jater a ústí do **dolní duté žíly - vena cava inferior**. Z pravého jaterního laloku jdou většinou dvě žíly, z levého jedna. Jsou to jediné nepárové orgánové - viscerální přítoky dolní duté žíly - v.cava inferior.

Zatím co jaterní lalůček – lobulus venae centralis je jednotka morfologická, můžeme za funkční jednotku jaterní tkáně považovat lalůček portální - lobulus venae interlobulares, což je část jaterního parenchymu zásobená jednou interlobulární vénou a arterií. Žluč z této oblasti odvádí jeden interlobulární žlučovod. Na průřezu má portální lalůček tvar trojúhelníku, v jehož středu je interlobulární vena a v jehož vrcholech jsou tři vv.centrales okolních přilehlých lalůček jaterních. Nejmenší funkční jednotkou jaterního parenchymu je tzv.

primární acinus jaterní. Je to útvar zásobený jednou cirkumlobulární vénou a arterií a má tvar dvou trojúhelníků, jejichž základny jsou k sobě přiloženy v průběhu cirkumlobulární vény, a jejichž vrcholy (této základně protilehlé) jsou při vv. centrales obou k příslušné cirkumlobulární žíle přilehlých jaterních lalůček. (viz schéma stavby jater). (obr.42)

Mízní cévy jater jsou velmi četné a doprovázejí vena portae a také žíly tvořící vv. hepaticae.

Žilní systém jater:

Vena portae → vv. interlobares → vv. interlobulares →

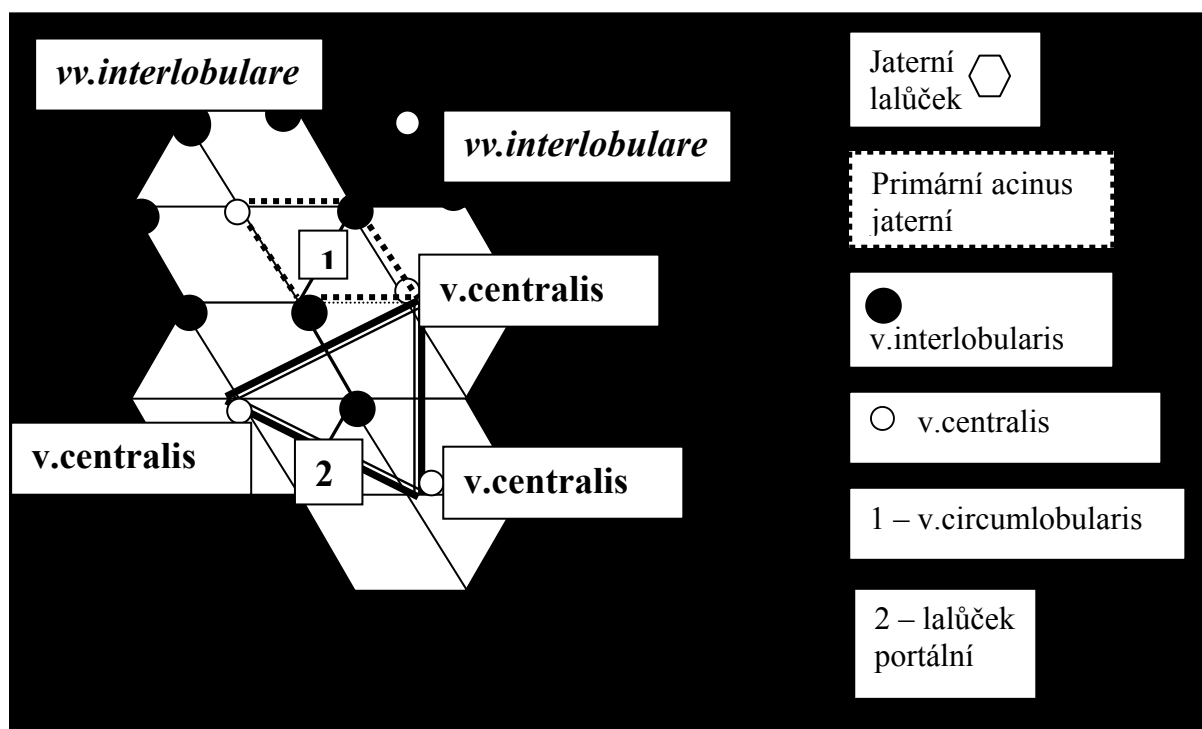
Sinusoidy jaterních
lalůček

↓
vv. circumlobulares

Sinusoidy jaterních
lalůček

→ vv. centrales → vv. sublobulares → vv. hepaticae → v. cava inferior

Schéma stavby jater:



Inervace jater

Nervová vlákna procházejí z nervového uzlu břišního kmene - ganglion coeliacum a z nervus vagus (bludného nervu - N. X.). Obsahují vlákna parasympatická a sympatická. Spolu s autonomními vlákny jdou i vlákna senzitivní. (plexus solaris - solar)

Pozn.: játra jsou dostupná k punkci přes kůži – někteří vězni v rámci sebepoškození si vpichují do jater jehly a někdy aplikují i různé látky, např. sliny.

Žlučové cesty

Žlučové cesty tvoří soustava mezibuněčných štěrbin a trubic, kterými je od jaterních buněk do dvanáctníku odváděna žluč.

Žlučové cesty dělíme podle jejich lokalizace na :

Intrahepatické žlučové cesty (jsou uloženy v játrech) - viz výše str.

Extrahepatické žlučové cesty (mimojaterní cesty)

Extrahepatické žlučové cesty: (obr.43)

Cesty začínají v **bráně jaterní - porta hepatis**. Pravý a levý jaterní lalok opouštějí **pravý a levý jaterní vývod - ductus hepaticus dexter et sinister**.

Jaterní vývody jsou obvykle krátké, často v různém rozsahu zanořeny do jaterní hmoty.

Spojením pravého a levého jaterního vývodu vzniká **společný jaterní vývod- ductus hepaticus communis**. Trubice společného vývodu je 2-4cm dlouhá, s variabilním průsvitem do 5mm.

Vstupuje do zesíleného pravého okraje **malé předstěry - omentum minus** a tam se pod ostrým úhlem spojuje s vývodem žlučníku. Od místa spojení vzniká nejdelší úsek žlučových cest – **žlučovod – ductus choledochus**. Žlučovod je dlouhý 6-8cm, ale poměrně úzký, asi do 5mm.

Žlučovod podbíhá horní úsek duodena a jde podél jeho vnitřního okraje, vtlačen zezadu do hlavy slinivky břišní. Šikmo prostupuje stěnou duodena a ústí na velké **dvanáctníkové bradavce - papilla duodeni major**, většinou společně s ductus pancreaticus. Společné ústí žlučových a pankreatických cest je často rozšířeno a vytváří ampulla hepatopancreatica.

V místě vývodu je vytvořen ve svalové vrstvě z hladkého svalstva speciálně utvořený svěrač – musculus sphincter Oddi. (reaguje na opioidy, jeho izolované povolení způsobuje látka zvaná hymecromon).

Stavba žlučových cest: Stěna žlučových cest sice vykazuje společné rysy s obecnou stavbou trávicí trubice, ale má některé specifické rysy.

Sliznice vystylající žlučové cesty je hladká. Ve žlučníku a žlučovém vývodu je složena v řasy. Ve žlučníku jsou řasy uspořádány síťovitě. Řasy zvětšují povrch sliznice, a tím zvětšují plochu pro vstřebávání vody.

18. Žlučník – vesica fellea (obr.44)

Žlučník je vak válcovitého až hruškovitého tvaru o délce 8 -12cm, šířce 3 - 4cm a obsahu 50 - 80ml. Leží na dolní (viscerální) ploše jater, v pravé sagitální rýze. Žlučník má několik oddílů:

dno – fundus vesicae felleae – je slepý konec žlučníku, který obvykle mírně přesahuje přes dolní okraj jater. Dno naléhá na přední břišní stěnu a dotýká se příčného tračnicku, s nímž může srůstat.

tělo žlučníku – corpus vesicae felleae – je střední válcovitá část žlučníku, která se vazivem spojuje s lůžkem v pravé sagitální rýze jater. Tělo žlučníku je pokryto peritoneem pouze na svém zevním, volném povrchu. V prostoru lůžka pobříšnice chybí.

vývod žlučníku - ductus cysticus – je poměrně krátká a úzká trubička, která se pod ostrým úhlem napojuje na **společný jaterní vývod - ductus hepaticus communis**. Teprve tímto spojením vzniká **žlučovod – ductus choledochus**. Sliznice vývodu tvoří **spirálně uspořádaná řasa – plica spiralis - valvula Heisteri**, která nemá funkci chlopně, ale spíše obousměrného usměrnění a modelace proudu žluči.

Žluč – bilis

Žluč je vazká žlutohnědá až žlutozelená tekutina, na vzduchu zelenající, tvořená a vylučovaná jaterními buňkami. Barvu podmiňuje bilirubin, vznikající rozkladem krevního barviva. Hořkou chuť žluči působí sodné soli žlučových kyselin. Žluč je současně sekretem i exkretem. Sekretem jsou žlučové kyseliny, zasahující do trávení tuků.

Exkretem je žlučové barvivo, vznikající degradací hemoglobinu. Denně se tvoří cca 700 - 1200ml žluči, která se, s určitým diurnálním (cyklické změny během dne) kolísáním tvoří v játrech celých 24hod. Nalačno žluč neodtéká do dvanáctníku. Žluč se v toku zarazí o svěrač Oddiho a vrací se do žlučníku, kde se hromadí. Žlučník pojme 50 - 80ml koncentrované žluči. Žluč se ve žlučníku 10-15x zahušťuje vstřebáváním vody a soli - NaCl.

Svalovina žlučových cest je typem orgánové hladké svaloviny. Ve stěně žlučových cest vytváří tenké a nesouvislé pruhy. Také spirální úprava svaloviny ve stěně žlučníku je spíše souborem jednotlivých podélných a šikmých pruhů, tvořených proudy svalových buněk. Přesto smrštěním této poměrně velmi slabé svaloviny dochází k vyprazdňování žlučníku i žlučových cest. Svěrač žlučového vývodu je součástí svaloviny stěny žlučových cest. Složení jaterní žluči je jiné než složení žluči ve žlučníku.

Složení jaterní a žlučkové žluči:

Látka	Jaterní žluč (vylučovaná)		Žlučnicková žluč
	v celkové žluči	v sušině	v celkové žluči
Voda	0,97	-	0,8592
Pevné látky	0,0252	-	0,1408
Žlučové kyseliny	0,0193	0,369	0,0914
Mucin a pigmenty	0,0053	0,213	0,0298
Cholesterol	0,0006	0,024	0,0026
Mastné kyseliny a tuk	0,0014	0,056	0,0032
Anorganické soli	0,0084	0,333	0,0065
Specifická váha	1,01	-	1,04
pH	7,1 – 7,3	-	6,9 – 7,7

Pozn: u některých zvířat je žluč prudkých jedem – např u ryby fugu, která je vybranou pochoutkou v Japonsku. Jedná se o čtyřzubce – Tetraodontidae (Tetraodon lineatus žije i v řekách). Jed se nazývá tetrodotoxin (fugutoxin – čtyřzubec Fugu rubripes). Minimální letální dávka pro myš je 0,008μg/g váhy. Příznaky se u lidí objevují do 30 minut od požití, smrt nastává do 1 - 24hod od požití.

Žlučové kyseliny: kyselina cholová a chenodeoxycholová, syntesují se v játrech z cholesterolu. Tyto se mění ve střevě činností bakterií na sekundární žlučové kyseliny (deoxycholovou, i na ve vodě nerozpustnou kyselinu lithocholovou). Velká část (90%) se jich resorbuje zpět ve střevě – *enterohepatální oběh*. Žlučová barviva (bilirubin, biliverdin) vznikají odbouráváním hemoglobinu po odštěpení bílkovinné části globinu z částí zvané hem, jedná se o porfyrinovou část molekuly. Žlučová barviva se dále metabolisují činností střevní flory (bakterií). Každě z těchto barviv má typickou barvu – od zelené přes červenožlutou, žlutou fialovou, oranžově žlutou a bezbarvou.

19. Slezina – splen, lien (obr.45)

Slezina je orgán měnlivé velikosti, za normálních okolností je slezina dlouhá asi 12cm, široká asi 7cm a dlouhá asi 3cm. Tyto údaje jsou jen hrubě informativní, protože rozměry sleziny se mohou za různých funkčních, ale především za různých patologických stavů značně lišit. Největší objemové změny a tedy i změny hmotnosti prodělává slezina u stavů se zvýšeným odbouráváním červených krvinek, při stavech se zvýšenou tvorbou bílých krvinek a při infekčních chorobách.

Za normálních okolností má slezina hmotnost zhruba 150g. Za patologických může dosáhnout hmotnost až 1kg a více.

Slezina je fialově červená a měkká. Zvětšená slezina je velmi křehká. Je dlouhou osou uložena paralelně s 10. žebrem vlevo. Má **plochu brániční - *facies diaphragmatica***, opírající se o brániční a **plochu útrobní - *facies visceralis*** rozdělenou vstupem cév sleziny – *hilus lienalis* na:

- *horní žaludeční plocha - facies gastrica* (kontaktní plocha se žaludkem) a na
- *dolní ledvinnou plochu - facies renalis* (kontaktní plocha s levou ledvinou). Dále
- *tračnickovou plochu - facies colica* (kontaktní plocha s levým ohbím tračníku - flexura coli sinistra).

Směrem dopředu končí slezina *předním pólem - extremitas anterior*, který se promítá na čáru vedenou z levého sternoklavikulárního kloubu ke hrotu 11. žebra. Dozadu končí slezina *zadním pólem - extremitas posterior*, který leží asi 4cm od trnu Th10. Obě velké kontaktní plochy v sebe přecházejí v *horní a dolní hraně - margo superior et inferior*. Horní hrana je ostrá a dolní zaoblená.

Stavba sleziny: slezina má na svém povrchu *peritoneální potah - tunica serosa*, který je pevně srostlý s vlastním *pouzdra sleziny - tunica fibrosa*. Tento obal je tvořen kolagenním vazivem s velkou příměsí elastických vláken a buněk hladké svaloviny. Z pouzdra sleziny vybíhá do nitra sleziny stovka *vazivově elastických trámčů - trabeculae splenicae*. Tyto trabekuly člení vnitřek sleziny na husté stroma, které po odstranění pulpy vypadá jako jemná mycí houba. Oka této husté prostorové sítě jsou vyplněna *slezinou dřeví - pulpa splenica*. Slezinná dřeví je červenofialová a měkká a dělí se na červenou a bílou. *Červená dřeví - pulpa rubra* je složena z tenkostěnných a širokých kapilár, z nepoškozených i poškozených erytrocytů a z různých typů bílých krvinek. *Bílou dřeví - pulpa alba*, tvoří uzlíky lymfocytů, plasmatických buněk a dalších typů bílých krvinek, jejich středem probíhají jemné větve slezinné tepny. Bílá pulpa tvoří jednak *folliculi splenici* (Malpighiho tělíska) a jednak periarteriální lymfatické pochvy. Tepny jsou tak v určitém úseku svého průběhu opouzdřeny mízní tkání bílé pulpy.

Cévní zásobení sleziny .

Ke slezině přichází silná *tepna slezinová - arteria lienalis (splenica)*, jedna ze tří hlavních větví *břišního kmene - truncus coeliacus*. *Tepna slezinová - arteria lienalis (splenica)* se již po několika málo centimetrech od hilu sleziny dělí na své terminální větve, jež odstupují do hilu sleziny samostatně. Každá z těchto větví zásobuje cévní segment sleziny. Tyto segmenty jsou od sebe odděleny úseky, jejichž prokrvení je relativně slabší. Žilní krev odtéká pomocí *žil slezinové - vena lienalis (splenica)* doprava za hlavu pankreatu, kde spojením s *žilou horního okruží - vena mesenterica superior* vzniká *vrátnicová žíla - vena portae*. Lymfatické řečiště sleziny je nepatrné.

Inervace sleziny

Ke slezině přicházejí autonomní vlákna z *plexus coeliacus*, jde především o vasomotorická vlákna.

Pozn.: Slezina je součástí imunitního systému těla. Při poranění a nutnosti jejího chirurgického odstranění lze normálně žít, ale dojde k zvýšení rizika septického stavu ze 2% na 4%.

Metabolismus v bodech (obr.46)

Metabolismus zahrnuje látkový metabolismus (přeměny látek) a energetický metabolismus (přeměny energií).

Způsoby metabolismu:

1. heterotrofie - jako zdroj uhlíku organické skloučeniny a kyslíku, jejich části oxidují na látky s nízkým obsahem energie (CO₂, H₂O)
2. autotrofie – jako zdroj uhlíku CO₂, energii získávají oxidací anorganických látek (chemolitotrofní bakterie), nebo ve formě světelné energie (fotoautotrofní organismy, fototrofní bakterie a rostliny)
3. aerobní metabolismus - potřebuje kyslík
4. anaerobní metabolismus - bez přítomnosti kyslíku (kvašení-fermentace).

V metabolismu probíhající reakce

- anabolismus (= asimilace) – skladné procesy, syntéza složitých organických molekul
 - i. z jednoduchých látek vznikají látky složitější
 - ii. děje endergické – energie se spotřebovává (např. fotosyntéza)
- katabolismus (= disimilace) rozkladné procesy
 - i. ze složitějších látek látky jednodušší
 - ii. děje exergické – energie se uvolňuje (např. dýchání)

Látková přeměna se skládá z celé řady reakcí – vytvářejí se katabolické a anabolické dráhy
Metabolické děje jednosměrné

Musí být přítomen katalyzátor – např. enzymy - katalyzují reakci jediné látky, substrátu na produkt

Enzymy katalyzují exergické reakce, endergické děje probíhají v závislosti na exergických.

K vykonání všech tělesných funkcí a k zásobování tkání energií potřebujeme nepřetržitou dodávku glukózy do krve. Je-li přívod glukózy nízký, například při dietě, bílkoviny a uhlohydráty se štěpí, aby vytvořily dostatečné množství glukózy. Protože se všechny rezervy bílkovin (hlavně ve svalech) mohou rychle zmenšovat, využívá mnoho tkání produkty tukového štěpení jako alternativní zdroj paliva. Při tom vznikají odpadní produkty tukového štěpení známé jako ketony. Existují tři typy ketonů: dvě ketonové kyseliny (kyselina octová a kyselina máselná) a aceton. Aceton jako odpadový produkt štěpení tuků se tvoří současně s ketolátkami, ale nemá žádnou užitečnou funkci. Na druhé straně, ketonové kyseliny se využívají ještě jako zdroj energie. Při nedostatku glukózy se tvoří ketony, které putují krví do tukové tkáně jater, kde se z nich vytvářejí ketokyseliny. Ketony se potom uvolňují do krevního oběhu, kde se zachytávají a slouží jako zdroj energie pro svaly, srdce a mnohé další tkáně.

Metabolismus sacharidů (obr.47)

Glukóza je přítomna ve všech tělních tekutinách. V krevní plazma je snaha o udržení stálé koncentrace. Zvyšuje se při požití potravy, nadbytek se přeměňuje v glykogen, který se ukládá v játrech a kosterním svalstvu. Může se přeměňovat na tuky.

Glykogen se při potřebě rozkládá zpět na glukózu, a ta dále na jednodušší látky.

Konečný produkt oxidace glukózy je CO_2 a H_2O .

Uvolněná energie se váže na ATP (adenosintrifosfát).

Metabolismus tuků (lipidů) (obr.48)

Tuky jsou základní složkou biomembrán. Ukládají se do zásoby v buňkách tukové tkáně. V krevní plazmě a při trávení se štěpí na glycerol a mastné kyseliny.

Glycerol se při odbourávání na jednodušší látky začleňuje do anaerobní glykolýzy, mastné kyseliny jsou po dvouuhlíkatých částech začleněny do Krebsova cyklu. (obr.49)

Metabolismus bílkovin (proteinů) (obr.50)

Bílkoviny jsou základní stavební složkou organismu. Uplatňují se jako enzymy a hormony. Tráví se na aminokyseliny.

Aminokyselin je 21 základních typů. V krvi je stálá hladina. Jejich zdrojem jsou bílkoviny z potravy, opotřebované bílkoviny z tkání a sacharidy (malé množství při jejich přeměně).

Jsou potřebné k syntéze stavebních bílkovin, k syntéze enzymů a hormonů, syntéze plazmatických bílkovin a k přeměně na sacharidy.

Část se odbourává na jednodušší látky jako zisk energie.

Bílkoviny se neukládají do zásoby. Při katabolismu odbourávání aminokyselin dojde nejdříve k deaminaci aminové skupiny. Odštěpí se ve formě toxického amoniaku, který je v tzv. ornitinovém cyklu přeměněn na močovinu, která je krví odnesena do ledvin a odloučena močí z těla ven.

Uhlíkaté zbytky aminokyselin se začleňují do Krebsova cyklu a jsou dekarboxylovány a dehydrogenovány.

Basální metabolismus (BM) je látková přeměna potřebná k udržení života při duševním i tělesném klidu.

Složení potravy

Složení potravy ovlivňuje růst, vývoj, činnost a zdraví organismu. Záleží nejen na množství přijímané potravy – kvantitě, ale i na jejím složení a kvalitě. Potrava správného složení musí obsahovat bílkoviny, sacharidy, tuky, vodu, minerální soli, vitaminy a zbytkové nestravitelné složky (celulosa). Denní příjem bílkovin by měl být přibližně 1g na 1kg tělesné hmotnosti. U dospívajících jedinců asi 4g na 1 kg tělesné hmotnosti, což odpovídá úhradě nepostradatelných esenciálních aminokyselin. Ostatní postradatelné kyseliny si organismus vytváří sám, především přeměnou sacharidů v játrech.

Sacharidy jsou nejpohotovějším zdrojem energie. Jejich podíl v potravě činí asi 50%. Jsou přijímány hlavně ve formě polysacharidů, obsažených v bramborech, rýži, pečivu atd.

Tuky rozpouštějící některé vitaminy A,D,E,K obsahují nenasycené mastné kyseliny, linolovou, arachidonovou atd., které jsou pro organismus esenciální. Tyto kyseliny jsou obsaženy v rostlinných tucích.

Minerální látky nejsou zdrojem energie. Jsou však nezbytnou součástí buněk a tělních tekutin. Udržují homeostázu a podílejí se na stavbě kostí a zubů, vytváření napětí na membránách. Stopové prvky se pak podílejí na enzymatických pochodech jako katalyzátory.

Voda je zdrojem vodíku a kyslíku. Je rozpouštědlem, ve kterém probíhají všechny biochemické reakce. Podílí se na udržování stálého pH vnitřního prostředí spolu se systémem pufrů.

Vitaminy (obr.51) jsou nezbytnou složkou potravy, nejsou však zdrojem energie. Jsou to účinné složky některých enzymů. Nedostatek potřebného množství v potravě je příčinou hypovitaminózy, naopak nadbytek může být příčinou hypervitaminózy. Oba stavy způsobují různá onemocnění. Úplný nedostatek určitého vitamínu se označuje jako avitaminosa.

Pozn.: Při detoxikaci organismu je rozdíl mezi pohlavími. U mužů probíhají detoxikační pochody cestou svalové hmoty a u žen cestou tukové tkáně. Při zvyšování obsahu ftalátů-deriváty kyseliny ftalové v potravinách dochází k výraznému poškození spermiogenese. Další velmi závažným chemickým produktem je látka zvaná DDT, která způsobuje při pohlavní diferenciaci u plodu špatný vývoj mužských pohlavních orgánů a vede k výraznému poklesu plodnosti u mužů. V současné době se vyskytují vysoké hladiny DDT v tuku u tuleňů, jako konečných článků v potravním řetězci. V oblasti Gronska a Arktidy se přitom nikdy DDT nepoužívalo.

Vliv potravy má význam i na vývoj mozku. Velmi významně ovlivnila potrava rozvoj a vývoj mozku u člověka. Bílkoviny z mořských živočichů – mořských plodů – významně ovlivňovaly vývoj mozkové tkáně.

Motivem k vyhledávání a příjmu potravy je **pocit hladu**. Krátkodobě se na pocitu hladu podílejí: stahy prázdného žaludku, „hlad“ buněk po cukru, snížení tvorby tepla v těle a dlouhodobě pak změny v metabolismu tuků. Centrum sytosti a hladu, čili **centrum pro příjem potravy** je uloženo v hypotalamu, v blízkosti centra pro agresivitu. (obr.52)

Žlázy s vnitřní sekrecí – glandulae endocrinae

Jedná se o systém žláz s vnitřním vyměšováním neboli endokrinní žlázy, které nemají vývody, jsou bohatě prokrveny a své produkty – **hormony, působky** – odevzdávají přímo do krve nebo do mízy - lymfy. Spolu s nervovou soustavou koordinují neuroendokrinní systém, který se podílí na udržení stálosti vnitřního prostředí – *homeostáza*. Jedná se o řídicí systém pomocí chemických působků se zpětnovazebnými mechanismy (*servomechanismy*).

Žlázy s vnitřní sekrecí se skládají z epitelových buněk, které se seskupují v podobě váčků, trámečků nebo měchýřků. Obsahují podpůrné vazivo s bohatými sítěmi krevních a mízních vlásečnic.

Pro léčbu hormonálních poruch u člověka je významná skutečnost, že hormony nejsou druhově a často ani rodově specifické. To znamená, že hormony jednoho druhu zvířat lze použít k aplikaci u jiných druhů nebo přímo u člověka. Funkční části molekul jsou podobné a

mají podobné působení, ale nosící bílkovina je specifická druhově a může časem způsobit senzibilizaci a imunologické problémy.

Patří mezi ně: (obr.53)

- a. **Podvěsek mozkový** – *hypophysis cerebri, glandula pituitaria*
- b. **Šišinka** – *epiphysis – glandula pinealis*
- c. **Brzlík** – *thymus*
- d. **Štítná žláza – štítnice** - *glandula thyreoidea*
- e. **Příštitná tělíska** – *glandulae parathyreoideae*
- f. **Slinivka břišní** – *pancreas – endokrinní složka*
- g. **Nadledvinky** – *glandulae suprarenales*
- h. **Mužské a ženské pohlavní žlázy** – *ovaria et testes*
- i. **APUD buňky**

Podvěsek mozkový – hypophysis cerebri, glandula pituitaria (obr. 54)

Je oválné tělísko velikosti třešně, váží asi 0,5 g. Je uložena v hypofyzární jámě v sedle kosti klínové – *fossa hypophysialis ossis sphenoidalis*, tzv. turecké sedlo – *sella turcica*. Je kryta duplikaturou tvrdé pleny, sedlovou přepážkou – *diaphragma sellae* a stopkou je zavěšena na *hypothalamu*.

Představuje nadřazené centrum pro jiné endokrinní žlázy. Některé hormony předává přímo do krve. Její činnost je regulována látkami tvořenými v podhrbolí - *hypothalamu - neurosekretorickém aparátu mezimozku - diencephala*. V nervových buňkách podhrbolí - *hypothalamu* jsou vytvářeny látky, které jsou *axonálním transportem - hypothalamohypofyzárním systémem* (obr.55) převáděny do *hypothalamu* a cévami se dostávají k endokrinním buňkám *adenohypofýzy*. Hypothalamické hormony jsou převážně peptidového charakteru a sekreci hormonů hypofýzy buď povzbuzují – **stimulují** - označují se jako **liberiny** (*kortikoliberin – kortikotropin - RH, CRF, CRH, gonadoliberin – Gn-RH, FSH/LH-RH, somatoliberin - GH-RH, GRH, SRF, SRH, tyroliberin – RH pro TSH, TRF, TRH*) nebo utlumují – **inhibují** – označují se jako **statiny** – *somatostatin (inhibuje sekreci STH) a prolaktostatin (dopamin) – (inhibuje sekreci prolaktinu)*.

Dle stavby a funkce se dělí hypofýza na :

1. **Přední lalok – lobus anterior, žlazová část podvěsku mozkového - adenohypophysis a**
2. **Zadní lalok - lobus posterior, nervová část podvěsku mozkového – neurohypophysis.**

Hormony předního laloku hypofýzy: (obr.56)

1. **Růstový hormon – STH – somatotropní hormon, somatotropin.** Nedostatek růstového hormonu má za následek zastavení růstu – trpasličí vzrůst - *nanismus*. Proporce těla jsou zachovalé, inteligence je normální, neporušená. Zvýšení hladiny růstového hormonu v dětství má za následek obrovský růst – *gigantismus*. Zvýšená hladina růstového hormonu v dospělosti, kdy jsou již růstové chrupavky uzavřeny má za následek zvětšování koncových - akrálních orgánů těla (noc, uši, rty, ruce, nohy atd.) – *akromegálie*. Obličej má až tvar podobný lví tlamě – *facies leontina*.
2. **Thyrotropin, thyreostimulující hormon – TSH.** Stimuluje folikulární buňky štítné žlázy a její metabolismus, a tím tvorbu *thyroxinu a trijódthyroninu*. Současně aktivuje jodidovou pumpu a druhotně zabudování jodu do organických sloučenin. Působí na všechny fáze metabolismu jodu v štítné žláze. (viz str.)

3. **Adrenokortikotropní hormon – ACTH.** Stimuluje růst kůry nadledvinek, tvorbu a produkci *glukokortikoidů* (zejména kortizolu) a *mineralokortikoidu* (*aldosteronu*). Má také melanotropní účinek (při jeho nadbytku dochází u člověka ke zvýšení pigmentace kůže) (viz str.)
4. **Gonadotropní hormony:** (viz str.)
 - **FSH – folikulostimulační hormon** působí u ženy na růst a zrání folikulů, které pod tímto vlivem produkují **estrogeny**, které působí výstavbu sliznice děložní – *proliferační fáze endometria*. Po prasknutí zralého Graafova folikulu – *ovulace* se z něho vytvoří žluté tělísko – *corpus luteum*, které pod vlivem
 - **LH- luteinizačního hormonu** z adenohipofýzy produkuje hormon **progesteron**. Vlivem tohoto hormonu dochází ještě k většímu nárůstu sliznice děložní – *sekreční fáze endometria*.

U mužů FSH a LH hormony stimulují správný vývoj *spermiogeneze* a tvorbu *testosteronu*.

5. **MSH – melanostimulační hormon** – u obojživelníků způsobuje tmavnutí kůže, u člověka tento přímý účinek nemá.

Hormony zadního laloku hypofýzy:

Z hypothalamu je sem transportována účinná látka **pituitrin**, která je složitým komplexem několika hormonů.

1. **Vazopresin** – působí na hladkou svalovinu cév, a tím jejich zúžení. Jeho působení je trvalejší než působení adrenalinu, a proto zvýšení krevního tlaku je stálější.
2. **Oxytocin** – způsobuje smrštění svaloviny dělohy (*myometria*) těhotné ženy, a proto se používá ke zvýšení porodních stahů (*kontrakci*).
3. **Adiuretin** – má vliv na metabolismus vody. Zvyšuje resorpci vody v ledvině, a tak snižuje množství moči. Jeho nedostatek způsobuje chorobu zvanou vodní úplavice – *diabetes insipidus*. Dochází ke značným ztrátám vody: 10–15 l denně, tuto ztrátu je třeba nahrazovat. Výtažek ze zadního laloku hypofýzy toto onemocnění rychle upravuje – nyní se vyrábí synteticky.

Cévní zásobení:

Cévy hypofýzy mají vztah k převádění hormonů z podhrbolu - hypothalamu do hypofýzy a z hypofýzy do krevního oběhu. Tepny i žíly hypofýzy jsou párové. Jedná se o dolní a horní podvěškovou tepnu – *a. hypophysialis inferior*, *a. hypophysialis superior*, *a. venae hypophysialis*. (podrobněji v kapitole cévní systém 3. díl učebních textů). (obr.57)

Šišinka – epifýza - glandula pinealis

(„parietální oko, *nervus conarii*, kužel, jedlová šiška“) (obr.53)

Je nepárový orgán uložený na zadní straně mezimozku. Její funkce není zcela vyjasněná. Pravděpodobně má vztah k pohlavnímu dospívání. Po tuto domněnku svědčí případy předčasné pohlavní dospělosti při výskytu nádoru šišinky. Produkuje **serotonin a melatonin**. Jsou to *humorální faktory*, které zasahují do *biorytmů* v našem těle, ovlivňují některé *enzymové a neuroendokrinní* aktivity, a tím ovlivňují spánkovou regulaci (střídání spánkové aktivity se stavem bdělosti). Podílí se i na stárnutí – jedná se o působky mající vliv na čas v organismu a jeho výkyvy (**diurnální cyklus**).

Pozn: při pokusu s odstraněním epifýzy u mladé krysy se u ní objevilo zrychlené stárnutí, při implantaci epifýzy z mladé krysy staré kryse, došlo u této k zpomalení stárnutí a naopak.

Melatonin ve formě tablet se používá k léčbě tzv. *jetlet disease* – tedy potíží při přeletu několika časových pásem. Jeho derivát se využívá jako lék na spaní. *Melatonin* se produkuje v epifýze se stmíváním a nejvíce v noci.

Cévní zásobení pochází z *arteria cerebri posterior*. Propojení je na okolní struktury mozku.

Brzlík – thymus (obr.53)

Je protáhlá žláza, šedorůžové barvy. Je uložen v předním mezihrudí – *mediastinu* za rukojetí kosti hrudní nad osrdečником. Největší velikosti dosahuje ve 14-15 letech, potom se zmenšuje a přeměňuje na tukově vazivové těleso. Jako u *epifýzy* není jeho funkce plně objasněna.

Pravděpodobně má vztah i k pohlavnímu dospívání. Je tvořen lymfatickou tkání a je zdrojem vývoje *T-lymfocytů*, jež odpovídají za buněčnou imunitu. V *thymu* se nalézají i látky – **thymoziny**, které mají *lymfopoetické* účinky.

Zvětšený brzlík může způsobit dýchací a oběhové potíže. Cévní zásobení je z okolních tepen.

Štítná žláza – štítnice - glandula thyroidea (obr.58)

Je uložena po obou stranách hrtanu na chrupavce štítné. Skládá se ze dvou laloků vzájemně spojených můstkem (*isthmus*). Z můstku někdy vybíhá mediální pruh žlázy pyramidový lalok – *lobus pyramidalis*. V dospělosti váží zhruba 15-20g. Má velmi bohaté cévní zásobení a své hormony tvoří v závislosti na přívodu jódu. Hormony přecházejí přímo do krve.

Štítná žláza se skládá z velkého množství váčků (*folikulů*). Jejich stěna je tvořena kubickými folikulárními buňkami. Váčky jsou vyplněny hnědou, rosolovitou, viskózní tekutinou – *koloidem*, která je zásobárnou hormonů vázaných na bílkovinu – **thyreoglobulin**. (obr.59)

Štítnice je inervována sympatickým nervstvem.

Tvorbu hormonů ovlivňuje *TSH* – *thyrotropní hormon z podvěsku mozkového*, ale i mozková kůra a nižší oddíly mozku. Má vztah i k jiným žlázám s vnitřní sekrecí, hlavně k mužským a ženským pohlavním žlázám. Vliv hormonů se navzájem kombinuje a ovlivňuje. Mezi hypothalamem, hypofýzou a štítnou žlázou existuje **zpětná vazba** – *servomechanismus* – *feed-back*. (obr.60)

Folikulární buňky štítné žlázy tvoří dva hormony: **trijódthyronin (T3) a tetrajódthyronin tyroxin (T4)**. Hormony štítné žlázy mají jiný význam v nitroděložním období (*diferenční faktor*) a po narození působí příznivě na vývoj lidského mozku. Hlavní účinek hormonů štítné žlázy je na *metabolické procesy* – **energetický**. Zvyšuje basální metabolismus, uvolňováním energie, zvyšuje krevní tlak, srdeční frekvenci a sílu srdečního svalu – tedy zvyšuje srdeční práci. (obr.61)

Řízení sekrece hormonů. **Tripeptid TRH** z *hypotalamu* (jedná se o spouštěcí hormon – *thyreotropin releasing hormon*) stimuluje v *adenohypofýze* sekreci *TSH*, zatímco *somatostatin* ji tlumí. *Efekt TRH* je modifikován vlivem T4 v plazmě. K tomu musí být přijatý T4, stejně jako v jiných cílových buňkách, intracelulárně dejodován na T3. T3 tlumí sekreci TRH v hypotalamu a snižuje v hypofýze množství receptorů pro TRH, takže sekrece *TSH* a následkem toho i T3/T4 klesá (**negativní zpětná vazba**). Zdá se, že u novorozence stimuluje uvolňování TRH nervovou cestou chlad (*termoregulace*). *Heterodimer TSH (26kDa)*, který se skládá z jedné podjednotky α (*identická s podjednotkou LH a FSH*) a jedné podjednotky β , řídí všechny funkce štítné žlázy, tj. příjem jodidu, syntézu a sekreci T3/T4 a též prokrvení a růst žlázy. (obr.62)

Nedostatečná tvorba hormonů – **hypofunkce - hypothyreóza** vede v ranném věku k zpoždění růstu. Kostí jsou krátké a široké, celková výška je malá, kůže je suchá, současně je omezen růst vlasů a zubů, dochází ke snížení metabolismu a zpoždění pohlavního i mentálního vývoje – **kretenismus**. V dospělosti vyvolá hypofunkce hormonů štítnice podobné příznaky: snížení basálního metabolismu, tělesné teploty, činnost srdce se zpomaluje, snižuje se krevní tlak i svalový tonus, zpomaluje se nervové vedení a nervosvalový přenos. V podkoží se hromadí

specifické bílkoviny, dochází k tloušťnutí, často dochází k únavě, objevují se i poruchy v psychické činnosti – zejména se zpomaluje psychomotorické tempo, člověk hůře chápe, zapomíná a má pomalé myšlení. Podávání hormonů štítné žlázy tyto příznaky odstraňuje. Zvýšená činnost štítné žlázy – *hyperfunkce - hyperthyreosis, thyreotoxicosis*, se nazývá také **Basedowova choroba**. (obr.63) Projevuje se zvýšením basálního metabolismu, zvýšením tělesné teploty, zrychlenou činností srdeční – zvýšení srdeční práce - *tachykardie*, zvýšením krevního tlaku, vlhkou kůží, zrychlením nervových vzruchů a nervosvalového přenosu. Nastávají psychické potíže - nespavost, nervozita, třes prstů. Oční koule vystupují z očních ukládáním tuku do tukového tělesa za oční kouli - *retrobulbárního tukového tělesa* – *exophthalmus*. (obr.64)

Často je možno pozorovat u obou poruch zvětšení štítné žlázy – *vole – strumu*.

Kromě již zmíněných hormonů, které ovlivňují metabolismus se ve štítné žláze tvoří hormon **kalcitonin**, který snižuje hladinu vápníku a fosforu v krvi a hormony **termotyrim A a B**, které regulují tělesnou teplotu.

Cévní zásobenění je dvojí: ze zevní krkavice – horní štítná tepna (z *a. carotis externa* je *a. thyroidea superior*) a z podklíčkové tepny – dolní štítná tepna (z *a. subclavia* je *a. thyroidea inferior*). (obr.65)

Příštitná tělíska – glandulae parathyroideae - epithelová tělíska (obr.66)

Jsou čtyři – dvě horní a dvě dolní tělíska zanořená ze zadní strany do obou laloků štítné žlázy. Mají čočkovitý, oválný tvar, žlutorůžové barvy a zčásti jsou zanořena do vlastního vazivového pouzdra štítné žlázy - *capsula propria*. Z vazivového pouzdra se oddělují do žlázy vazivová septa, která oddělují buněčné trámce žlázového parenchymu. Ten je tvořen dvěma typy buněk – *buňky hlavní*, ve kterých se tvoří hormon – **parathormon** a *buňky oxyfilní*, které se objevují teprve od 7. roku života. Tyto obsahují velké množství *mitochondrií*, což svědčí o jejich vysoké metabolické aktivitě. Se žlázovou funkcí nesouvisí. Mezi trámcí buněk jsou pleteně sinusoidních kapilár, do nichž žlázové buňky přidávají svůj produkt. (obr.67)

Hlavním úkolem *parathormonu* je udržování stálé hladiny vápníku (Ca^{2+}) a fosforu (P) v krevní plasmě a tělních tekutinách. (obr.68) Hormon se uvolňuje při *hypokalcémii* a aktivuje přeměnu *osteocytů* na *osteoklasty*. V přítomnosti vitamínu D zvyšuje *parathormon* vstřebávání Ca^{2+} z trávicího ústrojí. Účinek *parathormonu* nelze posuzovat odděleně od *renální syntézy* vitamínu D a produkce hormonální látky **kalcitriolu**, od sekrece **kalcitoninu** ze štítné žlázy a snad i z brzlíku. Všemi těmito mechanismy je docílena **kalciová homeostáza**. Při *hypofunkci epitheliálních* tělísek dochází k poruše utváření kostí a zubů jako důsledek nízké hladiny vápníku v krvi. Kostí rostou pomalu a zlomeniny se špatně hojí. Pokles hladiny vápníku v krvi poškozuje přenos podnětů z nervů do svalů, zvyšuje se dráždivost periferního nervstva, svalstva a mozku a může dojít až ke *spastickým křečím - tetanie* s následnou smrtí zadušením.

Hyperfunkce epitheliálních tělísek má za následek zvýšení hladiny vápníku a snížení hladiny fosforu v krvi. Dochází k řídnutí kostí, které pak ztrácejí svou pevnost, snadno se ohýbají a lámou (cystický fibrozní zánět kosti - *ostitis fibrosa cystica*). Při vysoké hladině vápníku v krvi dochází také k vápenatým usazeninám v orgánech (*kalcifikace* – v experimentu se nazývá *kalcifilaxe*), např. cévách, ledvinách, mozku... (obr.69)

Cévní zásobenění je pro každou z příštitných tělísek samostatné z dolní štítné tepny – *a. thyroidea inferior*.

Endokrinní složka slinivky břišní – pars endocrina pancreatis

Jako žláza se zevní sekrecí, která se podílí na trávení živin je popsána na str....

Endokrinní složkou slinivky břišní jsou skupiny buněk, které tvoří **Langerhansovy ostrůvky** velikosti 0,1-0,5 mm. Je jich celkem 1-2 miliony a představují jen 2–3 % hmotnosti

pancreatu. Nejvíce je jich v ocase – *cauda pancreatis*. Ostrůvky jsou neúplně ohraničené vazivovým pouzdrém a jsou obklopeny sítí krevních kapilár – *sinusoid*. (obr.70)

Ostrůvky obsahují několik typů buněk, z nichž každá produkuje určitý hormon. Nejvíce jsou zastoupeny **B - buňky** (asi 75 %). Jsou uloženy v nitru ostrůvku, produkují **insulin** (2 mg denně). *Insulin* snižuje hladinu glukózy v krvi, tím vyvolává **hypoglykémii**. Klesne-li hladina glukózy v krvi pod 2,8 mmol/l dochází k **hypoglykemickému šoku** (hladovění, vyčerpání, předávkování insulinu atd.). Naopak nedostatek insulinu způsobuje vzestup hladiny krevního cukru - **hyperglykémii**, následně se může objevit i cukr v moči – *glykosurie*, což jsou hlavní rysy onemocnění známém pod jménem **úplavice cukrová – diabetes mellitus**. (obr.71)

Hladina glukózy v krvi i na lačno je kolem 6,0 mmol/l. Pokud je terapie nedostatečná (malé dávky insulinu nebo žádné) hrozí **hyperglykemické koma**, vznik **ketoacidózy** - zvýšení kyselosti vnitřního prostředí se smrtelným rozvratem vnitřního prostředí organismu. Mladé diabetičky vzhledem k vysoké hladině cukru mívají velké plody, jejich těhotenství i porod jsou rizikové.

Buněk A je méně – asi 20 %. Jsou zpravidla uloženy při periférii ostrůvku a produkují **glukagon**, který má opačný účinek než *insulin*. Zvyšuje hladinu glukózy v krvi tím, že zvyšuje **glukogenolýzu**, což znamená, že probíhá rozpad jaterního **glykogenu** *stimulací enzymu fosforylázy*.

Buňky D jsou dalším typem buněk v Langerhansových ostrůvcích. Produkují **somatostatin**. Jeho zvýšená hladina vede k **hyperglykémii**.

Buňky G produkují **gastrin**, který povzbuzuje sekreci žaludeční šťávy, tak jako buňky žaludku.

Nadledviny – *glandulae suprarenales* (obr.72)

Jsou párové endokrinní žlázy, nasedající na horní pól ledviny. Pravá nadlevina má trojhranný a levá poloměsíčitý obrys (obr.) Jsou předožadně oploštělé, takže na nich rozeznáváme přední plochu – *facies anterior*, zadní plochu – *facies posterior* a plochu nasedající na ledvinu – *facies renalis*. (obr.73)

Na přední ploše leží branka nadledvin – *hilus glandulae suprarenales*, z které vystupuje žíla centrální - *vena centralis*, která pokračuje jako žíla nadledvinová - *vena suprarenalis* do dolní duté žíly - *vena cava inferior*. Na povrchu je tenké vazivové pouzdro – *capsula fibrosa*, které pevně lpí k povrchu nadledvin. Z pouzdra do hloubky odstupují septa, která obsahují drobné tepny. Váha nadledvin je velmi variabilní, od 6–12 g, u žen jsou hmotnější než u mužů.

Na průřezu nadledvinou vidíme, že se skládá ze dvou vývojově odlišných částí: korová hmota má světlejší barvu, dřevná hmota je tmavší (**kůra nadledvin a dřev nadledvin**)

Kůra nadledvin (cortex) tvoří 70–90 % veškeré tkáně orgánu a je **mesodermálního** původu, vzniká z **coelomového epithelu** (výstelka vnitřní dutiny v době **fetální**).

Skládá se za tři vrstev, které produkují tři různé skupiny steroidních hormonů: (obr.74)

1. první vrstva – **klubíčková - zona glomerulosa** – tenká vrstva na povrchu kůry, pod pouzdrém nadledviny. Skládá se z menších buněk polyedrického tvaru a tvoří asi 15 % objemu celé nadledviny. Produkují **mineralokortikoidní hormon aldosteron**, který reguluje hladinu draslíku a sodíku a udržuje rovnováhu hospodaření vody v organismu. Na řízení **sekrece aldosteronu** má vliv ACTH - **adenokortikotropní hormon** předního laloku **hypofýzy** – **adenohypofýzy**, **angiotenzin** (vzniká z plasmatické bílkoviny **angiotenzinogenu** vlivem **reninu** v ledvině - **juxtaglomerulární aparát a koncentrace K⁺** v krevní plazmě, která protéká kůrou nadledvin). (obr.75)
2. druhá vrstva – **svazečková - zona fasciculata**. Je to nejsilnější vrstva. Buňky jsou uspořádány do trámčů, tvoří 50 % objemu celé nadledviny. Produkují **glukokortikoidní hormony**, které zasahují do metabolismu všech základních

živin, hlavně ovlivňují *metabolismus sacharidů*. Hlavním představitelem *glukokortikoidů* u člověka je **kortisol a kortikosteron**. (obr.76) *Kortisol* je hlavním lidským *stresovým kortikoidem*. Nejvyšší intenzita jeho sekrece je v ranních hodinách, čímž připravuje organismus na denní činnost. Zvyšuje hladinu krevního cukru - vyvolává **hyperglykémii**. Podporuje tvorbu *glukózy* z tuků a *aminokyselin*, zvyšuje tvorbu jaterního *glykogenu* a stimuluje uvolnění mastných kyselin a *glycerolu* k dalšímu využití organismem. Má i účinky *antirheumatické*, *antiartritické* a obecně protizánětlivé - **imunopresivní účinek**. Je řízen z podvěsku mozkového pomocí *ACTH - adenokortikotropního hormonu* s pomocí zpětné vazby. Buňky v *zona fasciculata* produkují také **androgenní hormony**, které mají účinky podobné mužským pohlavním hormonům (*testosteron*).

3. třetí vrstva – **síťová - zona reticularis** je nejnvnitřnější a přiléhá ke dřeni. Trámcové buňky jsou uspořádány do prostorové sítě. Je to nejmenší vrstva nadledvin, tvoří 7% objemu celého orgánu. V této vrstvě jsou produkovány jednak **glukokortikoidy** a hlavně **androgeny** jako v *zona fasciculata*.

Poruchy funkce kůry nadledvin se projevují buď *hyperfunkcí – hyperkortikalismus*. Nadbytek kortizolu vede k rozvoji **Cushingova syndromu**. (obr.77) Nemoc se projevuje zvýšením krevního tlaku - *hypertenzí*, zadržováním sodíku v těle, obezitou měkkých částí hlavy - měsíčkovitý obličej, býčím krkem, obezitou trupu, zákalem čočky - *kataraktou*, žaludečními a dvanácterníkovými vředy, *osteoporózou*, zranitelnou, atrofickou kůží, *imunopresí*, a z toho vyplývající náklonností k infekcím. Rány se špatně hojí. Je *emoční labilita* ve smyslu *euforie* nebo *deprese*, dochází k útlumu tvorby vlastního *kortizolu* a vzniká „**steroidní diabetes**“. Protože jsou v kůře i hormony mající vztah k pohlavním žlázám, objevuje se u žen při *hyperfunkci* korové hmoty **virilismus**, tj. vznik některých mužských znaků (vyrůstají vousy, prohlubuje se hlas, zaniká menstruace). *Hyperfunkce* může způsobit nádor nadledvin, nebo podávání vysokých dávek *glukokortikoidů*. Po vysazení léků tyto příznaky mizí (Prednison, dexamethazon atd.). Na kůži se objevuje akne – **steroidní akne**.

Naopak *hypofunkce* kůry nadledvin způsobuje **Addisonovu chorobu**. Projevuje se svalovou vyčerpaností, únavou, slabostí srdeční svaloviny, poklesem krevního tlaku, snížením basálního metabolismu až o 20 % a poklesem hladiny krevního cukru – *hypoglykemií*. Je porušeno vylučování sodíku, který odchází ve velkém množství do moči. V důsledku většího ukládání pigmentu se kůže barví do bronzova – *diabetes bronzè*. Podáváním hormonů kůry nadledvin tyto příznaky mizí.

Dřeň nadledvin – medulla (obr.78)

je *neuroektodermálního* původu, vývojově odpovídá *sympatickému gangliu*. Skládá se z polyedrických buněk, které jsou složeny do nepravidelných trámčů a pruhů, mezi kterými probíhají kapilární sinusoidy. Buňky obsahují *sekreční granula*. Hlavní hormony jsou **katecholaminy**, přičemž **A-buňky** produkují **adrenalin – epinefrin (80 %)**, **N-buňky – noradrenalin**. Sekreci *katecholaminů* podmiňují především *acetylcholin*, který je uvolňován z nervových zakončení *pregangliových neuronů*. *Adrenalin* zvyšuje kontrakční sílu srdce, minutový objem a basální metabolismus. *Noradrenalin* způsobuje stah hladkých svalů – dochází k zúžení cév, zvýšení krevního tlaku, *hyperglykémii*, vyprázdnění sleziny, rozšíření zorniček, stahují se hladké svaly kůže a usnadňují se stahy kosterní svaloviny. Můžeme říci, že účinek *katecholaminů* na orgány je podobný jako podráždění *sympatiku*. K zvýšené produkci *katecholaminů* dochází při bolesti, strachu, hněvu, úleku ... čili během alarmové, poplachové reakce na stresový podnět (*stresor*). Po aktivaci metabolismu, spojenou se zvýšeným výdejem tepla jsou *katecholaminy* řazeny mezi „**kalorigenní hormony**“.

Cévní zásobení – (obr.79) zajišťují obvykle tři tepny:

Horní, střední a dolní nadledvinková arterie (*arteria suprarenalis superior*, *arteria suprarenalis media*, *arteria suprarenalis inferior*), které vycházejí z dolní brániční tepny - *arteria phrenica inferior*, z břišní aorty - *aorta abdominalis*, a z ledvinové tepny - *arteria renalis*.

Tepny vstupují do nadledviny na více místech (obr.80) a vytvářejí pod pouzdrém *subkapsulární pletěň* z níž odstupují kapiláry a sinusoidy, které procházejí celou kůrou a vstupují do dřene. Následně se sbírají do dřevných žil a tyto se sbíhají do jediné hlavní žíly ***vena centralis***, která vystupuje v *hilu* nadledviny. Toto uspořádání cév v nadledvině má funkční význam, protože do dřene přichází krev s *glukokortikoidy* produkovanými v kůře a ty podmiňují *enzymatickou přeměnu noradrenalinu v adrenalin*.

Nervy přicházejí z nadledvinové pletěně - *plexus suprarenalis* a obsahují vlákna sympatická, parasympatická a senzitivní – z bráničního nervu (*nervus phrenicus*), který vystupuje z krční pletěně – *plexus cervicalis*.

APUD systém

K dalším hormonům patří hormonální systém ledvin, zažívacího traktu, srdce, jater, tzv. tkáňové hormony nebo mediátory mající parakrinní účinek, *eikosanoidy* (z řeckého slova označující dvacet /atomů uhlíku/). (obr.81)

Hormonální systém ledvin: *erythropoetin* - v dospělosti 90 % produkce v těle, při nedostatku O₂, např. při pobytu ve vysoké nadmořské výšce nebo při *hemolýze* – rozpadu červených krvinek z různých příčin, se zvyšuje v regulačním obvodu sekrece *erythropoetinu*, a tím i počet *erytrocytů*, přičemž se v krvi zvětšuje zastoupení *retikulocytů* (= mladé *erytrocyty*). *Calcitriol*, *prostaglandiny* – vykonávají některé „servisní“ metabolické funkce, *renin*.

Hormonální systém zažívacího traktu: *gastrin*, *sekretin*, *motilit*, *GIP* (*glukosa-dependent indulinotropic peptide – enterogastron*), *CCK-cholecystokinin*, *enteroglukagon*, *neurotenzin*. Parakrinní účinné signální látky: *histamin*, *serotonin*, *somatostatin*, *prostaglandiny*, *substance P*, *kalikrein*, *pankreatický polypeptid PP*, *vasoaktivní intestinální polypeptid*, *somatostatin*.

Hormonální systém srdce: *ANP – atriální natriumretický peptid – atriopeptin* – je uvolňován z buněk srdečních síní při zvýšení síňového tlaku. Jeho zvýšení způsobuje zvýšené vylučování sodík močí.

Hormonální systém jater: *erythropoetin* – je u plodu - *fětu*, v dospělosti 10 % v produkce v těle, *trombopoetin*, *angiotensinogen* působící v systému *renin - angiotensin (RAS)*.

Tkáňové hormony s parakrinními účinky: *angiotenzin II*, *bradykinin*, *histamin*, *serotonin*, *eikosanoidy*.

Eikosanoidy: *prostaglandiny*, *tromboxany*, *leukotrieny* a *epoxyeikosatrienoáty* (z arachidonové kyseliny).

Systém těchto rozptýlených buněčných shluků s funkcí *endokrinní* se nazývá ***periferní endokrinní systém (PES)*** na rozdíl od anatomicky celistvých tzv. centrálních endokrinních orgánů (poprvé popsal Feyrter). Pak byl označen tento systém také jako ***APUD systém*** (akronym z anglického **A**mine **P**recursors **U**ptake and **D**ecarboxylation) (Pearse).

Varlata – testes, vaječníky – ovaria a placenta

Soustava močová – organa urinaria, organa uropoetica

Při rozkladu – *katabolismu* živin vznikají v těle odpadní a často také velmi toxické látky. Jsou to především *metabolity* obsahující dusík (močovina, kyselina močová a kreatinin) a látky kyselého charakteru (např. CO₂), které ohrožují stálost vnitřního prostředí – **homeostazu**. Říkáme jim *exkřety*. Tyto odpadní, nepotřebné látky můžeme z těla odstraňovat jednak ledvinami - *primárně exkreční orgány* nebo systémem dýchacím, trávicím a kůží – *sekundárně exkreční orgány*.

K soustavě močové patří ledviny a močové cesty – to je ledvinné kalichy, ledvinná pánvička, močový měchýř a trubice močová, která je u muže součástí i pohlavních cest. (obr.82)

Ledvina (ren)

je párový orgán uložený za nástěnnou pobřišnicí v horním *retroperitoneálním prostoru* po obou stranách bederní páteře na *m. quadratus lumborum*. Má bobovitý tvar a je předozadně zploštělá. Rozměry jsou zhruba 12 x 6 x 3 cm. Jsou uloženy ve výši obratlů Th₁₂-L₂. Vzhledem ke vztahu k játrům je pravá ledvina o něco níže než levá ledvina. (obr.83) Při hlubokém vdechu a ve stoje se ledviny sesouvají až o 3 cm níže. (obr.84)

Ledviny se zakládají na *urogenitální liště* a během embryonálního vývoje mohou vzniknout různé anomálie, např. zdvojená ledvina – *ren duplex*, podkovovitá ledvina - *ren arcuatus*, esovitá ledvina – *ren sigmoideus*, koláčovitá ledvina - *ren fungiformis* a jiné.

Na ledvině rozeznáváme:

- **přední vyklenutou plochu – *facies anterior*,**
- **zadní oploštělou plochu – *facies posterior*,**
- **zaoblený horní pól – *extremitas superior*,**
- **zaoblený dolní pól – *extremitas inferior*,**
- **zevní konvexní okraj ledviny - *margo lateralis* a**
- **vnitřní konkávní okraj ledviny – *margo medialis*, v něm je uprostřed hluboký zářez – *incisura***
- **branka ledvinná - *hilum renale*, ve které jsou umístěny kalichy a pánvička ledvinná, krevní a lymfatické cévy, uzliny a nervy. Promítá se zhruba do výše obratle L1.**

Na horní póly ledvin nasedají **nadledvinky - *glandulae suprarenales***.

Na povrchu jsou ledviny kryté tenkým elastickým **vazivovým pouzdrém – *capsula fibrosa***.

Na řezu ledviny vidíme (obr.85)

- na povrchu **kory ledviny - *cortex renalis***. Je světle červené barvy, silná asi 6 mm a vybíhá mezi ledvinové pyramidy jako **sloupce, pruhy - *columnae renales***. V koře je vidět velké množství červených teček, tzv. **ledvinová tělíska - *corpuscula renalia* (*Malpighiho tělíska*)**, která podmiňují zrnitost kory.
- Druhou strukturou je **dřeň ledviny - *medulla renalis***. Je tmavší, má žíhanou kresbu a je tvořena 15-18 **ledvinovými pyramidami - *pyramides renales***, které se bazí obrací ke koře, vrcholy směřují k hilu. Ty tvoří **ledvinové bradavky - *papillae renales*** s množstvím **ledvinových otvůrků – *foramina papillaria***, do kterých ústí odvodné **kanálky ledvin - *ductus papillares***. Jimi stéká sekundární moč, která je zachycována **ledvinovými kalichy - *calices renales***, které obemykají vrcholky pyramid.

Funkční a stavební jednotkou ledvin je **nefron**, kterých je v každé ledvině jeden až čtyři miliony. Funkce *neuronu* spočívá v *glomerulární filtraci primární moče, selektivní resorpci* látek a vody v *proximálních tubulech* a v sekreci některých *iontů* a látek do moči – nejvíce ve stočených kanálcích.

Nefron se skládá z: (obr.86)

1. **ledvinového (Malpighiho) tělíska - *corpusculum renale***, (obr.87) které je uloženo v koře ledvinné. Tělíska se skládá z kapilárního klubíčka – **glomerulus** a z **dvojitého**

Bowmanova pouzdra - capsula glomerulars. To má **vnitřní list**, který pevně přiléhá na cévní klubičko, tvoří ho *ploché buňky - podocyty*, a **zevní list**.

V jedné ledvině na ploše asi 1m² dochází k filtraci krevní plazmy a denně se v prostoru mezi oběma listy tvoří **150-200 litrů primární moči**. Místo vstupu cév do *glomerulu* z **přívodné tepénky - vas afferens**, a výstupu z něj do **odvodné tepénky - vas efferens**, tvoří tzv. **cévní pól tělíska – polus vascularis**. Při něm leží **juxtglomerulární aparát** - aparát ležící vedle kapilárního klubička ledviny, který se skládá ze tří typů buněk, které produkují *renin - angiotensin* – jejich význam viz fyziologie. Všechny funkce tohoto aparátu nejsou zatím známé. Na opačném pólu – **močový pól – polus tubularis**, začíná z Bowmanova pouzdra **proximální stočený kanálek – tubulus contortus proximalis**. V ledvině je 0,9-1,6 milionu **Malpighiho tělísek**.

Pozn: *Juxtglomerulární aparát (příklubičkový)* je tvořen těmito anatomickými strukturami

- a) části vas afferens (se sympaticky inervovanými tzv. granulačními buňkami obsahujícími renin) a vas efferens v blízkosti glomerulu,
- b) buňkami tzv. macula densa – hustá skvrna, tlusté části vzestupného raménka Henleovy kličky, téhož nefronu a
- c) buňkami extraglomerulárního mezangia (pólové polštářky). Juxtglomerulární aparát zprostředkovává
 1. lokálně v jednotlivém nefronu prostřednictvím angiotenzinu II tubuloglomerulární zpětnou vazbu (feedback), TGF – glomerulární filtraci v koordinaci s resorpcí diferencovaná na jednotlivé nefrony, a
 2. systémovou tvorbu AII: systému renin - angiotenzin (RAS).
2. **proximálního stočeného kanálku – tubulus contortus proximalis**. Skládá se ze stočeného, ležícího v koře, a přímého úseku, přecházejícího do
3. **Henleovy kličky – ansa nefrica**, jejíž sestupné a vzestupné raménko leží ve dřeni. Vzestupné raménko se vrací do kory a přechází do
4. **distálního kanálku – tubulus contortus distalis**. Ten má dva úseky: na vzestupné raménko Henleovy kličky navazuje přímý úsek a na něj pak navazuje stočený úsek ústící do sběracích kanálků. V distálním kanálku probíhá zpětná resorbce tekutin, aktivní resorbce sodíku, výměna sodíku za draslík a vodík a dochází zde k zásadnímu okyselení moči.

Tyto plynule přechází ve **sběrací kanálek – tubulus colligens**, který není součástí *nefronů*. Na každý sběrací kanálek se napojuje 5-10 *nefronů*. Jednotlivé sběrací kanálky tvoří **sběrné vývody - ductus papillares**, které probíhají dřevnými pyramidami směrem k ledvinným kalichům. (obr.88)

Ledvinový kalich obkružuje jednu nebo více bradavek papil.

Regulační mechanismy ledvin mají dva stupně:

1. hemodynamický a

2. **tubulární**, které se vzájemně doplňují – hemodynamika ledvin je řízena inervací ledvinových cév, schopností svaloviny cévní stěny reagovat na napětí a komplexu juxtglomerulárního aparátu, a souvisí vzhledem k průtočnosti krve ledvinami i s regulacemi kardiovaskulárního systému.

Tubulární řízení procesů je závislé na řadě faktorů (hormony, enzymy, látky peptidové povahy, oxid dusnatý - NO).

Ledviny také produkují asi 90 % veškerého *erythropoetinu*, který výrazně ovlivňuje krvetvorbu. Zbytek produkují játra a makrofágy.

Cévní zásobení zajišťuje pravá a levá ledvinová tepna - *arteria renalis dextra et sinistra* odstupující přímo ze sestupné břišní srdečnice - *aorta abdominalis*. Až ve 30 % se vyskytují

přídavné *akcesorní renální tepny*. Ledvinami protéká **1,2-1,3 litrů krve za minutu**, všechna krev těla projde tedy ledvinami za 4-5 minut.

Rozdíl ve složení krevní plazmy a moči v procentech – tabulka:

	<i>plasma</i>	<i>moč</i>
	%	%
voda	90	95
bílkovina	8	0
cukr	0,1	0
močovina	0,03	2
sodík	0,32	0,35
chlór	0,37	0,6
kreatinin	0,001	0,07
kyselina močová	0,004	0,05

Hromaděním kyselých metabolitů vzniká metabolická *acidóza*, hromaděním dusíkatých metabolitů vzniká *urémie*, nedostatečnou tvorbou kyselých metabolitů nebo zvýšenou ztrátou chloridů vzniká *alkalóza*, apod. **Primární moči** je **150-200 l/d**, z ní se průchodem celého systému ledviny vytvoří **sekundární moč**. Objem sekundární moči za časovou jednotku činí normálně **0,5 až 2 l/d**. Hodnoty při dolní hranici se nazývají *antidiuréza* při horní hranici *diuréza*.

Zvýšené močení nad cca 2000 ml za den (či nad 100 ml/h) se nazývá **polyurie** a může být vyvolána nadměrným příjmem tekutin, u pokročilých stádií ledvinových chorob, u cukrovky (neboli úplavice cukrové) a u úplavice vodní (*diabetes insipidus*) při onemocnění podvěšku mozkového. **Snížení močení** pod 500 ml za den (či pod 30 ml/h) se nazývá **oligurie** a může být vyvolána dehydratací organismu nebo jeho příznakem ledvinného selhání. **Anurie** je zástava tvorby moče a je smrtelným nebezpečím pro organismus.

Fixace ledviny je zajištěna tukovým pouzdrám ledviny – *capsula adiposa*, které je silnější za ledvinou a pomocí vazivových listů – *fasciae renales* jsou ledviny tlačeny k zadní stěně břišní. Částečnou fixaci zajišťují i ledvinné tepny - *aa. renales*. Při ztrátě tukového polštáře může dojít k poklesu ledviny, vzniká tzv. bludná ledvina - *ren migrant*.

Kalichy ledvinné – calices renales

Jimi začínají vývodné cesty močové. Obemykají ledvinné papily, na které vyústí papilární vývody, které tak tvoří dírkovanou ploténku - *area cribrosa*.

Pánvička ledvinná – pelvis renalis

Otvírají se do ní ledvinné kalichy. Jejich přechod do pánvičky je velmi individuální, můžeme rozlišit dva hraniční typy: (obr.89)

- **ampulární typ** – s krátkými a širokými kalichy a zaoblenou, objemnou pánvičkou, a

- **dendritický typ** – s dlouhými kalichy a štíhlou, málo objemnou páničkou (2-3 ml).

Pánička ledvinová je uložena v **ledvinové brance - hilum renale**, před a za ní se dělí tepny renální. Má trojúhelníkový, předozadně oploštělý tvar a je obklopena tukovým pouzdem ledviny – *capsula adiposa*.

Stavba stěny kalichů a páničky je typická pro **stavbu vývodných cest močových**. **Sliznice – tunica mucosa** - je tvořena mnohvrstevným přechodným epitelem, který přechází z troj - do jednovrstevného dle tlaku moči. Epitel odvodných močových cest již nevstřebává vodu ani látku z moči.

Střední vrstva stěny – tunica muscularis – je tvořena vazivem a spirálně uspořádanými pruhy hladkého svalstva. Při úponu kalichů na papily a na konci ledvinové páničky je svalovina cirkulárně zesílená. Do kalichů a do páničky se moč dostává aktivním nasáváním. Svalovina má převážně vypuzovací - *detruzorovou funkci*. Z dolního konce páničky ledvinné odstupuje močovod.

Kolagenní vazivo – tunica adventita

Močovod – ureter (obr.90)

Je trubice délky 25–30 cm a široká 4–7 mm. Sestupuje v *retroperitoneálním prostoru* po zadní stěně břišní a odvádí moč z ledvinné páničky do močového měchýře.

Ureter má tři části:

1. břišní – *pars abdominalis*
2. pánevní – *pars pelvica*
3. ve stěně močového měchýře – *pars intramuralis*.

Za svého sestupu kříží velké množství útvarů a má tři zúžená místa:

1. v místě sestupu z páničky
2. v místě, kde kříží kyčelní tepny – *vasa iliaca* v pánevním vchodu a
3. při vstupu do močového měchýře – *pars intramuralis*.

Při vyústění do spodní části měchýře proráží šikmým průběhem stěnu měchýře a nadzdvihuje jeho sliznici. Tím při ústí vzniká slizniční záklopka, která brání zpětnému odtoku moči z močového měchýře do močovodu - **reflux**.

Stavba stěny močovodu je obdobná jako u páničky.

- **Sliznice – tunica mucosa** je složena v nízké podélné řasy a je kryta přechodným epitelem.
- **Svalovina – tunica muscularis** – se skládá z vnitřní podélné a ze zevní cirkulární vrstvy a v pánevním úseku je ještě třetí, zevní podélná vrstva, která pomáhá zabránění refluxu. Na povrchu ureteru je řídké
- **kolagenní vazivo - tunica adventitia**.

Moč neprotéká močovodem jen vlastní hmotností. Močovody vykazují aktivní peristaltický pohyb, takže moč jimi neprotéká, ale je unášena v tzv. **močovém vřeténku**. (obr.91)

Svalovina ve stěně močovodu vykonává každých 10-12 vteřin peristaltické pohyby, které aktivně moč posunují (transportují) v množství 2-5 ml. Pohyby močovodu umožňují trvalý odtok moči z ledviny i tehdy, když je močový měchýř naplněn a moč je v něm pod tlakem. Peristaltický pohyb stěny močovodu je výsledkem automaticky vznikajících vzruchů při náplni kalichů, páničky a začátku močovodů. Tepny ureteru – *rami ureterici* přicházejí z okolních tepen.

Močový měchýř – vesica urinaria

je nepárový dutý orgán, v němž se shromažďuje moč před vyprázdněním - **mikce**. Jedná se o rezervoár na moč. Měchýř pojme 500–700 cm³ moče, ale při náplni 200-300 cm³ se dostavuje pocit nucení na močení tzv. fyziologická kapacita měchýře. Centrum **mikce** je v křížovém úseku míchy – **sakrálním (S)** (v oblasti segmentů S2-4), který leží v páteřním kanále ve výši Th11-L1. **Reflexně** usměřňuje vyprazdňování močového měchýře. Ústředí je pod vlivem mozkové kůry. Volní kontrola močení se vyvíjí v prvních třech letech života po narození. Po vyřazení vyšších oddílů CNS (centrálního nervového systému), např. po příčném poranění míchy, je močení dospělého reflexní (automatické vyprazdňování), nezávislé na vůli, stejně jako u dětí. Při přerušení spojení s míšním centrem se močový měchýř vyprazdňuje na podkladě změn v napětí stěny a svěračů (autonomní vyprazdňování).

Na močovém měchýři rozlišujeme:

1. **spodina měchýře - fundus vesicae**, která u muže zesponu naléhá na prostatu, u ženy je obrácená k děložnímu hrdlu a k pochvě
2. **tělo měchýře – corpus vesicae** je střední, nejširší část, která se k vrcholu, kraniálně zužuje ve
3. **vrchol měchýře – apex vesicae**, od kterého jde k pupku peritoneální řasa – *ligamentum umbilicale medianum*, na kterou je volným zavěšením horní část měchýře fixována. Další fixace je zajištěna uložením na svalovinu dna pánevního a vazivovými pruhy jdoucími u mužů k rektu vaz konečnikoměchýřový – *ligamentum rectovesicale*, a u žen k děloze vaz měchýřoděložní – *ligamentum vesicouterinum*.

Tvar močového měchýře závisí na stupni jeho náplně. Prázdný měchýř nepřesahuje stydkou sponu. Tzv. **systolicky prázdný měchýř** je zaoblený, má podobu silnostěnného balónku a svalovina stěny je v kontrakci. Tzv. **diastolicky prázdný měchýř** má stěny ochablé s propadlou horní stěnou.

Stavba stěny močového měchýře (obr.92)

Je typická pro běžné duté orgány. Má čtyři vrstvy:

1. **sliznice měchýře – tunica mucosa** – je kryta mnohvrstevným přechodným epitelem. V prázdném nebo málo naplněném měchýři je sliznice uspořádána v nepravidelně složené řasy, které odpovídají vnitřní síťovitě uspořádané svalovině a umožňují roztahování stěny měchýře při náplni. Tyto řasy chybějí a sliznice je tu hladká na spodině měchýře v trojúhelníkovém políčku měchýřovém trojúhelníku – *trigonum vesicae*, který je vymezen vyústěním obou močovodů - *ostia ureterum* - a odstupem trubice močové – *ostium urethrae internum*. Za tímto trojúhelníkem je stěna měchýře vkleslá – jáma za trojúhelníkem – *fossa retrotrigonalis*. Při zvětšení této jámy v důsledku ochabnutí svaloviny nebo u mužů zvětšením prostaty může docházet k zadržování moči – **retenci moči**.
2. **podslizniční vazivo měchýře – tunica submucosa** – je řídké a umožňuje vyhlazování slizničních řas podle stupně náplně měchýře. Jsou zde bohaté cévní pleteně, které způsobují červenou až nafialovělou barvu sliznice měchýře.
3. **svalovina měchýře – tunica muscularis** (obr.93) - je tvořena hladkou svalovinou, obsahující hojná vazivová vlákna a je uspořádána do tří vrstev:
 - a. **vnitřní síťovitá (plexiformní) vrstva**, která podmiňuje slizniční řasy
 - b. **střední cirkulární vrstva**, v dolní části měchýře vytváří svěrač – *musculus sphincter vesicae*, který plynule přechází až na trubici močovou – *musculus sphincter urethrae internus*.
 - c. **zevní podélná vrstva**. Do svaloviny močového měchýře vyznařují i svalové pruhy od spony stydké a od konečníku: sval stydkoměchýřový – *musculus pubovesicalis* a sval konečnikoměchýřový – *mutulus rectovesicalis* (obr.94)

Z funkčního hlediska tvoří svalovina močového měchýře dva systémy:

- **Systém vylučovací, detrusorový**, na kterém se podílí všechny tři vrstvy svaloviny. Je ovládán parasympatickými vlákny.
 - **Systém sfinkterový**, na kterém se podílí střední vrstva cirkulárně orientované svaloviny. Je ovládán sympatickými vlákny (svěrač močového měchýře - *m. sphincter vesicae*, vnitřní svěrač močové trubice - *m. sphincter urethrae internus*, zevní svěrač močové trubice - *m. sphincter urethrae externus*). (obr.95)
4. horní a zadní plocha měchýře je kryta pobřišnicí - **peritoneem - tunica serosa**, která přechází u muže na přední plochu rekta a vzniká zde hluboké peritoneální vyhloubení (kapsa) - *excavatio rectovesicalis (cavum Douglasi)*. (obr.96) U ženy přechází *peritoneum* ze zadní plochy měchýře na přední plochu dělohy, vzniká zde opět *peritoneální* vyhloubení, ale mnohem menší – *excavatio vesicouterina*. V místě, kde močový měchýř není kryt peritoneem je řídké kolagenní vazivo – *tunica adventitia*.

Cévní zásobení močového měchýře: (obr.97)

zajišťují větve z vnitřních kyčelních tepen - *aa. iliacae internae*, jsou to horní a dolní tepna - *aa. vesicales superiores a aa. vesicales inferiores*.

Tepny na stěně měchýře mají vlnitý průběh, aby se mohly přizpůsobit zvětšující se náplni měchýře.

Inervace je zajištěna nervovou pletení v oblasti fundu – *plexus vesicalis*, která obsahuje vlákna sympatická, parasympatická, senzitivní – z míšních segmentů L2-S2 a motorická vlákna pro zevní svěrač močové trubice - *musculus sphincter urethrae externus*.

Močení závisí na uvolnění zevního svěrače, který je z příčně pruhované svaloviny, a proto ho ovládáme naší vůlí. Obkružuje močovou trubici, při jejím průchodu svalovým dnem pánevním. Při močení dochází ke smrštění vyprazdňovače - *detrusoru močového měchýře* – *musculus detrusor vesicae*, za spoluúčasti břišního lisu.

Pozn.: *Credeho hmat* – používají pacienti paraplegičtí (s postižením míchy) jako výpomoc při vyprázdnění močového měchýře nebo ke spuštění vyprázdnění – provádí se tlakem nad symfýzou směrem dolů do malé pánve.

Ženská trubice močová – urethra feminina (obr.98)

Je posledním úsekem vývodných močových cest. Je dlouhá 3–4 cm, široká kolem 6 mm. Oproti mužské trubici močové je krátká a širší. Začíná ve dnu močového měchýře, v předním rohu *trigonum vesicae* svým *ostium urethrae internum*, sestupuje po přední stěně pochvy, prochází přes svalové dno pánevní - *diaphragma urogenitale* – a vyúsťuje zevním ústím močové trubice – *ostium urethrae externum* na vyvýšenině - bradavce močové trubice - *papilla urethralis* – mezi malými stydkými pysky před vchodem poševním. Zevní ústí je uloženo v předsíni poševní - *vestibulum vaginae*.

Stěna urethry se skládá ze:

- **Sliznice – tunica mucosa** – je složena v podélné řasy a je kryta přechodným epitelem. Obsahuje drobné mucinózní žlázy – *glandulae urethrales*.
- **Svalové vrstvy - tunica muscularis** - má vnitřní vrstvu longitudinální a zevní cirkulární. Obsahuje hladkou svalovinu, která tvoří vnitřní svěrač – *musculus sphincter urethrae internus*, i svalovinu příčně pruhovanou, která tvoří zevní svěrač – *musculus sphincter urethrae externus*. Tento zevní svěrač obsahuje snopce i ze svaloviny dna pánevního.
- **Zevní vazivové vrstvy** – nazývá se *paraurethrium*, jedná se o soubor vláken kolagenních, elastických i z hladkého svalstva.

Urethra je fixována k přední stěně pochvy i k symfýze.

Cévní zásobení je zajištěno z dolní tepny močového měchýře - *arteria vesicalis inferior*, inervace z pleteně močového měchýře – *plexus vesicalis*.

Pozn.: U některých žen je močová trubice velmi roztažná a lze tak praktikovat speciální způsob kopulace do uretry. U žen je velmi často zánět močové trubice a měchýře – toto je dáno anatomickými poměry. Moč u dospělé ženy nebývá sterilní. Zde je nutno poučit dívky o způsobu hygieny po defekaci a i způsobu a směru očisty řitního otvoru.

Mužské pohlavní orgány – organa genitalia maskulina

(obr.99)

k vnitřním pohlavním orgánům patří

párové orgány

- *varlata - testes*
- *nadvarlata – epididymides*
- *chámovody – ductus deferentes*
- *měchýřkové žlázy se svými vývody- glandulae vesiculosae et ductus excretorii*
- *vypuzovací kanálky – ductus deferentes*
- *ductus ejaculatorii*

nepárové orgány

- *předstojná žláza – prostata*
- *mužská trubice močová – urethra masculina*

k zevním pohlavním orgánům patří

- *šourek – scrotum – nepárový útvar obsahující varlata a nadvarlata*
- *pyj – penis s mužskou močovou trubicí – urethra masculina*
- *párové bulvotrubicové žlázy - glandulae bulbourethrales*

Varle – testis (řec. orchis)

(obr.100)

je párová mužská pohlavní žláza elipsoidního tvaru, délky asi 5 cm, je uložena v šourku (scrotu) ve svislé poloze. Na varleti rozeznáváme horní pól – *extremita superior*, dolní pól – *extremitas inferior*, přední okraj – *margo anterior* – je volný, zadní okraj – *margo posterior*, na který přiléhá nadvarle.

Stavba varlete:

(obr.101)

Na povrchu varlete je tuhý, bílý, **vazivový obal** – *tunica albuginea*, z kterého vychází **přepážky** – *septula testis* a rozdělují tkáň varlete na **200-300 lalůček** – *lobuli testis*, které svým hrotem směřují do **branky varlete** - *hilus testis*. *Hilus* leží směrem k zadnímu okraji a v tomto místě vstupují i vystupují cévy varlete. Lalůčky obsahují točité **semenotvorné kanálky** – *tubuli seminiferi contorti*, v jejichž stěně, v buňkách *spermiogenního epithelu*, probíhá vývoj spermií – *spermiogeneze*. Kromě těchto buněk obsahuje epithel kanálků ještě podpůrné *vysoké, štíhlé buňky* - Sertoliho buňky a dále *vmezeřené* – *interstitiální buňky* – *buňky Leydigovy*, které produkují **mužský pohlavní hormon - testosteron**. Točité kanálky přecházejí při zadním obvodu varlete v síť – *rete testis*, ze které 12–14 vývodných kanálků přechází do kanálků nadvarlete – *ductuli efferentes testis*

Spermie

(obr.102)

je malá buňka, dlouhá asi 50–60 µm. Skládá se z hlavičky, středního oddílu – krčku a pohyblivého bičíku. Hlavička obsahuje genetickou výbavu - 23 - nepárový haploidní počet chromozomů s pohlavním chromozomem **X** či **Y**. Tím máme dva typy spermií, různých funkcí a vlastností) a malý váček – **akrozom** – s enzymy, který usnadňuje průnik spermie do vajíčka.

Krček je energetickým zdrojem spermie a obsahuje mitochondrie. Bičík umožňuje pohyb. Spermie potřebuje ke svému dozrání 3 měsíce. Denně se u muže vytvoří 250 milionů spermií, které se v seminální tekutině dostávají ze stočených kanálků nadvarlete do **chámovodu – ductus deferens** ve **spermatickém provazci – funiculus spermaticus** a z vývodných pohlavních cest se ven uvolňuje ejakulát v množství 2–6 ml. Po proniknutí spermie do vajíčka vzniká *zygota* a *haploidní* počet chromozomů obou pohlavních buněk se v ní změní na počet *diploidní*.

Zárodečný epitel semenotvorných kanálků ke správné produkci spermií potřebuje o 2 °C nižší teplotu než je v dutině břišní. Varlata se zakládají v dutině břišní na urogenitální liště ve výši bederních obratlů L1-2 a do porodu by jejich sestup do šourku (*descensus testis*) měl být ukončen. Je to jeden ze znaků donošenosti mužského plodu. Není-li varle sestouplé do šourku mluvíme o zadržení varlete - *retentio testis (kryptorchismus)* (obr.103). Při vyšší teplotě v dutině břišní zaniká zárodečný epitel a vážne **spermiogeneze** – proces zrání spermií. Při tom není poškozena tvorba testosteronu v Leydigových buňkách, všechny mužské pohlavní orgány i potence se vyvíjí normálně, ale jedinec je neplodný (*sterilní*). Toto onemocnění se řeší pomocí podávání léků nebo chirurgicky od 3 roku věku. Včasná léčba zlepšuje prognosu funkce.

Cévní zásobení varlete je zajištěno třetí párovou viscerální větví aorty varlová tepna – *a. testicularis*, která sestupuje retroperitoneálně a přes inquitální kanál jako součást semenného provazce sestupuje do šourku s varletem. Cestou cévně zásobuje ureter, chámovod a nadvarle. Venózní krev je odváděna žilní úponkovitou pletení – *plexus pampiniformis* do dolní duté žíly – *v. cava inferior* - cestou varlové žíly - *v. testicularis*, na levé straně ústí většinou do levé žíly ledvinové – *v. renalis sinistra*, která potom ústí do duté žíly – *v. cava inferior*.

Inervace varlete je velmi bohatá. Podél cév přichází pleteň varlete - *plexus testicularis*, který obsahuje vlákna senzitivní (ze segmentů Th10), sympatická (z pleteně břišního kmene - *plexus coeliacus*) a vlákna parasympatická (z *n. vagus – N. X.*).

Samovyšetření varlat – viz šourek.

Nadvarle – epididymis, - idis

(obr.100)

je protáhlý orgán přirostlý na zadní okraj varlete.

Skládá se z:

- **hlavy nadvarlete** – *caput epididymis*,
- **těla** – *corpus epididymis* a
- **ocasu** – *cauda epididymis*.

Hlava leží za horním pólem varlete, při dolním pólu přechází ocas ostrým ohbím v chámovod. Hlava nadvarlete obsahuje četné zprohýbané kanálky, které vytvářejí nadvarlové lalůčky – *lobuli epididymidis*. Kanálky se v těle a v ocasu spojují do jednoho kanálku nadvarlete – *ductus epididymidis*. Je dlouhý asi 4–6 m. Kanálky jsou vystlány cylindrickým epitelem s řasinkami. Sekret nadvarlete umožňuje samostatný pohyb spermií. Posun spermií celým nadvarletem trvá asi 14 dnů. Spermie se postupně hromadí v ocasu nadvarlete a na začátku chámovodu. Nejsou-li delší dobu odvedeny při ejakulaci, rozpadají se, jsou *fagocytovány* tzv. *spermatofágy* a jsou vstřebány buňkami epitelu.

Chámovod – ductus referend

(obr.104)

je trubice o průměru asi 3 mm a délky asi 35–40 cm. Pokračuje z nadvarlete do **provazce semenného** – *funiculus spermaticus* a přes tříselný kanál – *canalis inguinalis* se dostává do dutiny břišní. Dále probíhá po stěně malé pánve, sestupuje dolů po obvodu močového měchýře, zde se kříží s močovodem, rozšiřuje se v **chámovodní baňku** - *ampulla ductus deferentis*, spojuje se s vývodem semenných váčků, prochází prostatou a vstupuje zezadu do prostatické části mužské močové trubice. Za svého průběhu má tedy 6 částí:

- *pars epididymis (scrotalis)* – část v oblasti nadvarlete
- *pars funicularis* – část provazce semenného
- *pars inguinalis* – část tříselná
- *pars pelvica* – část pánevní
- *ampulla ductus deferentis* – chámovodní baňka
- *ductus ejaculatorii* – vystřikovací kanálek

Stavba stěny chámovodu: (obr.105)

1. **Sliznice – tunica mucosa** - je tvořena dvojřadým cylindrickým epitelem s řasinkami a je složená v podélné řasy.
2. **Svalovina – tunica muscularis** je uspořádána do tří vrstev souvislého spirálovitého systému :
 - hluboké vrstvy podélné – *longitudinální* tvořené štíhlými spirálami
 - střední – *cirkulární* tvořené plochými spirálami
 - povrchové vrstvy podélné - *longitudinální* tvořené štíhlými spirálami.
 Jednotlivé vrstvé spirály do sebe přecházejí a mezi svalstvem jsou roztroušena elastická vlákna. To umožňuje plnit jeho funkci. Svalovina je silná a dodává chámovodu tuhost, na pohmat brkovitý charakter. Smrštěním svaloviny se spermie nasávají z konce nadvarlete a peristaltickým pohybem se dostávají do prostatické části trubice močové – tzv. **emise spermií**.
3. **Povrchová vrstva – tunica adventitia** – je tvořena fibrilárním vazivem.

Provazec semenný – funiculus spermaticus

(obr.106)

je svazek procházející tříselným kanálem a obsahující velké množství útvarů. Dorsálně je to **chámovod** – *ductus deferens* a jeho provázející cévy a nervy

- tepna chámovodu - *a. ductus deferentis* a
- pleteň chámovodu - *plexus deferentialis*.

Ventrálně probíhají útvary pro varle a nadvarle

- varlová tepna - *a. testicularis*,
- žilní úponkovitá pleteň - *plexus pampiniformis*,
- varlová žíla - *v. testicularis* a
- nervová varlová pleteň - *plexus testicularis*.

Stavba vrstev semenného provazce je podobná (téměř shodná) stavbě stěny šourku. V tomto uspořádání je provazec semenný pouze k tříselnému kanálu. Při jeho **vnitřním hlubokém tříselním prstenci** – *anulus inguinalis profundus* se rozpadá a jednotlivé útvary pokračují ke svým anatomickým strukturám.

Semenné (měchýřkovité) váčky – vesiculae seminales

(obr.107)

jsou párové přídatné žlázy hruškovitého tvaru, hrbolatého vzhledu a předozadně zploštělé. Jsou uloženy na zadní stěně močového měchýře nad prostatou a před konečníkem. Jejich velikost je asi 4–5 cm, váčky jsou často asymetrické a velmi variabilní. Jejich **vývod – vyměšovací kanálek *ductus excretorius***, se spojují s ***ductus deferens***, tím vzniká **vystřikovací kanálek - *ductus ejaculatorius***, který prochází prostatou a ústí do močové trubice.

Semenné váčky jsou tvořeny mnohočetně stočeným 15 cm dlouhým kanálkem – tubulem, který jím dává hrbolatý vzhled povrchu. Sliznice je tvořena cylindrickým epitelem a produkuje alkalický sekret, který tvoří 50–80 % objemu ejakulátu a zajišťuje výživu a pohyblivost - *motilitu spermii*.

Hladká svalovina je tvořena dvěma nepřesně odlišenými vrstvami a při její kontrakci je sekret žláz vypuzen do *ductus ejaculatorius*.

Cévní zásobení zajišťuje větev z tepny chámovodu – *a. ductus deferentis*, ze střední tepny konečníku – *a. rectalis media*, a ze spodní tepny močového měchýře – *a. vesicalis inferior*. Nervy obsahují sympatická a parasympatická vlákna z dolní podbřiškové pleteně - *plexus hypogastricus inferior*.

Předstojná žláza – prostata

(obr.108)

je nepárový, svalově žlázočný orgán uložený pod močovým měchýřem. Na něj naléhá svojí horní částí – **prostatovou bází - *basis prostatae***. Dolů a dopředu směrem ke svalovému dnu pánevnímu – *diaphragma urogenitale* míří **hrot – *apex prostatae***. Svoji definitivní velikost, rozměry zhruba 4 x 3 x 2 cm , dosahuje až po pubertě. Středem mezi bází a hrotem prostaty probíhá močová trubice, která dělí prostatu na přední, menší část – *preurethrální* část a zadní , větší část - *retrourethrální*. Vývojově se na prostatě popisují pravý a levý lalok – *lobus dexter et sinister*. Průběh obou chámovodů – *ductus ejaculatorii*, vymezuje střední lalok – *lobus medius*, který při zvětšení – zbytnění (*hypertrofie, benigní adenom*) může manifestovat klinické problémy.

Pozn.: Předstojná žláza je rovněž náchylná k zánětům. Záněty mohou být kombinované se záněty močového měchýře či močové trubice. Mohou být ale i specifické způsobené pohlavním přenosem (chlamydie, gonokok – pohlavní choroba kapavka atd.). Tyto mohou přejít do chronického stadia velmi úporného onemocnění. Při léčbě je nutné, aby se prostata pravidelně vyprazdňovala, což se děje právě ejakulací, nebo přímou masáží prostaty. Dalšími onemocněními jsou nádorová onemocnění zhoubná – zde je v rámci prevence provádět od 40 let věku mužů pravidelné vyšetření prostaty.

Při zánětlivém onemocnění je vždy vhodné u sexuálně aktivních jedinců provádět terapii spolu s partnery. Mechanické dráždění prostaty konečníkem pomocí různých pomůcek patří k některým sexuálním praktikám (dildo, kuličky, vibrátory apod.).

Povrch prostaty tvoří **vazivový obal – *capsula prostatica***, z něhož vybíhají vazivová septa, která dělí prostatu na oddíly, v nichž leží *tuboalveolární* žlázy prostaty. Sekret žlázek tvoří 15–30 % ejakulátu. Sekret je bezbarvý, mírně kyselá reakce (ph = 6,4), má charakteristický zápach, ovlivňuje životaschopnost a pohyblivost spermii, reaktivitu hladkého svalstva dělohy (*prostaglandiny*) a schopnost spermii oplodnit vajíčko (*spermin*).

Cévy a nervy prostaty:

Tepny prostaty pocházejí z okolních arterií (od dolní močového měchýře – *aa. vesicales inferiores*, od střední konečníkové – *a. rectalis media* a od vnitřní ohanbové - *a. pudenda interna*).

Žíly tvoří kolem prostaty bohatou předstojnou žilní pletěň – *plexus venosus prostaticus* a krev odtéká do vnitřní kyčelní žíly – *v. iliaca interna*.

Nervy prostaty obsahují sympatická, parasympatická i senzitivní nervová vlákna z pánevní pleteně (*plexus pelvicus*).

Mušská trubice močová – *urethra masculina*

(obr.109)

U muže je vývodnou cestou močovou a od vyústění **chámovodů** – *ductus ejaculatorii* i vývodnou cestou pohlavní. Je dlouhá 20–22 cm, začíná ve dnu močového měchýře – *ostium urethrae internum* a vyúsťuje na vrcholku **žaludu** - *glans penis*, navenek svisle postaveným šterbinovitým **zevním ústím** – *ostium urethrae externum*. V jejím průběhu se střídají zúžená a rozšířená místa.

Trubice má čtyři úseky :

1. v prvním úseku prochází stěnou močového měchýře – *pars intramuralis*. Svěrač hladké svaloviny močového měchýře – *m. sphincter vesicae* - přechází i na stěnu tohoto úseku trubice močové jako **vnitřní svěrač** – *m. sphincter urethrae internus*. Jedná se o cirkulárně orientovaná svalová vlákna, která jsou součástí svěračového - *sphincterového systému*
2. **prostatická část** - *pars prostatica*. Tento úsek je 3–4 cm dlouhý, je rozšířen a na zadní stěně se nachází drobný hrbolík – *colliculus seminalis*, na který ústí 15-30 otvůrek vývodu předstojné žlázy – *ductuli prostatici*, a oba konce chámovodů – *ductus ejaculatorii*.
3. **membranozní část** – *pars membranacea* prochází svalovým dnem pánevním – *diaphragma urogenitale*, jehož svalové snopce tvoří kolem trubice **příčně pruhovaný svěrač** – *m. sphincter urethrae externus* – je ovládán vůlí. Tato část je nejužším úsekem mužské trubice močové a je orientovaná téměř svisle dolů.
4. **spongiózní část** – *pars spongiosa*, je dlouhá asi 15 cm a vstupuje do nepárového topořivého tělesa penisu – *corpus spongiosum penis*. Po průchodu svalovým dnem pánevním se stáčí dopředu a vzhůru, čímž vzniká za sponou stydkou fixní ohyb – *curvatura subpubica*. Před sponou stydkou vzniká další ohyb, pohyblivý – *curvatura prepubica*, jímž se trubice stáčí dolů do volné visící části penisu a probíhá až ke svému zevnímu ústí. *Curvatura prepubica* mizí při ztopoření penisu a je uměle zrušena při zavádění cévky urethrou do močového měchýře – cévkování - *katetrizace*.

Stavba stěny mužské močové trubice

Stěna močové trubice se skládá ze sliznice a svaloviny.

- **Sliznice** – *tunica mucosa* je růžová a skládá se v podélné řasy, což umožňuje její roztahení. Do půlky prostatické části (*pars proximalis*) je tvořena epitelem přechodným, distálně pokračuje epitel víceřadý, cylindrický s četnými buňkami, které produkují hlen. V konečné rozšířené části (**lod'kové jamce** - *fossa navicularis*) je epitel vícevrstevný dlaždicovitý, nerohovějící, který přechází na povrchu žaludu – *glans penis* ve vícevrstevný rohovějící epitel.
- **Svalovina** - *tunica muscularis* je hladká svalovina. Pokračuje jako tenká vrstva ze stěny močového měchýře. Je tvořena vnitřní podélnou a zevní cirkulární vrstvou.

Na rozhraní *pars intermedia* a *pars spongiosa* ústí do trubice močové **bulvotrubicové žlázy** – *glandulae bulbourethrales*. (obr.110) Jsou to *tuboalveolární* žlázy velikosti zrnka hrachu, uložené za urethrou a při pohlavním podráždění produkují čirý lepkavý sekret, který umožňuje hladké vypuzování ejakulátu. Při pohlavním vydráždění může pomalu vytékat z urethry jako tzv. *praecum*.

Zevní mužské pohlavní orgány – *organa genitalia masculina externa*

Penis – pyj, úd

(obr.111)

Penis - pyj, úd: je mužský kopulační orgán, cylindrického tvaru, jehož podkladem jsou topořivá tělesa. Neztupořený visí dolů a má délku asi 10–12 cm (délka je různá dle ras i světadílů od 7 do 16 cm), ve ztupořeném stavu ční dopředu a lehce vzhůru a jeho délka je asi 15-18 cm.

Pozn.: v jazyce českém existuje 295 synonym pro označení penisu.

Má tři základní části:

1. **kořen – *radix penis***, který se vazivově připojuje ke spodině kosti stydké, kolem kořene jsou chlupy ohanbí – *pubes*, které jsou utvářeny do trojúhelníku vrcholem k pupku. Jedná se o terciární pohlavní znak

2. **tělo údu – *corpus penis*** – volný úsek a

3. **žalud – *glans penis*** – konečný, kuželovitě rozšířený konec, kde vyústí trubice močová – ostium urethrae externum. Glans penis je překryt **kožní duplikaturou – předkožkou – *praeputium penis***, která je fixovaná sagitální řasou – **uzdičkou předkožky – *frenulum praeputii***. V kůži předkožky jsou mazové žlázy a v oblasti baze *glans penis* – ***glandulae praeputiales***, které produkují maz - *smegma praeputii*. Předkožku lze z *glans penis* stáhnout. V případě, že ji nelze přetáhnout, jedná se o zúžení předkožky - *phimosi*, nebo o srůst předkožky s korunou žaludu po opakovaných zánětech – *synechie*. *Phimosi* se ještě v dětství řeší chirurgicky obřízkou - *circumcisio*. Při přetažení předkožky, která je zúžená, nebo pokud po přetažení dojde dlouhodobě k erekci či zduření pyje vzniká zaškrcení pod žaludem – *paraphimosi*, které zhoršuje možnost návratu předkožky zpět.

Pozn. Z hygienického hlediska je velmi praktická preventivní obřízka. Je prováděna buď medicínská nebo náboženská (rituální) obřízka, která se praktikuje v mnoha krajích světa. Obvyklá je obřízka u židů a muslimů. Obřízka se provádí 6.den po porodu. Obřízka se provádí pomocí obřadní sady. Nejprve se provede bandáž údu u chlapce, aby se snížilo krvácení, pak je provedeno seříznutí vytažené předkožky, ošetření řezu pomocí růžového oleje, zasypání talkem, což způsobí stavění krvácení.

U novorozenců a batolat mužského pohlaví je nutné, aby matka pravidelně při hygieně přetahovala předkožku a omývala pečlivě žalud, aby nedošlo k zánětům pod předkožkou a vzniku synechií, další péče je pak velmi bolestivá. Tento způsob hygieny údu je zcela samozřejmý v dospělosti.

Stavba penisu:

(obr.112)

Na povrchu je tenká pigmentovaná posunlivá kůže. Pod kůží je nejprve **povrchová fascie – *fascia penis superficialis***, další vrstvou je **hluboká fascie – *fascie penis profunda***.

Podkladem penisu jsou **párová kavernozní tělesa – *corpora cavernosa penis***, která jsou uložena vedle sebe při hřbetu penisu a **nepárové houbovitě (spongiozní) těleso – *corpus spongiosum penis***, kterým prochází **trubice močová – *pars spongiosa urethrae***. Prostor topořivých těles je rozdělen vazivovými trámečky- *trabeculae corporis* na labyrint **dutinek – *cavernae corporis***, které jsou vystlány endotelem. Do těchto dutinek ústí příčiny závitové tepny – *arteriae helicinae*, z vnitřních ohanbových tepen – aa. *pudendales internae*, které jdou středem obou kavernozních těles.

Krev je odváděna z povrchové části penisu do žilního systému žily stehenní – *v. femoralis*, z hlukokých partií do žilního systému malé pánve.

Inervace – viz mechanismus erekce.

Mechanismus ztopoření - erekce

Centrum erekce je v míšním segmentu S3 a je reflexně řízeno sympatickými - *vasokonstrikčními* a parasympatickými – *vasodilatačními* nervy z mezimozku. Ke ztopoření – *erectio* dochází při pohlavním vzrušení a pohlavním aktu, dále při spánku pravidelně minimálně 5 x za noc spontánně, dále při velkém nucení na močení. Podílí se na něm i senzitivní vlákna, která dráždí tzv. genitální tělíska (*mechanoreceptory*). Jejich největší koncentrace je na glans penis.

Pod vlivem sympatiku je průtok krve penisem minimální a tento je v ochablém stavu. Erekcce je zahájena vlivem parasympatiku, kdy se rozšiřují *aa. helicinae*, topořivá tělesa se naplňují a vyrovnává se **pohyblivý ohyb - *curvatura preapubica***. Následuje fáze *emise*, kdy se do začátku *spongiozní* části urethry dopraví spermie z nadvarlete spolu se sekretem semenných váčků a prostaty. Poslední fáze je **ejakulace**, kdy dochází k vypuzení ejakulátu z urethry. Na ejakulaci se především podílí rytmické stahy svalů pánevního dna. Před ejakulací dochází ke kontrakci chámovodů a vytažení varlat vzhůru.

Pozn.:

Impotence je neschopnost ztopoření.

Sterilita je neschopnost rozplizování.

Cizí tělesa v pohlavních orgánech (slepýš, anilinová tužka, silonový rybářský vlasec). V rámci sexuálního dráždění si někteří jedinci vkládají do močové trubice různá cizí tělesa jako sexuální hračky. Některé z nich mohou způsobit těžké poškození jedince – např. anilinová tužka, která způsobí nekrosy močové trubice, které nelze vyhojit a protože je jedovatá může ohrozit i jedince na životě. Další módou je piersing na oblast genitálií jak u muže, tak i ženy. Zde pozor na možnost trvalého poškození funkce.

Ze sexuálních hraček jsou používány k zlepšení erekce tzv. erektilní kroužky z různých materiálů.

Pozn.: Anomálie penisu se vyskytují rovněž. Buď se jedná o chybění, což je velmi vzácné, ale to je spojeno obvykle s jinými těžkými anomáliemi, které nejsou slučitelné se životem dítěte. Nebo o zdvojení – a to úplné či pouze žaludu pyje – ***penis duplex***. Vzácně může být rotování - torse penisu. U některých vývojových vad se vyvinou pohlavní zevní orgány jako ženské i mužské – jedná se o ***hermafrodita*** – pohlavní obojetnost, neurčité pohlaví, jedinec má znaky ženského i mužského pohlaví. (Hermafrodit - syn vzniklý ze spojení dvou bohů Herma – posla bohů a Afrodity – bohyně lásky). Může být hermafrodit tzv. nepravý - jedinec má znaky jednoho pohlaví, ale žlázy druhého, hermafrodit nepravý ženský jedinec má vaječníky, ale pohlavní znaky mužského typu, hermafrodit nepravý mužského typu – jedinec má varlata, ale pohlavní znaky ženského typu. Hermafrodit pravý - jedinec má oboje pohlavní žlázy a znaky obojího pohlaví. K této anomálii přispívá v přírodě DDT.

Ještě existuje jedinec, kdy celkový vzhled je ženský, včetně vývoje ňader, ale pohlavní zevní orgány jsou mužské, bývají obvykle zřetelně menší než u muže, může jít o jedince s vrozenou nebo získanou anomálií – hormonální přeměna muže v ženu. V anglosaské názvosloví se označuje jako „shemale“.

Šourek – scrotum

(obr.113)

je kožní vak, ve kterém jsou uložena varlata - testis se svými obaly. Vrstvy stěny šourku i varlat jsou duplikaturou stěny břišní, kdy si jednotlivé vrstvy vytahují varlata při sestupu – ***descensus testis*** z dutiny břišní. Sestup se děje během intrauterinního života, kdy se varlata přes tříselný kanál dostávají do šourku, což je znakem donošenosti mužského plodu (viz str.)

Středem šourku probíhá vazivová přepážka - *septum scroti*, která dělí šourek na dvě dutiny, v kterých jsou uložena varlata a nadvarlata.

Kůže šourku je velice tenká, kryta řídkou chloupky. Při chladu se svaští, povrch skrota se zmenší a vyzařování tepla je menší. Horkem se šourek zvětšuje, jeho cévy se rozšiřují a dochází ke zvýšenému vyzařování tepla, tím je umožněno, že varle je relativně v stále teplotě, která je nižší než v dutině břišní, aby mohlo docházet ke správné *spermiogenesi* (viz str). Jednou z vrstev šourku je příčně pruhovaná svalovina, která způsobuje změny velikosti a tvaru šourku. Při podráždění v oblasti vnitřní stěny stehna dojde k reakci a kontrakci svaloviny – šourek je zmenšen a varlata přitažena k tělu – jedná se o ochrannou reakci i u samců zvířete – např. při běhu vysoké zvířete (jelen, srnec, daněk) lesem v houštinách. V neurologii se tento reflex označuje jako *kremasterový*.

Cévní zásobenění je zajištěno ze stehenní tepny – *a. femoralis* a ze zevních a vnitřních ohanbových tepen – *aa. pudendae externae* a *aa. pudendae internae*. Krev je odváděna stejnojmennými žilami. Inervaci zajišťují senzitivní nervová vlákna.

Pozn.: Tak jak je propagováno samovyšetření prsů u žen, existuje i samovyšetření u mužů, a to obsahu šourku. Muž si sám prohmatá varlata, nadvarlata a průběh chámovodu a zjišťuje tak změny tvarové i jiné v této oblasti. To může pomoci k včasnému odhalení nádoru varlete – seminomu, který patří k velmi zhoubným nádorům u mužů i chlapců. Bohužel zatím není dostatečná propagace této techniky.

Ženské pohlavní ústrojí (orgány) - organa genitalia feminina

(obr.114)

Ženské pohlavní orgány se dělí na :

1. **vnitřní pohlavní orgány – organa genitalia feminina interna.** Kam patří :

- **vaječníky – ovaria – párové orgány**
- **vejcovody – tubae uterinae – párové orgány**
- **děloha – uterus – nepárový**
- **pochva – vagina - nepárový**

2. **zevní pohlavní orgány - organa genitalia feminina externa.** Kam patří:

- **velké stydké pysky – labia majora pudendi – párové orgány**
- **malé stydké pysky – labia minora pudendi – párové orgány**
- **předsiň poševní – vestibulum vaginae – nepárové**
- **poštěváček – clitoris – nepárový**
- **stydský pahorek – mons pubis – nepárový**
- **vestibulární žlázy - glandulae vestibulares majores - párové**

Vaječník – ovarium

(obr.115)

jsou párové ženské pohlavní žlázy, vejčitého tvaru , uloženy intraperitoneálně. V pubertě a v pokračujícím dospívání dorůstá rozměrů zhruba 4 x 2 x 1,5 cm. V mládí je vaječník růžový a hladký, v dospělosti nerovný a u žen v klimakteriu – *ovarium* je svaštělé a zmenšené.

Vaječník je uložen při boční stěně malé pánve. Fixace je zajištěna závěsným aparátem, který je tvořen duplikaturou peritonea **vaječnickové okruží – mesovarium.** (obr.116) Připojuje ovarium k zadní stěně **širokého vazu – ligamentum latum**, které je rozprostřeno mezi hranami dělohy a stěnami malé pánve. V místě **vaječnickového okruží – mesoovaria** je přední okraj vaječníku – **okružový vaječnickový okraj - margo mesoovaricus** a v něm leží **vstupní branka – hilum ovarii**, kterým k ovariu přicházejí cévy a nervy. Od stěny malé pánve dále sestupuje k **hornímu pólu vaječníku – extremitas tubarii** vazivově svalový pruh, **vaječnickový závěsný vaz - ligamentum suspensorium ovarii**, ve kterém probíhají k brance

vaječnicku cévy krevní, mízní a nervy. Od vaječnicku k děložnímu rohu se táhne **vlastní vaječnickový vaz – ligamentum ovarii proprium**, který nemá fixační význam. Podélná osa vaječnicku, která spojuje zevní horní pól, přivrácený k vejcovodu, **vejcovodní konec – extremitas tubarii** s vnitřním dolním polem přivráceným k děloze, **děložní konec – extremitas uterina**, jde téměř svisle. Tím na ovarium rozlišujeme zevní plochu, obrácenou k boční stěně pánve, **boční plochu – facies lateralis** a vnitřní plochu, obrácenou do dutiny pánve, **přistřední plochu – facies medialis**. Zadní okraj ovaria je volný – **margo liber**. U ženy, která ještě nerodila leží vaječník v **jamce vaječnickové – fossa ovarica**, leží mezi rozvětvením **společných kyčelních cév – vasa iliaca communis**. Po porodu klesá vaječník před křížovou kost. Vnitřní kyčelní céva – *vasa iliaca interna* leží před vaječnickem – *ovariem*. Tomuto prostoru říkáme **Claudiova jamka**.

Stavba ovaria

(obr.117)

Na řezu se ovarium skládá ze tří vrstev. Povrch ovaria kryje jednovrstevný kubický epitel.

Vlastní vrstva ovaria se dělí na:

- **povrchovou kůru – cortex ovarii** a hlouběji uloženou
- **dřeň – medulla ovarii**.

Dřeň obsahuje vazivo s ojedinělými snopci hladké svaloviny, množství krevních a lymfatických cév a nervová vlákna. Vrstva korová je z funkčního hlediska nejvýznamnější, neboť obsahuje různé typy folikulů, v kterých dozrávají **ženské pohlavní buňky – vajíčka (oocyt – oocytus)**. Tato jsou jedny z největších buněk v lidském těle, v průměru asi 250–300 μm. Lidské vajíčko popsal jako první J. E. Purkyně. Počet vajíček je při porodu asi 2 miliony, v pubertě asi 300 000 primárních vajíček, které jsou uloženy v prvotních vaječných váčcích - *folliculi ovarii primarii*. Během pohlavní zralosti ženy k oplození schopné vajíčko dozraje do vývojového stadia **druhotných vaječných váčků – folliculi ovarii secundarii** v počtu asi 400. Tato vajíčka jsou uložena ve **zralých vazivových váčcích – folliculi ovarii vesiculosi (tzv. Graafův folikul)**. (obr. 118)

Zralý Graafův folikul dosahuje rozměru až 1,5–2 cm a vyklenuje se na povrch vaječnicku v podobě puchýřku. Uvnitř je **dutina – antrum folliculi – vyplněná tekutinou – liquor folliculi**. Stěnu váčku tvoří 4-5 vrstev folikulárních buněk. V jednom místě je vyvýšený **hrbolek – cumulus oophorus**, v kterém je uloženo vajíčko.

Proces prasknutí a uvolnění vajíčka z vaječnicku se nazývá **ovulace** a dochází k němu přibližně v polovině menstruačního cyklu. Je to doba nejpravděpodobnějšího otěhotnění. (obr.119)

Folikulární buňky produkují pod vlivem FSH z *adenohypofýzy* (viz str.) hormony **estrogeny**, které způsobují změny na děložní sliznici (**proliferační fáze endometria**), v pochvě a v prsech. V pubertě odpovídají za vznik tertiálních pohlavních znaků. Prasklý Graafův folikul se mění v tzv. **žluté tělísko – corpus luteum**, které obsahuje žlutý pigment (*lutein*). Nedojde-li k oplození vajíčka vzniká **žluté tělísko menstruační – corpus luteum menstruationis**, které je funkčně aktivní 10-2dny. Došlo-li k oplození vajíčka vzniká **žluté tělísko těhotenské – corpus luteum graviditatis** s funkční aktivitou až do konce 4. měsíce těhotenství. Buňky žlutého tělíska produkují pod vlivem luteinizačního hormonu (LH) z *adenohypofýzy* hormon **progesteron**. Hlavní funkcí *progesteronu* je udržení těhotenství. Dochází k dalším změnám na děložní sliznici (**sekreční fáze endometria**) a ke zmožnění děložní svaloviny (*myometria*). V obou případech se žluté tělísko mění ve **vazivovou jizvu – bílé tělísko – corpus albicans**, které je větší ze žlutého tělíska těhotenského. Bílé tělísko již není hormonálně aktivní. Při pohlavním dráždění může dojít k provokované ovulaci a k případnému oplodnění.

Cévní zásobení ovaria je dvojitá. Jednak větve z břišní srdečnice - *aorta abdominalis* – **vaječnickové tepny - aa. ovaricae** a **vaječnickové větve - rr. ovarii** větve z děložní tepny – *a. uterina*, které spolu anastomozují.

Žilní odtok se děje analogickými vénami. Nervy ovaria obsahují sympatická a parasympatická vlákna. Senzitivní vlákna přicházejí z míšních segmentů L1-3.

Vejcovod – tuba uterina (salpinx)

(obr.120)

je párová trubice délky 10–15 cm. Má dvě ústí. Nad vaječником se otvírá do dutiny břišní (*peritoneální*) otvorem břišním – *ostium abdominale tubae uterinae*. Kolem tohoto ústí je růžice slizničních výběžků, **vejcovodních třásní – fimbriae tubae**, které se při ovulaci přikládají k vaječнику nad zrající **Graafův folikul**. Tvoří jakoby deštníček nad *ovariem* – **vejcovodní nálevku – infundibulum tubae uterinae**. Tímto uspořádáním je dutina břišní u žen otevřená do okolního prostředí, od kterého je chráněna složitou cestou několika ochranných filtrů (kyselé prostředí pochvy, hlenová zátka čípku děložního), na rozdíl od muže.

Za břišním ústím je **vřetenovité rozšíření – ampulla tubae uterinae**, následuje **zúžená část – isthmus tubae uterinae** a v místě děložních rohů přechází v druhé **ústí do děložní dutiny – ostium uterinum tubae**.

Stavba stěny vejcovodu: (obr.121)

- **Sliznice – tunica mucosa** vybíhá v podélné řasy, které jsou kryty řasinkovým epitelem, které kmitají převážně směrem k děloze. Obsahuje množství sekrečních buněk, které produkují řídký hlen. Při zánětu může dojít ke srůstům řas, což vede ke sterilitě pro poruchu průchodnosti vejcovodů nebo afunkčnosti pro průchod vajíčka.
- **Podslizniční vazivo – tunica submucosa**, je řídké a umožňuje posun sliznice.
- **Svalovina – tunica muscularis** je poměrně silná, uspořádaná ve
 - vnitřní vrstvu kruhovou - *cirkulární* a
 - zevní vrstvu podélnou - *longitudinální*.
 Umožňuje peristaltické pohyby vejcovodu směrem k děloze.
- **Povrch vejcovodu – tunica serosa**, je kryt peritoneem, které přechází v závěsný aparát – **vejcovodní okruží – mesosalpinx**, který ho fixuje k **širokému vazu děložnímu – ligamentum latum**.

Ve vejcovodech dochází k oplození nebo zániku vajíčka. V případě, že se oplozené vajíčko usadí – **niduje** ve vejcovodu, mluvíme o mimoděložním těhotenství.

Cévní zásobení zajišťují větve z vejcovodních větví vaječnickové tepny – *rami (rr.) tubarii arteriae ovaricae*, jednak větve z vejcovodních větví děložní tepny - *rr. tubarii arteriae uterinae*. Stejnou cestou je odváděna žilní krev.

Inervaci zajišťují sympatická a parasympatická vlákna.

Morfologie oplození

(obr.122)

Prasknutím Graafova folikulu dojde k uvolnění **zralého lidského vajíčka – oocyty**. Jde o jednu z největších buněk v lidském těle (200–250 μm), která ve svém jádru obsahuje haploidní sadu chromozomů (22 a pohlavní chromozom X) (obr.123). K oplození vajíčka dochází v rozšířené – **ampulární** části vejcovodu. Množství **ejakulátu** je 2,5-3,5 ml a obsahuje 40-250 miliónů **spermií** v 1 ml. K oplození vajíčka je tak k dispozici 300-350 miliónů spermií. Klesne-li jejich počet pod 10 miliónů v 1 ml ejakulátu je muž sterilní. **K oplození jediného vajíčka dojde jedinou spermií**. (obr.124) Ostatní spermie svými enzymy umožní narušení obalových vrstev vajíčka pro průnik jediné spermie. Průnikem hlavičky a krčku spermie do vajíčka vzniká budoucí buněčný útvar - **zygota**. Rýhováním vznikají první dvě

buňky budoucího organismu, které mají již *diploidní* (dvojitý, párový) počet chromozomů a dělicí vřeténko. Rýhující se vajíčko cestuje do dělohy, kde dojde k jeho usazení - **nidaci** a nastává těhotenství.

Množství spermií a výpočty minimálního nutného počtu vychází z počtu pravděpodobnosti. Na tomto příkladu je zřetelný různý význam pohlaví při rozplodování v přírodních zákonech. Malý počet vajíček schopných oplození za život ženy poskytuje pro další organismus i důležité vedlejší genetické informace uložené v *mitochondriích* a dále celý buněčný aparát. Ale nesouměrně větší počet produkovaných spermií poskytují budoucímu organismu jen hlavní **genetickou informaci**. Studia genetiky započal J. Mendel.

Pozn.: Na základě rozluštění lidského genomu (genetické informace) bylo zjištěno, že existuje **6 typů mitochondriální genetické informace**.

Z toho vyplývá, že existovalo pravděpodobně 6 prvních matek, tedy Eva nebyla jediná, ale bylo šest Ev.

Děloha – uterus

(obr.125)

Děloha je nepárový, dutý orgán silnostěnný, uložený v dutině malé pánve mezi močovým měchýřem a konečníkem. Probíhá v ní vývoj, růst a výživa plodu až do porodu. Děloha je v malé pánvi nakloněná dopředu a mezi tělem a čípkiem prohnuta vpřed. Jedná se o *anteflexi a anteversi*. Děloha je také pootočena mírně doprava - *dextroverse*.

Popisujeme na ní:

- **děložní dno, vyklenující se vzhůru** – *fundus uteri*
- **děložní rohy** – *cornua uteri*, kam ústí vejcovody
- **děložní tělo** – *corpus uteri*, které se dolů zužuje v
- **děložní úžinu** – *isthmus uteri* a přechází v
- **děložní hrdlo, krček** – *cervix uteri*.

Úponem pochvy se děložní hrdlo dělí na horní část – *portio supravaginalis* a dolní část - *portio vaginalis*, tzv. **děložní čípek**, který vyčnívá do pochvy.

Děloha má tvar oploštělé hrušky, uvnitř je **děložní dutina** - *cavitas uteri*, kde u netěhotné dělohy její přední a zadní stěna naléhají na sebe. Děložní dutina se v oblasti děložního krčku zužuje v **kanál** - *canalis cervicis*. Děložní ústí u ženy, která **nerodila** - *nullipary*, je kruhový, u ženy, která **rodila** - *multipary* nabývá šterbinovitý tvar (obr.126)

Stavba dělohy

Je složitá a skládá se ze čtyř vrstev:

1. **sliznice** – *endometrium*
2. **svalovina** - *myometrium*
3. **vazivo příděložní** – *parametrium*
4. **pobřišnice** – *perimetrium*.

1. Sliznice je tvořena jednovrstevným válcovitým epitelem s vazivem a obsahuje četné trubicovité žlázy - *glandulae uterinae*. *Endometrium* prodělává v průběhu zhruba 28 dnů (*lunární cyklus*) charakteristické cyklické změny, které jsou na konci každého cyklu ukončeny menstruačním krvácením.

Menstruace začíná být pravidelná u dívek v pubertě, jedná se o **menarche** (z řeč. men – měsíc, arché - začátek). Kolem 50. roku věku ženy se pravidelný měsíční cyklus ukončuje. Mluvíme o **menopauze**. V době pohlavní zralosti prodělává děložní sliznice čtyři stádia změn. (str.)

- **První fáze** je proliferační. Trvá asi 8 dnů. Pod vlivem ženského hormonu – estrogenu, který je produkován Graafovým folikulem dochází k nárustu a zvýšení sliznice, tzv. funkční zóny – *zona functionalis*.
- **Druhá fáze** je sekreční, kdy dochází k ještě většímu nakypření a překrvení sliznice, která je připravena k nidaci oplozeného vajíčka, které mezitím cestuje vejcovodem. Je navozena vlivem druhého ženského hormonu – progesteronu, který produkuje žluté tělíčko. Tato fáze trvá asi 14 dnů. Jestli nedojde k oplození vajíčka nastupuje
- **třetí fáze – menstruační**, kdy odpadá sliznice až na základní vrstvu - *zona basalis*. Menstruace trvá asi 4 dny a dochází ke ztrátě 50-150 ml krve.
- Následuje **čtvrtá fáze** – 1–2 dny regenerace.

V průběhu menstruačního cyklu se mění tzv. basální teplota, která při ovulaci stoupá asi na 37,4 °C.

V případě, že došlo k oplození vajíčka – tj. ke spojení dvou pohlavních buněk, mužské spermie a ženského vajíčka, k čemuž dochází v zevní třetině vejcovodu, nastupuje **rýhování vajíčka - zygota**. Oplozené vajíčko se dělí dál – vzniká útvar podobný plodu moruše – **morula**, ta se mění v dutý váček – **blastulu**, která se během týdne dostává z vejcovodu do dělohy, kde se uhnízdí – **niduje** v připravené děložní sliznici a nastupuje těhotenství. (obr. 127, 128, 129) **Blastula** má buňky rozlišené na povrchové (*trofoblast*) a buňky vnitřní (*embryonální terč*). **Trofoblast** je vlastním základem placenty, která plně vyvinutá váží asi 0,5 kg a má v průměru 15–20 cm. **Blastula** (obr.) se dále přeměňuje v **gastrulu**, v které vchlípním povrchových buněk vznikají tři buněčné vrstvy – **zárodečné listy**.

- Ze zevního zárodečného listu (*ektodermu*) vzniká v dalším vývoji pokožka a soustava nervová.
- Ze středního zárodečného listu (*mesodermu*) vzniká pojivo, svalstvo, cévní systém a ústrojí močopohlavní.
- Z vnitřního zárodečného listu (*entodermu*) vznikají trávicí trubice, dýchací ústrojí a četné žlázy.

Na povrchu uhnížděného oplozeného vajíčka se vytváří **vak plodových obalů a placenta**, (obr.130,131) se kterou je plod spojen **pupečním provazcem – umbilicus**. Vak plodových obalů je vyplněn **plodovou vodou (liquor amnii)**, která vzniká sekrecí vnitřní *amniové* blány, ve které plod (zárodek) plave. Je jí celkem 750–1000 ml. Těhotenství trvá 10 lunárních měsíců, to je 40 týdnů či 280 dnů. (obr. 132) Koncem těhotenství klesá hormon *progesteron*, zvyšuje se hladina *estrogenů* a zvyšuje se citlivost na *oxytocin* (viz str.). Vlastní porod nastává děložními stahy, kontrakce, které jsou vůli neovlivnitelné. I když kontrakce sílí, samy k vypuzení plodu nestačí, je nutno přidat kontrakci břišních svalů – břišní lis, současně se uvolňují svaly dna pánevního. Asi za 15-20 minut po porodu plodu je porozena placenta, cévy v děloze se uzavírají a **děloha se zmenšuje tzv. se zavínuje**.

2 Svalovina- myometrium

Je nejsilnější vrstvou děložní stěny. Má tři vrstvy.

- **Vnitřní vrstvu** tvoří cirkulárně uspořádaná svalovina - *stratum submucosum*. Tato vrstva zaškrcuje cévy v závěru menstruačního cyklu nebo porodu.
- **Střední vrstvu – stratum vasculosum**, je nejsilnější, má spirálovitý tvar a umožňuje zvětšování dělohy bez nadměrného přibývání svalové hmoty, takže koncem těhotenství je stěna děložní poměrně tenká.
- **Zevní vrstva – stratum supravasculosum**, obsahuje svalová vlákna orientovaná převážně podélně, longitudinálně.

3. Parametrium – subperitoneální vazivo - příděložní vazivo, jsou pruhy vaziva připojené k děloze tvořící její **závěsný aparát**. (obr.133)

Nejvíce je fixován krček děložní – *colum uteri*. Tuto fixaci zajišťují:

- **hlavní děložní vaz** - *ligamentum cardinale uteri*, který je kaudální zesílení širokého vazu děložního.
- **vazy močvoděložní** – *ligamenta vesicouterina*, které jdou od okrajů dělohy k močovému měchýři a pokračují jako stydkomočové – *ligg. pubovesicalia*, ke sponě stydké
- **vazy konečnikovoděložní** – *ligg. rectouterina*, které jdou od děložních hran, obemykají konečník – *rektum* a jako **vazy křížvoděložní** - *ligg. sacrouterina*, dosahují ke kosti křížové.

Další fixaci zajišťuje:

- **oblý vaz děložní** - *lig. teres uteri*. Jde od rohů děložních přes tříselný kanál – *canalis inguinalis* a končí ve vazivu velkých stydkých pysků. Je důležitý pro udržení dělohy do správné polohy, nad močový měchýř – *antireflexi anteversi*.
- Nejmohutnější je **široký vaz děložní** – *ligamentum latum uteri*, který se táhne od hran děložních ke stěně malé pánve. Nejedná se o pravý vaz, ale o *duplikaturu* (zdvojení) pobřišnice - *peritonea*, kterou k děloze přicházejí a odcházejí tepny, žíly a nervy.

Podpůrný aparát dělohy tvoří svalové dno pánevní – *diaphragma pelvis a diaphragma urogenitale*. (viz skripta Základy anatomie pohybového ústrojí, str. 63)

4. Perimetrium - tunica mucosa

(obr.116)

Je neúplný peritoneální obal, kdy pobřišnice nástěnná – *peritoneum perietale* přechází přes zadní stěnu močového měchýře na přední stěnu a dále na zadní stěnu dělohy, vaječníku a ovaria jako duplikatura - **široký vaz děložní** - *plica (ligamentum) latum uteri*, který se dělí na:

- **děložní okruží** - *mesometrium*,
- **vajcovodní okruží** – *mesosalpinx* a
- **vaječnickové okruží** – *mesovarium*.

Dotýká se zadní klenby poševní a přechází na konečník - *rectum*. Tím vznikají peritoneální kapsy – mezi močovým měchýřem a dělohou močvoděložní jamka – *excavatio vesicouterina*, mezi dělohou a konečníkem – *rectem* konečnikovoděložní vyhloubení – *excavatio rectouterina*. Tento prostor je u stojící ženy nejnižším místem **dutiny břišní** – **peritoneální vyhloubení** – tzv. **zadní Douglasův prostor**. Punkce prostoru můžeme provádět *per vaginam* nebo *per rektum* (tedy cestou vaginy či konečníku). (obr.134)

Cévní zásobení.

Tepny pocházejí jednak z **děložní arterie** – *a.uterina*, která se spirálovitě vine podél hran děložních – je větví z vnitřní kyčelní tepny - *a. iliaca interna*. K rohům děložním jdou větve z **vaječnickové tepny** - *a.ovaria*, která je větví z břišní srdečnice – *aorta abdominalis*.

Žíly vytvářejí bohatou pletěň kolem dělohy a pochvy – **plexus uterovaginalis** a odtékají stejnou cestou jako přicházejí tepenné řečiště.

Inervace dělohy: z autonomního nervstva přicházejí sympatická vlákna, která *kontrakce myometria* zesilují a parasympatická vlákna, která kontrakce tlumí. Vedle autonomních vláken jsou v děloze i nervová vlákna senzitivní, proto jsou kontrakce svaloviny při menstruaci nebo porodu vnímány bolestivě.

Pochva - vagina

(obr.135)

Slouží jako kopulační orgán a pohlavní cesta. Je to předozadně oploštělá trubice, jejíž přední a zadní stěna na sebe naléhají. Během porodu se mění v širokou porodní cestu.

Přední stěna – *paries anterior* je kratší – asi 8 cm, zadní stěna – *paries posterior* dosahuje délky 10 cm. Horním koncem obemyká hrdlo děložní, takže část hrdla vyčnívá do vaginy tzv. čípek - *cervix*. Kolem celého kruhového úponu vzniká klenba poševní - *fornix vaginae*. Zadní klenba je nejvíce vyklenutá a po ejakulaci se v ní hromadí spermie.

Kaudální konec - *ostium vaginae* se otvírá do prostoru mezi malými stydkými pysky předšíh poševí - *vestibulum vaginae*, kterou zčásti uzavírá tenká slizniční řasa tzv. panenská blána – *hymen* (obr.136) Při první souloži se *hymen* natrhává, zbývají po něm drobné slizniční hrbolky - *carunculae hymenales*.

Stavba poševní stěny:

- **Sliznice** – *tunica mucosa* je narůžovělá, pokryta mnohvrstevným dlaždicovým epitelem. Neobsahuje žlázy. (pozn.: dlaždicový epitel je na mnoha místech – memotechnická pomůcka - kde se jezdívá, tam se dláždívá, např. dutina ústní). Při menstruaci a v těhotenství je překrvená a červenofialová. Tato sliznice přechází i na zevní plochu děložního čípku a se sliznicí děložní, která prodělává cyklické změny má ostrou hranici. Mohou zde vznikat eroze a ektopie (nenormálně uložené) slizniční. Na přední a zadní stěně tvoří sliznice četné **hrubé řasy** – *rugae vaginales*, které vyvstávají v **přední a zadní valy** - *columna rugarum anterior et posterior*. Tyto řasy se vytváření v pubertě a téměř mizí po klimakteriu.
- **Slizniční vazivo** – *tunica submucosa* obsahuje kolagenní i elastická vlákna, která umožňují značné roztažení pochvy. Jsou zde mohutné žilní pleteně a senzitivní genitální tělíska. V oblasti přední plochy pochvy za zadní plochou symfýzy v místě, kde zepředu na pochvu naléhá močová trubice vzniká **poševní močotrubicový hřeben** – *carina urethralis vaginae*. Toto místo je zvláště bohatě senzitivně inervováno a nachází se zde i Vater–Pacciniho tělíska, zejména v horní části valu. Je obvykle nejvýznamnější poševní erotogenní zónou – G bod. Z tohoto bodu vzniklý orgasmus u ženy je velmi silný.
- **Svalovina** – *tunica muscularis* je tenká. Vnitřní vrstvu tvoří nízké spirály, zevní svalová vlákna jsou uspořádána do vysokých spirál až longitudinálních. V dolní části jsou i příčně pruhoaná vlákna ze svalového **dna pánevního** – *diaphragma pelvis a diaphragma urogenitale*.
- Při zevním povrchu pochvy je tenká vrstva kolagenního vaziva tzv. *tunica adventia*. Obsahuje poševní tepny, odvodné žíly, lymfatické cévy a nervy.

Pochva je uložena v malé pánvi pod dělohou. Před ní leží močový měchýř a v kaudální části močová trubice, s kterou je přední poševní stěna poměrně pevně spojena. Za vaginou je uloženo *rektum*. Asi v polovině své délky prochází pochva přes svalové dno pánevní *diaphragma pelvis*.

Ve své poloze je pochva fixována vazivem k okolním orgánům, jednak okolním řídkým vazivem – *parakolpiem* ke svalovému dnu pánevnímu a hrázi.

Vnitřní prostředí pochvy je kyselé, což je dáno zde žijící bakterií *lactobacillus acidophilus*, které je jedním z ochranných filtrů volné cesty do dutiny břišní, dalším filtrem je hlenová zátka v oblasti děložního krčku.

Cévní zásobení:

Tepny pocházejí z poševní tepny - *a. vaginalis*, která je větví z tepny děložní – *a. uterina*, dále větve ze střední konečnickové tepny – *a. rectalis media* a větve z vnitřní ohanbové tepny – *a. pudenda interna*.

Bohatá žilní poševní pleteň – *plexus vaginalis* odtéká do žilních pletení konečníku a močového měchýře.

Inervace je zajištěna autonomními sympatickými a parasympatickými nervovými vlákny. Dolní část pochvy je inervována senzitivně.

Pozn.: Pochva je orgán s velmi měnlivým rozměrem a je velmi přizpůsobivá velikosti svého obsahu. Může pojmout orgány a tělesa různé velikosti, může jí projít bez problému celý novorozenec. Některé ženy mají schopnost velmi vyvinutou a umí ji využívat i k provádění různých show – při posazení na sedátko s melounem, míčem apod. odstranění tohoto předmětu uschováním do pochvy. Při pravidelném cvičení pánevního dna umí některé ženy i předvádět kouření pochvou.

K sexuálnímu uspokojení se používají jednak různé sexuální hračky (vibratory, Venušiny kuličky atd.), ale někteří jedinci praktikují uspokojení speciálními předměty, zejména u masturbačních technik. Někdy jsou tyto předměty zavedeny i druhou osobou (třešně, citrony, soška Napoleona na koni, šišky, láhve - zde pozor na nebezpečí vzduchové embolie u lahví a vznik podtlaku v lahvi). Jedná se o poznatky s klinické praxe.

Zevní ženské pohlavní orgány – organa genitalia feminina externa (obr.137)

jsou umístěny na dolním konci trupu pod **sponou stydkou – symphysis pubica**.

Tvoří je:

- **velké a malé stydké pysky – labia majora et minora pudendi,**
- **poševní předsín – vestibulum vaginae,**
- **poštěváček - clitoris a**
- **žlázy poševní předsíně - glandulae vestibulares vaginae.**

1. Velké stydké pysky – labia majora pudendi.

Jsou párové kožní vaky, které vycházejí z tukového polštáře před symfýzou **stydkého pahorku – mons pubis** neboli **Venušina pahorku – mons Veneris**. Tuková tkáň z něho nemizí ani při největším hladovění. Jsou dlouhé asi 8 cm a dorsálně se za poševním ústím spojují v **zadní pyskovou spojku – commisura labiorum posterior**. Za ní následuje **hráz – perineum**. Mezi nimi je pouze úzká **stydká štěrbin – rima pudendi**. Vpředu pod Venušíným hrbolkem tvoří **přední pyskovou spojku – commisura labiorum anterior**. Velké stydké pysky překrývají na vnitřní straně od nich ležící malé stydké pysky, což je znakem donošenosti ženského plodu. Podkladem velkých stydkých pysků je tukově vazivová tkáň. Na vnitřní straně je tenká sliznice, zevní strana má charakter kůže a je porostlá, tak jako mons pubis, **chlupy ohanbí – pubes**, které patří k terciárním pohlavním znakům ženy. Chlupy ohanbí u žen jsou ukončeny nahoře (ve směru k pupku) ostře horizontálními linií – mají tvar opačně položeného trojúhelníku na rozdíl od muže vrcholem dolů.

Pozn.: v současné době se díky tzv. intimním kadeřnictvím věnuje pozornost ve smyslu kadeřnických úprav, barvy, přičesků, ozdob a střihu i oblasti chlupů ohanbí. Toto se provádí nejen u žen, ale i u mužů.

2. Malé stydké pysky – labia minora pudendi.

Jsou to párové kožní řasy uložené navnitř od velkých stydkých pysků. Jsou dlouhé asi 4 cm. Vpředu se větví v raménka, která obkružují zepředu a zezadu poštěváček – **clitoris**. Vzadu splývají s vnitřní plochou velkých stydkých pysků. Jejich podkladem je vazivová tkáň, povrch má vzhled sliznice s množstvím mazových žláz.

Pozn.: umělé prodloužení a protažení malých stydkých pysků u některých národů jsou znakem krásy – tzv. Hotentotské zástěrky – zde sahají malé stydké pysky někdy až do oblasti poloviny stehen.

3. Poševní předsíň – vestibulum vaginae

Je štěrbinina, do které **ústí pochva** – *ostium vaginae*. Před ním je **zevní ústí trubice močové** – *ostium urethrae externum* (viz str.), vpředu ve vestibulu leží pošťeváček. Do vestibula ústí také tubulozní a tuboalveolární hlenové žlázy (viz níže – ad 5)

Pozn.: nedostatečné zvlhčení při pohlavním styku může být pro ženu bolestivé. To lze nahradit pomocí speciálních zvlhčovacích preparátů a gelů, na podkladě silikonových preparátů nebo tukových preparátů. Pozor na použití s některými sexuálními hračkami – záleží na kompatibilitě materiálů.

4. Pošťeváček - clitoris (obr.138)

Je topořivé těleso zevního genitálu ženy, které se podobá penisu muže. Dvě topořivá tělesa začínají na spodině symfýzy jako **pošťeváčková ramínka** - *crura clitoridis* a spojují se v **pošťeváčkové tělo** – *corpus clitoridis* (Bertolini). Ty přecházejí v **pošťeváčkový žalud** – *glans clitoridis*. Oproti mužským topořivým tělesům chybí topořivé pyjové houbovitě těleso – *corpus spongiosus penis*, a tím také odlišně probíhá ženská trubice močová (viz str.). Tomuto tělesu u ženy odpovídá široká žilní pleteň, **pošťeváčkové dutinkové těleso** – *bulbus vestibuli, corpus cavernosum clitoridis*, které je párové. Je uloženo v bazi malých stydkých pysků a obě se spojují mezi pošťeváčkem a ústím močové trubice. Při pohlavním vzrušení se sice naplňují krví, ale topořivou – *erektivní* funkci nemají.

5. Žlázy poševní předsíně – velké a malé předsíňové žlázy – glandulae vestibulares majores et minores (obr.139)

Velké předsíňové žlázy – *glandulae vestibulares majores* (Bartolini) jsou párové žlázy ležící na zadní stěně **předsíně poševní** - *vestibulum vaginae*. Jsou velikosti hrášku, produkují hlenovitý sekret, který zvlhčuje vchod poševní.

Malé předsíňové žlázy – *glandulae vestibulares minores* jsou četné drobné tubulozní žlázy uložené v celém rozsahu poševního vchodu.

Pozn.: nedostatek produkce zvlhčujícího sekretu ze žlázek lze uměle nahradit pomocí speciálních lubrikačních gelů. Některé z nich obsahují i spermicidní látky k poškození spermií. Jedná se o pomocný antikoncepční preparát.

Cévní zásobení:

Tepny přicházejí cestou **zevní ohanbové tepny** – *a. pudenda externa* a **vnitřní ohanbové tepny** – *a.pudenda interna*. Stejnomenými žilními cestami odchází žilní krev – **žily ohanbové** – *vv. pudendae*.

Inervace zevních pohlavních orgánů je u ženy velmi bohatá. Je zajištěna senzitivními a autonomními nervy - sympatikem a parasympatikem.

Pozn.: Obřízka u žen je prováděna v oblasti Afriky, zejména severní. Tento úkon není spojen s náboženstvím, i když je prováděn rituálně. Jedná se o mutilující a životu nebezpečný úkon. Provádím se u dospívajících dívek a je prováděn za nesterilních kautel pomocí běžných nožů či skleněných střepeů jinými ženami. Při obřízce se odstraňuje pošťeváček a někdy i malé stydké pysky. Jedná se o velmi krvácivý výkon, kdy dívky jsou ohroženy na životě. Ve vysokém procentu umírají buď na vykrvácení nebo na sepsi a infekci. Ty které přežijí po celý život pak při sexuálním styku mají velmi nepříjemné a často bolestivé vjemy. U některých národů se po provedení obřízky dívka zašije tak, že mnohdy umírají dívky na nemožnost se vymočit, vzhledem k sešití, kdy dojde k postižení i ústí močové trubice. U některých národů si takto sešitou ženu muž před pohlavním stykem rozpáře pomocí nože a po pohlavním styku opět sešije.

V některých muslimských zemích je důležitým gynekologickým výkonem rekonstrukce panenské blány.

Pohlavní orgány u muže a ženy se vyvíjejí ze stejného indiferentního základu. Po skončení diferenciací lze srovnat jednotlivé části u muže a ženy:

<i>u ženy</i>	<i>u muže</i>
rima pudendi – stydká štěrbina	raphae scroti et perinei – šev šourku a hráze
labia majora pudendi – velké stydké pysky	Kůže scrota – šourku
labia minora pudendi – malé stydké pysky	pars spongiosa urethrae – houbovitá část močové trubice
vestibulum vaginae – poševní předsíň	prostatická část uretry distálně od ústí ductus ejaculatorii – vystřikovacího kanálku a pars membranacea urethrae – blanitá část močové trubice
ostium vaginae – poševní vchod	vyústění utriculus prostaticus – prostatový váček, na colliculus seminalis – semenný pahorek
hymen – panenská blána	chybí homologní útvar
clitoris - poštváček	penis – pyj
urethra feminina- ženská močová trubice	proximální část urethra masculina - močová trubice muže až po ústí ductus ejaculatorii – vystřikovací kanálek
bulbus vestibuli – poštváčkové dutinkové těleso	corpus spongiosum penis – pyjové houbovitě těleso
glandulae vestibulares majores – velké předsíňové žlázy	glandulae bulbourethrales – žlázy bulvotrubicové
glandulae vestibulares minores- malé předsíňové žlázy	glandulae urethrales spongiozní části uretry – žlázy močové trubice
ductus paraurethales – přítubicové kanálky	ductuli prostatici – prostatové kanálky

Antikoncepce – prostředky zabraňující oplození

Dělí se na mužskou a ženskou. Dále ji lze rozlišit jako dočasnou a trvalou. Trvalá je v podstatě některá z forem sterilizace.

Mužská antikoncepce

A) Dočasná

1. kondom, preservativ – používal se již v starověku, jednalo se o váček vytvořený ze střeva, převážně ovčího, který sloužil k zachycení ejakulátu – semene. V současné době je vyráběn z latexu. Má různý tvar, velikost, vůni i chuť. Povrch je různě upraven. Tato ochrana nabývá na významu v době nebezpečí, jednak přenosu pohlavních chorob, ale hlavně infekce HIV, možnost i přenosu hepatitidy B a C, která při infikování významně zkracuje život člověka –

vysoké procento úmrtí do 10 let, vysoký výskyt zhoubných nádorů jater. Není tedy jen ochranou před početím, ale i ochranou před přenosnými chorobami.

2. spermicidní látky – jedná se o speciální chemické látky, které slouží k ničení spermií . Tato antikoncepce je pouze přídatná - *adjuvantní*.

3. tablety – jsou zatím ve formě výzkumu - měly by zastavit reversibilně (dočasně) spermatogenezi u muže.

B) Trvalá

1. podvaz chámovodu nebo jeho protěti – jedná se o částečně reversibilní stav, pokud dojde ke zrušení podvazu v ranné době od provedení, nebo se musí provést vytěti části semenného provazce a jeho mikrosutura, ale s velmi nejistým efektem

2. ozáření varlat – tyto žlázy snesou pouze 4–6 Gy, pak dojde k poškození zárodečného epitelu

3. kastrace – odstranění varlat – bylo prováděno do 17. století chlapcům, kteří měli krásný, vysoký hlas a zpívali v kostelích, aby jim tento hlas zůstal. Tento zásah nebyl stoprocentní, měl efekt jen u mála chlapců (Farinelli). V současné době je povolen tento zákrok ve státě Andora, kde lze slyšet sbor kastrátů. Dále byl prováděn u hlídačů harémů v muslimských zemích a v čínském císařství.

Ženská antikoncepce

A) Dočasná

1. pesar – je podobný jako kondom, ale používá se na překrytí děložního čípku

2. nitroděložní tělísko – IUD, DANA – jedná se o tělísko, které se vkládá do dělohy. Nápad vznikl ve starověku, kdy se vkládal do dělohy u velbloudic oblázek, aby během cest nezabřezla. Název DANA je dovozen od jména manželky autora českého IUD.

3. hormonální antikoncepce, která je v současné době nejrozšířenější a má nejlepší účinnost. K této patří i tzv. tableta či injekce „post coitum“, která se dává po souloži s tím, že má dojít k vypuzení event. oplodněného vajíčka a nemožnosti *nidování*.

4. spermicidní látky - stejné jako u muže – jedná se o pomocnou techniku

5. výpočet neplodných dnů – velmi malá účinnost

6. měření basální teploty – tato se měří vždy ráno po probuzení ve vagině, ke zvýšení teploty dojde v době kolem ovulace

B) Trvalá

1. podvaz vejcovodů bez či s přetětim – jedná se o částečně trvalou techniku, podvaz lze zrušit. V časně fázi po podvazu může dojít ke spontánnímu otevření, jinak se musí provést vytěti podváženého místa a mikroskopické sešití - ale efekt není velký

2. ozáření vaječnicků – zde musí být dávka několikanásobně větší než u muže – kolem 25 Gy

3. odstranění vaječnicků – sterilizace

K různým sexuálním praktikám se používají různé pomůcky – tzv. *sexuální hračky*. V historii lidstva docházelo k vývoji hraček i sexuality. Některé typy hraček se vyvinuly v podstatě z léčebných pomůcek (vibrátory).

Afrodisiaka (koktejly, Amorovy bonbóny atd.) jsou různé látky, které se vyvíjely historicky ve všech kulturách světa. Jedná se o látky, které mají zvýšit sexuální schopnosti jedinců, jejich *erekcí*, *libido* apod.

Byla míchána z různých látek. Mezi ně patří i některé zeleniny, např. celer, ale z důvodu, že je *diuretikem* – zvyšuje produkci moči. Tím dochází při naplnění močového měchýře, k zvýšení tlaku na žilní odtok a jeho zhoršení z oblasti pohlavních orgánů, k nucení na močení a k *erekcí* u muže. V současné době se používá tzv. modrá tabletky – *viagra*, pozor na nebezpečí úmrtí, a nebo i jiné rostlinné preparáty (např. *macca*).

Mezi jiné preparáty patřily látky způsobující překrvení malé pánve – *yohimbin*, *cantharidis* – látka z tzv. španělských mušek - *cantharis*. Jedná se o brouka puchýřníka - *Lutta vesicatoria*. V Rusku se užívaly jako afrodiziaka i sušení švábi (*Blatta orientalis*). Tato látka se vyskytuje také u brouků *Mylabris*, *Meloe majalis*, *Meloe proscarabeus*.

Z dalších technik se používá injekce *Papaverinu* (z máku setého) do kavernočních těles u kořene penisu, aby se zlepšila erekce.

Mnohé receptury zcela pomíjejí racionalitu a většina je neúčinná.

V čínské medicíně se používají rozemleté pyje od tygra, jelena, parohy jelena apod.

Příklad zkušebního testu:

1. Pro podvěsek mozkový platí, že:
 - a) je tvořen předním a zadní lalokem
 - b) je tvořen jedním lalokem
 - c) je uložen v kosti týlní
2. Pro nadledvinky platí, že:
 - a) leží intraperitoneálně
 - b) leží retroperitoneálně
 - c) produkují vasopresin
3. Žíla vrátnicová (v. portae):
 - a) odvádí krev z jater do dolní duté žíly
 - b) odvádí krev z nepárových orgánů dutiny břišní do jater
 - c) odvádí krev z párových orgánů dutiny břišní do dolní duté žíly
4. Pro semenné vajíčky neplatí, že:
 - a) jejich vývody ústí do močového měchýře
 - b) jejich vývody ústí do chámovodu
 - c) leží dorsálně od žlázy předstojné
5. Ženská močová trubice:
 - a) má menší průměr než mužská
 - b) ústí ventrálně od poštváčku mezi malými stydkými pysky
 - c) ústí ventrálně od vchodu poševního mezi malými stydkými pysky
6. Žaludek není uložen:
 - a) v levé horní části dutiny břišní
 - b) v pravé horní části dutiny břišní
 - c) vpravo od sleziny
7. Žaludek je uložen :
 - a) v levé horní části dutiny břišní
 - b) v pravé horní části dutiny břišní
 - c) vlevo od sleziny
8. Jícen vstupuje do žaludku v místě:
 - a) česla
 - b) dna žaludku
 - c) vrátníku
9. Pro dvanáctník neplatí, že:
 - a) je uložen retroperitoneálně
 - b) je uložen v malé pánvi
 - c) navazuje na vrátník
10. Průměrná velikosti ledviny je asi :
 - a) 12 x 6 x 3 cm
 - b) 14 x 8 x 6cm
 - c) 7 x 3 x 2 cm
11. Pro ledviny neplatí, že:
 - a) leží po stranách bederní páteře
 - b) kříží 12. žebro
 - c) leží po stranách horní hrudní páteře
12. Pro pobřišnici neplatí, že:
 - a) se nachází na stěnách dutiny břišní
 - b) pokrývá vnitřní orgány dutiny břišní
 - c) přechází na pohrudnici v dutině hrudní
13. Pro dvanáctník neplatí , že:
 - a) do něj ústí slinivka břišní spolu s vývodem ze žlučníku
 - b) je uložen před žaludkem
 - c) pokračuje lánčíkem
14. Do slepého střeva ústí:
 - a) dvanáctník
 - b) lánčík
 - c) kyčelník
15. Inzulín způsobuje:
 - a) hyperglykémii
 - b) glykosurii
 - c) hypoglykémii
16. Graafův folikul dozrává pod vlivem:
 - a) LH- luteinizačního hormonu
 - b) FSH – folikulin stimulačního hormonu
 - c) STH – somatotropního hormonu
17. Mužská močová trubice :
 - a) má menší průměr než ženská močová trubice
 - b) má větší průměr než ženská močová trubice
 - c) má stejný průměr jako ženská močová trubice
18. Slezina je uložena:
 - a) v levé hroní části dutiny břišní
 - b) v pravé hroní části dutiny břišní
 - c) vpravo od žaludku
19. Slinivka břišní patří:
 - a) mezi žlázy s vnitřní sekrecí
 - b) mezi žlázy s vnější sekrecí
 - c) mezi žlázy s vnější a vnitřní sekrecí
20. Žaludeční šťáva obsahuje :
 - a) pepsin
 - b) trypsin
 - c) ptyalin
21. Sliny obsahují :
 - a) pepsin, mucin
 - b) ptyalin, mucin
 - c) mucin
22. Spermie k pohybu potřebují :
 - a) kyselé prostředí
 - b) neutrální prostředí
 - c) zásadité prostředí
23. Vyjmenujte tři velké slinné žlázy :
 - a)
 - b)
 - c)

(Správní odpovědi na test: 1a),2b), 3b), 4b),
5c), 6b), 7a), 8a), 9b), 10a), 11c), 12c), 13b),
14c), 15c), 16b), 17a), 18a), 19c), 20a), 21b),
22 c) 23 – žláza příušní, žláza podjazyková,
žláza podčelistní)

Seznam obrazů

1. Přehled trávicích orgánů – apparatus digestorius
2. Stavba stěny trávicí trubice
3. Dutina ústní - cavitas oris
4. Úžina hltanová – isthmus gaudium
5. Stavba zubu
6. Systém vláken peridontia - dentodgingivální spojení
7. Jednotlivé typy stálých zubů – dentes permanentes
8. Jednotlivé zuby mléčných zubů – dentes cecidii
9. Druhy skusu - okluse
10. Tvar a průběh Speeovy okluzní křivky
11. Jazyk – lingua
12. Model stavby jazyka
13. Vlastní svaly jazyka - svaly intraglosální
14. Zevní svaly jazyk – svaly extraglosální
15. Velké slinné žlázy a jejich uložení – glandulae salivatorii majores
16. Hltan – pharynx – pohled zezadu
17. Uspořádání svaloviny hltanu
18. Polykací akt
19. Svaly hltanu – muscoli constrictores et levatores pharyngis
20. Žaludek – gaster, ventriculus
21. Stavba stěny žaludku
22. Žaludeční vřed – ulcus ventriculi
23. Tepny žaludku – aa. gastricae
24. Inervace žaludku – nn. gastrici
25. Rtg žaludku s pozitivní kontrastní náplní
26. Stavba stěny tenkého střeva
27. Střevní klky - villi intestinales
28. Dvanáctník – duodenum
29. Rtg tenkého střeva s pozitivní kontrastní náplní
30. Tlusté střevo – intestinum crassum
31. Slepé střevo s červovitým přívěskem – coecum et apendix vermiformis
32. Stavba stěny tlustého střeva
33. Rtg tlustého střeva s pozitivní kontrastní náplní
34. Konečník – rektum
35. Mechanismus defekace
36. Slinivka břišní – pankreas
37. Lalůčky zevní sekretorické části slinivky- exokrinní aciny
38. Horní brániční plocha jater- facies diaphragmatica
39. Dolní orgánová plocha jater – facies visceralis
40. Stavba jaterního lalůčku – lobulus venae centralis
41. Funkční jaterní oběh – vrátnicová žíla – vena portae
42. Detail stavby jaterního lalůčku
43. Mimojaterní žlučové cesty – extrahepatální žlučové cesty
44. Žlučník – vesica fellea
45. Slezina - splen, lien
46. Metabolismus
47. Metabolismus cukrů - sacharidů
48. Metabolismus tuků - lipidů

49. Krebsův cyklus
50. Metabolismus bílkovin - proteinů
51. Vitaminy
52. Centrum sytosti a hladu v hypothalamu
53. Žlázy s vnitřním sekrecí – glandulae endocrinae, celkový pohled
54. Řez hypofýzou
55. Hypothalamo-hypofyzární systému
56. Hormony předního laloku hypofýzy – adenohipophysis – hormonální osy
57. Hypothalamo-hypofyzární cévní (portální) systém na řezu hypofýzou
58. Štítná žláza- glandula thyroidea
59. Mikroskopická stavba štítné žlázy
60. Hierarchie hormonální regulace, zpětná vazba – feed-back
61. Zpětná vazba mezi hypofýzou, hypothalamem a štítnou žlázou
62. Zpětná vazba mezi hypofýzou a hypothalamem
63. Basedowova choroba
64. Exophthalmus
65. Cévní zásobení štítné žlázy
66. Příštítná tělíska – glandulae parathyroideae
67. Mikroskopická struktura příštítných tělísek
68. Vliv parathormonu na hladinu vápníku a fosforu v krvi
69. Působení parathormonu a vitamínu D₃ ve střevě a kostech
70. Mikroskopická stavba tkáně slinivky břišní
71. Hladina glykémie u diabetiků
72. Nadledviny - glandulae suprarenales
73. Tvar nadledvinek
74. Sekrece nadledvinových hormonů
75. Řízení sekrece aldosteronu
76. Regulační okruhy glukokortikoidů
77. Cushingův syndrom
78. Dřeň nadledviny - medullae glandulae suprarenales
79. Cévní zásobení nadledviny
80. Průtok krve nadledvinou
81. Přehled tkáňových hormonů
82. Přehled orgánů močového ústrojí
83. Uložení ledvin
84. Poloha ledvin při vdechu
85. Ledvina na řezu
86. Nefron
87. Ledvinné tělísko – Malpighiho
88. Sběrací kanálky - tubuli colligens
89. Typy pánvičky ledvinné
90. Močovod – ureter
91. Močové vřeténko
92. Stavba stěny močového měchýře
93. Svalovina měchýře – tunica muscularis
94. Hladká svalovina při krčku močového měchýře
95. Sfincterový svalový systém u ženy
96. Peritoneální vyhloubení (kapsy) - excavatio retrovesicalis
97. Cévní zásobení močového měchýře
98. Schéma ženské trubice – urethra feminina

99. Mužské pohlavní orgány – organa genitalia masculina
100. Varle a nadvarle – testis et epididymis
101. Stavba varlete – testis
102. Spermie
103. Zadržetí varlete - retentio testis (kryptorchismus)
104. Přeběh chámovodu – ductus deferens
105. Stavba stěny chámovodu
106. Provazec semenný – funiculus spermaticus
107. Semenné (měchýřkovité) váčky – vesiculae seminales
108. Žláza předstojná – prostata
109. Mužská trubice močová – urethra masculina
110. Bulvotrubicové žlázy - glandulae bulbourethrales
111. Penis – sagitální řez
112. Stavba penisu
113. Šourek – scrotum
114. Ženské pohlavní orgány - organa genitalia feminina
115. Vaječník - ovarium
116. Závěsný aparát vaječníku - ovarium
117. Stavba vaječníku – ovarium
118. Graafův folikul
119. Menstruační cyklus
120. Vejcovod – tuba uterina
121. Stavba stěny vejcovodu – tuba uterina
122. Oplození a nidace vajíčka
123. Lidký karyotyp
124. Povrch vajíčka obklopeného spermii
125. Děloha – uterus
126. Tvar stí delohy – ostium uteri u nullipary a multipary
127. Zahníždění (nidace) blastocysty
128. Vývojové fáze zárodka a plodu
129. Plod před porodem
130. Plodový koláč – placenta
131. Průřez lidskou placentou
132. Zvětšení dělohy podle délky trvání těhotenství
133. Závěsný aparát dělohy
134. Anatomické vztahy v ženské pánvi (peritoneální dutina)
135. Pochva – vagina
136. Typy panenských blan – hymen
137. Zevní ženské pohlavní orgány - organa genitalia feminina externa
138. Poštěváček – clitoris
139. Poševní předsín a velké žlázy poševní předsíně – vestibulum vaginae et glandulae vestibulares majores (Bartolini)

Použitá literatura:

1. Borovanský, L.: *Soustavná anatomie člověka I. a II. Díl*, Avicenum, Praha 1952
2. Čihák, R.: *Anatomie 2*, Grada, Praha 2002
3. Dokládál, M.: *Systematická anatomie II*, UJEP, Brno 1977
4. Dylevský, I., Trojan, S.: *Somatologie*, Avicenum, Praha 1990
5. Dylevský, I., Druga, R., Mrázková, O.: *Funkční anatomie člověka*, Praha, Grada 2000
6. Dylevský, I., Druga, R., Mrázková, O.: *Funkční anatomie*, Grada, Praha 2002
7. Feines, H.: *Anatomický obrazový slovník*, Grada, Praha 1995
8. Grim, M., Druga, R.: *Základy anatomie*, Praha, Galén 2000
9. Holibková, A., Laichman, S.: *Přehled anatomie člověka*, Olomouc 2002
10. Malinovský, L.: *Základy systematické anatomie člověka*, UJEP, Brno 1986
11. Malinovský, L., Berková, V., Malinovská, V.: *Základy rentgenové anatomie*, UJEP, Brno 1982
12. Pěgřim, R., Valachovič, A.: *Somatologie*, Avicenum, Praha 1975
13. Silbernagl, S., Despopoulos, A.: *Atlas fyziologie člověka*, Grada - Avicenum, Praha 2004
14. Rokyta, R., Šťastný, F.: *Struktura a funkce lidského těla*, Praha TIGIS spol. s r. o., 2002
15. Trojan, S., Schreiber, M.: *Atlas biologie člověka*, Praha 2002
16. Válek, V.: *Základy anatomie zobrazovacích metodách*, MIKADA, Adamov II, 2001
17. Zrzavý, J.: *Latinsko-české anatomické názvosloví*, Univerzita Palackého, Olomouc, 1985