

Exercices

Vous donnerez la définition des mots médicaux proposés.

Vous vérifierez vos réponses en vous reportant au lexique en fin de chapitre.

Étude des unités de sens

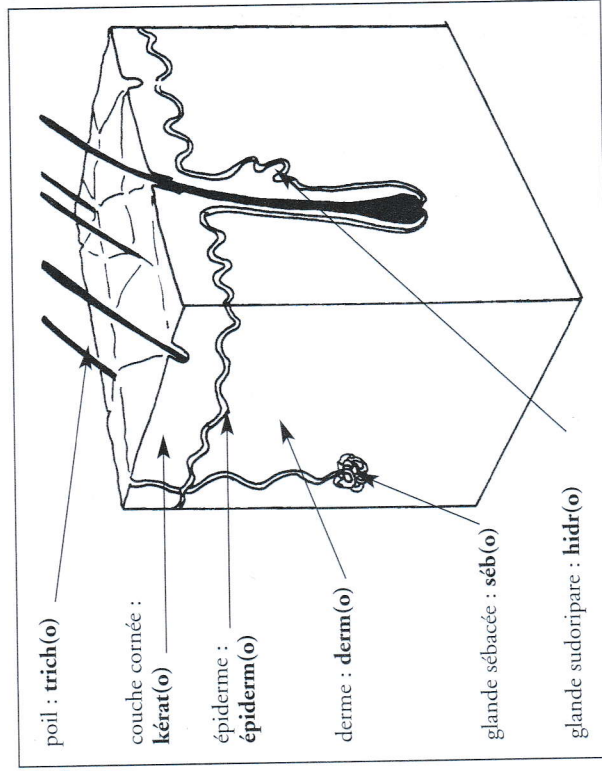


Figure 7 : Les unités de sens en dermatologie.

Symptômes et maladies

L'unité opérante ...ose : la maladie chronique.

Mot médical	Construction	Unité de sens
dermatose	dermat/ose	dermat(o)... : peau

• hyperkératose :

• mélanose :

L'unité opérante ...ome : le cancer.

Mot médical	Construction	Unité de sens
mélanome	mélan/ome	mélan(o)... : couleur brun-noir

Définition

• mélanome :

L'unité opérante ...ite : l'infection.

Mot médical	Construction	Unité de sens
dermite	derm/ite	derm(o)... : partie de la peau sous l'épiderme
hypodermite	hypo/derm/ite	hypoderm(o)... : partie la plus profonde de la peau

Définitions

• dermite :

• hypodermite :

Mot médical	Construction	Unité de sens
mycose	myc/ose	myc(o)... : (dû à) des champignons microscopiques
onychomycose	onycho/myc/ose	onych(o)... : l'ongle
hypertrichose	hyper/trich/ose	hyper... : excès trich(o)... : le poil
hyperhidrose	hyper/hidr/ose	hidr(o)... : la sueur
hyperkératose	hyper/kérat/ose	kérat(o)... : la couche cornée de la peau
mélanose	mélan/ose	mélan(o)... : couleur brune due à certaines cellules de la peau appelées « mélanocytes »

Définitions

• dermatose :

• mycose :

• onychomycose :

• hypertrichose :

• hyperhidrose :

Ne pas confondre

• **Hidr(o)...**, « sueur » et **hydr(o)...**, « eau »... : l'orthographe est différente.

Ce qu'il faut retenir

La peau est formée de trois couches :

- l'épiderme (**épi...** : au-dessus), partie la plus superficielle ;
- le derme, en dessous de l'épiderme ;
- l'hypoderme (**hypo...** : ici, dessous), partie la plus profonde (en dessous du derme).

Examens et explorations

L'unité opérante ...psie : le prélèvement.

Mot médical	Construction	Unité de sens
biopsie	bio/psie	bio... : ici échantillon de cellules vivantes d'un organe

Définition

- biopsie :

L'unité opérante ...logie : l'étude de...

Mot médical	Construction	Unité de sens
histologie	histo/logie	hist(o)... : les tissus vivants

Définition

- histologie :

L'unité opérante ...scopie : l'examen visuel.

Mot médical	Construction	Unité de sens
microscopie	micro/scopie	micro... : petit, invisible à l'œil nu

Définition

- microscopie :

Traitements et opérations

L'unité opérante ...thérapie : le traitement.

Mot médical	Construction	Unité de sens
radiothérapie	radio/thérapie	radio... : l'ensemble des rayons dont les rayons X
photothérapie	photo/thérapie	phot(o)... : rayons ultraviolets

Définitions

- radiothérapie :

- photothérapie :

Les usages en dermatologie

Plutôt que	Préférez
Une rougeur de la peau	Un érythème
Des boutons	Une éruption
Une démangeaison	Un prurit
Un bleu	Un hématome
Une coupure	Une plaie
Une maladie de la peau	Une dermatose

Ne pas confondre

- Une **mélanose** – brunissement localisé et irrégulier de la peau – et un **mélanome** – l'une des formes de cancer de la peau.
- Un **érythème** – rougeur de la peau temporaire – et une **érythrose** – rougeur de la peau (en général du visage) définitive.
- Une **pétéchie** – sorte de petite tache brune violacée localisée au niveau de la peau ne s'effaçant pas à la pression – et un **purpura** – l'ensemble de ces taches brunes violacées.
- L'unité opérante **...psie** – prélèvement – et l'unité de sens **psy...** – en rapport avec le psychisme.

Éléments lexicaux

Les unités de sens étudiées dans ce chapitre

Unités opérantes

- ...ite** : infection.
- ...logie** : étude de...
- ...ome** : cancer.
- ...ose** : maladie chronique.
- ...psie** : prélèvement.
- ...scopie** : examen visuel.
- ...thérapie** : traitement.

Unités de sens

- bi(o)...** : ici, échantillon de cellules d'un organe.
- derm(o)...** : partie de la peau sous l'épiderme¹.
- dermat(o)...** : peau.
- hidr(o)...** : sueur.
- hist(o)...** : les tissus vivants.
- hyper...** : excès.
- kérat(o)...** : couche cornée de la peau.
- mélan(o)...** : couleur brun-noir.
- micr(o)...** : petit, invisible à l'œil nu.
- myc(o)...** : champignon microscopique.

onych(o)... : ongle.

phot(o)... : rayons ultraviolets.

radi(o)... : l'ensemble des rayons dont les rayons X.

trich(o)... : poils.

Petit lexique de dermatologie

Mots étudiés dans ce chapitre

- Biopsie** : prélèvement d'un échantillon de cellule pour analyse.
- Dermatose** : ensemble des maladies chroniques de la peau.
- Dermite** : infection de la peau.
- Éruption** : ensemble de petites taches rouges sur la peau.
- Érythème** : rougeur de la peau temporaire.
- Érythrose** : rougeur de la peau (en général du visage) définitive.
- Hématome** : collection de sang accumulée sous la peau.
- Histologie** : étude (au microscope) des tissus vivants.
- Hyperhidrose** : transpiration anormale.
- Hyperkératose** : couche cornée de la peau trop développée.
- Hypertrichose** : pilosité trop développée.
- Hypoderme** : partie la plus profonde de la peau.
- Hypodermite** : infection de la partie la plus profonde de la peau.
- Mélanome** : cancer de la peau de couleur brun-noir.
- Mélanose** : couleur brune anormale de la peau.
- Microscopie** : examen visuel de ce qu'on ne voit pas à l'œil nu.
- Mycose** : présence anormale de champignons microscopiques.
- Onychomycose** : présence anormale de champignons sur les ongles.
- Pétéchie** : sorte de petite tache brune violacée localisée au niveau de la peau ne s'effaçant pas à la pression.
- Photothérapie** : traitement par les rayons ultraviolets.
- Plaie** : ouverture traumatique de la peau.
- Prurit** : démangeaison.
- Purpura** : l'ensemble des pétéchies (voir ce mot ci-dessus).
- Radiothérapie** : traitement par les rayons dont les rayons X.

1. La peau est formée de trois couches : l'épiderme (**épi...** : au-dessus), la partie la plus superficielle