



Nemocnice Tábor, a.s., Kpt. Jaroše 2000, 39003, Tábor
Chirurgie - Chirurgická ambulance, Prim. MUDr. Valášek Zdeněk
TEL: 381 605162

Pacient: **Mlejková Dana**
Adresa: **Dvorce 16, Soběslav-Soběslav I, 39201**

Číslo pojištění **9660011757**
Pojišťovna: **111**

Vyšetření dne: 26.02.2017 16:29:35

dnes spadla přímo na L koleno

obj: koleno s mír. otokem, s výpotkem, malý hematoma nad patellou, štrbiny bolest. oboustranně, palpač. bolestivost later. kondylu femuru, postran. vazy palpač. nebolest, pevné, bez bloku

RTG: bez jas. traumatu

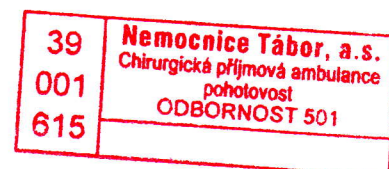
Dg: Distorsio genus lat sin, hemarthros

th: punkce 50ml krve, výplach meso, elastik, ortéza, berle má

dop: klid, odlehčovat, v ortéze, kontrola za týden v pondělí

Dr. Neudertová

Pacient poučen, informaci porozuměl, souhlasí a nemá dalších otázek.



Mlejková Dana rodné číslo: 966001/1757 zdrav. poj.: 111

Bydliště Dvorce, 16, 392 01

08.03.2017 09:26

Subj. bez větších potíží, bolesti přiměřené, afebrilní

Koleno - flexe omezena, výpotek - punkce 25 ml serohemor.tekutiny, Burow, krytí, ortesa
dop. dále ortesa, snímat jen na mytí, mazat Ibalgin Duo effect (ibuprofen+heparinoid) apod.
Další kontrola dne 17.03.2017 09:10 (čas je pouze orientační)

Pacient byl informován o svém zdravotním stavu, průběhu léčení a nemá k němu výhrady ani další otázky.

6.3.2017

MUDr. Ingr Dušan

Levé koleno:

Zcela lehká nerovnost kortikalis na bočním snímku při vntr. kontuře jenoho (ventrálního) kondylu femoru v délce 6 mm - osteochondr. dissecans v. s. !!!!

Nutné ortopedické vyšetření.

Dr. Halman

17.2.17 P-960

