

Hodnocení držení těla

Vzpřímená postava je jedním z charakteristických znaků člověka. Je to jev dynamický, měnící se v závislosti na vnějších a vnitřních podmínkách, vyvíjí se od narození po celou dobu života. Proto např. pro děti neplatí v prvních letech života normy, které jsou platné pro dospělé. Je to postupný vznik zakřivení páteře (obr. 50), tvaru hrudníku, proporcionality (obr. 51) atd. Jakékoliv onemocnění, ať vrozené či získané, stejně jako duševní rozpoložení, se odráží v držení, ve stoji i v pohybech. Správné držení těla je tedy odrazem tělesného i duševního zdraví. Každý jedinec má své charakteristické držení i pohyby.

Držení těla lze hodnotit různými způsoby, žádný však není dokonalý. Dáváme přednost záznamu, kde je zachycena dynamika stoje a pohybu (film, videozáznam), před statickým záznamem (foto). Moire snímky (obr. 52) jsou sice statické, ale jejich vyhodnocování počítačem pomáhá zpřesnit diagnostiku a výsledky léčby.

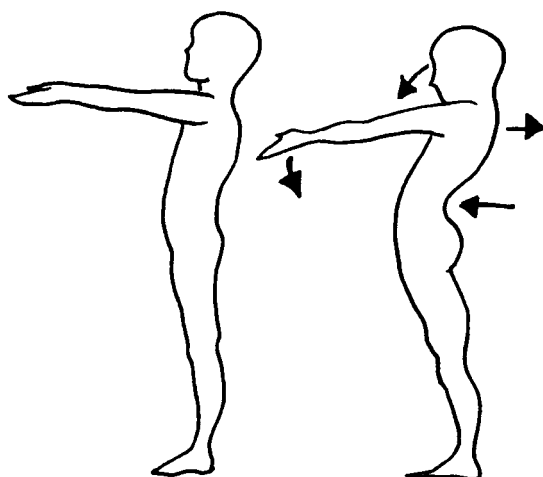
Pomůckou k testování je test držení podle Matthiase, který je jednoduchý a spolehlivý (obr. 53). Dítě vestoje předpaží do 90 stupňů a ponecháme je takto 30 sekund. Jestliže se postoj podstatně nezmění, jde o správné držení. Jestliže se hlava a horní část hrudníku zaklání, ramena jdou dopředu, břicho je vystrčené - jde o vadné držení. Test se provádí u dětí od 4 let.

Jiným ze způsobů hodnocení postavy jsou siluetografy pro hochy a děvčata podle Kleina, Thomase a Mayera (obr. 54).

Obdobnou jednoduchou metodu hodnocení držení těla dětí vypracovali Jaroš a Lomíček, kteří podobně jako u siluetografů hodnotí známkami držení hlavy a ruky, hrudníku, břicha a sklonu pánve, křivky zad, držení těla v čelné rovině a stejně tak hodnotí postavení dolních končetin. Součtem známek stanoví klasifikaci držení těla (obr. 55).

Za správné držení těla pokládáme takové, které bychom mohli označit jako držení klidové, jehož lze dosáhnout tím, že ze stoje v pozoru necháme svalstvo uvolnit, nikoliv však ochabnout.

Obr. 53 - Test držení těla podle Matthiase



Vyšetření postavy se provádí a hodnotí ze tří stran:

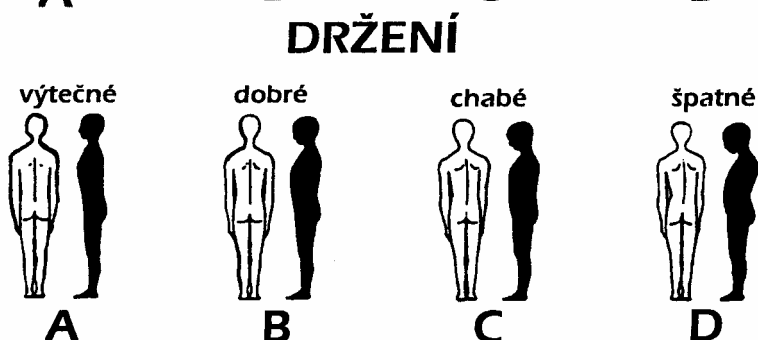
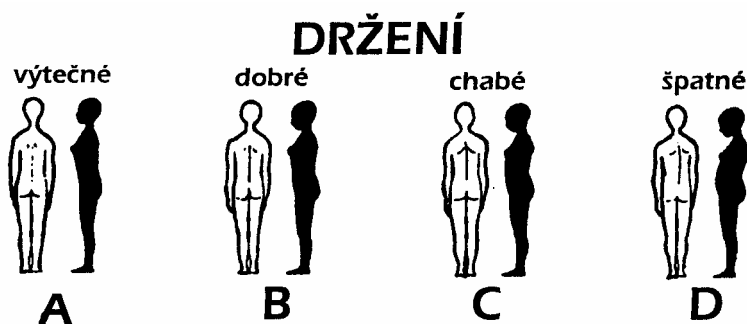
- | | |
|------------|-------------------------------------|
| - zezadu ~ | aspekci (zrakem) |
| - zepředu | měřením (cm, olovnice, trojúhelník) |
| - z boku | palpací (hmatem) |

Vyšetřujeme postavu:

- v klidu - vyšetření statické
- v pohybu - vyšetření dynamické

Při vyšetřování a popisu postupujeme systematicky směrem kaudálním nebo kraniálním.

Hodnocení držení těla dle Kleina, Thomase a Mayera



A		B		C		D	
1.	Hlava vzpřímená, brada zatažena	1.	Hlava lehce nachýlena dopředu	1.	Hlava skloněna dopředu nebo zakloněna	1.	Hlava značně skloněna
2.	Hrudník vypjat, sternum tvoří neivíce prominující část těla	2.	Hrudník lehce oploštěný	2.	Hrudník plochý	2.	Hrudník vpadlý
3.	Břicho zatažené a oploštěné	3.	Dolní část břicha zatažena, ale ne plochá	3.	Břicho chabé a tvoří neivíce prominující část těla	3.	Břicho zcela ochablé a prominuje dopředu
4.	Zakřivení páteře v normálních hranicích	4.	Zakřivení páteře lehce zvětšena nebo oploštěna	4.	Zakřivení páteře zvětšena nebo oploštěna	4.	Zakřivení páteře značně zvětšena
5.	Boky, taile a trojúhelníky torakobrachiální souměrné, lopatky neodstávají, obrvs ramen ve stejné výši	5.	Lopatky lehce odstávají nebo souměrnost obrvsu ramen lehce porušena	5.	Lopatky odstávají, nestejná výše ramen, lehká boční úchvka páteře, bok mírně vystupuje, trojúhelníky torakobrachiální mírně asymetrické	5.	Lopatky značně odstávají, ramena zřetelně nestejně vysoko, značná boční úchvka páteře, bok zřetelně vystupuje, trojúhelníky torakobrachiální zřetelně asymetrické

Vyšetření statické

Pohledem zezadu hodnotíme: -

držení a osové postavení hlavy;

- reliéf krku a ramen;

horní končetiny: reliéf, osa, konfigurace;

- tvar a symetrii hrudníku, výši a postavení lopatek: ramena uvolněna, lopatky neodstávají, jejich vnitřní okraje jsou rovnoběžné;

- thorakobrachiální trojúhelníky jsou souměrné;

pánev: zadní spiny (fossae lumbales, Michaelisova routa) a gluteální rýhy jsou ve stejné výši (obr. č. 56). Intergluteální rýha je kolmá na jejich spojnici;

- dolní končetiny: reliéf, osa, konfigurace (obr. č. 57).

Pohledem zepředu hodnotíme:

- držení a osové postavení hlavy, symetrii obličeje;

- reliéf krku a postavení klíčků, souměrnost a stejnou výši ramen;

- horní končetiny: reliéf, osa, konfigurace;

- tvar a symetrii hrudníku (sternum, žebra, prsní bradavky).

Normální hrudník je souměrný, dobře klenutý; -

thorakobrachiální trojúhelníky jsou stejně veliké;

- pánev je souměrná, přední spiny jsou ve stejné výši;

- dolní končetiny: osa dolních končetin je správná, to značí,

že středy kloubů kyčelních, kolenních a hlezenních jsou na svislici. Klenba nožní je dobře tvarovaná.

Pohledem z boku (ze strany) hodnotíme: - držení a osové postavení hlavy;

horní končetiny: reliéf, osu, konfiguraci;

postavení a tvar hrudníku souvisí s držáním páteře;

- páteř: všimáme si zvětšeného nebo zmenšeného zakřivení; břicho nepromínuje;

pánev a kost křížová má sklon asi 30 stupňů od vertikály; - dolní končetiny: reliéf, osu, konfiguraci.

Měření

pro měření používáme olovnici. Olovnice je 150 - 180 cm dlouhý provázek zatížený tak, aby napjatý směřoval k zemi. Pro vyšetření páteře je vhodné předem u vyšetřovaného označit obratlové trny dermatografem .

Měření zezadu hodnotíme:

osové postavení páteře. Olovnice spuštěná ze záhlaví má procházet intergluteální rýhou a dopadat mezi paty (obr. 58). Neprochází-li olovnice intergluteální rýhou, změříme odchylku v cm a označujeme jako dekompenzaci vpravo či vlevo (obr. 59).

Měření zepředu hodnotíme:

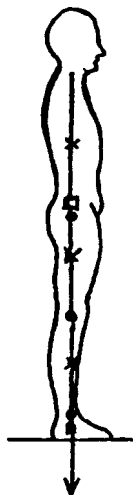
- osové postavení trupu. Olovnice spuštěná od mečovitého výběžku kosti hrudní (proc. xiphoides) se kryje s pupkem, břicho se maximálně dotýká olovnice (nepromínuje).

Měření z boku hodnotíme:

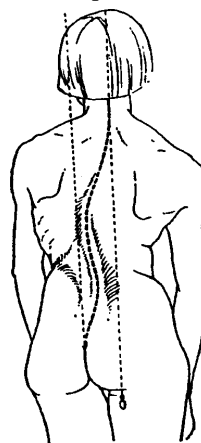
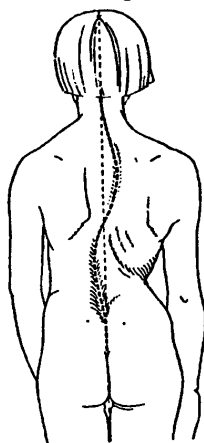
- osové postavení těla. Lidské tělo se skládá z mnoha segmentů, které mají svá dílčí těžiště a které jsou

při stoji seřazeny více méně vertikálně. Olovnice spuštěná od zevního zvukovodu má procházet středem ramenního a kyčelního kloubu a spadat před osu horního hlezenního kloubu (obr. 60);

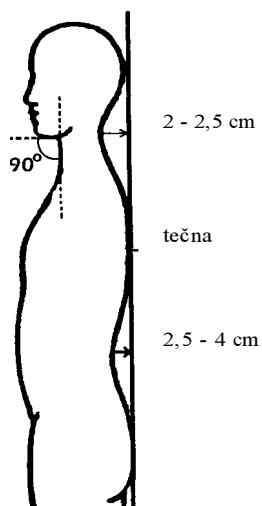
Obr. 60 - Hodnocení postavy z boku



Hodnocení postavení páteře podle olovnice; Kompenzovaná skolióza a dekompenzovaná skolióza



Měření hloubky zakřivení podle olovnice



hloubku zakřivení páteře. Olovnice spuštěná ze záhlaví (hrbol kosti týlní) se má dotýkat vrcholu hrudní kyfózy, procházet intergluteální rýhou a dopadat mezi paty. Hloubka krční lordózy je nejvýše 2 - 2,5 cm, bederní lordózy 2,5 - 4 cm. Jakákoliv odchylka, např. hlava je vpředu a nelze ze záhlaví spustit olovnici nebo se nedotýká hrudní páteře, se musí do záznamu poznamenat a změřit (obr. č. 61).

Palpací

při vyšetření hmatem hodnotíme (obr. č. 62):
tonus, barvu i povrchovou teplotu kůže, její suchost, vlhkost, ev. potivost;
tonus podkožního vaziva a svalů, atrofii svalovou;
přítomnost a kvalitu otoku (místní, tuhý, těstovitý, napnutý);
u jizev jejich bolestivost a posuvnost proti spodině (adheze či volnost jizvy);
kontraktury a omezenou pohyblivost kloubní; kvalitu cití;
patologické zvukové fenomény (drásoty) .

Převzato z:

Haladová, E., Nechvátalová, L. *Vyšetřovací metody hybného systému*. 1.vyd. Brno: IDVZP, 1997. 137 s.