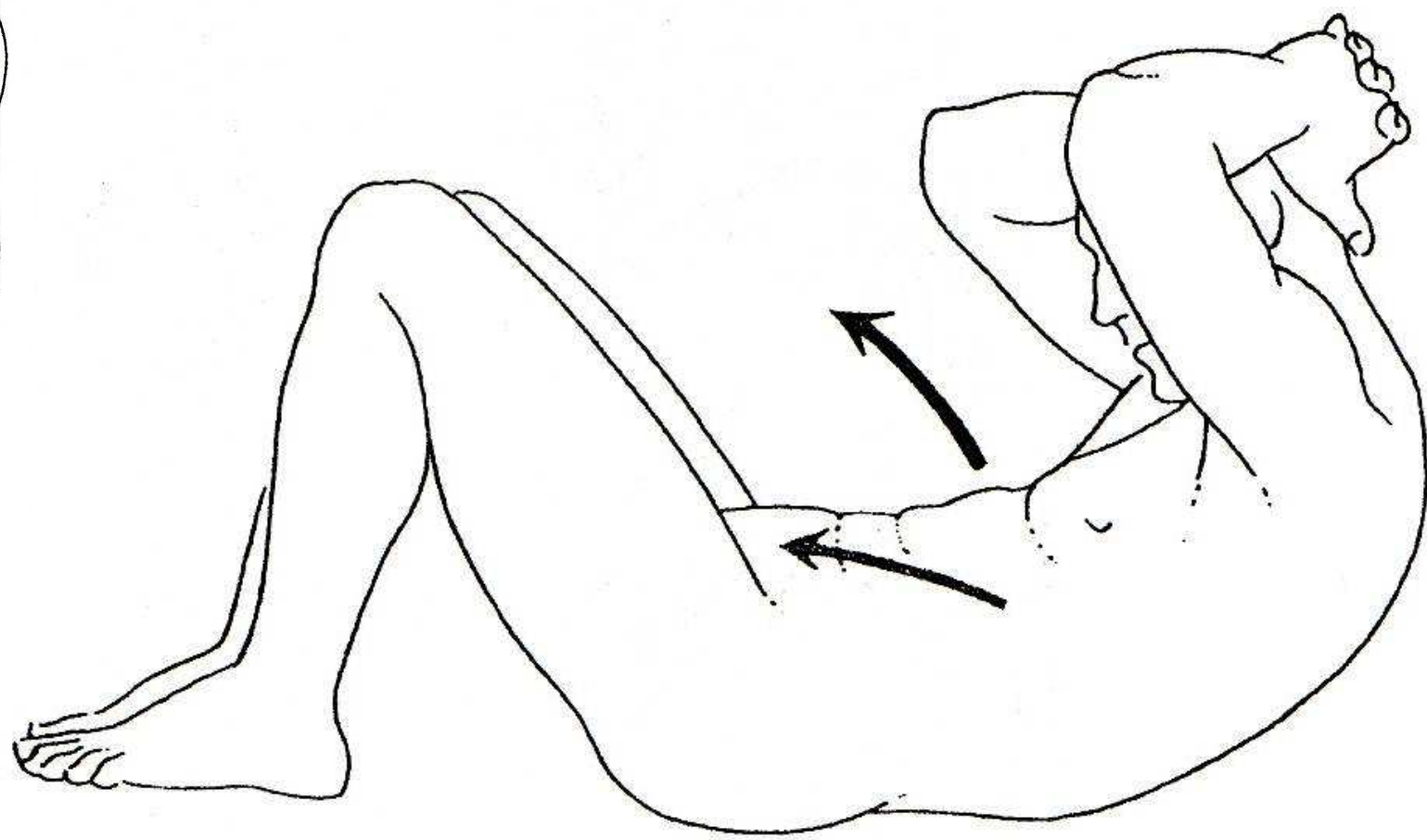
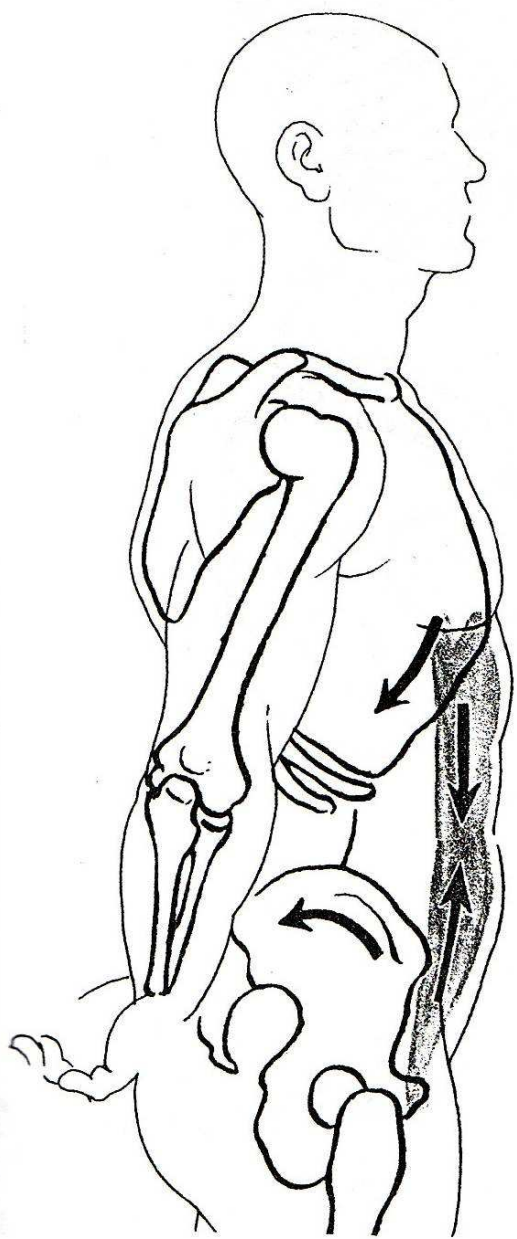
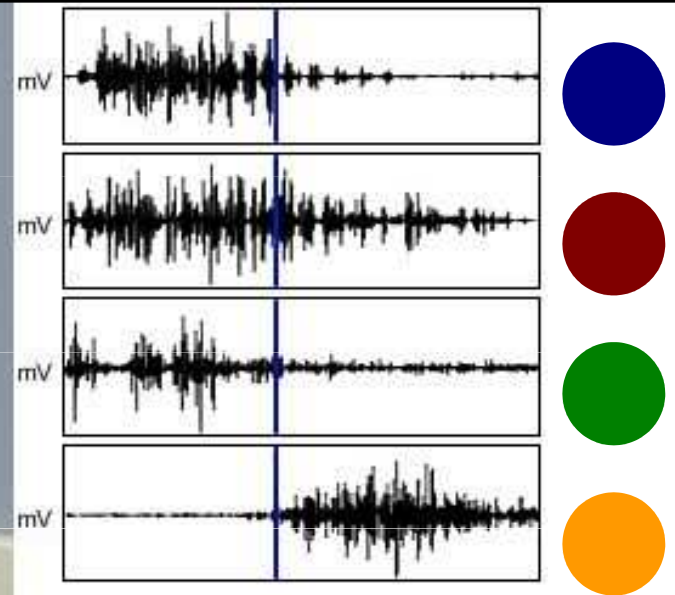


SED-LEH

Kineziologická analýza





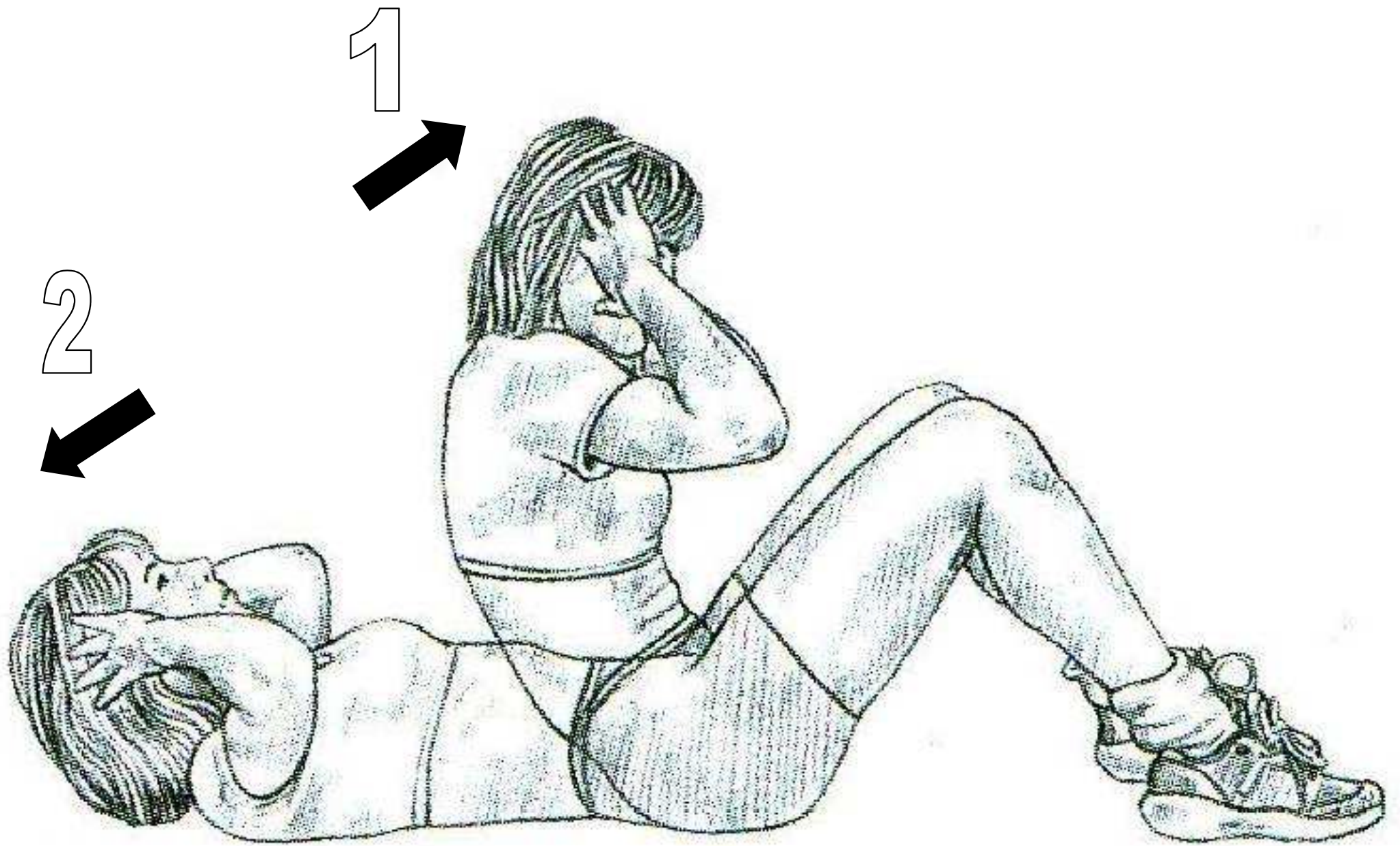


m. sternocleidomastoideus

m. rectus abdominis

m. rectus femoris

m. sartorius

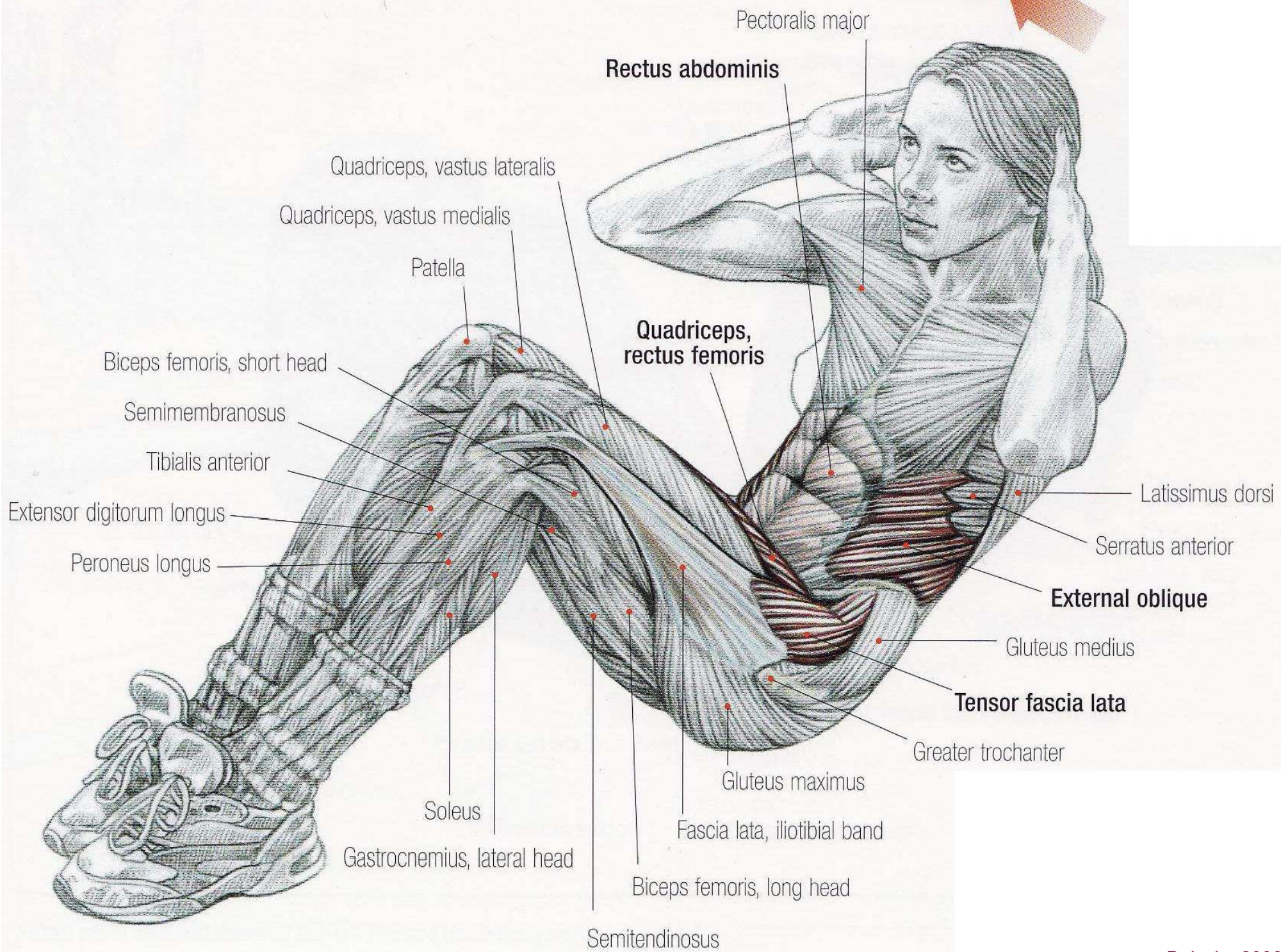


FÁZE: zdvih ramen a trupu směrem ke stehnům

KLOUB/ČÁST TĚLA	POHYB V KLOUBU	POHYBUJÍCÍ SE SEGMENT	ROVINA	IMPULS POHYBU	AGONISTÉ	KONTRAKCE
krční páteř	flexe	hlava a krk	sagitální	svaly	m. sternocleidomastoideus	koncentrická
					<i>mm. scalenii</i>	
hrudní a bederní páteř	flexe	trup	sagitální	svaly	m. rectus abdominis	koncentrická
					<i>m. obliquus externus abdominis</i>	
					<i>m. obliquus internus abdominis</i>	
kyčel	flexe	trup	sagitální	svaly	<i>m. iliopsoas</i>	koncentrická
					m. rectus femoris	
					m. sartorius	

FÁZE: návrat trupu na podložku

KLOUB/ČÁST TĚLA	POHYB V KLOUBU	POHYBUJÍCÍ SE SEGMENT	ROVINA	IMPULS POHYBU	AGONISTÉ	KONTRAKCE
krční páteř	extenze	hlava a krk	sagitální	gravitace	<i>m. sternocleidomastoideus</i>	excentrická
					<i>mm. scalenii</i>	
hrudní a bederní páteř	extenze	trup	sagitální	gravitace	<i>m. rectus abdominis</i>	excentrická
					<i>m. obliquus externus abdominis</i>	
					<i>m. obliquus internus abdominis</i>	
kyčel	extenze	trup	sagitální	gravitace	<i>m. iliopsoas</i>	excentrická
					<i>m. rectus femoris</i>	
					<i>m. sartorius</i>	



Pectoralis major

Rectus abdominis

Quadriceps, vastus lateralis

Quadriceps, vastus medialis

Patella

Quadriceps, rectus femoris

Biceps femoris, short head

Semimembranosus

Tibialis anterior

Extensor digitorum longus

Peroneus longus

Latissimus dorsi

Serratus anterior

External oblique

Gluteus medius

Tensor fascia lata

Greater trochanter

Gluteus maximus

Fascia lata, iliotibial band

Biceps femoris, long head

Soleus

Gastrocnemius, lateral head

Semitendinosus

