



Neuromuskulární choroby jsou vysoce závažná onemocnění představující nejen problém medicínský, ale i společenský a etický. Odhaduje se, že každý třítisící člověk je postižen některou z těchto nemocí, která ve svých důsledcích vede většinou k invalidizaci postiženého jedince a předčasnému úmrtí. Do osmdesátých let nebylo známo téměř nic o jejich patogenezi. Postupně byly identifikovány jednotlivé geny, jejichž abnormální exprese je v důsledku mutace v příslušném genu zodpovědná za rozvoj onemocnění. Jako první byl v roce 1987 objeven a popsán dosud největší identifikovaný gen lidského genomu, gen kódující protein dystrofin, odpovědný za klinicky široké spektrum tzv. dystrofinopatií. Poznání tohoto genu, jeho genového produktu a následně celé řady dalších, umožnilo rychlý rozvoj diagnostických metod jak na úrovni proteinu, tak na úrovni genomu. Histopatologické vyšetření doplněné molekulárně patologickým vyšetřením exprese proteinů svalové tkáně zůstává v současné době nezastupitelné v komplexní diagnostice svalových dystrofií.

# Obecné indikace pro provedení svalové biopsie:

- příznaky svalového onemocnění:
  - svalová slabost
  - svalové symptomy: křeče, bolest, únavnost...
  - zvýšená hladina sérové kreatinkinázy (CK)
  - myogenní nálezy na EMG
- přítomnost neuropatie (současně může být indikována i biopsie nervu)
- systémové onemocnění, které může být manifestováno i ve svalech (vaskulitida, sarkoidóza)
- svalová biopsie obvykle nebývá indikována u onemocnění, kde účinnějším nástrojem je EMG (myastenia gravis, myotonie)

# Vyšetření svalové biopsie:

- FN Brno
- FN Motol

# Výběr svalu pro bioptické vyšetření:

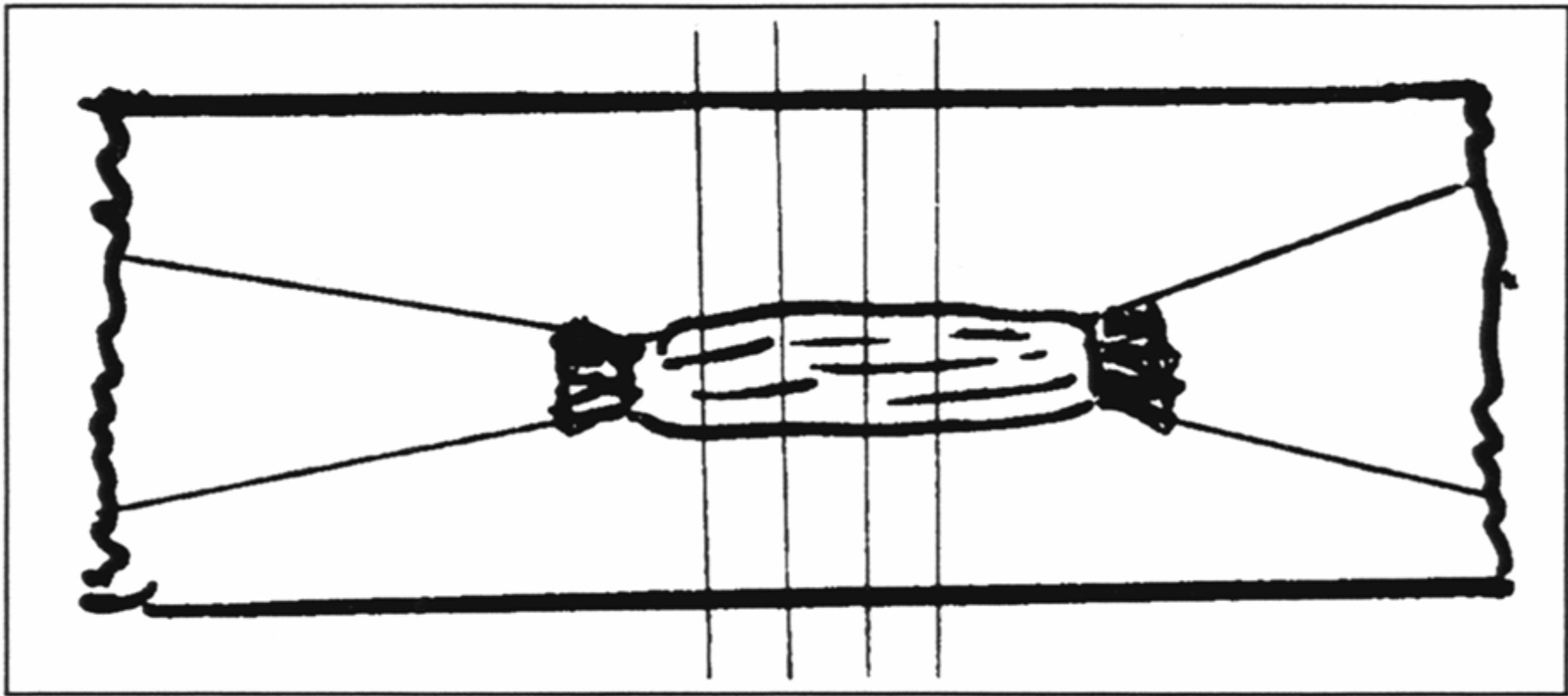
- chronická onemocnění: svaly s mírně vyjádřenou svalovou slabostí, ne nejvýrazněji postižené
- akutní onemocnění: svaly s těžkou až středně těžkou slabostí
- m. deltoideus, m. quadriceps femoris, m. biceps brachii
- EMG a MRI může být účinným nástrojem pro výběr svalu vhodného k biopsii
- nevhodným místem k odběru je místo vpichu EMG jehly, injekce či traumatu

# Technika odběru svalové tkáně k bioptickému vyšetření:

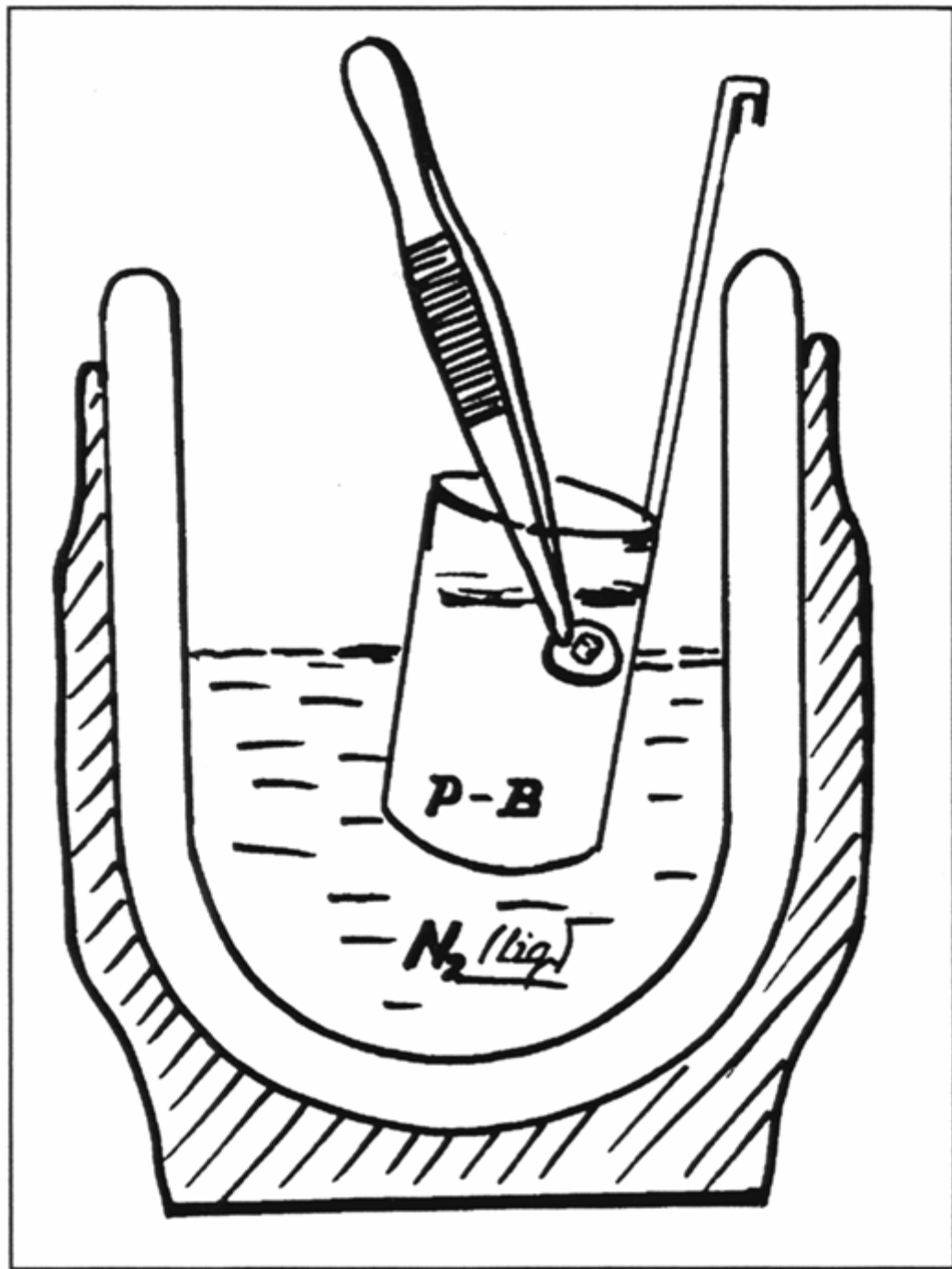
- Metodou volby je otevřená svalová biopsie prováděná na chirurgických pracovištích, zajišťující dostatek materiálu pro vyšetření morfologické, molekulárně patologické i genetické.  
(prevence zhmoždění tkáně)
- Alternativou je jehlová svalová biopsie, která minimalizuje invazivnost zákroku pro pacienta (nevýhodou je možnost nezachycení ložiskových změn např. u inflamatorních myopatií).

# Transport a zpracování svalové tkáně:

- Okamžitý transport svalové tkáně na gáze navlhčené ve fyziologickém roztoku na pracoviště patologie
- Hluboké zmrazení tkáně pro histopatologické a molekulárně patologické vyšetření svalové tkáně (naše pracoviště: ve směsi propan-butanu vychlazené tekutým dusíkem)
- Fixace části tkáně 3% glutaraldehydem pro vyšetření ultrastrukturální elektronovým mikroskopem (spolupráce s histologickým ústavem)
- Uložení části svalové tkáně v mRNA stabilizačním roztoku pro vyšetření molekulárně genetické



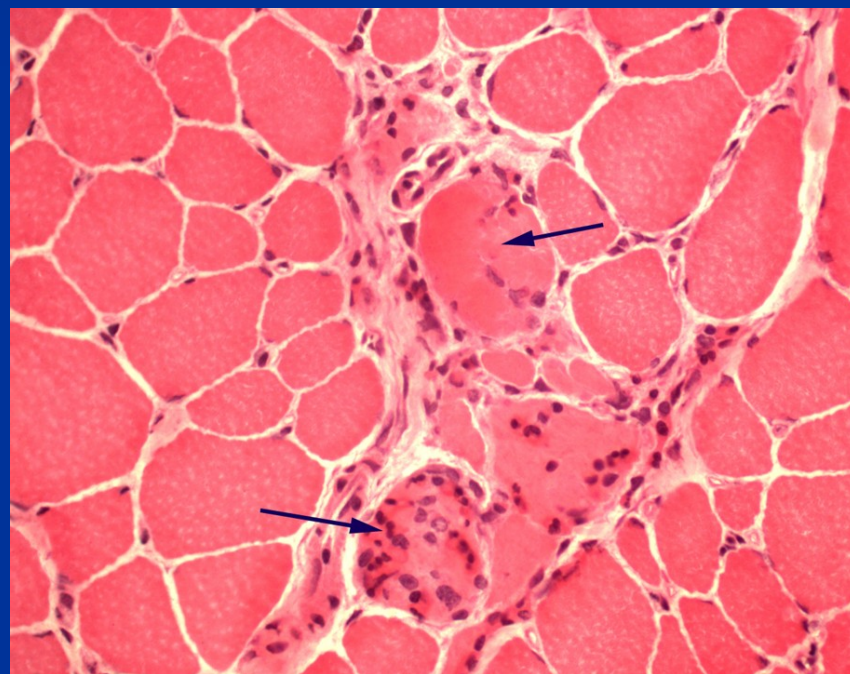




# Barvicí techniky používané pro zpracování svalových biopsií:

## Hodnocení morfologie:

- Hematoxylin-eosin (morfologie svalových vláken, jaderná morfologie – viz. obrázek)
- van Gieson (přítomnost vazivové tkáně, struktura cév)
- modifikovaný trichrom (nemaline rods, RRF vlákna)



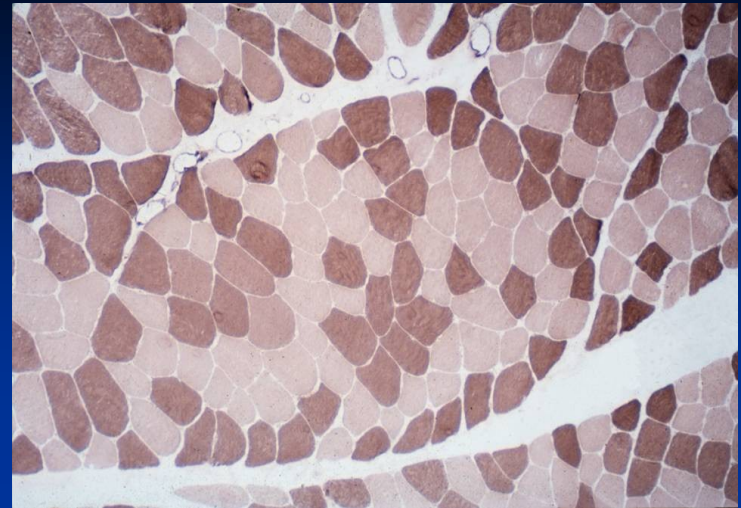
H&E

## Typizace svalových vláken:

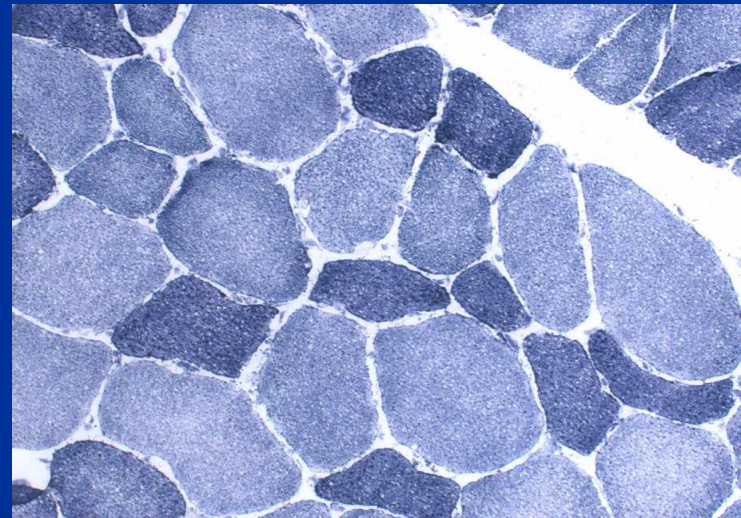
- mATPáza (základní typy svalových vláken 1 a 2, posouzení tvorby typových a velikostních skupin)
- pH 9,4; pH 4,6; pH 4,3 (umožňuje rozčlenění na typy 2A, 2B a 2C)

## Enzymová histochemie

- NADH-TR (vnitřní architektura svalových vláken, tubulární agregáty, „cores“)
- SDH (mitochondriální patologie)
- COX (mitochondriální patologie)
- Fosforyláza (glykogenózy)
- Fosfofruktokináza (glykogenózy)
- Kyselá fosfatáza (aktivita v makrofázích, lysosomálně)
- Nеспецифická esteráza („nuclear clumps“, nervosvalové junkce)
- ACHE (nervosvalové junkce)



mATPáza



NADH-TR

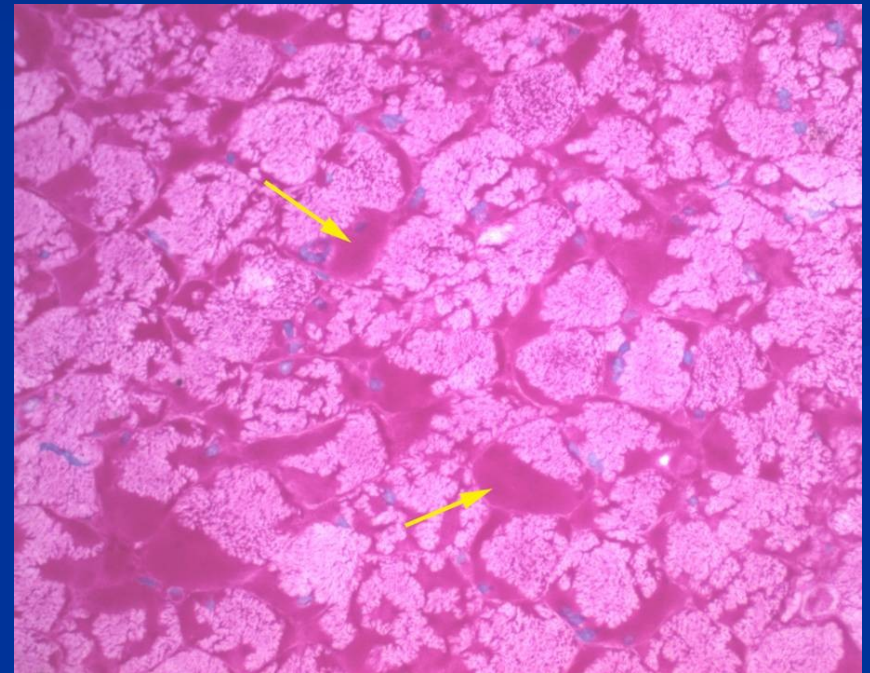
# Typizace svalových vláken

Reakce	1 (SO) červená pomalá	2A (FOG) bílá rychlá	2B (FG) bílá rychlá
<b>mATPáza (pH 9,4)</b>	-	+	+
mATPáza (pH 4,6)	+	-	+
mATPáza (pH 4,3)	+	+/-	-
<b>NADH-TR a SDH</b>	+	+/-	-



# Diagnostika metabolických vad provázených strádáním

- PAS (glykogen)
- Olejová červeň (tuk)
- Kongo červeň (amyloid)



PAS

- **PORUCHY INERVACE (neurogenní léze)**
- **PORUCHY NERVOSVALOVÉHO PŘENOSU (myastenia gravis)**
- **PORUCHY VLASTNÍHO SVALU (myogenní léze)**
  - a) svalové dystrofie (DMD/BMD, CMD, FSH, ED, LGMD, ...)
  - b) strukturální kongenitální myopatie
  - c) myositidy: dermatomyositis  
polymyositis  
inclusion body myositis
- **POSTIŽENÍ SVALU PŘI JINÝCH CHOROBAČH (mitochondriální myopatie, metabolické vady)**

# Poruchy nervosvalového přenosu

## ■ Myastenia gravis

- Autoimunní, protilátky proti acetylcholinovému receptoru
- Dochází ke ztrátě receptoru a tím je blokován nervosvalový přenos
- Únavnost, ochablost svalů
- Začíná na okohybných svalech ptózou a diplopií
- Hyperplazie či nádory thymu, současně další autoimunitní onemocnění – SLE, Sjogrenův syndrom, revmatoidní artritida
- Svalová biopsie prokáže normální nebo atrofická svalová vlákna 2 typu jako důsledek inaktivity, lymfocytární infiltráty v důsledku reakce imunitního systému
- Podél postsynaptické membrány depozita imunitních komplexů

# Poruchy nervosvalového přenosu

## ■ Myastenické syndromy

- Komplikace maligních tumorů (Eaton-Lambert sy)
- Paraneoplastická onemocnění
- Typicky při malobuněčném karcinomu plic
- Pravděpodobně autoimunitní alterace kalciových kanálů na synapsi



# Poruchy nervosvalového přenosu

## ■ Spinální svalová atrofie

- AR typ dědičnosti, alterace genu *SMN1* na 3 chromozomu
- onemocnění motoneuronu, počátek v dětství či u adolescentů
- Svalová biopsie prokáže velké skupiny silně atrofických vláken, mezi nimiž jsou vlákna eu- či hypertrofická
- Nejčastější forma typ I – *m. Werdnig – Hofmann*
- Začíná po porodu nebo během prvních 4měsíců a končí respirační insuficiencí do 3 let života pacienta

# Poruchy nervosvalového přenosu

## Spinální svalová atrofie

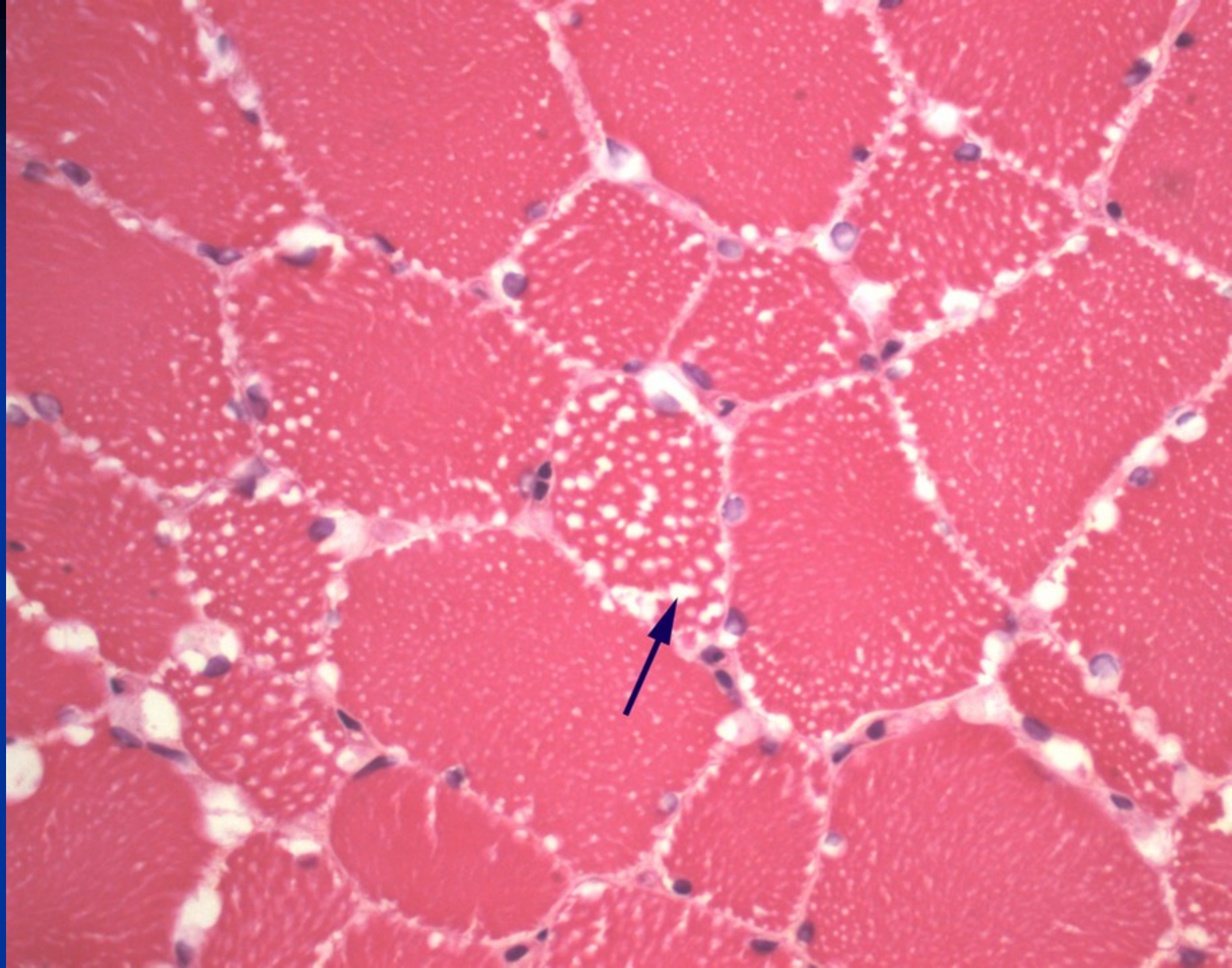
- AR typ dědičnosti, alterace genu *SMN1* na 3 chromozomu
- onemocnění motoneuronu
- Počátek v dětství či u adolescentů

# Glykogenózy

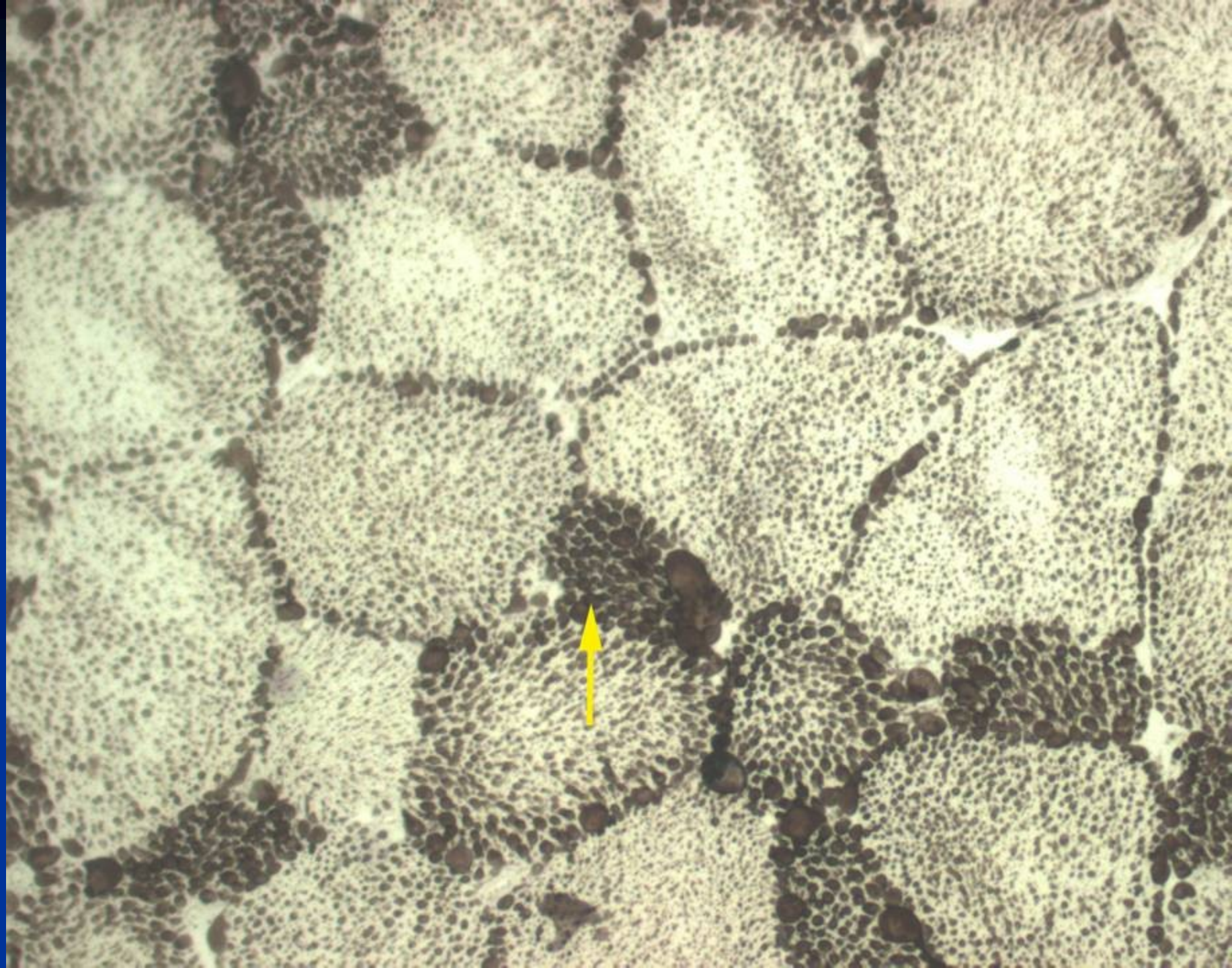
- Typ IIa ; AR, Pompeho choroba; deficit kyselá maltázy
- Typ IIb; XR, X vázaná vakuolární kardiomyopatie a myopatie; Danonova choroba, deficit LAMP 2 (lysosome associated membrane protein)
- Typ IV; AR, Andersenova choroba; deficit větvičího enzymu – brancheru
- Typ V; AR, McArdleova choroba; deficit svalové fosforylázy
- Typ III (deficit debrancheru), Typ VII (FFK)

# Poruchy metabolismu tuků (oxidace mastných kyselin) a mitochondriální myopatie

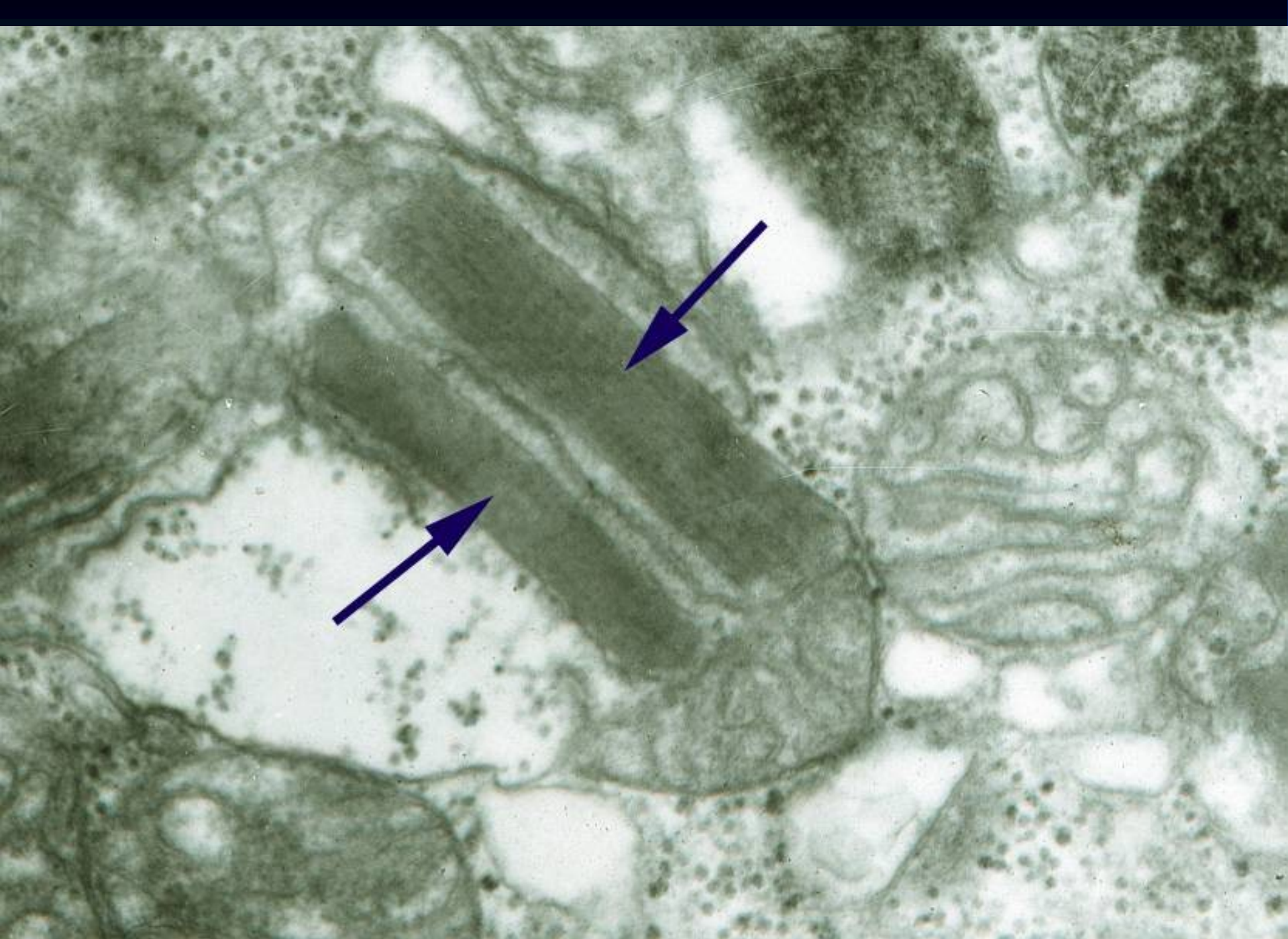- Deficit karnitin palmitoyl-transferázy
- Deficit karnitinu
  
- Poruchy oxidativní fosforylace (nukleární DNA, mtDNA)



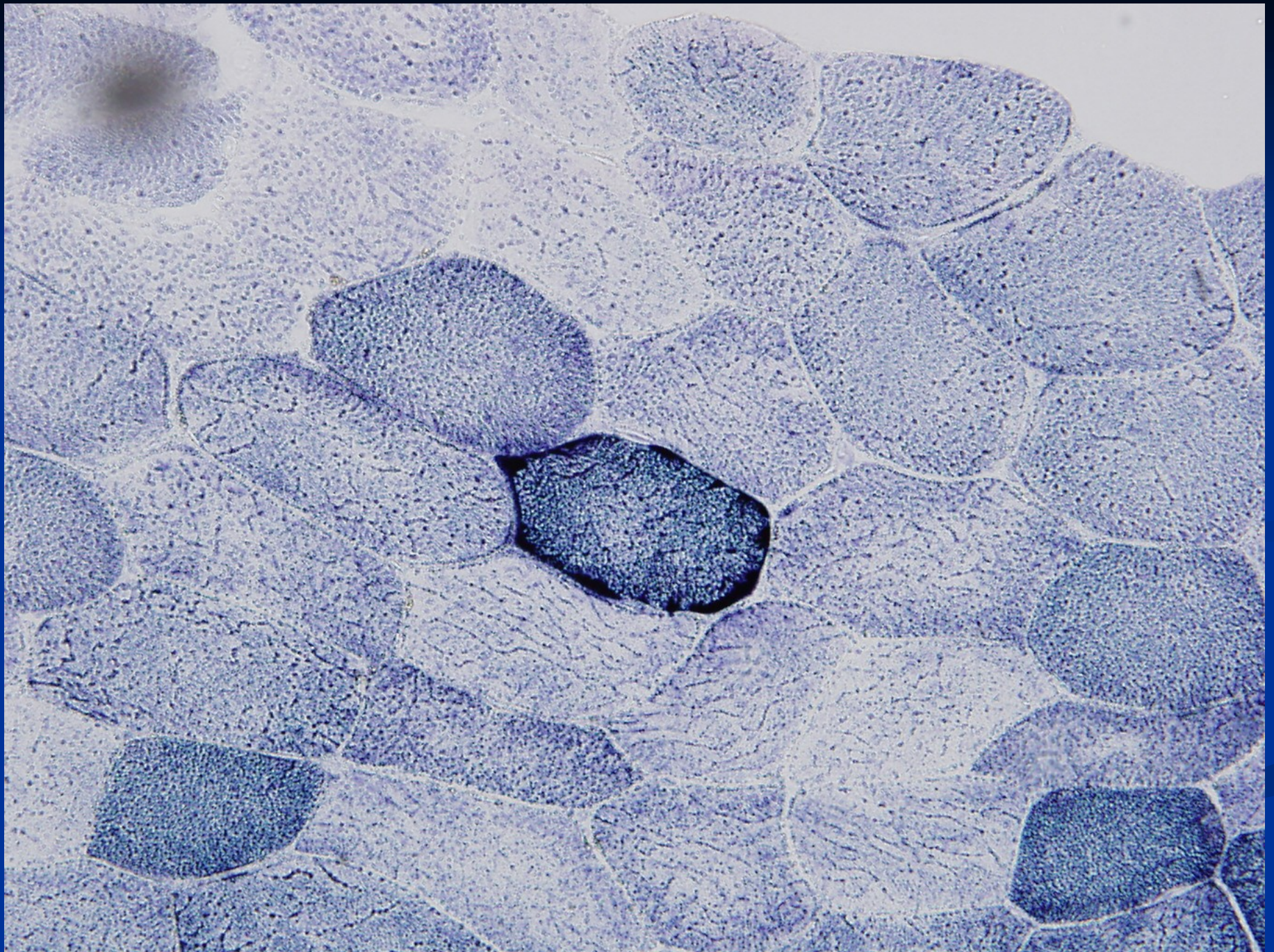




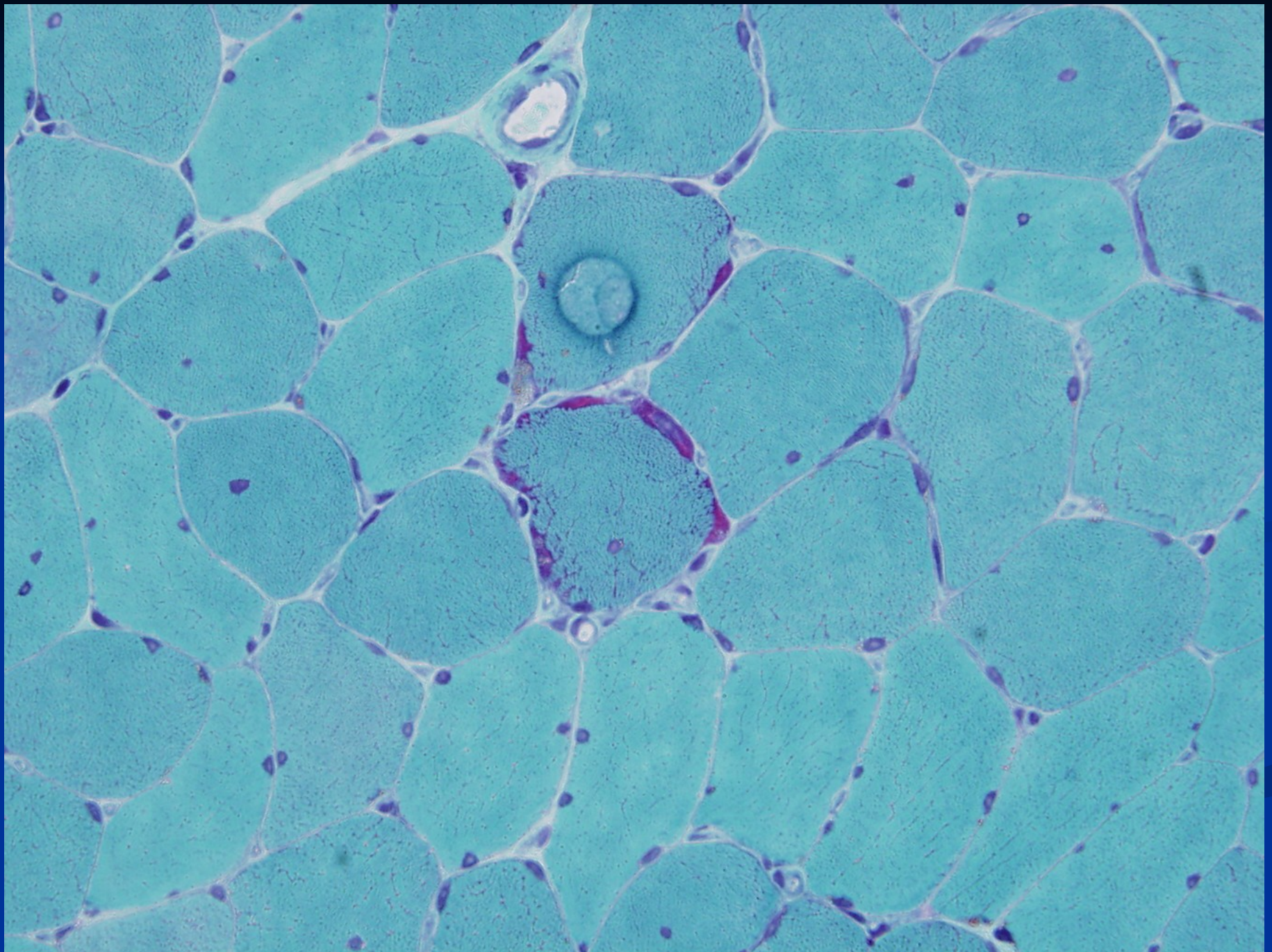




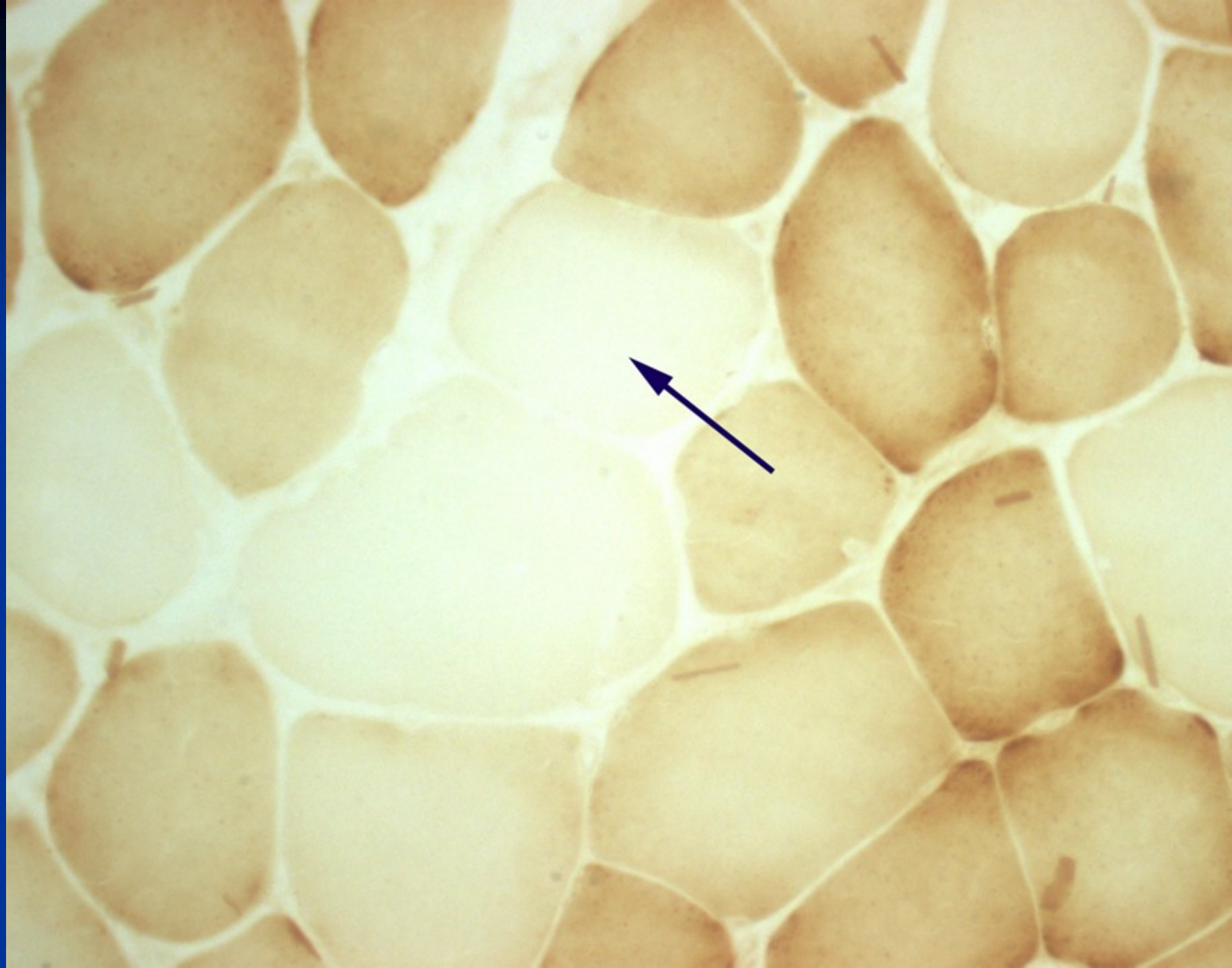




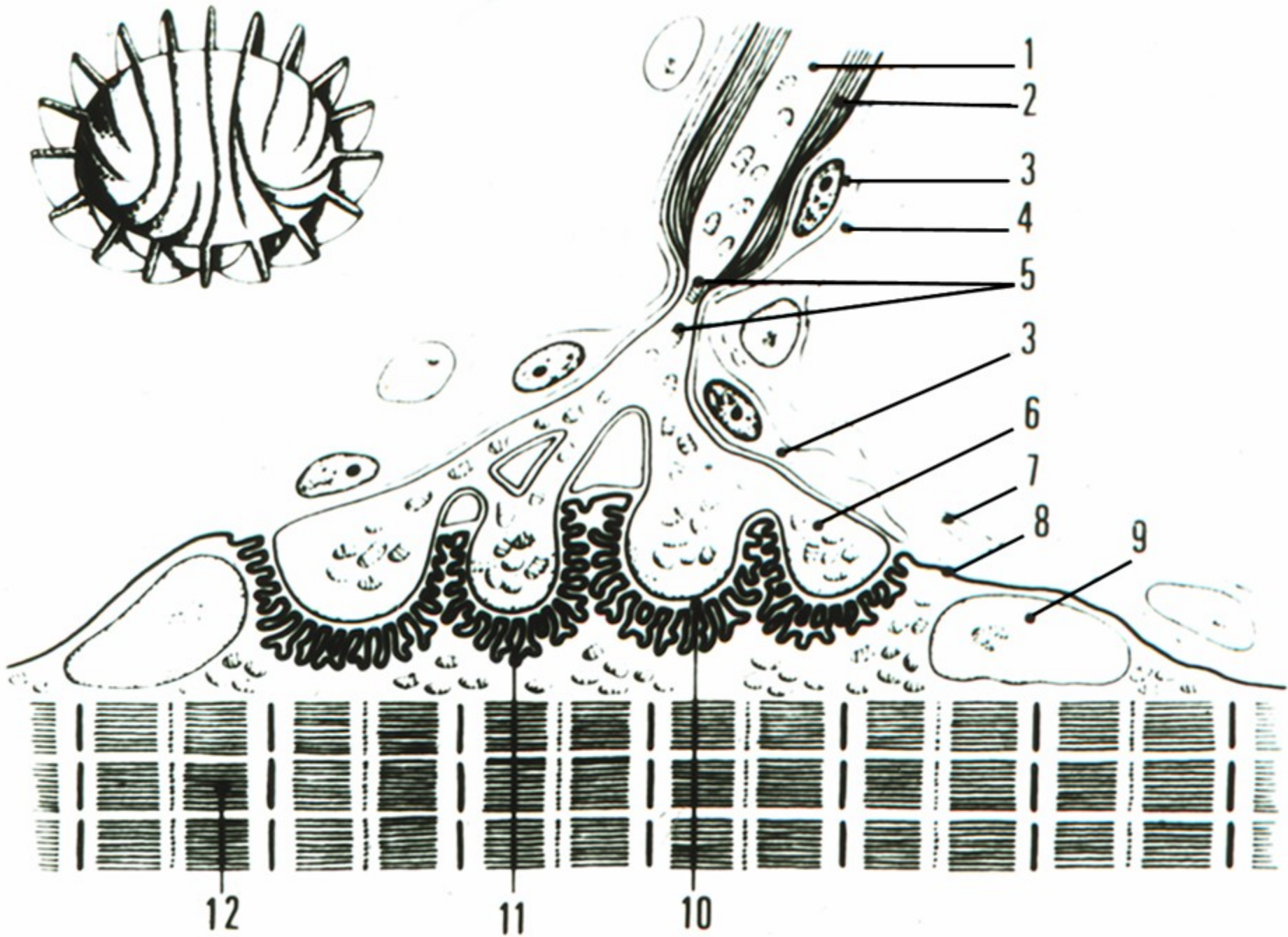






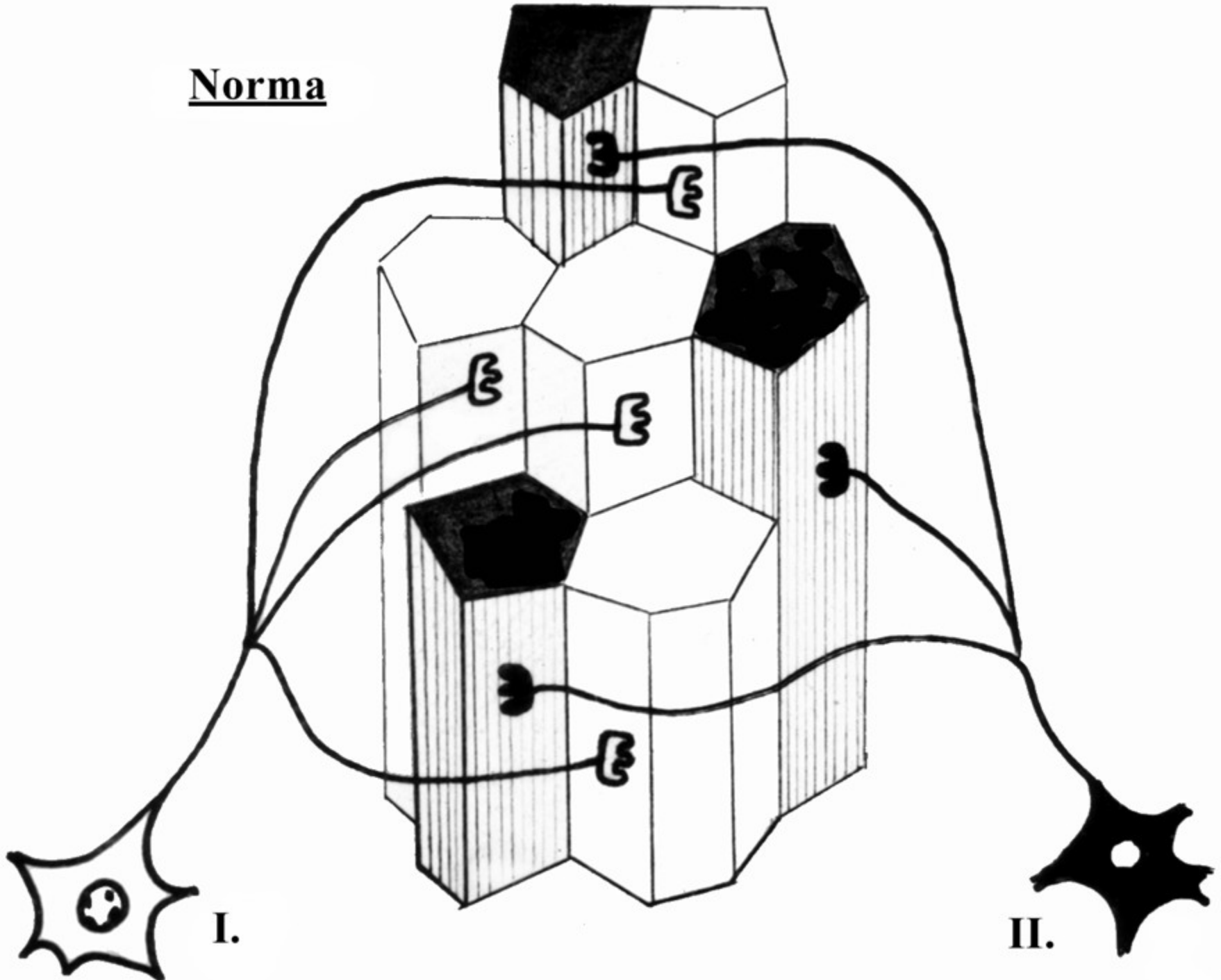


- **myopatie u endokrinopatií** (tyreotoxická myopatie, hypothyreoidní myopatií, steroidní myopatií,... )
- **„drug induced“ myopatie** (steroidní myopatie, vakuolární myopatie u pacientů léčených na malarii chlorochinem,...)
- **etanolová myopatie**





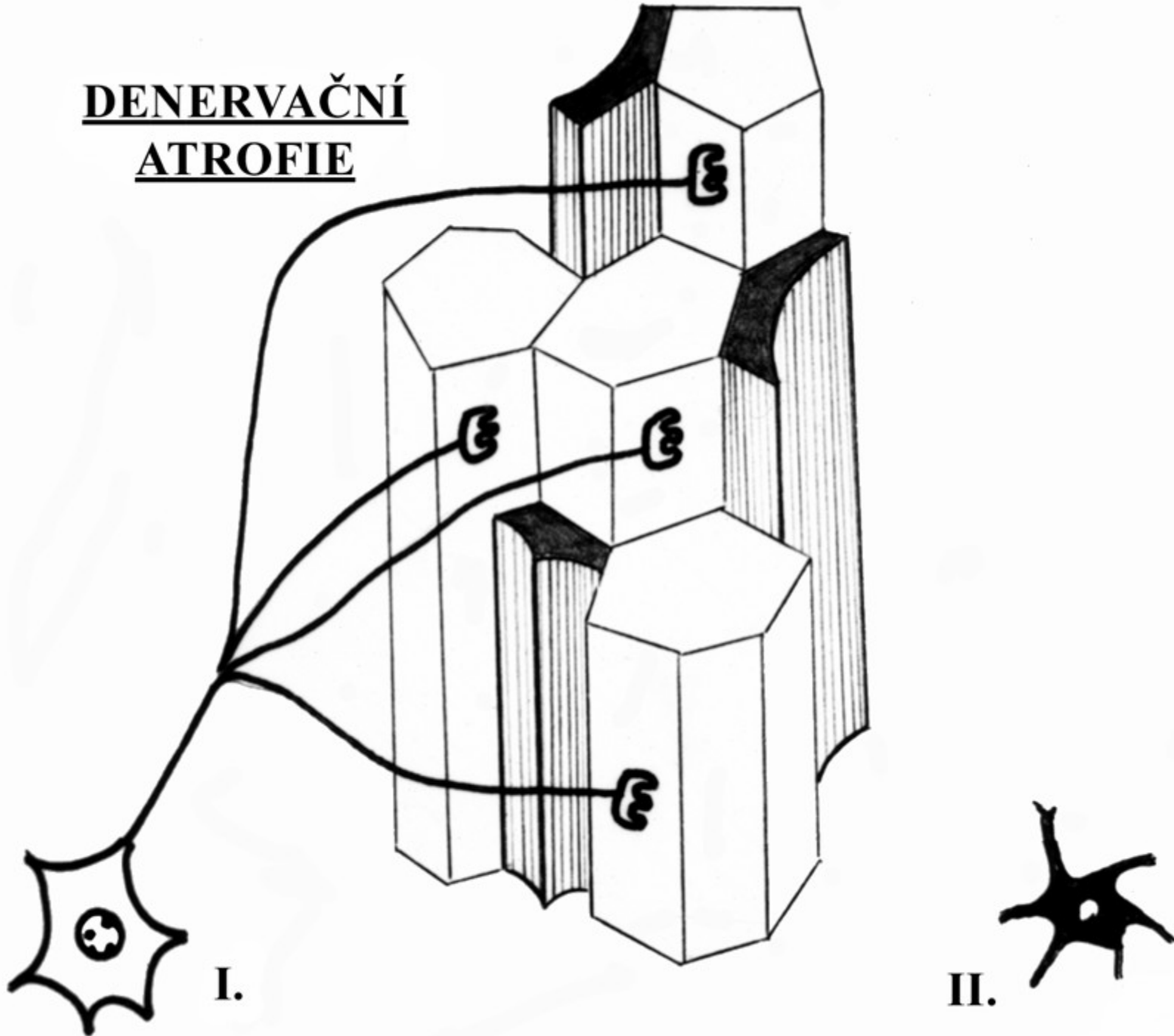
Norma

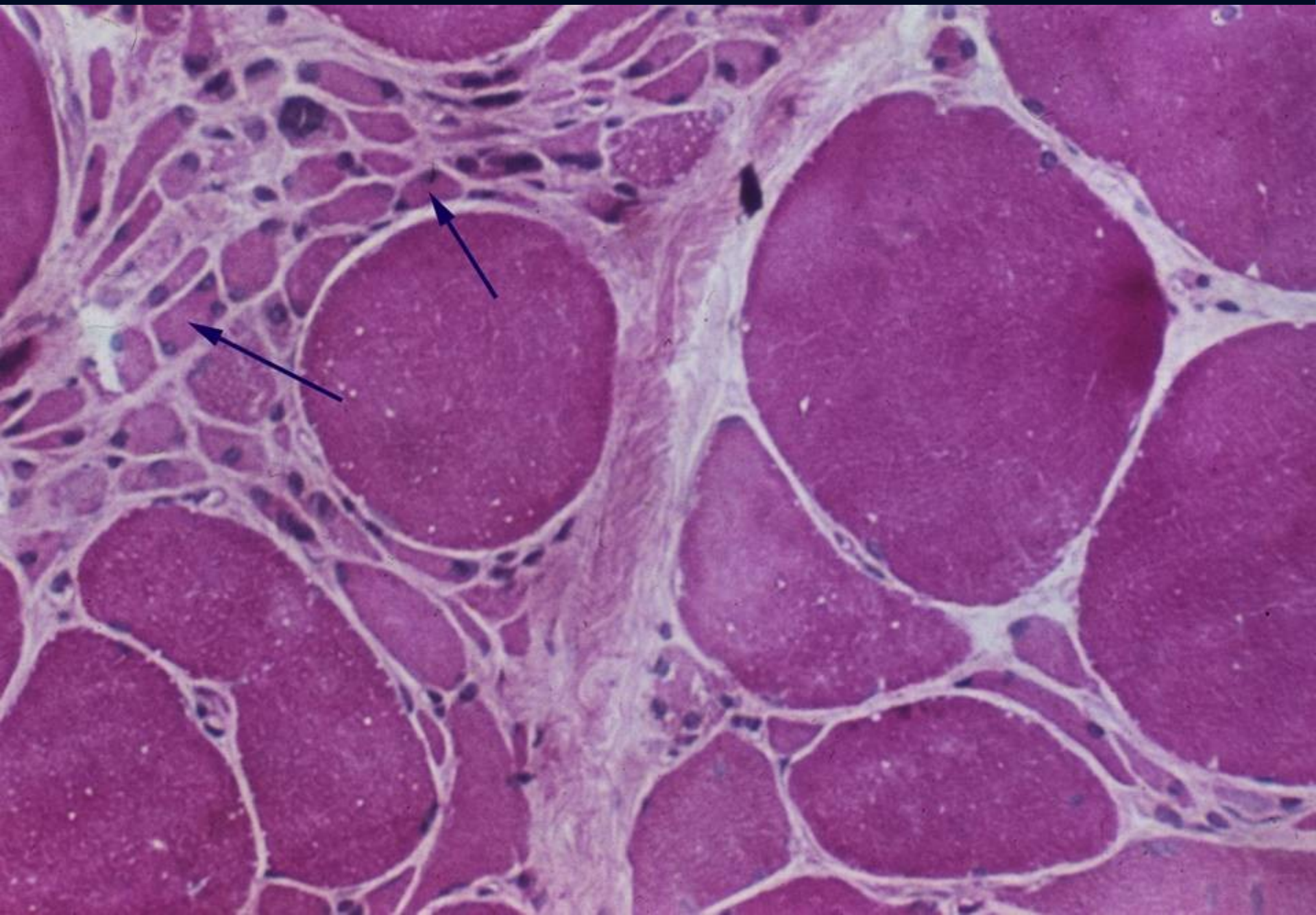


# NEUROGENNÍ LÉZE

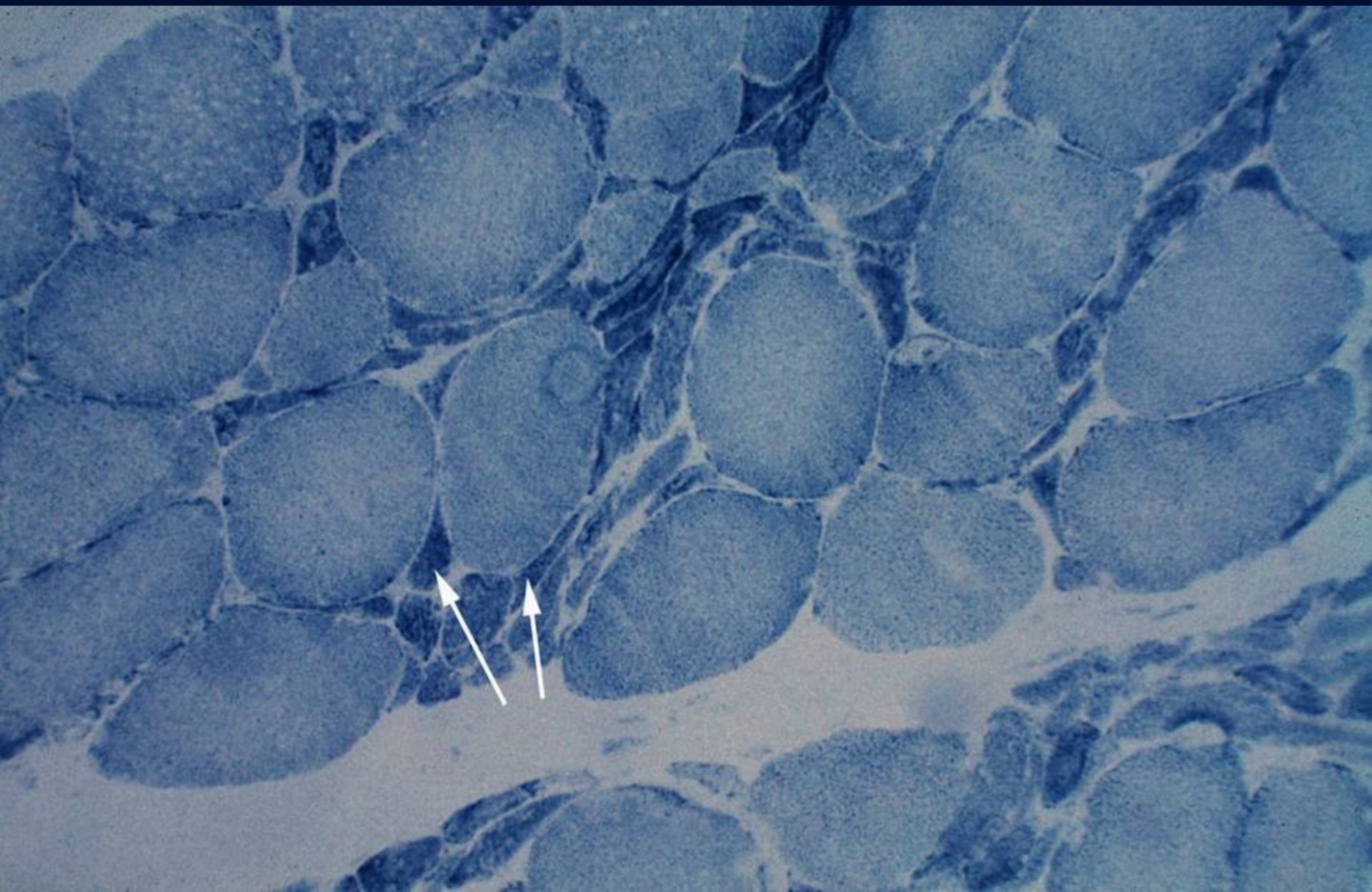
1. nukleární (ALS, SMA)
2. nemoci motorického kořene (diskopatie, extramedulární nádory, polyradikuloneuritis)
3. postižení periferního nervu (HSMN, polyneuritidy, ...)
4. poruchy supraspinální regulace svalového tonu (DMO)

DENERVAČNÍ  
ATROFIE

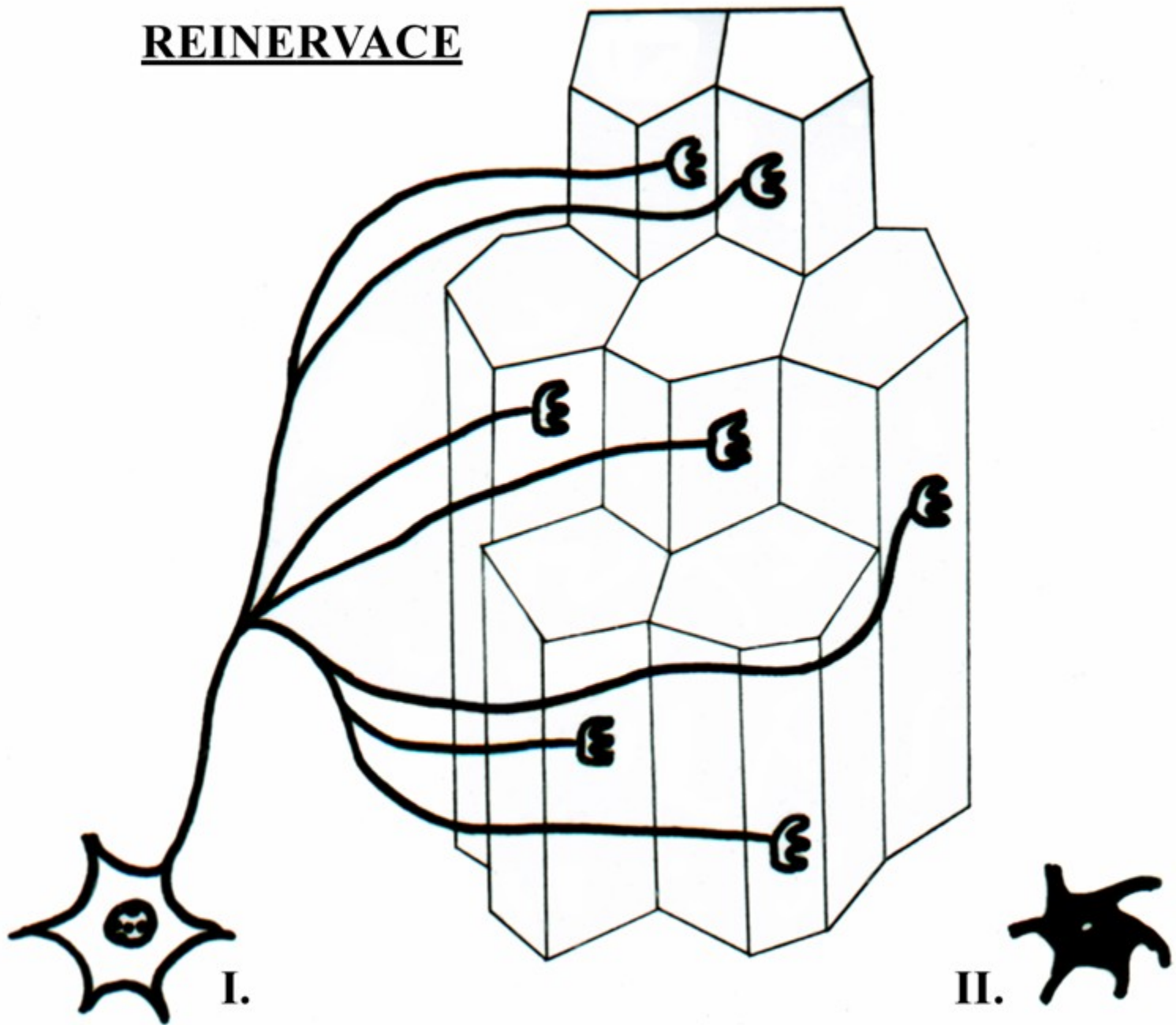




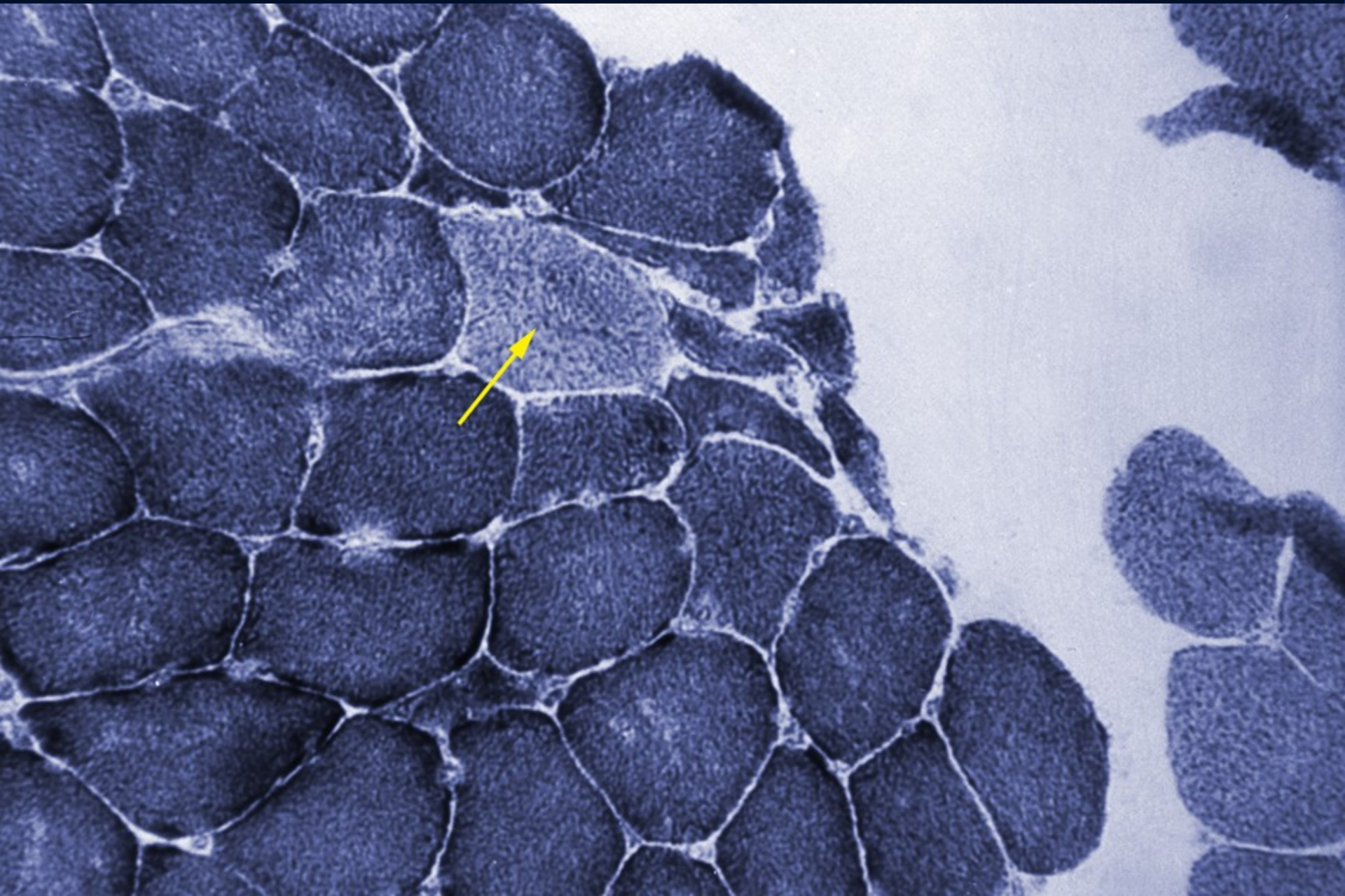




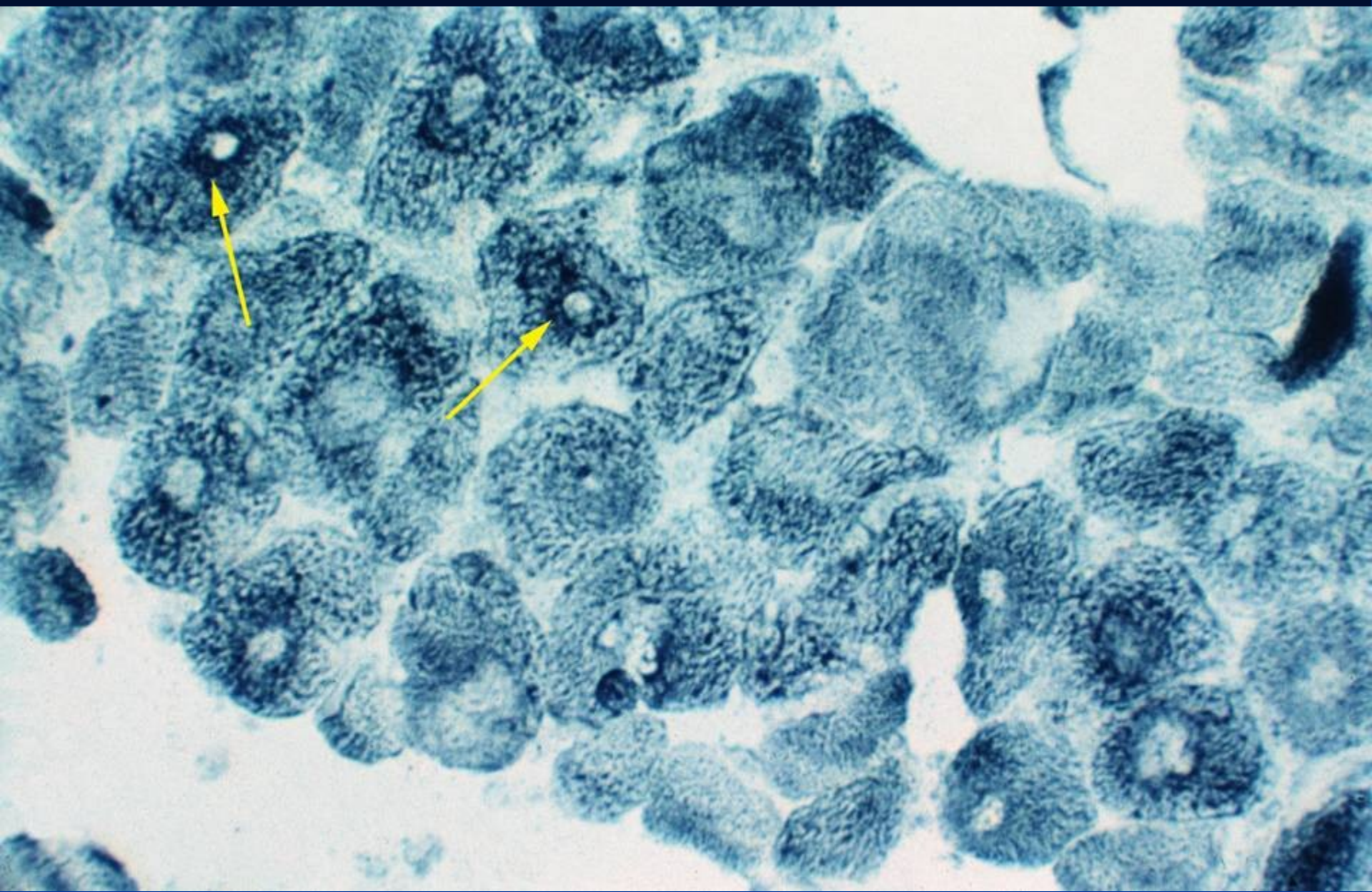
# REINERVACE











# NUKLEÁRNÍ LÉZE

**ALS, onemocnění motoneuronu**

**Spinální atrofie**

- **Infantilní (Werdnig - Hoffmann)**
- **Intermediální forma**
- **Juvenilní forma (Kugelberg-Welanderová)**

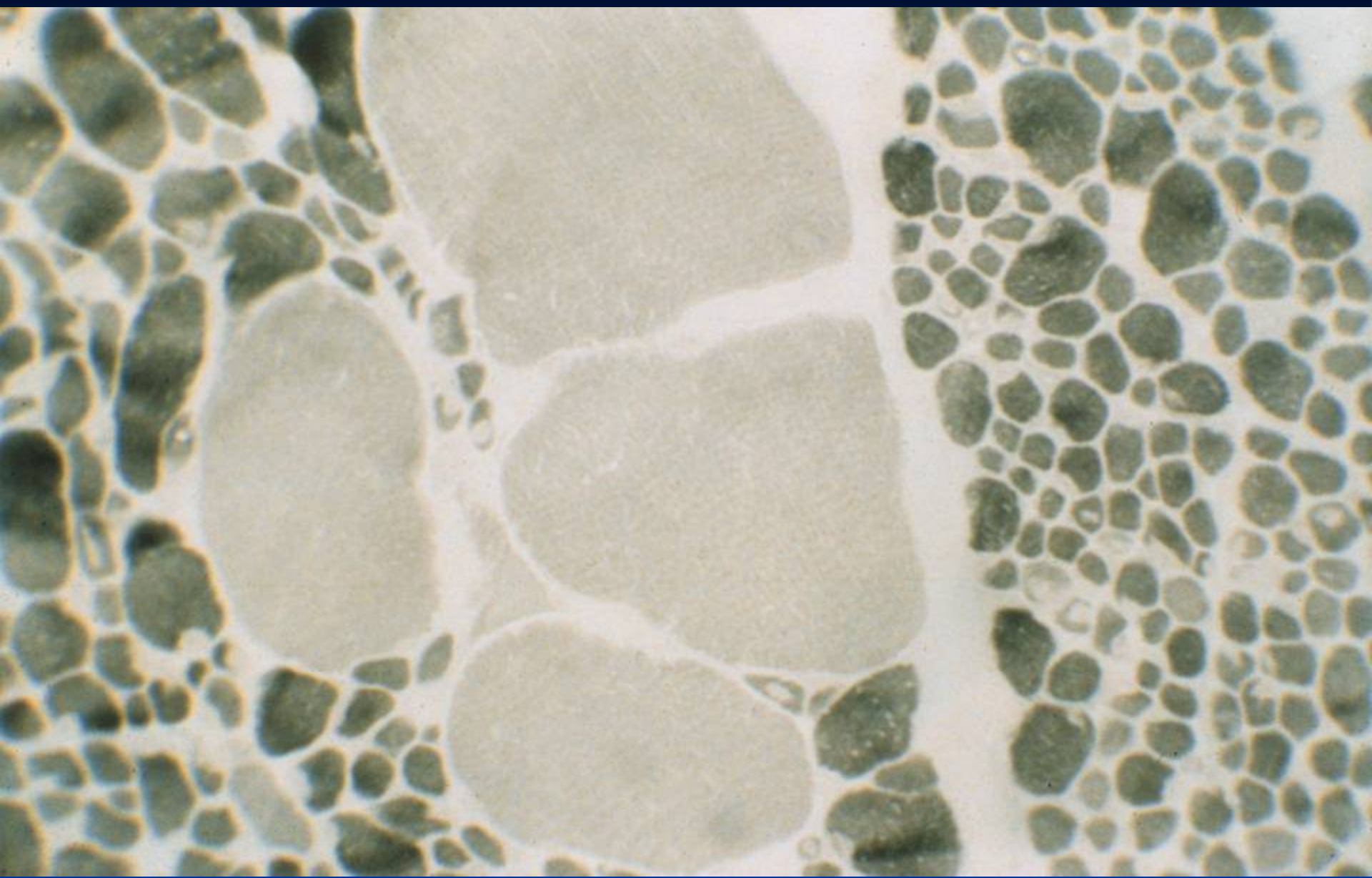
# Spinální svalová atrofie

- AR
- SMN1 (survival motor neuron gene) – 95% SMA
- 1/6000-10000
- 2-3% přenašeči
- 2. nejčastější po CF

# Amyotrofická laterální skleróza

- **90 % sporadická ALS**
- F:M – 1,7:1
- Starší, přežití 3-4 roky, nástup 56-63 let, postižení horních končetin výraznější, bulbární symptomatologie
- **10 % hereditární ALS** (4. decenium, juvenilní formy, F:M – 1:1)
- Svalová biopsie prokáže atrofii svalových vláken všech typů, na příčném průřezu často polygonální tvar

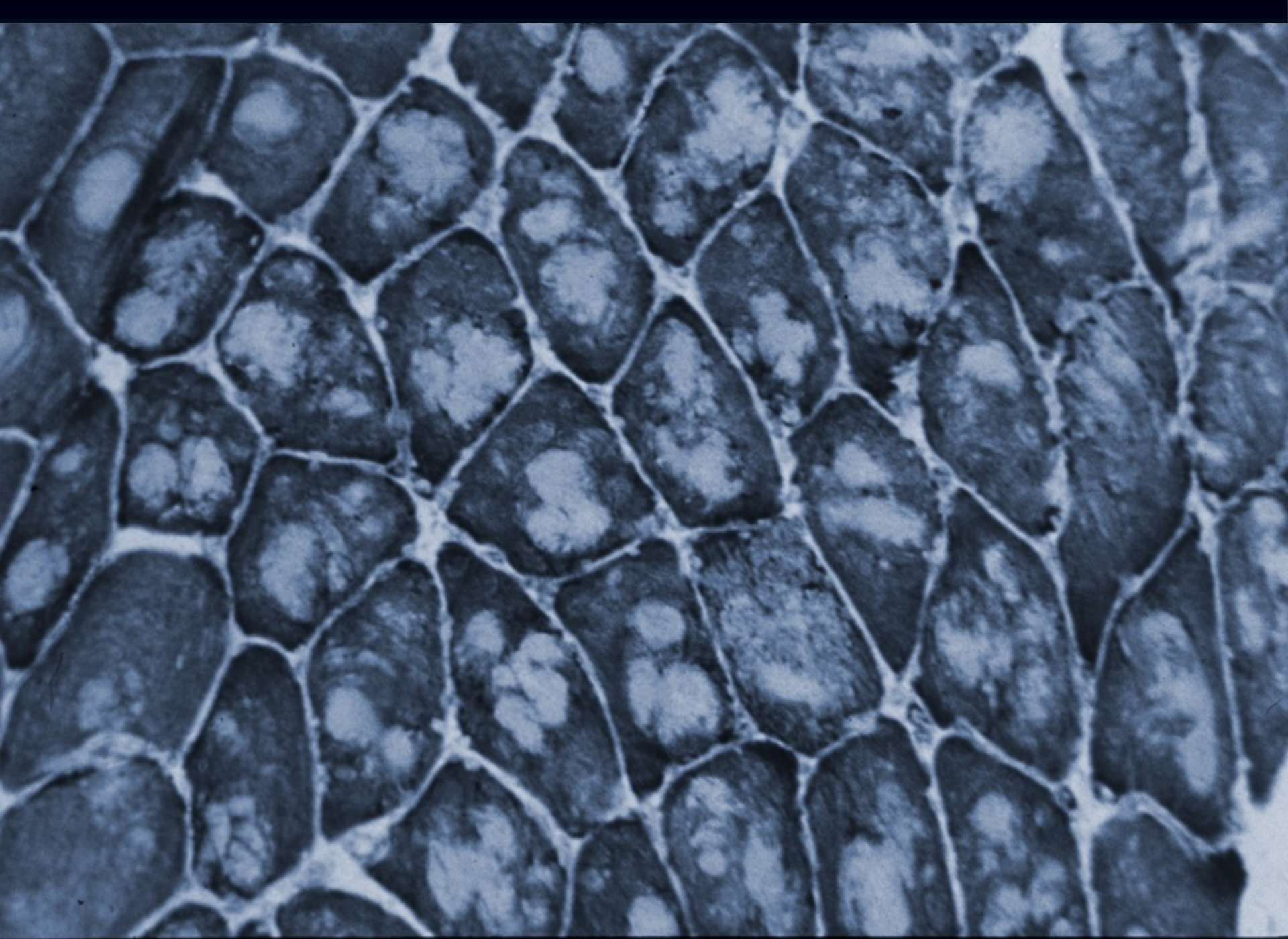




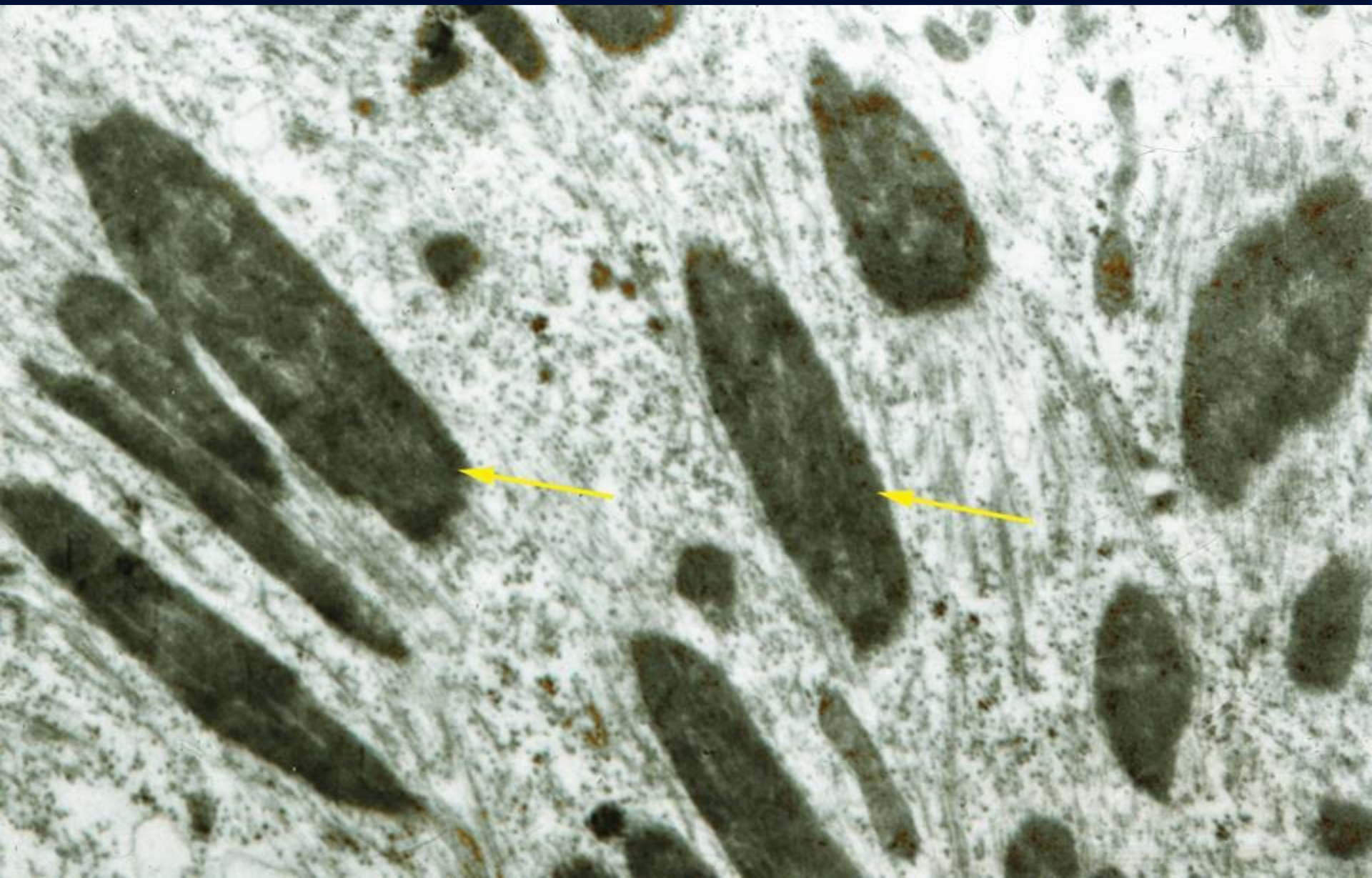


# **KONGENITÁLNÍ - STRUKTURÁLNÍ MYOPATIE**

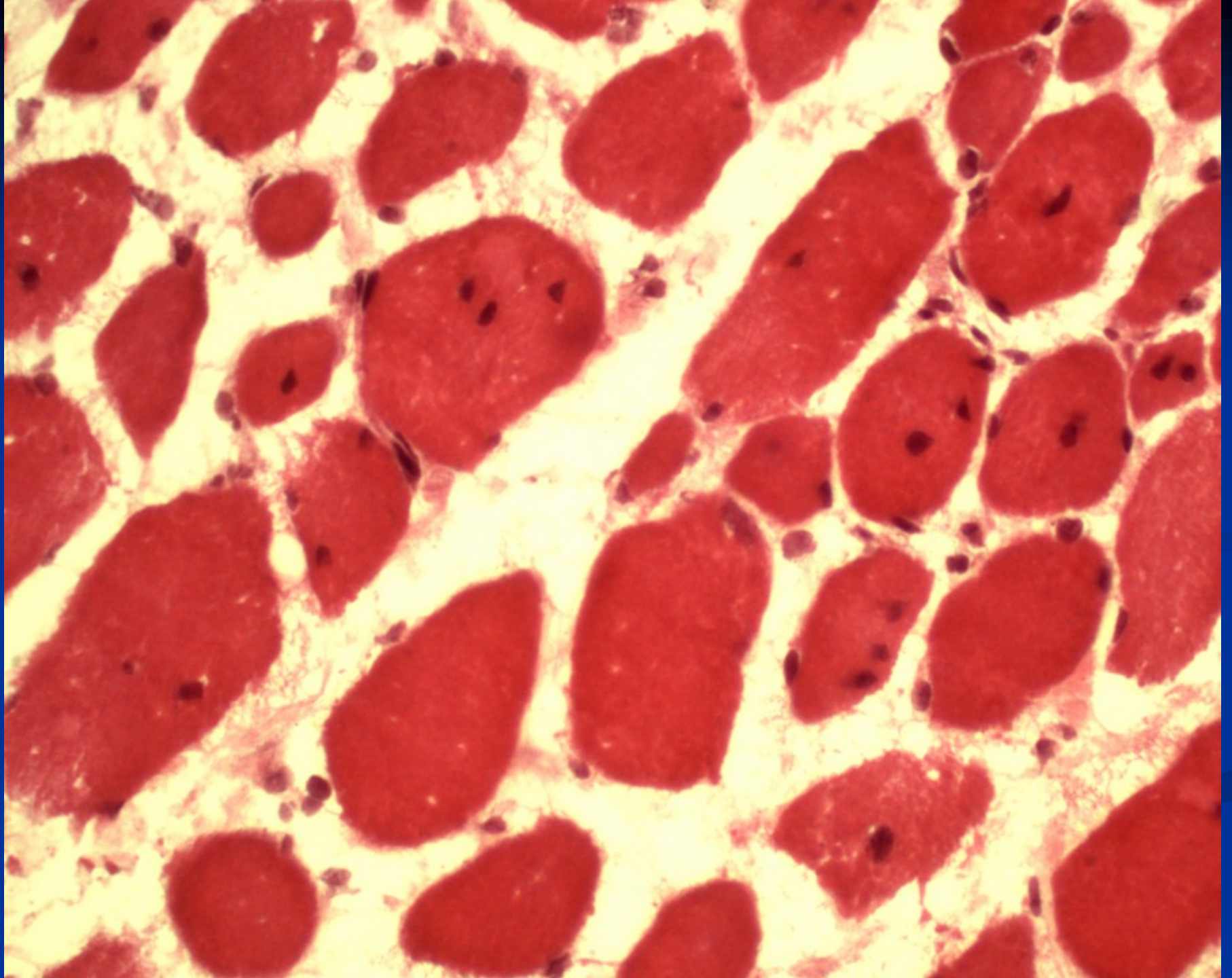
- **central core disease**
- **multicore disease**
- **nemaline myopathy**
- **centronuclear myopathy**
- **congenital fibre-type disproportion**



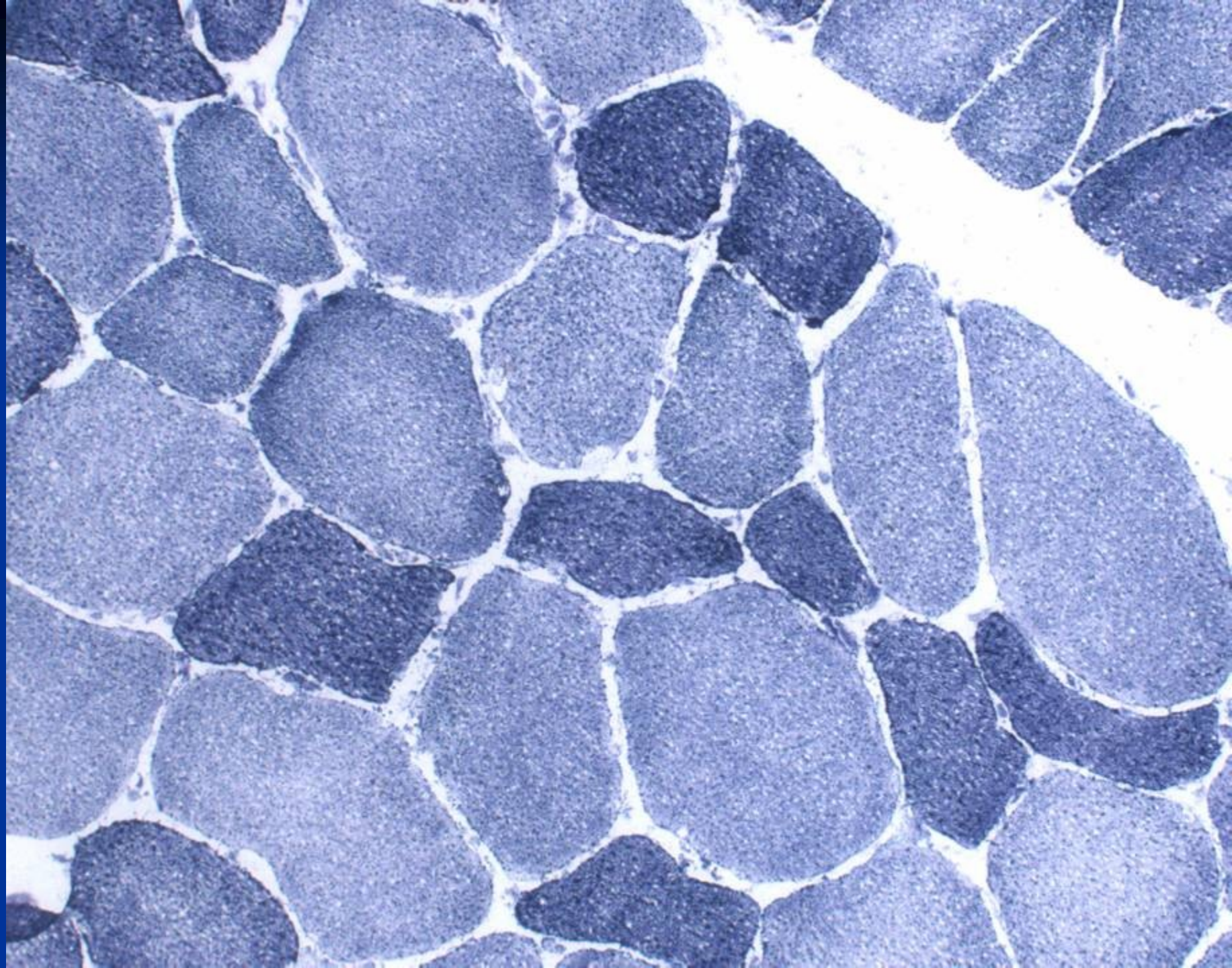












# Svalové dystrofie – geneticky podmíněné myopatie vyznačující se progredující svalovou slabostí.

## Klasifikace:

(v praxi využití racionální kombinované klasifikace)

- Klinický obraz
- Defektní genový produkt (membránový, jaderný protein či enzym)
- Identifikace mutovaného genu
- Identifikace typu mutace či posttranskripčního zpracování

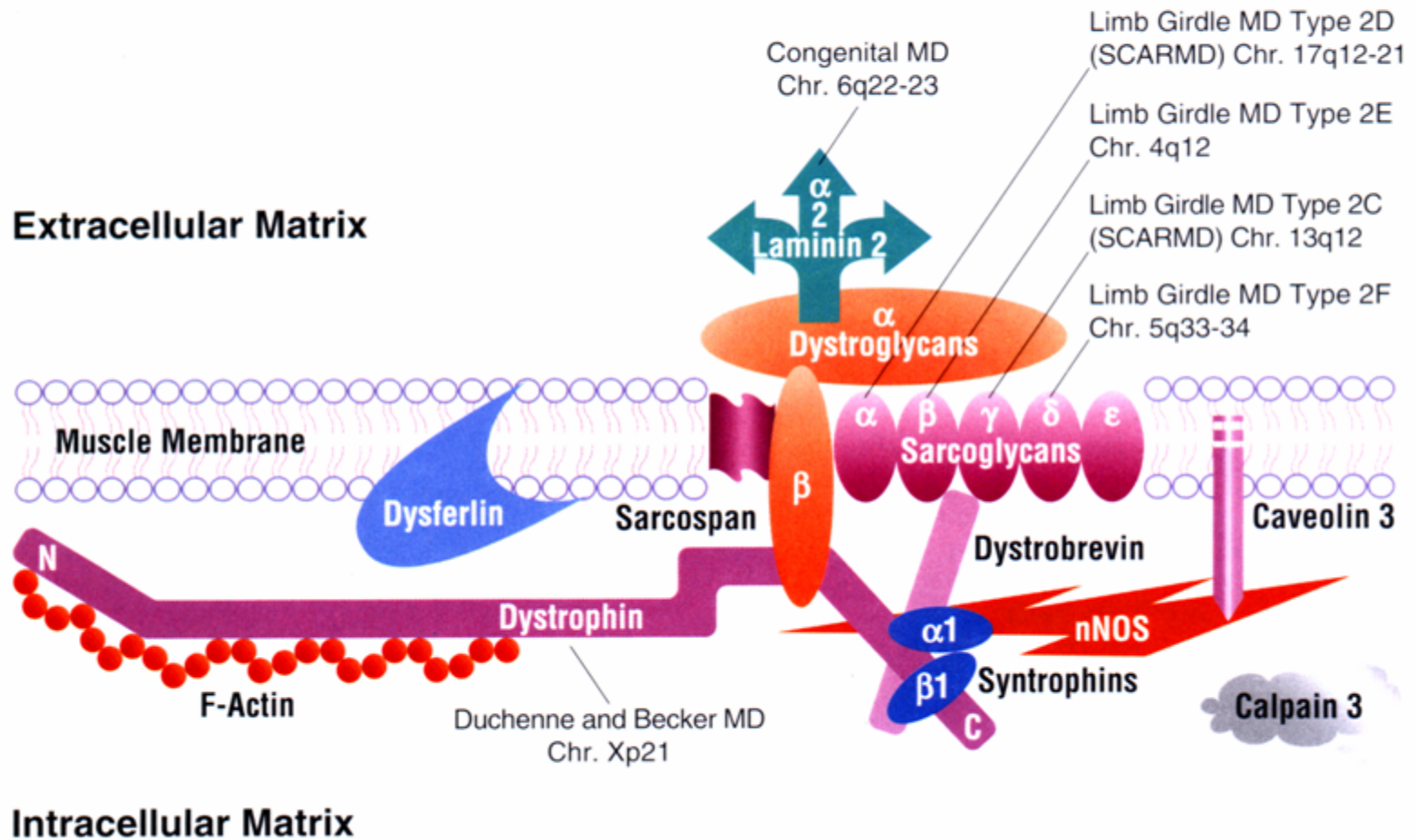


# Diagnostika svalových dystrofií – syntéza 3 úrovní vyšetření:

- Klinické (věk nástupu onemocnění, distribuce postižení, charakter progresu, znaky dědičnosti, EMG, CK)
- Histopatologické vyšetření svalové biopsie (orientace směrem k dg. progresivní svalové dystrofie, vyšetření exprese proteinů svalové tkáně imunohistochemicky, imunofluorescenčně či Western blottingem za účelem nasměrování racionální mutační analýzy)
- Molekulárně genetické vyšetření (potvrzení dg. specifické formy svalové dystrofie demonstrací mutace v zodpovědném genu)



# Dystrophin Associated Proteins and their Involvement in Muscular Dystrophy



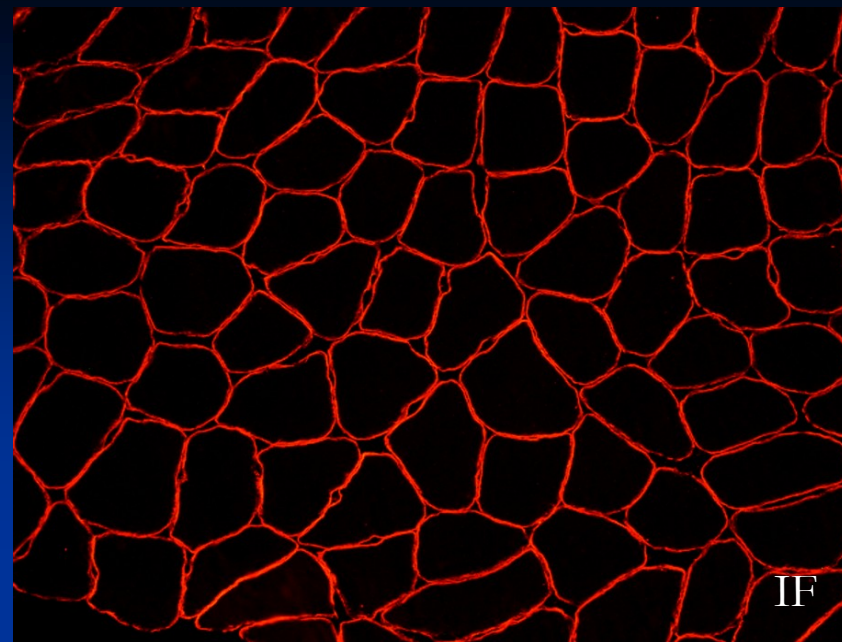
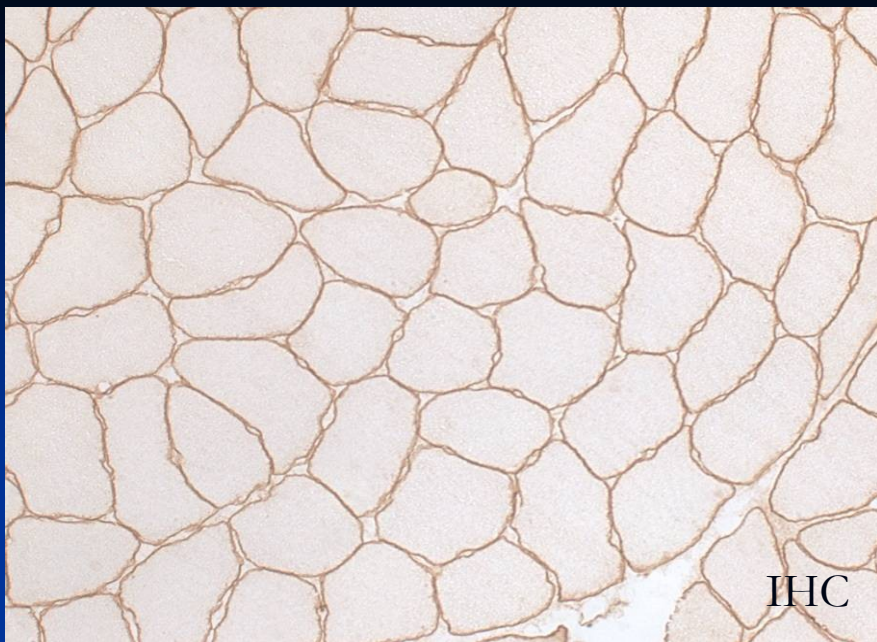A schematic diagram illustrating the arrangement of dystrophin, dystrophin associated proteins and their link to different muscular dystrophies.

# Imunohistochemické resp. imunofluorescenční metody a Western blotting:

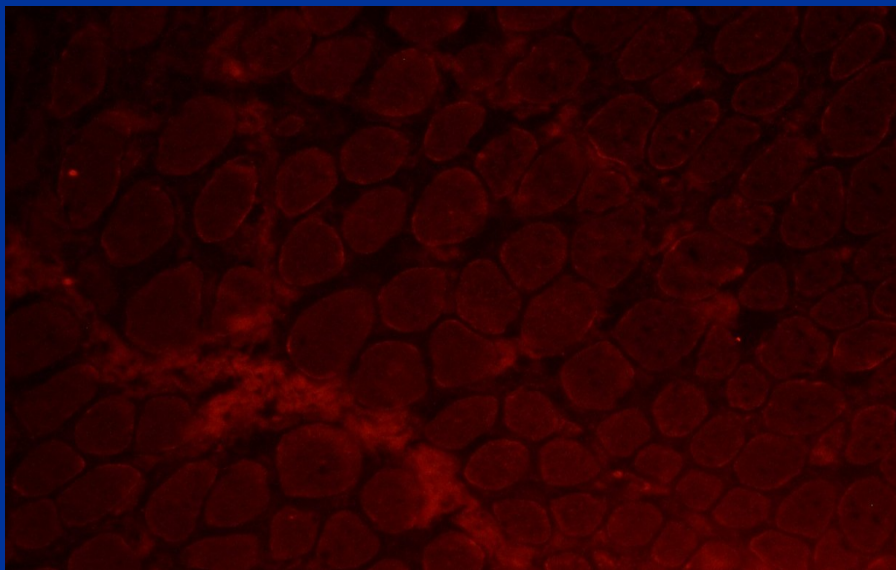
- Průkaz exprese proteinů svalové tkáně, které se uplatňují v etiopatogenezi svalových dystrofií, pomocí specifických protilátek v řezu (imunohistochemicky či imunofluorescenčně) a na homogenátu svalové tkáně (Western blotting)
- Imunofenotypizace zánětlivého infiltrátu účinná v diferenciální diagnostice inflamatorních myopatií
- CD4, CD20, CD8, CD68

Označení protilátky	Detegovaný protein	Onemocnění asociovaná s abnormální expresí proteinu
NCL-CALP-11B3	Calpain 3	Primární deficit: LGMD2A Sekundární deficit: LGMD2B, LGMD2J
NCL-CALP-12A2	Calpain 3	” ” ”
NCL-DYS1	Centrální doména dystrofinu	DMD, BMD, přenašečky DMD/BMD
NCL-DYS2	C – doména dystrofinu	” ” ”
NCL-DYS3	N – doména dystrofinu	” ” ”
NCL-SPEC1	Beta řetězec spektrinu	Vnitřní kontrola integrity sarkolematické membrány
NCL-DRP1	C – doména utrofinu	Overexprese utrofinu u dystrofinopatií
NCL-DRP2	N – doména utrofinu	” ” ”
NCL-a-DG	Alfa-dystroglykan	Sekundární deficit exprese u alfa-dystroglykanopatií: LGMD2I, MDC1C, MDC1D, FCMD, MEB, WWS
NCL-b-DG	Beta-dystroglykan	Sekundární deficit u MDC1B
NCL-a-SARC	Alfa-sarkoglykan	LGMD2D
NCL-b-SARC	Beta- sarkoglykan	LGMD2E
NCL-c-SARC	Gama- sarkoglykan	LGMD2C
NCL-g-SARC	Delta- sarkoglykan	LGMD2F
NCL-emerin	Emerin	EDMD
NCL-merosin	$\alpha_2$ řetězec merosinu	Primární deficit: MDC1A Sekundární deficit: LGMD2I, MDC1C, MEB, WWS
NCL-Hamlet	Dysferlin	Primární deficit: LGMD2B Sekundární deficit: LGMD2A, LGMD1C, u dystrofinopatií a sarkoglykanopatií
NCL-Hamlet-2	Dysferlin	” ” ”





Imunohistochemický (IHC) a imunofluorescenční (IF) průkaz exprese dystrofinu v sarkolematické lokalizaci.



Imunofluorescenční průkaz absence dystrofinu v sarkolematické lokalizaci u Duchenneovy svalové dystrofie

## Western blotting:

A. Průkaz exprese centrální, karboxyterminální a aminoterminální domény dystrofinu:

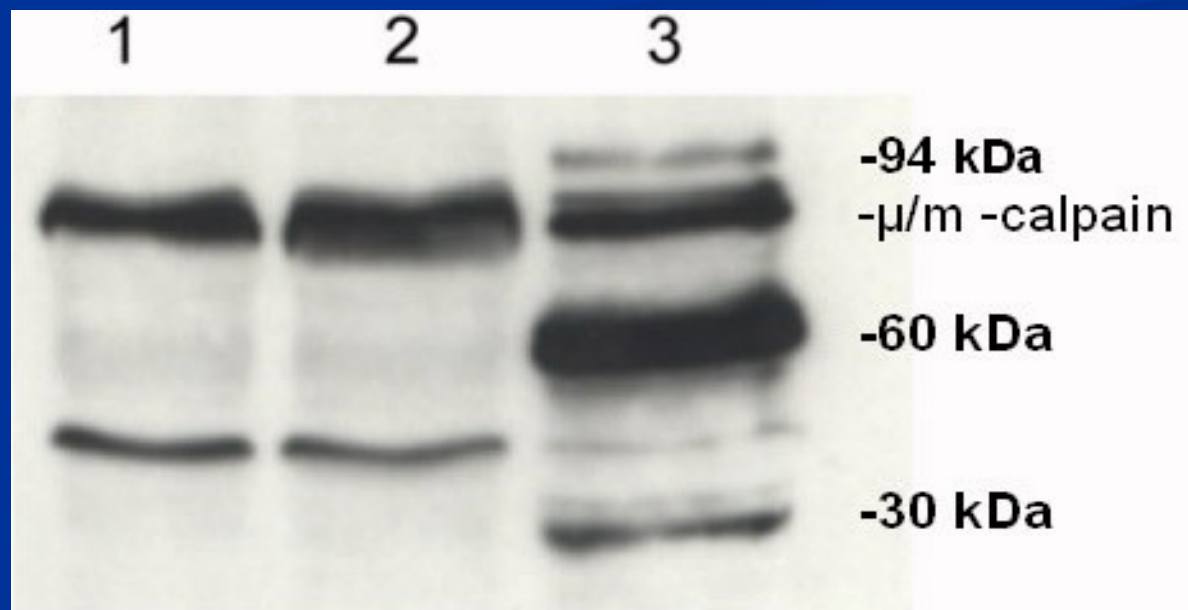
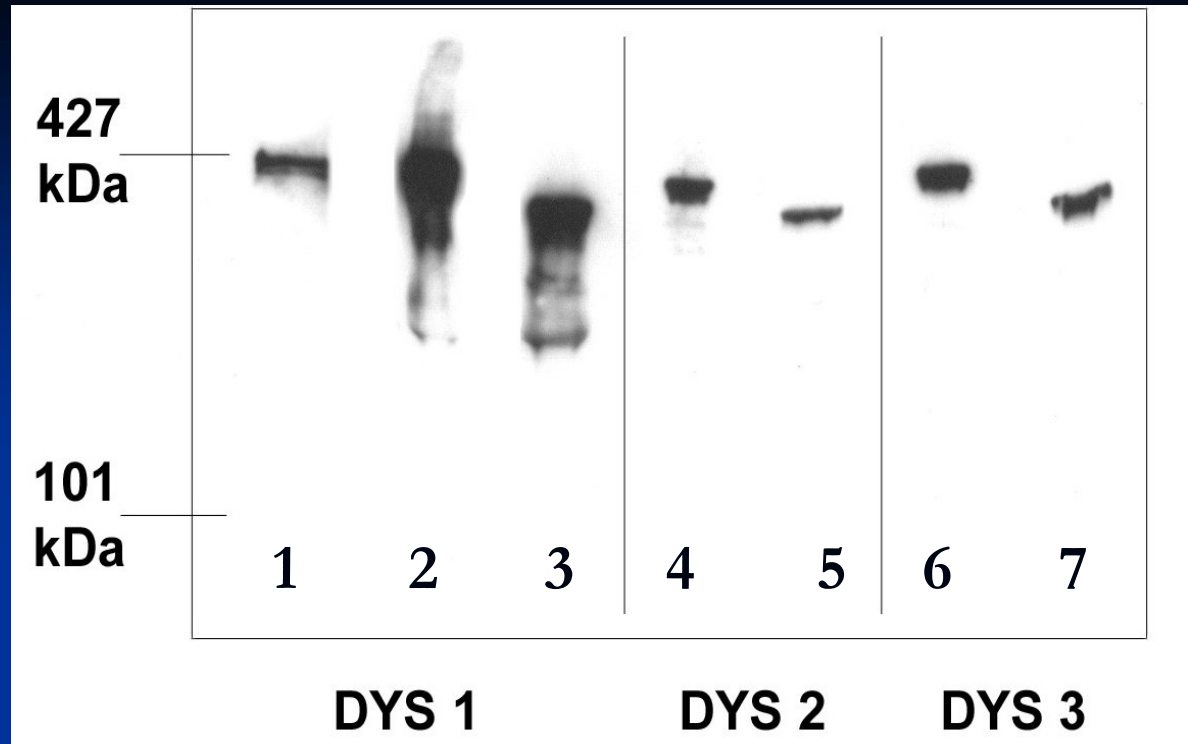
Sloupce 1,2,4,6 – normální kontroly

Sloupce 3,5,7 – zkrácený protein, náleží vysoce susp. z Beckerovy svalové dystrofie

B. Průkaz exprese calpainu 3 nescifickou protilátkou NCL-CALP-11B3:

Sloupce 1,2 – absence calpainu 3 na 94kD, náleží vysoce susp. z LGMD2A

Sloupec 3 – normální exprese calpainu 3 na 94 kD



# Svalové dystrofie:

- Dystrofinopatie
- Pletencové svalové dystrofie (limb-girdle muscular dystrophies; LGMDs)
- Emery-Dreifussova svalová dystrofie
- Facioskapulohumerální svalové dystrofie
- Kongenitální svalové dystrofie
- Okulofaryngeální svalová dystrofie
- Distální myopatie
- Bethlemova myopatie
- Barthův syndrom



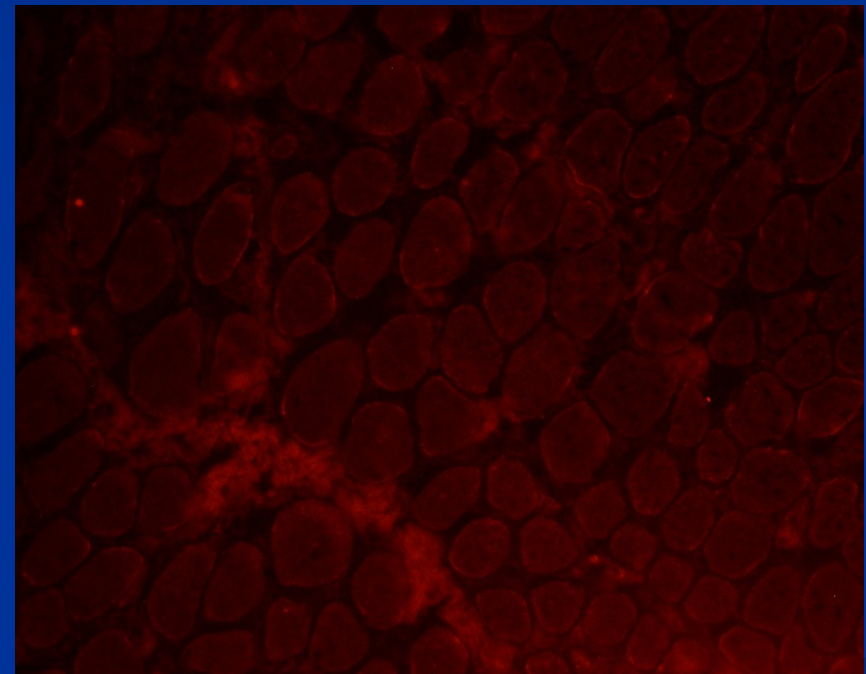
# Známky myogenní léze ve svalové biopsii

- Regresivní změny svalových vláken až po nekrózu
- Regenerace (bazofilní cytoplazma, vezikulární jádra s prominujícími jadérky)
- Flokulace (regresivně změněná svalová vlákna atakována invadujícími fagocytujícími histiocyty)
- Štěpení svalových vláken (svalové dystrofie, chronicky probíhající neurogenní léze)
- Vnitřní jádra (chronická myotonická dystrofie (ve více než 60 % svalových vláken), centronukleární myopatie, chronické neurogenní i myogenní procesy)
- Shluky pyknotických jader – tzv. nuclear clumps: myotonická dystrofie, typ II (DMII, PROMM), chronická denervace bez reinervace, chronická neléčená myastenia gravis
- Myopatické seskupování (v.s. v důsledku neadekvátní regenerace a štěpení – imituje neurogenní lézi)

**Dystrofinopatie: soubor klinických syndromů podmíněných mutacemi v genu pro dystrofin, který je lokalizován na chromozomu X (Xp21.2).**

### **Duchenneova svalová dystrofie (DMD)**

- Mutace v dystrofinovém genu narušující integritu čtecího rámce
- Manifestace ve 3-5 letech, ztráta samostatné lokomoce v 9-11 letech, smrt v důsledku respiračního selhání nejpozději ve 3. dekádě života
- Svalová biopsie: obraz myogenní léze, absence dystrofinu sarkolematicky při imunohistochemickém či imunofluorescečním průkazu



IF, dystrofin

## Beckerova svalová dystrofie (BMD)

- Mutace v dystrofinovém genu nenarušující integritu čtecího rámce (zkrácený protein) – BMD je mírnější alelickou variantou DMD
- Svalová biopsie: kvantitativně i kvalitativně méně vyjádřené známky myogenní léze ve srovnání s DMD, dystrofin sarkolematicky na většině svalových vláken, diagnostický je průkaz zkráceného proteinu Western blottingem

## Přenašečky DMD/BMD

- Symptomatické (velmi často klinicky simulující LGMD)
- Asymptomatické
- Svalová biopsie: normální nález až výrazná myogenní léze, normální exprese dystrofinu nevylučuje dg. přenašečství  
DMD/BMD

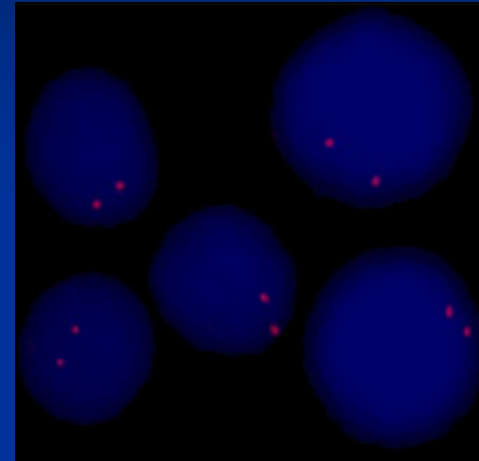


## X-vázaná dilatační kardiomyopatie (XRDKMP)

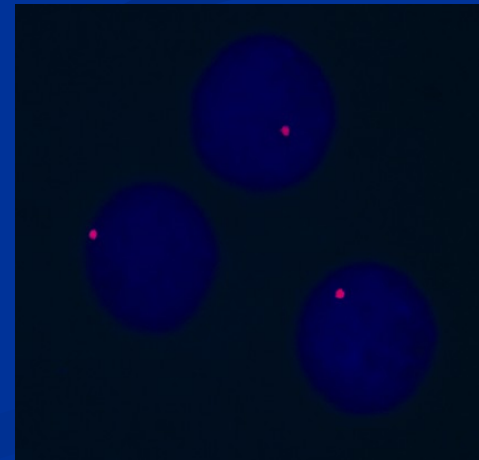
- Progresivní dilatační kardiomyopatie podmíněná mutacemi v promotoru pro svalovou izoformu dystrofinu nebo v 1. exonu a intronu; v kosterním svalu se exprimují 2 izoformy o velikosti 427 kDa normálně exprimované v CNS, tyto však nejsou exprimované v kardiomyocytech

## Syndrom myalgií, krampů a myoglobinurie (hraniční, nejmírnější případy BMD)

- Molekulárně genetická verifikace výše uvedených nozologických jednotek.



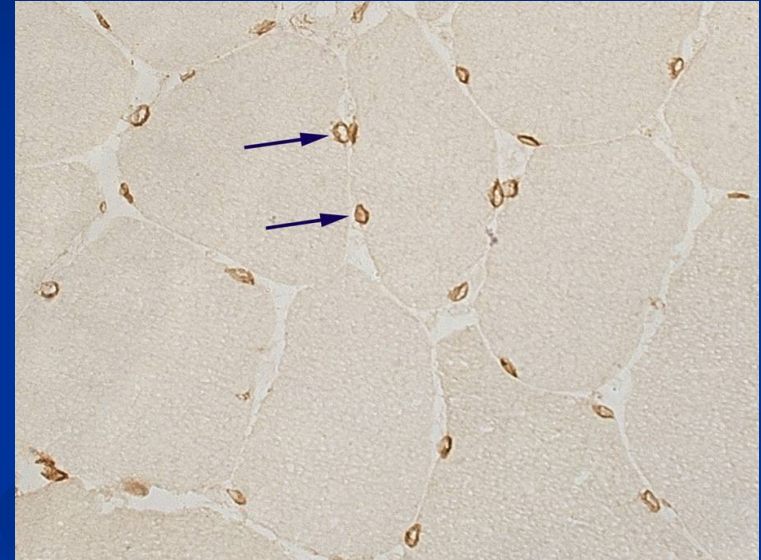
FISH-norma



FISH-přenašečka

# Emery-Dreifussova svalová dystrofie

- Svalové kontraktury
  - Lehká progresivní myopatie predilekčně v humeroperoneální lokalizaci
  - Závažné poruchy srdečního rytmu
  - Znamky mírné myogenní léze ve svalové biopsii
- X-EDMD (Xq28): mutace v genu kódujícím jaderný membránový protein emerin (dg. přínosný imunohistochemický či imunofluorescenční průkaz deficientní exprese emerinu)
- AD (resp. AR)-EDMD (11q11-23): mutace v LMNA genu kódujícím lamin A a C (imunohistochemie není pro dg. přínosná, nutná mutační analýza)

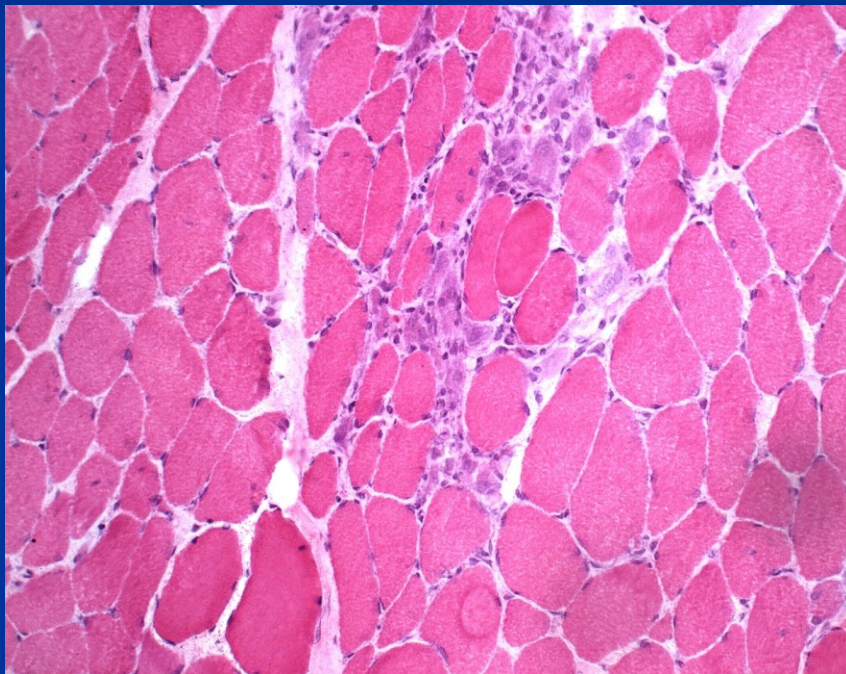


IHC, normální exprese emerinu na jaderné membráně

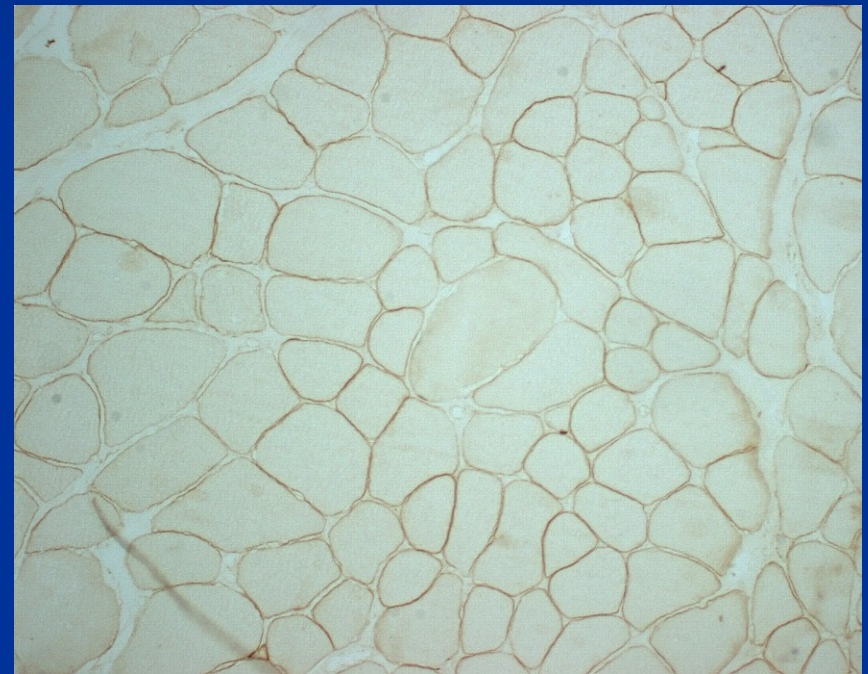# Kongenitální svalové dystrofie

- Genotypicky i fenotypicky heterogenní AR dědičná onemocnění klinicky se manifestující v době narození či v prvních 6 měsících života svalovou hypotonií, slabostí a výskytem svalových kontraktur; u některých typů asociace se strukturálními lézemi CNS a retiny
- Dosud popsáno a definováno 12 forem AR dědičných CMD
- Asi 40 % CMD představuje merosin deficientní forma (MDC1A) podmíněná mutacemi v LAMA2 genu, který kóduje  $\alpha 2$  řetězec merosinu.
- Do skupiny  $\alpha$ -dystroglykanopatií patří CMD podmíněné mutacemi v genech které kódují glykosyltransferázy  $\alpha$ -dystroglykanu (FCMD, MDC1C, MEB, WWS, MDC1D)
- Imunohistochemické resp. imunofluorescenční vyšetření exprese merosinu a  $\alpha$ -dystroglykanu zásadní v dif. dg. CMD
- Svalová biopsie: obraz myogenní léze, často degenerace, regenerace i rysy imitující inflamatorní myopatii





H&E: CMD – myogenní léze s rozsáhlou regenerací svalových vláken



IHC: CMD - sekundární deficit exprese merosinu sarkolematicky na membránách některých svalových vláken

# CMD definované molekulárně geneticky

Označení typu CMD	Označení genu	Genový lokus	Alterovaný protein
MDC1A	LAMA2	6q22-23	$\alpha_2$ řetězec lamininu-2
CMD s mutací ITGA7	ITGA7	12q13	$\alpha_7$ integrin
UCMD	COL6A1/2**	21q22.3	$\alpha_1$ a $\alpha_2$ řetězec kolagenu VI
UCMD	COL6A3**	2q37	$\alpha_3$ řetězec kolagenu VI
FCMD	FCMD	9q31-33	Fukutin
MDC1C	FKRP	19q13.3	FKRP
MEB	POMGnT1	1p32-34	O-mannoside N-acetylglucosaminyl-transferáza
WWS	POMT1	9q34.1	O-manosyltransferáza 1
RSMD1	SEPN1	1p35-36	Selenoprotein N
MDC1B	?	1q42	?
MDC1D	LARGE	22q12.3-q13.1	Glykosyltransferáza $\alpha$ -dystroglykanu
CMD*	PLECTIN	8q24.3	Plectin

\*kongenitální svalová dystrofie s familiární epidermolysis bullosa

\*\*recesivně i dominantně dědičné

# Facioskapulohumerální svalová dystrofie

- AD dědičné onemocnění podmíněné delecí v tandemovém repeatu telomerické oblasti 4q35
- DNA oblasti 4q35 obsahuje u zdravého člověka 10-100 3,5 kb tandemových repeatů KpnI DNA (D4Z4)
- FSH – počet repeatů  $<10$ , vždy  $>0$ ; mechanismus vzniku FSH nejasný, předpokládá se transkripční dysregulace a alterace sousedních genů
- Pomalá kraniokaudální progrese, postižení mimického svalstva, asymetrické postižení s primárními příznaky na dominantní končetině, nástup klinických příznaků v pozdním dětství či adolescenci
- Potvrzení dg. molekulárně genetické, svalová biopsie s nespecifickým nálezem myogenní léze i průkazem angulárně atrofických svalových vláken



## Okulofaryngeální svalová dystrofie

- AD i AR dědičné onemocnění podmíněné expanzí trinukleotidů GCG v genech PABN1 a PABN2 (14q11.2-q13; polyadenylát vážící protein)
- Postižení extraokulárních a faryngeálních svalů (ptóza, dysfagie, dysartrie), resp. dalších obličejových svalů, pletencových a vzácně i distálních svalů; manifestace ve 4.-6. dekádě
- Ve svalové biopsii známky myogenní léze a často lemované vakuoly

## Bethlemova myopatie

- AD dědičná, mutace v genech kódujících jednotlivé podjednotky kolagenu VI (21q22.3 (COL6A1, COL6A2) a 2q37 (COL6A3))
- Myopatie mírného stupně, pletencová slabost počínající v dětství, následuje období dlouhé stabilizace klinického obrazu a výraznější progresy v dospělosti, flekční kontraktury prstů, loktů a kotníků (dif. dg. EDMD – postižení srdce u Bethlemovy myopatie velmi vzácné)
- Svalová biopsie s nespecifickými známkami myogenní léze

## Barthův syndrom (X-vázaná dilatační kardiomyopatie; Xq28)

- Mutace postihují tzv. G4.5 gen obsahující 11 exonů, diferentními sestřihy vzniká 10 izoforem proteinů taffazinů (acyltransferázy uplatňující se v syntéze fosfolipidů)
- Mírná myopatie kosterního svalstva, kardiomyopatie, malý vzrůst a neutropenie, projevy již v kojeneckém věku (smrt v důsledku sepse a srdečního selhání)
- Přenašečky asymptomatické (X chromosom nesoucí mutaci obvykle selektivně inaktivován)
- Svalová biopsie se známkami minimální myogenní léze (predominance vláken typu I)

## Distální myopatie

- Geneticky heterogenní skupina primárních svalových onemocnění postihujících ruce a chodidla
- Výskyt sporadický či familiární s typickým geografickým výskytem
- Ve svalové biopsii nescifické známky myogenní léze, zánětlivá celulizace a často lemované vakuoly

# Pletencové svalové dystrofie (limb-girdle muscular dystrophies; LGMDs)

- LGMD: geneticky heterogenní progresivní svalové dystrofie postihující převážně pletencové svaly
- vysoce variabilní klinický průběh
- t.č. popsáno a definováno 11 autozomálně recesivně a 7 autozomálně dominantně dědičných forem LGMD
- v evropské populaci nejčastěji se vyskytující AR dědičná LGMD2A
- AD dědičné formy představují pouze asi 10 % všech forem LGMD



Typ dědičnosti	Typ LGMD	Genový lokus	Genový produkt
AD	1A	5q22.3-31.3	Myotilin
	1B	1q11-21	LaminA/C
	1C	3p25	Caveolin 3
	1D	7q	?
	1E	6q23	?
	1F	7q32.1-32.2	?
	1G	4p21	?
AR	<b>2A</b>	<b>15q15.1-21.1</b>	<b>Calpain 3</b>
	2B	2p12-14	Dysferlin
	2C	3q12	$\gamma$ -sarkoglykan
	2D	17q21	$\alpha$ -sarkoglykan
	2E	4q12	$\beta$ -sarkoglykan
	2F	5q33-34	$\delta$ -sarkoglykan
	2G	17q11-12	Telethonin
	2H	9q31-33	TRIM32
	2I	19q13.3	FKRP*
	2J	2q31	Titin
	2K	9q34.1	POMT1**

\* fukutin related protein (FKRP)

\*\* O-mannosyltransferáza 1 (POMT1)

# Idiopatické zánětlivé myopatie - myositidy

## ■ Polymyositida

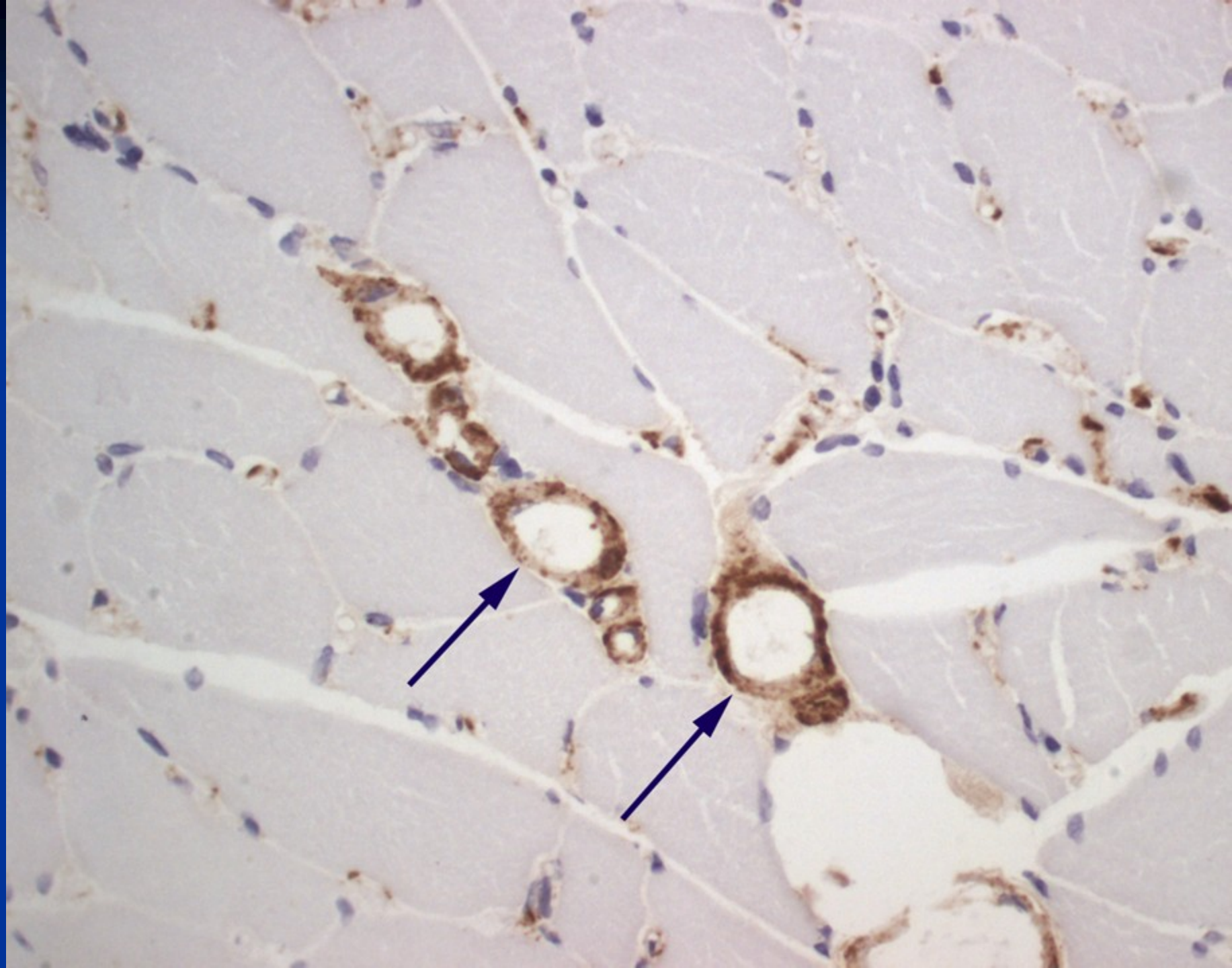
- více u žen, často v asociaci s jinými autoimunními onemocněními (anti-Jo-1 protilátky)
- Endomysiální zánětlivý infiltrát (CD8+, CD4+, CD68+)

## ■ Dermatomyositida

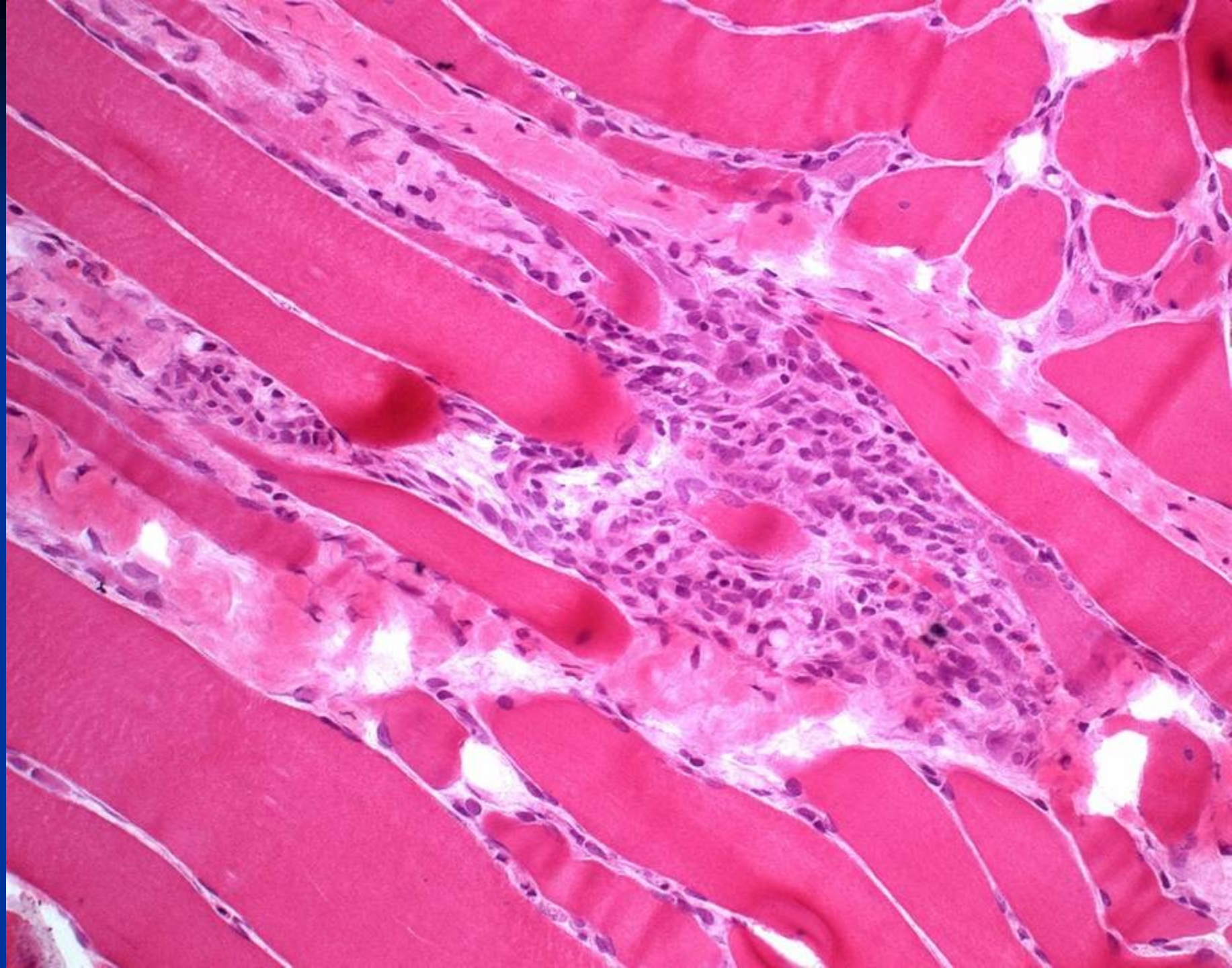
- juvenilní i adultní, více u žen, kožní projevy a myopatie
- Perivaskulární zánětlivý infiltrát, MAC+
- Perifascikulární atrofie

## ■ Myositida s inkluzními tělísky

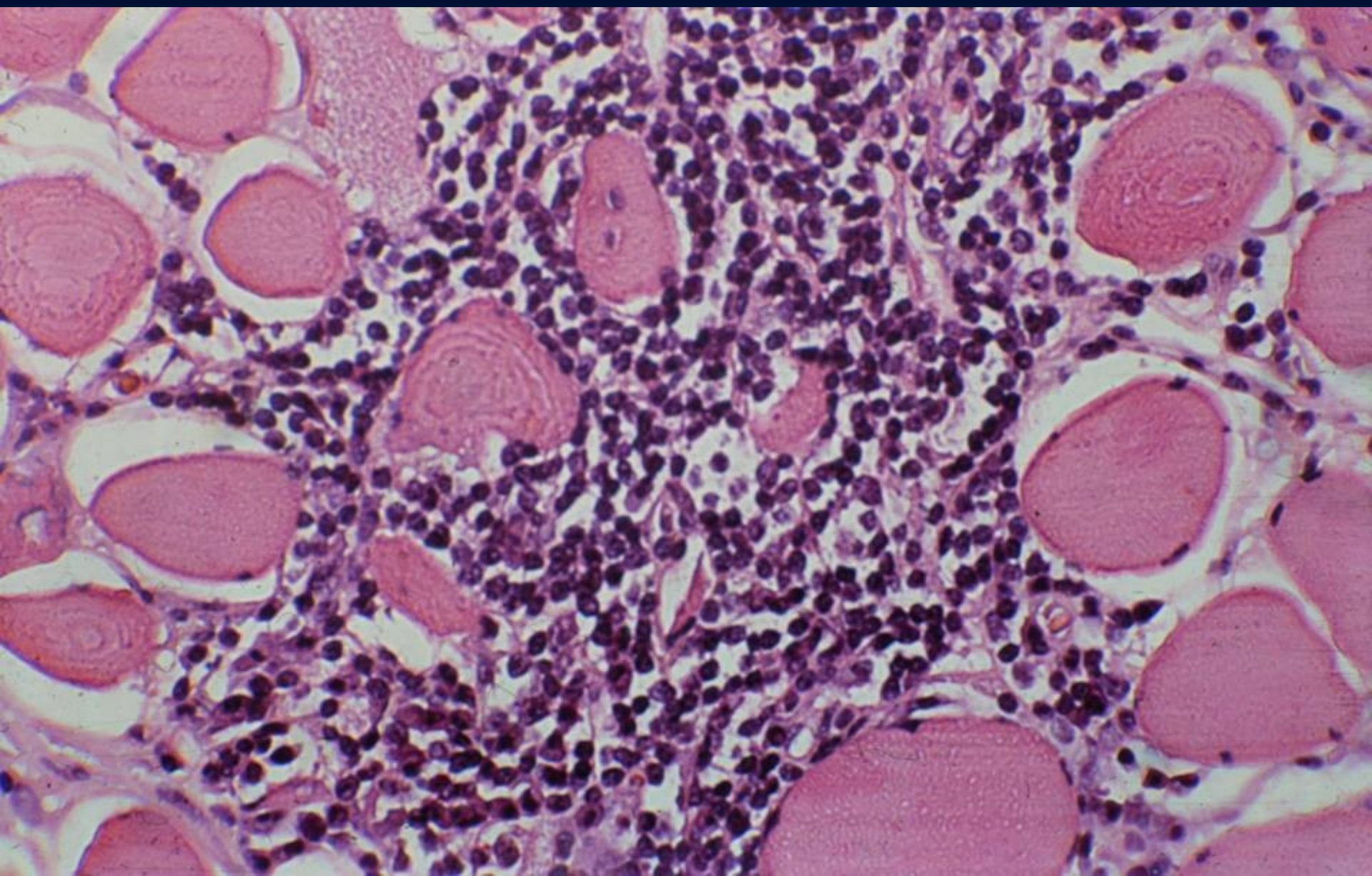
- Sporadická i hereditární
- Rezistentní na imunosupresivní terapii

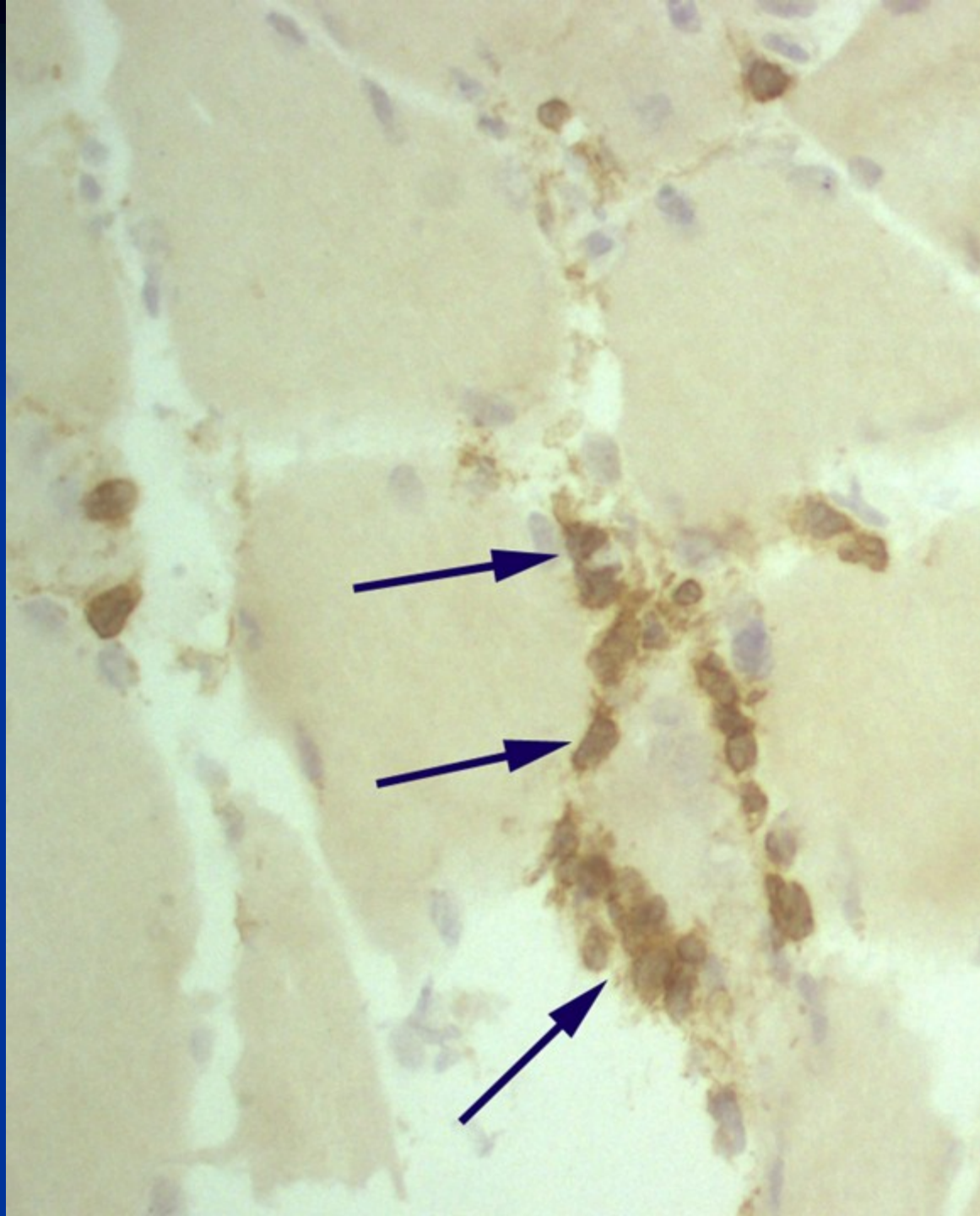




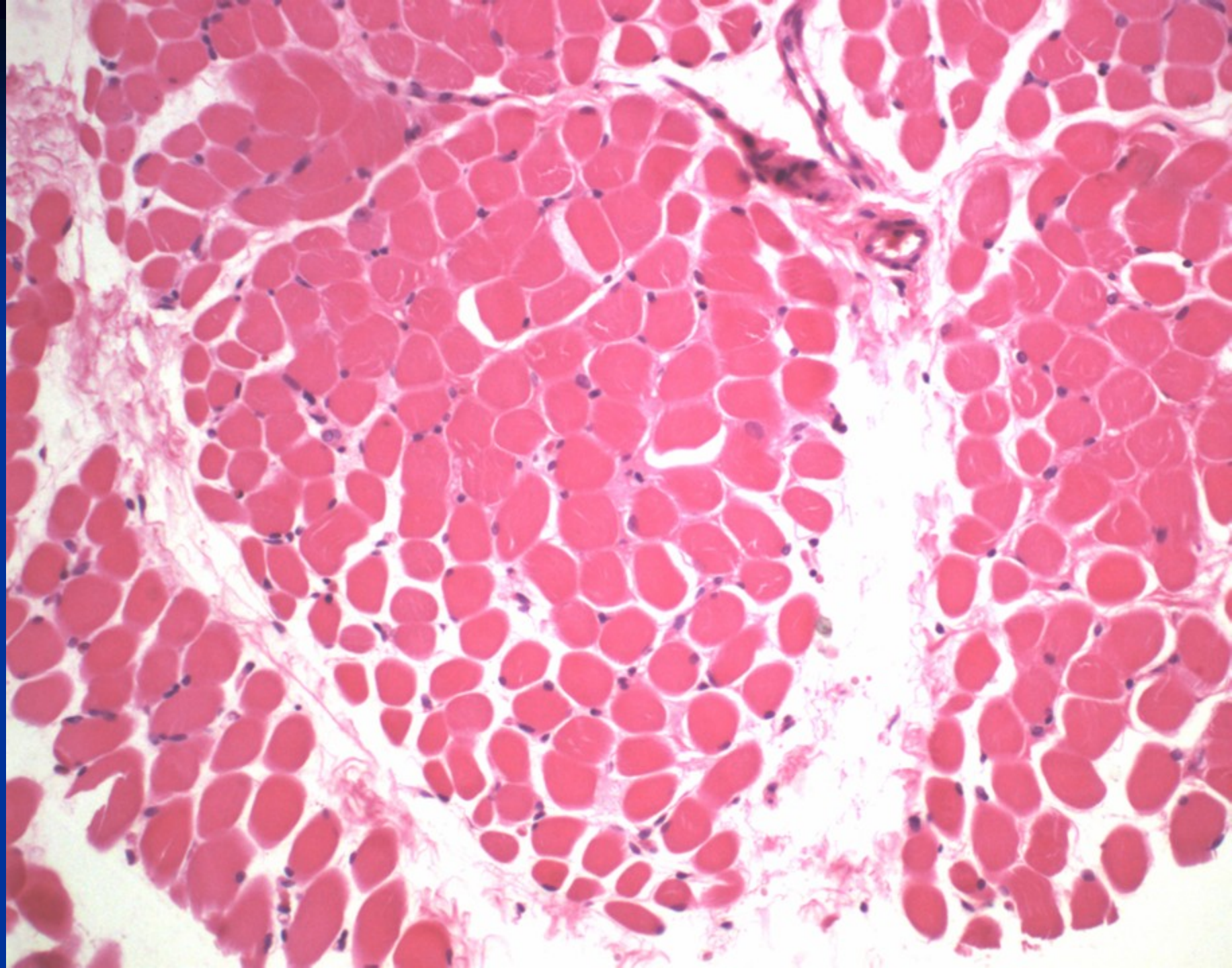












## Myotonie – geneticky podmíněná heterogenní skupina onemocnění vyznačující se zvýšenou excitabilitou svalového vlákna

**1. Myotonia congenita** (snížená vodivost chloridových iontů v důsledku redukce funkčních chloridových kanálů)

- **Beckerův typ (AR)**
- **Thomsenův typ (AD)**

**2. Myotonická dystrofie**

- **DM1** (AD; 19q13.3; expanze trinukleotidových repeticí CTG – myotonin proteinkináza)

**kongenitální** (retardace psychomotorického vývoje, hypotonie), **klasický** (myotonie, svalová slabost, atrofie, katarakta, endokrinopatie), **mírná forma** (katarakta, mírná myopatie)

- **DM2** (AD; 3q21; zinc finger protein)
- **PROMM** (AD; 3q21) – proximální myotonická dystrofie

# Maligní hypertermie (hyperpyrexie)

- AD; mutace v genu pro ryanodinový receptor (kanál uvolňující vápník) a jiných genech
- po celkové anestézii s halotanem nebo sukcinylcholinem – hypertermie, hypertonie, svalová nekróza-rhabdomyolýza, myoglobinurie, acidóza, oběhové selhání, DIK, renální selhání – dříve mortalita až 70 % (10 %)
- zvýšená hladina Ca v sarkoplasmě – svalový spasmus – aktivace glykogenolýzy a buněčného metabolismu
- terapie dantrolenem, který snižuje uvolňování kalcia ze SR
- dg. in vitro kontrakčním testem
- asociace s CCD a jinými myopatiemi



