

Bolesti ramenního kloubu

Bolesti ramena dle původu

- ARTIKULÁRNÍ
(lokální)
- EXTRAARTIKULÁRNÍ
(přenesené)

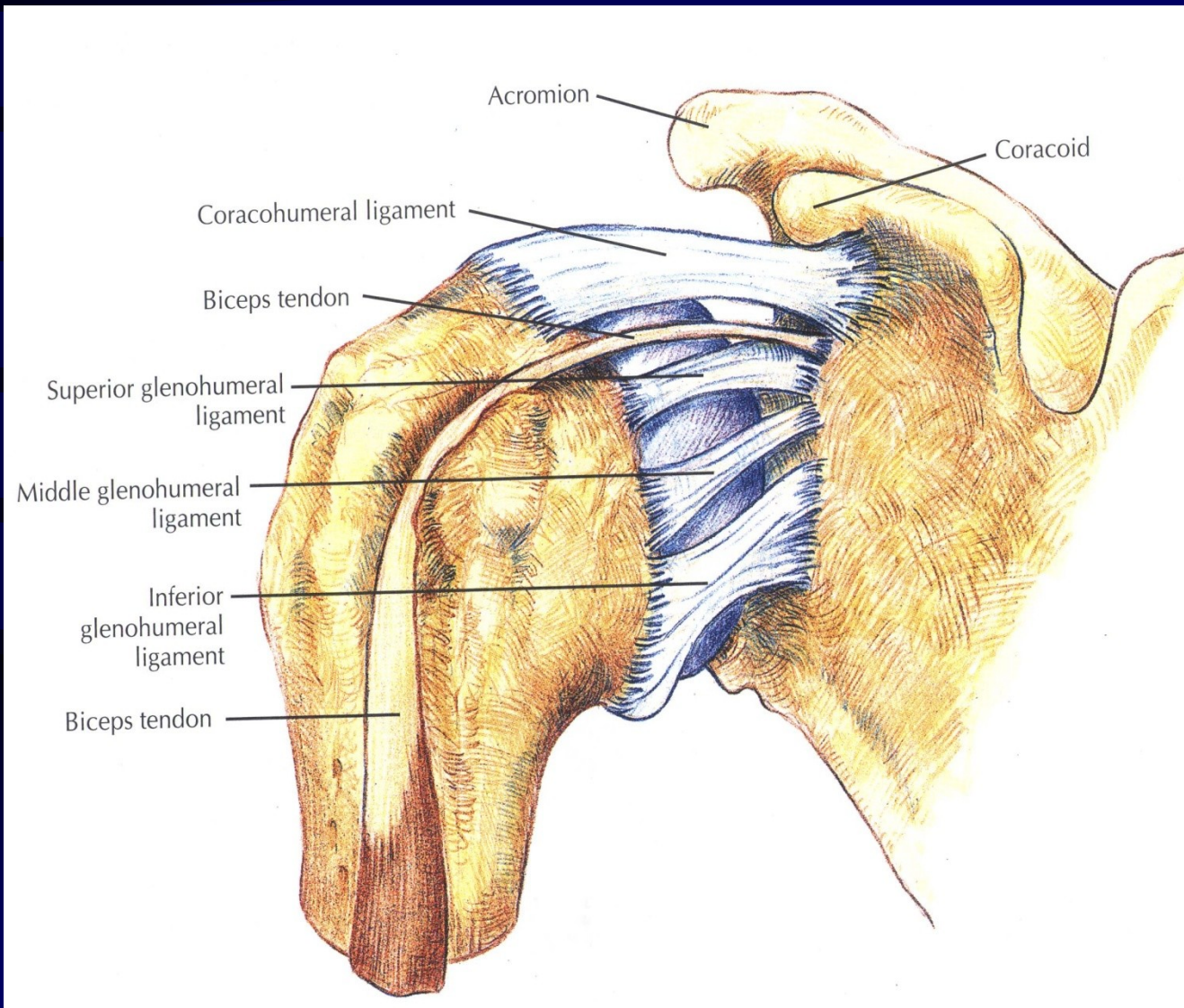
BOLESTI ARTIKULÁRNÍ

- ZÁNĚTY (specif., nespecif.)
- DEGENERACE
(artróza, asept. Nekrózy, poškození RM, impingement sy, kl. vazy, AC kloub, SC kloub, kalcifikující tendinitida)
- TUMORY (prim. TU – osteosarcom, metastázy - Grawitz, solitární k. cysty)
- TRAUMA (luxace, kontuze...)

BOLESTI EXTRAARTIKULÁRNÍ

- C – PÁTEŘ (CB syndrom)
- KOMPRESIVNÍ NEUROPATIE (thoracic outlet syndrom, n. suprascapularis)
- ORGÁNOVÉ LÉZE (IM, pankreas, žlučník...)

Anatomie ramena

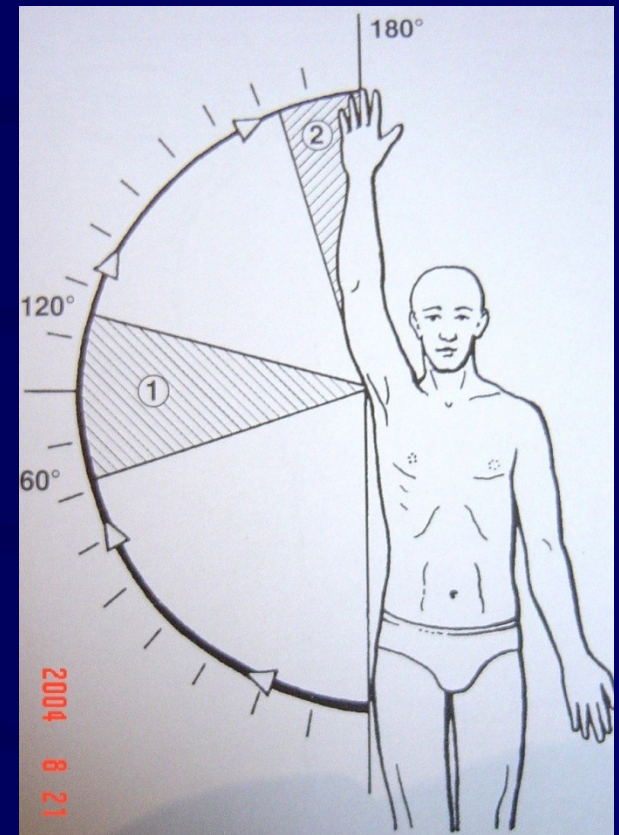


Humero-scapulární rytmus

0° - 30° → jen GH kl.

30° - 180° → každých 15° (10° GH + 5° ThSc)

(180° = 120° v GH + 60° v ThSc)



Vyšetření ramena

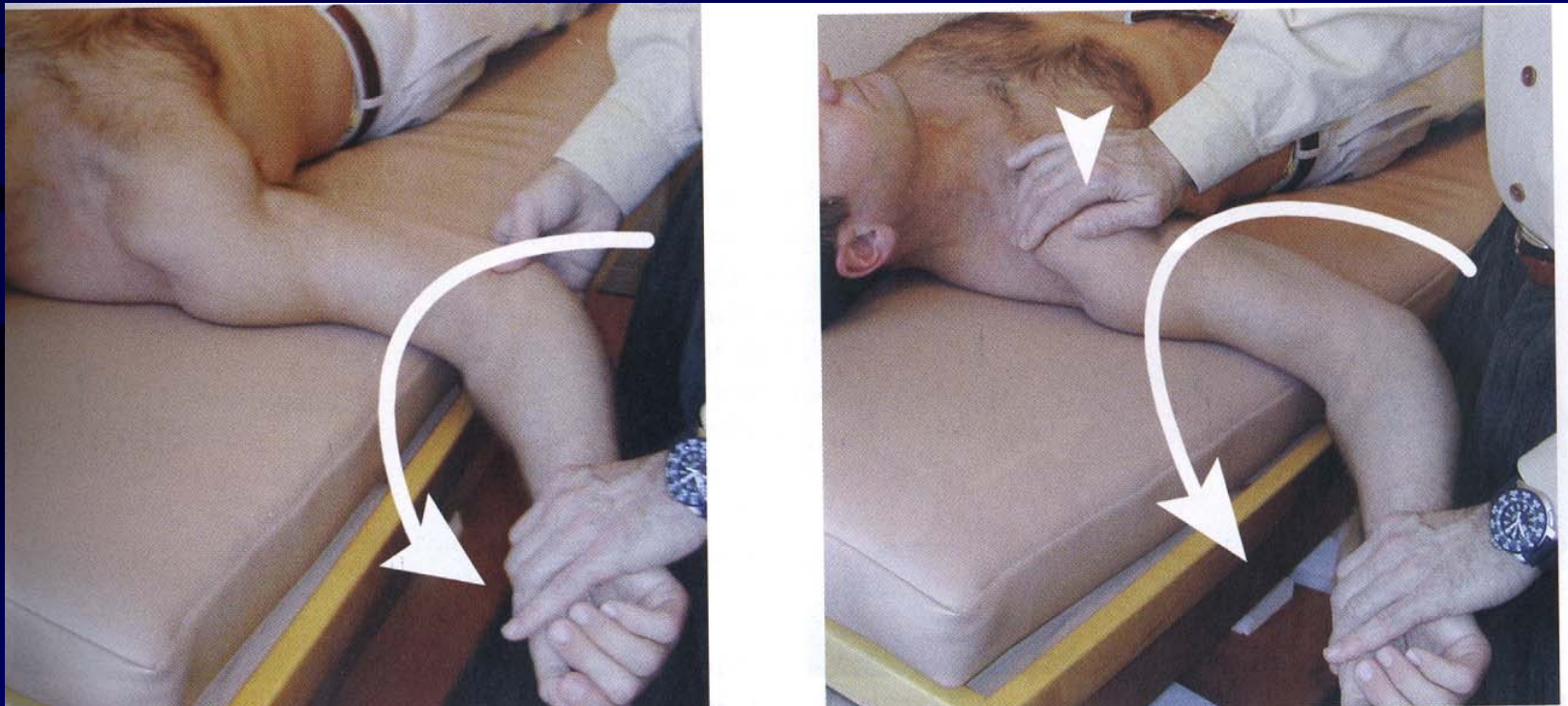
- Anamnéza (trauma, trvání obtíží, denní –noční bolesti, ...)
- Lokální nález (edém, kožní změny, palp. bolestivost ...)
- Vyšetření rozsahu pohybů
- Vyšetření stability
- Svalové testy (RM, biceps, subscapularis ...)
- Zobrazovací metody (RTG, UZ, MRI, CT, scintigrafie)
- Laboratoř (zánětl. markery, ASLO, Latex, RF)

Vyšetření stability

- Přední apprehension test
- Dorzální X ventrální X kaudální instabilita
- Multidirekcionální instabilita

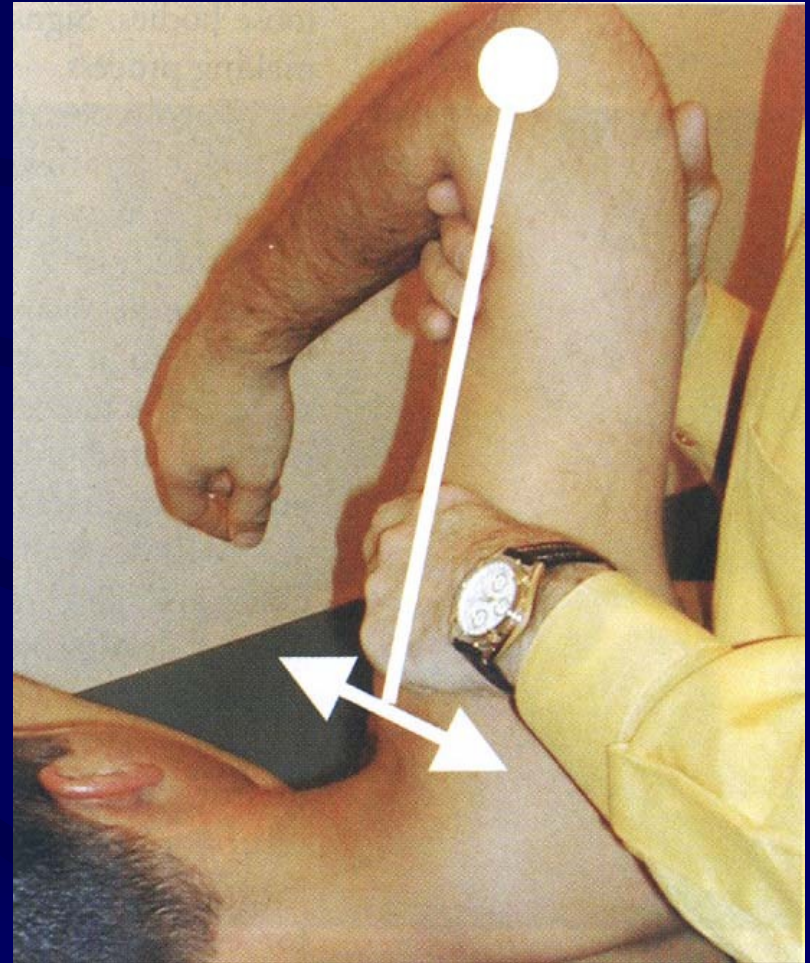
Vyšetření stability

- Apprehension test



Vyšetření stability

- Multidirekcionální instabilita



Svalové testy

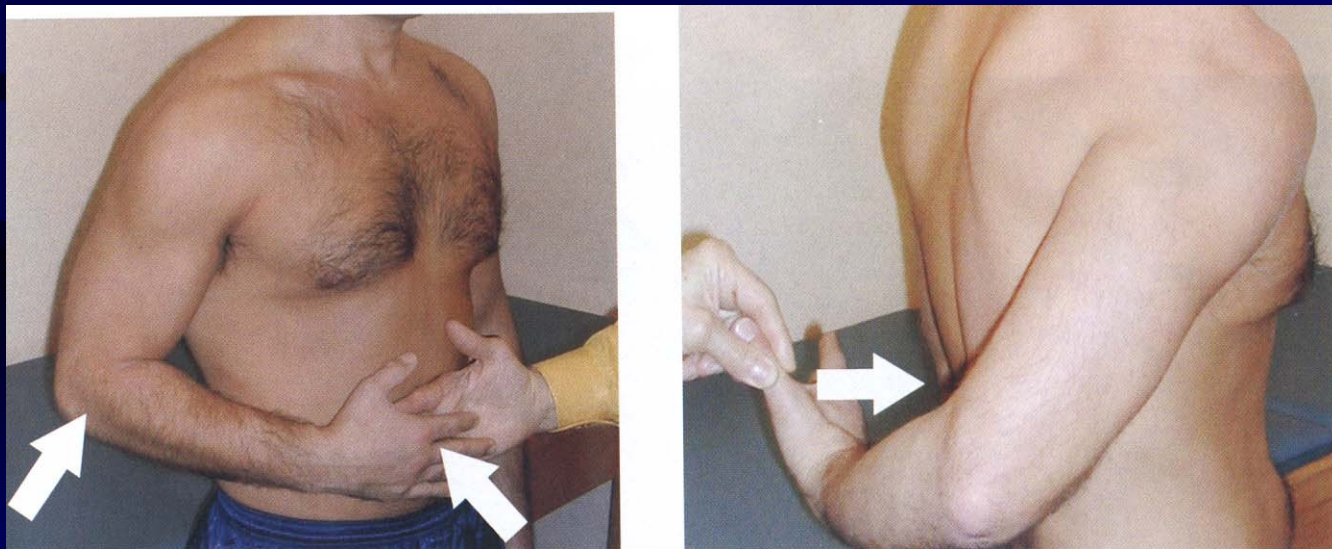- Rotátorová manžeta
(m.supraspinatus X m. infraspinatus)
- Dlouhá hlava bicepsu (Speed test)
- M.subscapularis
- M. deltoideus (jednotlivé porce, atrofie ...)

Svalové testy

- M. supraspinatus
- M. infraspinatus

Svalové testy

- M. Subscapularis

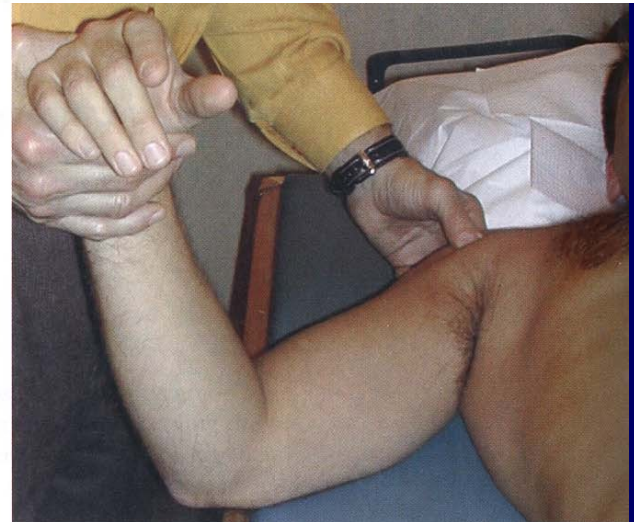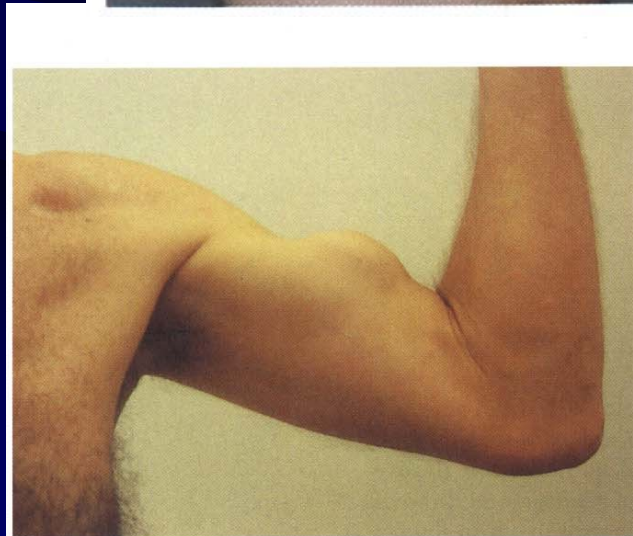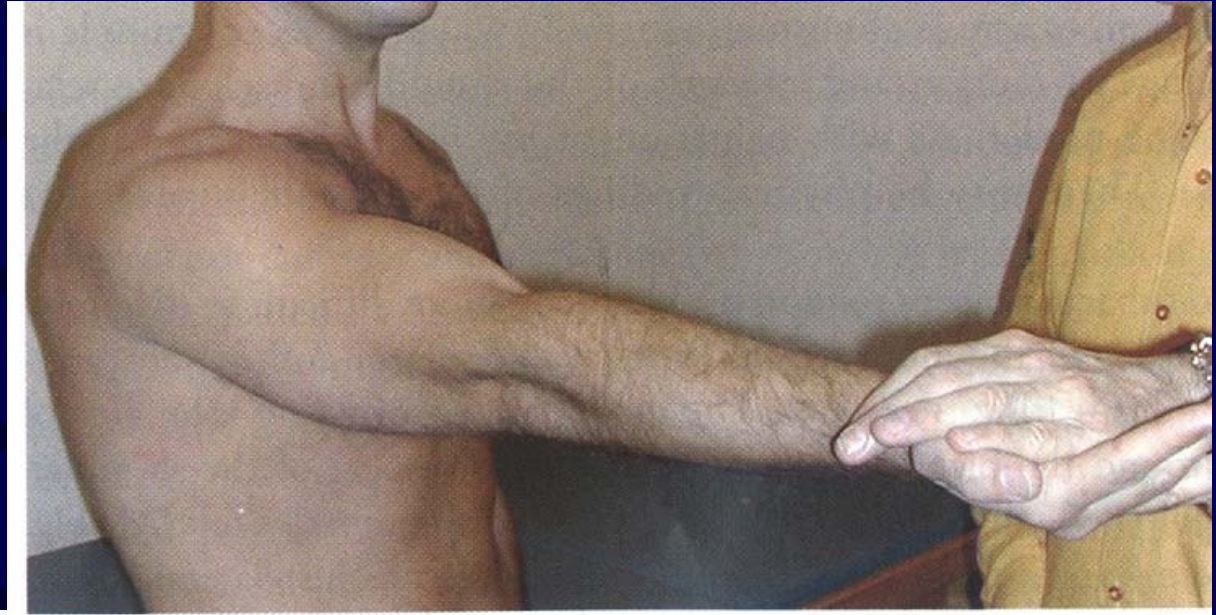


Svalové testy

- M.biceps

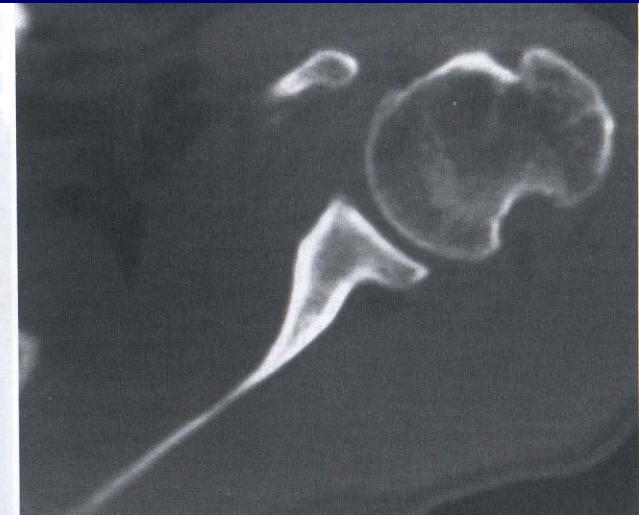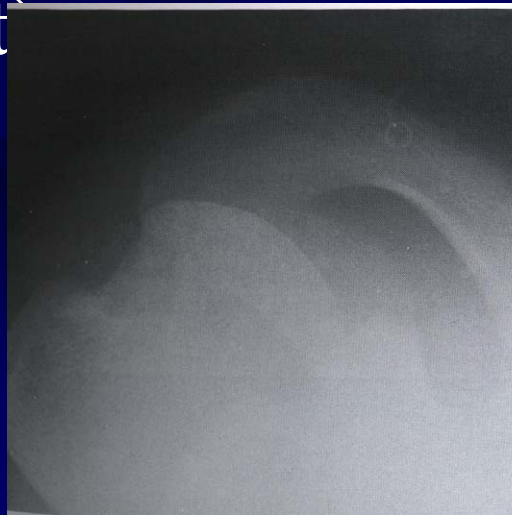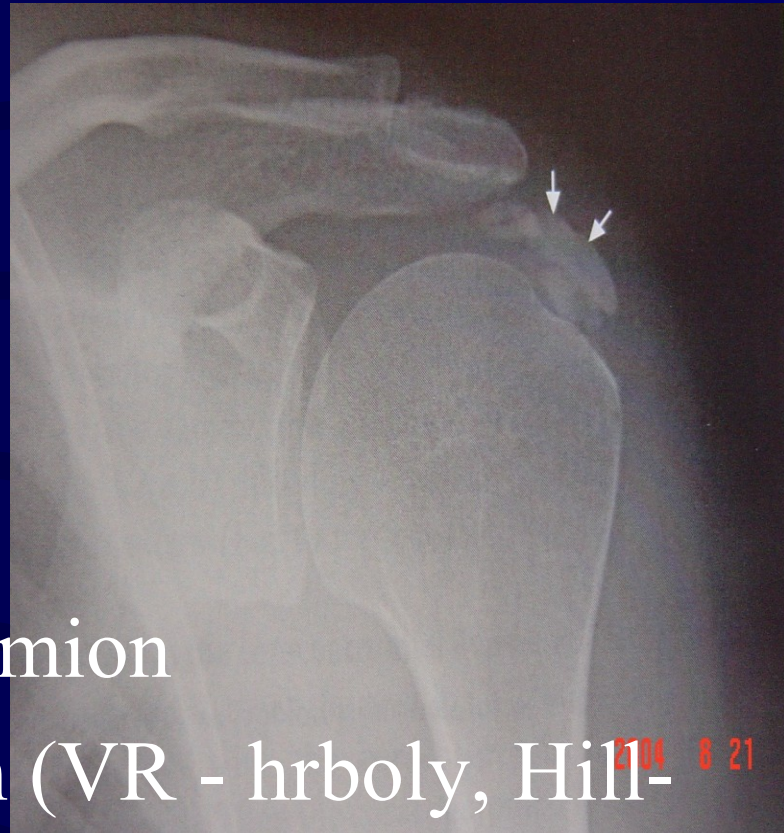Speed test

Sulcus IT

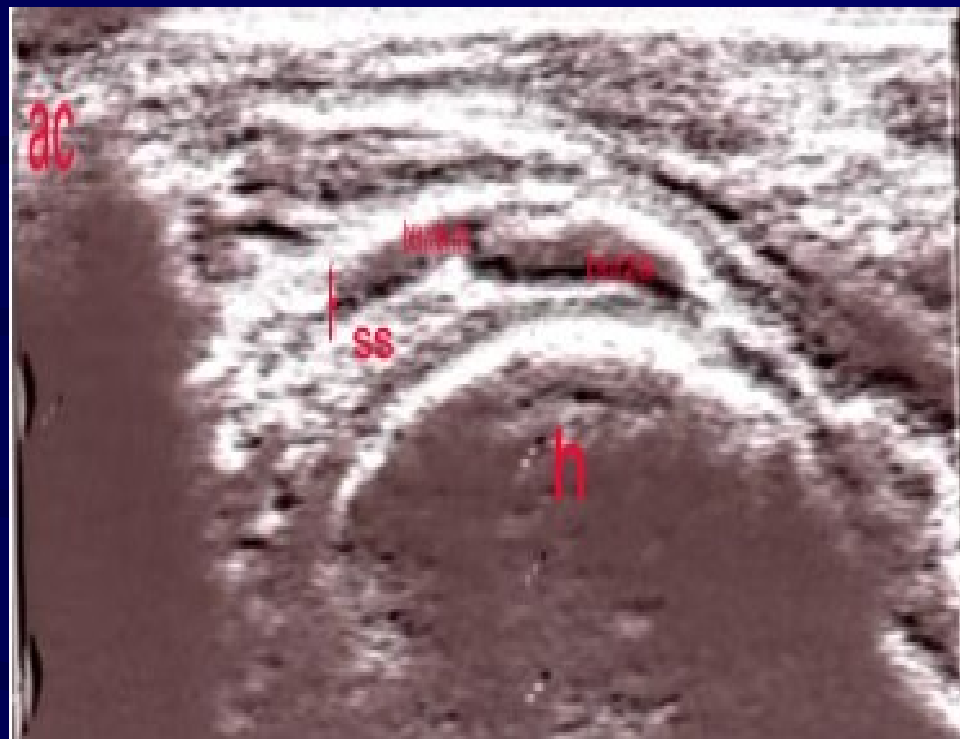


RTG vyšetření

- AP projekce
- Axiální projekce
- Y projekce na acromion
- Projekce v rotacích (VR - hrboly, Hill-Sachsův defekt)

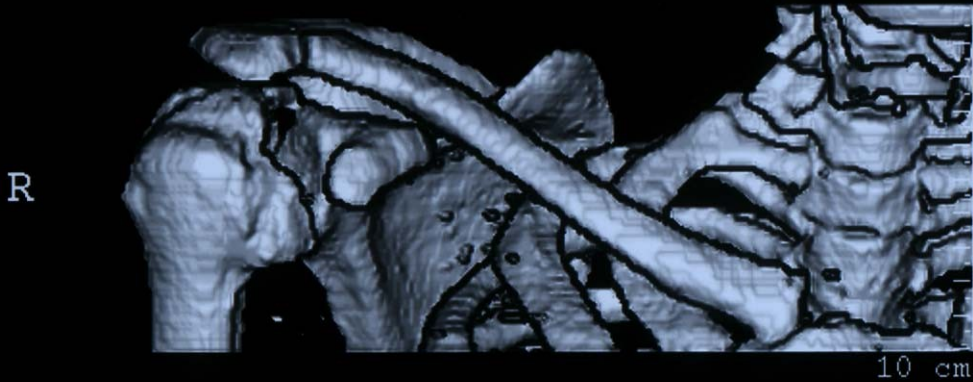


USG vyšetření

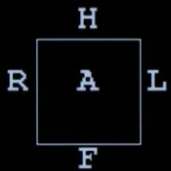


- Svalové ruptury (delt. sval., RM – zúžení, degenerace, ruptura ...)
- Bursitis subacromialis (nepřímý projev impingement syndromu)

MRI, CT



- MRI



měkké tkáně, svaly, bursitis SA, labrum, stav chrupavek, odém k. dřeně ...

- CT

kostní struktury, chrupavčité defekty, TU ...

Jednotlivé patologické jednotky v oblasti ramenního kloubu

Arthritis

- Cca 100 druhů
- Izolovaná X v rámci polyarthritis (RA)
- Bakteriální
- Při RA
- Krystalopatická arthritis (dna, pseudodna, Milwaukee shoulder – ženy, hydroxiapatit)
- Specifické artritidy (syfyilis, TBC)
- Lymská arthritis (měsíce od infetu; 3.st.org.změn)

Arthritis

- Diagnostika

klinický nálezn, laboratoř, USG vyšetření, punkce, MRI

- Terapie

dle etiologie (ATB, NSA, imobilizace, rehabilitace)

Omarthrosis

- Na podkladě přetížení kloubu (zaměstnání, sporty...)

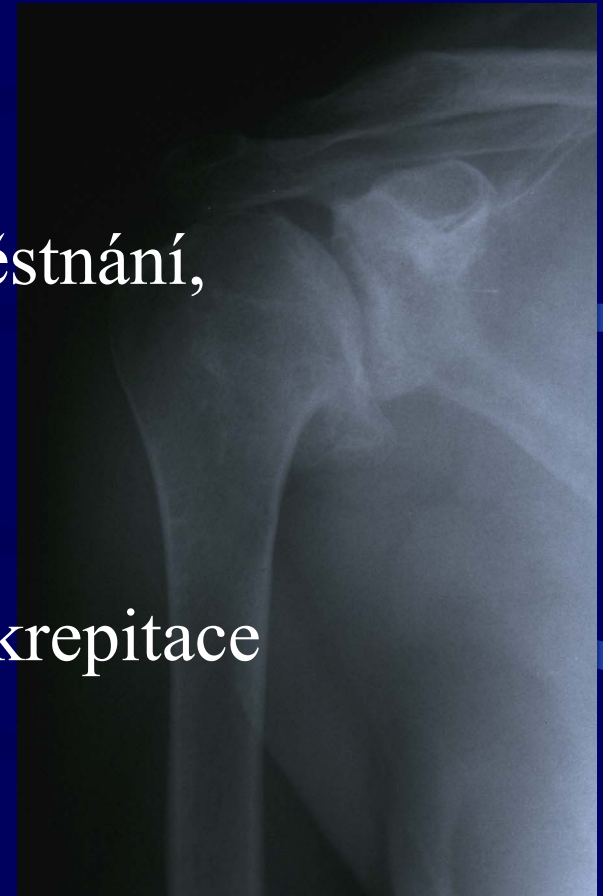- **Diagnostika**

RTG, bolestivost, omezení pohybu, krepitace

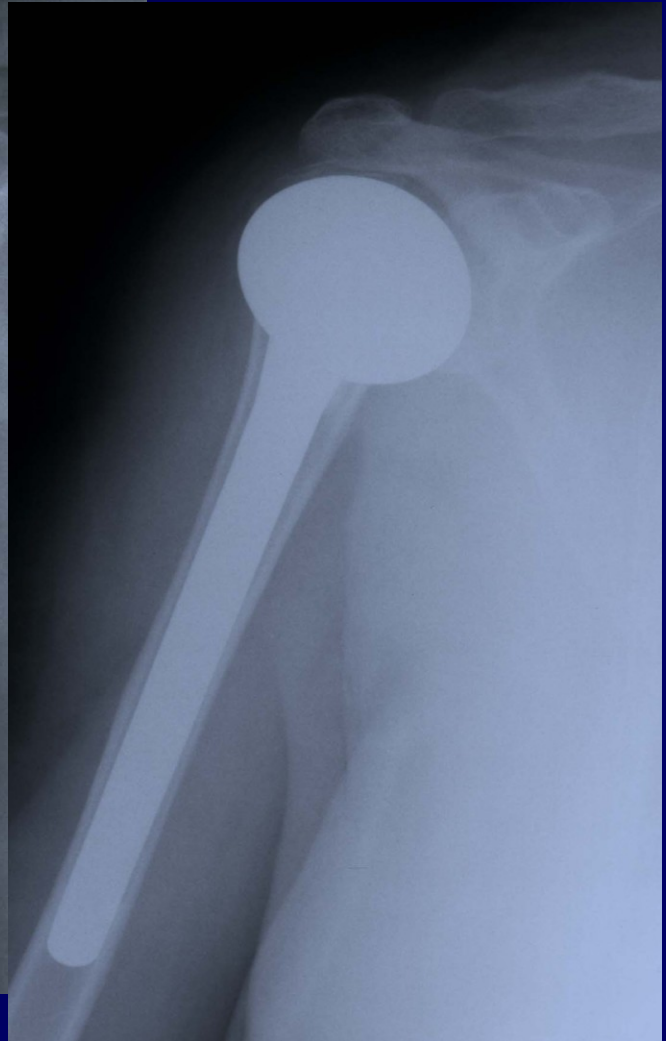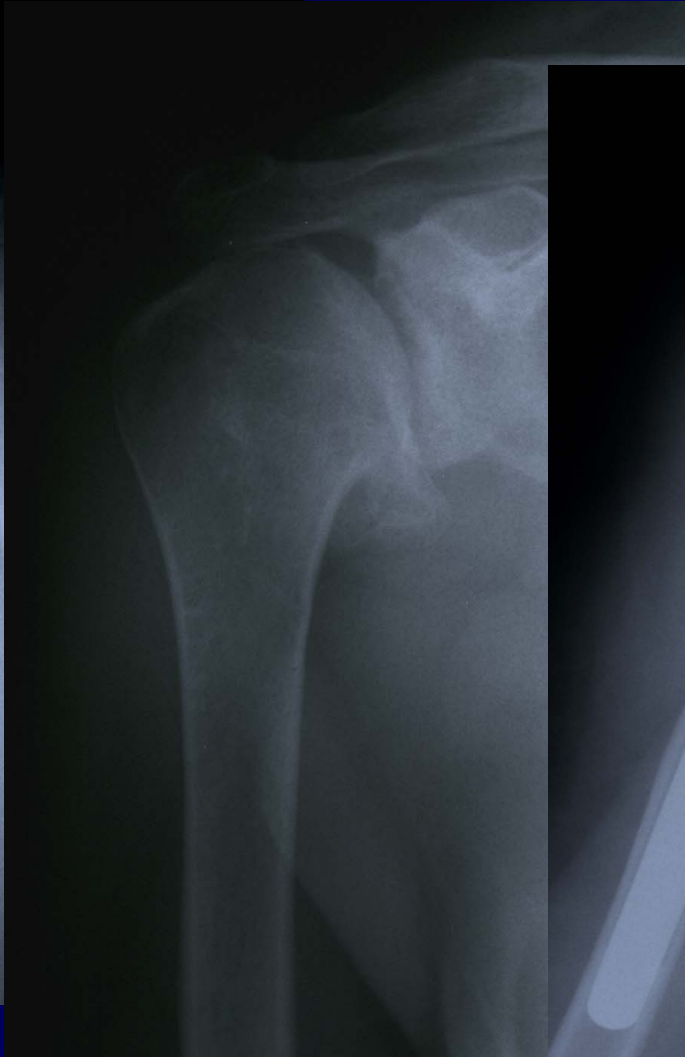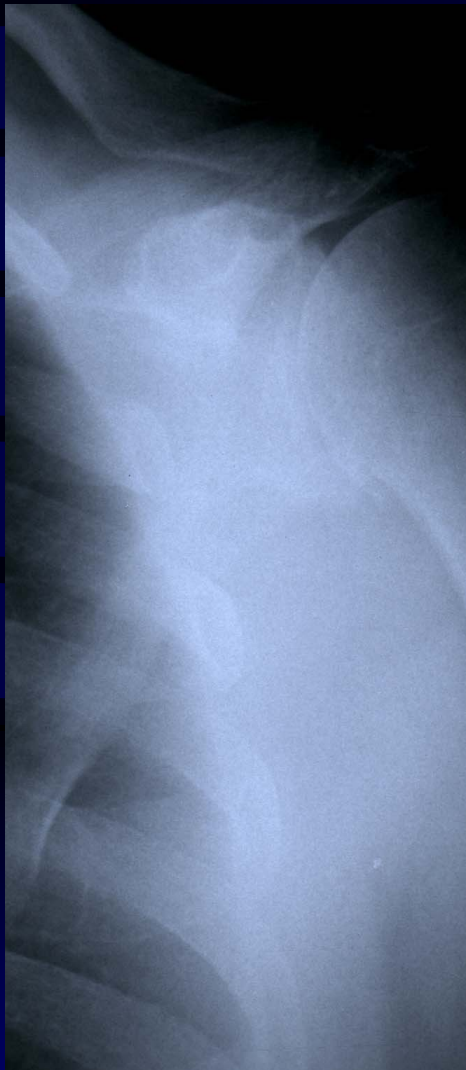
- **Terapie**

NSA, obštriky (Diprofos), RHB, fyzikální terapie (DD proudy, UZ terapie, magnetoterapie...)

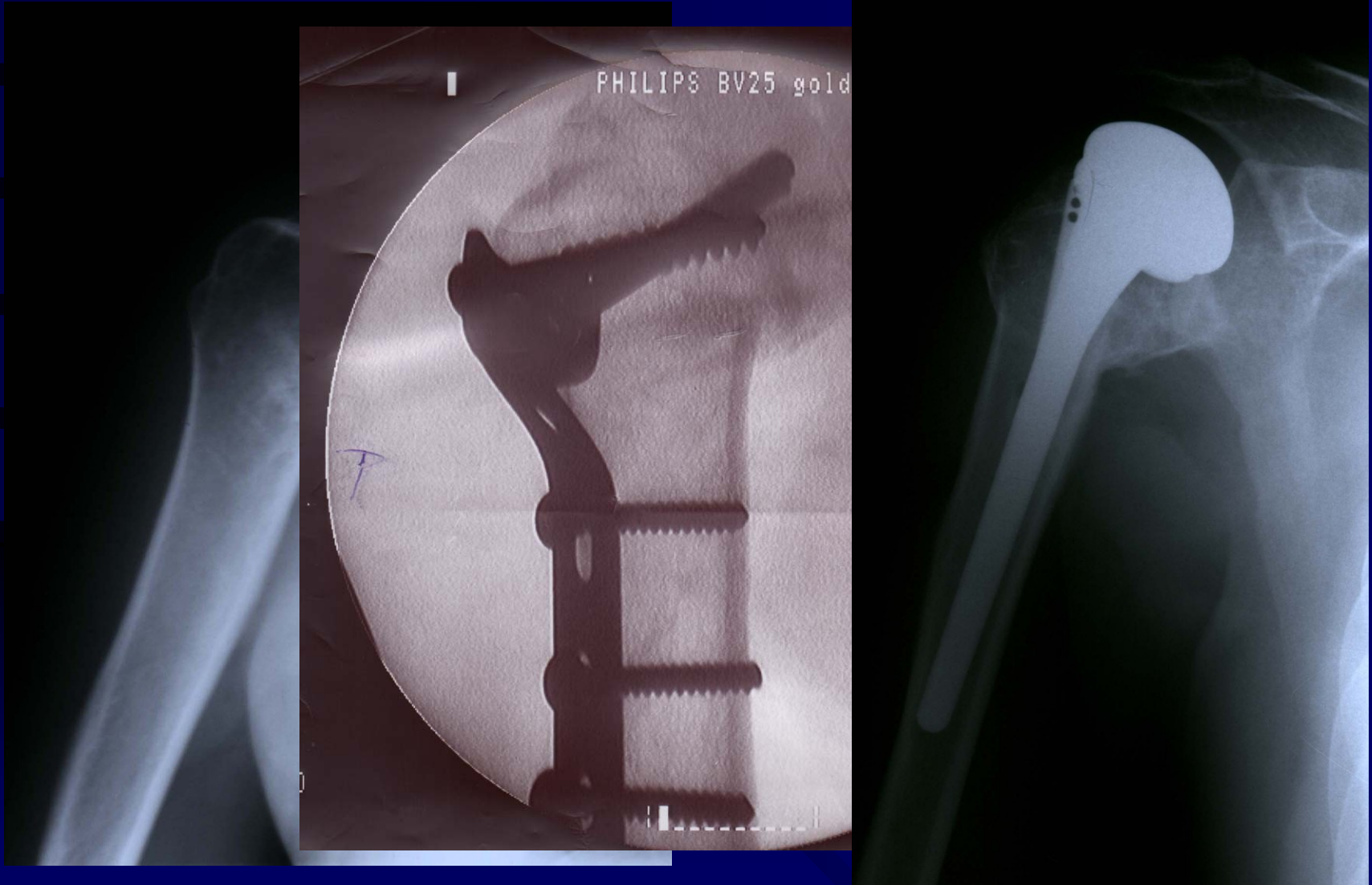
... ASC debridement, CCEP, TEP



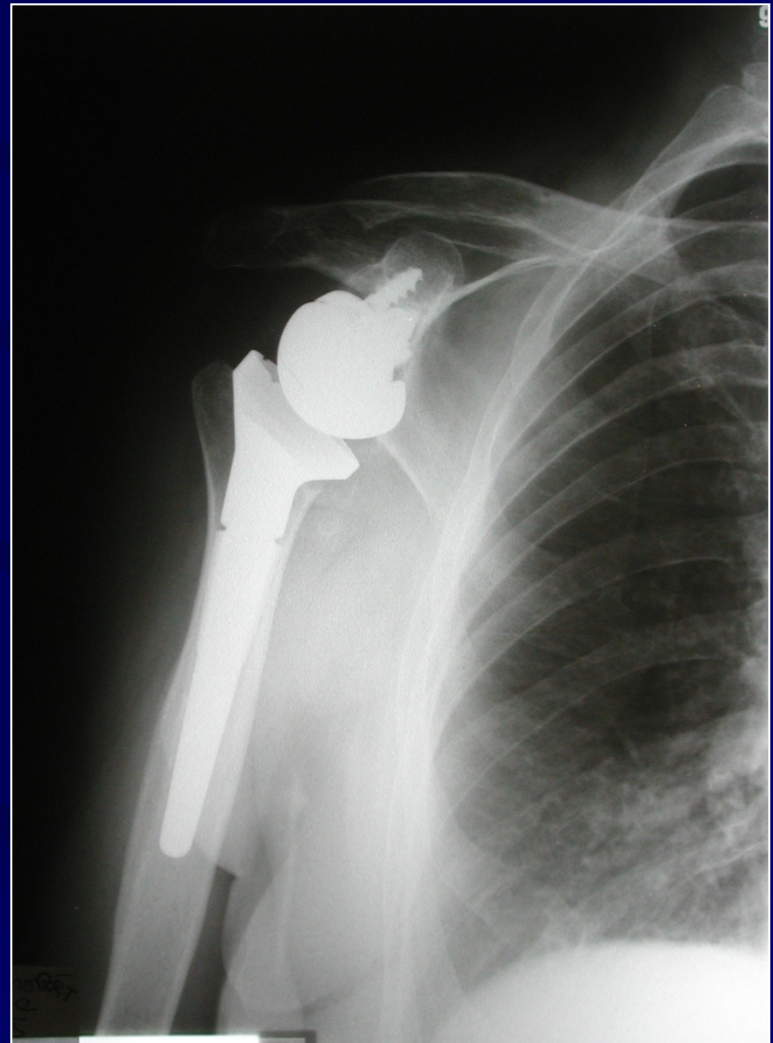
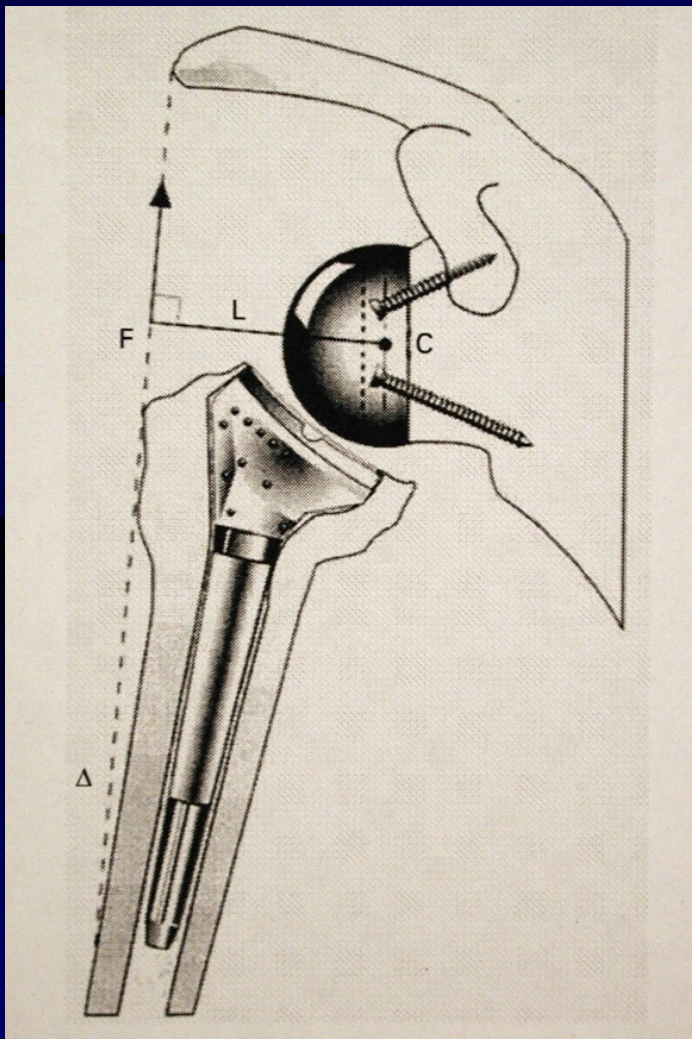
Omarthrosis



Aseptická nekróza



Reverzní TEP ramena



Tumory

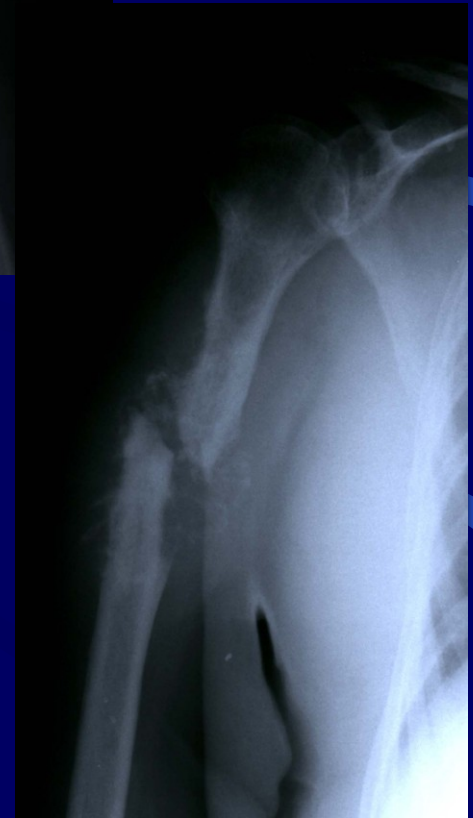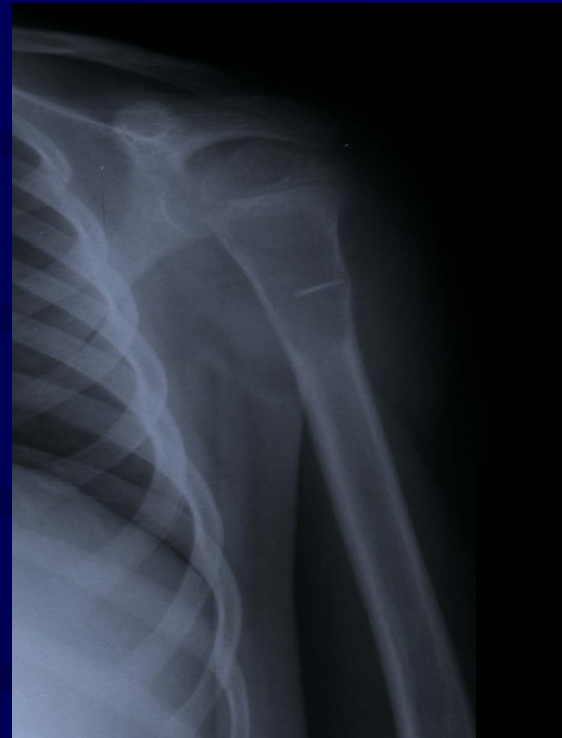- Maligní OSA
- Metastázy (Grawitz)
- Solitární kostní cysta

- Diagnostika

RTG, CT, scintigrafie

- Terapie

Operační na special. pracovišti



Přenesené (extraartikulární) bolesti ramena

- Thoracic outlet sy (pl.brachialis a vasa subclavia do fissura scalenorum)
- Sy krčního žebra (přítomnost KŽ)
- Scalenový sy (hypertrofie m. scal. anterior)
- Costo-klavikulární sy (útlak mezi 1.ž a klíčkem)

Sy zmrzlého ramene

= frozen shoulder sy

= periarthritis humeroscapularis adhesiva

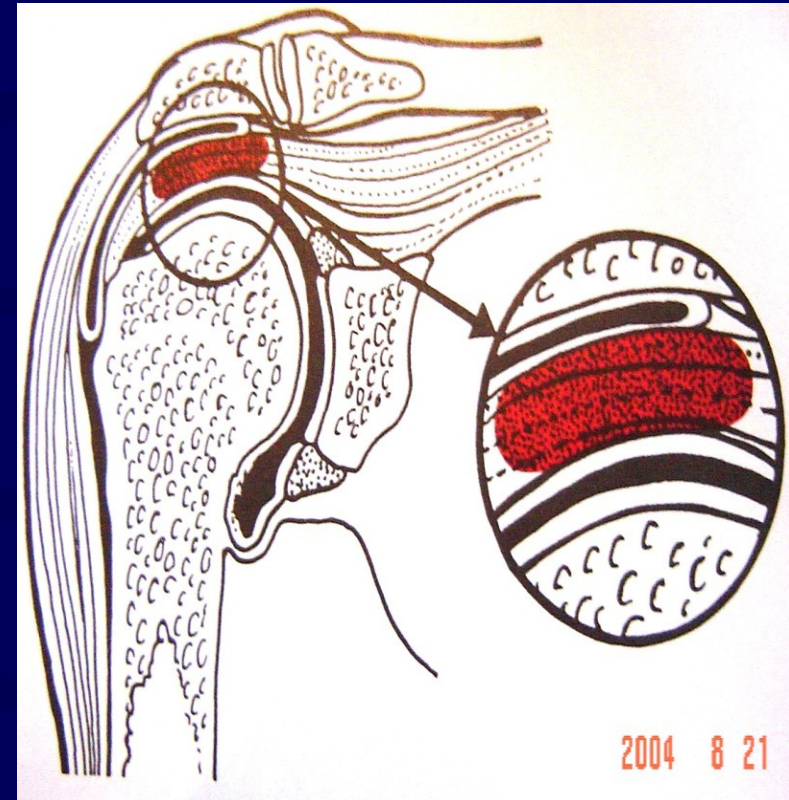
- Silné omezení hybnosti
- Bolesti ramena
- Fibrotizace kloubu
- Periarikulární srůsty

- **Terapie**

NSA, RHB, fyzikální th., KI artroskopie

Impingement sy

- Nejčastější příčina bolestí r.
- Bolestivý oblouk
- Palpační bolestivost SA prost.
- Drop arm sign
- Positivní MESOCAIN test



- **Primární** (vychází z oblasti acromia, SA burzy a RM – degenerace RM, bursitis SA, zúžení SA prstoru)
- **Sekundární** (vychází z ramena – degenerace, poškození bicepsu, nestability)

Impingement syndrom - vyšetření

- **Vyšetření, diagnostika**

bolestivý oblouk

bolestivá palpace SA prostoru

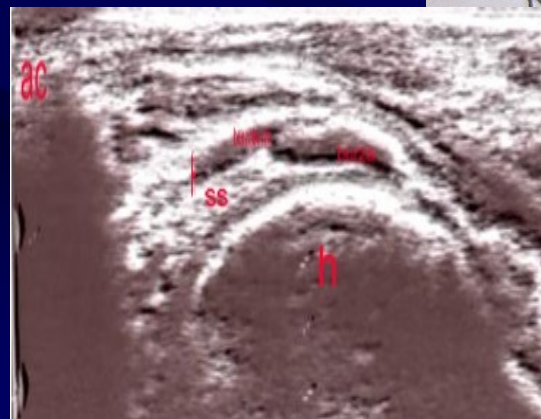
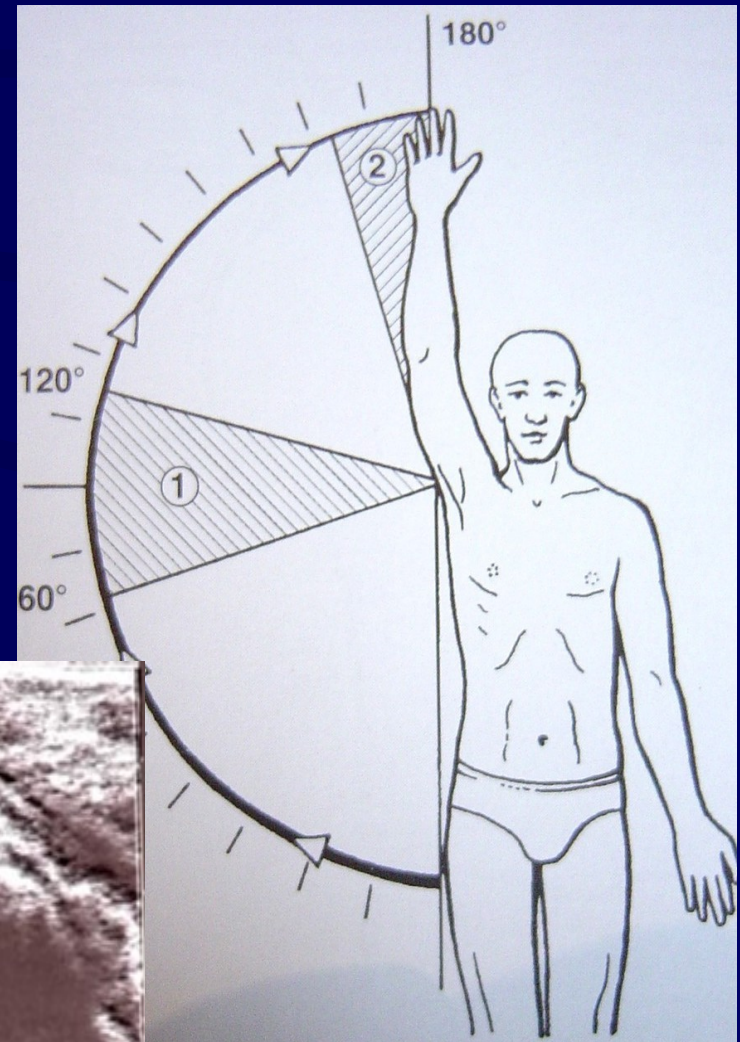
propagace bol. do obl. delt. svalů

pozit. MESOCAIN test

svalové testy (RM)

RTG

USG, MRI



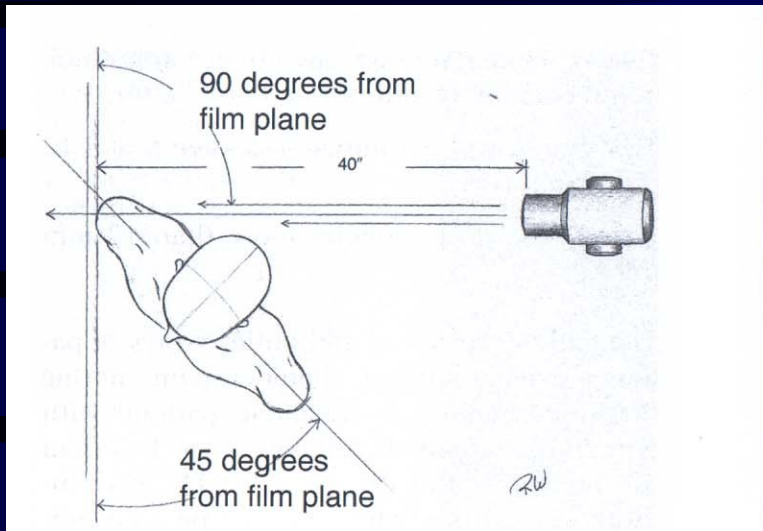
Impingement syndrom - vyšetření

- Mesocain test

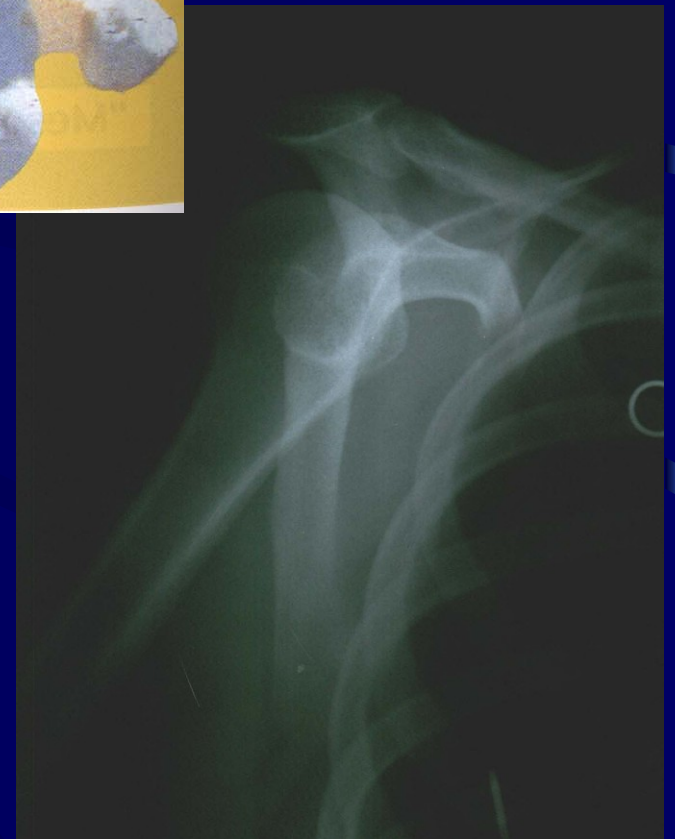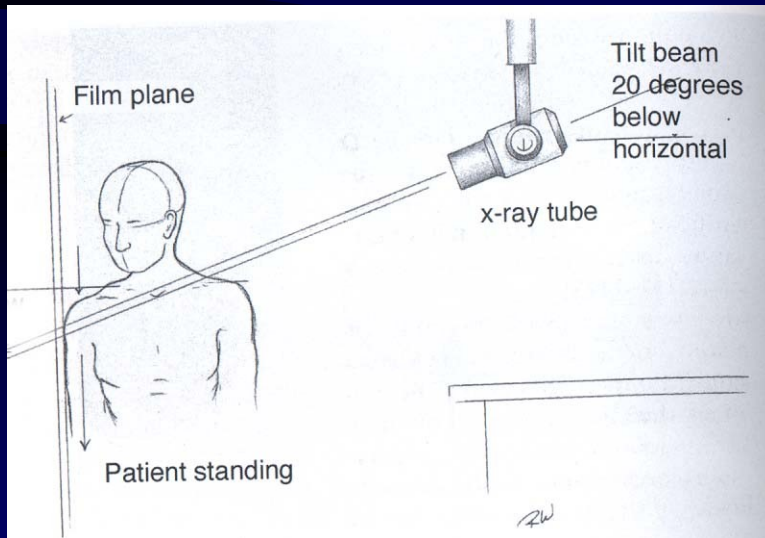
Impingement syndrom - vyšetření

- Svalové testy

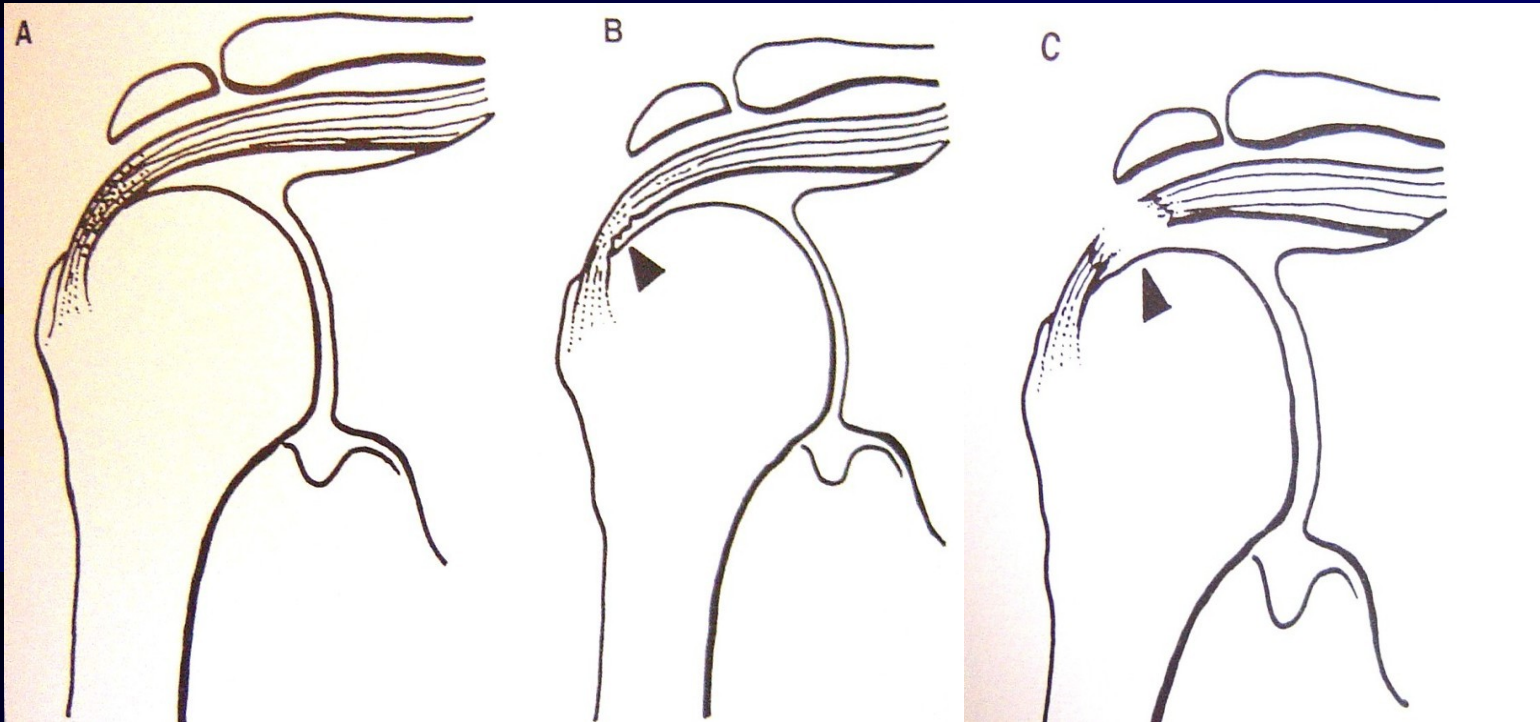
Impingement syndrom - RTG



Y projekce



Impingement syndrom – 3 stádia (Neer)



1. St. hemorhagie
2. St. edému
3. St. ruptury RM

Impingement syndrom - terapie



lokálně i celkově NSA

RHB (vč. C páteře)

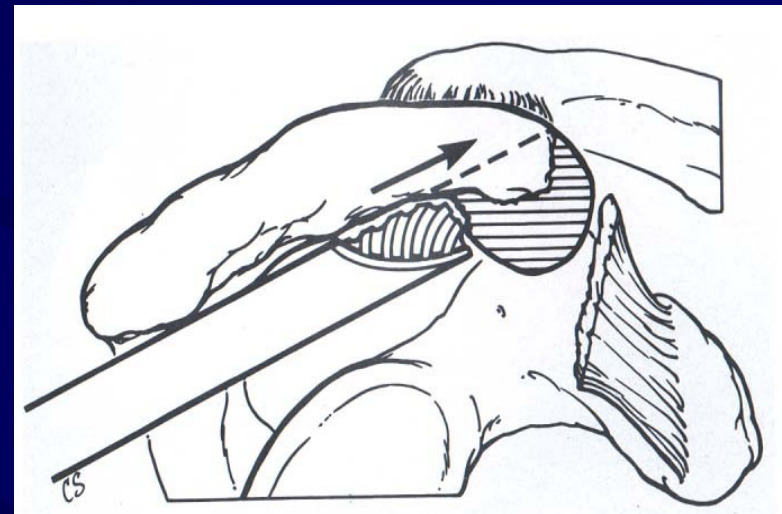
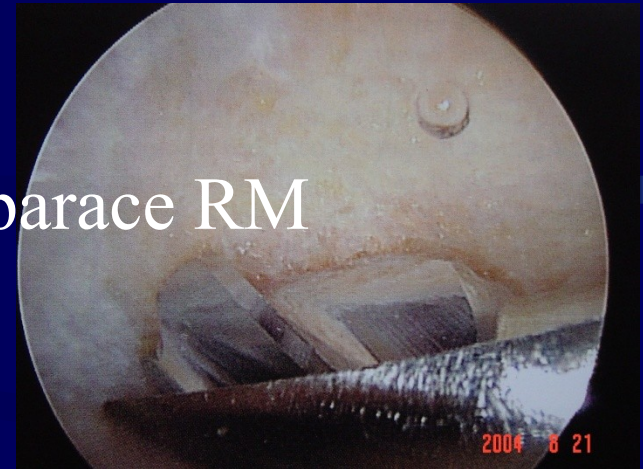fyzikální terapie (UZ, DD pr., magnet, biolampa, laser ...)

obstřík (D,M)

ASC dekomprese (6-12 M neúspěšné konz.th)

Impingement syndrom - ASK

- Artroskopická SA dekomprese + reparace RM (per ASC nebo mini-open)
- Odstranění SA burzy
- Abraze ventrolaterálního okraje klíčku
- 60-70% zlepšení stavu
- 1 denní hospitalizace
- Návrat do života do 2 tý
- Po odstranění stehů ihned RHB

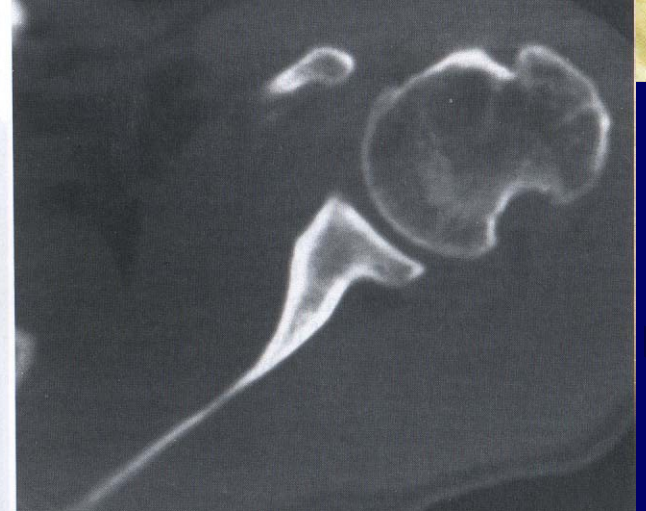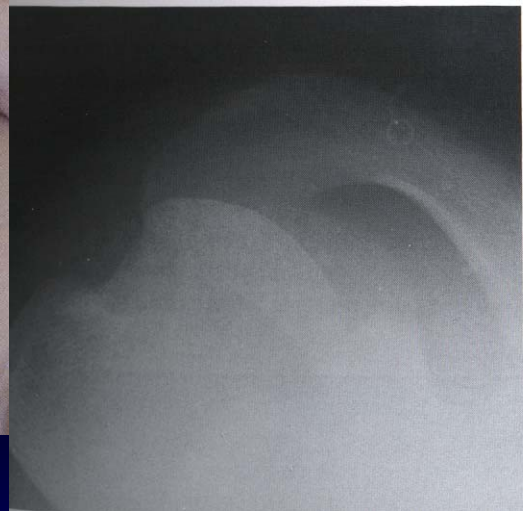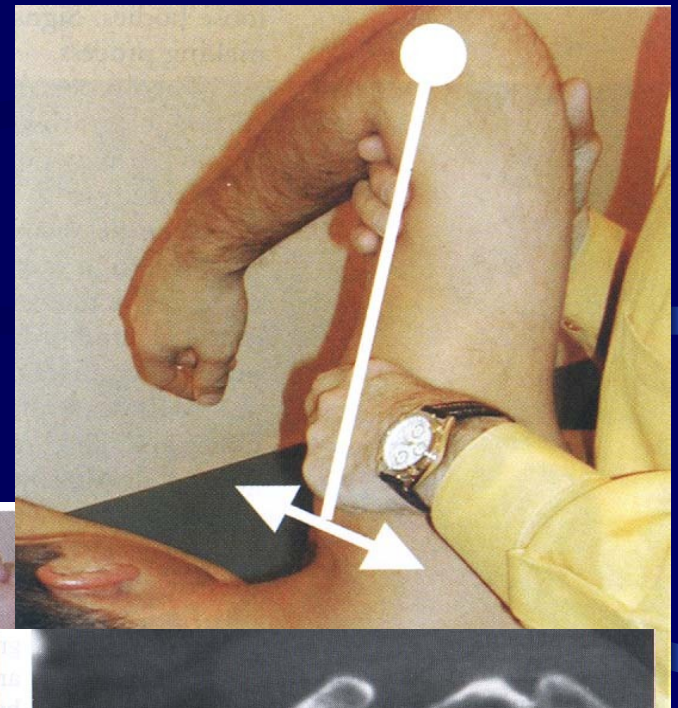


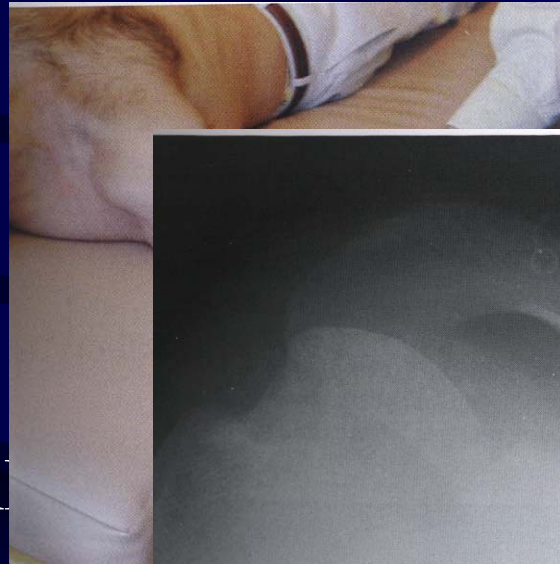Nestabilita ramena

- Klinické vyšetření

- USG

- RTG, MRI
(defekt labra,
Hill-Sachs defekt chrupavky)

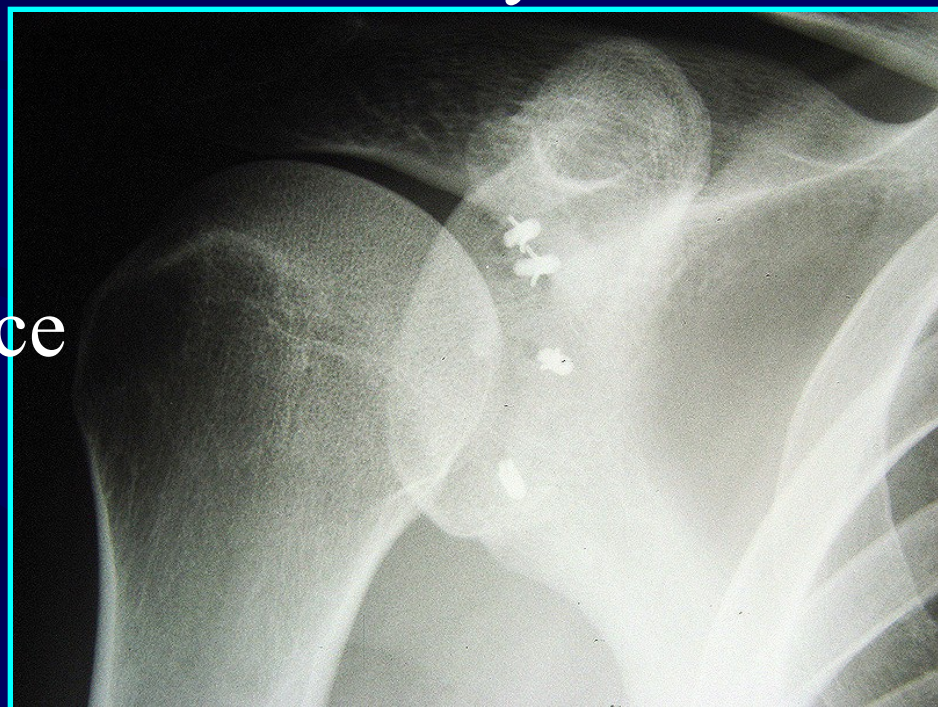


Nestabilita ramena - terapie

- ASK stabilizace

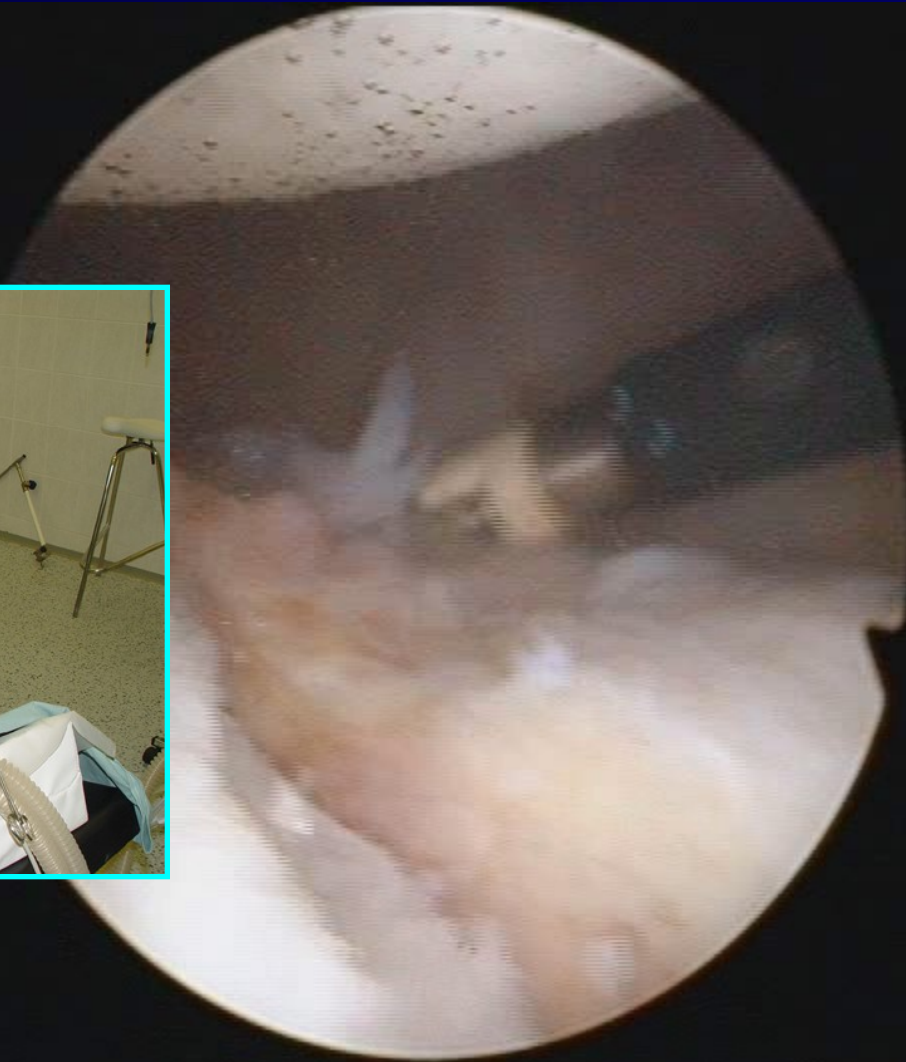
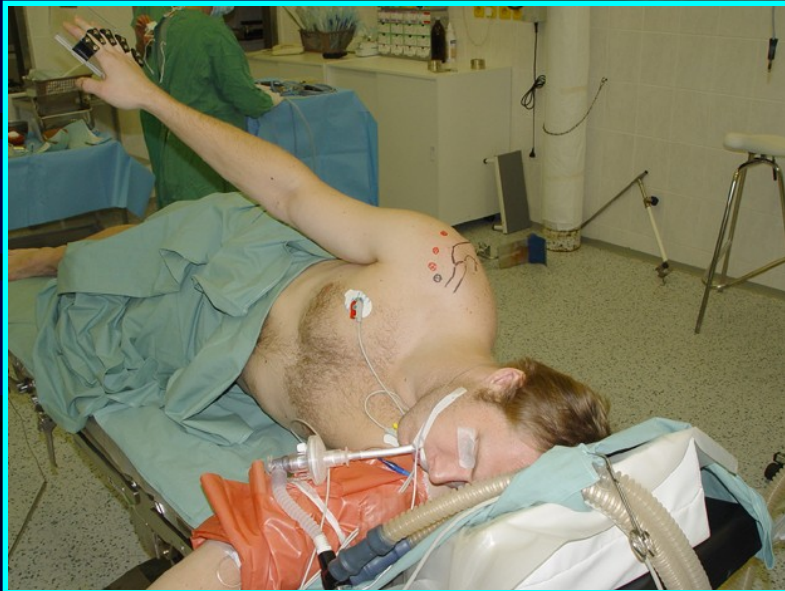vstřebatelné X nevstřebatelné kotvy

- Fixace 6 týdnů
- Nezbytná rehabilitace
- Prodloužená aptace

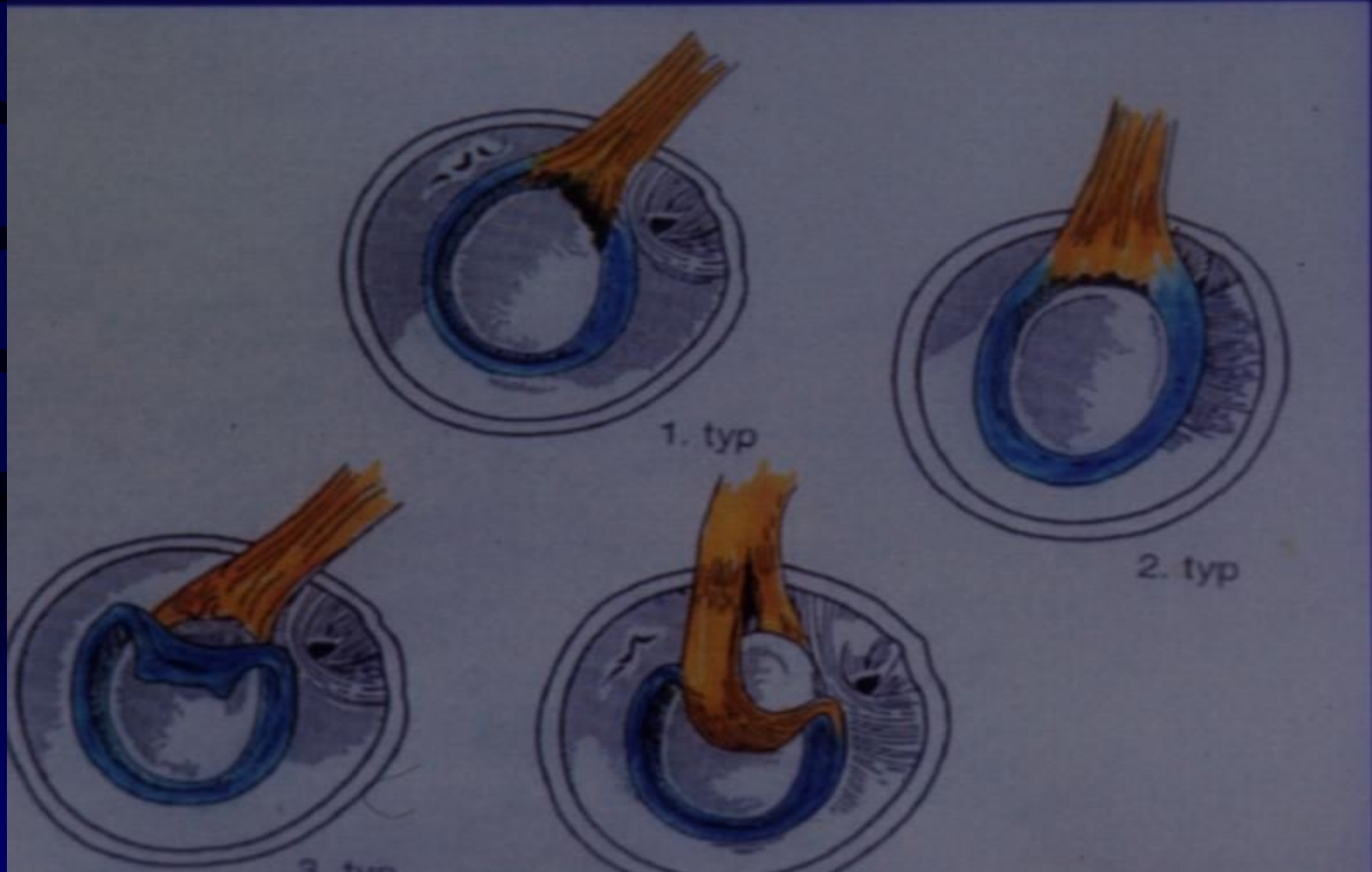


Nestabilita ramena - terapie

- ASK stabilizace

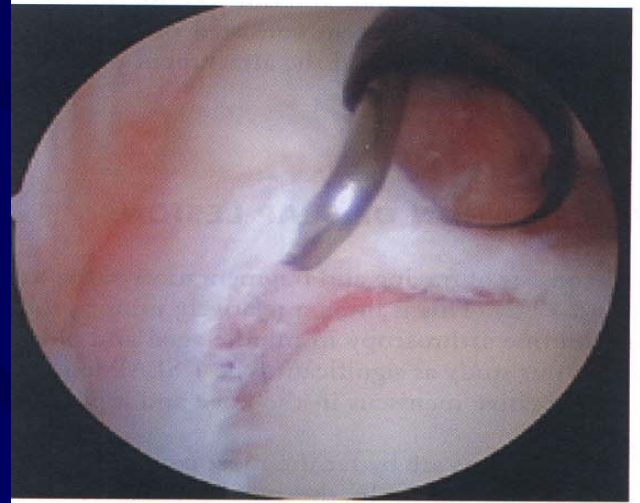
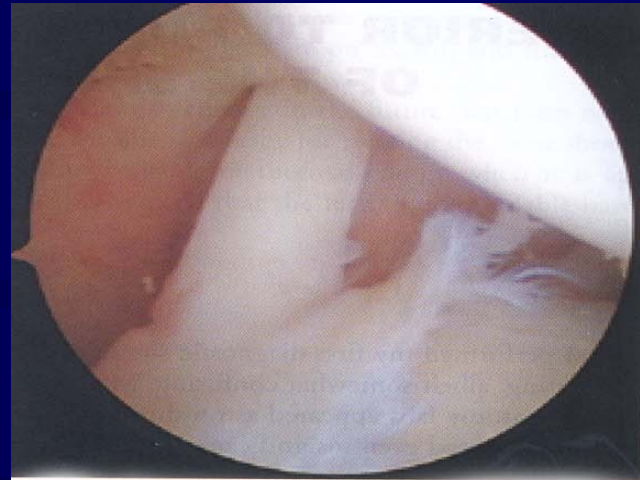


Mikroinstability – SLAP léze

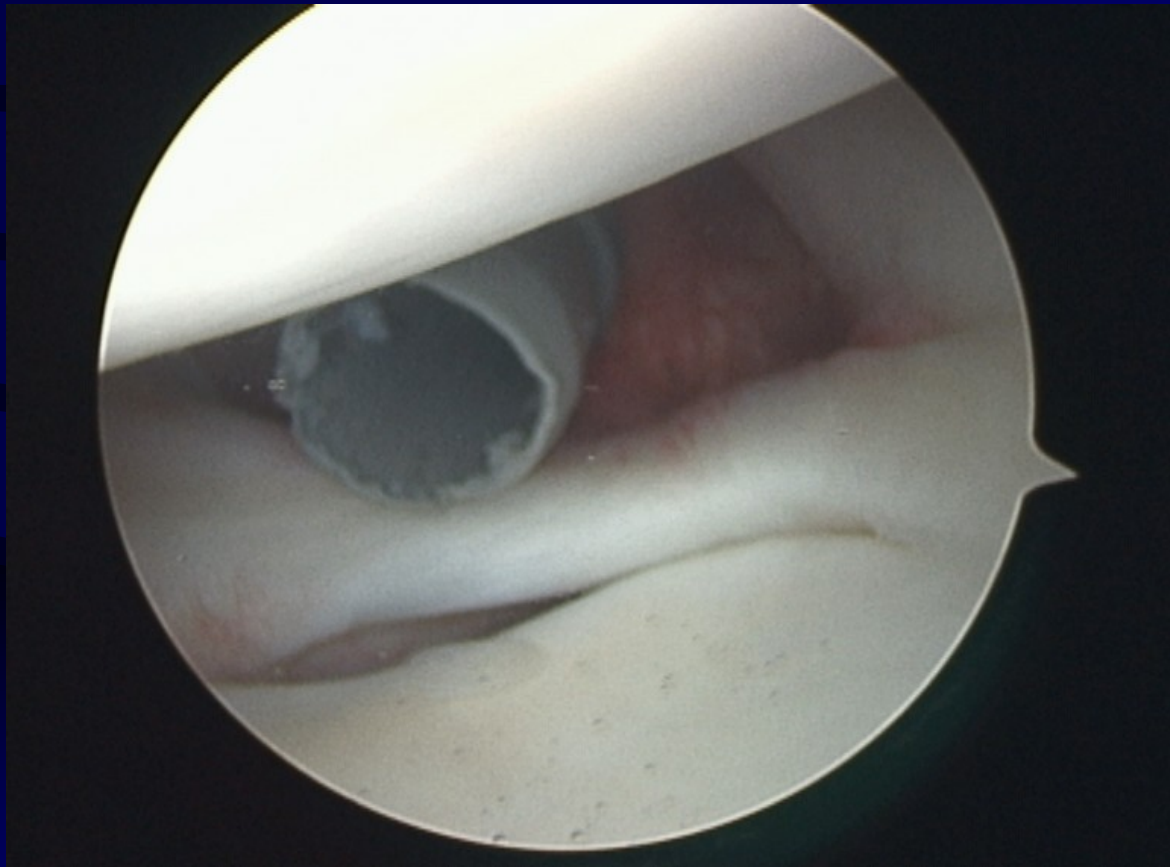


SLAP léze

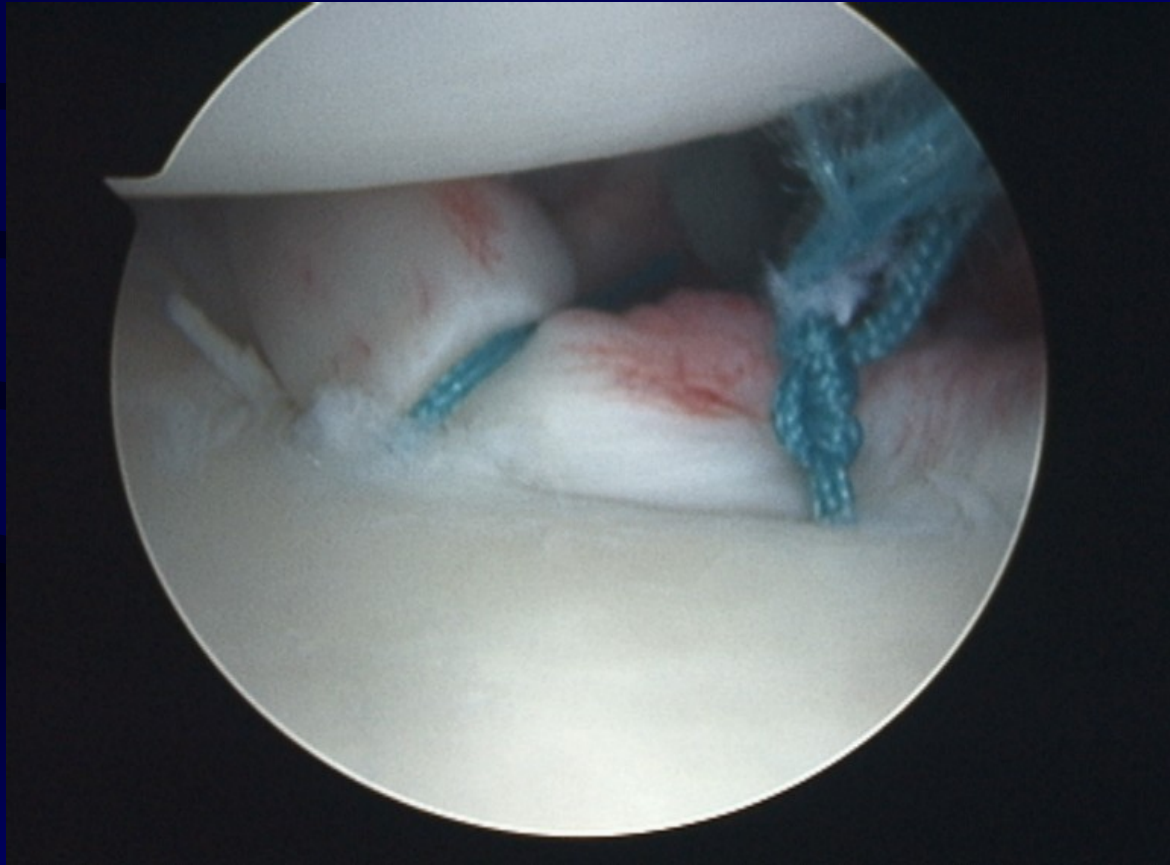
- ASK pohled



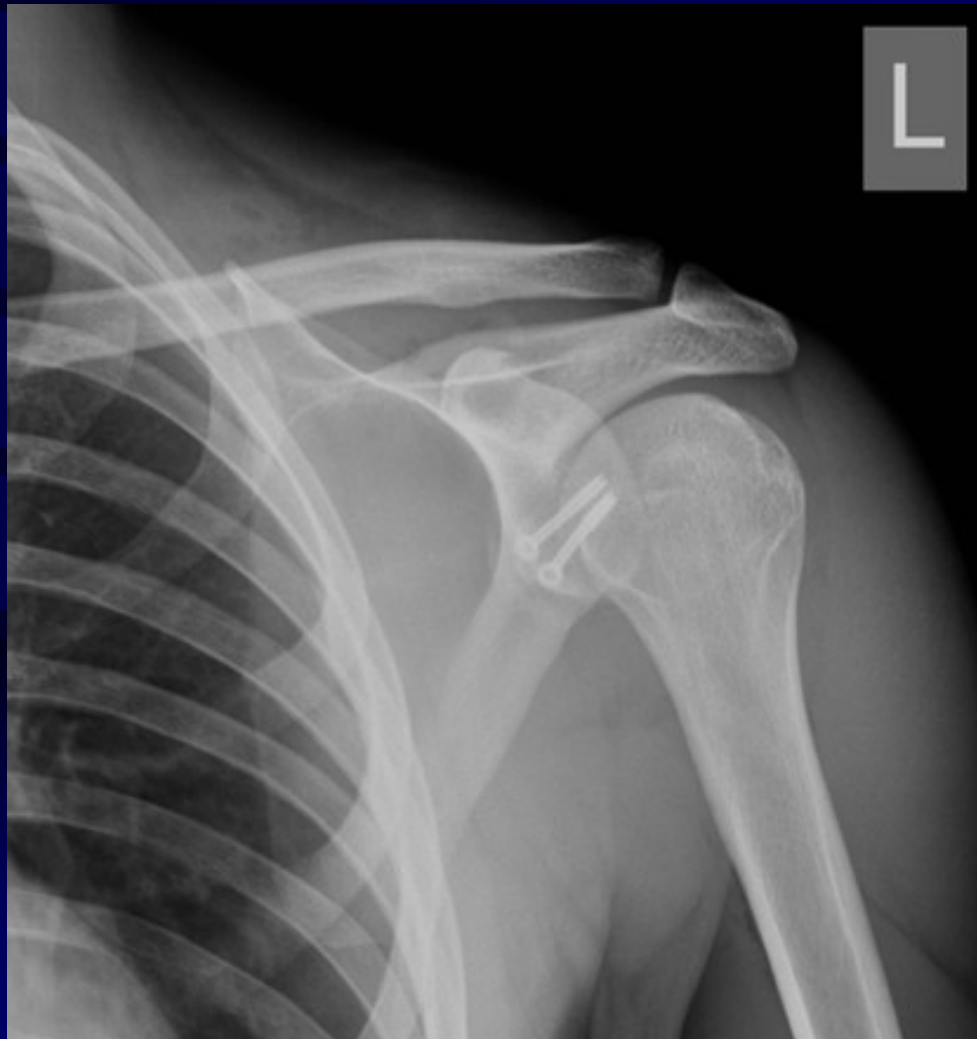Bankartova léze

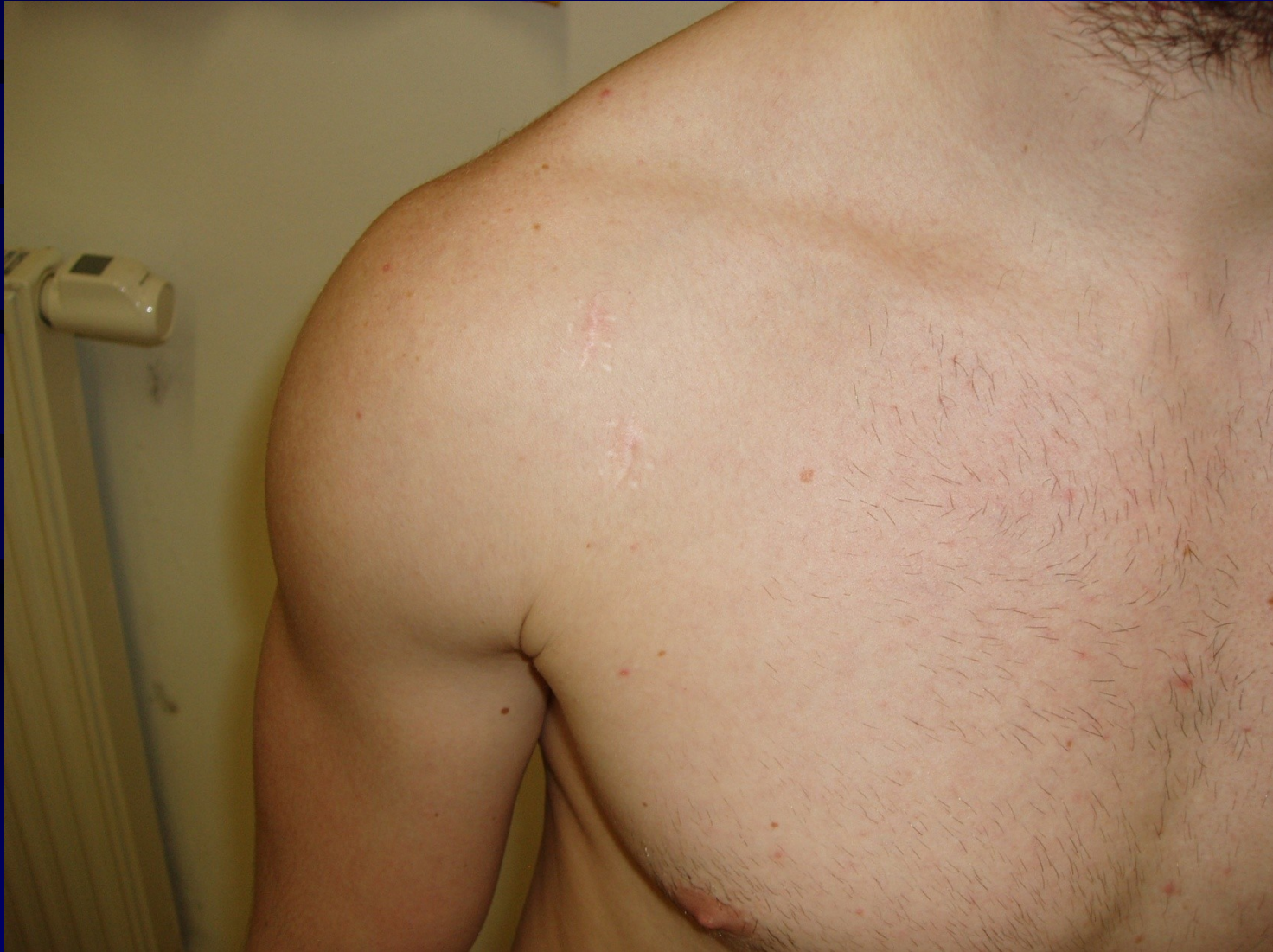

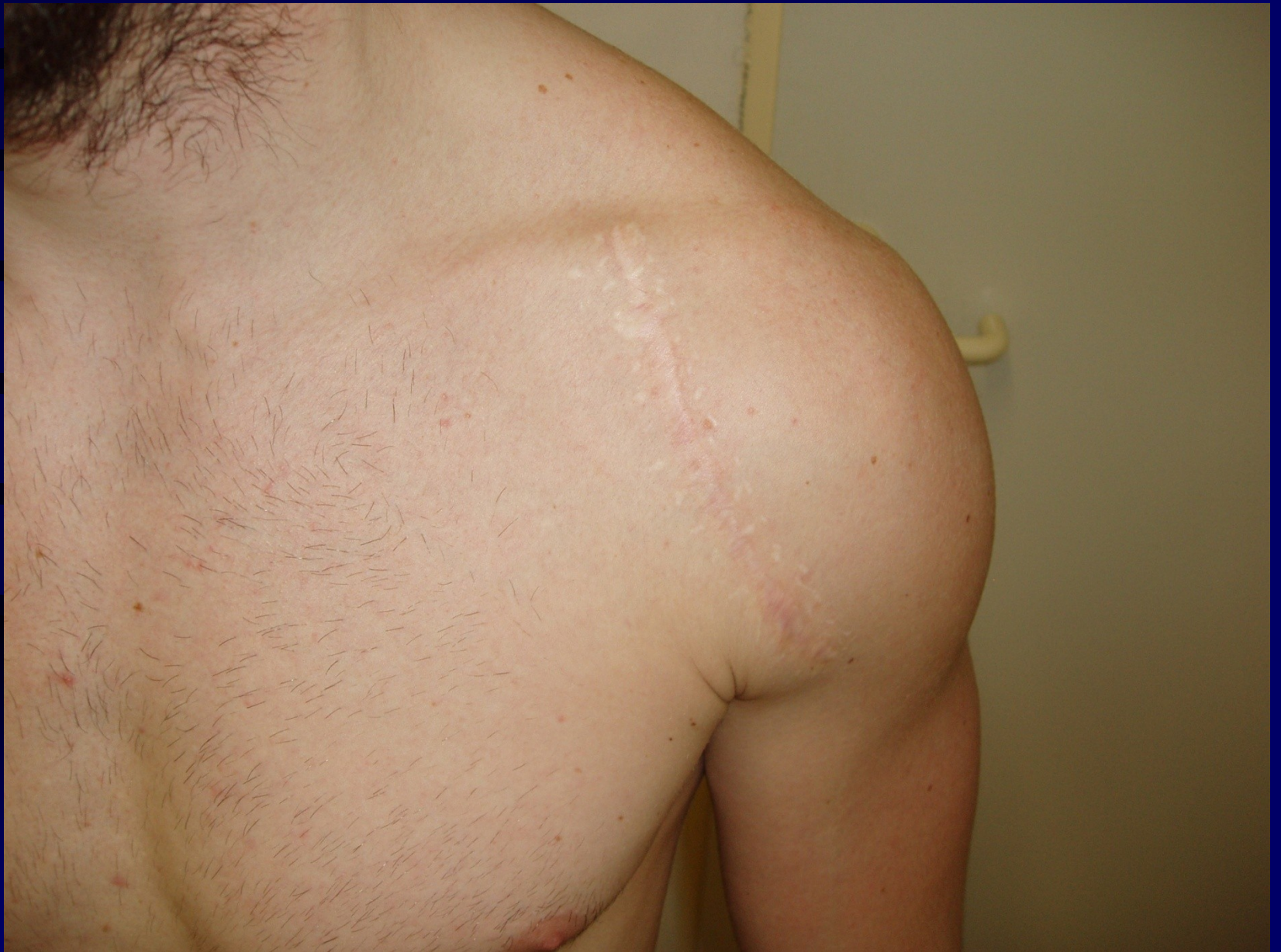Bankartova léze



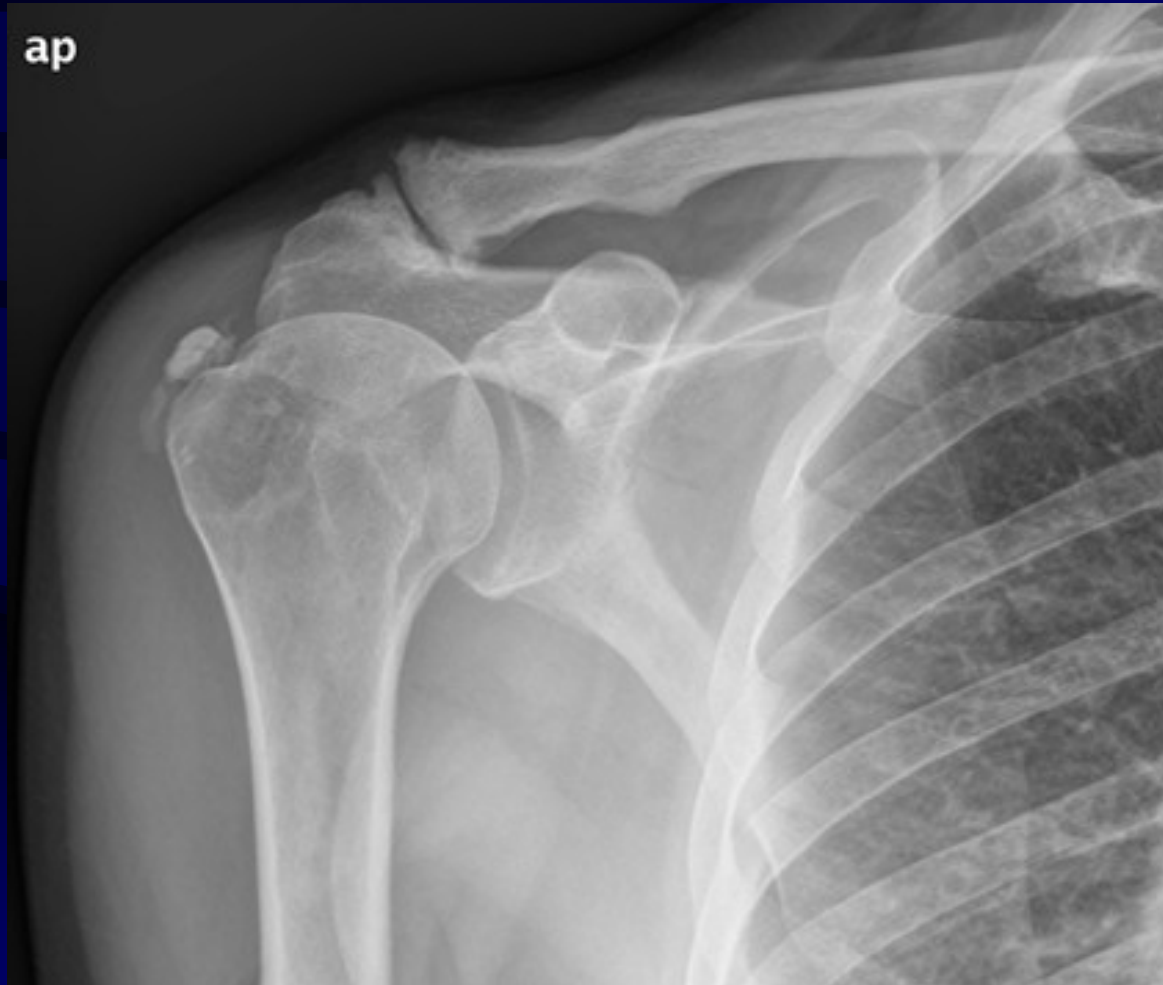Stabilizace dle Latarjeta



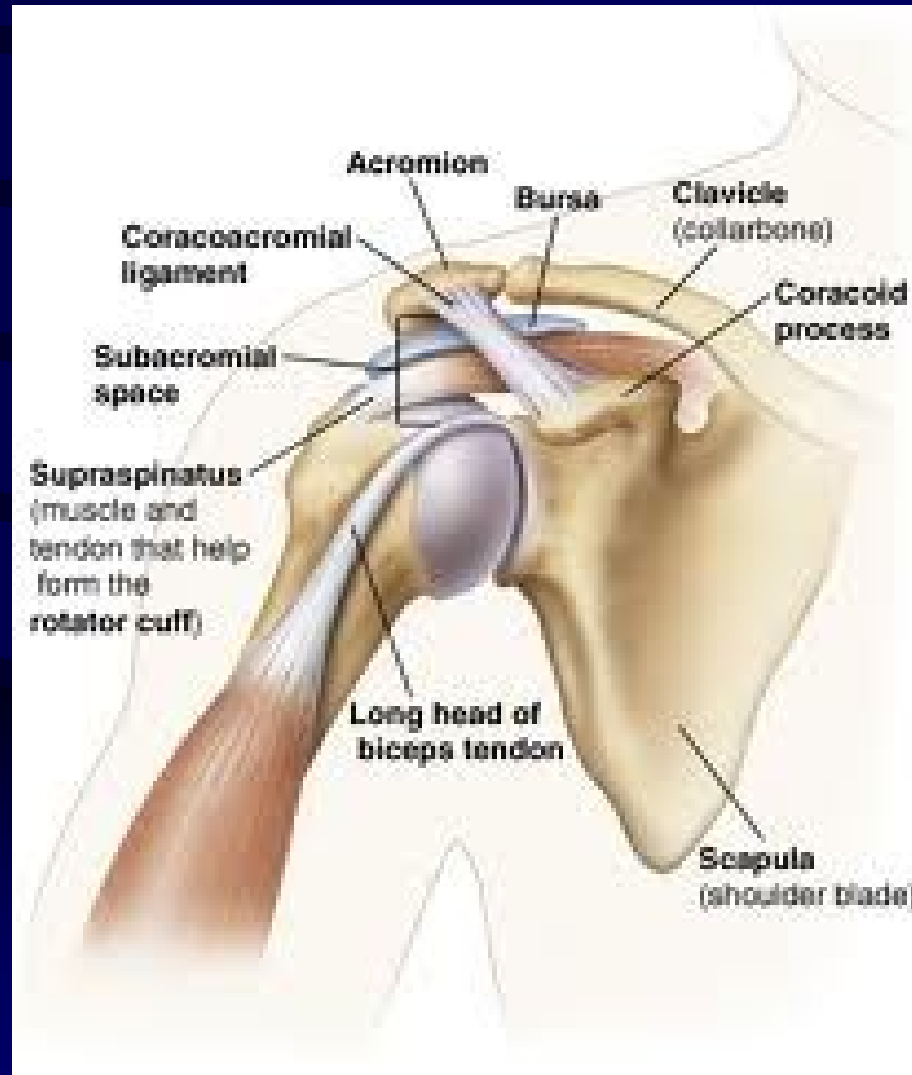



Kalcifikující tendinitida

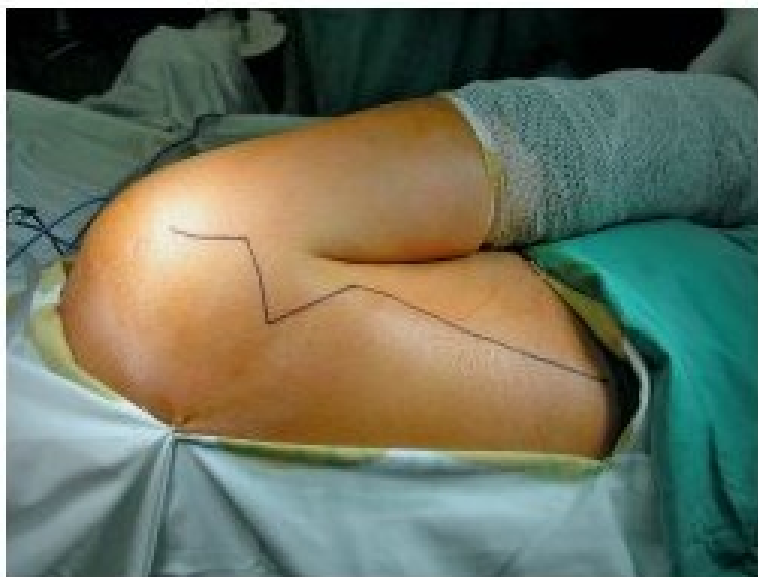

Rotátorová manžeta

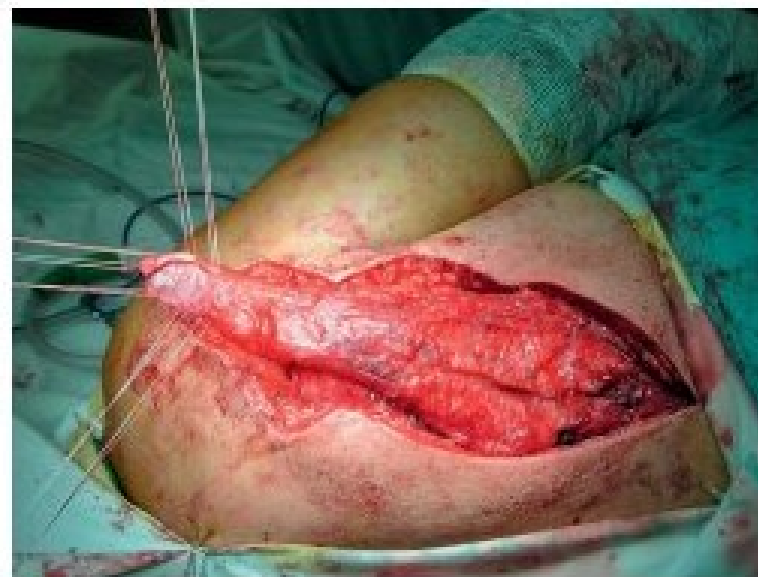

Rotátorová manžeta

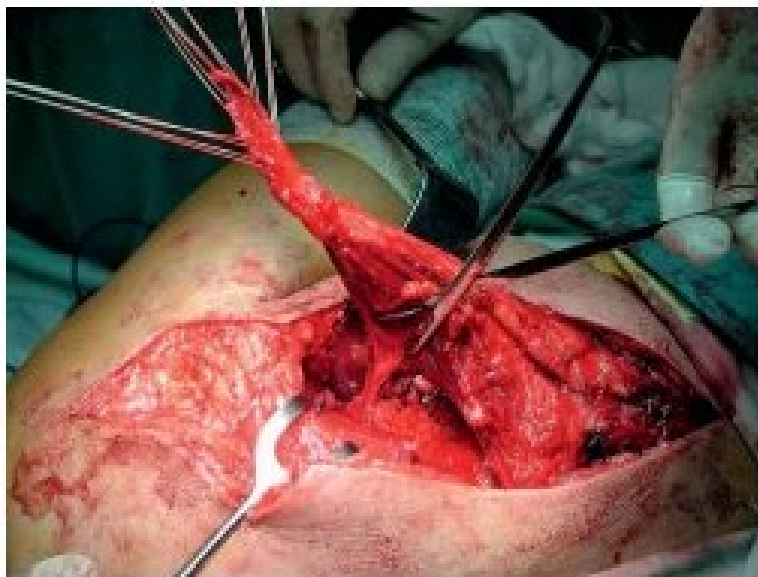- **Většinou chronické změny** (výjimečně akutní poranění)
- Léčba operační: sutura, **transfer m.lattissimus dorsi** či jiné šlachy (při rupturách větších jak cca 2,5cm), suprakapsulární augmentace



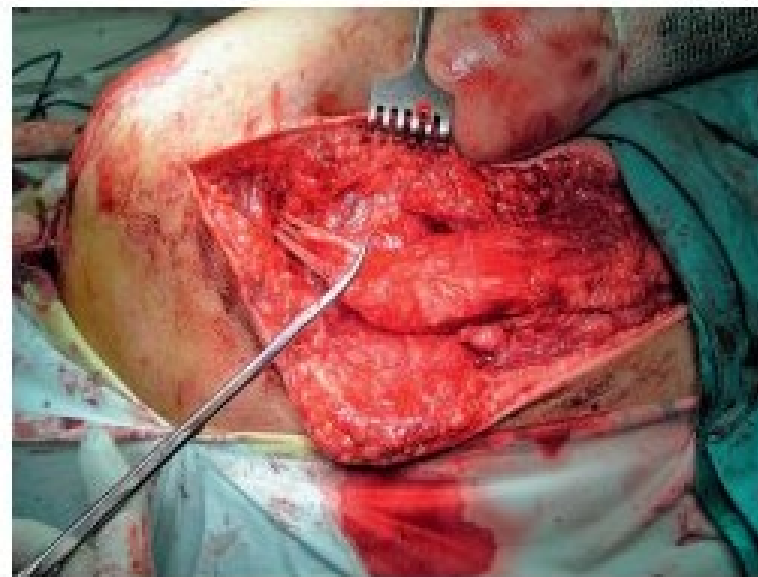Obr. 1. Kožní řez



Obr. 2. Stav po odetnutí kůže, mobilizaci svalů a naložení stehů



Obr. 3. Preparace nervové cévní stopy



Obr. 4. Protážení předního laloku do proximální operační dráhy

Závěr

- Základem diagnostiky ramenního kloubu je **pečlivé klinické vyšetření**
- Při stanovení diagnózy je zahájena **včasná a adekvátní léčba**
- Nezbytnou součástí léčby ramene je **kvalitní RHB**
- S rozvojem a **zdokonalením artroskopie** jsou diagnostika i terapeutické možnosti významně rozšířeny