

Úžinové syndromy

MUDr. Martin Komzák, Ph.D.

Úžinové syndromy

- Chronická kompresivní mononeuropatie
- Vznik: průchodem nervu anatomicky definovanými tuhými a úzkými průchody
- Abnormálně probíhající, atypicky rozdělené či hypertrofické svaly (kulturisté)
- Nejčastější úž.sy: syndrom karpálního tunelu (SKT)

Dg.

Anamnéza:

- fyzická činnost,
- průvodní nemoci (DM, Dna, endokrinopatie, hypertenze)

Klinické vyšetření:

- parestezie, dysestezie (jiná kvalita cití), alodynies (dotek vnímán jako bolest)
- u pokročilých stádií hypotrofie svalů
- lokální nález – otok či nahromadění vaziva, místní bolestivost, spasmus svalů, bolestivost či zduření vazů a šlach
- Tinelův příznak – bolestivý poklep s iritací v průběhu nervu
- **potvrzení diagnózy: EMG**

Terapie

- Vyloučit vyvolávající příčinu – přetěžování
- Fyzikální léčba – UZ, DD proudy, laser
- Lokální aplikace kortikoidů
- Operační revize a dekomprese nervu

Úžinové syndromy HK

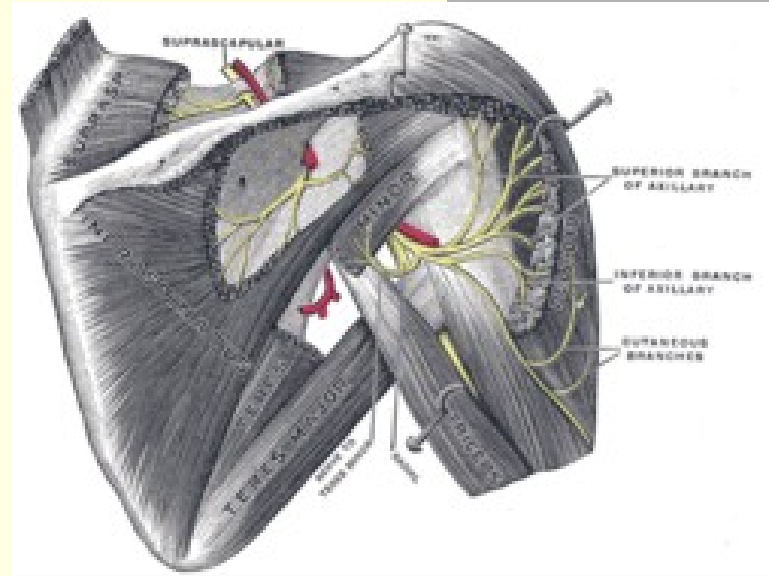
- N.suprascapularis
- Sy supinátorového kanálu
- Komprese n.medianus či n.ulnaris ve Struthersově kanálu
- Pronátorový sy
- Sy karpálního tunelu
- Sulcus n.ulnari
- Kubitální tunel
- Guyonův kanál

Úžinové syndromy DK

- Meralgia paresthetica
- Hunterův kanál – n.saphenus
- Sy m.piriformis
- Mortonova metatarzalgie
- Sy peroneálního kanálu

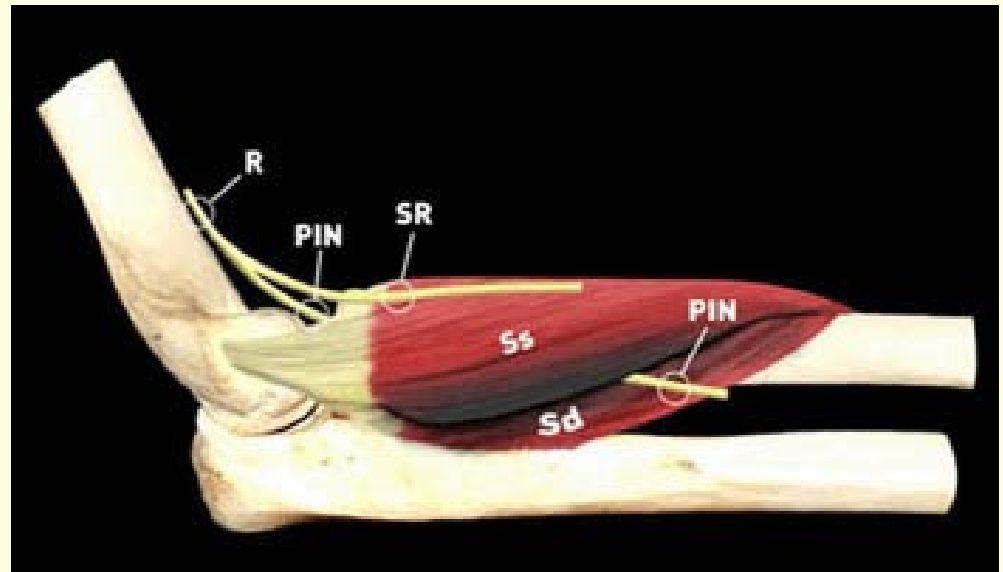
N.suprascapularis

- v incisura scapule
- bolesti v oblasti horního okraje lopatky a do ramene



Sy supinátorového kanálu

- ramus prof.n.radiali
- Průchod tuhým či hypertrofickým m.supinator (Frohseho arkáda)
- Slabost až paréza extenze všech prstů, citlivost zůstává zachována



Struthersův kanál

- Při výskytu abnormálního proc.supracondylaris nad mediálním kondylem humeru – Struthersův vaz k mediálnímu epikondylu humeru – úžina pro n.medianus, někdy i n.ulnaris
- brnění ruky i prstů v inervační oblasti n.medianus, event. n.ulnaris

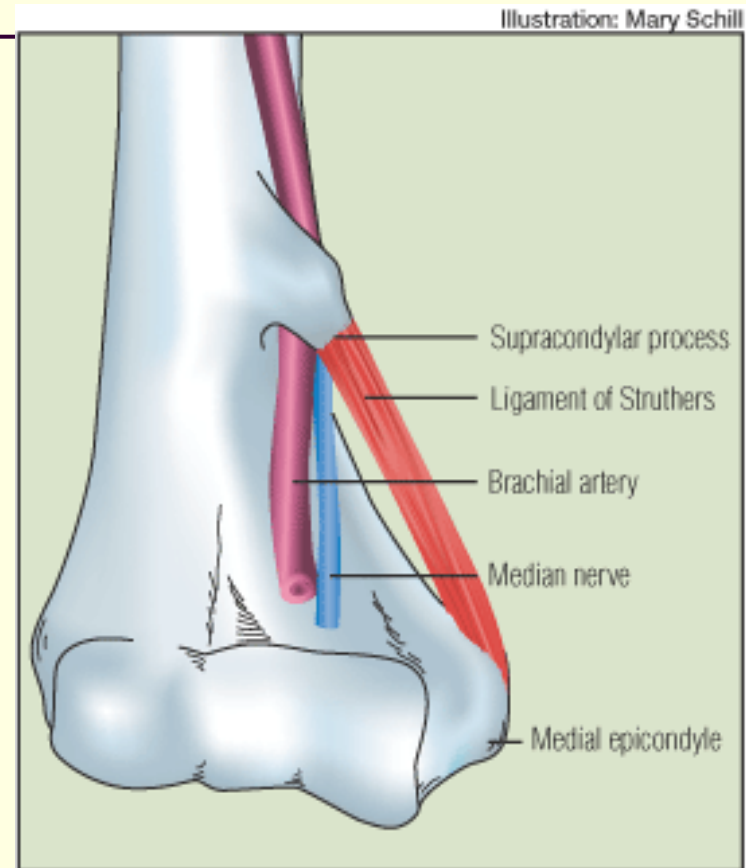
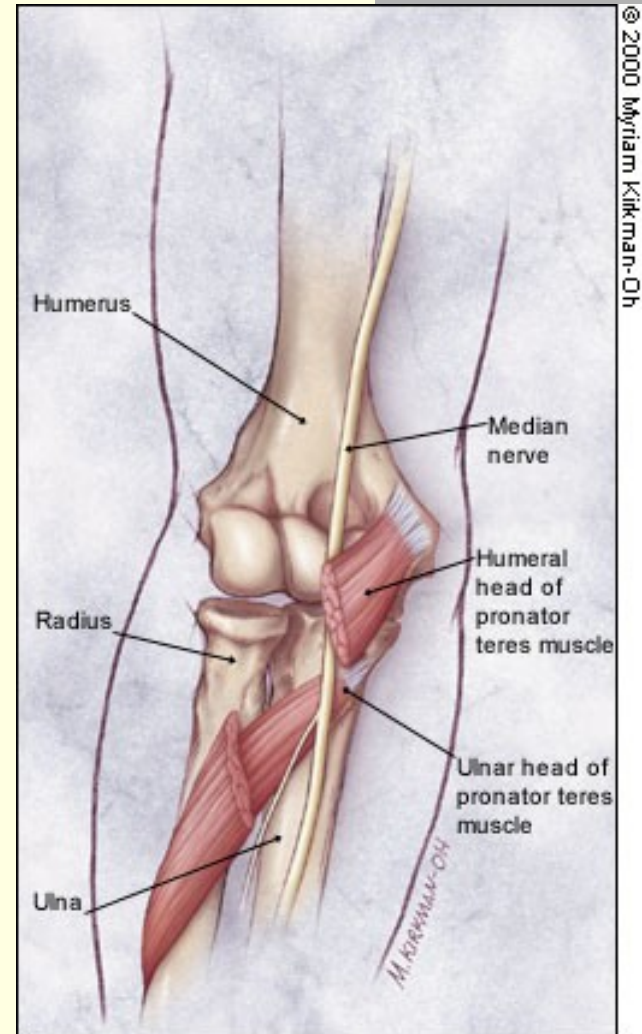


FIGURE 3. Diagram of a supracondylar process demonstrates the relationship of the supracondylar process to the ligament of Struthers, brachial artery, and median nerve.

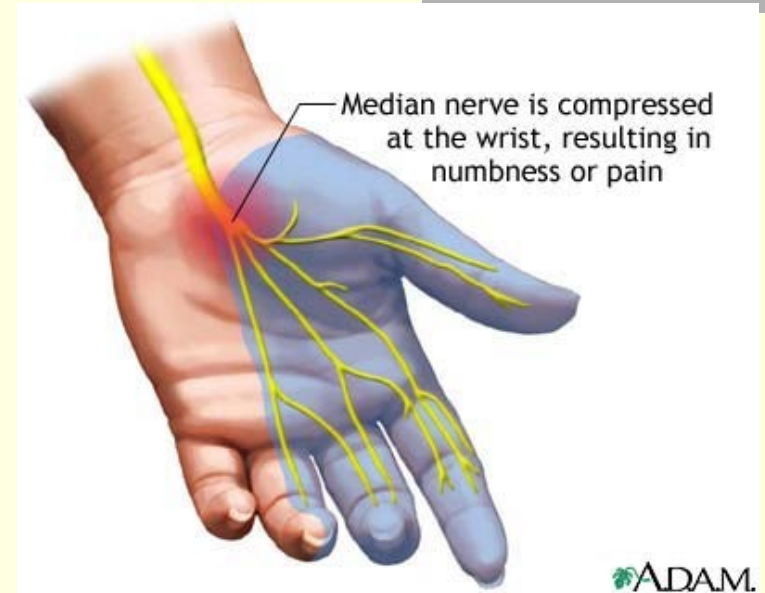
Pronátorový syndrom

- Při průchodu přes m.pronator teres komprese n.medianus
- Při přetěžování lokte
- Bolesti v lokti a proxim. předloktí, brnění ruky a prstů



Syndrom karpálního tunelu

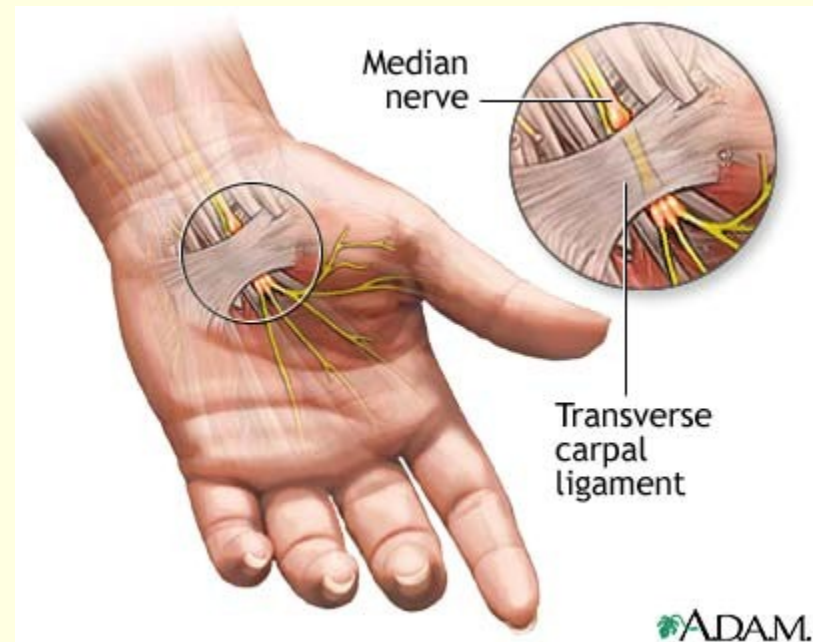
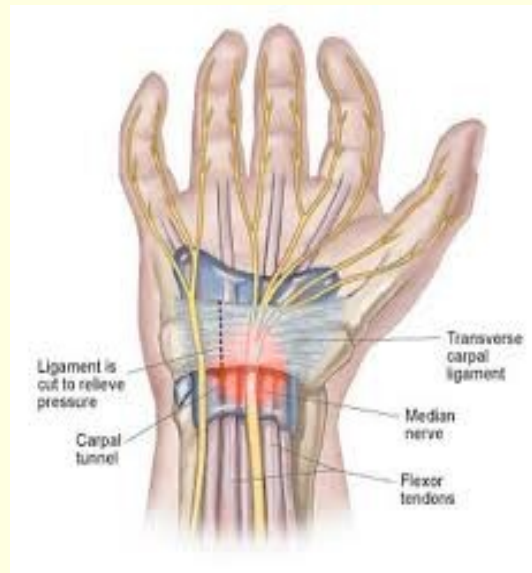- Nejčastější úž.syndrom
- Kompresie n.medianus v karpálním tunelu
- ženy:muži 4:1
- Parestezie prstů, dlaně, hřbetu ruky i předloktí
- Při progresi noční a klidové brnění
- Bolesti následné, sekundární



Syndrom karpálního tunelu

■ Vyšetření

- Phalenův manévr – flexe zápěstí s tím, že si nemocný přitiskne obě ruce hřbety k sobě
- -Tinelův příznak – bolestivý poklep
- EMG



Syndrom karpálního tunelu

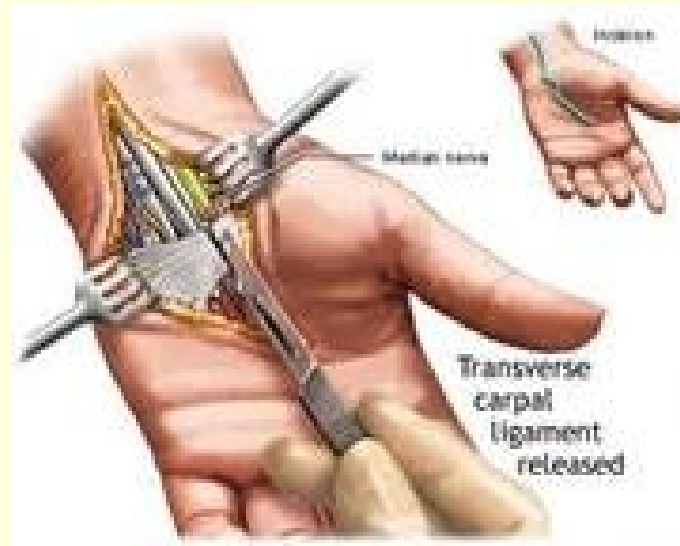
Příčiny:

- Idiopatický
- Gravidita (3.trimestr)
- Kongenitální anomálie
- Metabolické nemoci
- Expanze v karpálním tunelu
- Infekční nemoci
- Neuropatie
- Traumata – chronická, sportovní – cyklisté
- Profesionální přetížení – řidiči, dělníci, dojičky,...

Syndrom karpálního tunelu

Terapie:

- Snížit zátěž ruky
- Injekce kortikoidy
- Fyzikální procedury
- Operace – protěť lig.carpī transversum

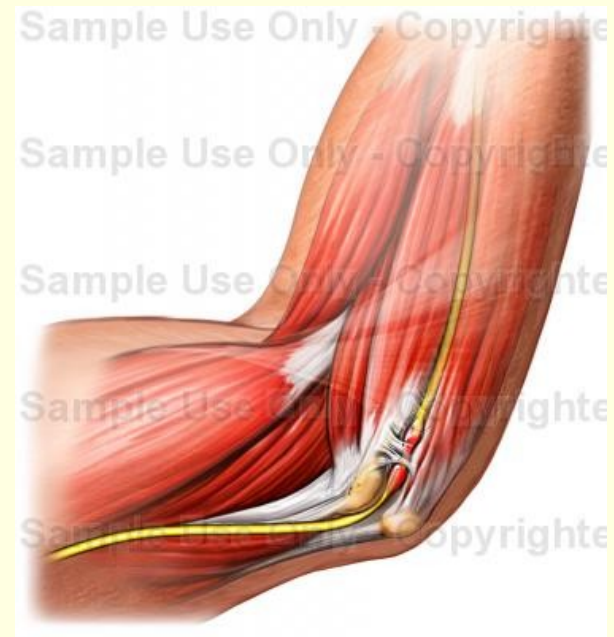

Kompresie n.ulnaris

- Struthersův kanál
- Sulcus n.ulnari
- Kubitální tunel

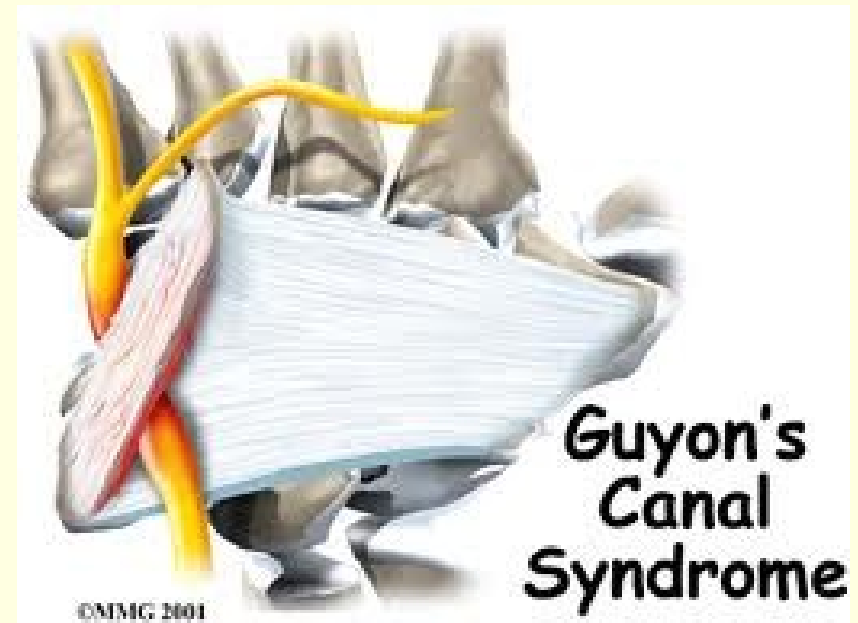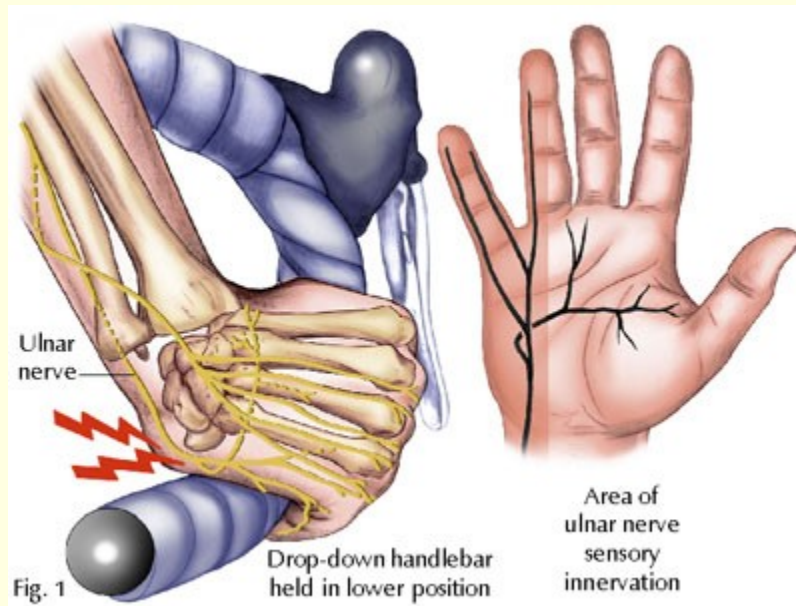
- Brnění 4.-5.prstu,
pálivé bolesti,
zhoršují se v noci
nebo při flexi v lokti

- Konzervativní léčba
většinou úspěšná



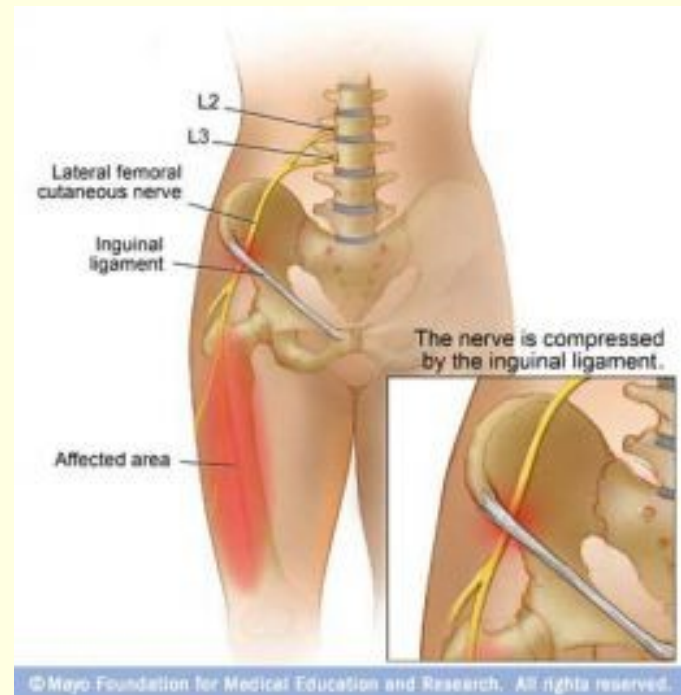
Komprese n.ulnaris

■ Guyonův kanál



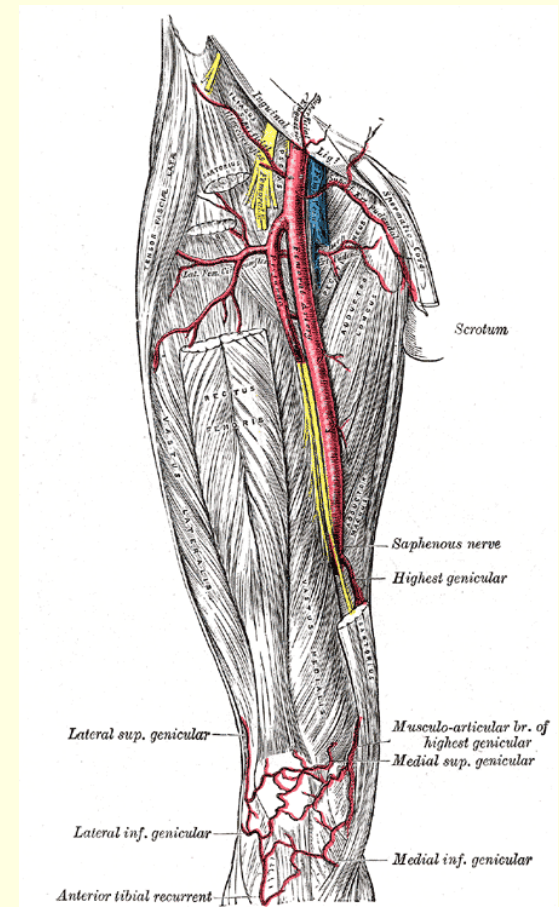
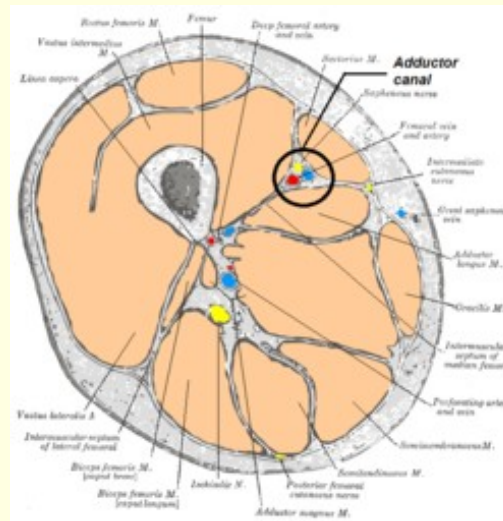
Meralgia paresthetica

- Komprese n.cutaneus femoris lateralis při průchodu na stehno ve fibrozním kanálu fascia lata mediálně od SIAS
- Pálivé bolesti a hypestesie na zevní ploše stehna



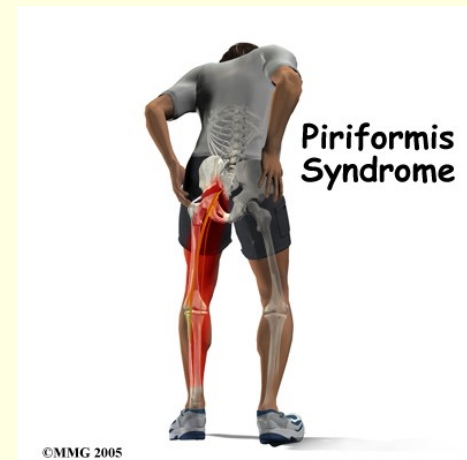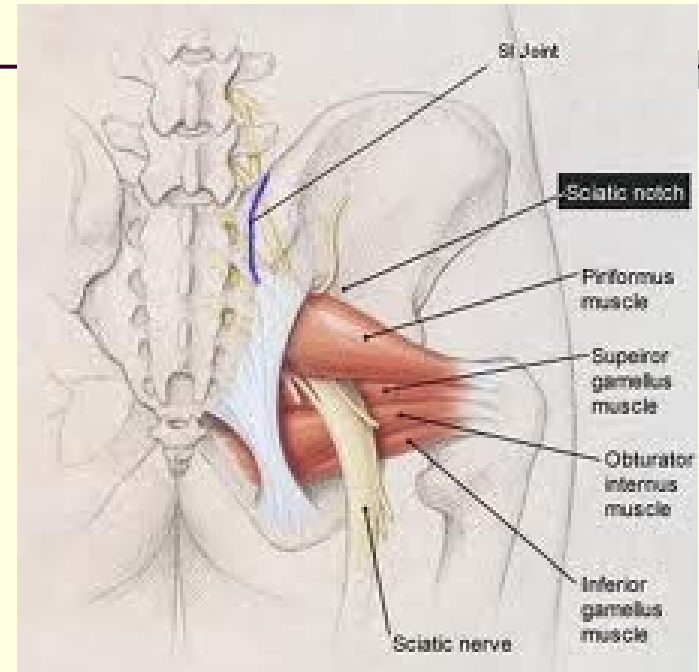
Hunterův kanál

- N.saphenus při průchodu pod šlachou m.adductor magnus asi 10cm nad patelou
- Inervace mediální plochy kolena a tuberositas tibie



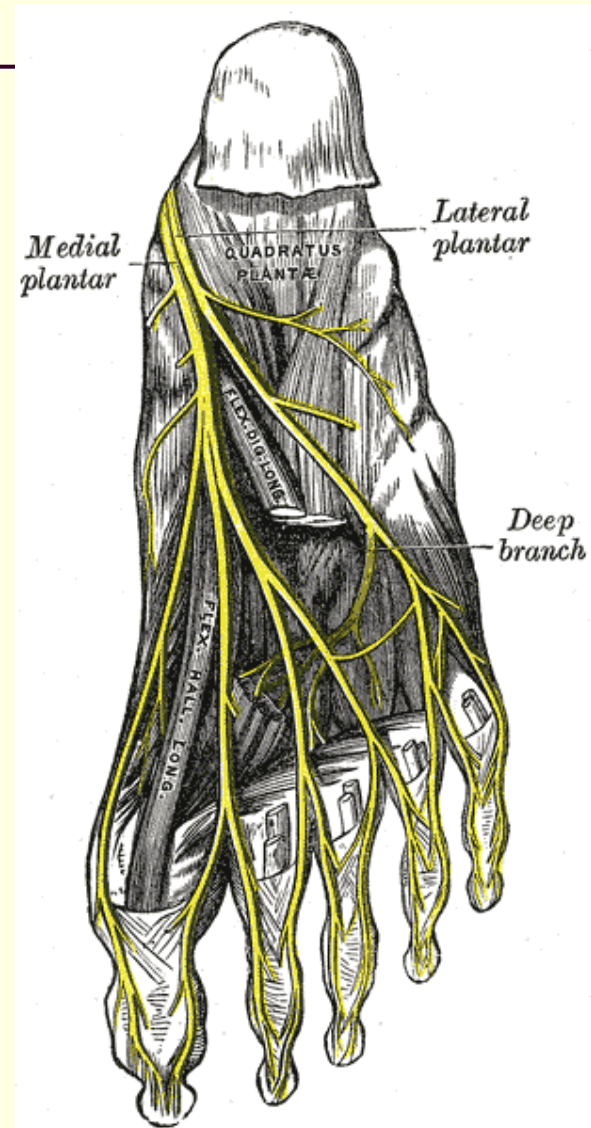
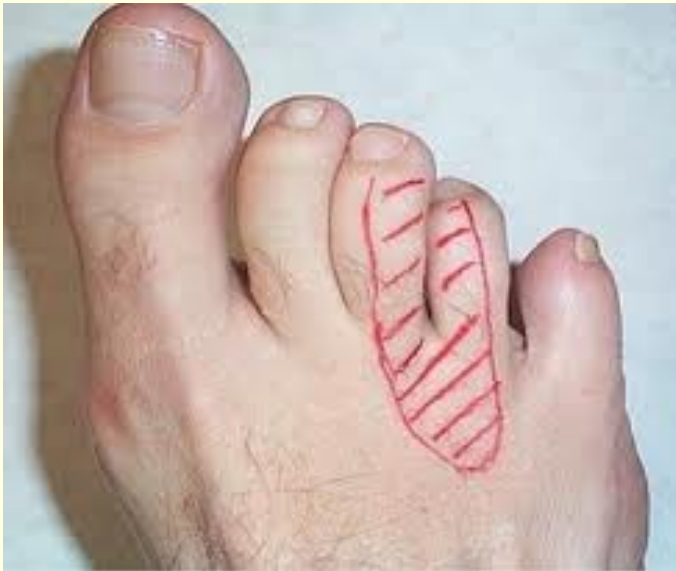Syndrom m.piriformis

- úžinový sy n.ischiadicus
- vzácný
- komprese nervu tuhými vlákny m.piriformis při průchodu skrze foramen infrapiriforme
- Bolesti v hýždí, brnění s propagací po zadní ploše stehna a bérce



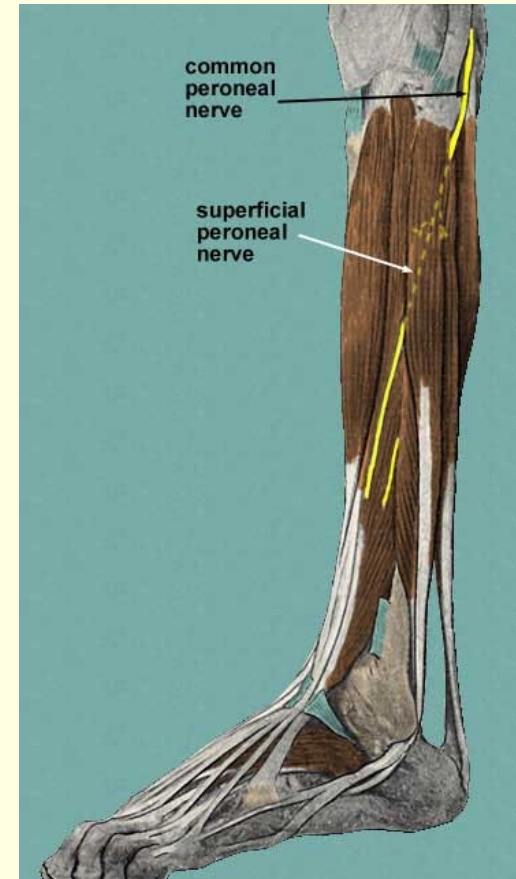
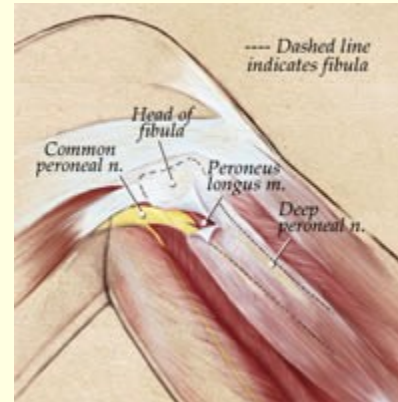
Mortonova metatarzalgie

- Léze plantárního interdigitálního nervu s maximem v oblasti III. a IV.MTT s projekcí do těchto prstů



Syndrom peroneálního kanálu

- N.peroneus communis
- Vzácný syndrom – častější jsou akutní zevní kompresivní syndromy
- Brnění po zevní ploše bérce a na hřbetě nohy, bolesti nebývají
- Zakopávání o špičku-nepostaví se na patu-kohoutí chůze



Přední tarzální tunel

- R. profundus n. peronei – komprese lig. cruciatum hlezenného kloubu nebo šlachou m. ext. hall. long.
- Parestesie do 1.-2. prstu

