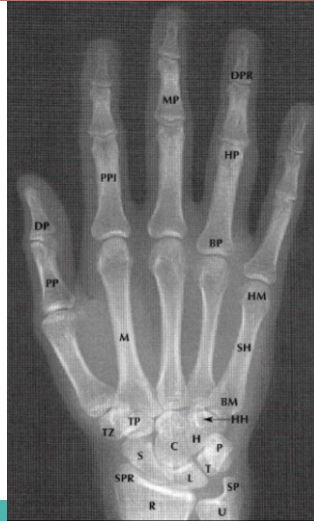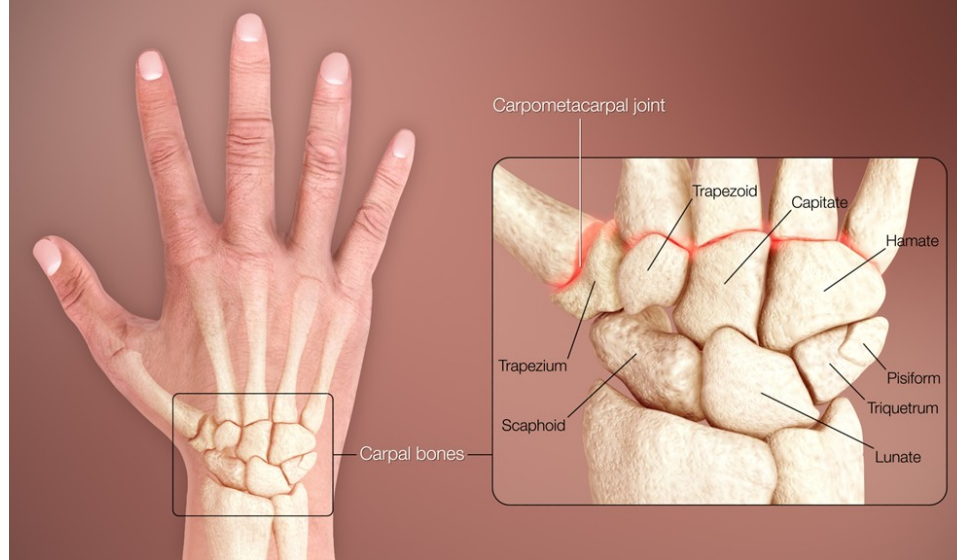

Měkké a mobilizační techniky ruky

— Mgr. Aleš Pospíšil —
Mgr. Zuzana Kršáková

Ruka

Dělíme ji na 2 hlavní části:

- Zápěstí a prsty
- ❑ **Kostra ruky:**
- ❑ **Kosti karpální (zápěstní) - 8**
 - ❑ **Proximální řada:** scaphoideum, lunatum, triquetrum, pisiforme,
 - ❑ **Distální řada:** trapezium, trapezoideum, capitatum, hamatum
- ❑ **Kosti metakarpální (záprstní) - 5**
 - ❑ články prstů- 14



Klenba ruky

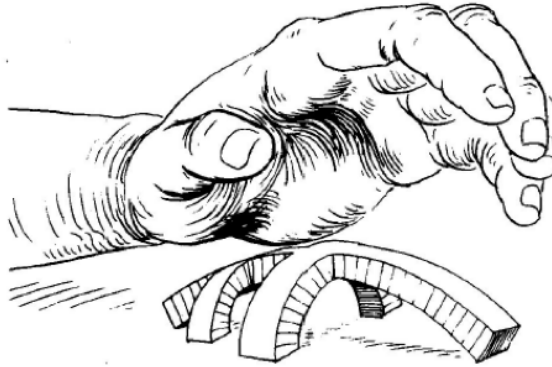


Fig. 7. The arched framework of the hand is supported by the hand's intrinsic muscles.

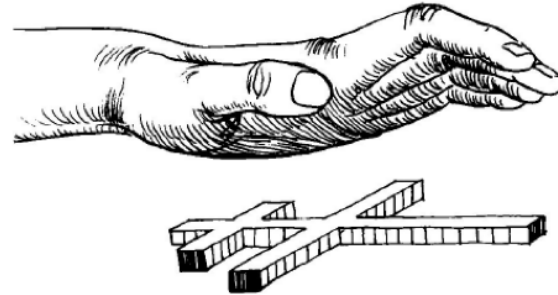


Fig. 8. If the intrinsic muscles of the hand are absent or atrophied, the palmar surface will lose its contour.

Funkce ruky

- ❑ Opora – řetězení poruch
- ❑ Smysl – porucha čítí
- ❑ Úchop – změna stereotypu
- ❑ Komunikace
- ❑ Vliv telefonu na postavení palce
- ❑ Úchopová funkce palce

Vyšetření ruky

- ❑ Anamnéza – NO (nynější potíže)
- ❑ **ztuhlost?** –např. ranní? – revmatické on.?
- ❑ 2. **obratnost?** Jak zvládá běžné úkony jemné motoriky (knoflíky)? Vypadávání předmětů z rukou?
- ❑ 3. **brnění?** Hlavně v noci, budí ze spaní nad ránem, zmizí po protřepání? – sy. karpálního tunelu?
- ❑ 4. důležitost zjištění **pracovní a sportovní zátěže + úrazů** v oblasti zápěstí a ruky (poranění šlach flexorů a extensorů)...

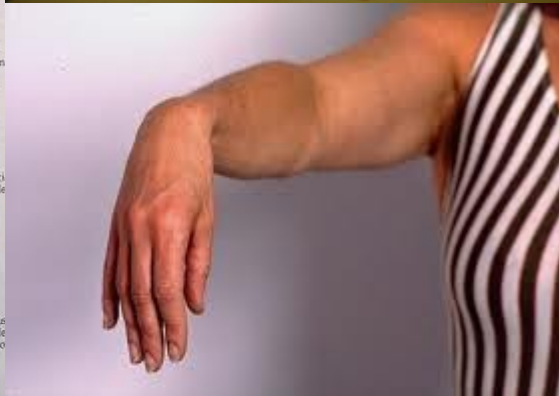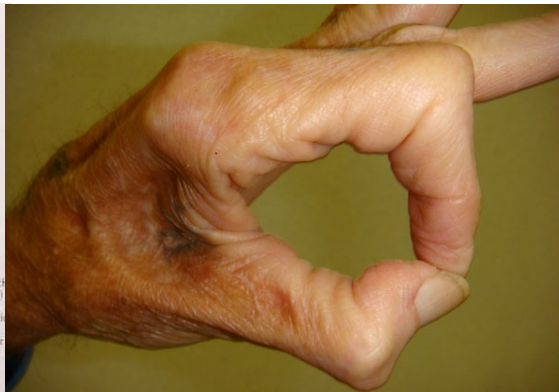
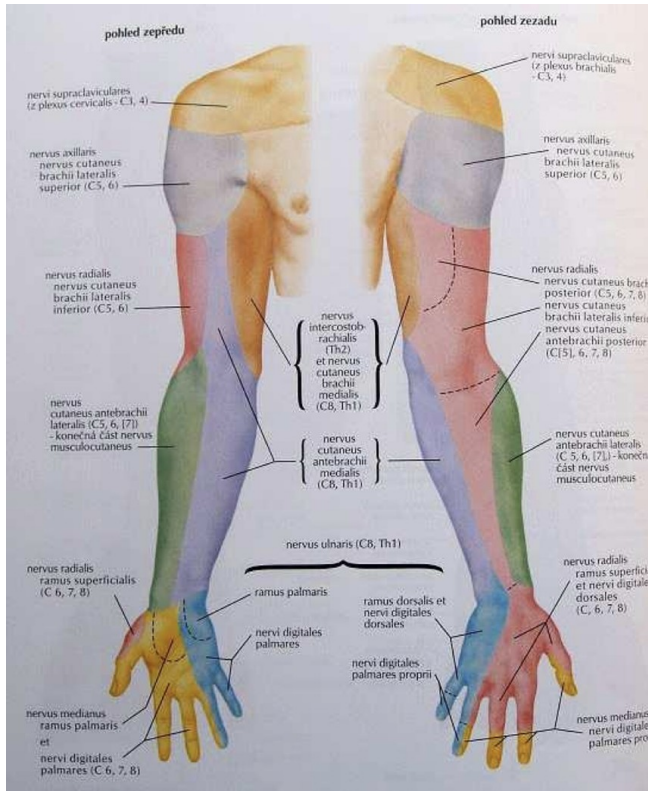
Vyšetření ruky - aspekce

- ❑ Celkový vzhled
- ❑ Konfigurace kloubů?
- ❑ Deformace a rozšíření zápěstí? Posttraumatické změny + degenerativní postižení...
- ❑ Deformity zápěstí a prstů? Revmatická postižení ruky...
- ❑ Otoky kloubů? Kvalita kůže? Barva kůže? Otok, začervenání a deformity kloubů jsou typické pro revmatická on. ...

Vyšetření ruky - palpace

- ❑ Palpačně vyšetřujeme postupně zápěstí, dlaň, metakarpofalangeální a interfalangeální klouby
- ❑ **Citlivost dlaně** – sledujeme reaktivitu
- ❑ **Napětí tkání**
- ❑ **Flexibilitu prstců – pasivní pohyb**
- ❑ **Palpační citlivost** – karpální kůstky, při bolestech v zápěstí se zaměřujeme zejm. na **os scaphoideum**, jejíž pakloub může být zdrojem obtíží; dále vyšetřujeme **lig. carpi volare**, především otok, zvýšené napětí vazů, krepitace apod.
- ❑ **Trofika** - v dlani - izolovaná **hypotrofie svalů thenaru** je typická pro sy karp. tunelu a **interoseální sval. atrofie** pro perif. lézi myotomu C8 nebo lézi n. ulnaris
- ❑ **Aktivní pohyb**

Vyšetření ruky

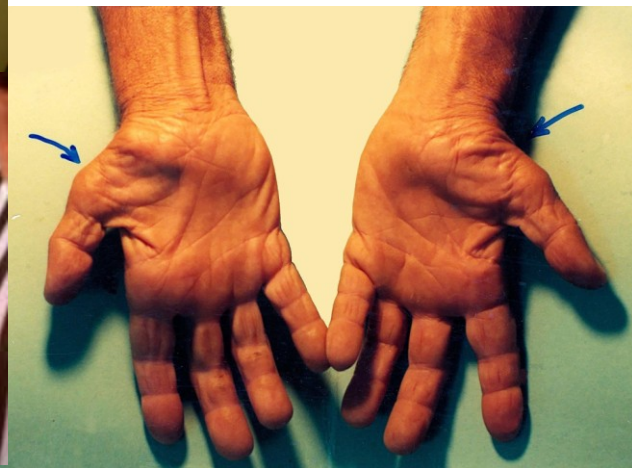

Rheumatoid Arthritis (Late stage)

Boutonniere deformity of thumb

Ulnar deviation of metacarpophalangeal joints

Swan-neck deformity of fingers



Vyšetření - pasivní pohyby

- ❑ Velmi důležité vyšetření **joint-play** jednotlivých kloubů ruky a sledujeme omezení pohybu
- ❑ Vyšetřujeme pružení mezi radiem a ulnou, v radiokarpálním kloubu, pružení proximální a distální řady karpálních kostí i jednotlivých karpálních kostí proti sobě
- ❑ Podrobně vyšetřujeme **karpometakarpální kloub palce**, který je často postižen degenerat. změnami a je častým zdrojem bolestí ruky
- ❑ Dále vyšetřujeme pružení jednotlivých MCP kloubů a interfalangeálních kloubů
- ❑ detailně a prakticky dále viz mobilizace

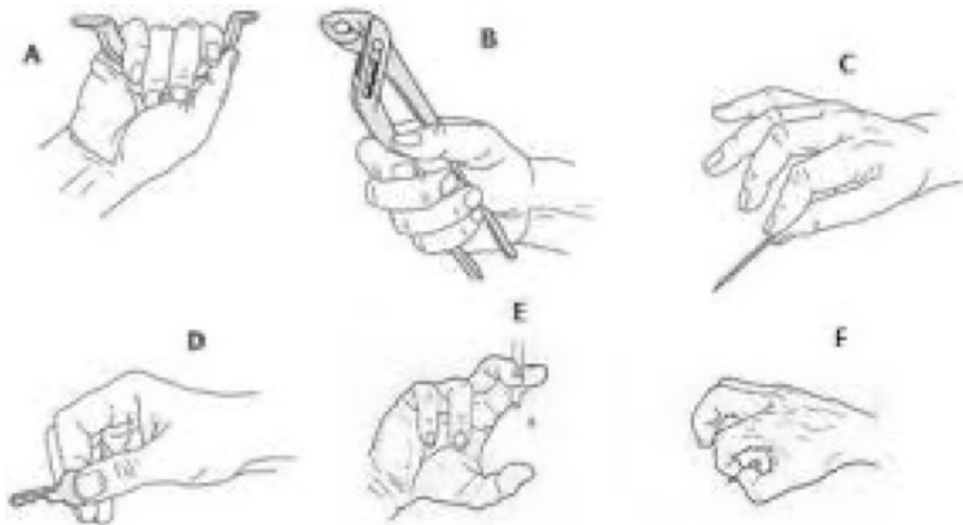
Vyšetření - aktivní pohyby

- ❑ Flexe-extenze – DOF:40-60°, PAF: 60-80°, převážně v radiokarpálním kloubu, distální řada karpů
- ❑ Dukce- RAD: 15-20°, ULD: 30-45°, v mediokarpálním kloubu
- ❑ Pronace 90°, supinace 90° – úchopová funkce ruky
- ❑ Cirkumdukce

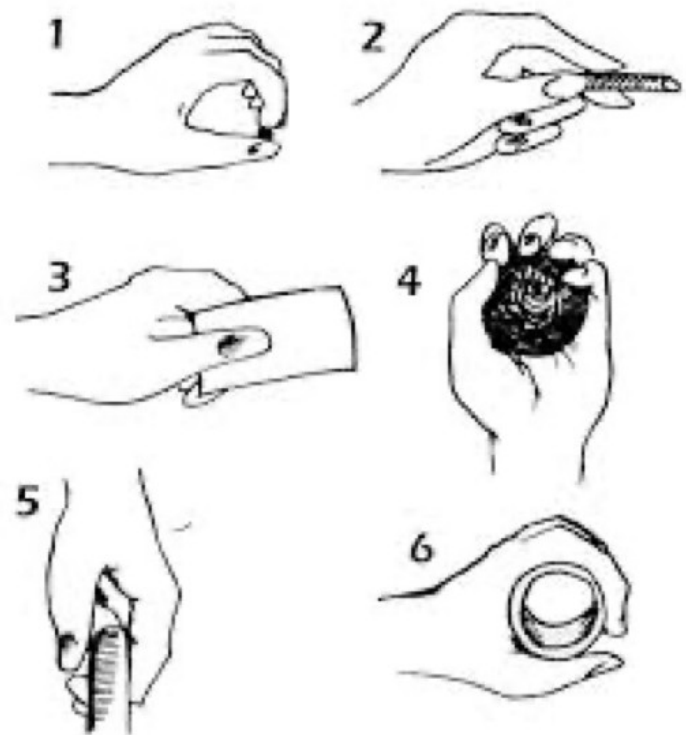
Vyšetření - aktivní pohyby

- ❑ Vyšetření úchopu a jemné motoriky:
- ❑ úchopy: **digitopalmární** (nutná intaktnost flexorů a extensorů), **palmární s palcovým zámekem** (nutná intaktnost i thenarové skupiny), **pinzetový úchop** (narušen u lézi n.medianus), **úchop s terminální opozicí palce a ukazováku** (tzv. štipec), **úchop s laterální opozicí** (tzv.klepeto) a **úchop interdigitální** (tzv.cigaretový)
- ❑ Jemná motorika: sledujeme provedení **tzv.špetky a kroužku**, tj. spojení mezi špičkami prstů a palce a spojení mezi palcem a špičkou prostředníku- síla a kvalita provedení?

Vyšetření - úchopy



(A: digitopalmární; B: palmární s palcovým zámek; C: pinzetový; D: s laterální opozicí palce a ukazováku; E: interdigitální; F: štipec),
(Kolář, 2009; Véle, 2006)

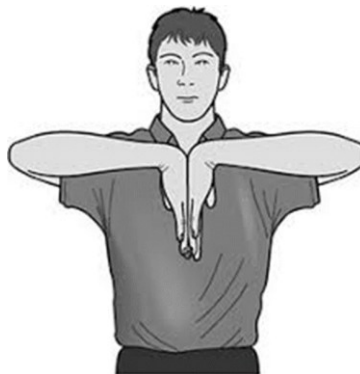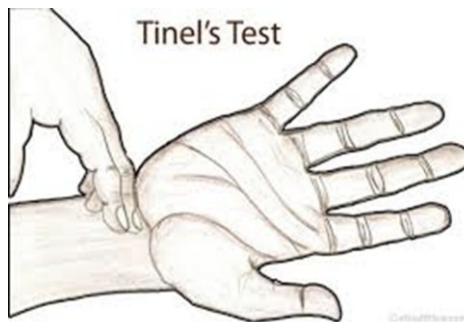


1 – Štipec 2 – Špetka 3 – Laterální úchop
4 – Kulový úchop 5 – Hákový úchop 6 –
Válcový úchop

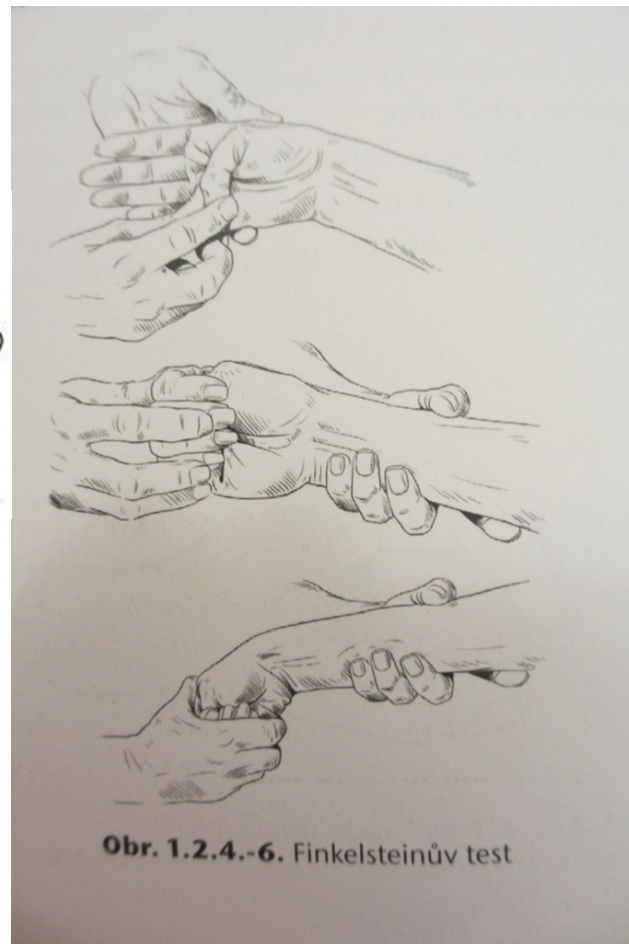
Vyšetření - funkční testy

❑ Finkelsteinův test-

- ❑ k diagnostice zánětu šlach m. abductor pollicis longus a m. extensor pollicis brevis- MORBUS DE QUERVAIN
- ❑ <https://www.youtube.com/watch?v=8WBVXBx34Wo>

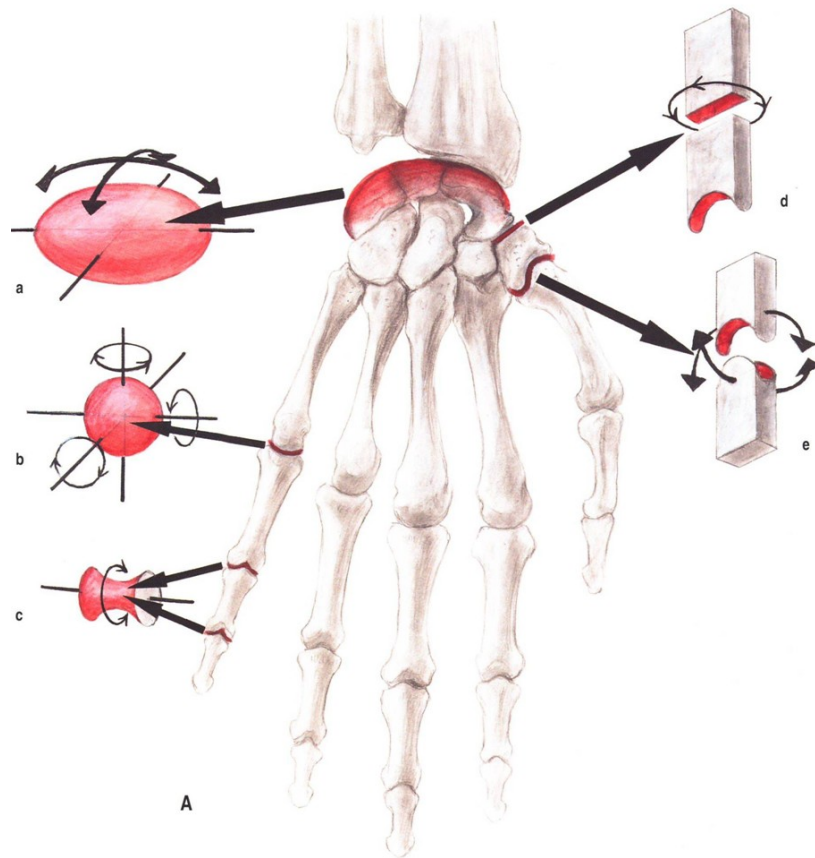


❑ Tinelův test, Phalenův příznak



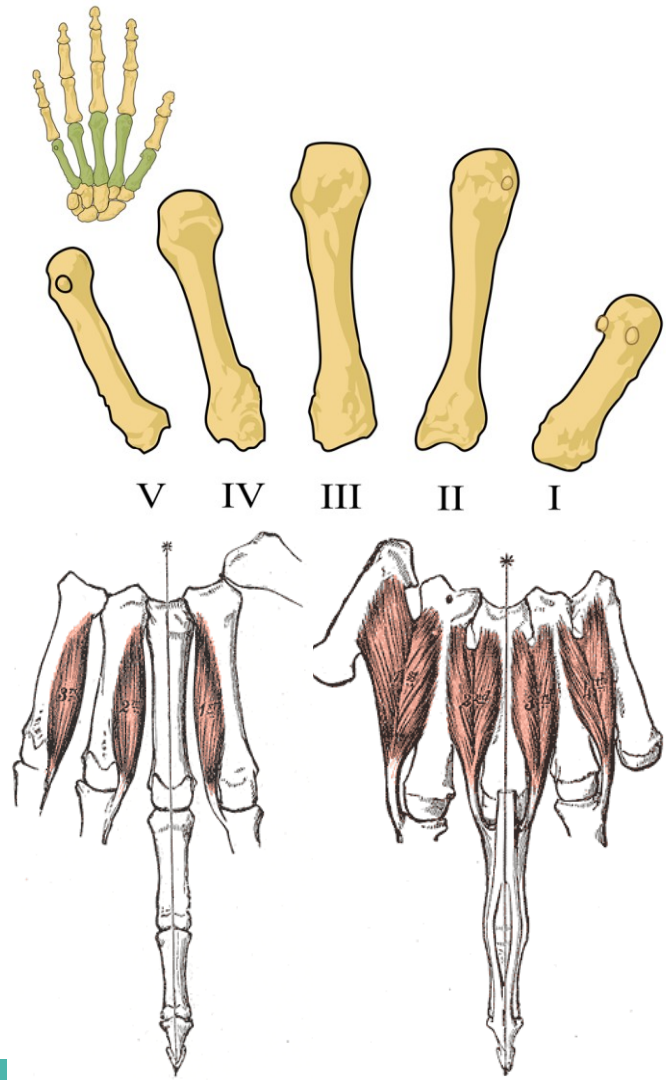
Ruka

- Elipsovité
- Kulový
- Válcový
- Ploché
- sedlový



Ossa metacarpalia

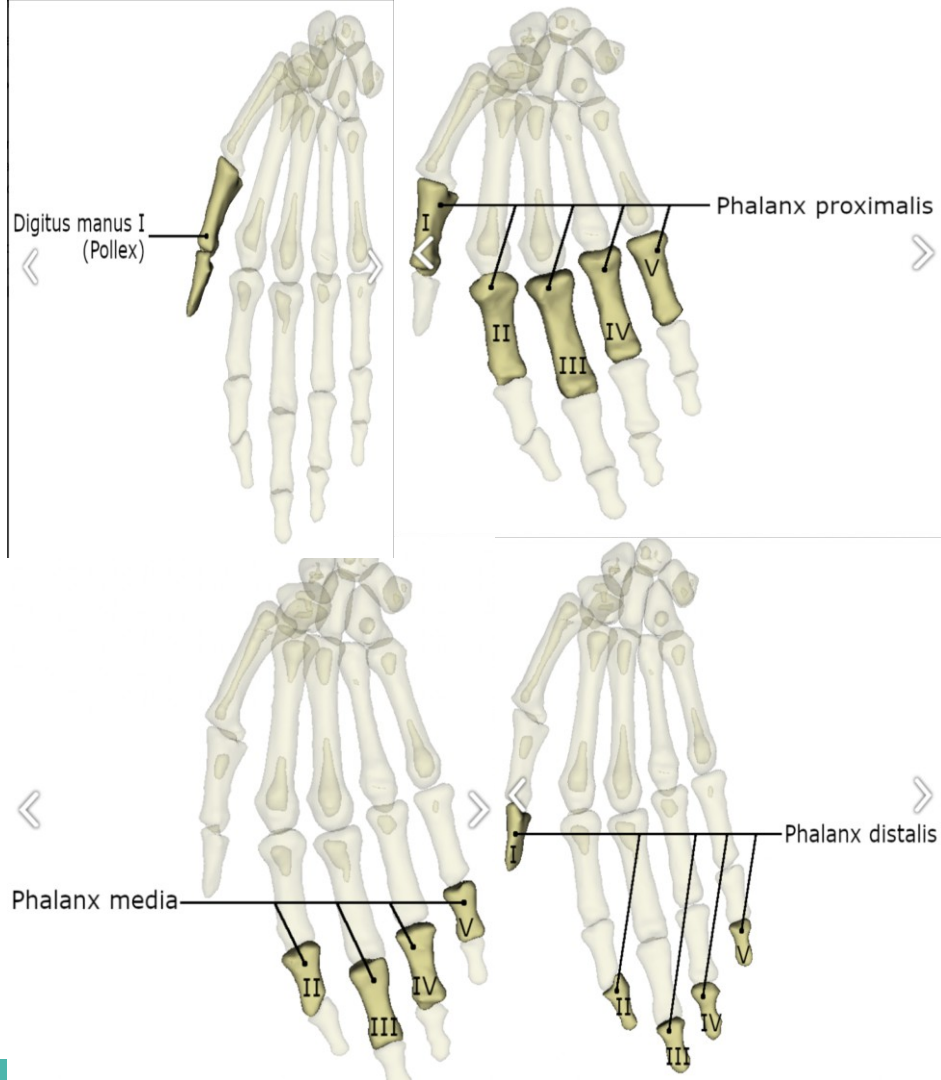
- ❑ 3 části kosti: basis, corpus, caput
- ❑ **Spatia interossea metacarpi**
 - ❑ Prostory mezi jednotlivými metakarpy, vyplňují je mm. Interossei
- ❑ **Sezamské kůstky**
 - ❑ V oblasti MCP kloubu palce
 - ❑ Mohou být však i v jiných MCP kloubech



Ossa digitorum manus

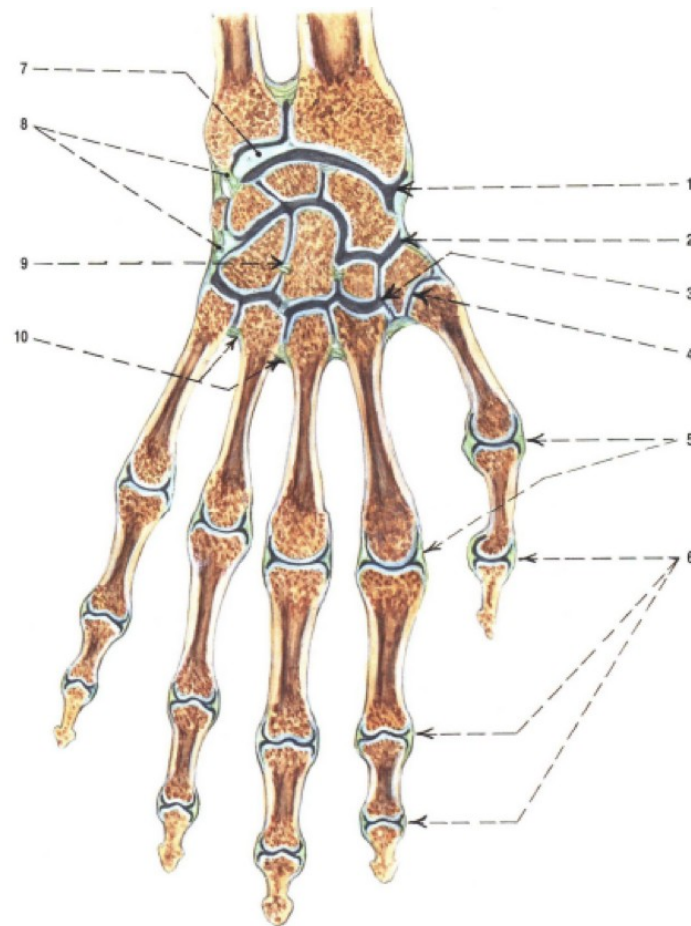
Dělí se na jednotlivé phalangey:

- ❑ Proximalis, medius, distalis
- ❑ Palec má pouze proximalis a distalis
- ❑ 3 úseky – basis, corpus, caput
- ❑ **Tuberositas phalangis distalis** – drsnatina na distálním konci posledního článku, upíná se zde husté vazivo vyplňující distální konec prstu
- ❑ Na rozšířené bazi proximálního článku je konkávní jamka pro skloubení s hlavicí metakarpu



Articulationes manus

- 1 art. radiocarpalis
 - 2 art. mediocarpalis
 - art. intercarpales
 - 3 art. carpometacarpalis
 - 4 art. carpometacarpalis pollicis
 - 5 artt. metacarpophalangeales
 - 6 artt. interphalangeales
 - 7 discus articularis
 - 8
 - 9 lig. intercapalium interosseum
 - 10 ligg. metacarpalia interossea
- (Čihák, 2011)

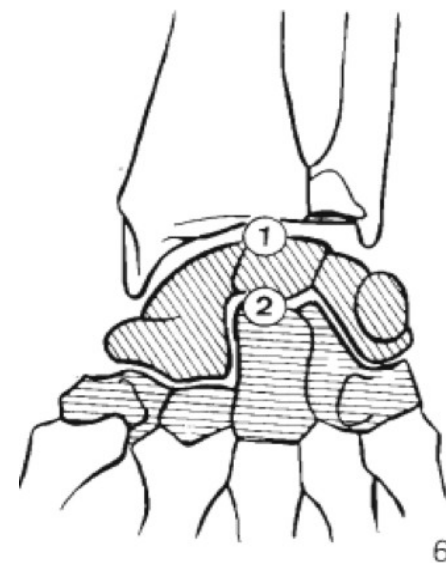
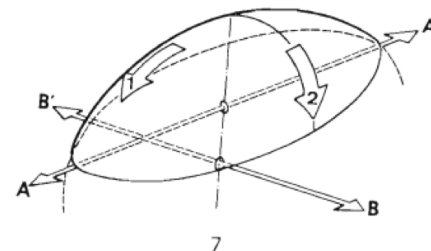


Articulatio radiocarpalis

- ❑ skloubení distálního konce předloktí s proximální řadou zápěstních kůstek (os scaphoideum, lunatum a triquetrum)
- ❑ kloub dvouosý elipsoidní (art. ellipsoidea)
- ❑ kloubní jamka tvořena facies articularis carpalis na distálním konci radia, ulnárně pokračuje jako discus articularis (ulna není přímo skloubena s carpem)
- ❑ hlavice tvořena os scaphoideum, lunatum a triquetrum
- ❑ od radiálního okraje pouzdra do kloubní štěrbině zasahuje *meniskoidní výběžek*, srovnává nestejně zakřivení jamky a složené hlavice

Articulatio radiocarpalis

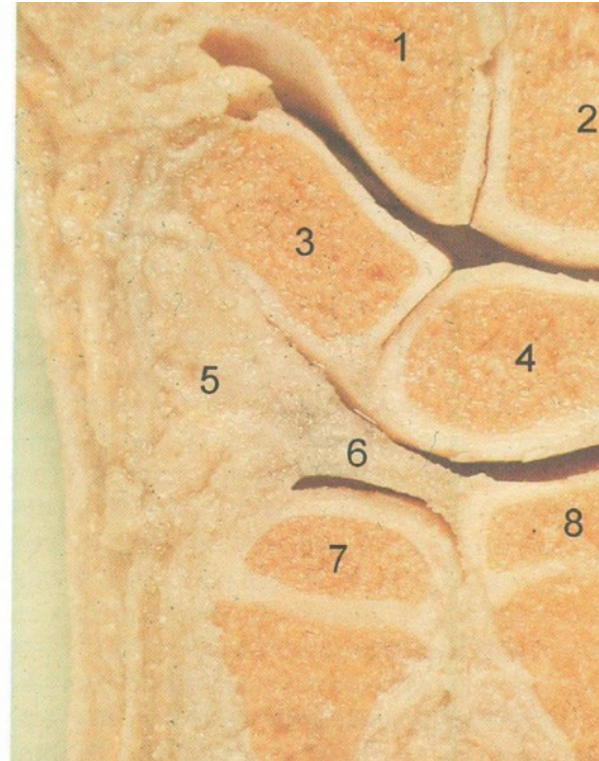
- **Styčné plochy:**
 - Facies articularis carpalis radii + discus articularis*
 - Os scaphoideum, lunatum, triquetrum*
- **Konkávní ve 2 směrech:** podél AA' FL/EX, podél BB' RD/UD
- **Discus articularis** - tlumí nárazy a tření, pobírá jen 20% tlaku. Od 30. roku degenerativní změny.



Articulatio radiocarpalis

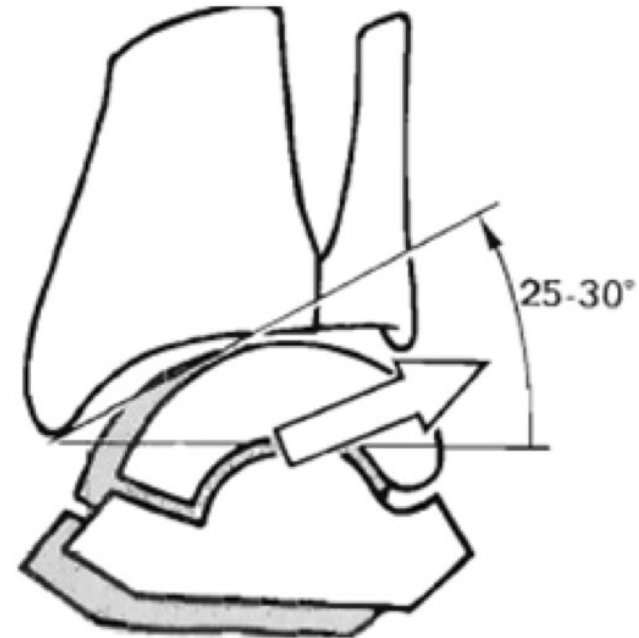
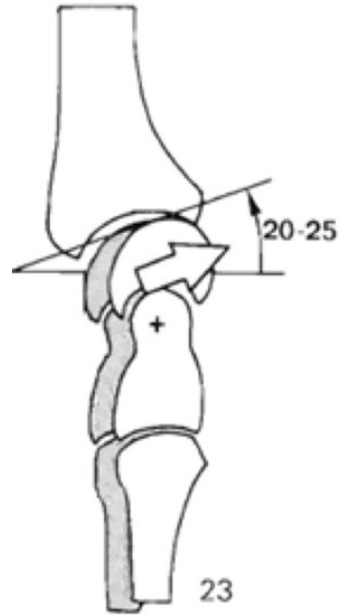
Triangulární fibrocartilaginózní komplex (TFCC)

- 1 Discus articularis
- 2 Ligamentum radioulnare
palmare et dorsale



Articulatio radiocarpalis

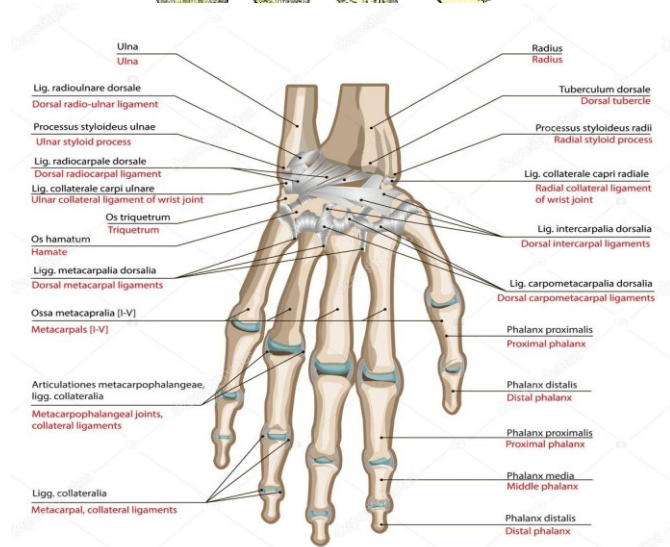
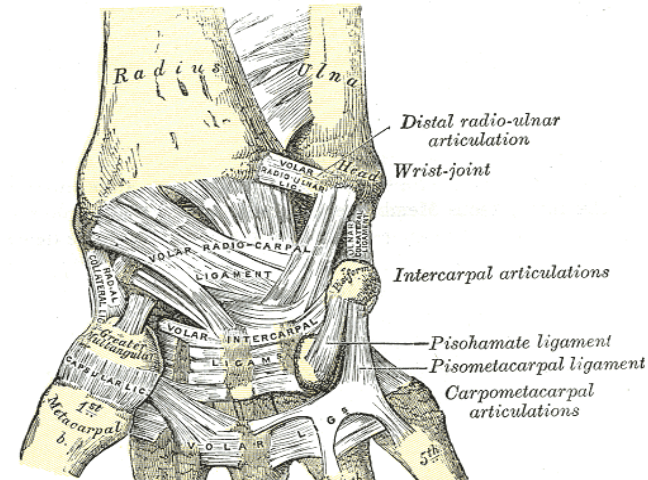
- ❑ Sklon artikulační plochy radia palmárně ($20-25^\circ$) a ulárně ($25-30^\circ$)
- ❑ Významná stabilizační role ligament.
- ❑ Fixace při repozici zlomenin.



Articulatio radiocarpalis

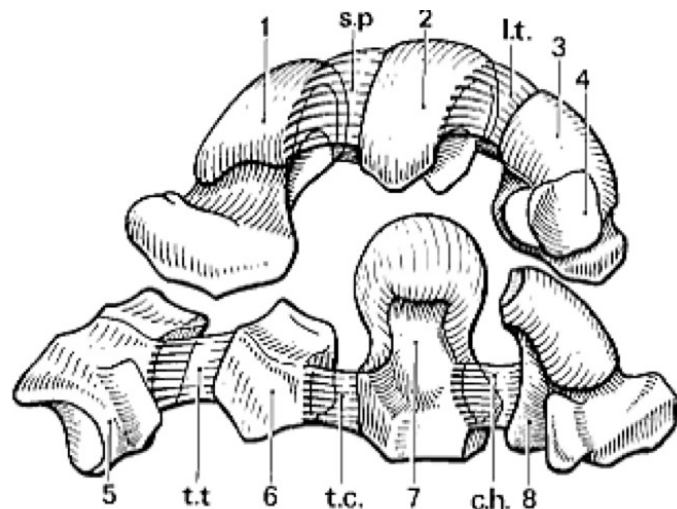
Kloub je zesílen několika vazy:

- ❑ **lig. collaterale carpi radiale** – processus styloideus radii <-> os scaphoideum, omezuje ulnární dukci
- ❑ **lig. collaterale carpi ulnare** – processus styloideus ulnae <-> os triquetrum, omezuje radiální dukci
- ❑ **lig. radiocarpale dorsale** – od dorsální strany dist. konce radia na dorsální stranu os scaphoideum, os lunatum a os triquetrum, napíná se při flexi ruky
- ❑ **lig. radiocarpale palmare** – od baze processus styloideus a od okraje facies articularis carpalis, jde distálně a mediálně na os scaphoideum, os lunatum, os triquetrum, os capitatum, napíná se při extenzi ruky



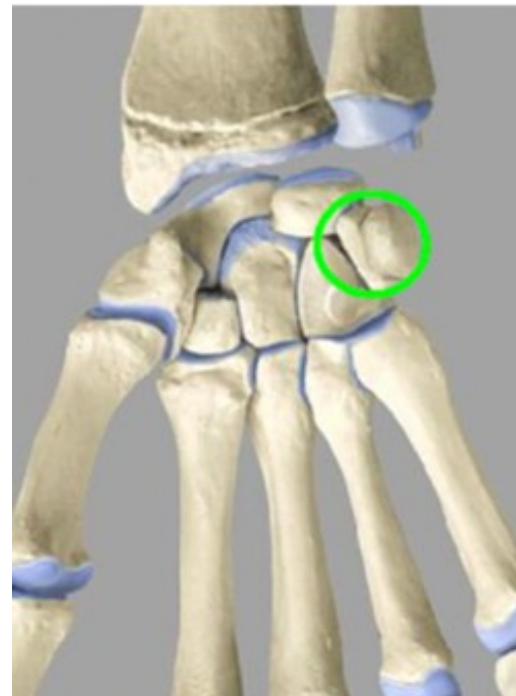Articulatio mediocarpalis

- ❑ skloubení proximální a distální řady karpálních kostí
- ❑ Esovitý tvar:
 - ❑ **Laterální část:** kontakt os trapezium a trapezoideum x os scaphoideum
 - ❑ **Mediální část:** hlavička os capitatum a hamatum zasazená od jamky tvořící os scaphoideum, lunatum, triquetrum
- ❑ Proximální kloubní plochu tvoří:
 - ❑ Os scaphoideum- 2x konvex pro trapezium a trapezoideum, 1 mediálně konkáv pro os capitatum
 - ❑ Os lunatum- poloměsíčitá plocha pro os capitatum
 - ❑ Triquetrum- konkáv distálně a laterálně pro os hamatum
- ❑ vazy:
 - ❑ - ligg. intercarpalia – spojují navzájem karpální kůstky
 - ❑ k art. mediocarpalis se ještě počítá articulatio ossis pisiform



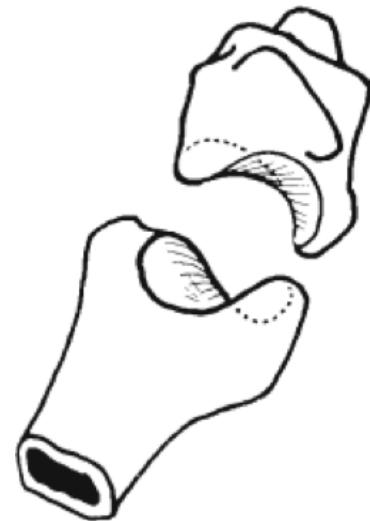Articulatio ossis pisiformis

- ❑ skloubení mezi os pisiforme a os triquetrum
- ❑ počítá se k art. mediocarpalis, ale souvisí s kloubem radiokarpálním
- ❑ kloubní pouzdro zesilují vazy, které jsou pokračováním šlachy m. flexor carpi ulnaris, v níž se zakládá os pisiforme jako sezamská kůstka
 - ❑ lig. pisohamatum – mezi os pisiforme a hamulus ossis hamati
 - ❑ lig. pisometacarpale – spojuje os pisiforme s bazí 4. 5. metacarpu



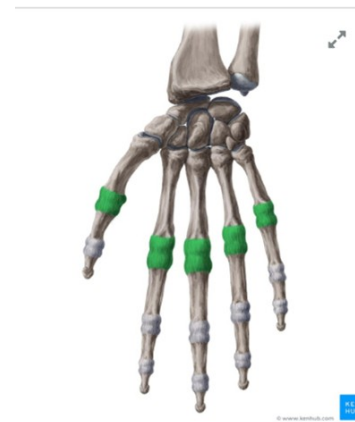
Art. carpometacarpales

- ❑ spojení distální řady karpálních kostí s metakarpy
 - ❑ jsou doplněny articulationes intermetacarpales
- ❑ **Art. carpometacarpalis pollicis**
 - ❑ sedlovitý kloub (articulatio sellaris)
 - ❑ mezi os trapezium a bází 1. metakarpu
 - ❑ *PF, DF, ABD, ADD, rotace > opozice x reposice palce*
 - ❑ *Rotace- max. redukce kontaktu artikulačních ploch- velice zranitelná pozice*
- ❑ **Artt. carpometacarpales 2. – 5. metakarpu**
 - ❑ tvořeny plochými kloubními ploškami distální řady karpálních kostí a proximálními styčnými ploškami na bazi 2. až 5. metakarpu
 - ❑ vazy:
 - ❑ - ligg. carpometacarpalia palmaria
 - ❑ - ligg. carpometacarpalia dorsalia
 - ❑ - ligg. carpometacarpalia interossea



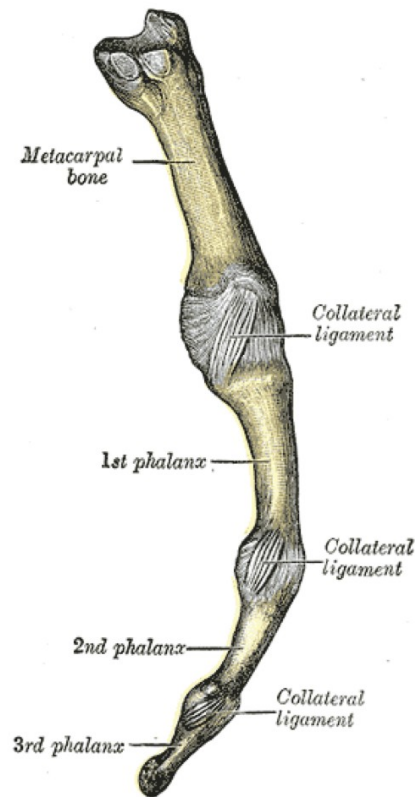
Art. metacarpophalangeae

- ❑ klouby spojující hlavice metakarpálních kostí a proximální falangy prstů
- ❑ art. metacarpophalangea pollicis – kloub kladkový, ostatní kulovité
- ❑ kloubní pouzdra jsou poměrně volná, zesílena vazy:
 - ❑ **ligg. colateralia** – zesilují pouzdra po stranách
 - ❑ **ligg. palmaria** – pruhovitá zesílení na dlaňové straně puzder, jsou doplněna destičkou z vazivové chrupavky, *fibrocartilago palmaris*, ta zesiluje pouzdro a zvětšuje kloubní jamku
 - ❑ **ligg. metacarpale transversum profundum** – souborný název pro vazy, jež propojují navzájem pouzdra sousedních metakarpofalangových kloubů
- ❑ **Pohyby:** *FL*(70-90°), *EX*, *ABD* (20-25°), *ADD* (složený pohyb cirkumdukce, rotace pouze pasivně)
- ❑ **ABD, ADD** – možná pouze při nataženém prstu
- ❑ kombinacemi vzniká **cirkumdukce**



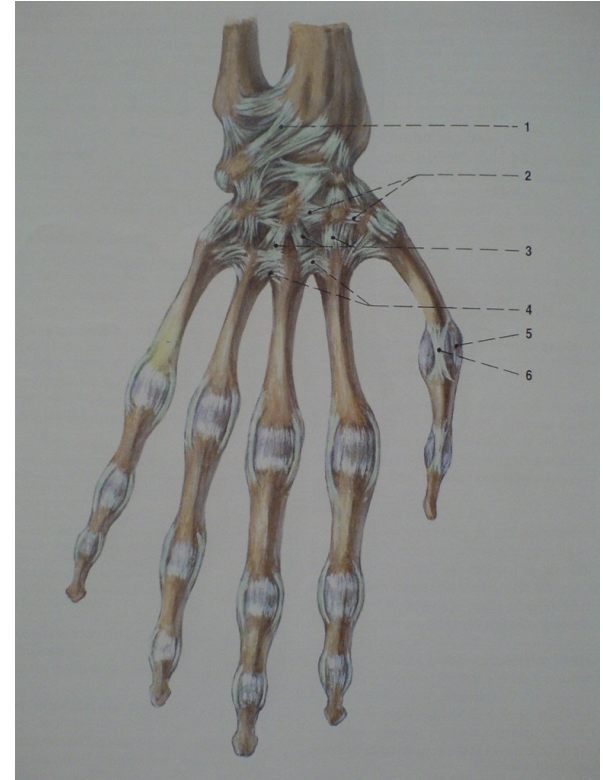
Art. Interphalangeae manus

- ❑ Jedná se o kladkové klouby
- ❑ (art. trochlearis)
- ❑ Hlavice má tvar kladky s vodící rýhou na hlavicích prox. a med. článků, jamka na bazích med. a dist. článků je oploštělá vodící hranou
- ❑ Vazy:
 - ❑ **ligg. palmaria** – doplněná ve fibrocartilagine palmares, zesilují a doplňují kloubní jamky na dlaňové straně, jsou k nim připojeny vnější vazivové šlachové pochvy flexorů prstů
 - ❑ **ligg. collateralia** – zesilují kloubní pouzdro po stranách
- ❑ *V PIP FL 110-130°*
- ❑ *V DIP FL 70-100°*



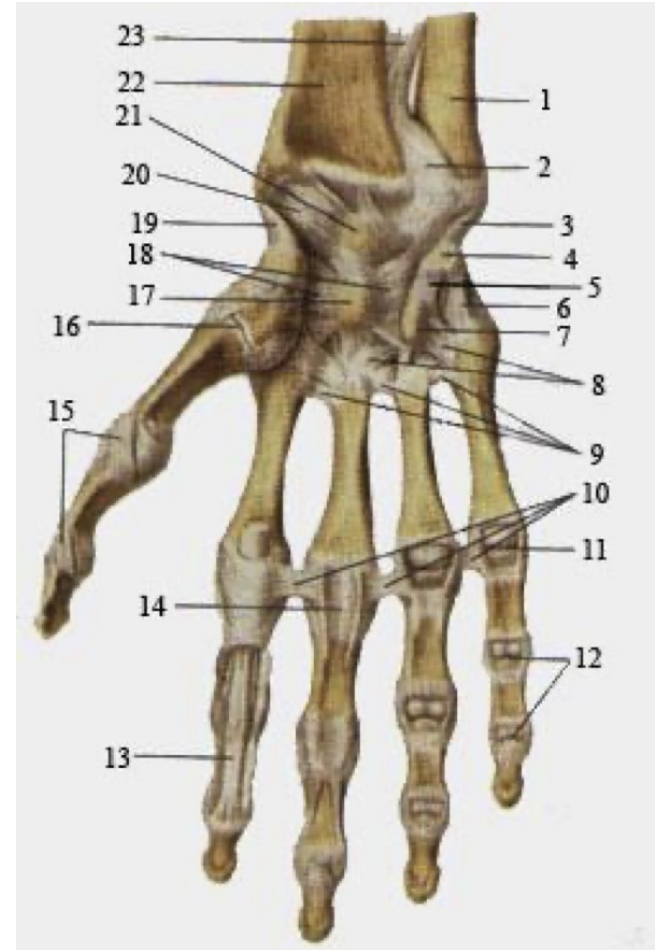
Ligamenta na dorsální straně ruky

- 1 - *lig. radiocarpale dorsale*
- 2 - *ligg. intercarpalia dorsalia*
- 3 - *ligg. carpometacarpalia dorsalia*
- 4 - *ligg. metacarpalia dorsalia*
- 5 - *pouzdro metakarpofalangového kloubu palce*
- 6 - *lig. collaterale (ulnare) MCP palce*



Ligamenta na palmární straně ruky

- 1- ulna
- 2- articulatio radioulnaris distalis
- 3- lig. collaterale carpi ulnare
- 4- os pisiforme
- 5- lig. pisohamatum
- 6- lig. pisometacarpeum
- 7- hamulus ossis hamati
- 8- ligg. carpometacarpea palmaria
- 9- ligg. metacarpea palmaria
- 10- ligg. metacarpea transversa profunda
- 11- art. carpophalangea
- 12- artt. interphalangeae manus
- 13- tendo m. flexoris digitorum profundi
- 14- vagina tendinis musculi flexorum digitorum (III)
- 15- ligg. collateralia
- 16- art. carpometacarpea
- 17- os capitatum
- 18- lig. carpi radiatum
- 19- lig. collaterale carpi radiale
- 20- lig. carpometacarpea palmare
- 21- os lunatum
- 22- radius
- 23- membrana interossea anterbrachii



Kineziologie ruky

Interfalangeální klouby 2.-5. prstu

- ❑ jeden stupeň volnosti pohybu – FLX, EX
- ❑ **FL**
 - ❑ PIP přes 90° (5. PIP až 135°)
 - ❑ DIP méně než 90° (5. PIP až 90°)
- ❑ **EX**
 - ❑ PIP i DIP 0°
- ❑ ukazovák provádí flexi přímo v sagitální rovině, malík se při flexi sklání šikmo do dlaně
- ❑ největší laterální stabilita IP je při maximální EX
- ❑ klouby jsou vpředu širší než vzadu, ligamenta jsou ve FL napnutá, a proto ve flekčním postavení nedochází k laterálním posunům
- ❑ v semiflekčním postavení jsou ligamenta nejvíce uvolněná (proto nesmí být IP klouby imobilizovány v semiflekčním postavení, protože by hrozila retrakce vazů – imobilizace vždy v plné EX)

Kineziologie ruky

Metakarpofalangeální klouby 2.-5. prstu

klouby se dvěma stupni volnosti:

- FLX 90° (směrem od 2. k 5. MP lehce roste)
- EXT 30 - 40°
- ABD a ADD (největší ROM ve 2. MP)
- cirkumdukce – spojení předešlých čtyř pohybů
- Kolaterální ligamenta jsou během **flexe napínána** a během **extenze uvolněná**
- Laterální stabilizace MP kloubů** je zajištěna kolaterálními vazy během flexe, interosseálními vazy během extenze

Kineziologie ruky

Interfalangeální kloub palce

- **Pohyby:**
 - FLX – $75-80^{\circ}$
 - EXT – $5-10^{\circ}$
- Během flexe dochází k mediální rotaci (pronace $5 - 10^{\circ}$) distálního falangu, jehož příčinou je větší prominence a větší anteriorní povrch mediálního kondylu hlavice, díky tomu má mediální kondyl větší úhel zakřivení a mediální ligamenta se rychleji napnou

Kineziologie ruky

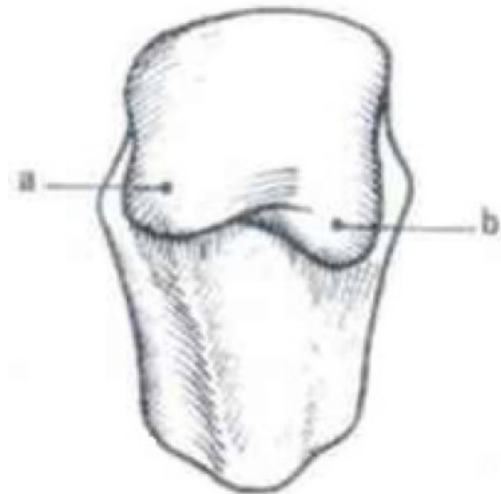
Metakarpofalangeální kloub palce

- ❑ kloub kulovitý (ovoidní)
- ❑ Kloubní jamka je rozšířena **fibrocartilago palmaris**
- ❑ Kloubní pouzdro vybíhá v palmární a dorsální recesy, je zesíleno po stranách kolaterálními ligamenty. Mediální kolaterální vaz je kratší a rychleji se napíná než laterální, proto je přítomné vychýlení baze proximálního falangu na laterální stranu
- ❑ Na palmární straně proximálního článku jsou do šlach zavzaté sezamkové kůstky:
 - ❑ **mediální sezamkové kůstky (4)** – m. adductor pollicis + první palmární m. interosseus
 - ❑ -> mediální sklonění proximálního falangu se supinací
 - ❑ **laterální sezamkové kůstky (5)** – m. flexor pollicis brevis + m. abduktor pollicis brevis
 - ❑ -> laterální sklonění proximálního falangu s pronací

Kineziologie ruky

Metakarpofalangeální kloub palce

- ❑ středně flekční postavení MP palce je pozicí maximální mobility
- ❑ stabilita MP závisí jednak na kongruenci kloubních ploch, jednak na jeho svalové manžetě (kooperace antagonistů)
- ❑ Plná flexe je vždy doprovázena laterálním skloněním proximálního falangu spolu s pronací kvůli asymetrickému tvaru hlavičky I. metakarpu a nerovnoměrnému napětí kolaterálních ligament
 - ❑ mediální vyvýšenina (a) více prominuje a je proximálnější než laterální (b)
- ❑ Mediální sklonění proximálního falangu se podílí na pevném stisku mezi palcem a ukazovákem
- ❑ Pohyby:
 - ❑ flexe 60-70°, extenze 0°
 - ❑ abdukce + addukce
 - ❑ supinace 5-7°, pronace 20°



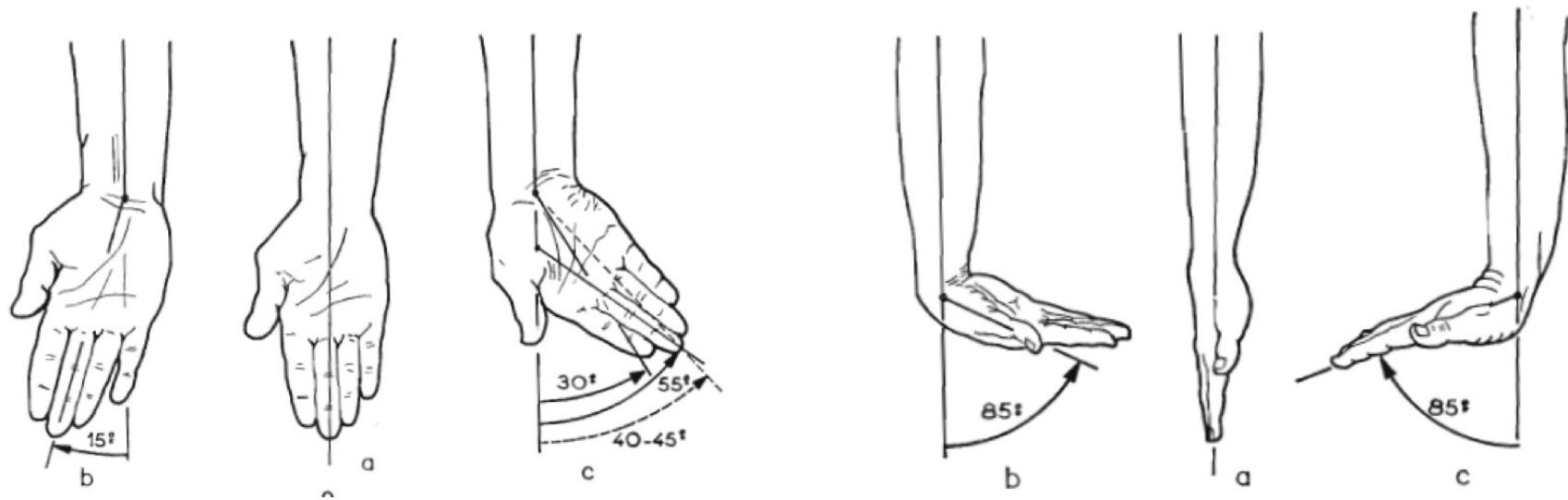
Kineziologie zápěstí

- ❑ Pohyby jsou v zápěstí prováděny kolem dvou os (v základním anatomickém postavení)
 - ❑ **Transversální osa** – leží ve frontální rovině, pohyby se odehrávají v sagitální rovině
 - ❑ flexe (palmární flexe)
 - ❑ extenze (dorsální flexe)
 - ❑ **Předozaďní osa** – leží v sagitální rovině a umožňuje pohyby v rovině frontální
 - ❑ addukce (ulnářní dukce)
 - ❑ abdukce (radiální dukce)

2 volnosti:

- ❑ **Sagitální rovina:** PF 85° a DF 85°- maximální v neutrále, omezená v pronaci
- ❑ **Frontální rovina:** RD 15°(ABD; větší ROM v DF) a UD 45°(ADD; větší ROM v PF)

Kineziologie zápěstí



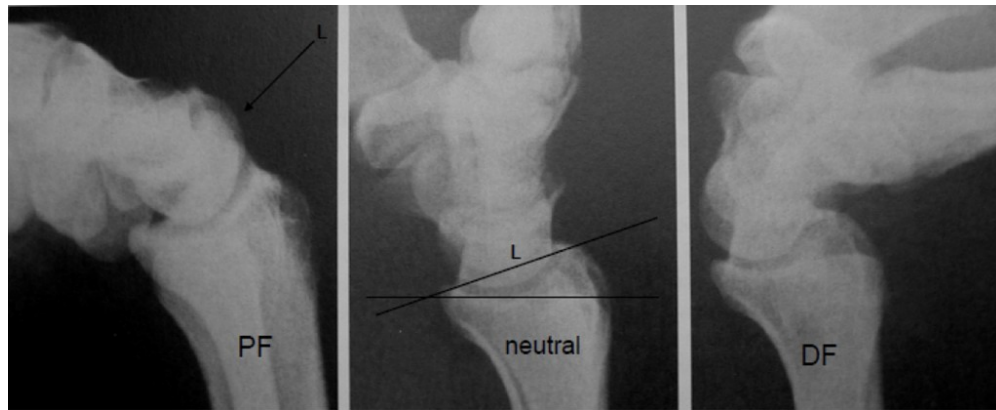
Kineziologie zápěstí

PF

- Řasa na palmární straně při PF odpovídá MC
- Větší rozsah v RC kloubu
- Posun proximální řady vůči radiu směrem dorzálním

DF

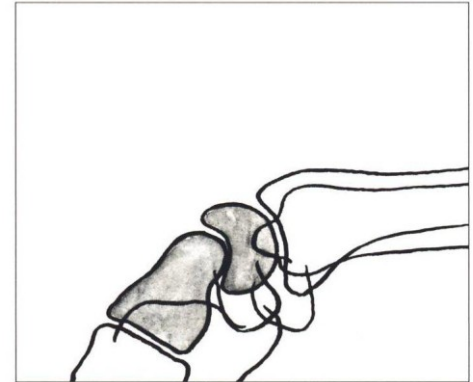
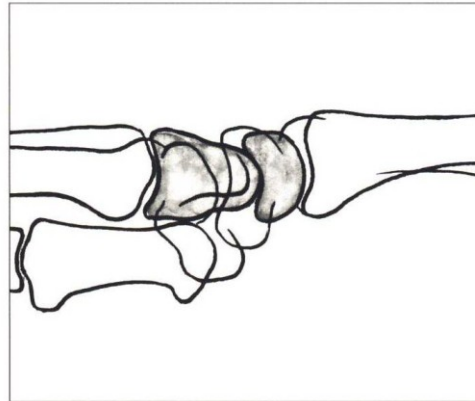
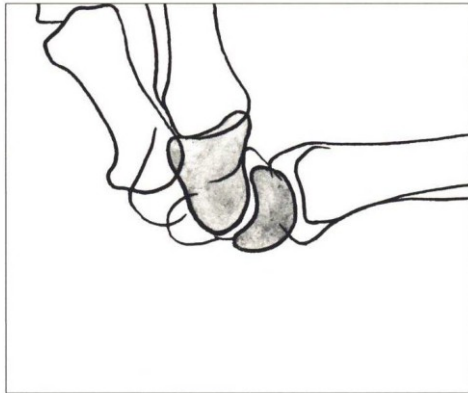
- Proximální kožní řasa na dorzu ruky při DF odpovídá RC kloubu
- Větší rozsah pohybu v MC kloubu
- Posun distální řady vůči proximální směrem palmárním



Kineziologie zápěstí

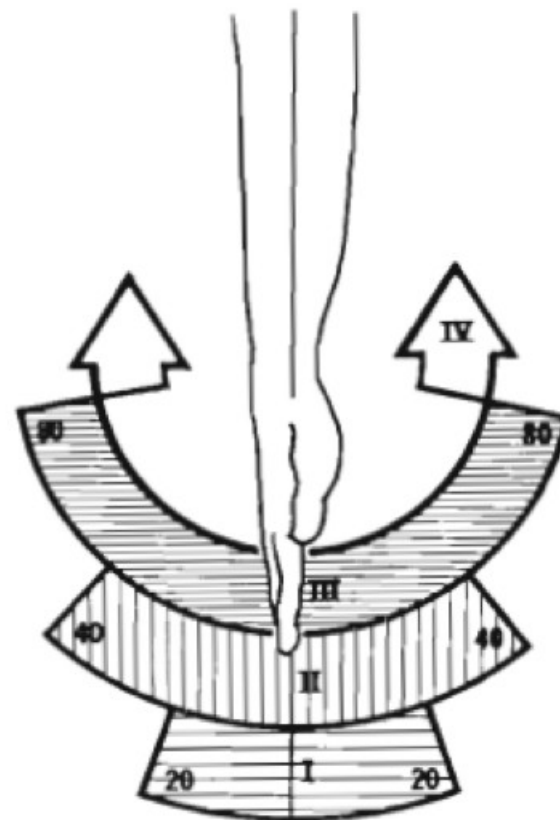
Flexe a Extenze

- Důležitý artikulační komplex mezi radiem - os lunatum- os capitatum
- Při flexi rotuje os lunatum a os capitatum palmárně + os lunatum sklouzává dorzálně.
- Při extenzi rotuje lunatum a capitatum dorzálně + os lunatum sklouzává palmárně (c-c pravidlo)



Kineziologie zápěstí

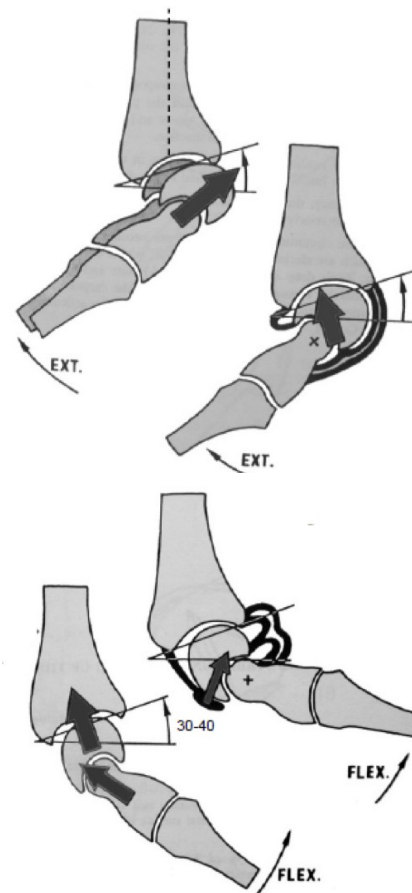
- ❑ Flexi a extenzi můžeme rozdělit do 4 sektorů:
 - ❑ 20° - rozsah max. využití, ligamenta jsou relaxovaná, malý intraartikulární tlak
 - ❑ 40° - rozsah volného pohybu, vzrůstá intraartikulární tlak a tenze ligament
 - ❑ 80° - hranice max. rozsahu pohybu, intraartikulární tlak a tenze ligament je maximální
 - ❑ Nad 80° - sektor patologického posunu



Kineziologie zápěstí

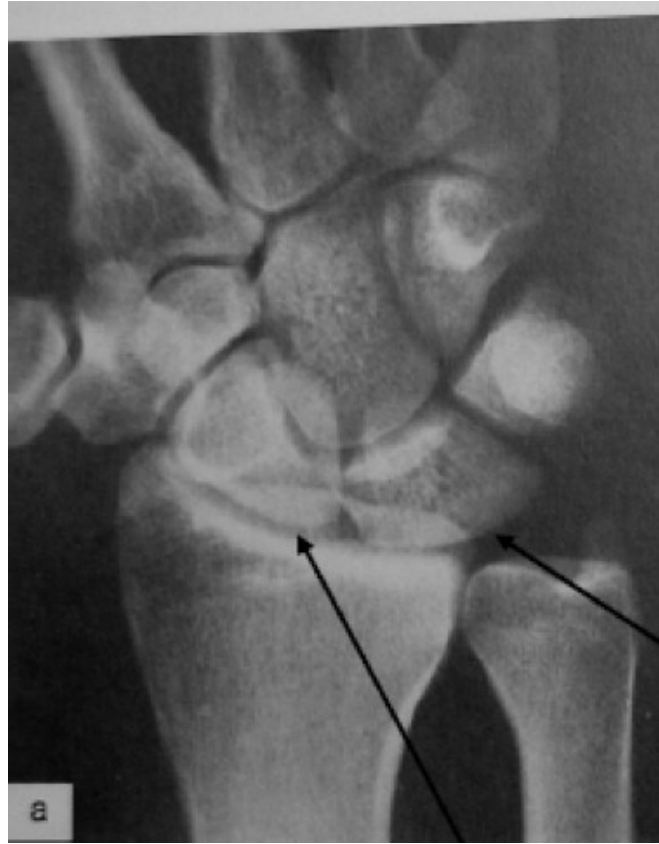Stabilizační funkce ligament

- ❑ **Mírná flexe (30-40°)** - tah flexorů pomáhá stabilizovat
- ❑ **Max. flexe** - stabilizují dorzální ligamenta
- ❑ Tah extenzorů má **dislokační efekt**
- ❑ Palmární ligamenta musejí být velmi pevná



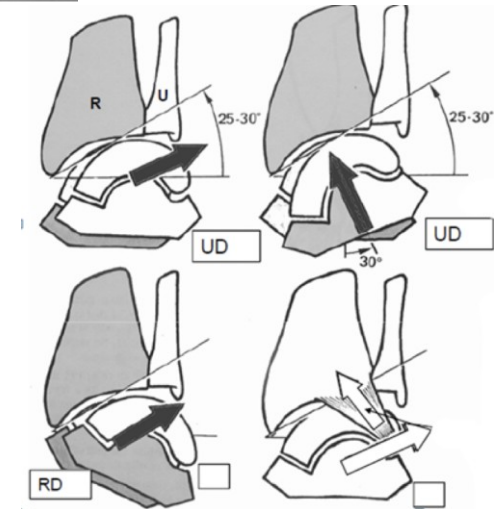
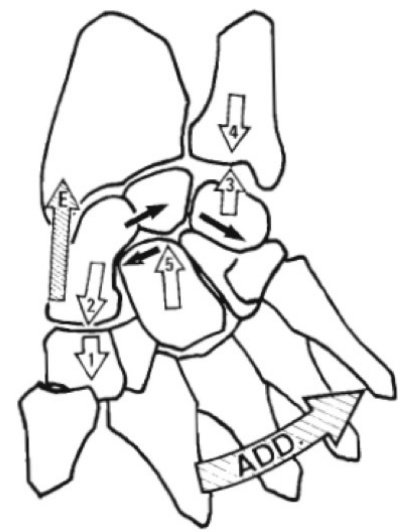
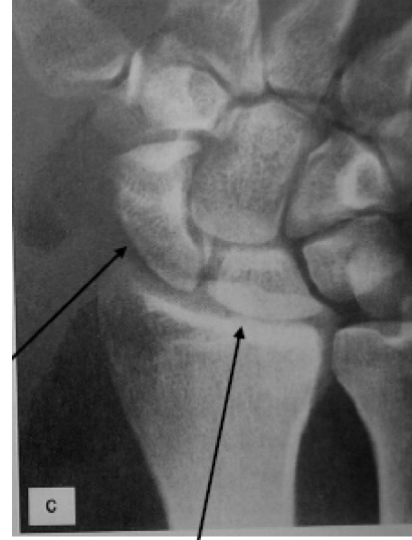Radiální dukce

- ❑ 1. proximální řada se posunuje ulnárně, distální řada radiálně
- ❑ 2. os lunatum zmenšuje kontakt s radiem (posun nad ulnu), mediální collaterální ligamenta jsou napnutá
- ❑ 3. pohyb pokračuje v distální řadě
- ❑ větší v pronačním postavení předloktí



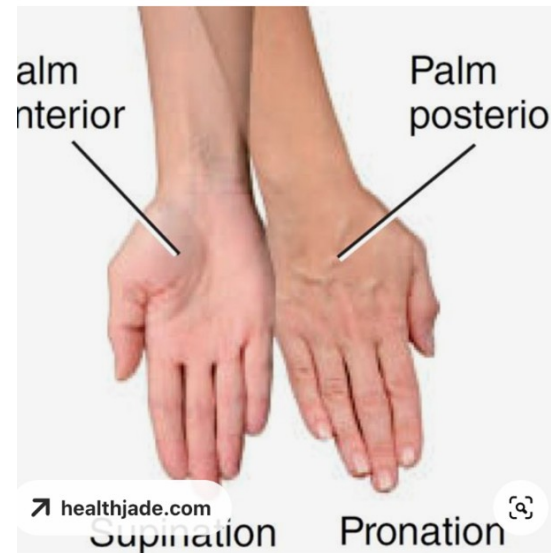
Ulnární dukce

- ❑ 1. proximální řada se posouvá radiálně, distální řada ulnárně
 - ❑ 2. os lunatum je téměř celou svou plochou v kontaktu s radiem
 - ❑ 3. prostor pro os scaphoideum, které je dobře viditelné
 - ❑ 4. napnutí lig. radiocarpale lat. – pohyb jen v distální řadě.
- ❑ **Stabilizační funkce ligament:**
 - ❑ **neutrální postavení** - tendence k dislokaci proximální řady ulnárně
 - ❑ **lehká UD (30°):** pozice max. stability- os lunatum v kontaktu s radiem, tah svalů stabilizuje
 - ❑ **RD:** nepostradatelná role lig. radiotriquetrum- zabraňuje dislokaci ulnárně



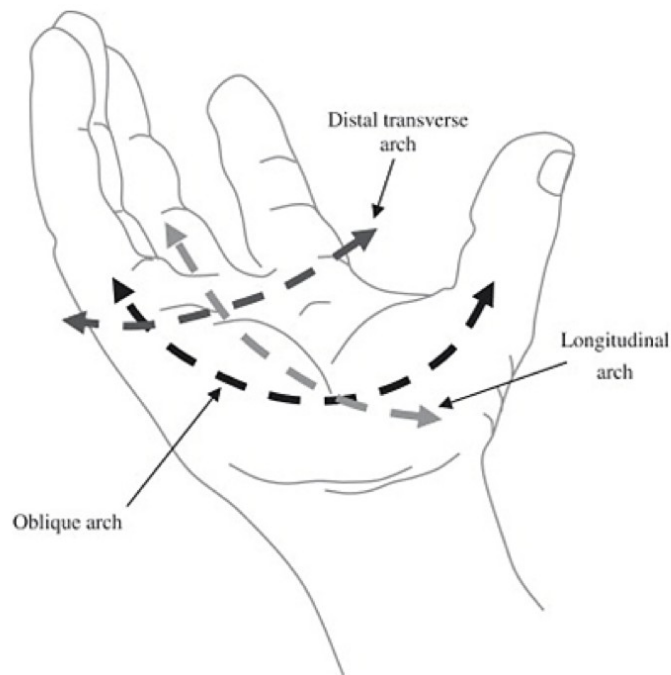
Supinace a pronace

- Probíhá především v proximálním a distálním radioulnárním kloubu
- Nezbytná pro funkční pohyby ruky
- RD+DF+PRO
- UD+PF+SUP
- Poruchy pronace a supinace ovlivňují hybnost akra



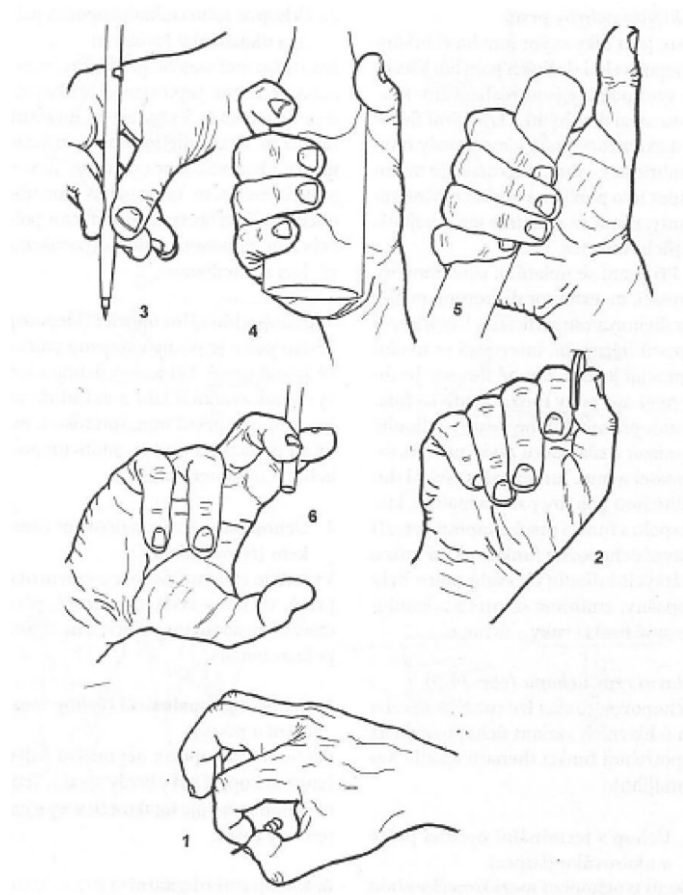
Funkční oblouky ruky

- ❑ **Longitudinální oblouky**
 - ❑ 4 paprsky od karpálních kůstek ke konečkům prstů
 - ❑ Křivka se prohlubuje a oplošťuje dle velikosti FL a EX prstů.
 - ❑ Kulový úchop
- ❑ **Diagonální oblouky**
 - ❑ Umožňují dotyk palce se všemi prsty
 - ❑ Oblouk mezi palcem a ukazovákem – umožňuje jemné úchopy
 - ❑ Oblouk mezi palcem a malíkem- důležitý pro silový úchop
- ❑ **Transverzální oblouky**
 - ❑ Proximální- v úrovni CMC- zajišťuje stabilitu
 - ❑ Distální- v úrovni MCP kloubu- zajišťuje mobilitu



Úchopy (Rozdělení dle Pfeiffera)

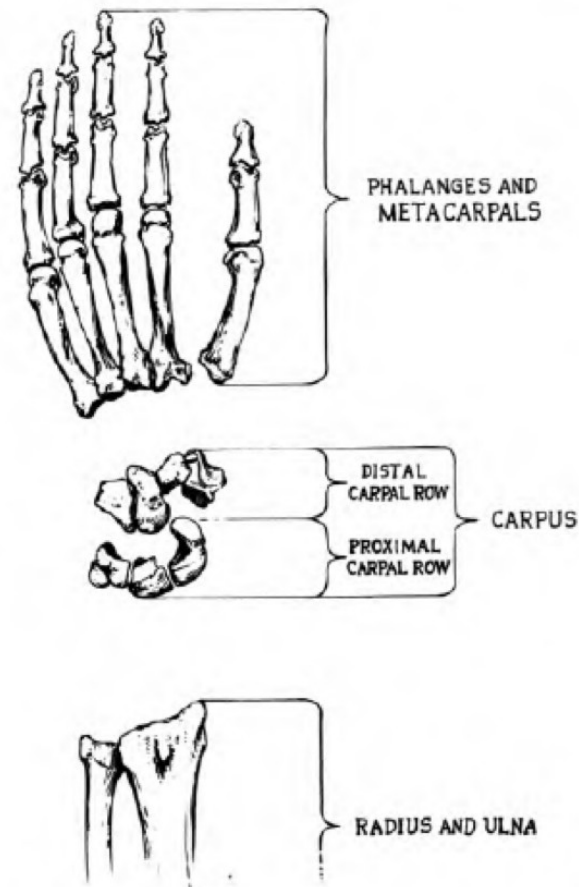
- ❑ Bidigitální
 - ❑ *Pinzetový*
 - ❑ *Klíčový (2)*
 - ❑ *Klešťový (1)*
 - ❑ *Cigaretový (6)*
- ❑ Pluridigitální
 - ❑ *Tužkový špetkový (3)*
- ❑ Úchopy s pomocí dlaně
 - ❑ *Kulový*
 - ❑ *Válcový (4)*



Palpace v oblasti ruky

- KOSTNÍ STRUKTURY

- *Ossa metacarpalia*
- *Os metacarpale I.*
- *Articulationes metacarpophalangeales*
- *Articulationes interphalangeale et phalanges*



Kostní struktury zápěstí a ruky
Hoppenfeld

Palpace v oblasti ruky

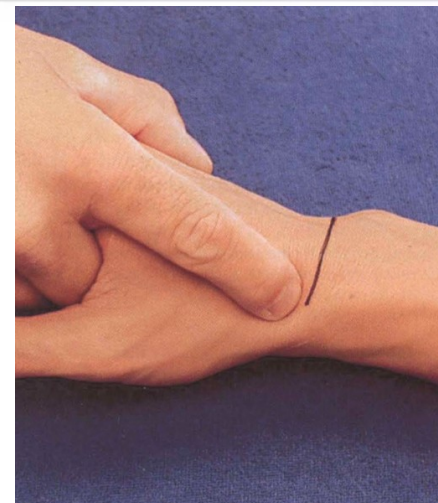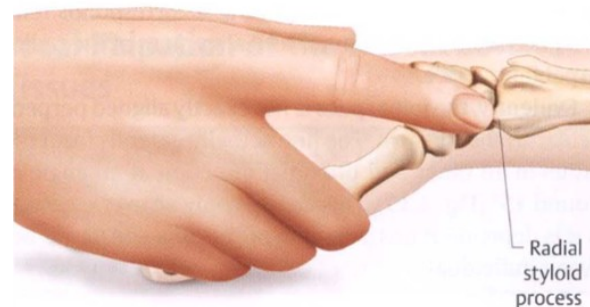Výchozí pozice:

P: Ruka volně položená na rovné podložce, svaly relaxované

T: Sed na ulnární straně ruky, palpance bříškem ukazováku

Proximální hranice Carpu:

- Hranice mezi proximální řadou karpálních kůstek a předloktím je dána RC skloubením - linie kloubu je orientována na spojnici hran radia a ulny.
- Ukazovákem napalpujeme radiální hranu processus styloideus radii, poté sklouzneme na Listerův hrbolek (tvar slzy na radiu) - je na úrovni processus styloideus ulnae, až po processus styloideus ulnae. RC kloub není rovnoběžný s předloktím, sklon linie je zhruba 15st. (anatomická variabilita).

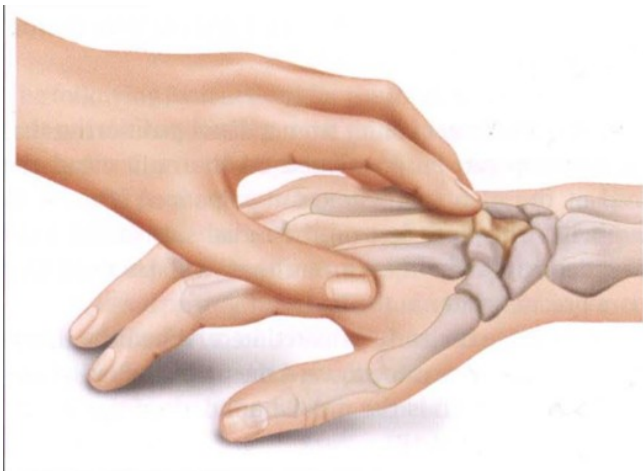


Palpace v oblasti ruky

Distální hranice Carpu

1. Metoda

- Palpace 3. metakarpu, disto-proximálně, až narazíme na lehce vyvýšenou bázi a poté lehké snížení - distální řada karpálních kůstek leží lehce pod úrovní baze metakarpů. Tento rozdíl lze zvýraznit při pasivní mírné **extenzi zápěstí** (palpace 3. prstu je lehčí pro začátek, jelikož os capitatum má mírnou prohlubeň na dorzální straně, která je lehce palpovatelná). Tato kost je důležitá pro další lokalizaci okolitých kůstek.



Palpation techniques, Surface Anatomy for Physiotherapists - Bernhard Reichert

Palpace v oblasti ruky

Distální hranice Carpu

2. Metoda

- Tato přesnější metoda zahrnuje palpaci kolmou na bázi metakarpů. Palpující ukazovák je umístěn proximálně a v správném úhlu na bázi metakarpů. Báze metakarpů jsou ještě více palpovatelné při lehké extenzi prstů (naráží na palpující palec). 5. metakarp je kratší v porovnání s ostatními, linie formuje jakýsi “schod”.

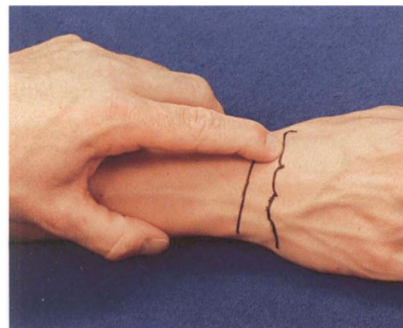


Fig. 4.21 Palpation of the base of a metacarpal.

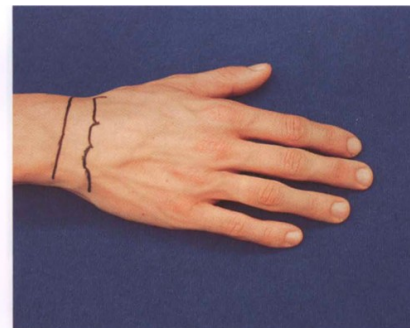

Fig. 4.23 Proximal and distal boundaries of the carpus.

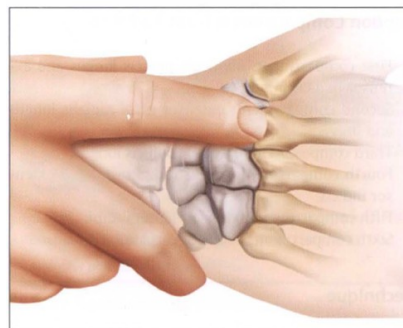

Fig. 4.22 Palpation technique—base of the second metacarpal.

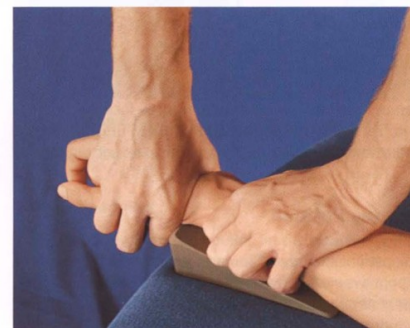

Fig. 4.24 Posterior—anterior glide of the carpus.

Palpation techniques, Surface Anatomy for Physiotherapists -
Bernhard Reichert

Ossa metacarpalia

- ❑ Nejlépe je vyhmatáme na dorzální ploše ruky
- ❑ Provedeme pronaci předloktí a jednou rukou si přidržíme zápěstí i prsty testované ruky
- ❑ Ukazovákem a prostředníkem druhé ruky postupně najdeme bazi druhého až pátého metakarpu, vyhmatáme dorzální hranu kosti a sjedeme podél ní distálně až k MP kloubům
- ❑ Všimáme si, že 4. a 5. metakarp jsou více mobilní než 2. a 3., protože nejsou tak pevně upevněny v MP kloubu

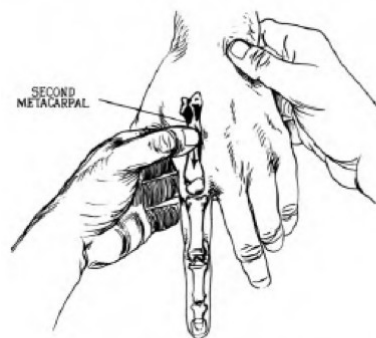


Fig. 34. Palpation of the second metacarpal.

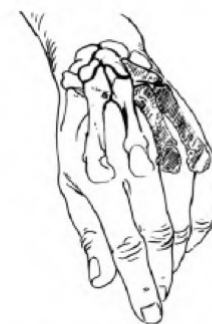

Fig. 35. The second and third metacarpals are almost subcutaneous and are easily palpated.

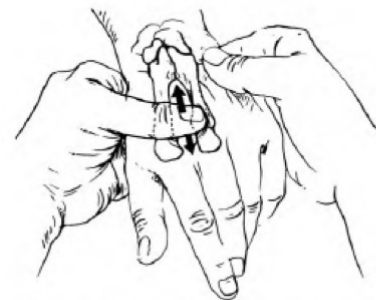


Fig. 36. The second and third metacarpals are immobile (stable).

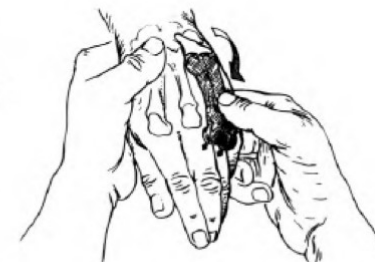
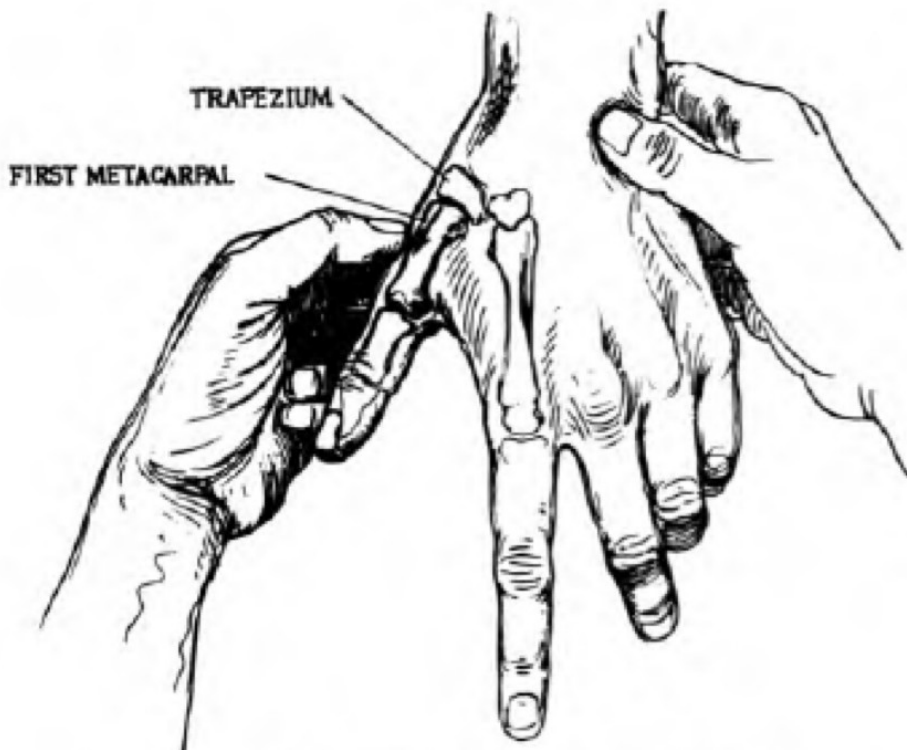
Fig. 37. The fourth and fifth metacarpals are mobile.

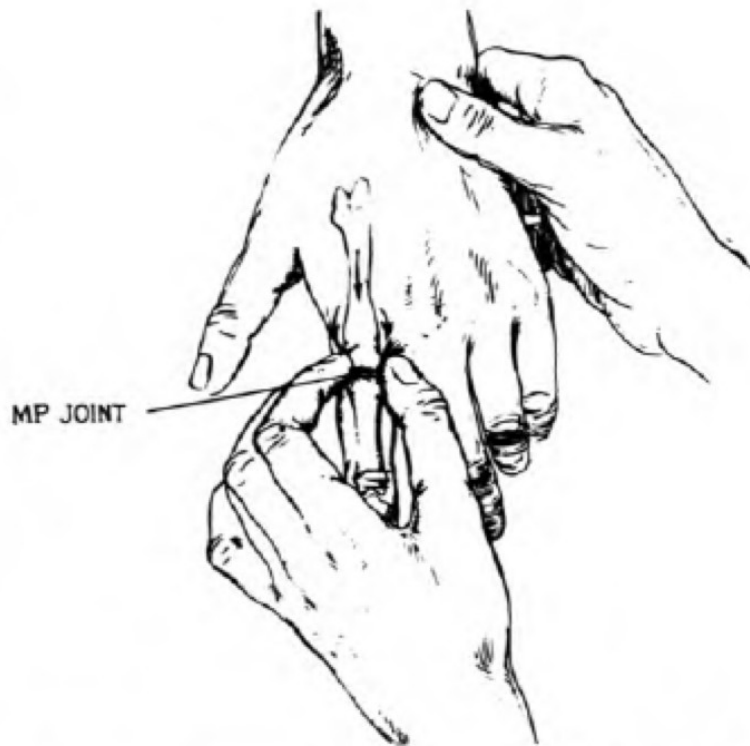
Os metacarpale I.

- ❑ Palpujeme od štěrbinu mezi os trapezium a první metakarpální kostí směrem distálním až po MP kloub palce
- ❑ Leží povrchově a velmi dobře můžeme tedy vyhmátat laterální a dorzální plochu
- ❑ Tato kost je silnější a kratší než ostatní metakarpální kosti, rovněž také nejmobilnější
- ❑ **Benettova fraktura** – intraartikulární šikmá zlomenina baze, která může vést k avulzi m. abductor pollicis longus



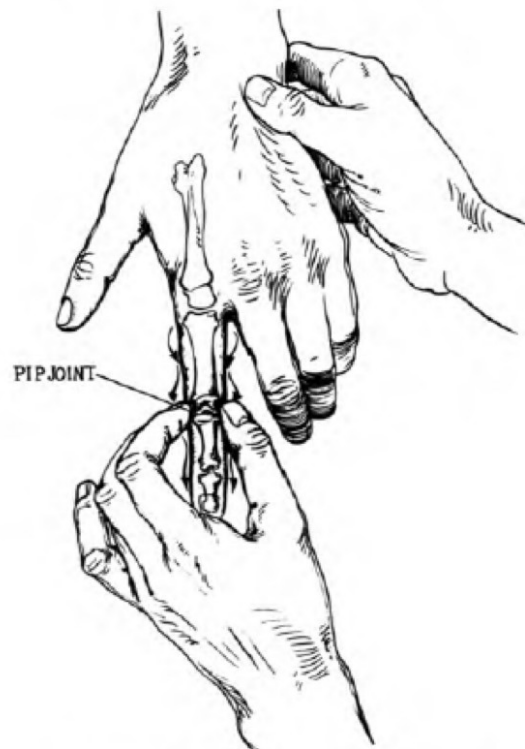
Art. metacarpophalangeales

- ❑ Nejlépe pozorovatelné na dorzální ploše ruky při flexi prstů a sevření ruky v pěst
- ❑ Z palmární strany je nutné si uvědomit, že jsou uloženy v hloubce přibližně na úrovni distální dlaňové rýhy



Art. interphalangeales et phalanges

- ❑ Články všech prstů jsou velmi dobře přístupné palpaci
- ❑ Posuzujeme konturu ze všech stran a pokračujeme palpací proximálních a distálních IP kloubů – posuzujeme symetrii a konfiguraci, jelikož mohou být často deformovány při artróze nebo revmatoidní artritidě



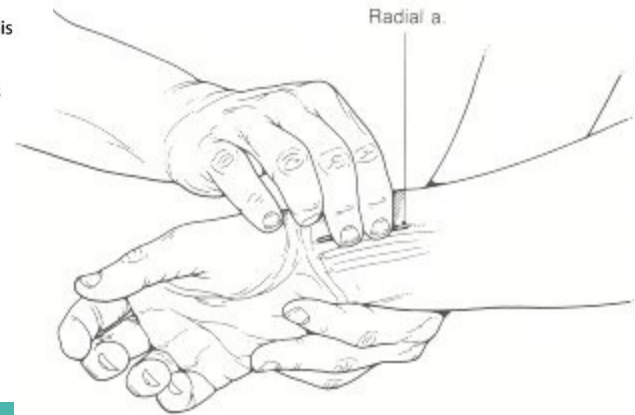
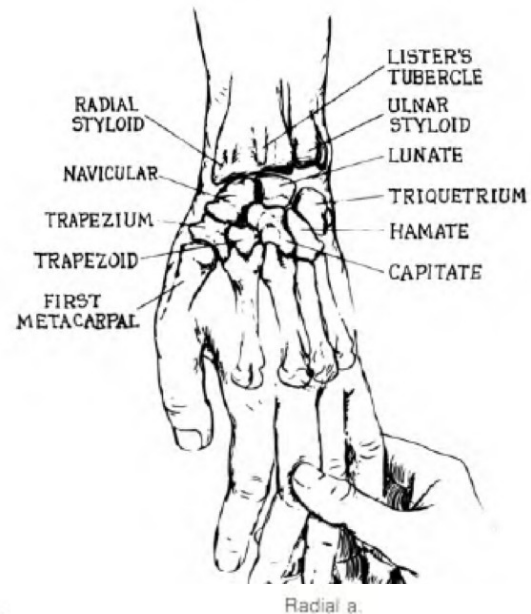
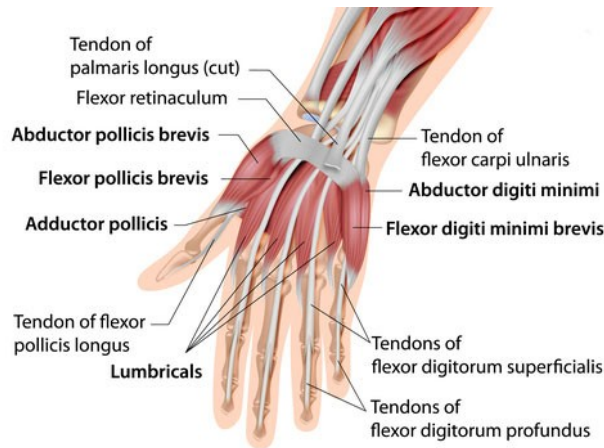
Palpace v oblasti zápěstí

❑ KOSTNÍ STRUKTURY

- ❑ *Processus styloideus radii*
- ❑ *Listerův hrbolek (dorzální hrbolek kosti vřetenní)*
- ❑ *Os scaphoideum (naviculare)*
- ❑ *Os trapezium a trapezoideum*
- ❑ *Os capitatum*
- ❑ *Os lunatum*
- ❑ *Processus styloideus ulnae*
- ❑ *Os triquetrum*
- ❑ *Os pisiforme*
- ❑ *Os hamatum*

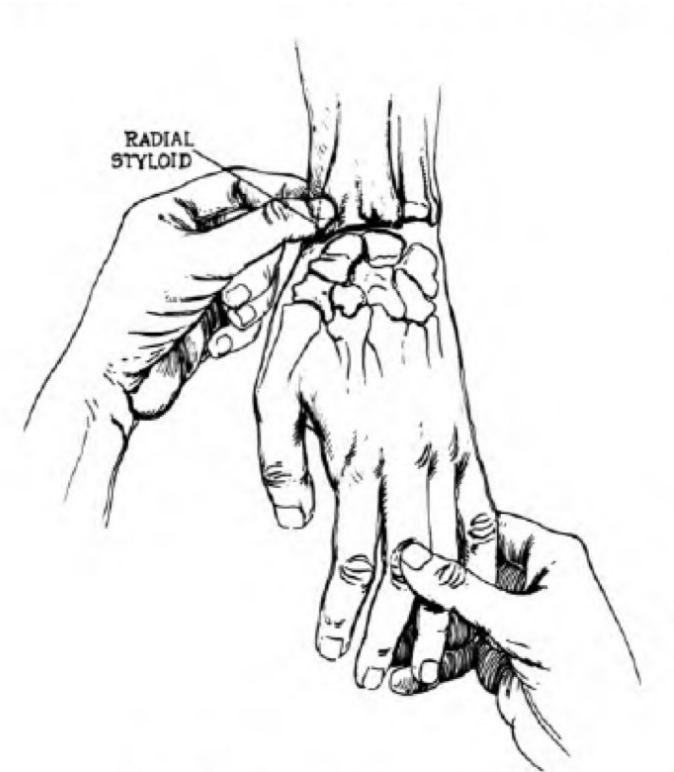❑ Další struktury:

- ❑ *arteria radialis*
- ❑ šlachy flexorů záp.
- ❑ *m. palmaris longus*



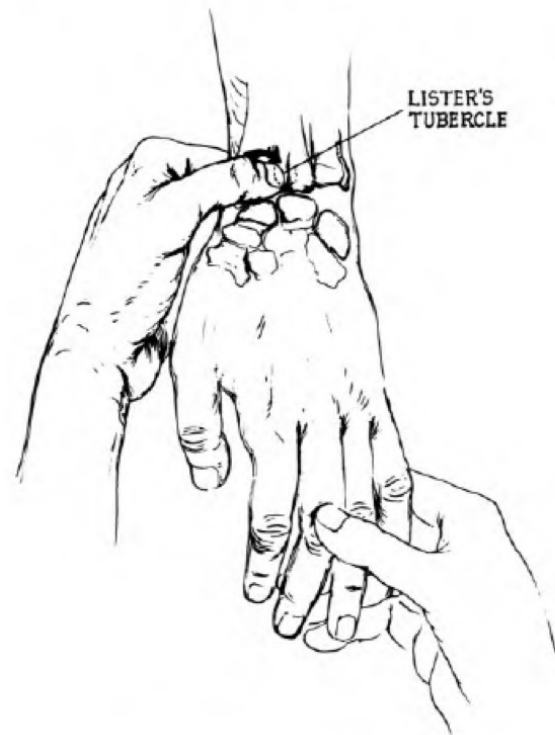
Processus styloideus radii

- ❑ Prsty přiložíme na laterální stranu předloktí a pohybem prstů distálně sledujeme diafýzu radia
- ❑ Těsně proximálně nad radiokarpálním kloubem vyhmatáme processus styloideus radii



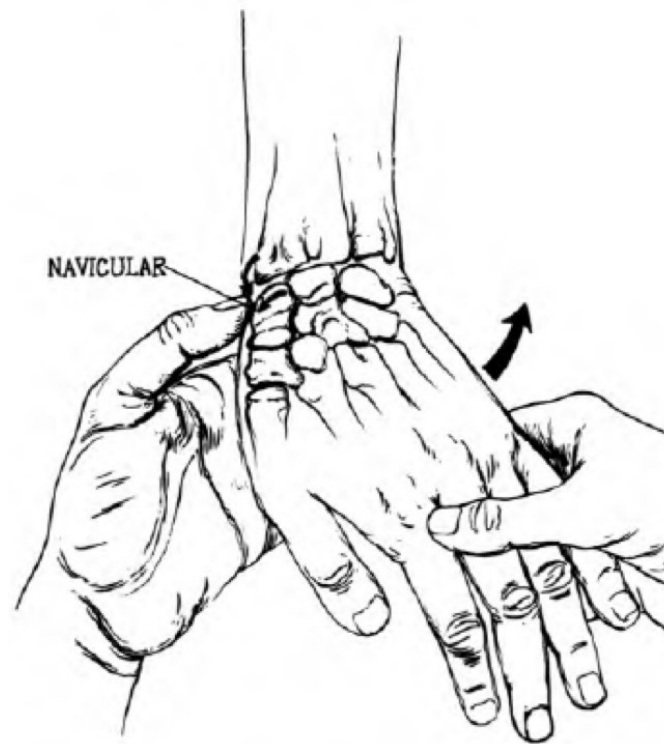
Listerův hrbolek (dorzální hrbolek kosti vřetenní)

- ❑ **1. způsob palpace**
- ❑ *Od processus styloideus radii posuneme prsty mediálně přibližně do 1/3 dorzální plochy radia, kde narazíme na malý nízký hřeben*
- ❑ **2. způsob palpace**
- ❑ *Prsty přiložíme mezi 2. a 3. metakarpální kost a posouváme lineárně směrem proximálním. Jestliže tento pohyb provedeme bez vychýlení prstů do strany, narazíme přímo na hrbolek.*
- ❑ Důležitá palpační struktura – kolem hrboleku je „zaháknutý“ m. extensor pollicis longus, který se tím otáčí o 45° směrem radiálním a běží na dorzální plochu distálního článku palce



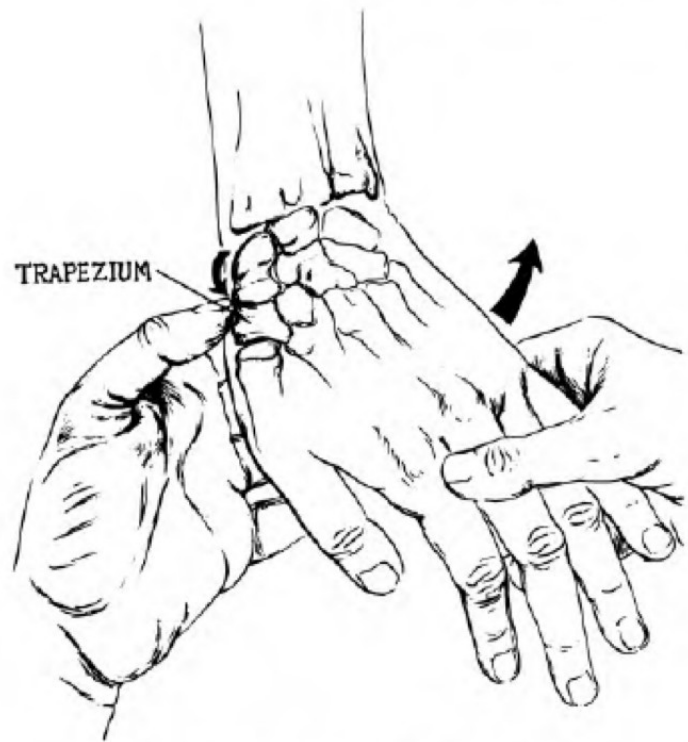Os scaphoideum (naviculare)

- ❑ Z processus styloideus radii sklouzneme prsty lehce distálně a najdeme malou prohlubeň
- ❑ Požádáme pacienta, aby provedl **ulnární dukci zápěstí** – cítíme, že prst je z prohlubně vytlačen kupolí os scaphoideum, která do něj přímo naráží
- ❑ Tvoří dno fossa radialis



Os trapezium a trapezoideum

- ❑ Z os scaphoideum jdeme prsty distálněji
- ❑ V malém prostoru mezi os scaphoideum a bází prvního metakarpu najdeme obě kosti
- ❑ Z klinického hlediska není důležité tyto dvě kosti palpačně rozlišit
- ❑ MP skloubení palce dovoluje volný pohyb palce, ale často bývá postižen artrózou



Os trapezium

- Správná lokalizace os trapezium je potvrzena drobným pohybem, při kterém by špička ukazováku T, neměla ucítit žádný pohyb během drobné pasivní extenze palce. Os scaphoideum zase během lehké RD zmizí, přičem distální okraj os trapezium zůstane palpovatelný.

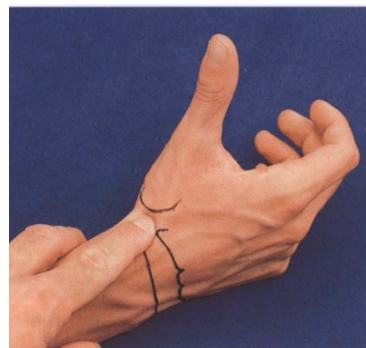


fig. 4.40 Localization of the trapezium.

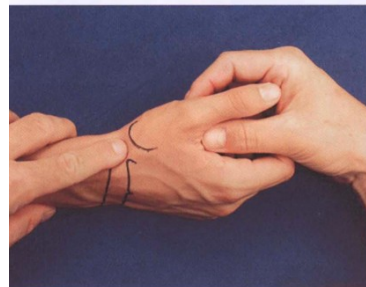

fig. 4.41 Confirmation of the correct localization using move-

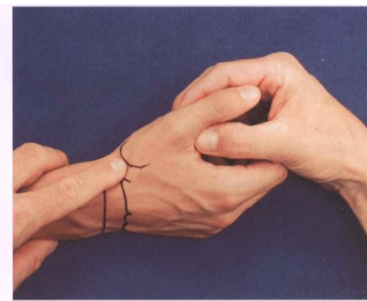
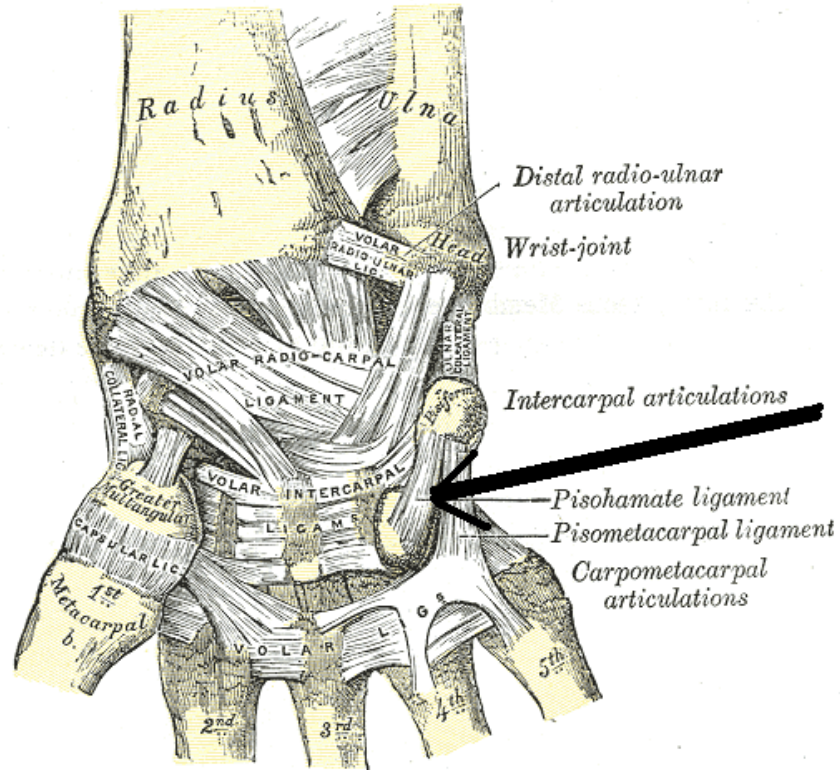


Fig. 4.42 Localization of the first carpometacarpal joint space.

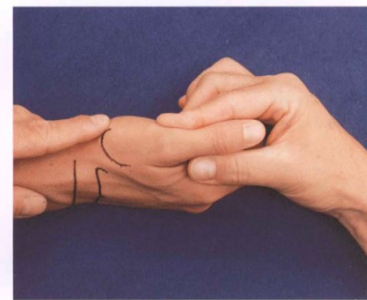

Fig. 4.43 Palmar palpation of the joint space.

Os trapezium



Art. Carpometacarpale I

- Důležitá lokalizace kloubu, častá bolestivost z důvodu hypermobility a artritidy.
- Ukazovák je umístěn na os scaphoideum, přičemž špička prstu ukazuje na os trapezium. Posun distálně o několik mm, s pasivní EXT palce - měli bychom pod špičkou vnímat bázi 1. metakarpu. 1. karpometakarpální kloub je lokalizován v této oblasti.
- Bázi metakarpu můžeme palpovat během FLX či EXT prstu, ale také dalších pohybů, pak palpujeme více palmárně. Během tohoto pohybu, se báze pohybuje valivým a klouzavým pohybem na principu konkávo-konvexního pravidla biomechaniky.

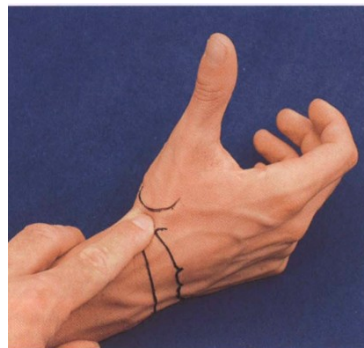


Fig. 4.40 Localization of the trapezium.

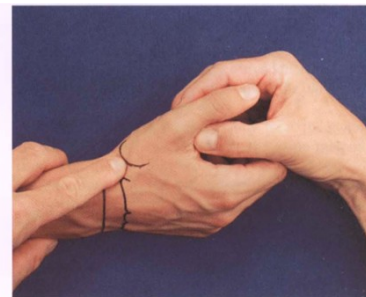

Fig. 4.42 Localization of the first carpometacarpal joint space.

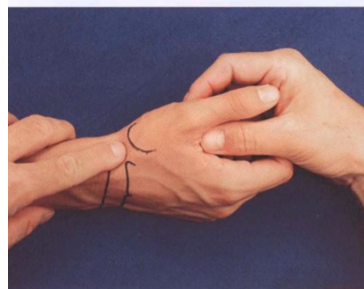

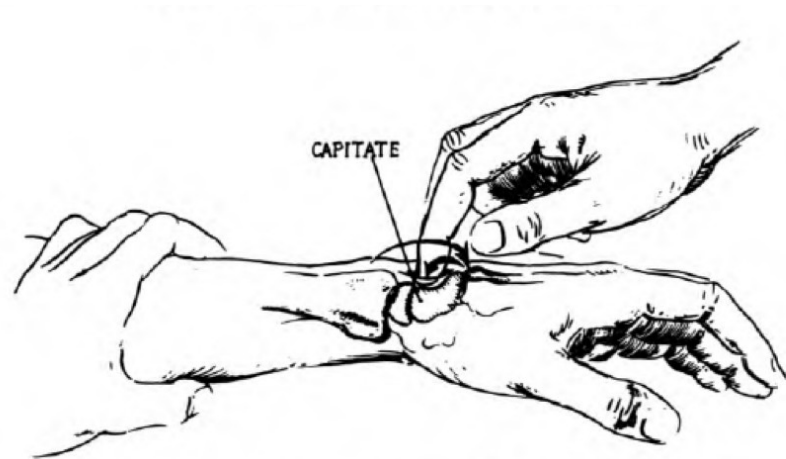
Fig. 4.41 Confirmation of the correct localization using move-

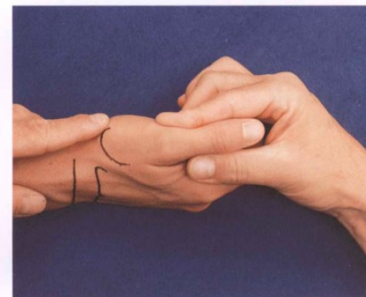

Fig. 4.43 Palmar palpation of the joint space.

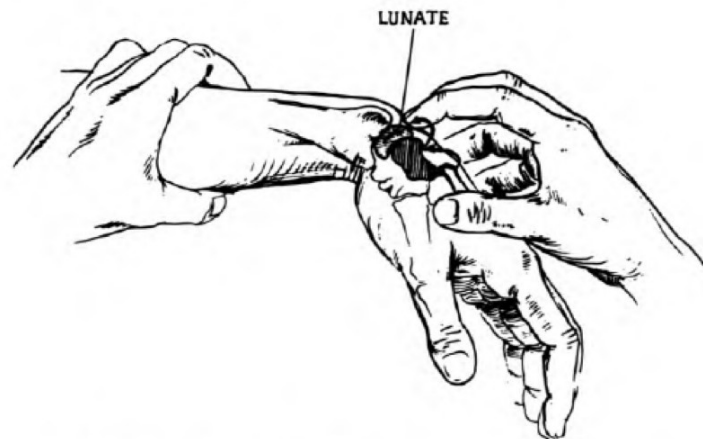
Os capitatum

- ❑ Orientace při palpaci – neutrální postavení či lehká extenze zápěstí – v místě os capitatum nacházíme malou prohlubeň, která odpovídá dorzální konkavitě obloukovitě tvarované kosti
- ❑ Při přechodu zápěstí do palmární flexe se kost zpod lunata valí směrem nahoru a vyplňuje původní prohlubeň
- ❑ Palpující prst je při flekčním pohybu zápěstí tlačěn dorzálně



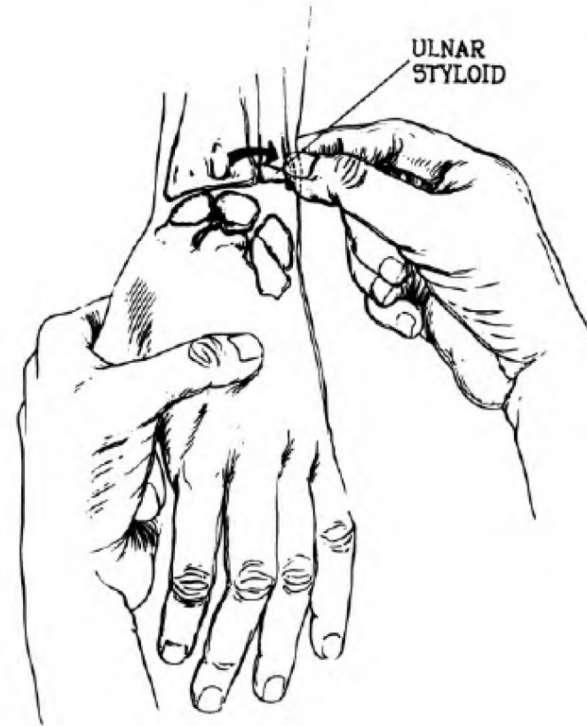
Os lunatum

- ❑ Provedeme lehkou extenzi zápěstí a ukazovákem druhé ruky najdeme **Listerův hrbolek**
- ❑ Z hrboleku sklouzneme lehce distálně a mediálně, kde pod palpujícím prstem nalezneme zářez
- ❑ Pokračujeme flexí zápěstí, přičemž ucítíme, jak je ukazovák z prohlubně vytlačen os lunatum – při flexi zápěstí se posunuje dorzálně
- ❑ Položením palce na protilehlou stranu mezi thenar a hypothenar vyhmatáme současně palmární povrch kosti



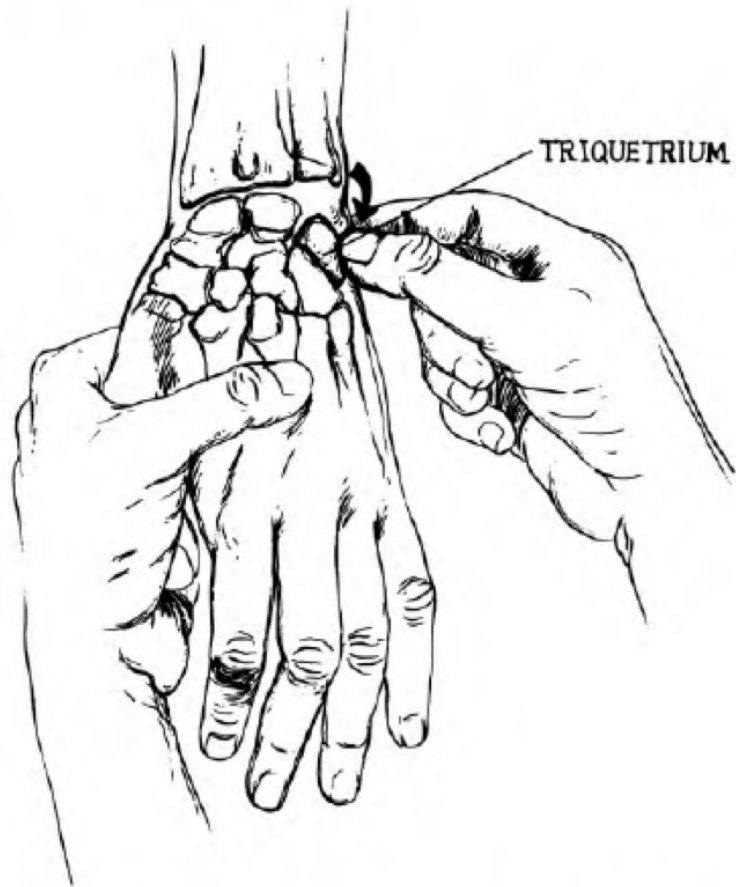
Processus styloideus ulnae

- ❑ Více prominující, proximálněji a mírně dorzálněji uložen než processus styloideus radii
- ❑ Prsty přiložíme podél okraje kosti loketní a sjedeme distálně, kde narazíme na oblý výběžek ulny končící bodcem



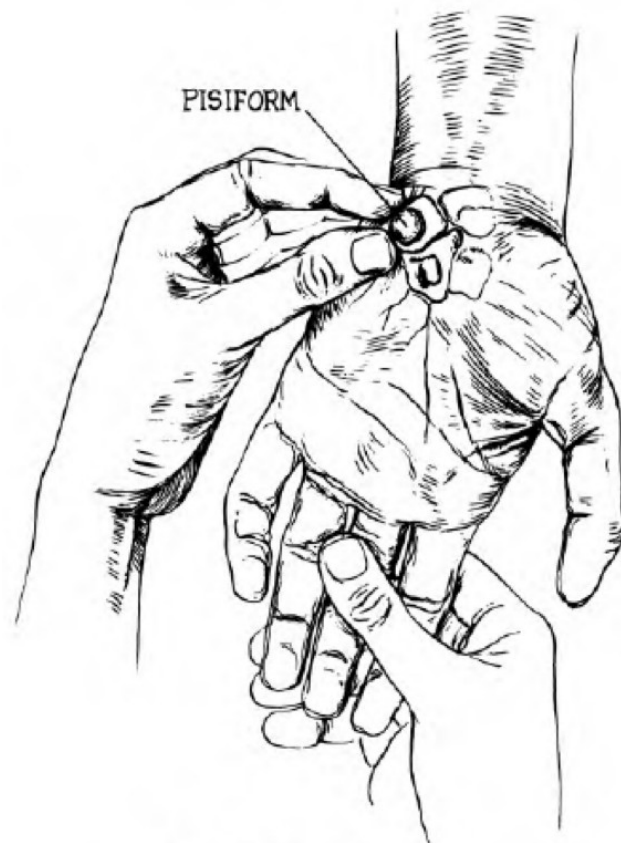Os triquetrum

- ❑ Z processus styloideus ulnae jdeme distálně na mediální plochu zápěstí
- ❑ Při pohybu nejdříve najdeme prostor pro kloubní disk a potom ucítíme oblý povrch kosti
- ❑ Pacienta vyzveme, aby provedl radiální dukci zápěstí – os triquetrum se posouvá mediálně směrem k našemu prstu, je palpovatelná i rotace kůstky během tohoto pohybu - velký rozsah pohybu
- ❑ Dorzální plochu kosti můžeme vyhmatat při flexi ruky, kdy více prominuje
- ❑ Z palmární strany je překryta os pisiforme, proto ji nelze palpovat



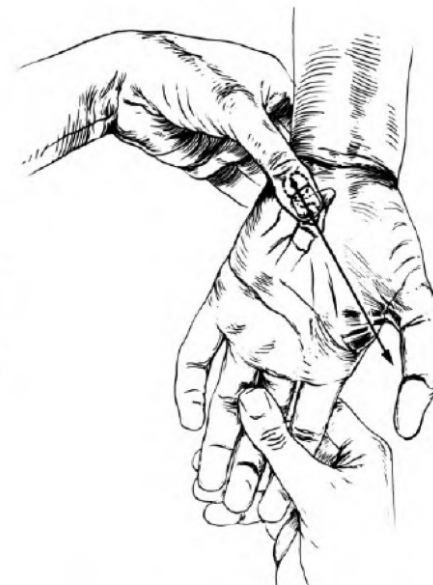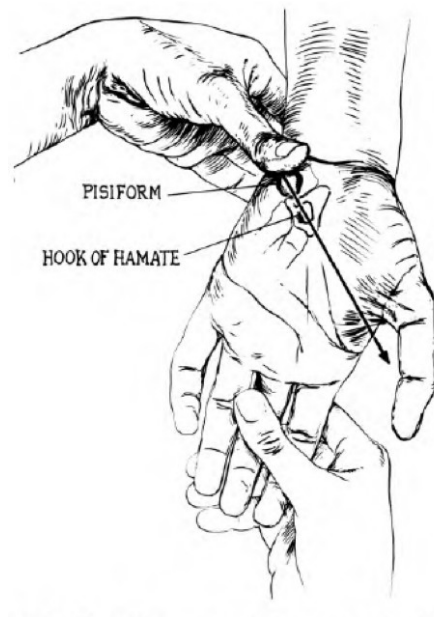Os pisiforme

- ❑ Kost je uložena na palmární ploše os triquetrum těsně distálně a anterolaterálně u processus styloideus ulnae
- ❑ Sezamská kost ve šlaše m. flexor carpi ulnaris – pomocí lig. pisohamatum a lig. pisometacarpale se pevně upíná na hamulus ossis hamati a bázi 5. metakarpu



Os hamatum

- ❑ Nejlépe hmatnou částí kosti je její hák, který se nachází proximálně od ulnárního okraje 4. metakarpu
- ❑ Přiložíme IP kloub našeho palce přes os pisiforme – špička palce směřuje diagonálně přes dlaň k prvnímu meziprstnímu prostoru
- ❑ Přímo pod bříškem palce (cca 2,5 cm od os pisiforme) je uložen hamulus ossis hamati – uložen v hloubce, nutno důkladně prohmatat měkké struktury
- ❑ Přiložením ukazováku na dorzální plochu ruky přibližně proti bříšce palce, můžeme současně palpovat dorzální plochu kosti
- ❑ Klinický význam – spolu s os pisiforme vytváří **Guyonův kanál**



Oblast processus styloideus radii

❑ Foveola radialis (fossa la tabatière)

- ❑ *Nachází se dorzálně a distálně od processus styloideus radii*
- ❑ *Šlachy ohraničující jamku se zvýrazní při extenzi palce*

❑ **Laterální ohraničení**

- ❑ M. abductor pollicis longus
- ❑ M. extensor pollicis brevis

❑ **Mediální ohraničení**

- ❑ M. extensor pollicis longus

❑ **Dno**

- ❑ Os scaphoideum

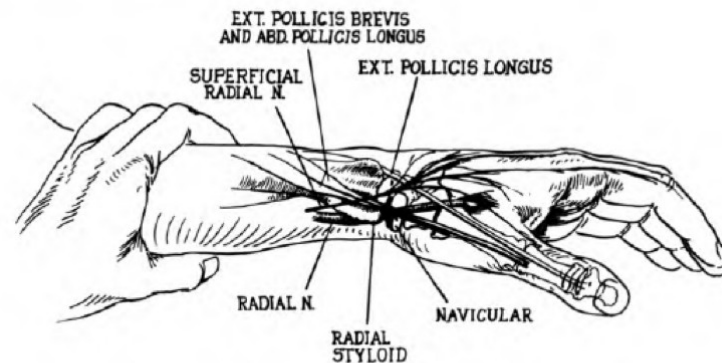
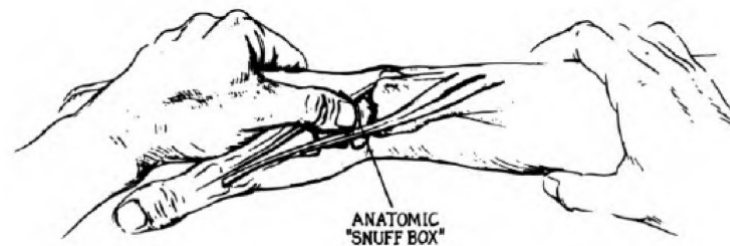


Fig. 42. Bony and soft tissue landmarks around the anatomic snuffbox.



Algoritmus mobilizace

- ❑ 1. Výběr strany
- ❑ 2. Vlastní mobilizace
- ❑ 3. Přešetření – nejdříve nemobilizovaná končetina

Mobilizační techniky

- ❑ Centrované postavení
 - ❑ Vyšetření do bariéry (1x!)
 - ❑ Přešetřit
 - ❑ Ptát se na nestabilitu, pooperační stavy...
-
- ❑ **Směry:**
 - ❑ Palmární x dorzální
 - ❑ Distální x proximální segment
 - ❑ V supinačním x v pronačním postavení

Mobilizace IP - translační pohyby

P: sed, HK položená

T: naproti P, palcem a ukazovákem fixuje proximální článek mobilizovaného segmentu, druhá ruka prsty uchopí distální článek mobilizovaného segmentu

MOB:

1. Dorsovolární posun:

Vyšetření zahajujeme jemnou distrakcí za distální falangu, poté ji posuneme směrem dorzálně a jemně zapružíme. Fixovanou část segmentu držíme dorzo-volárně.

1. Lateromediální posun:

Úchop P i D části segmentu je L-M, po distrakci pružíme L a M směrem.

1. Rotace:

Úchop je buď D-V, anebo L-M, po distrakci provedeme rotační pohyb distální falangy okolo její podélné osy.

1. Zaúhlení:

Úchop je L-M, provádíme ho přes palec a ukazovák tak, že na straně, ke které chceme zaúhlnit, jej dáme ze strany na úroveň kloubní štěrbině jako hypomochlion. Při tomto provedení se štěrbině na jedné straně otevírá a na druhé uzavírá.

Technika: Diagnostická i terapeutická - repetitivní mobilizace.

Chyby: Fixace příliš daleko od kloubní štěrbině, T pohybuje kloubem do FLX nebo EXT

Mobilizace MCP - translační pohyby

P: sed, HK položená

T: naproti P, palcem a ukazovákem fixuje hlavičku metakarpu, druhá ruka prsty fixuje proximální článek prstu mobilizovaného segmentu

MOB: vyšetření a repetitivní mobilizace ve směru dorzo-palmárním, latero-mediálním a do rotace

- Zaúhlení není možné, účinná bývá distrakce se současnou mírnou volární flexí.

Technika: Diagnostická i terapeutická - repetitivní mobilizace.

Chyby: Fixace příliš daleko od kloubní štěrbin. Terapeut pohybuje kloubem do FLX nebo EXT.

Distrakční mobilizace MCP kloubů

P: sed, HK položená

T: sedí u lehátka, jedna ruka obejmě prst pacienta svými prsty, palec shora fixuje proximální článek prstu, složený ukazováček téže ruky zespodu fixuje svým proximálním IP kloubem tentýž proximální článek prstu. Druhá ruka fixuje hlavičku metakarpu palcem shora, ukazováčkem zespodu.

MOB: ruka, která drží proximální článek provede distrakci a mírnou flexi, nádech a s výdechem povolit, relaxace případně náraz.

Dorzální vějíř na ruce

P: sed, HK položená

T: sedí u lehátka, tenary přiložené těsně u sebe na dorzu ruky v oblasti hlaviček metakarpů, palce jsou rovnoběžně s metakarpy na dorzu ruky. Prsty jsou ze strany dlaně přiložené na oblast hlaviček metakarpů.

MOB: tah tenarů od sebe se zvětšováním konvexity dorza ruky, prsty zesponu vytlačují oblast hlaviček metakarpů dorzálním směrem

Technika:

Chyby:

zí.

Palmární vějíř

P: sed, HK opřená o loket, flexe v lokti

T: sedí u lehátka, tenary těsně u sebe ze strany dlaně v oblasti hlaviček metakarpů, palce jsou rovnoběžně směrem k prstům, prsty jsou na dorzu ruky přiložené do oblasti metakarpů

MOB: tah tenarů od sebe otevřením konvexit dorza ruky, prsty shora vytlačují hlavičky metakarpů směrem do dlaně

Technika:

Chyby:

zí.

Mobilizace karpometakarpálního kloubu palce - Mobilizace v pronaci

P: sed, HK v pronaci

T: stojí, ruka pacienta opřena ulnární hranou v pronaci o břicho terapeuta. Jedna ruka terapeuta palcem a ukazovákem fixuje os trapezium, druhá ruka terapeuta drží bazi prvního metakarpu těsně u kloubní štěrbině. Provádí pohyb do bariéry dorzálním směrem a dopružení.

MOB: Repetitivní mobilizace dorzálním směrem (*distální segment nahoru – dorzálně*)

Technika: mobilizace.

Chyby: ze 1. metakarpu.

Mobilizace karpometakarpálního kloubu palce - Mobilizace v supinaci

P: sed, HK v supinaci

T: stojí, ruka pacienta opřena ulnární hranou v pronaci o břicho terapeuta. Palcem a ukazovákem terapeut fixuje os trapezium, druhá ruka terapeuta drží bazi prvního metakarpu těsně u kloubní štěrbině a provádí pohyb do bariéry palmárním směrem a dopružení.

MOB: repetitivní mobilizace palmárním směrem

Technika: mobilizace.

Chyby: ze 1. metakarpu.

Mobilizace zápěstí - řady kůstek navzájem *při omezené PF*

P: sed, ruka v supinaci

T: terapeut stojí, první meziprstní řasou fixuje distální konec radia a ulny v oblasti processus styloideus radii a processus styloideus ulnae z palmární strany, druhou rukou fixuje svou první meziprstní řasou proximální řadu kůstek

MOB: pohyb distálního segmentu dorzálním směrem (směr k zemi!) do bariéry, dopružit. Repetitivní mobilizace distálním segmentem dorzálně (k zemi!).

Mobilizace zápěstí - řady kůstek navzájem *při omezené DF*

P: sed, ruka v pronaci

T: terapeut stojí, první meziprstní řasou fixuje proximální řadu kůstek zápěstí pacienta z dorzální strany, druhou rukou fixuje svou první meziprstní řasou distální řadu kůstek.

MOB: pohyb distálníhoho segmentu palmárním směrem (k zemi!) do bariéry, dopružení. Repetitivní mobilizace distálním segmentem palmárně (k zemi!)

Mobilizace zápěstí - kůstky navzájem

jednoduchá translace

P: sed, ruka v pronaci na lehátku

T: terapeut sedí, jednou rukou fixuje palcem a ukazovákem jednu karpální kůstku, druhou rukou uchopí palcem a ukazovákem sousední karpální kůstku, provádí translační pohyby palmárním směrem, do bariéry, dopružit.

MOB: repetitivní mobilizace palmárním směrem

Mobilizace zápěstí - kůstky navzájem

nůžkový hmat

P: Podobně jako předchozí

T: palec jedné ruky se přesune a přiloží na palec druhé ruky terapeuta. Ukazováček jedné ruky se přiloží na druhý. V také pozici, kdy jsou oba palce na jedné kosti a oba ukazováky na druhé. Pruží ukazováky dorzálním směrem a palce palmárním směrem. Výsledný pohyb je střižný.

Kineziologie v praxi

- ❑ Při dorsální flexi dochází k posunu distální řady kůstek proti proximální řadě směrem volárním - při omezené dorsální flexi mobilizujeme distální řadu karpálních kůstek proti řadě proximální směrem volárním (opora o stůl, předloktí v pronaci)

x

- ❑ Při volární flexi dochází k posunu proximální řady proti radiu směrem dorsálním- při omezené volární flexi mobilizujeme posun prox.řady karp.kůstek dorsálním směrem (opora o stůl, předloktí v supinaci)

Kineziologie v praxi

- ❑ Při omezené ulnární dukci provádíme mobilizaci směrem dorsálním a klademe důraz na mediální část RC kloubu

x

- ❑ Při omezené radiální dukci provádíme mobilizaci směrem volárním a klademe důraz na laterální část interkarp.kloubu

Trakční mobilizace os capitatum třepací technikou

P: stoj

T: joint play os capitatum vůči sousedním karpálním kůstkám

MOB: terapeut stojí čelem k pacientovi. Uchopí os capitatum z dorzální strany palce přes sebe, z palmární strany ukazováky přes sebe. Repetitivní mobilizace v lehké trakci v disto-palmárním směru, s akcentací tlaku na kůstku

Technika: - mobilizace.

Chyby:

Mobilizace distálního radioulnárního kloubu - *nůžkový hmat*

P: sed, ruka v pronaci na lehátku

T: terapeut sedí čelem k pacientovi, uchopí palcem a ukazovákem jedné ruky processus styloideus ulnae, druhá ruka uchopí palcem a ukazovákem distální konec radia, přehmat do nůžkového hmatu. Ukazováky jsou z palmární strany na radiu. Palce z dorzální strany na processus styloideus ulnae.

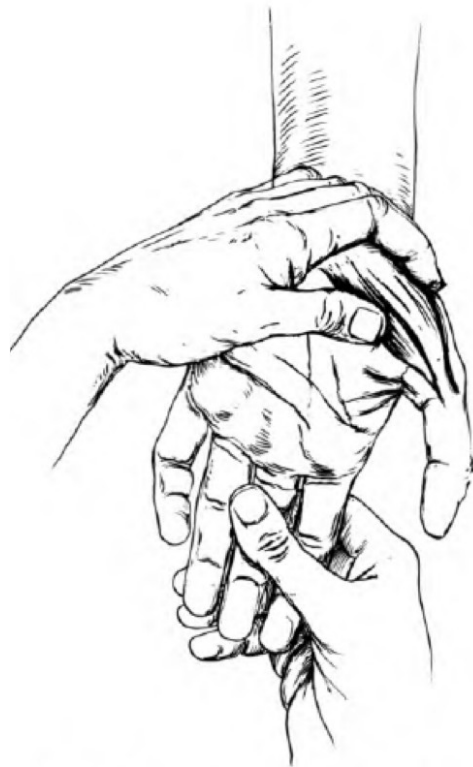MOB: palce shora přítlak do bariéry a dopružení, jedná se o vzájemný pohyb překřížených prstů na ulně a radiu. Repetitivní mob v nůžkovém hmatu.

Algoritmus vyšetření/ošetření RZ ve svalech

1. Výběr strany
2. Ozřejmění svalu
3. Hledání reflexní změny - přebrnknutí
4. Ošetření
5. Přešetření

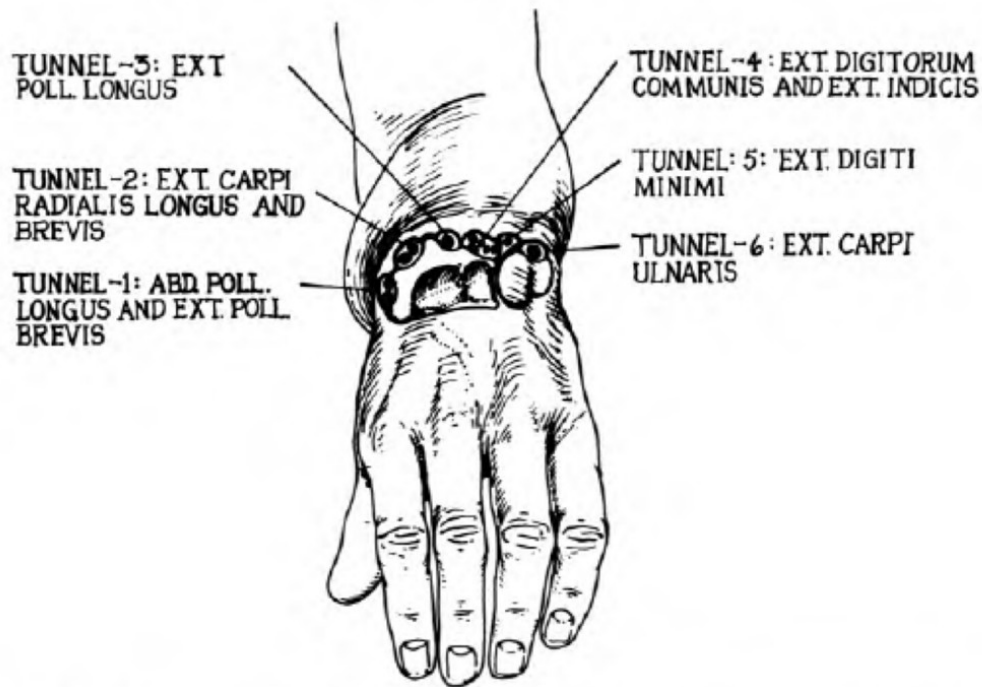
Palpace, Zóna I - Thenarová eminence

- ❑ V oblasti báze palce, ohraničena thenarovou rýhou
- ❑ Masitá a mobilní struktura (není kryta fascií)
- ❑ Tvořena svaly:
 - ❑ *M. abductor pollicis brevis*
(nejpovrchověji)
 - ❑ *M. opponens pollicis*
 - ❑ *M. flexor pollicis brevis*
- ❑ Porovnáváme především symetrii, hodnotíme velikost, tvar a trofiku – dominantní val bývá větší



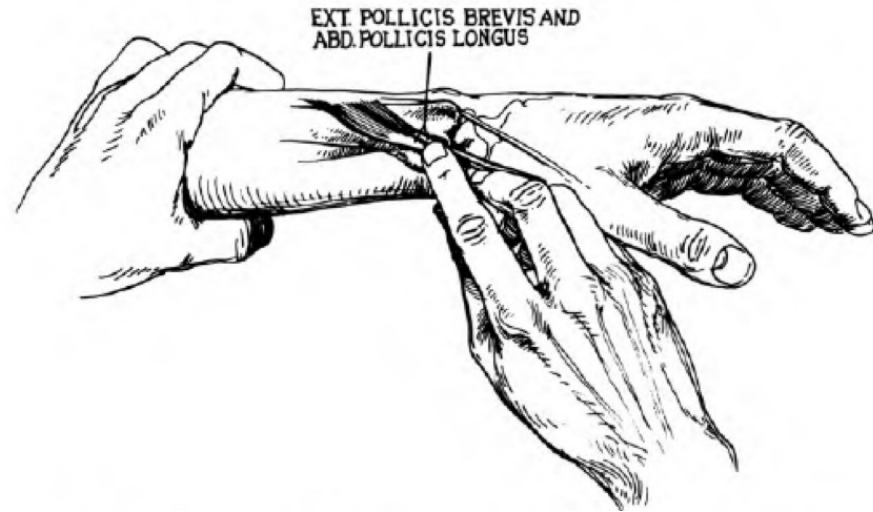
Palpace - Měkké tkáně

Pochvy extenzorů a křížení šlach



Zóna I - oblast processus styloideus radii

- ❑ *Klinicky významný - morbus De Quervain*
- ❑ *M. abductor pollicis longus – radiálně*
- ❑ *M. extensor pollicis brevis – ulárně*



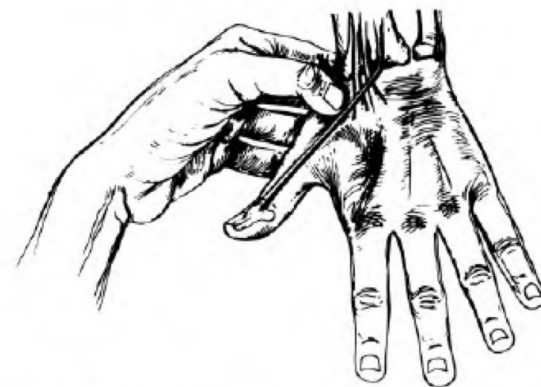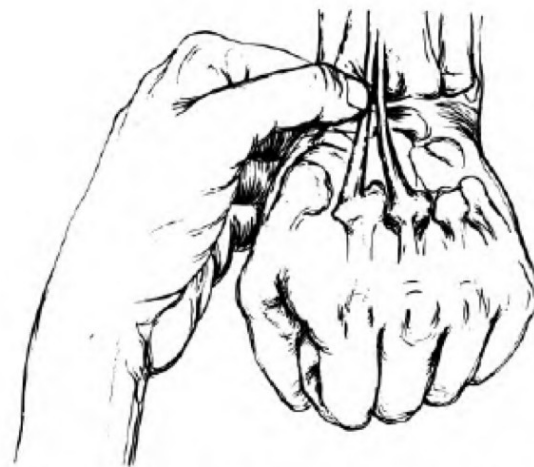
Zóna II - oblast Listerova hrbolku

❑ Tunel II

- ❑ *Radiální oblast Listerova hrbolku*
- ❑ *M. extensor carpi radialis brevis*
- ❑ *M. extensor carpi radialis longus*
- ❑ *Pro palpaci vyzveme pacienta, aby sevřel ruku v pěst*

❑ Tunel III

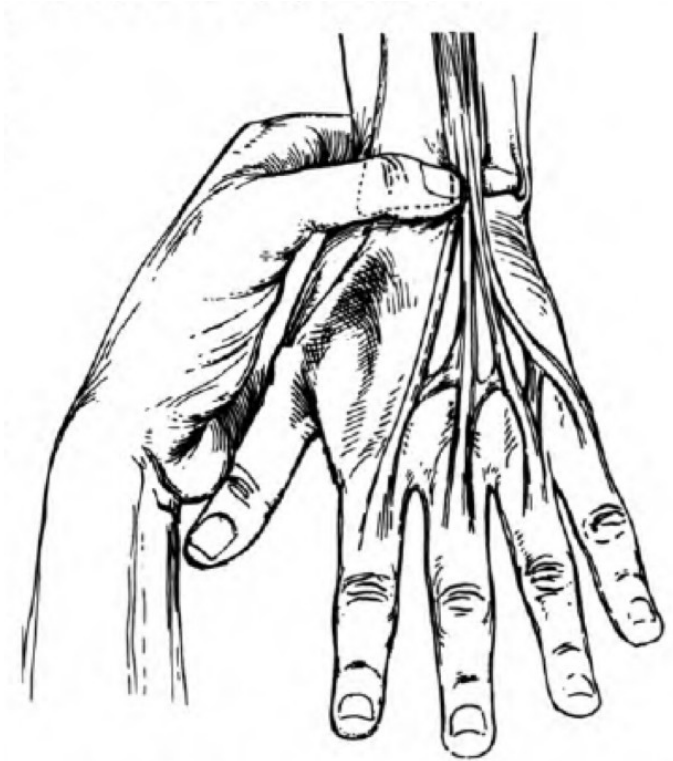
- ❑ *Ulnární oblast Listerova hrbolku*
- ❑ *M. extensor pollicis longus*



Zóna II - oblast Listerova hrbolku

❑ Tunel IV

- ❑ *Ulnárně od tunelu III a radiálně od radioulnárního skloubení*
- ❑ *M. extensor digitorum communis – jednotlivé šlachy by měly být palpovány od oblasti carpu až po odpovídající MP skloubení*
- ❑ *M. extensor indicis*



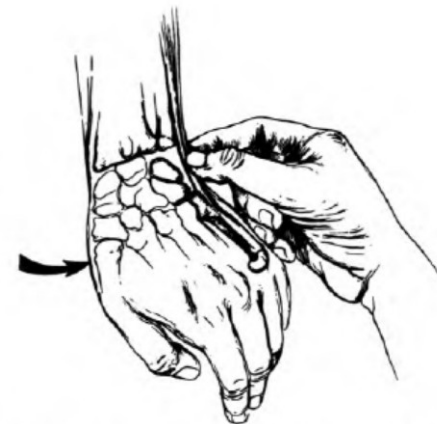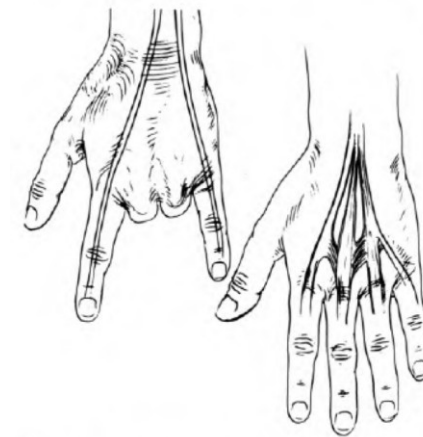
Zóna III - oblast processus styloideus ulnae

❑ Tunel V

- ❑ *Leží na distálním konci radioulnárního skloubení – palpačně nalézáme lehký zářez laterálně od processus styloideus ulnae*
- ❑ *M. extensor digiti minimi – pro palpaci vyzveme pacienta, aby položil svou ruku dlaní na stůl a extendoval malíček*

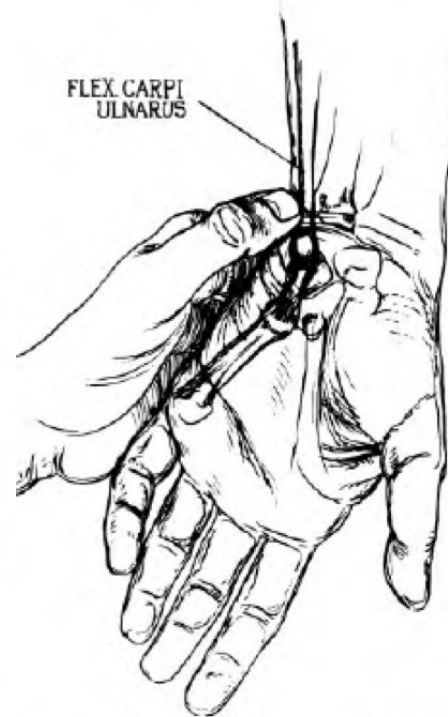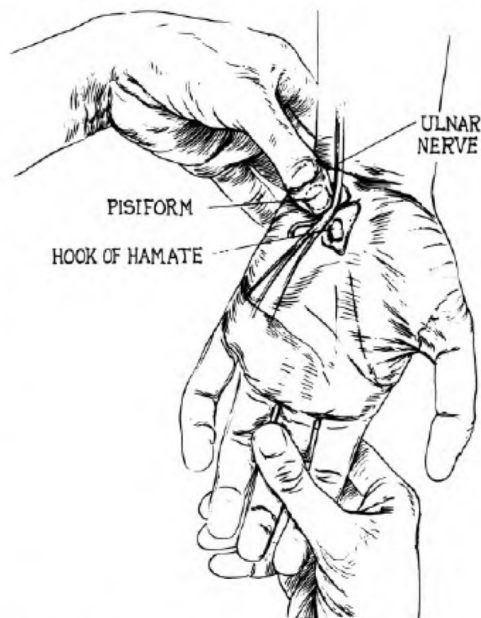
❑ Tunel VI

- ❑ *Žlábkem mezi apexem processus styloideus ulnae a caput ulnae*
- ❑ *M. extensor carpi ulnaris*



Zóna IV - palmární oblast os pisiforme

- ❑ **M. flexor carpi ulnaris**
 - ❑ *Palpujeme proximálně od os pisiforme směrem k předloktí*
- ❑ **Guyonův kanál**
 - ❑ *Prohlubeň mezi os pisiforme a hákem os hamatum je přestavena v osteofibrózní tunel (kanál) pomocí lig. pisohamatum*
 - ❑ *Klinicky významný – obsahuje a. et n. ulnaris, místo častých kompresí*



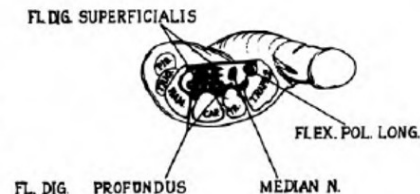
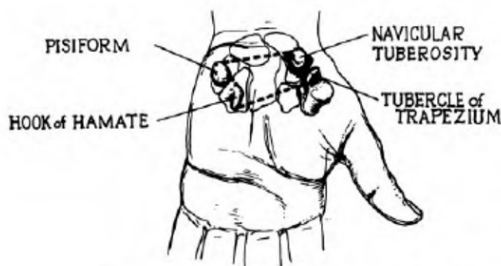
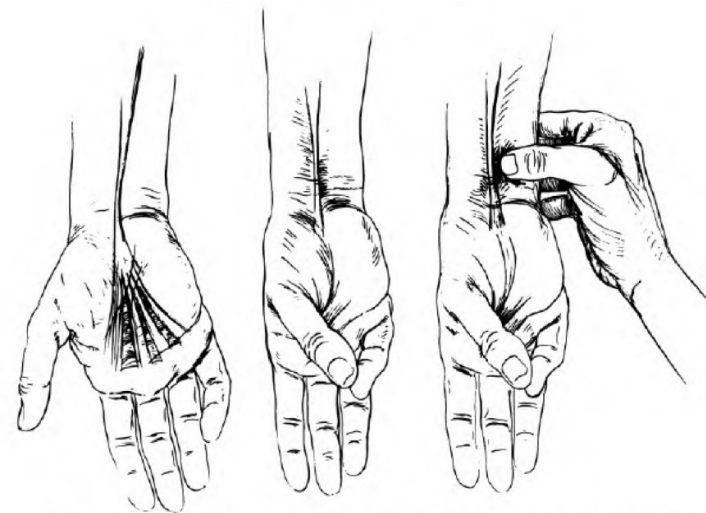
Zóna V - oblast canalis carpi a m. palmaris longus

❑ M. palmaris longus

- ❑ *Palpaci si usnadníme, když pacienta vyzveme k flexi zápěstí se současným stlačením malíku a palce proti sobě*
- ❑ *Využití pro určení průběhu n. medianus – v oblasti zápěstí leží hlouběji a těsně laterálně od šlachy m. palmaris longus*

❑ Canalis carpi

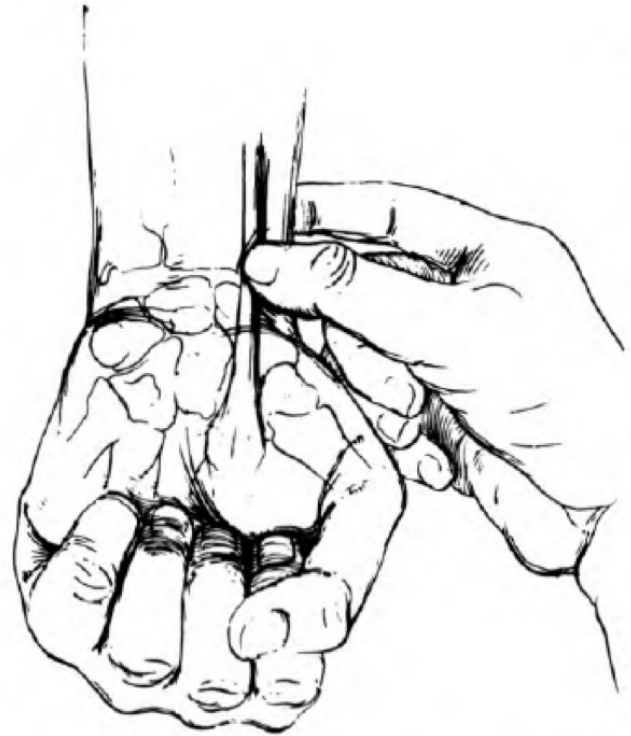
- ❑ *Určen čtyřmi palpovatelnými kostními prominencemi, mezi kterými leží lig. carpi transversum a vytváří fibrózní pochvu, která uzavírá tunel anteriorně*
- ❑ *Posteriořně je kanál ohraničen karpálními*
 - ❑ **Proximálně** – os pisiforme a tuberculum scaphoidei
 - ❑ **Distálně** – hamatum ossis hamati a tuberculum ossis trapezii



Zóna V - oblast canalis carpi a m. palmaris longus

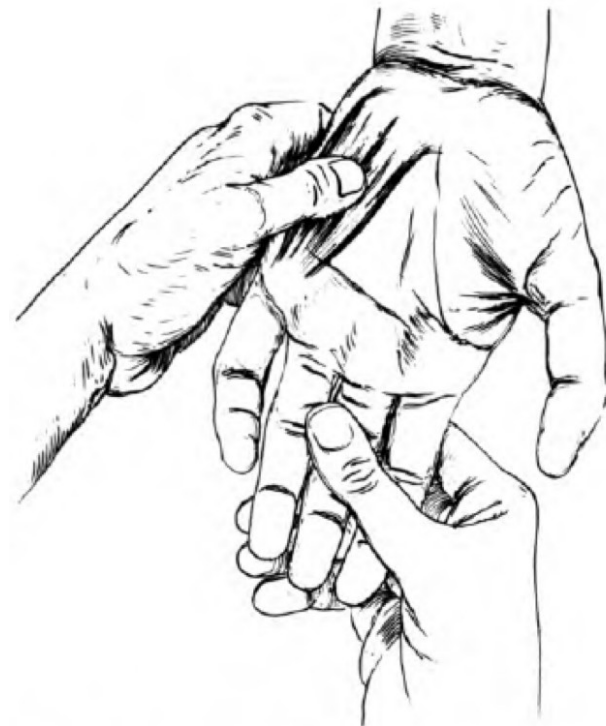❑ **M. flexor carpi radialis**

- ❑ *Palpovatelná je v úrovni zápěstí, kde se nachází radiálně od m. palmaris longus*
- ❑ *Lépe hmatná při kladení odporu flexi zápěstí se současnou radiální dukcí, příp. provedení flexe zápěstí s prsty sevřenými v pěst – vystoupí 2 šlachy – ulnárně tenčí m. palmaris longus, radiálně silnější m. flexor carpi radialis*



Palpace, Zóna II - Hypothenarová eminence

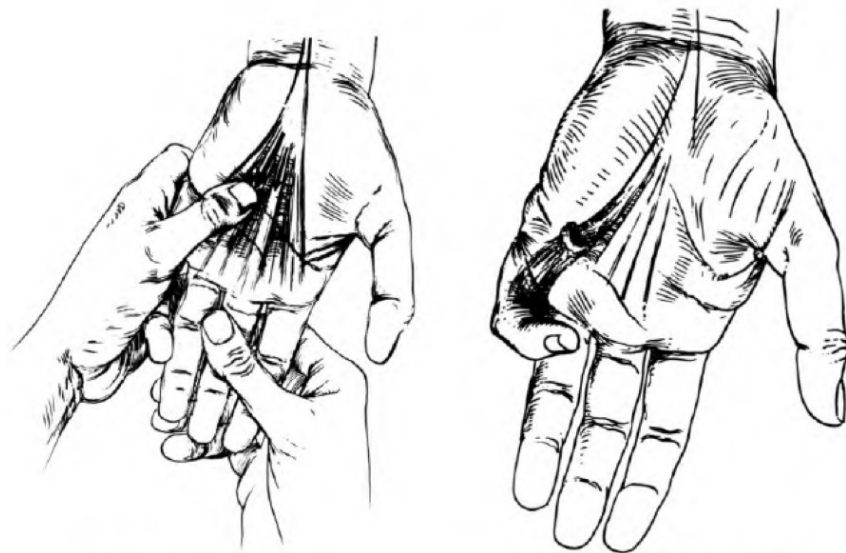
- ❑ Nachází se proximálně od malíku a dosahuje až po os pisiforme
- ❑ Tvořena svaly:
 - ❑ *M. abductor digiti quinti*
 - ❑ *M. opponens digiti*
 - ❑ *M. flexor digiti quinti*
 - ❑ (*m. palmaris brevis*)
- ❑ Palpačně nelze jednotlivé svaly odlišit
- ❑ Srovnáváme velikost a symetrii malíkových valů na obou rukách



Palpace, Zóna III - dlaň

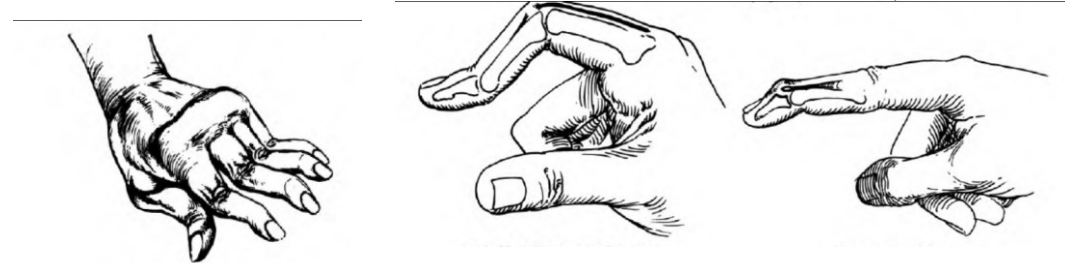
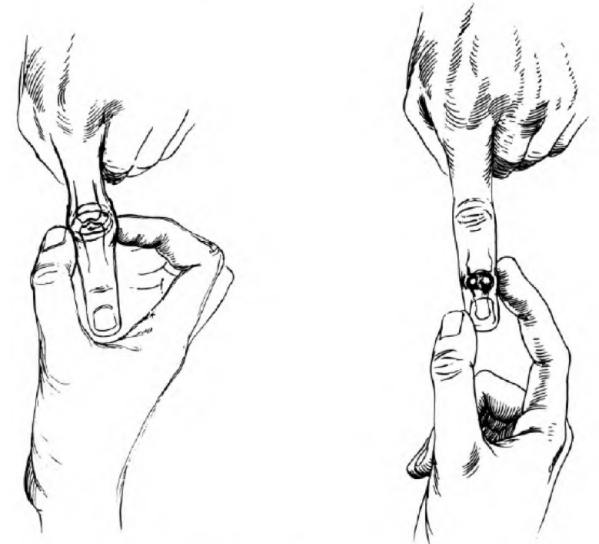
❑ Palmární aponeuróza

- ❑ *Tuhá vazivová destička tvaru trojúhelníku, která začíná na povrchu retinaculum flexorum a vytrácí se na prstech*
- ❑ *Rozdělena na 4 podélně uložené vazivové snopce spojené snopci příčnými, které se rozbíhají k druhému až pátému prstu*
- ❑ *Palpovat ji můžeme při extenzi prstů jako rezistenci proti tlaku ve středu dlaně*
- ❑ *Ztluštění a tvorba uzlů v průběhu palmární aponeurózy – **Dupuytrenova kontraktura***



Palpace, Zóna IV - články prstů

- ❑ Na prstech se nenachází žádná svalová bříška, jsou ovládána pouze upínajícími se šlachami
- ❑ Měkké tkáně v oblasti PIP a DIP kloubu
 - ❑ *Dorzální i palmární plocha je hladká*
 - ❑ *Laterální plochy jsou kryty silným kloubním pouzdrem a vazy*
- ❑ Kostní výrůstky na dorzální nebo laterální ploše DIP – **Heberdenovy uzly**

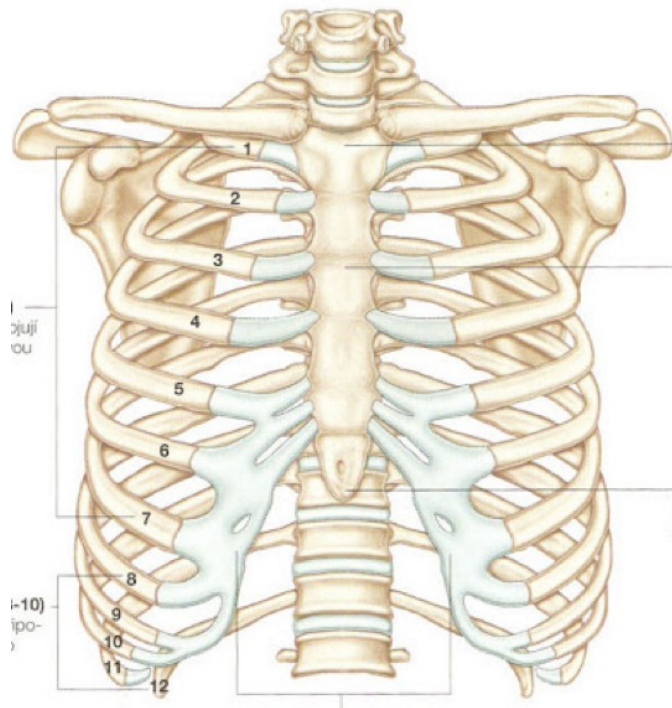


Interdigitální řasy

- ❑ Vsedě, příp. vleže na zádech
- ❑ Častý doprovod kořenových sy C6, C7 a C8
- ❑ Protážitelnost se vyšetřuje uchopením sousedních prstů nad interdig.řasou, vytvoří se předpětí a následně lehké dopružení
- ❑ Terapií je **fenomén tání**, příp. **ischemická komprese** v oblasti interdig. řasy

Interdigitální řasy dle Mojžíšové

1. IDG řasa – laterální klíček
2. IDG řasa – 1. žebro
3. IDG řasa – 2. žebro
4. IDG řasa – 3. žebro



Měkké tkáně mezi metakarpy

- ❑ Vsedě, příp. vleže na zádech
- ❑ Uchopení za hlavičky mtc nebo v průběhu mtc- vytvoření předpětí dorsopalm. směrem a dopružení- čekáme na release, příp. opakovaně pružíme

Svaly thenaru

m. Adductor pollicis

m. Abductor pollicis brevis

m. Opponens pollicis

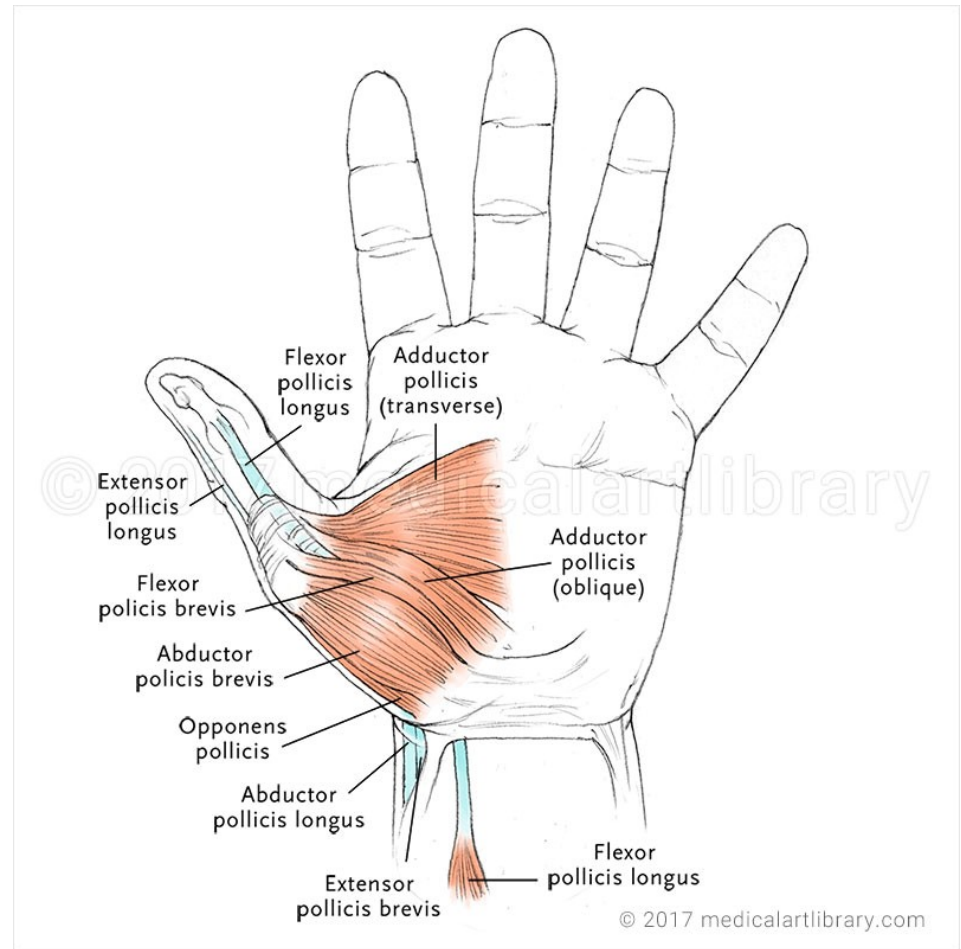
m. Flexor pollicis brevis

m. Extensor pollicis brevis

mm. Interossei dorsales manus

mm. Interossei palmares manus

mm. Lumbricales manus



m. Adductor pollicis

Z: caput obliquum: os capitatum, base II. Metacarpu, ligamentum carpi radiatum

Caput transversum: palmární plocha III. Metacarpu

Ú: ulnární sezamská kůstka metakarpofalangového kloubu palce a ulnární okraj base proximální části palce, dorsální aponeuróza place

In: r.profundus z n.ulnaris

F: karpometakarpový kloub palce – addukce, opozice

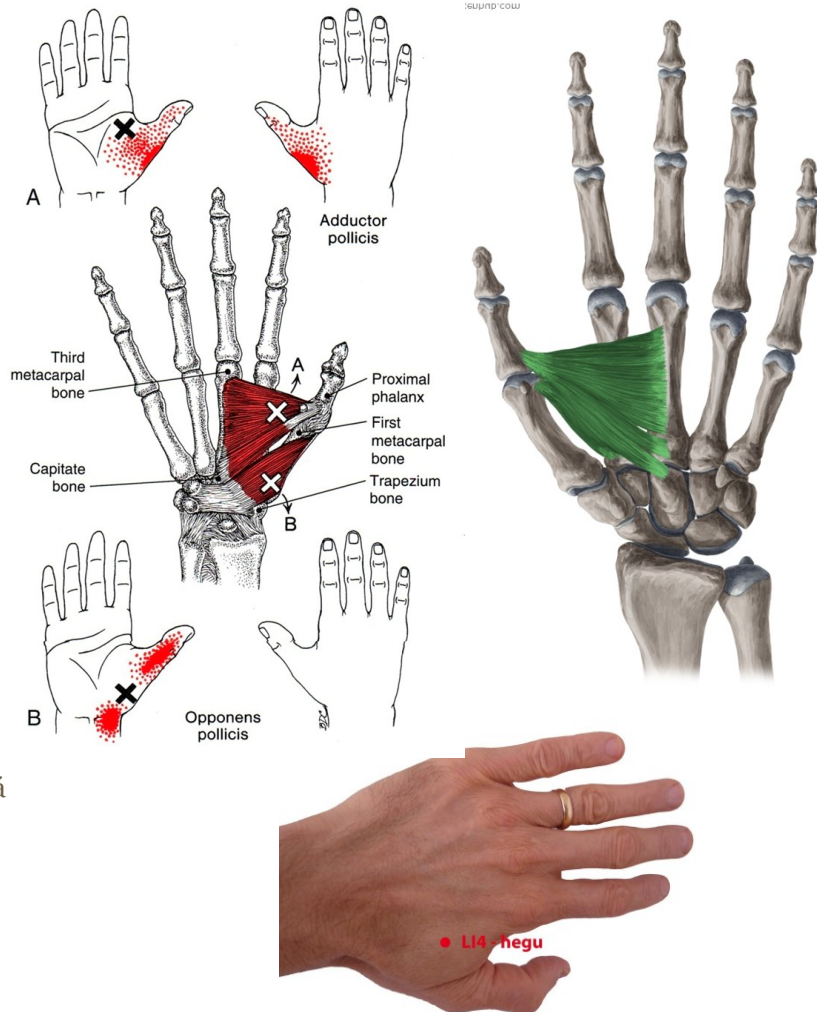
Metakarpofalangový kloub palce – flexe

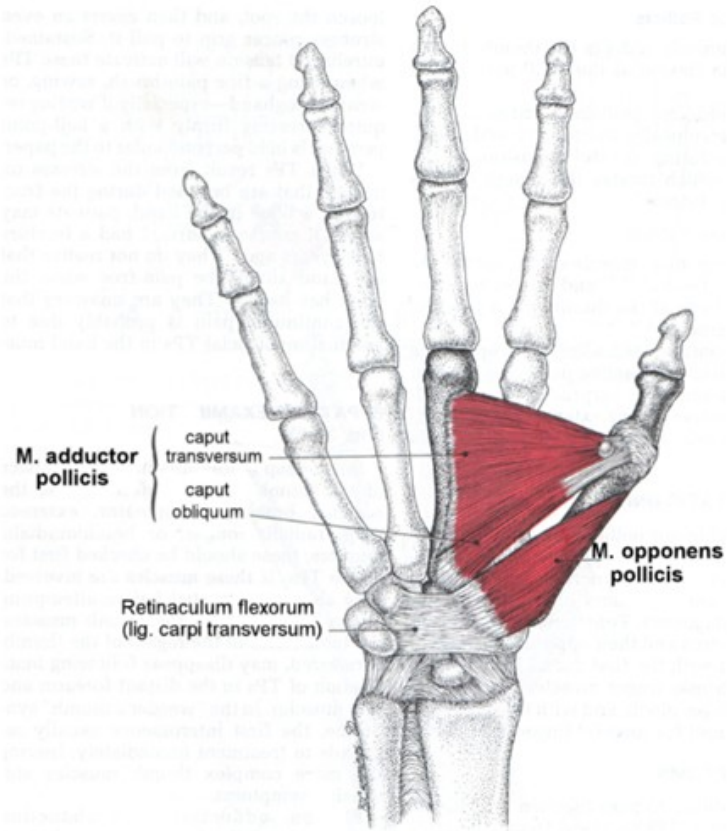
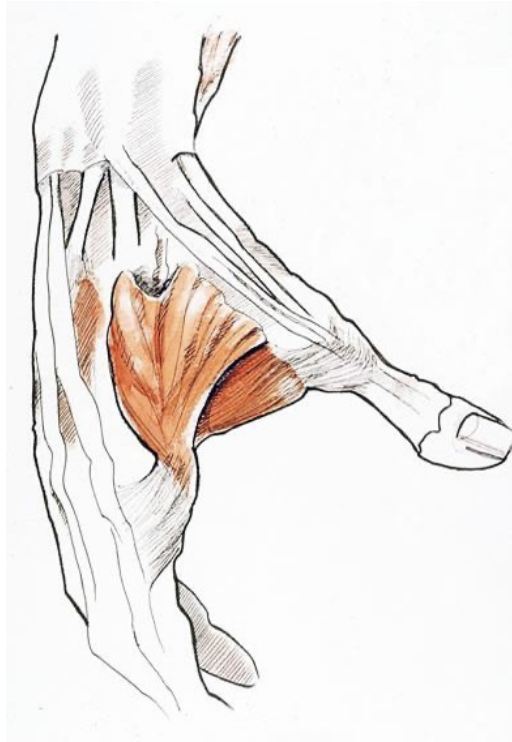TRPS:

- Nejč. v c. transversum (I. intermtecp prostor vedle II. mtecp)
- Hluboká bolest na rad. straně palce v CMC
- Šíření - palm. plocha MCP palce, thenaru, dorz. i palm. plocha palce, dorzální plocha intermtecp. prostoru
- Orientačně vyšetřit aktivní pohyb, všimát si reliéf thenaru, má zpeřená vlákna, odlišit od krátkého flexoru, **u PIR pohyb s metacarpem palce do ABD, bariéra nastává dost brzy.**

!! Nejhlouběji, Držím za celý palec, vyloučit flexor – ohnutím

Bod Hegu – KI u těhotných





Travell, J.G., Simons, D. G. (1983). *Myofascial Pain and Dysfunction, Volume 1, The Trigger Point Manual, The Upper Extremities*. Williams and Wilkins: Baltimore.

m. Abductor pollicis brevis

Z: retinaculum flexorum, tuberculum ossis scaphoidei

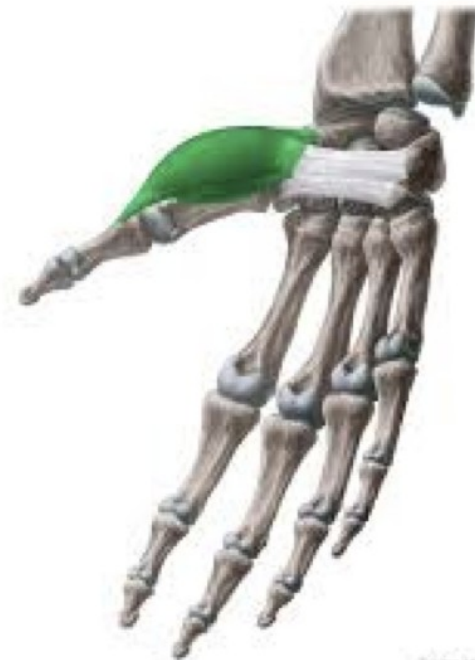Ú: radiální sezamská kůstka MCP palce a radiální okraj base proximálního článku palce, dorsální aponeuróza palce

In: n. medianus

F: karpometarapový kloub palce - abdukce palce

- Nejpovrchněji uložený, neplést s m. opponens pollicis, naproti m. abductor pollicis longus **ABD** spíše **VENTRÁLNĚ, PIR BEZ ROTACE!!! (OPPONENS)**

„maso thenaru“



m. Opponens pollicis

Z: tuberculum ossis trapezii a přilehlý úsek retinaculum flexorum

Ú: celý radiální okraj I. MTC

In: n.medianus, n.ulnaris

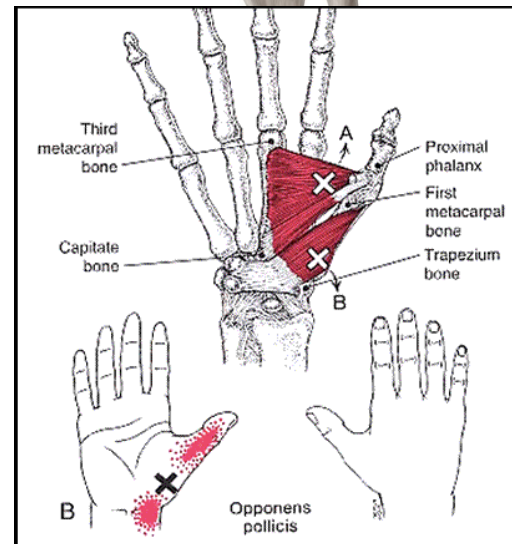
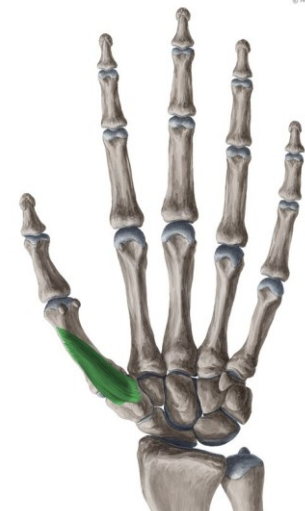F: karpometakarpový kloub palce – **Opozice palce** → **ADD + FL+ VR** (palec proti ostatním prstům)

!!! Směr vláken, pod abduktorem

TRPS:

- TrPs na palm. ploše baze I. mtcp
- **Referenční zóna bolesti**
 - ❑ **distálně** - palm. plocha palce MCP, IP (NE do špičky palce)
 - ❑ **proximálně** - rad. strana palm. plochy zápěstí
- Není možné palp. rozlišit, zda je TrP lok. v ABD, FL či oponentu

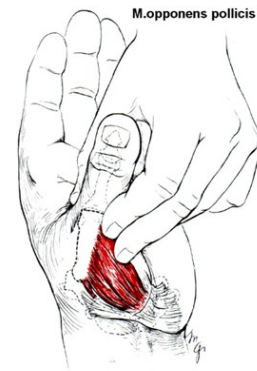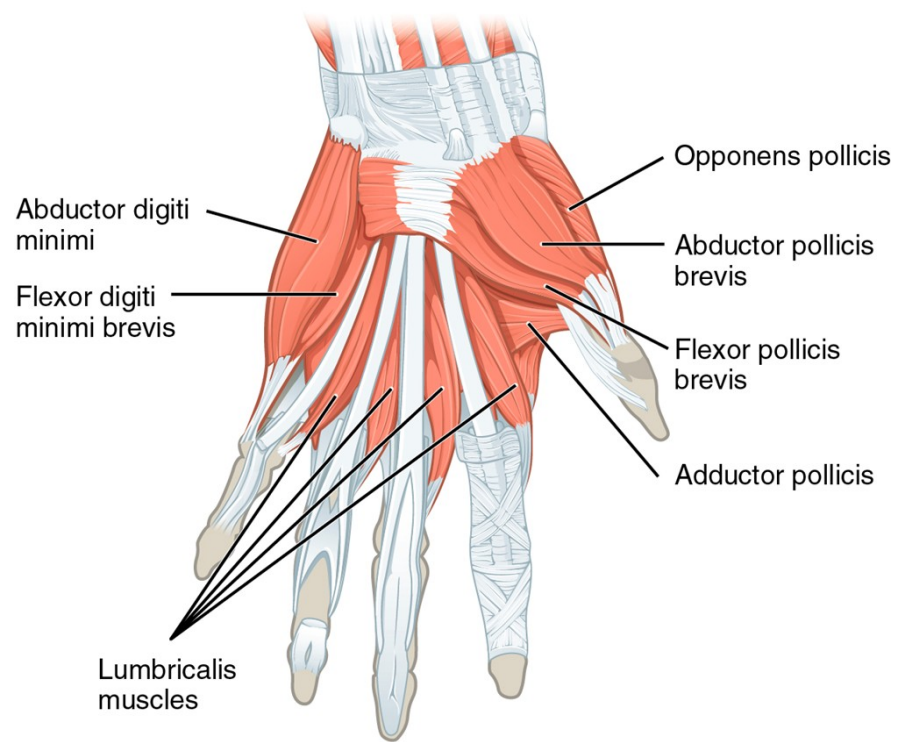
Výběr strany – zavřený palec, palec pohyb za malíkem - timing, **PIR - při hledání bariéry hlavní ROTACE než EXT, presura!**



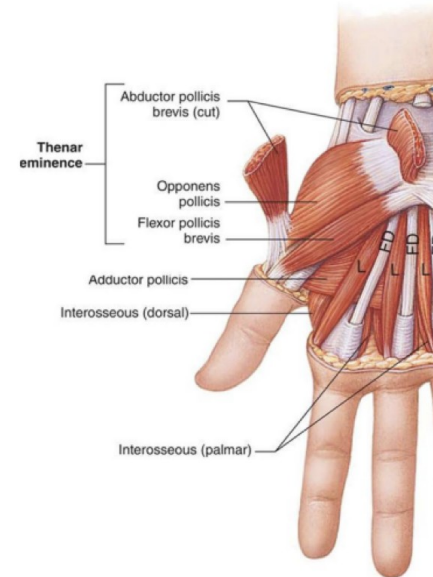
m. Opponens pollicis

Diferenciální diagnostika:

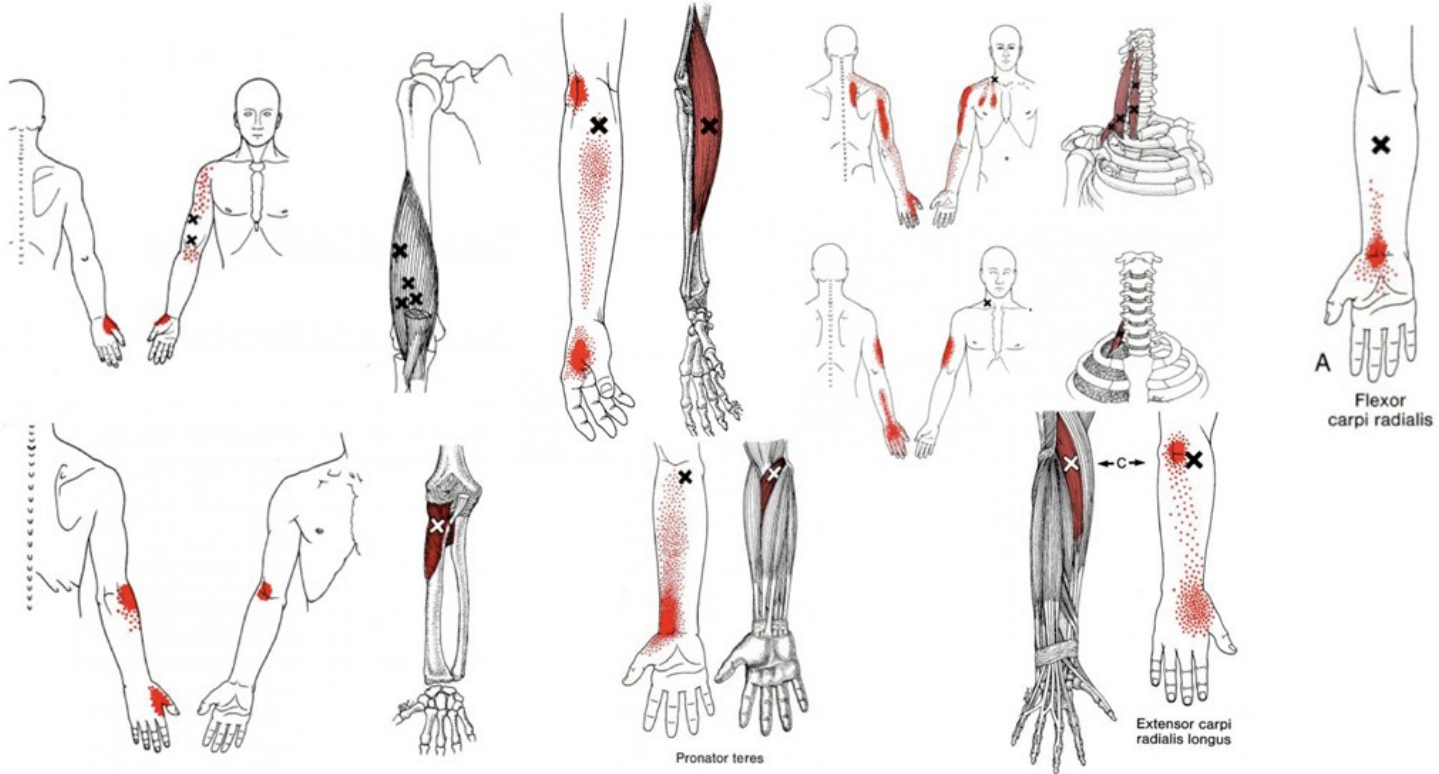
- **Artrotické změny kloubů palce** (ranní ztuhlost kloubu, RTG snímek), **postižení n.medianus, ulnaris** - úraz v anamnéze, hypotrofie, testy- zkouška mlýnku, abdukce palce, kružítko, láhve, OK sign ; Fromentova zk., zk. Kormidla, špetky, misky, abdd. A add. Malíku, rozt.a přit.prstů... (zlomeniny, neuropatie, útlak)
- **Entezopatie**
- **Morbus de Quervain** (m.abd.pollicis longus a m. ext.pollicis brevis)
- **Syndrom karpálního tunelu** – porucha inervace pouze m.opponens, ne v adductoru (n.ulnaris), reflexní změny v mm.scalenii, m.brachialis, m.brachioradialis, m.supinator, m.extensor carpi radialis longus, m.pronator teres, m.flexor carpi radialis (imitace ZRB!)



Kendall, F.P., Kendall McCreary, R., Provance, P.G. (1993). *Muscles testing and function with posture and pain (4th Ed.)*. Williams and Wilkins: Baltimore.



Imitace ZRB m. opponens pollicis

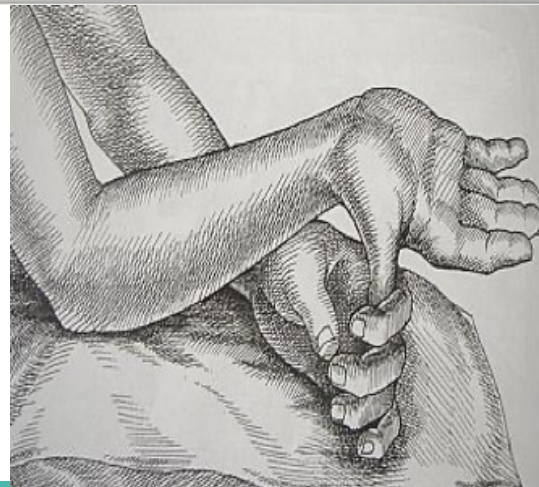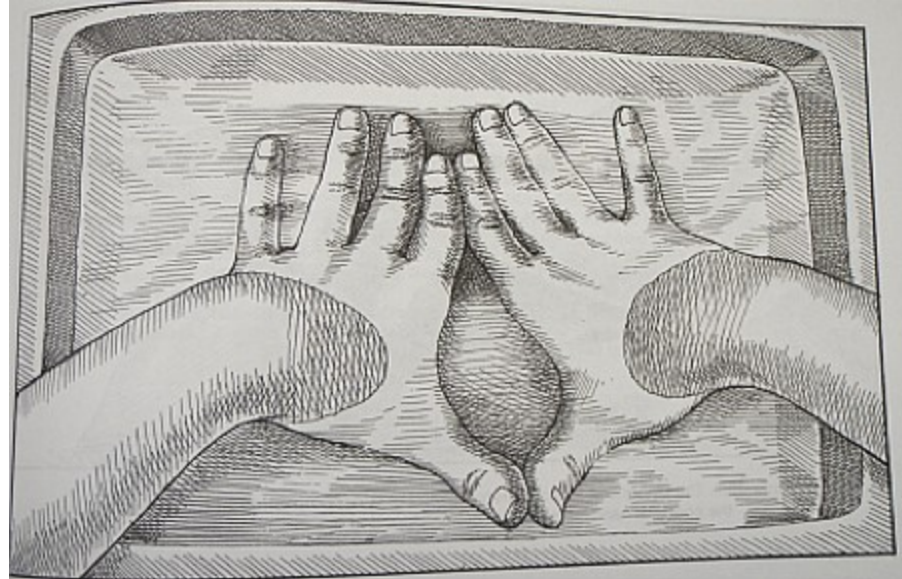


Stretch exercise

❑ Autoterapie

- ❑ **M. add. pollicis** – v teplé vodě; palmární strana
- ❑ obou rukou na stole, ukazováky a palce
- ❑ se vzájemně dotýkají (AB, EX); tlakem rukou proti
- ❑ sobě protahujeme příslušné svaly, palec tlačěn do repozice

- ❑ **M. opponens pollicis** – pomocí druhé ruky protahujeme
- ❑ palec do EX a ADD



m. Flexor pollicis brevis

Dvě hlavy - mezi nimi šlacha m. FPL

Caput superficiale

Z: retinaculum flexorum (dist. okraj)

Ú: radiální sezamská kůstka palce (dle nich se orientujeme s palpací)

Caput profundum

Z: os trapezoideum, trapezium, capitatum, base I. mtcp

Ú: ulnární sezamská kůstka palce (dle nich se orientujeme s palpací)

In: n.medianus, r.profundus n.ulnaris

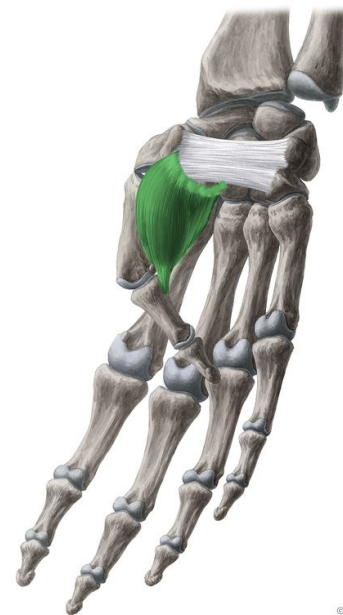
F: karpometakarpový kloub palce – oposice, addukce

MCP – flexe (c. superficiale)

- Pomáhá při ABD palce, obě hlavy spolupůsobí při konečné fázi oposice palce

!!! Povrchově, tvoří reliéf thenaru, PIR - bariéru hledáme v mírné ADD, flexe NE

METAKARP!, orientace dle kůstek



m. Extensor pollicis brevis

Z: membrána interosea

Ú: base proximálního phalangu palce

In: r. profundus n. radialis

F: zápěstí – palmární flexe, radiální dukce,
karpometakarpový kloub palce –
abdukce, repozice, **MCP** – extenze

!!! Směr vláken, uložen povrchově, zkrácení do DF palce, předpětí – palec do dlaně
bariéra pohybem zápěstí - UD a FLX záp.,
odlišit od m. abductor pollicis longus



mm. Interossei dorsales manus (4)

Z: přivrácená strana I-IV. Metakarpu

Ú: dorzální aponeuróza II.-IV. Prstu

In: n. ulnaris

F: MCP (II, IV) – flexe, abdukce prstů (odklánějí prsty od prostředníku), interfalangové klouby (II, IV) - extenze

TrPs:

TrP's v m. interossei dorsales I. a II. jsou 2. nejčastější příčinou bolesti v dlani (1. příčina - m. palmaris longus)

Bolest z palmárních i dorzálních mm. interossei vyzařuje podél té strany prstu, na kterou se příslušný sval upíná, dosahuje k DIP kloubu

ZRB

M. interosseus dorsalis I.

Jde po radiální straně ukazováku, dále do hloubky na dorsum ruky, skrz na palmární stranu ruky a po dorsoulnární straně malíčku

M. interosseus dorsalis II.

Nejintenzivněji je bolest pociťována v oblasti DIP kl., kde se také mohou nacházet Heberdenovy uzly

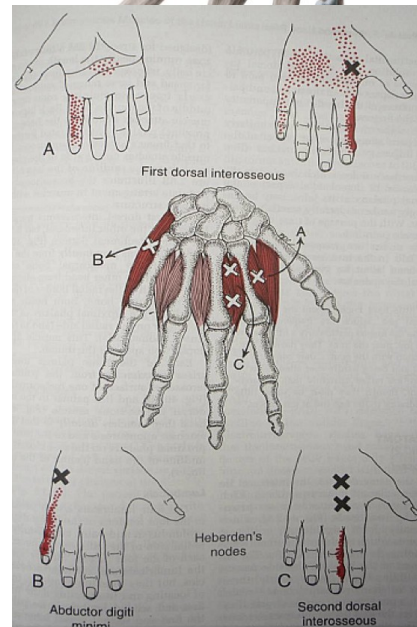
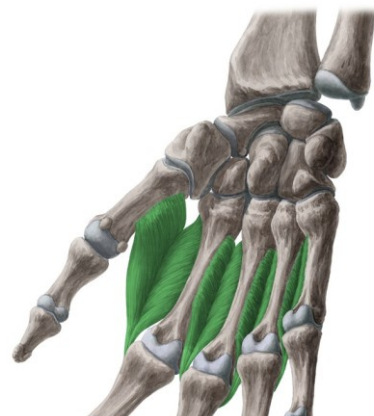
(x přenesená bolest z m. abductor digiti minimi jde po zevní str. malíku)

ostatní interossei – nerozlišujeme bolest z dors. a palm., TP – v každém svalu 2 (1 prox. a 2. dist.)

!!! Výběr strany – pružení, vytlačení zespodu

Ošetření pressurou

- 1.-4. intermetakarpální prostor



mm. Interossei dorsales - TrPs

Symptomy

Bolest popisována jako „artrotická bolest prstů“

Pacienti si stěžují na ztuhlost prstů, což vede k poruše funkce ruky (potíže s psaním a úchopem)

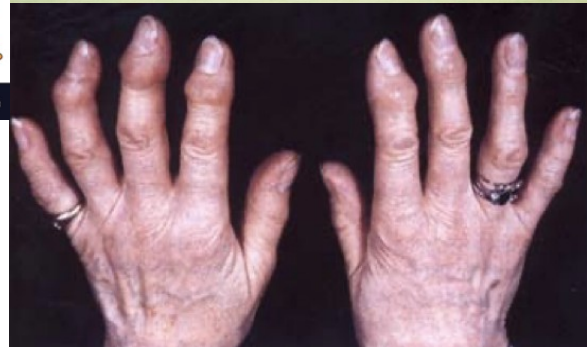Aktivace

Bolest je aktivována opakujícím se a **přetrvávajícím klešťovým úchopem** (sochaři, malíři, zámečníci, modeláři)

Při aktivních TrP's v interosseálních svalech je obtížná FL prstů (nemožnost dotknout se dlaně špičkami prstů)

Travellová popisuje tzv. **golfovou ruku** – TrP's vznikají u lidí hrajících golf jako následek dlouhodobého držení hole s malým průměrem rukojeti

Herbedenovy uzly- forma primár. Idiopathic.OA, malé tvrdé uzlíky velikosti hrášku (zvětšeniny měkkých tkání i kostí) na dors. okraji base distál. phalangu, dist. konci stř. phalangu, z radiální/ulnární strany (TrPs v mm. Interossei dors.), časté spoj. s Bouchard.u. (IP1)



mm. Interossei dorsales - autoterapie

Terapie

TrPs pressure release technique

Stretch and spray

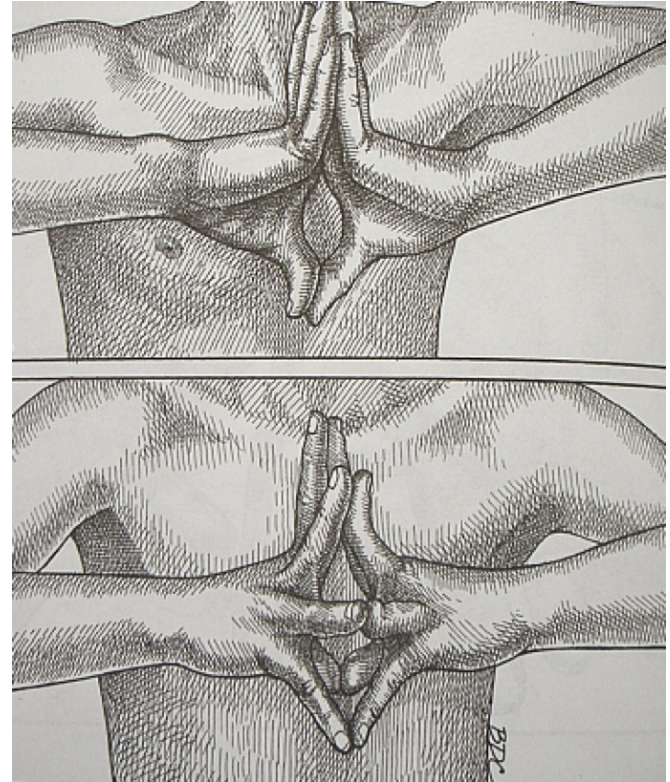
Autoterapie - dlaně a prsty

přitiskneme k sobě a uděláme max.

ABD/ADD, prsty zůstávají u sebe a

oddálíme dlaně (Ex v MP + zvětšení

DF zápěstí)



mm. Interossei palmares manus (3)

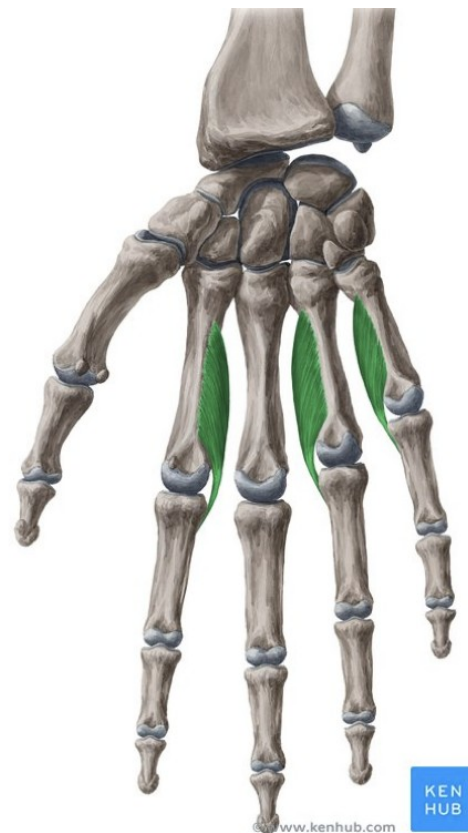
Z: ulnární strana II. Metakarpu, a radiální strana IV a V. metakarpu

Ú: do dorzální aponeurozy II, IV a V. prstu

In: n.ulnaris

F: **MCP (II, IV, V)** – flexe, addukce prstů (přiklání prsty k prostředníku), **interfalangové klouby (II, IV, V)** - extenze

- Ošetření pressurou
- 2.,3.-4. intermetakarpální prostor



mm. Lumbricales manus

Z: radiální strana I. A II. Šlachy, přilehlé strany šlachy III. A IV. m.flexor digitorum profundus

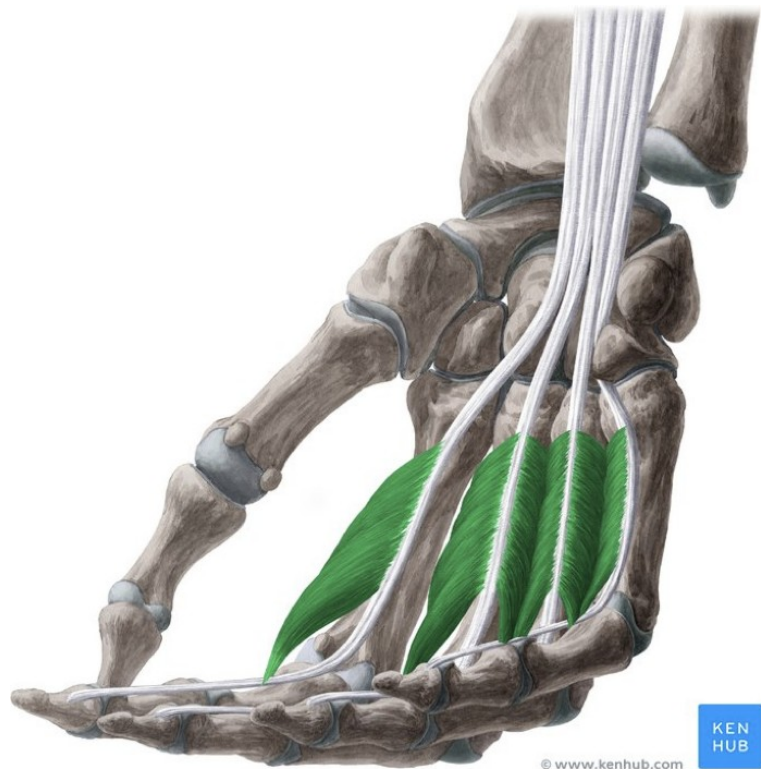
Ú: z radiální strany do dorzální aponeurozy II.-V. prstu

In: n.medianus (I,II), n.ulnaris (III, IV)

F: MCP – flexe, radiální dukce

Interfalangové klouby – extenze

!!! Fce stříška prstů (otestování na obou HKK zároveň), pressura, palpujeme šlachy flexoru a radiálně od šlachy

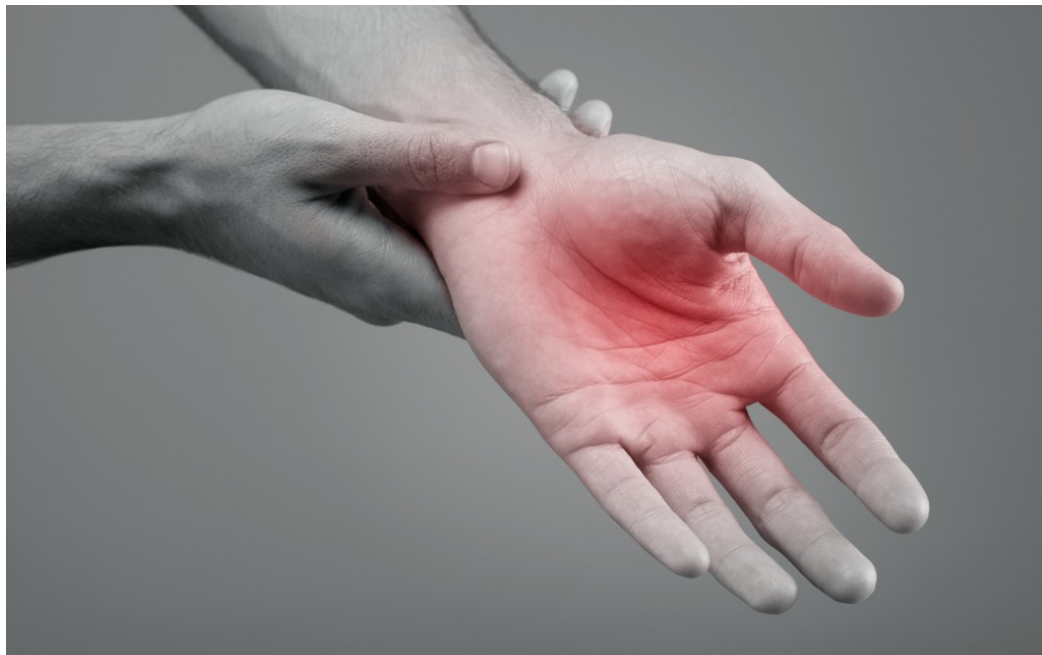

Symptomy TrPs

- ❑ Bolest, neobratnost prstů
- ❑ Problém při zapínání knoflíků, šití, klešťový úchop
- ❑ Typické zhoršení čitelnosti rukopisu
- ❑ Travellová uvádí TrP pouze v:
 - ❑ M. opponens pollicis
 - ❑ M. adductor pollicis

AKTIVACE TrPS

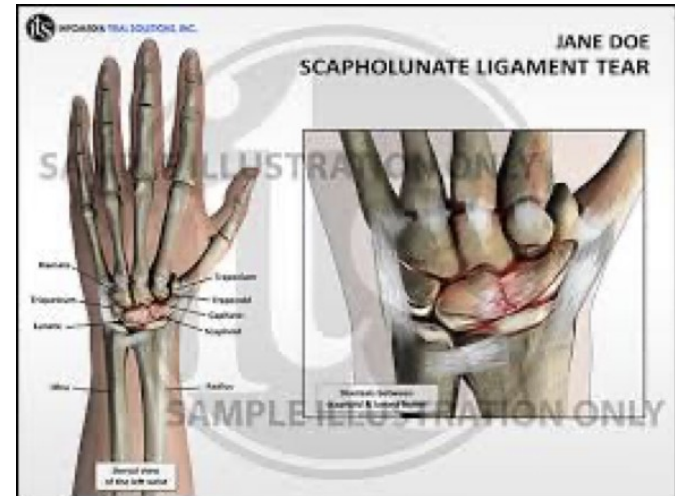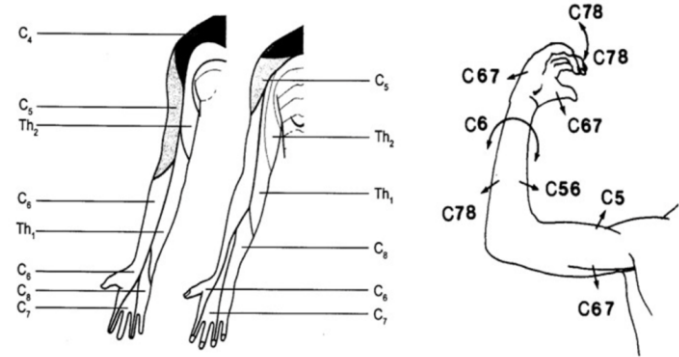
- ❑ Opakovaný, silný klešťový úchop, plení
- ❑ Dřívější zlomeniny v oblasti ruky



Diferenciální diagnostika

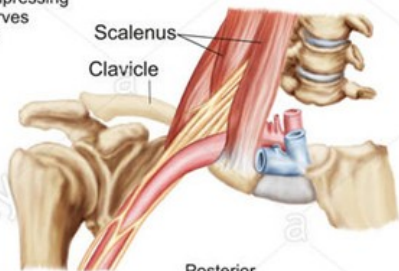
- ❑ dermatomy
- ❑ Ozřejnění s vyzařováním trps v okolních svalech
- ❑ DR KO TRO HY KO SI RE
- ❑ KRBS, degenerativní postižení/revmatické postižení, fraktury, MORBUS KIENBÖCK, Syndrom horní hrudní apertury (testy), artropatie, scapholunární nestabilita (akutní/chronická), radikulární syndromy HKK, parézy (n.medianus, n. ulnaris, n. radialis)

Autodermatomy a myotomy HK.



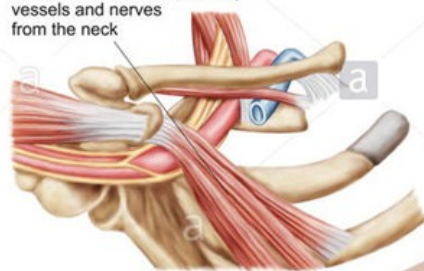
Scalenus-anticus Syndrome

Scalenus compressing artery and nerves from the neck



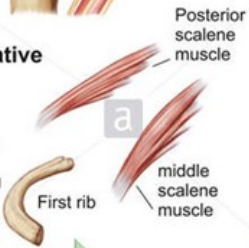
Hyperabduction Syndrome

Pectoralis minor compressing vessels and nerves from the neck



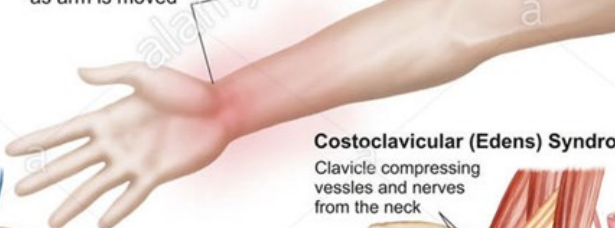Post-Operative Condition

The scalene muscles and the first rib are removed, decompressing the brachial nerves and vessels.

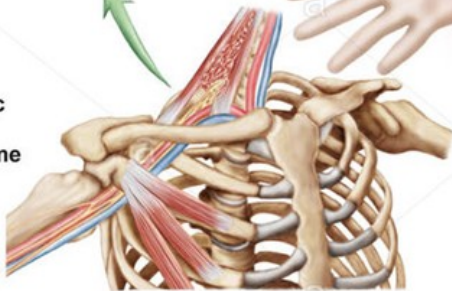


Symptoms

Areas of tingling or pain as arm is moved

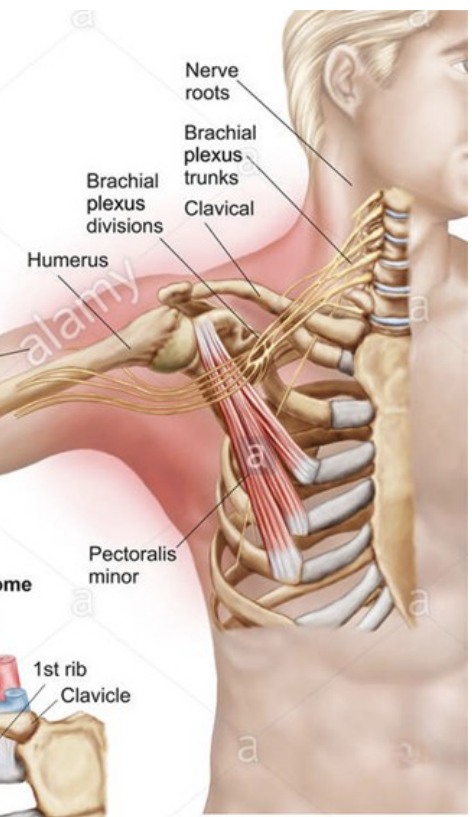
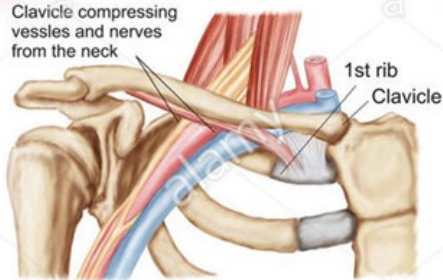


Thoracic Outlet Syndrome



Costoclavicular (Edens) Syndrome

Clavicle compressing vessels and nerves from the neck



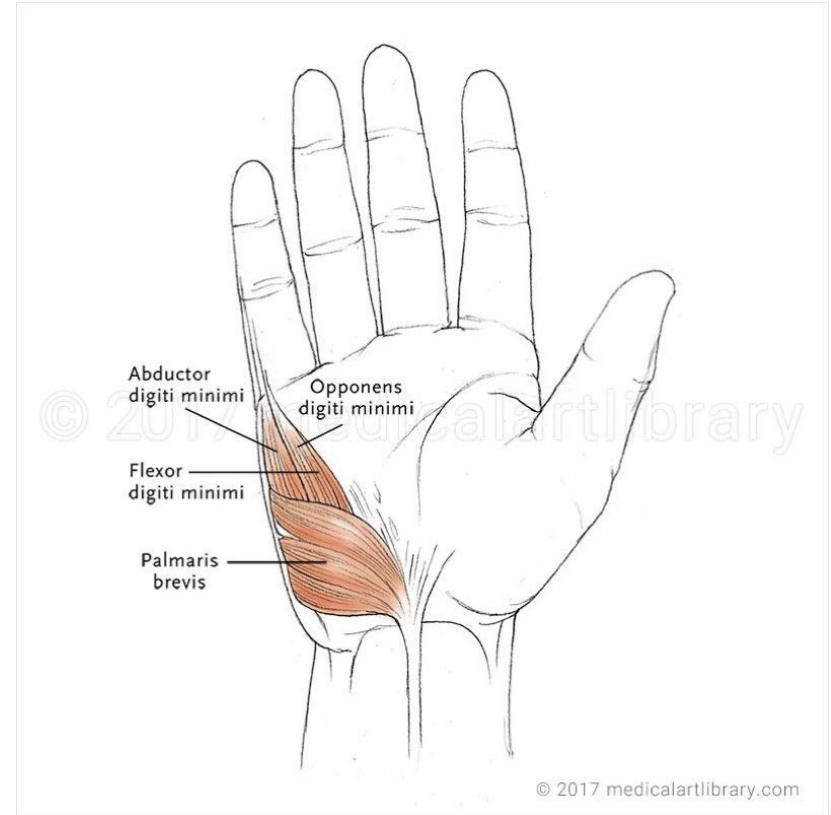
Svaly hypothenaru

m. palmaris brevis

m. abductor digiti minimi

m. flexor digiti minimi brevis

m. opponens digiti minimi



m. Palmaris brevis

O: ulnární okraj palmární aponeurózy a část retinaculum flexorum

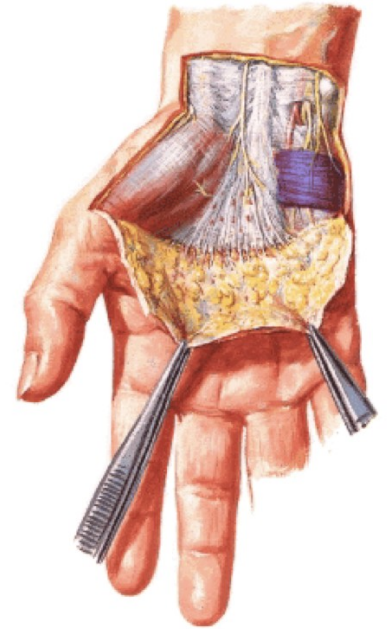
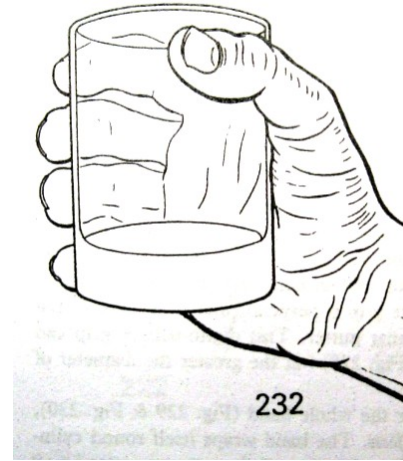
I: kůže v oblasti baze V.metakarpu

Fce: svažuje kůži na ulnární straně ruky, aktivace při silovém úchopu, napíná palmární aponeurózu

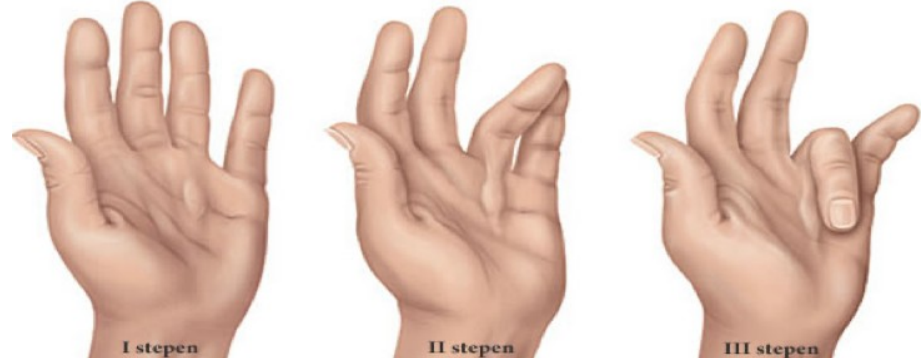Tento sval je aktivován zejména během úchopu válcového, kulového, i při špetce

- Zpevnění dlaně během úchopu, stabilizace retinaculum flexorum
- Aktivován zejména během úchopu válcového, kulového, při dostatečné síle stisku i při špetce. Neaktivuje se při úchopu háčkovém, pinzetovém, či interdigitálním.(Poděbr.)

Inervace: n.ulnaris (C8-Th1)



m. Palmaris brevis



Tonický sval s tendencí k výskytu RZ a ke zkracování

RZ vznikají po nezvyklé zátěži statického i dynamického charakteru. Pokud se nepřenesou na fascii, kterou je sval kryt, spontánně odezní. Při sekundárním postižení povrchové fascie dojde k „lepení“ s podkožím, sval je komprimován.

Dochází k por. trofiky a postupné fibroblastické degeneraci kontraktilních elementů a jejich irev. přeměně na kolag. vazivo.

Toto vazivo táhne ulnárně palmární aponeurosu, kterou tím zkracuje zejména v části pro 5. a postupně i 4. prst a stává se tak jedním z nejdůležitějších faktorů vzniku **Dupuytrenovy kontraktury**.

Ošetření- Obnova posunlivosti a protažitelnosti fascií, TrPs pressure release technique, elim. vyvol. příč., hylauronidázová iontoforéza. Pod ním prochází cévy zásobující palmární aponeurózu. Uvolněním m. palmaris brevis zlepšíme cirkulaci zkracovaných segmentů.

m. Abductor digiti minimi

Leží nejulárněji a nej povrchněji z celé skupiny, zčásti kryt snopci m.palmaris brevis

O: os pisiforme, šlacha m.flexor carpi ulnaris

I: ulnární strana baze proxim.čl.malíku

Funkce: ABD malíku

napomáhá při opozici, flexi v MCP kloubu malíku

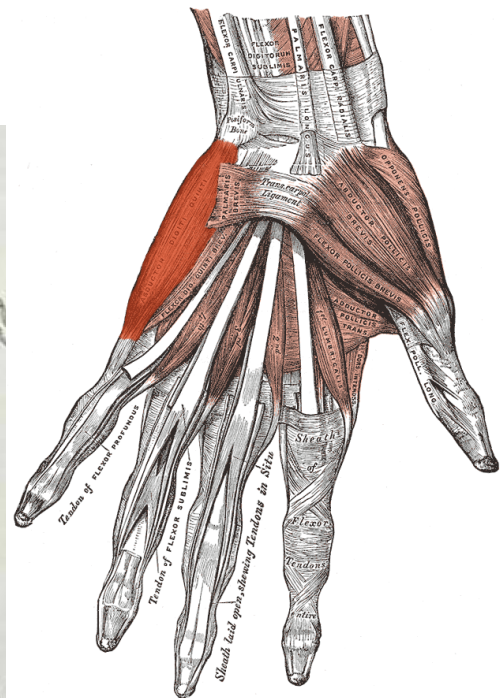
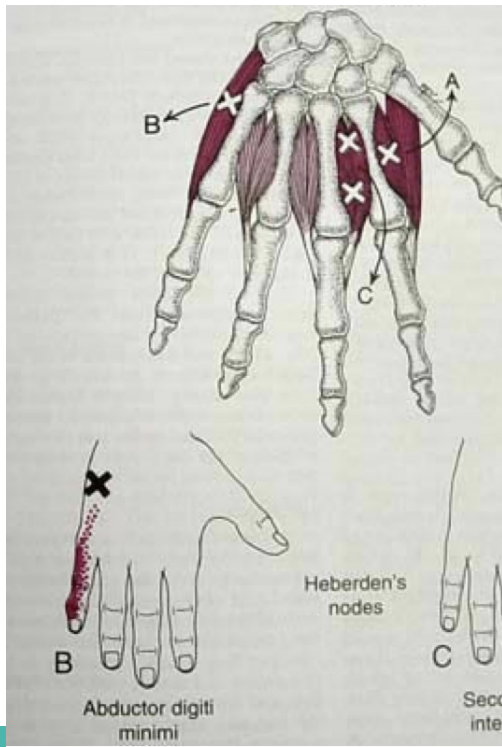
Inervace: n. ulnaris (C8-Th1)

Lokalizace TrP:

v polovině svalového bříska

Přenesená bolest:

ulnární strana malíku směrem k úponu



m. Flexor digiti minimi brevis

Plochý malý sval, ležící radiálně od m. abductor digiti minimi

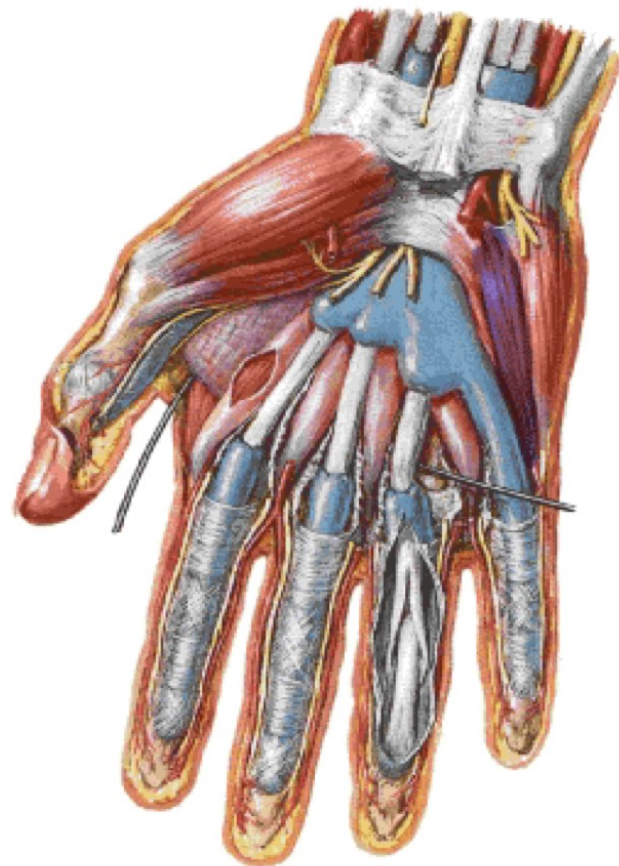
O: hamulus ossis hamati, retinaculum flexorum

I: ulnární strana baze proximálního článku malíku

Funkce: FLX v MCP kloubu,
asistuje při opozici malíku proti palci a ABD malíku

Inervace: n. ulnaris (C8-Th1)

TrP Travellová nepopisuje



m. Opponens digiti minimi

Leží radiálně od m.flexor digiti minimi brevis, kterým je z ulnární strany částečně překryt

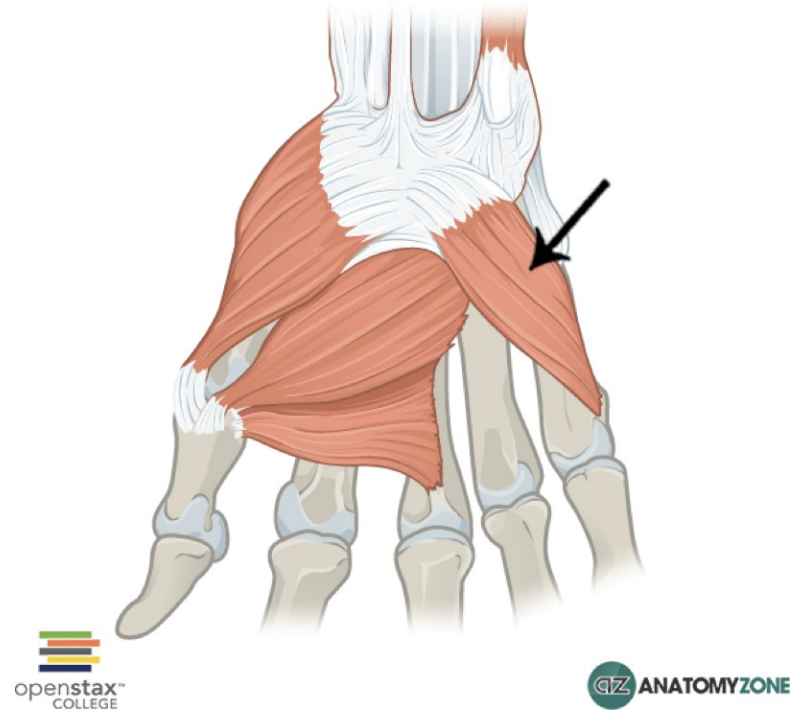
O: hamulus ossis hamati, retinaculum flexorum

I: ulnární okraj 5. metakarpu

Funkce: opozice malíku proti palci
(FLX, ADD)

Inervace: n. ulnaris (C8-Th1)

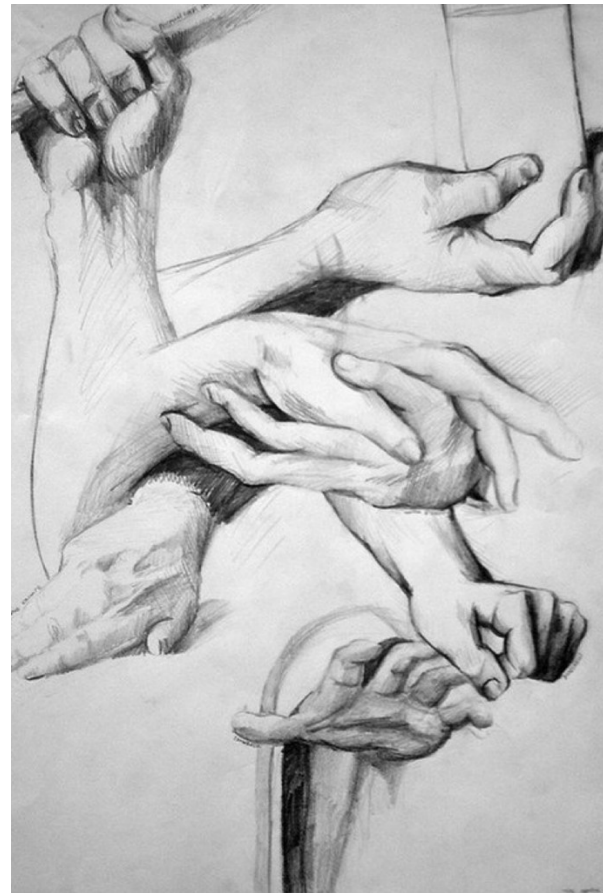Travellová TrP nepopisuje



Funkce a terapie ruky

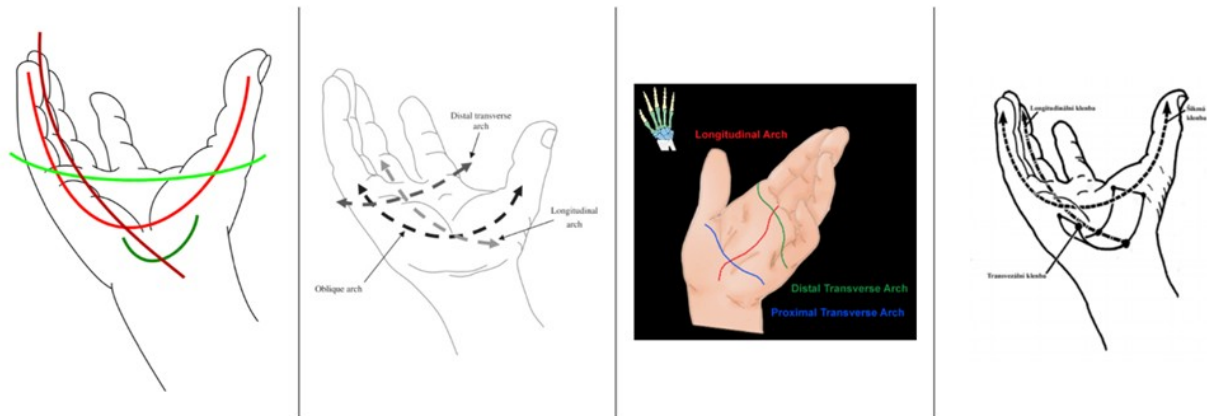
Úchop

- Samotný úchop závisí jak na anatomických a funkčních možnostech ruky a celé horní končetiny, tak na tvaru předmětu a na účelu úchopu v závislosti na následném pohybu.
 - Pro funkci ruky jsou důležité oblouky zajišťující stabilitu a mobilitu ruky. Umožňují nastavení dlaně pro statickou nebo dynamickou akci a starají se o nastavení svalové síly prstů při úchopu.
 - **Longitudinální** – 4 podélné paprsky od karpálních kůstek po konečky prstů, zodpovědné za kulový úchop.
 - **Diagonální** – 4 pro sílu ruky, hl. funkcí opozice palce.
 - **Transverzální** – nastavení dlaně, tvorba konkávního tvaru dlaně.
- A) *Proximální*: Od CMC po os. capitatum - stabilita
B) *Distální*: Od MCP po 2., 3. metakarp – mobilita



Funkce a terapie ruky

- ❑ Klenby jsou konkávní na palmární straně, jejich vrcholový klenák leží na úrovni metakarpophalangeálního kloubu, takže jakákoliv svalová dysbalance na této úrovni ovlivňuje tvar a konkavitu ruky. Uvádí se dvě hlavní longitudiální klenby
- ❑ Klenba procházející prostředníkem probíhá osou karpálního kanálu. Klenba procházející ukazovákem přichází nejčastěji do opozice s palcem. Šikmá klenba je tvořena palcem během opozice s ostatními prsty. Nejdůležitější z těchto kleneb jsou klenby spojující palec s ukazovákem (Kerandji 1989, s. 168)



Proces úchopu

Fáze přípravná:

3 úseky: Orientace, přiblížení, vlastní prepozice.

Fáze úchopu a manipulace:

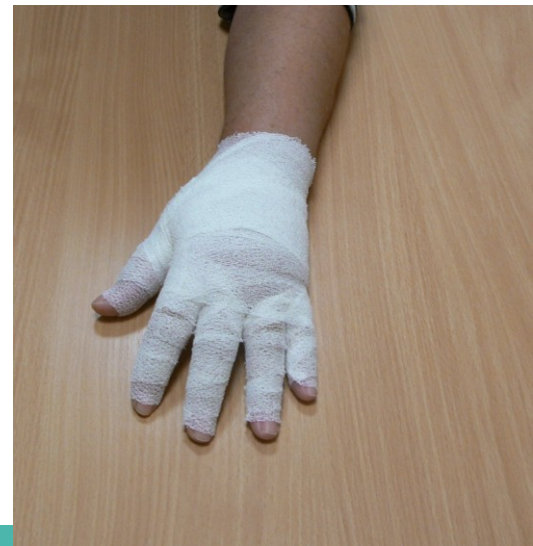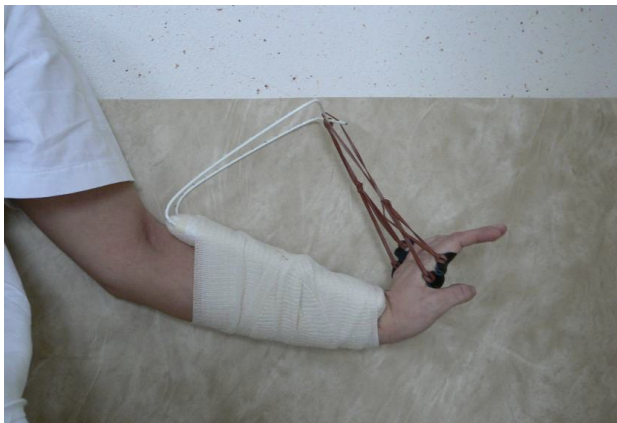Provázeno střídavým svalovým napětím v závislosti na uchopení a fixaci předmětu, na pohybech potřebných k manipulaci spolu s udržením rovnováhy.

Fáze uvolnění:

schopnost uvolnění sevření, puštění předmětu.

Metody RHB ruky

Metoda kapky (granulač.tkáň a epitelizace, fyziol.roztok),**tlaková masáž** (po odstranění stehů, proximálně i přes obvaz, **drhnutí** (kartáčkem ve vlažné vodě s mýdlem, asi 5 min, pomalé tahy s větším tlakem směrem k srdci. Na zavřené ráně pro lepší prokrvení a stimulaci pokožky),**elevace** (loket výš než rameno, ruka výš než loket),**péče o jizvu**, **cvičení** (P i A),**tejpování** (excitační, inhibiční, korekční, stabilizační...),**pružné tahy** (jemný pružný dlouhotrvající tah na nově vytvořené vazivo, neovlivňuje okolní struktury jako redresní dlaha-KRDL),**vyvazování proti otoku** (rukavička, kompresní bandáž)



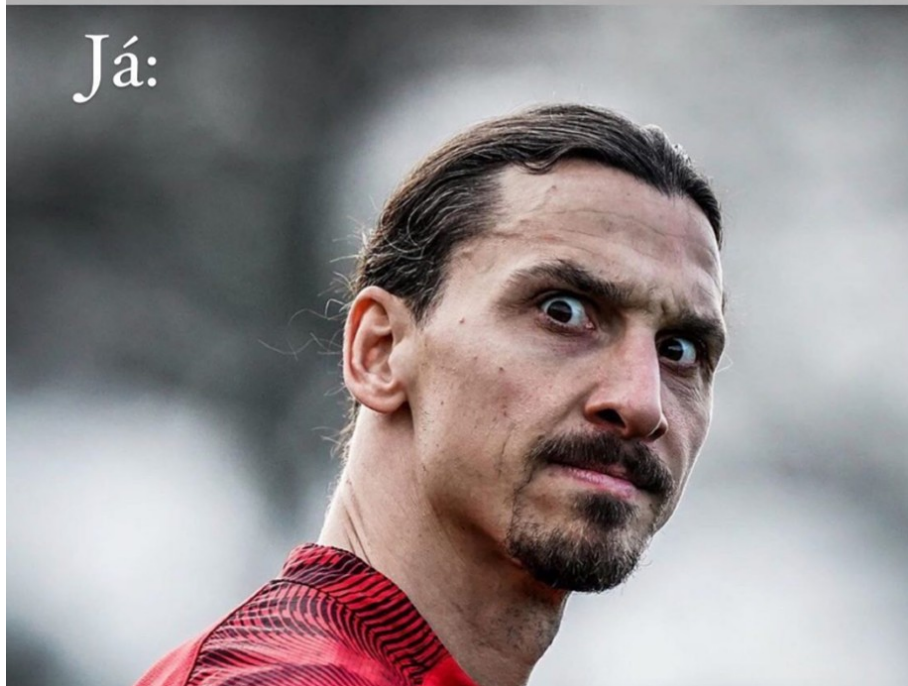
Zdroje:

- PhDr. Radana Poděbradská, Ph.D. - ATLAS OŠETŘENÍ SVALŮ v manuální terapii, Masarykova univerzita, ELPORTÁL, 2018
- Kapandji, I. A. (1971). The physiology of the joints, volume I, upper limb. *American Journal of Physical Medicine & Rehabilitation*, 50(2), 96.
- Skripta Měkké a mobilizační techniky, REHEX-EDU, v.o.s., MUDr. Jiří Poděbradský, PhDr. Radana Poděbradská, Ph.D.
- Simons, D. G., Travell, J. G., & Simons, L. S. (1999). Myofascial pain and dysfunction: the trigger point manual. Volume 1. Upper half of body. *London, United Kingdom: Williams and Wilkins*, 21, 22.
- Prezentace ergoterapeutky FN Brno pro FSpS: DiS. Michaela Stančíková

Děkuji za pozornost!

Když mi pacient řekne, že to cvičení vůbec nepomáhá, že by se mu líbila zase masáž a potom nějaká „elektrika”.

Já:



https://www.instagram.com/nervni_triggerpoint/