

# VÝZNAM HLUBOKÉHO STABILIZAČNÍHO SYSTÉMU V RÁMCI VERTEBROGENNÍCH OBTÍŽÍ

doc. Paed.Dr. Pavel Kolář, prof. MUDr. Karel Lewit, DrSc.

Klinika rehabilitace FN Motol a 2. LF UK, Praha

I přes pokrok ve vyšetřovacích postupech doposud nelze u vysokého procenta pacientů s bolestmi zad stanovit definitivní diagnózu vzhledem k nedostatečně vyznačené vazbě mezi příznaky, patologickými změnami a výsledky zobrazovacích metod. Vedle morfologického a neurologického nálezu proto nesmí ujít diagnostické pozornosti poruchy funkce. Jedním z nejvýznamnějších funkčních faktorů, které vyšetřujeme a terapeuticky ovlivňujeme je hluboký stabilizační systém páteře (HSSP). HSSP představuje svalovou souhru, která zabezpečuje stabilizaci, neboli zpevnění páteře během všech našich pohybů. Svaly HSSP jsou aktivovány i při jakémkoliv statickém zatížení, tj. stojí, sedu apod. Doprovází každý cílený pohyb horních resp. dolních končetin. Zapojení svalů do stabilizace páteře je automatické. HSSP plní významnou ochrannou roli páteře proti působícím silám. Jeho poruchy jsou významným etiopatogenetickým faktorem vzniku vertebrogenních poruch. Cílené ovlivnění stabilizační funkce páteře má význam jak v prevenci, tak i ve vlastní léčbě vertebrogenních poruch.

**Klíčová slova:** hluboký stabilizační systém páteře, funkční porucha, postura, vertebrogenní poruchy.

## Etiopatogeneze vertebrogenních obtíží

Ze statistik vyplývá, že bolesti zad jsou jedním z nejčastějších důvodů návštěvy lékaře. Jsou také jednou z nejčastějších příčin pracovní neschopnosti, neboť postihují převážně nemocné v produktivním věku (nejvyšší incidence těchto obtíží se vyskytuje v období mezi 30 až 55 lety). Je asi 70% dospělých, kteří někdy trpěli bolestí zad. Bonetti a kol. (4) dokonce uvádí, že samotná bolest v kříži nebo s ischialgickou propagací postihuje přibližně 80% populace alespoň jedenkrát za život. Hlavním důvodem tak vysoké incidence je, že jako bolest zad se manifestuje celá řada příčin.

Pomocí vývoje zobrazovacích metod byla postupně prokázána řada příčin, které způsobují bolesti v zádech. Mezi nejdůležitější příčiny vertebrogenních obtíží patří:

- poranění muskuloligamentózního aparátu
- protruze a výhřez meziobratlové ploténky
- degenerativní změny v meziobratlových ploténkách a facetových kloubech
- spinální stenóza
- uskřítnutí nervu v kořenovém kanále při kostěné apozici nebo kalcifikaci ligamenta
- spinální nebo paraspinální infekce
- anatomické anomálie (spondylolistéza, přechodné obratle apod.)
- systémová onemocnění (především primární nebo metastatické tumory, infekční onemocnění páteře, osteoporóza a ankylozující spondylitida)
- viscerální onemocnění (např. onemocnění pánevních orgánů, ledvin apod.).

Pohled na etiopatogenezi vertebrogenních obtíží se v posledních letech neustále

vyvíjí. I přes výrazný pokrok v této oblasti však doposud nelze u vysokého procenta pacientů stanovit definitivní diagnózu vzhledem k nedostatečně vyznačené vazbě mezi příznaky, patologickými změnami a výsledky zobrazovacích metod.

Ve výsledcích zobrazovacích metod často identifikujeme značné strukturální nálezy, které jsou bez neurologického nálezu a bez výrazných subjektivních obtíží, neboť vlivem funkčních reakcí má páteř daleko větší adaptační možnosti, než je tomu u periferních kloubů. Příklad této diskrepance je možné demonstrovat na diskogenním onemocnění bederní páteře jako jedné z hlavních příčin bolestí zad. Dnes je řadou autorů prokázáno, že pomocí PMG, CT, MR lze sledovat výhřez meziobratlové ploténky asi ve 20–30% provedených vyšetření u zdravých jedinců (1). Allat (1) uvádí, že hernie disku se vyskytuje u 39% jedinců, kteří nemají žádné obtíže. Při radiografii odhalil Allat (1994) protruzi meziobratlové ploténky v 50% případů a hernii disku ve 24% případů. CT vyšetření dolní bederní páteře u 52 dobrovolníků, kteří nemají lumbalgie nebo kořenový syndrom, ukázalo abnormality ve 35,4% případů a u osob mladších než 40 let byla zřetelná hernie meziobratlové ploténky v téměř 20% případů.

Tedy z velkého počtu osob vyšetřených různou technikou se ukazuje, že se mohou vyskytovat asymptomatické hernie disků, které nezpůsobují obtíže, a to ani akutní, ani chronické. Obdobně je tomu i u ostatních lokálních nálezu v oblasti páteře (spinální stenóza, spondylolistéza apod.).

Na druhé straně je zde skutečnost, že u velkého množství pacientů, kteří trpí bolestmi zad, ani dnešními metodami nelze zjistit žádné

morfologické nálezy, takže se označují tyto bolesti jako „nespecifické“ nebo „idiopatické“, jinými slovy bez diagnózy. K tomu ještě nutno připočítat početné pacienty s prokazatelnými morfologickými změnami, které se prokazují jako málo relevantní.

Hlavní příčina, proč nedokážeme diagnosticky postihnout nedostatečně vyznačenou vazbu mezi nálezem morfologickým, neurologickým a rozsahem subjektivních obtíží, spočívá v tom, že se ignorují, a proto nediagnostikují, poruchy funkce, které při adekvátním klinickém vyšetření nalézáme. Nedostatečná znalost velmi složitých funkčních změn je podle našeho názoru hlavní příčinou diagnostického selhání. Chybí nám proto také vysvětlení, proč se některý pacient s morfologickým nálezem upraví po konzervativně vedené léčbě a jiný, s nálezem stejného rozsahu, musí být operován. Stejně tak obtížně vysvětlujeme, proč po stejném operačním výkonu máme zcela odlišné výsledky.

Z daných důvodů je nutné posuzovat lézi nejen z neurologického pohledu, ale vždy také ve funkčních souvislostech. Znamená to, že pro vyhodnocení stavu z pohledu prognózy a stanovení léčebné strategie nestačí vyšetření zánikové symptomatologie, nýbrž je vždy nutné poruchu vyšetřit v kontextu funkčním.

Klinicky zjišťujeme tyto základní funkční změny:

**Svaly a klouby.** Ve svalech pozorujeme změny svalového napětí. Nejkonstantnější změny u bolestivých poruch, které jsou i zdrojem bolesti, jsou svalové spoušťové body. Jde o lokální změny svalového napětí, které při silnějších palpaci zabolí, a při tom pozorujeme u povrchně uložených svalů záškub. U hlubokých svalů stačí pouze dotek, aby pacient ucítil

„svou“ bolest. Spoušťový bod omezuje pohyb a bývá hlavní příčinou změny kloubního vzoru, tj. specifického funkčního omezení pohyblivosti kloubu.

**Měkké tkáně.** V měkkých tkáních pocítujeme odpor při protahování a řasení kůže a podkoží. Dále palpujeme zvýšený odpor při posouvání tkání proti sobě, zejména hlubokých fascií. Zásadní význam spočívá v tom, že vlastní pohybová soustava nemůže fungovat, pokud se nepohybují všechny měkké tkáně včetně vnitřních orgánů v harmonii s pohybem navozeným svaly a kloubu.

**Řídící funkce CNS.** U pacientů je velmi často porušena svalová souhra, řízená centrálním nervovým systémem, tj. centrálními programy zodpovědnými za držení těla a pohyb. Nejčastější poruchou je zapojení svalů do stabilizačních funkcí (viz. dále). Významným faktorem jsou poruchy relaxace nebo poruchy při diferenciaci pohybu. Zjednodušeně to znamená to, že pacient při pohybu využívá nadměrné svalové síly a větší počet svalů, než je při cíleném pohybu třeba. Vznikají tak vnitřní síly, které značně přetěžují pohybové segmenty.

Při vstupním vyšetření je v souvislosti s léčebnými a dalšími diagnostickými postupy a s ohledem na popsání skutečnosti velmi důležité:

A. Odpovědět na tři otázky:

1. Je příčinou systémové onemocnění nebo tumor?
2. Je přítomna lokální porucha, která vyvolává neurologické příznaky takového charakteru, že je nutné chirurgické řešení? Je tato porucha akutně vzniklá nebo chronická?
3. Je přítomen sociální nebo psychický stres, který zesiluje nebo prodlužuje patologický stav?

Na tyto otázky lze v zásadě odpovědět již na základě anamnézy a fyzikálního vyšetření. Jednotlivé anamnestické údaje a fyzikální vyšetření ovlivňují pak nejen léčebný postup, ale i rozhodnutí o výběru zobrazovacích a laboratorních vyšetření a vyšetření u specialisty (revmatologa, neurochirurga atd.).

B. Za předpokladu, že odpověď na tyto otázky je negativní, zaměřujeme naše vyšetření na poruchy funkce. Jejich ovlivnění má značný terapeutický efekt.

### Krátký přehled anamnézy a fyzikálního vyšetření příčin vertebrogenních onemocnění

#### Maligní tumory jako příčina vertebrogenních obtíží

Abychom se vyvarovali závažným diagnostickým chybám musíme vědět, kdy musíme myslet, a proto vyloučit na prvním místě maligní onemocnění. Anamnesticky je to pro-

**Tabulka 1. Odhadovaná spolehlivost anamnézy v diagnostice onemocnění páteře rakovinou, které je příčinou bolesti v lumbální oblasti (Deyo a Diehl 1988)**

Anamnestický údaj	senzitivita	specifita
věk vyšší než 50 let	0,77	0,71
nevysvětlitelný úbytek na váze	0,31	0,98
rakovina v anamnéze	0,15	0,94
neúspěch konzervativní terapie (více jak 1 měsíc)	0,31	0,90
věk vyšší než 50 let, rakovina v anamnéze, nevysvětlitelný úbytek na váze, neúspěch konzervativní terapie	1,00	0,60

gresivní průběh, zejména ve starším věku bez dřívějších atak banálních vertebrogenních poruch. Dále tumor v anamnéze, klidová bolest, neúspěch dosavadní léčby, úbytek na váze pacienta.

#### Osteoporóza

Osteoporóza je velmi častou příčinou vertebrogenních obtíží, a to hlavně v geriatrickém období života. Samotná osteoporóza však nebolí. Většinou se bolesti objevují teprve při vzniku strukturálních změn, z nichž nejtypičtější jsou kompresivní zlomeniny. Častou lokalitou jejich vzniku je přechodová torakolumbální oblast. Velmi bolestivé je zapojení bránice do stabilizace trupu. Pro akutní stadium je proto charakteristická křeč při změně polohy vyzařující do bránice a paravertebrálního svalstva. Většina pacientů nemá v anamnéze prokazatelný úraz. Obtíže jsou třikrát více u žen než u mužů. V primární péči se asi u 4% pacientů s bolestí zad prokáží kompresivní fraktury (3).

#### Ankylozující spondylitida

Jde o systémové chronicko progresivní zánětlivé onemocnění postihující více muže. Začíná typicky ve věku okolo 20 let, i když se začátek může projevovat i později. Nejkonstantnějším klinickým příznakem je progresivní úbytek pohyblivosti, který se projevuje také ranní ztuhlostí. Typická bývá bolest v noci k ranním hodinám, kdy pacient často musí vstát a rozhýbat se. Genetická složka je vyjádřena přítomností HLA B 27 antigenu ve velké většině případů. Rentgenové nálezy na sakroiliakálních kloubech a syndesmofyty na páteři potvrzují diagnózu. Fyzikální vyšetření se podceňuje, vyžaduje si ovšem palpační dovednosti: jsou to tuhost sakroiliakální a to už u mladistvých a tuhost hrudníku, měnící způsob dýchání, jako velmi časně příznaky.

#### Infekční a zánětlivá onemocnění

Jsou vzácnější, ale velmi závažná, nejčastěji následkem hematogenního rozsevu. Jako příčinu bolesti zad je můžeme sledovat u 0,01% pacientů (5). Nejvýznamnější je dříve mnohem častější a proto obávaná tuberkulózní osteomyelitida (morbus Potti) působící sběhlé abscesy. Nejsou, žel výjimečně discitidy jako

komplikace po operacích. Na konec však nelze opomenout destruktivní zánětlivá ložiska u revmatoidní artritidy a to nejčastěji v oblasti zubu axisu, působící i patologickou frakturou s možností komprese míšni.

#### Lokální poruchy jako příčiny vertebrogenních obtíží

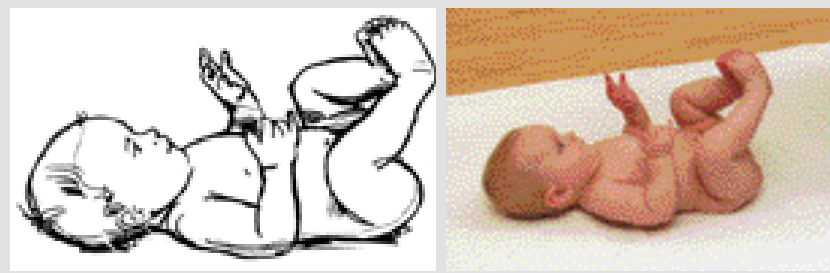Místní nálezy v oblasti páteře způsobující bolesti zad resp. radikulární syndromy jsou především výhřez meziobratlové ploténky, úzký páteřní kanál, spondylolistéza, pseudospondylolistéza na degenerativním podkladě a degenerativní změny. Příčinou bolestí jsou také kloubní blokády a spoušťové body ve svalech, přetížení muskuloligamentózního aparátu, edém. Místní nálezy jsou nejčastějším zdrojem vertebrogenních obtíží resp. kořenové symptomatologie.

Uvedené poruchy mohou, jak už bylo uvedeno, zůstat klinicky němé. Bývá to současný výskyt funkčních změn, tedy multifaktoriální patogeneze, která je relevantní a současně složitá a kterou bývá nutné řešit případ od případu.

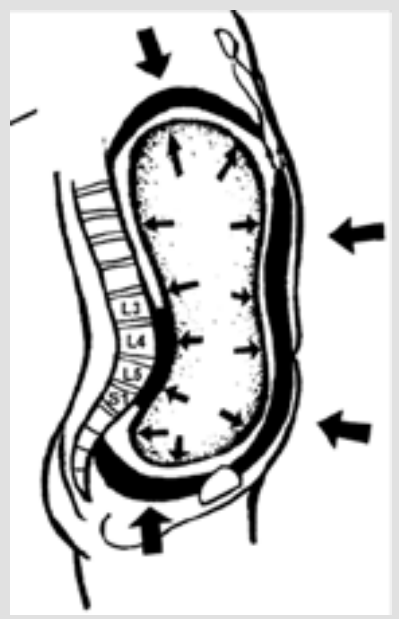
Pro lepší pochopení bohaté symptomatologie funkčních změn máme zato, že je nutno pochopit některé zásady kineziologie posturální ontogeneze. Za předpokladu fyziologického vývoje mozku uzrává na konci čtvrtého měsíce stabilizační souhra svalů, která umožňuje postavení páteře, odpovídající jejímu optimálnímu statickému zatížení (obrázky 1 a 2). Jde o centrální program, který prostřednictvím aktivace svalů formuje budoucí lordoticko-kyfotické zakřivení a umožňuje rovnoměrné zatížení jednotlivých páteřních segmentů. Toto vzpřímené držení páteře je zajištěno kokontrakcí tzv. společnou aktivitou svalů s antagonistickou funkcí. To ovšem neplatí pouze v rovině jednoho kloubu, ale po celé délce páteře. Páteř však není pevný stožár, nýbrž se skládá s 32 obratlů. Dlouhé na sebe navazující svaly by nutně působily vyviklání, vyklonění jednotlivých segmentů páteře, jak přímo prokázali Panjabi, Creswell (6, 7) a jiní.

Proto v centrálním programu stabilizace páteře hraje zásadní roli souhra mezi hlubokými svaly a svaly dlouhými povrchovými. Konkrétně jde o kokontrakci mezi monoseg-

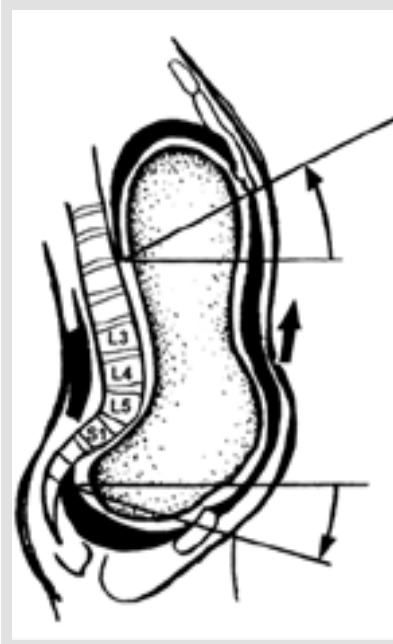
Obrázek 1. Kojenec ve věku 4. měsíců. Kokontrakční vzor stabilizace páteře v sagitální rovině. Páteř je souhrou svalů nastavena do postavení, které zajišťuje její ideální statické zatížení



Obrázek 2. Svalová souhra mezi autochtonní muskulaturou, bránicí, svaly pánevního dna a břišními svaly za fyziologické situace. Předozadní osa spojující pars sternalis a pars lumbalis bránice je nastavena téměř horizontálně. Obdobně je tomu u pánevního dna



Obrázek 3. Svalová souhra mezi autochtonní muskulaturou, bránicí, svaly pánevního dna a břišními svaly za patologické situace. Předozadní osa spojující sternální část bránice a kostofrérický úhel se vertikalizuje



mentálními svaly, v první řadě m. multifidus a s tímto svaelem zřetězenou bránicí, pánevní dno a břišními svaly, které jsou přední oporou břišní dutiny a spolegují nitrobřišní tlak. V oblasti horní hrudní páteře a krční páteře jde o souhru mezi hlubokými flexory a extenzory páteře. V této souvislosti hovoříme o hlubokém stabilizačním systému páteře.

Tento vývojový model držení páteře je centrálně určen (centrální program) a je možné jej reflexně vyvolat. Reflexní vybavitelnost svalové aktivity je ve stejné kvalitě a koordinaci jako to spatřujeme ve čtvrtém měsíci života.

Hluboký stabilizační systém páteře je jedním z nejvýznamnějších funkčních etiopatogenetických faktorů způsobujících bolesti v zádech včetně kořenových syndromů. Zároveň však plní zásadní roli kompenzační. Jde o funkci, která nesmí ujít naší diagnostické a terapeutické pozornosti.

#### Hluboký stabilizační systém páteře

HSSP představuje svalovou souhru, která zabezpečuje stabilizaci, neboli zpevnění pá-

teře během všech pohybů. Svaly HSSP jsou aktivovány i při jakémkoliv statickém zatížení, tj. stojí, sedu apod. Doprovází každý cílený pohyb horních resp. dolních končetin. Zapojení svalů do stabilizace páteře je automatické. Provedeme-li například flexi v kyčelním kloubu, tak nedojde k zapojení pouze flexorů kyčelního kloubu, které vlastní pohyb provádí, ale automaticky se zapojí i svaly, které stabilizují jejich úponovou oblast, tj. extenzory páteře ve spolupráci se svaly břišního lisu, které stabilizují páteř z přední strany (břišní svaly, bránice, pánevní dno). Zatímco provedená flexe je volním pohybem, tak stabilizační funkce svalů probíhá bez našeho volního přispění, je automatická. Na stabilizaci se nikdy nepodílí jeden sval, ale v důsledku svalového propojení celý svalový řetězec. Zapojená stabilizační souhra svalů také eliminuje vnější síly (kompresní, střížné apod.) působící na páteřní segmenty. Tím, že se tyto svaly zapojují do všech pohybů, jsou také zdrojem značných vnitřních sil, které působí na páteřní segment. Tyto vnitřní síly jsou pro zátěž resp. přetížení segmentu stejně

významné jako síly, které působí z vnějšku. Způsob zapojení svalů do stabilizace je jedním z hlavních důvodů vzniku vertebrogenních obtíží. Jejich funkce také rozhoduje o kompenzaci poruchy, a to i při značných morfologických nálezech.

Stabilizační funkce svalů u vertebrogenních obtíží je studována již řadu let (7, 8, 9, 10, aj.) Současné práce zejména australských autorů stále častěji poukazují na to, že u jedinců s bolestmi zad v anamnéze je porušen nábor specifických svalů trupu při jejich reakcích na zevní podněty. Předpokládá se, že insuficience stabilizační funkce svalů vede k nepřiměřenému zatížení kloubů a ligament páteře (6). Není to však pouze insuficience svalových stabilizátorů, která způsobuje přetížení páteře a na kterou je většinou cílena naše pozornost. Význam pro přetížení má především nadměrná a jednostranná aktivita svalů, které tuto nedostatečnost kompenzují. Vznikají tak vnitřní síly působící na páteř, které, jak jsme již upozornili, často přesahují význam sil vnějších. Zapojení svalové stabilizace je zcela nezbytné při ochraně páteře.

U pacientů s vertebrogenními obtížemi, doprovázenými velmi často lokálními morfologickými nálezy, sledujeme odchylky ve stabilizační funkci svalů ve srovnání s vývojovým modelem stabilizace (obrázek 3). Jde o svalovou nerovnováhu při zapojení svalů během jejich stabilizační funkce. Jednotlivé segmenty jsou při pohybu nedostatečně fixovány resp. jsou fixovány v nevýhodném postavení. To vede k výraznému chronickému přetěžování a k nedostatečné svalové ochraně jednotlivých segmentů páteře během pohybu, při statickém zatížení a při působení vnějších sil. Jedná se také o poruchu svalové kompenzace. Poruchu v zapojení můžeme vyšetřit kolekcí testů. Používané testy nehodnotí sílu svalů, tak jako u svalového testu, nýbrž hodnotí kvalitativní způsob jejich zapojení. Hodnocení schopnosti kontroly sagitální stabilizace páteře má značnou výpovědní hodnotu a vytváří prostor pro cílenou terapii.

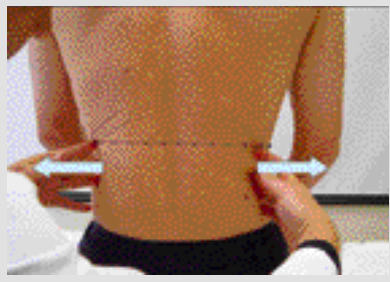#### Vybrané testy zaměřené na hlubokou stabilizaci páteře

##### 1. Brániční test (obrázek 4)

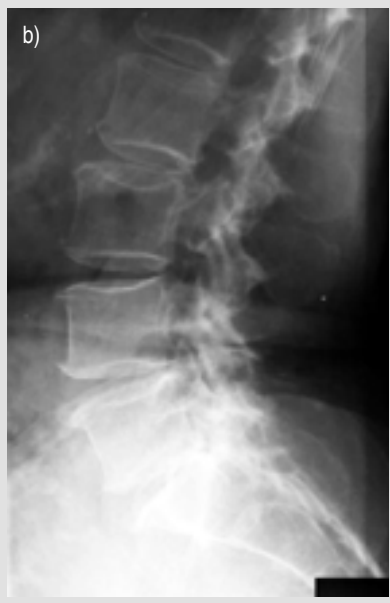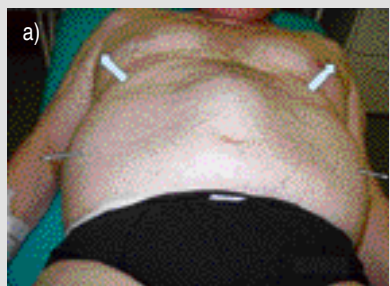**Výchozí poloha:** vsedě s napřímeným držení páteře. Hrudník je v kaudálním tj. výdechovém postavení.

**Provedení testu:** palpujeme laterálně pod dolními žebry a mírně tlačíme proti laterální skupině břišních svalů. Naši palpací zároveň kontrolujeme postavení a chování dolních žebber. Na pacientovi chceme, aby provedl v kaudálním postavení hrudníku (předozadní osa spojující zadní kostofrérický úhel a pars sternalis bránice je nastavena téměř horizontálně)

Obrázek 4. Při insuficienci HSSP je minimální nebo žádná aktivita proti našemu odporu. Hrudník při aktivaci migruje kraniiálně



Obrázek 7. a) Při flexi hlavy a trupu se hrudník nastavuje kraniiálně, tj. do inspiračního postavení, arcus costalis se rozšiřuje, konvexně se vyklenuje laterální skupina břišních svalů a akcentuje se diastáza břišní  
b) Klinické projevy insuficience doprovází charakteristický degenerativní nález v dolních segmentech bederní páteře spojený s úzkým páteřním kanálem

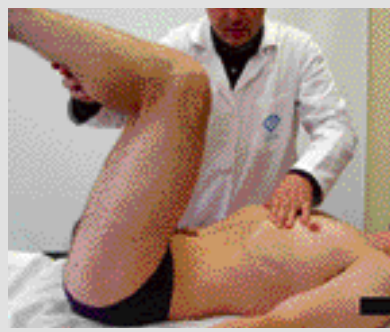

protitlak s roztažením dolní části hrudníku. Při vyšetření zůstává páteř stále v napřímeném držení, nesmí se flektovat v hrudní oblasti.

**Sledujeme:** testem vyšetřujeme, jak je pacient schopen aktivovat bránici v souhrně s aktivitou břišního lisu a pánevního dna. Při aktivaci sledujeme také symetrii, resp. asymetrii v zapojení svalů.

**Správné provedení:** pacient aktivuje proti naší palpací. Při svalovém zapojení dojde k rozšíření dolní části hrudníku laterálně, roz-

Obrázek 5. Při tomto testu se insuficience HSSP projevuje tím, že umbilicus mírně migruje kraniiálně a nad úrovní tříselního vazů se objeví konkávní vyklenutí břišní stěny. Hrudník se staví do inspiračního postavení a výrazně se zvyšuje aktivita paravertebrálních svalů



širují se mezižebří prostory. Postavení žebří v transversální rovině se při aktivaci nemění.

**Projevy insuficience:**

1. pacient nedokáže resp. pouze malou silou aktivuje svaly proti našemu odporu
2. při aktivaci dojde ke kraniiální migraci žebří; pacient nedokáže udržet jejich kaudální, tj. výdechové postavení
3. při aktivaci nedojde k laterálnímu rozšíření hrudníku a tím také nedojde k dostatečnému rozšíření mezižebří prostor; za tohoto předpokladu není možná stabilizace dolních segmentů páteře.

Není-li pacient schopen kontrolovat aktivaci bránice spolu s laterální skupinou břišních svalů, tak dochází k výraznému přetěžování dolní části bederní páteře v důsledku nedostatečné přední stabilizace páteře a nadměrné aktivity paravertebrálních svalů. Porucha funkce břišního lisu, která zajišťuje přední stabilizaci páteře, je jednou z nejčastějších etiopatogenetických příčin vzniku bolestí zad a má své morfologické důsledky především v dolních segmentech bederní páteře.

**2. Test břišního lisu (obrázek 5)**

**Výchozí poloha:** pacient leží na zádech a dolní končetiny jsou nad podložkou v trojfelčním postavení. Kyčelní klouby jsou ve flexi (ca 90 st.), v abdukci, která je přibližně v šíři ramen a v mírné zevní rotaci. Jsou opřeny o naši horní končetinu. Hrudník nastavíme pasivně do kaudálního postavení.

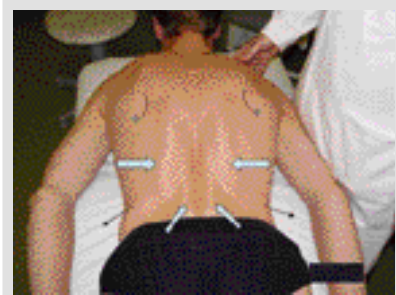**Provedení testu:** postupně odstraňujeme oporu dolních končetin a pacient musí udržet dolní končetiny samostatně. U starších lidí pouze snižujeme oporu.

**Sledujeme:** zapojení břišních svalů a chování hrudníku.

**Správné provedení:** při zapojení břišních svalů sledujeme jejich rovnoměrnou aktivaci.

Hrudník udrží kaudální postavení, předozadní osa úponů bránice zůstane téměř

Obrázek 6. Za předpokladu insuficience HSSP se při extenzi páteře výrazně aktivuje paravertebrální svalstvo s maximem v oblasti dolní hrudní a horní bederní páteře. Neaktivuje se nebo jen minimálně dolní část laterální skupiny břišních svalů. Horní úhly lopatek se nastavují do addukce a migrují kraniiálně



vertikálně. Hrudník se v dolní části rozšíří laterálně.

**Projevy insuficience**

V souhrně během aktivace břišních svalů dominuje horní část m. rectus abdominis. Při palpaci v oblasti laterální skupiny břišních svalů je minimální nebo žádná aktivita, a to především v jejich dolní porci. Umbilicus mírně migruje kraniiálně a nad úrovní tříselního vazů se objeví konkávní vyklenutí břišní stěny. Hrudník se staví do inspiračního postavení a výrazně se zvyšuje aktivita paravertebrálních svalů.

**3. Extenční test (obrázek 6)**

**Výchozí poloha:** pacient leží na břiše. Postavení horních končetin volíme individuálně.

Jsou buď spojeny za hlavou, nebo opřeny podobně, jako by pacient dělal klik, anebo leží volně podél těla

**Provedení testu:** pacient zvedne hlavu nad podložku a provede mírnou extenzi páteře.

**Sledujeme:** koordinaci v zapojení zádoých a laterální skupiny břišních svalů.

**Správné provedení:** při extenzi se aktivuje paravertebrální svalstvo v rovnováze s laterální skupinou břišních svalů.

**Projevy insuficience:** při extenzi se výrazně aktivuje paravertebrální svalstvo s maximem v oblasti dolní hrudní a horní bederní páteře. Neaktivuje se nebo jen minimálně dolní část laterální skupiny břišních svalů. Projevem je konvexní vyklenutí laterální skupiny břišních svalů, a to především v jejich dolní porci. Horní úhly lopatek jsou taženy prostřednictvím středního a horního trapézového svalu kraniiálně a do addukce. Dolní úhly lopatek se naopak nastavují do abdukce.

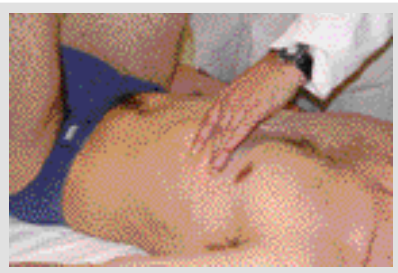**4. Test flexe trupu (obrázky 7a, b)**

**Výchozí poloha:** pacient leží v poloze na zádech.

**Provedení testu:** pacient provede pomalou flexi krku a postupně i trupu. Palpujeme



**Obrázek 8.** Reflexně vyvolaná aktivita břišního lisu (bránice, břišní svaly, pánevní dno), která tvoří rovnovážnou souhru s extenzory páteře



dolní nepravá žebra v medioklavikulární čáře a hodnotíme jejich souhyb.

**Sledujeme:** chování hrudníku během flekčního pohybu.

**Správné provedení:** při flexi krku se aktivují břišní svaly a hrudník zůstává v kaudálním postavení. Při flexi trupu se aktivuje laterální skupina břišních svalů.

#### Projevy insuficience:

1. při flexi hlavy dochází ke kraniální synkinéze hrudníku a klíčních kostí
2. za předpokladu nedostatečné stabilizace páteře dochází při flexi trupu k laterálnímu pohybu žebor a ke konvexnímu vyklenutí laterální skupiny břišních svalů; flexe trupu probíhá v nádechovém postavení hrudníku
3. vyklenuje se laterální skupina břišních svalů; často se objeví diastáza břišní.

Pomocí těchto testů (jde jen o vybrané testy) je možné identifikovat nedostatečnost některých svalů při stabilizaci a na straně druhé nadměrné zapojení svalů, které tuto nedostatečnost kompenzují.

#### HSSP a léčba

Ovlivnění hluboké stabilizace páteře je základním terapeutickým postupem, a to jak u akutních, tak u chronických vertebrogenických poruch. I ostatní léčebné postupy – medikamentózní léčba, infuzní terapie, kaudální obstřiky, epidurální obstřiky, periradikulární obstřiky pod kontrolou CT apod. nesmí vycházet pouze z izolovaného morfologického a neurologického nálezu, ale při jejich volbě je nutné přihlížet k funkční komponentně.

Léčebným problémem je vlastní ovlivnění stabilizační funkce. Nelze ji ovlivnit prostřednictvím univerzálních cviků. Jedná se o výcvik svalů, které v dané funkci nejsou pod volní kontrolou a pacient jejich aktivaci při všech

cvičeních substituuje náhradní svalovou souhrou. Výcvik cílené svalové stabilizace je edukačním terapeutickým systémem. Nespočívá v tom, že pacient dostane cviky, které každý den provádí, nýbrž se učí svaly aktivovat v jiné stabilizační kvalitě. Cílem je zapojit stabilizační svalovou souhru v kvalitě, kterou spatřujeme u fyziologicky se vyvíjejícího dítěte ve čtvrtém měsíci života (obrázek 1). Při této stabilizaci je rovnováha v aktivitě monosegmentálních extenzorů, břišních svalů, bránice a pánevního dna a mezi hlubokými flexory a extenzory krční a horní hrudní páteře. Bránice a pánevní dno se aktivuje v postavení, kdy předozadní osa spojující přední a zadní úpony je nastavena horizontálně (obrázek 2). K cílené aktivaci svalů využíváme centrálních programů, které umožní zapojit svaly do psané stabilizační funkce automaticky. U pacienta se snažíme, aby dostal tuto aktivitu pod volní kontrolu a mohl jí tak využít během všedních činností.

Příklad ukázky léčebného postupu, kterým ovlivníme stabilizaci páteře.

1. U pacienta rozvolníme pohyb v oblasti dolních žebor, aby mohlo dojít k jeho laterálnímu rozšíření a rozšíření mezižeborních prostor. Zároveň uvolníme inspirační postavení hrudníku, které je většinou spojené se zkrácením auxiliárních dechových a prsních svalů, které táhnou hrudník kraniálně.
2. Nacvičujeme brániční dýchání v kaudálním postavení hrudníku, které je spojené s rozšířením břišní dutiny a dolního hrudníku. Při tomto dýchání se rozvíjejí mezižeborní prostory. Na pacientovi nechceme aby dýchal do břicha, ale aby při nádechu

rozšířil dolní část hrudníku dozadu a laterálně bez kraniokaudálního souhybu sterální kosti.

3. V poloze na zádech, kdy dolní končetiny jsou v trojflekčním postavení a mírné abdukci, stimulujeme mírným tlakem mezižeborní prostory mezi 6. a 7. žebrem v mamiální linii. U pacienta se reflexně aktivuje souhra mezi bránicí, pánevním dnem, extenzory páteře a břišními svaly v kvalitě, kterou spatřujeme za fyziologického vývoje ve 4. měsíci života (obrázky 8, 1, 2). Pacient si danou aktivaci uvědomuje a naši snahou je, aby daný vzor dostal pod volní kontrolu. Postupně tuto souhru vycvičujeme bez opory DK a za rozdílných posturálních situací (vsedě, ve stoji apod.).

Léčebný efekt technik zaměřených na korekci a výcvik hluboké stabilizace páteře spatřujeme kolem třetího týdne od začátku terapie.

#### Závěr

Jako bolest zad se projevuje celá řada příčin. Jedním z hlavních etiopatogenetických faktorů, které způsobují bolesti v zádech, jsou poruchy ve funkci svalů stabilizujících páteř. Insuficience těchto svalů je buď získaná, nebo se zakládá při poruchách posturální ontogeneze. Její projevy můžeme sledovat již během prvních měsíců života. Cílené ovlivnění hlubokého stabilizačního systému páteře je u chronických, ale i u akutních vertebrogenických obtíží hlavním léčebným postupem. Kineziologické vyšetření stabilizační funkce páteře musí probíhat paralelně s vyšetřením neurologickým a radiologickým.

#### Literatura

1. Allat JP. Low back pain, sciatica and lumbar intervertebral disc herniation. In: *Rheumatology in Europe*, 23, 1994; 2: 55–57.
2. Baker AS, Ojemann RG, Swartz MN, et al. Spinal epidural abscess. In: *N. Engl. J. Med.*, 1975; 293: 463–468.
3. Boden SD, Davis DO, Dina TS, Patronas NJ, Wiesel SW. Abnormal magnetic resonance scans of the lumbar spine in asymptomatic subjects. In: *J bone Joint Surg Am.*, 1990; 72: 403–408.
4. Bonetti M, et al. Intraforaminal 02–03 versus periradicular steroid infiltration in lower back pain: randomized controlled study. *AJNR Am J Neuroradiol* May 2005; 26: 996–1000.
5. Brekkan A. Radiographic examination of the lumbosacral spine: an age-stratified study. In: *Clin Radiol.*, 1983; 34: 321–324.
6. Calin A, Porta J, Fries JF, Schurman DJ. Clinical history as a screening test for ankylosing spondylitis. *JAMA*, 1977; 273: 2613–2614.
7. Cresswell AG, Grundstrom H, Thorstensson A. Observations on intra-abdominal pressure and patterns of abdominal intra-muscular activity in man. *Acta Physiol Scand*, April 1, 1992; 144(4): 409–418.
8. Cresswell AG, Oddsson L, Thorstensson A. The influence of sudden perturbations on trunk muscle activity and intra-abdominal pressure while standing. *Exp. Brain Res* 1994; 98: 336–341.
9. Deyo RA, Diehl AK. Cancer as a cause of back pain: frequency, clinical presentation and diagnostic strategies. In: *J Gen Intern Med.*, 1988; 3: 230–238.
10. Gracovetsky S, Farfan H, Helleur C. The Abdominal Mechanism. *Spine* 1985; 10: 317–324.