

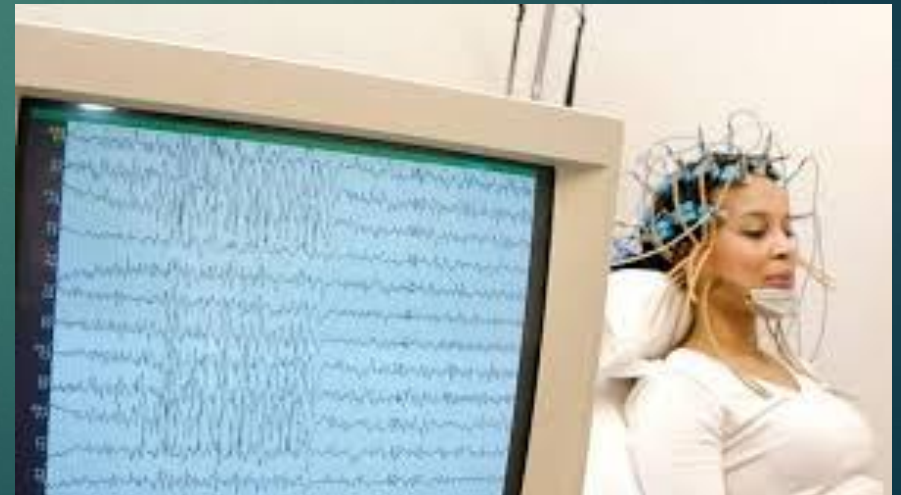
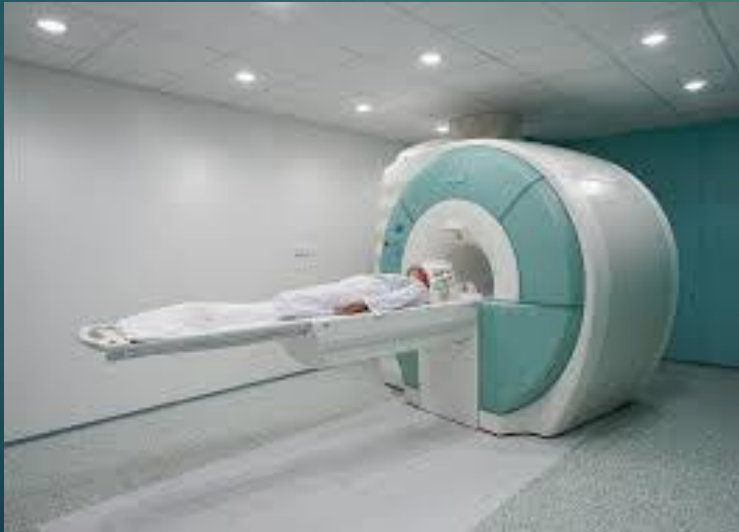
Neurofyzilogie

POMOCNÁ VYŠETŘENÍ V NEUROLOGII

Paraklinické vyšetřovací metody

- ▶ také tzv. „pomocná vyšetření v neurologii“
- ▶ nejmodernější vyšetřovací metody = specializovaný obor zobrazovacích metod (tzv. “neuroimaging“)
- ▶ žádný obor klinické medicíny nezaznamenal tak obrovský pokrok jako neurologie a neurochirurgie právě v důsledku zavedení moderních zobrazovacích metod



Paraklinické vyšetřovací metody

- ▶ Neuroradiologie
- ▶ Nukleární medicína
- ▶ Neurosonologie
- ▶ Neuroelektrodiagnostika (EMG, evokované potenciály, EEG)
- ▶ Likvorologie

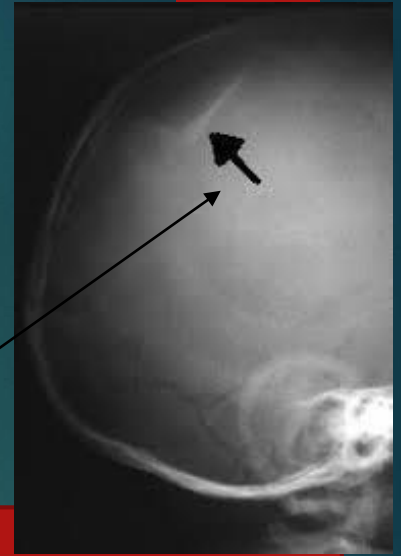
Neuroradiologie

- ▶ **nativní rentgen lebky a páteře**, základní a speciální projekce
- ▶ **kontrastní vyšetřovací metody** (angiografie, perimyelografie, radikulosakulografie, ventrikulografie atd.)
- ▶ **komputerová tomografie (CT)**
- ▶ **magnetická rezonanční tomografie (MRI) a MR - angiografie**

nativní rentgen lebky a páteře

Prosté snímky lebky

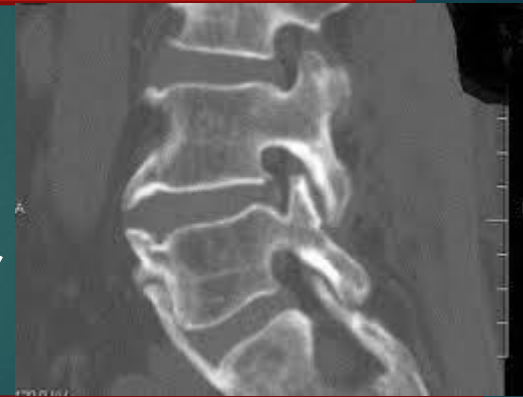- ▶ 2 projekce (zadopřední a boční)
- ▶ **Indikace:** úrazy hlavy, anomálie skeletu



Patologické nálezy: traumatické změny (zlomeniny), netraumatické změny (tlaková lebka – nitrolební hypertenze)

RTG snímky páteře

- ▶ 2 projekce (zadopřední a boční)
- ▶ **Indikace:** vertebrogenní syndromy, úrazy páteře, nádorové procesy



Patologické nálezy: traumatické změny (kompresivní zlomeniny obratle), netraumatické změny (nádory – hemangiom obratle, osteom, osteochondrom, metastázy)

CT (počítačová tomografie)

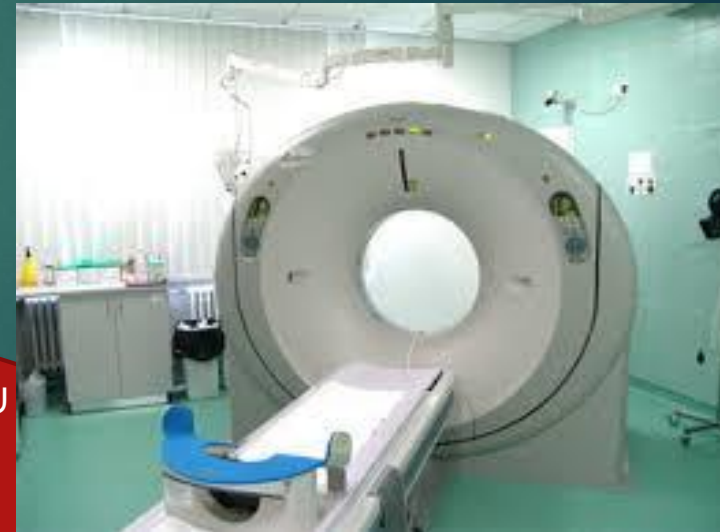Princip vyšetření :

- ▶ rentgenové paprsky (CT přístroj -řadu snímků-přeneseny do počítače)
- ▶ Zatímco rentgen pouze jediný snímek, CT vytvoří spoustu řezů
- ▶ CT vyšetření lze rozdělit na :
 - nativní
 - s kontrastem(kontrastní látka do žíly, proudí cévami a zkvalitní výsledky vyšetření)

Klinika:

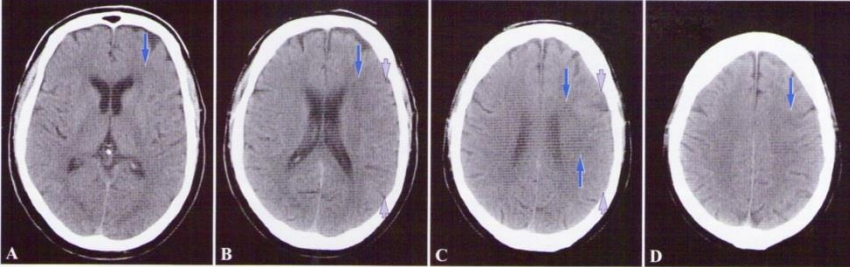
- ▶ Krvácení do mozku, ischemie
- ▶ Subdurální a epidurální hematom
- ▶ Subarachnoidální krvácení
- ▶ tumory

Provést vždy u větších úrazů hlavy – němý interval



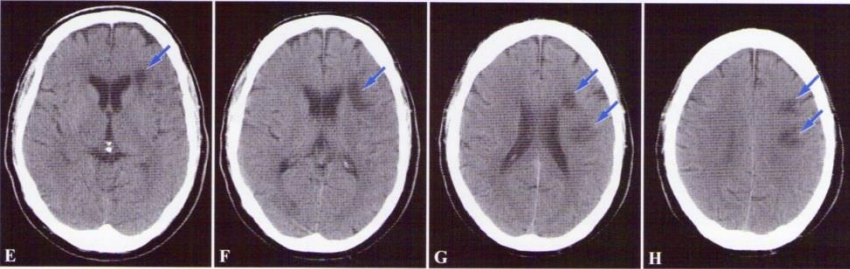
Kazuistika 4.1.11 59letý muž. Akutní CMP s pravostrannou hemiparézou a fatickou poruchou, anamnesticky od předchozího večera, se zhoršováním od rána.

1. CT, nativ. 18 hod. od začátku postižení.



A-D: V bílé hmotě frontálního laloku vlevo jsou sledovatelné nevýrazné hypodenzity (→), které lze při znalosti anamnézy považovat za čerstvé ischemické změny v povodí ACM. Pro tuto diagnózu svědčí i nevýrazná asymetrie v šířce sulků s jejich zúžením na levé straně (⇐). Jiné patologické změny nejsou patrné.

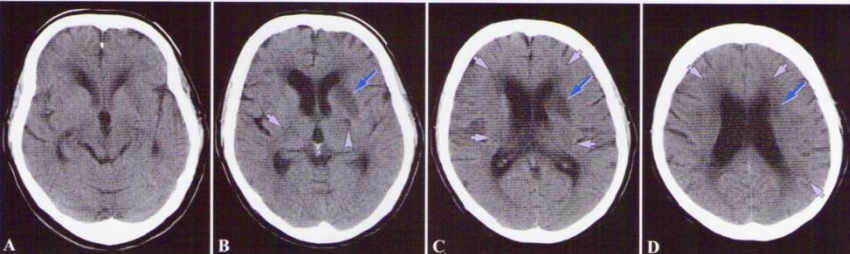
2. CT, nativ. 6. den po příhodě.



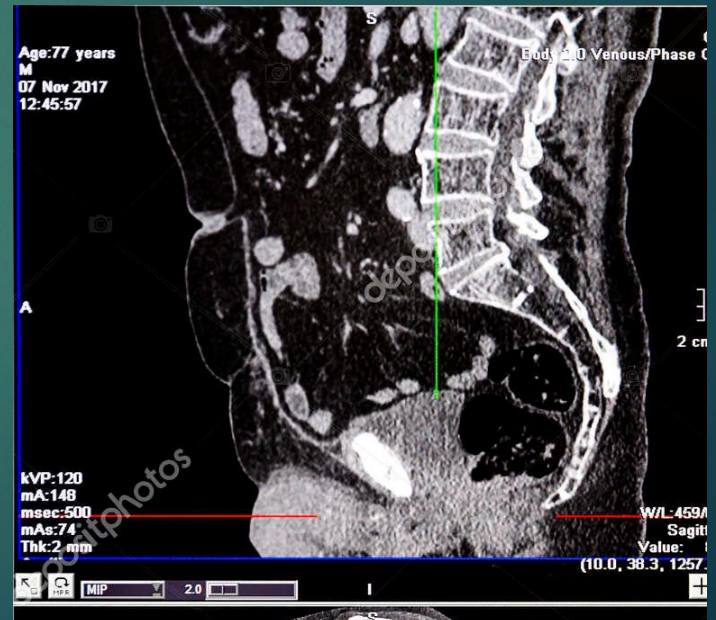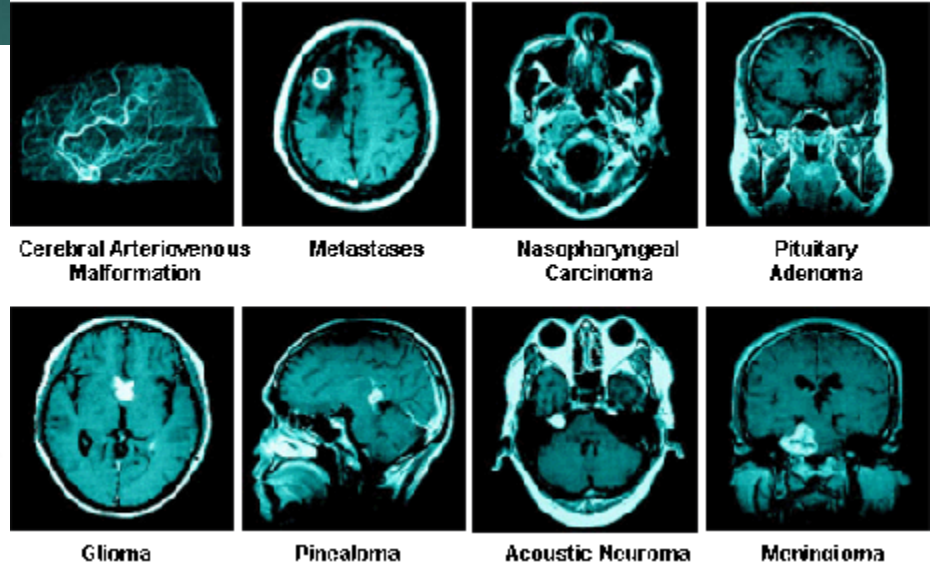
E-H: Při tomto vyšetření jsou již hypodenzity ischemických změn v bílé hmotě frontálního laloku vlevo jasně patrné (→).

Kazuistika 4.1.12 61letá žena. CMP, k vyloučení hemoragie.

1. CT, nativ. 2. den od začátku postižení.



A-D: Hypodenzita v oblasti bazálních ganglií vlevo (→) s mírnými expanzivními projevy vyjádřenými stlačením levé postranní komory, odpovídá čerstvějším ischemickým změnám. V sousedství postranních komor jsou patrné méně výrazné hypodenzity (⇐), které jsou obrazem arteriosklerotické encefalopatie. Malá hypodenzita v ncl. lentiformis vlevo (⇨) odpovídá drobnému lakunárnímu infarktu.



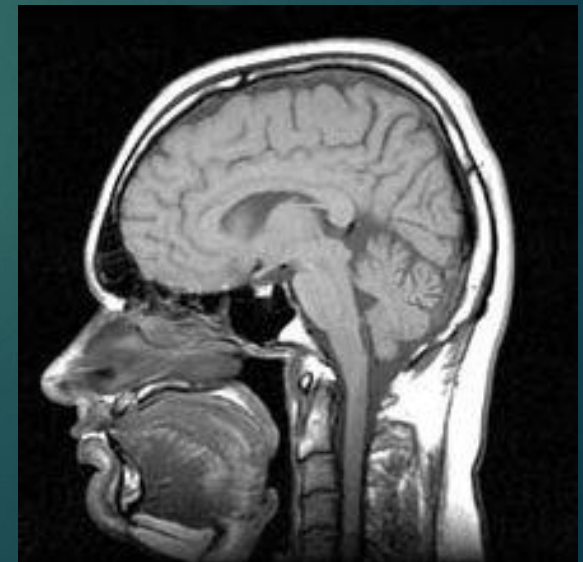Magnetická rezonanční tomografie (MRI)

- ▶ Zobrazování pomocí NMR (Nobelova cena 2003- Lauterbur, Mansfield)
- ▶ Obraz vzniká zpracováním odpovědí na radiofrekvenční impulzy
- ▶ Dobře zobrazuje měkké tkáně
- ▶ MRI nevyužívá ionizující záření , považuje se za bezpečnější a méně zatěžující než CT vyšetření (nulová radiační zátěž)
- ▶ řezy určité oblasti těla (výsledný 3D obraz)

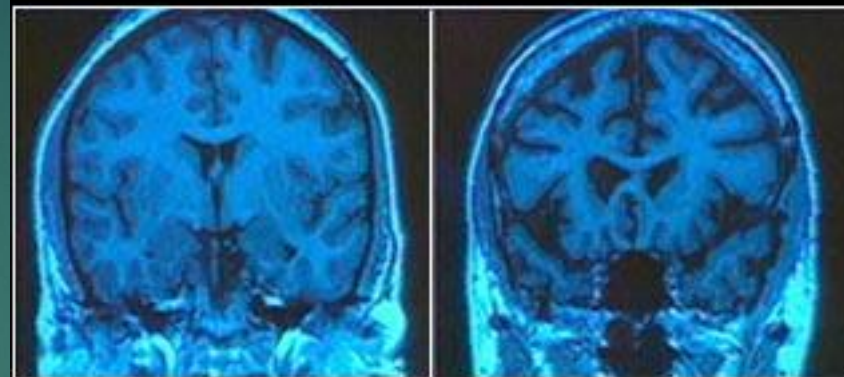
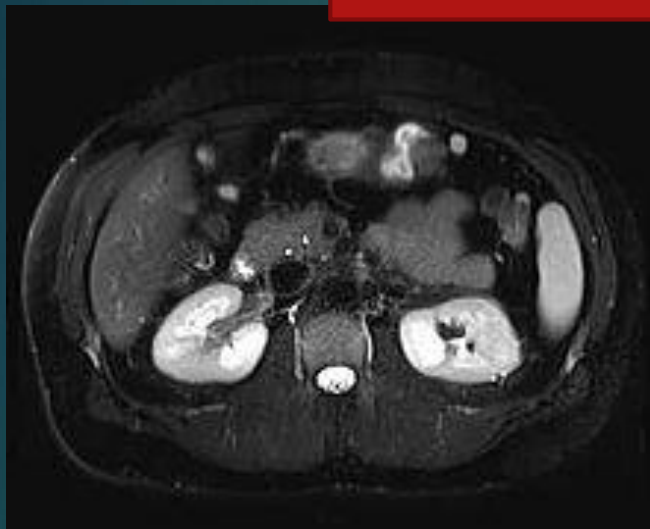Klinika:

- ▶ Krvácení do mozku, ischemie
- ▶ Subdurální a epidurální hematom
- ▶ Subarachnoidální krvácení
- ▶ tumory

Ale pozor, i přes vysokou citlivost. Negativní MR ≠ nepřítomnost patologických změn



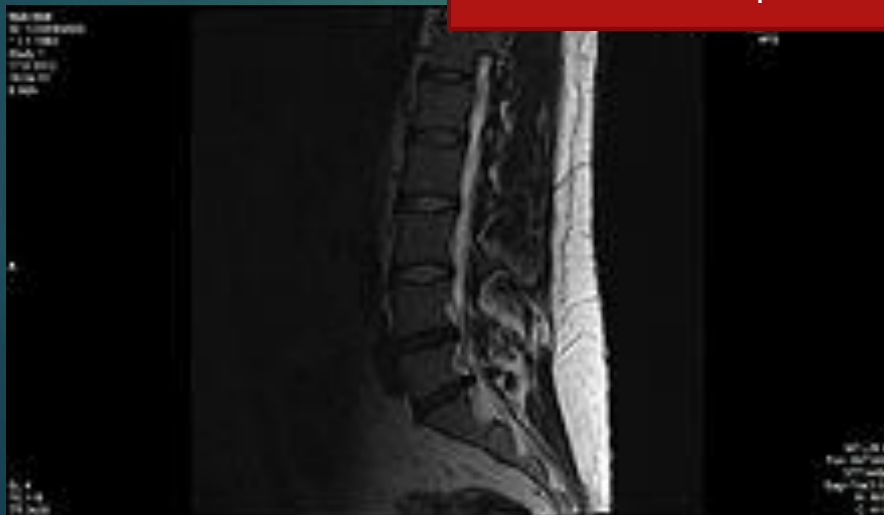ledviny



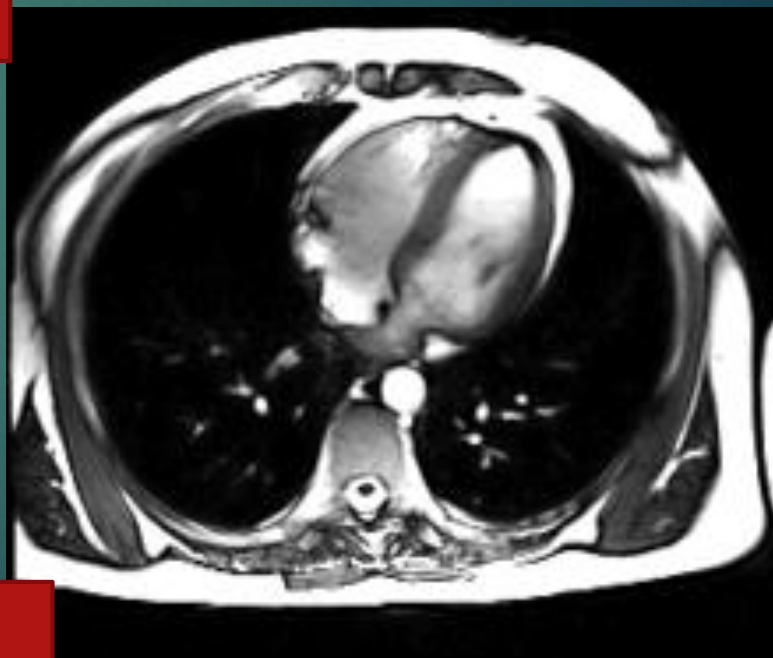Normal
43-year-old

Alcoholic
43-year-old

bederní páteř



srdce



Radionuklidové metody

- ▶ **Princip:** detekce fotonů záření gama (z radioaktivních farmak). Radionuklit se podává do cév a je zaznamenáno záření při průchodu radiofarmak extra a intrakraniálními tepnami

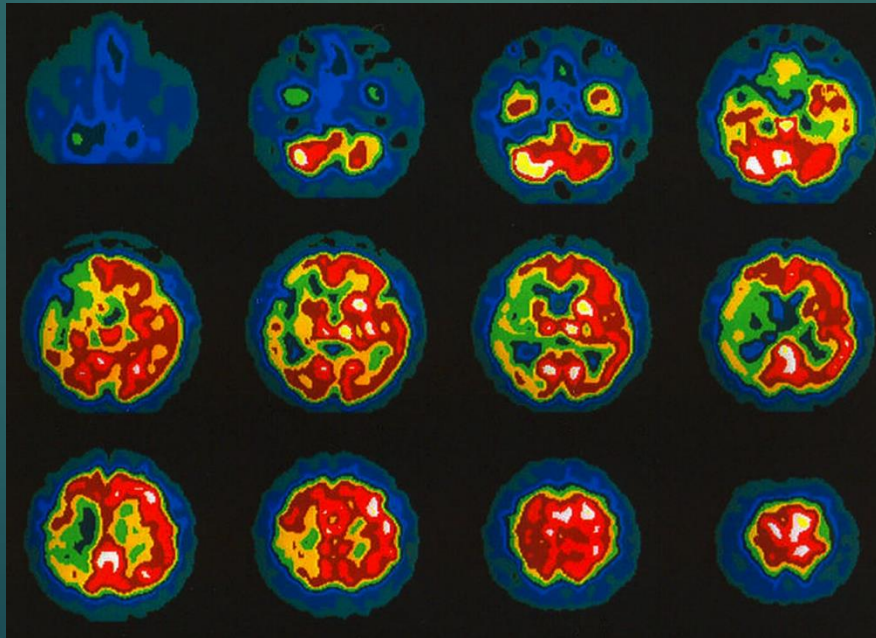
- ▶ **Metody:**

Scintigrafie likvorových cest

Scintigrafie skeletu

Výpočetně tomografické metody založené na detekci emitovaného záření (SPECT, PET)

Tyto metody hodně nahrazeny MR, kromě SPECT a PET

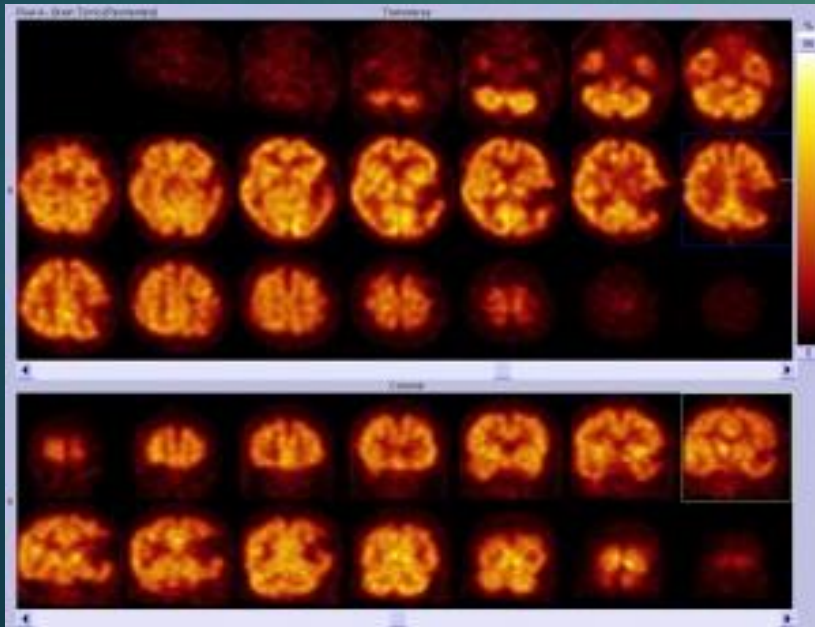


SPECT (jednofotonová emisní tomografie)

- Intravenózně podávaný gamazářič
- Ke zjišťování hypoperfuze (u dif. dg demencí, k lokalizaci epi ložiska)

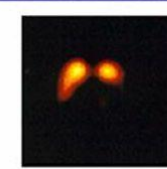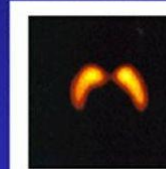
PET (pozitronová emisní tomografie)

- Podobné SPECT (ale farmaka uvolňující pozitrony)
- Epi ložisko, snížení hustoty dopaminergních receptorů v putamen, neuroonkologie, mapování mozkových funkcí (závisí na prokrvení)



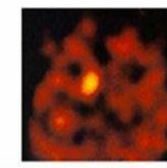
Vizuální hodnocení scintigrafie ¹²³I-ioflupan

normal



abnormal 1

abnormal 2



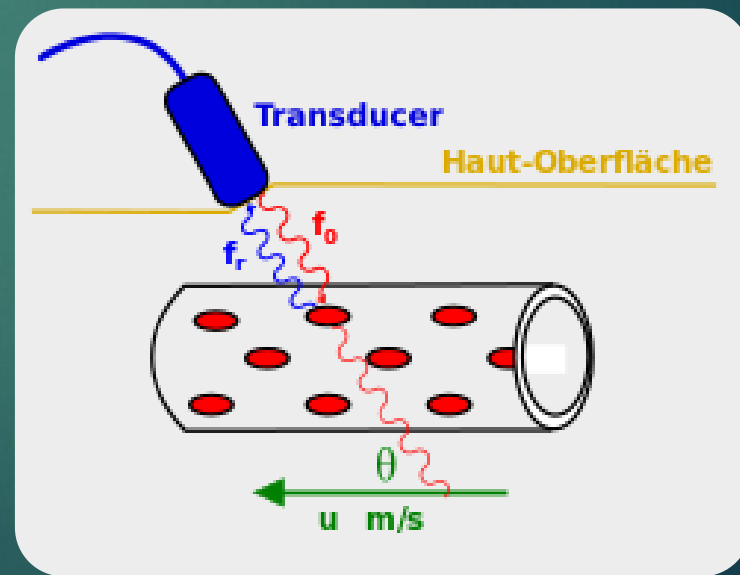
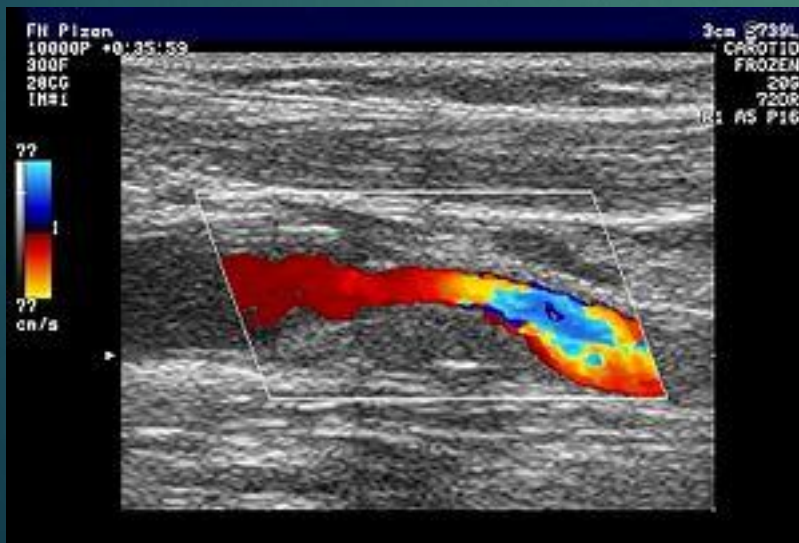
abnormal 3

Neurosonologie

Dopplerovské metody k vyšetření extrakraniálních tepen

Transkraniální Doppler k vyšetření intrakraniálních tepen

- ▶ zobrazovací technika k vizualizaci toku krve arteriemi
- ▶ neinvazivní a bezbolestná metoda (princip ultrazvuku a Dopplerova jevu)



Klinika:

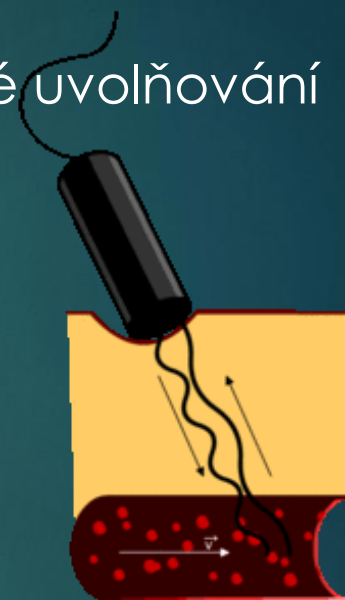
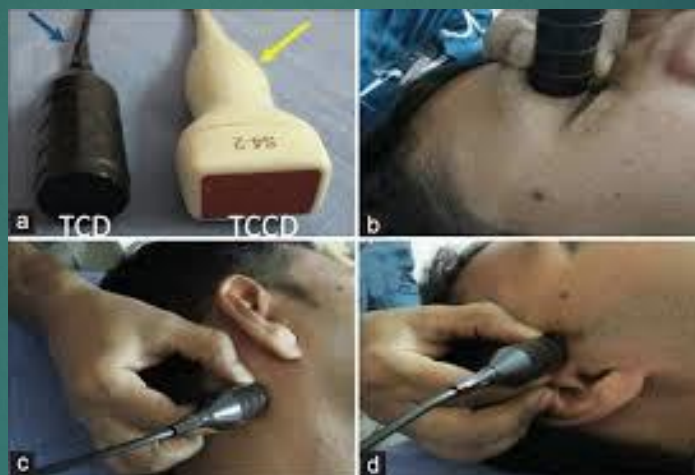- ▶ CMP
- ▶ Synkopy
- ▶ terapeutické využití

(sono-trombolýza, destrukce tumorózního ložiska, řízené uvolňování léčiv)

Intrakraniální hypertenze

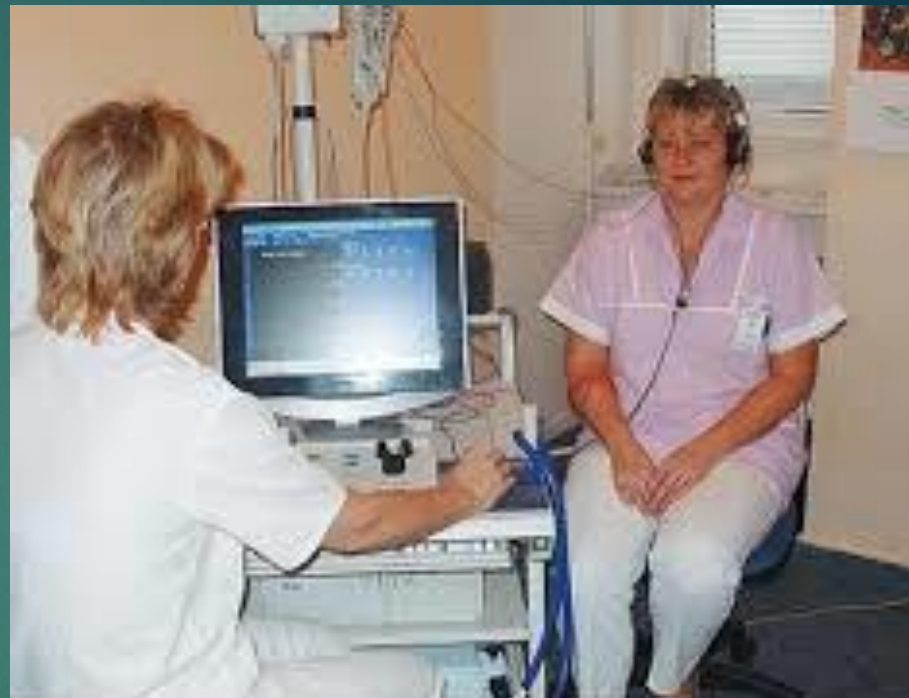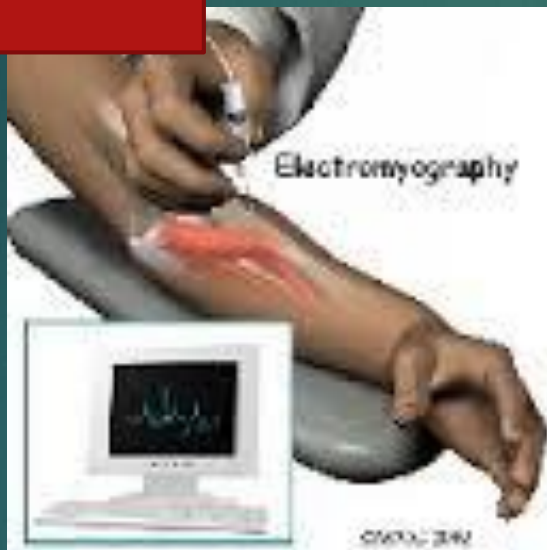
Použití k vyšetření:

- ▶ Stenózy karotid
- ▶ Snížení toku u intrakraniálních cév : a. basilaris, a. vertebralis, a. carotis interna, a. ophtalmica, a. cerebri posterior, a. cerebri anterior

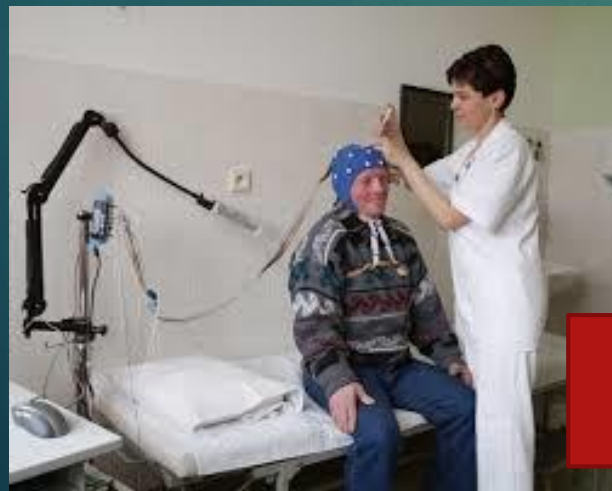

neuroelektrodiagnostika

EMG



Evokované potenciály



EEG

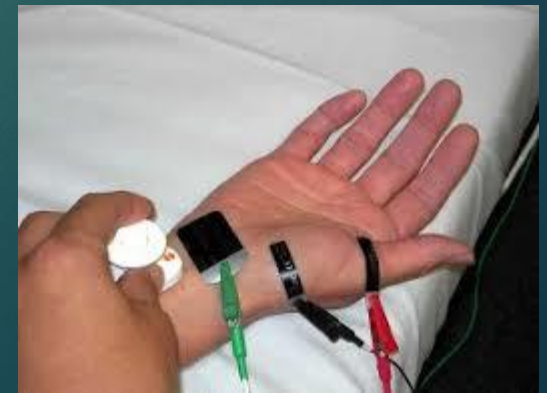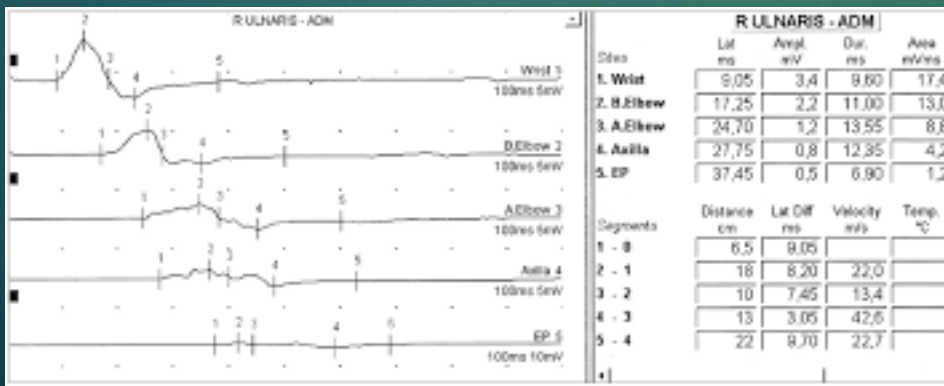
EMG - elektromyografie

- ▶ **záznamový přístroj** s elektrodami (stimulační elektroda a snímací elektroda), **stimulační elektroda** - přilepení na kůži v místě vedení sledovaného nervu, **snímací elektroda** - připevnění na kůži nad sledovaný sval – záznam není kvalitní – **jehlové elektrody**
- ▶ pak opatrný pohyb vyšetřovaným svalem a přístroj ukáže změny elektrického potenciálu

Repetitivní stimulace : opakovaná supramaximální stimulace nervu

Klinika

- ▶ funkce nervů i svalů - jehlová
- ▶ Funkce nervosvalové ploténky – repetitivní stimulace



evokované potenciály

- ▶ elektrofyziologické vyšetření sledující elektrickou aktivitu mozku (EEG) v reakci na podněty zvenčí
- ▶ zdrojem vnějších stimulů je: obrazovka, stroboskop, přehrávač se sluchátky nebo speciální elektrody
- ▶ mozek při své činnosti tvoří elektrické proudy (možné na povrchu hlavy elektrodami registrovat)
- ▶ Typy:

Zrakové evokované potenciály (VEP - visual)

sluchové evokované potenciály (BAEP - brain stem auditory)

somatosenzorické (SEP - somatosensory) - elektrické impulsy na končetinách.

Klinika

- postižení zrakové, sluchové nebo somatosenzorické nervové dráhy
- diagnostika SM, CMP

EEG - elektroencefalografie

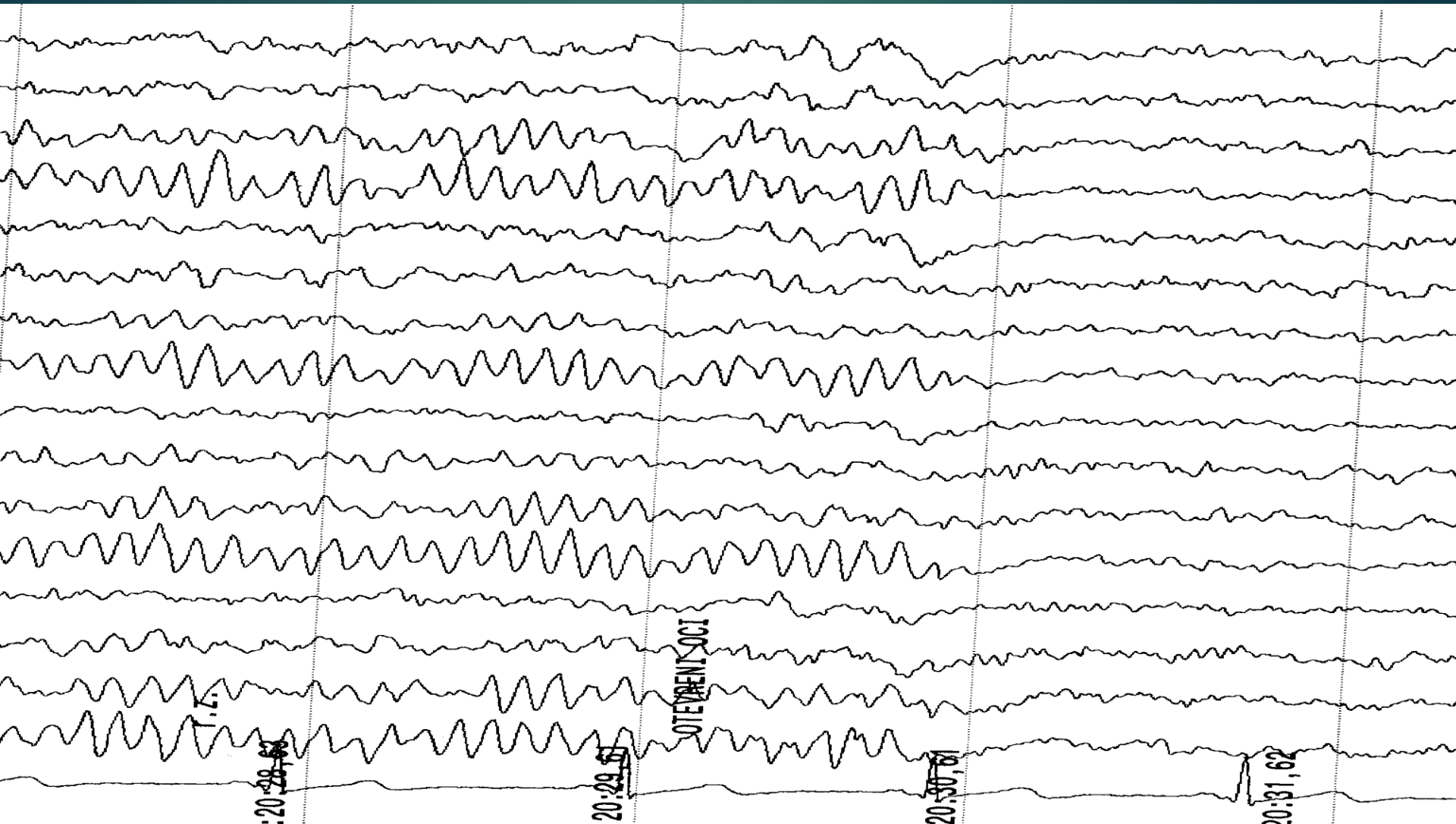
- ▶ metoda – sledování aktivity mozku (bioelektrické potenciály na povrchu mozku vzniklé činností neuronů - snímání)
- ▶ význam provokačních metod (spánk. deprivace 24 hod, hyperventilace 5 minut, fotostimulace)
- ▶ „brain monitoring“ na neurol. JIP (křivka, frekvenční a amplitud. spektra) – funkční změny mozkové tkáně

posouzení hloubky bezvědomí u lidí v kómatu

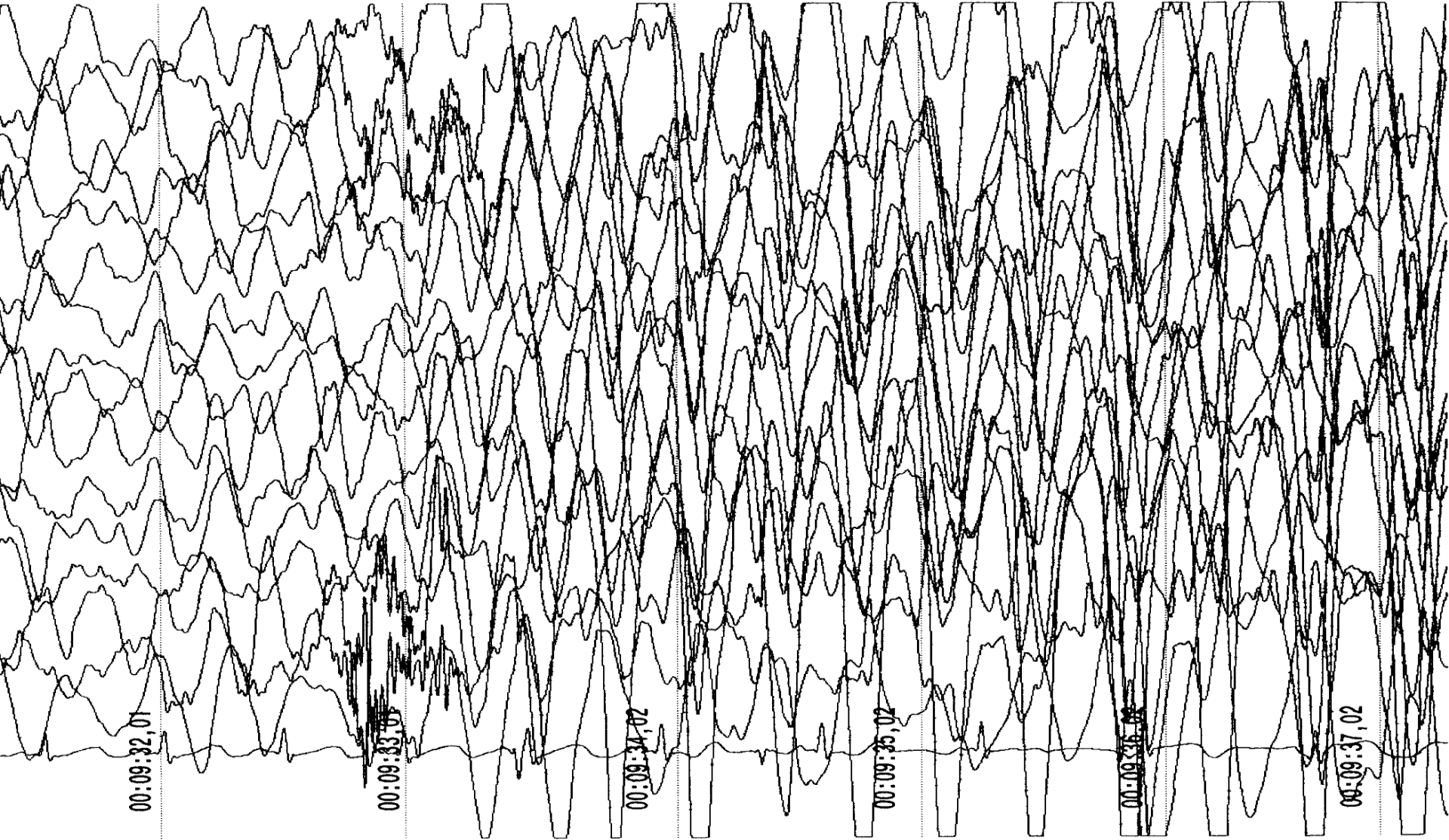
Klinika:

- ▶ hlavní význam pro dg. epilepsií, poruch spánku, migrén
- ▶ **smrt mozku** - chybí EEG aktivita - interpretace - technika

Normální EEG



Epilepsie grand mal - paroxysmus



Likvorologie

- ▶ **Vznik likvoru:** chorioideální plexus postranních komor – 3. komora – 4. komora – subarachnoideální prostor mozku a míchy- vstřebávání do mozkových venozních sinů
- ▶ **Množství** 120 - 180 ml, denně se vytvoří 500 – 600 ml
- ▶ **Funkce:** ochrana před otřesy, teplotou a tlakem, zajištění optimálního prostředí pro neurony, odsun katabolitů, ochrana CNS před patogeny

základní vyšetření likvoru (počet buněk, bílkovina, elektroforéza bílkovin vč. hladin imunoglobulinů)

- ▶ **jiné imunologické parametry** (protilátky, oligoklonální pásy atd.)
- ▶ **jiné speciální metody** (přímý průkaz bakterií, cytologie likvoru)

odběr : lumbální punkce

Klinika:

- ▶ Infekční onemocnění, jako je zánět mozkových blan (meningitis) a zánět mozku (encephalitis) – vyšetření pomáhá určit původ onemocnění – bakteriální, virový, tuberkulózní nebo způsobený kvasinkami.
- ▶ sclerosis multiplex, sarkoidóza
- ▶ Onkologická onemocnění centrálního nervového systému nebo průkaz metastáz
- ▶ subarachnoideální krvácení (SAK) dg. pochybnosti (CT + MRI)

