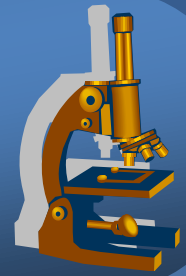


7. praktikum ze speciální patologie



CNS, PNS



EDÉM, ISCHÉMIE

Edém mozku



- × vzniká nadměrným hromaděním vody a Na^+
- × difúzní x ohraničený
- × herniace (tlakové konusy):
 - ⇒ *interhemisferická* – pod *falx cerebri*
 - ⇒ *transtentoriální (conus temporalis)* – přes *tentorium*
 - ⇒ *conus occipitalis* – do *foramen occipitale magnum*
 - ⇒ *fungus cerebri* – do *trepanačního otvoru*

Edém mozku



x makro:

⇒ *závity oploštělé, rýhy zúžené, komory štěrbinovité*

x mikro:

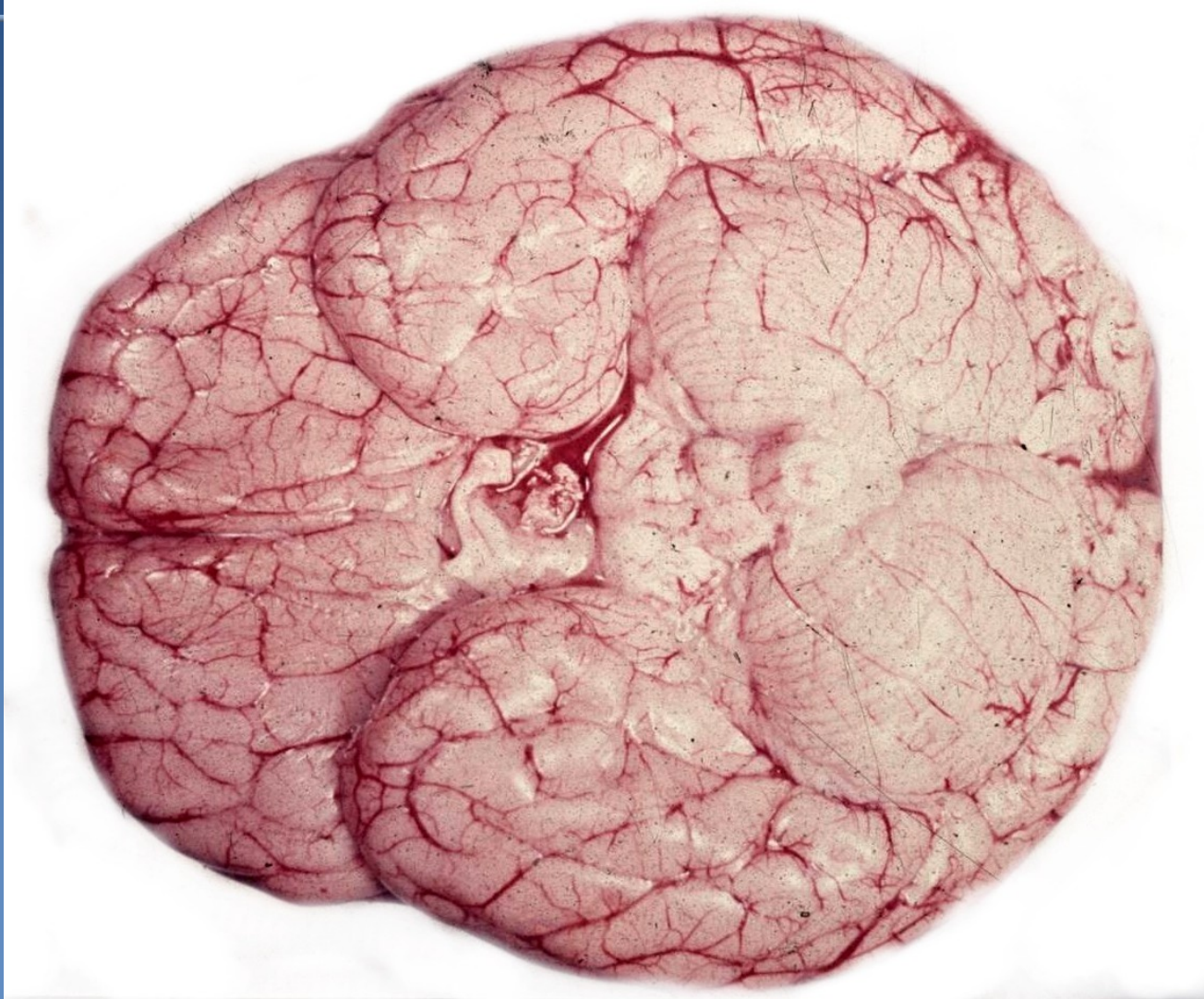⇒ *vakuolizace neuropilu*

⇒ *zduření cytoplazmy a výběžků astrocytů*

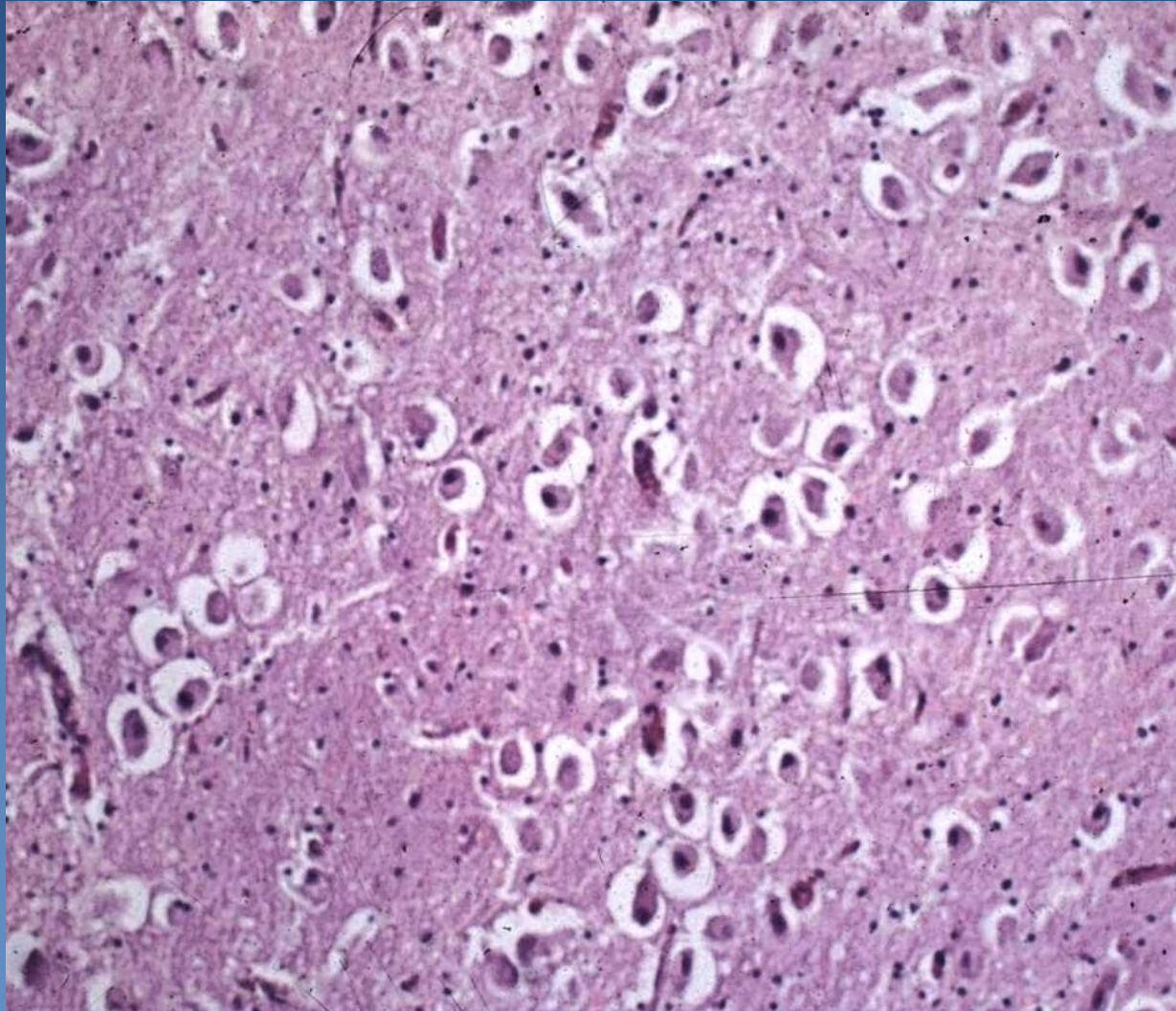
⇒ *perivaskulární opticky prázdné prostory*

⇒ *myelin méně intenzivně zbarven*

Difúzní edém mozku



Difúzní edém mozku



Edém mozku - patogeneze



× druhy edému:

⇒ *vazogenní*

- v okolí tumorů mozku, abscesů, krvácení, infarktů...
- zvýšená propustnost kapilár (často při neoangiogenezi)

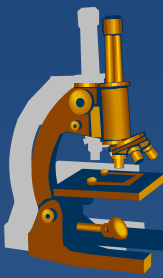
⇒ *cytotoxický*

- při hypoxii/ischémii, toxickém poškození
- zduření všech bb. elementů, více v šedé hmotě

⇒ *intersticiální*

- při hydrocefalu
- difúze likvoru do bílé hmoty

Hydrocefalus



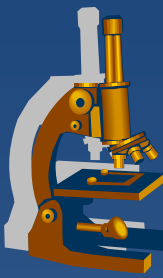
- × při zvětšení objemu likvoru
- × kojenci x dospělí
- × příčiny:
 - ⇒ *hypersekrece likvoru*
 - ⇒ *nedostatečná resorpce likvoru paccionskými granulacemi*
 - meningitidy, subarachnoidální hematom
 - ⇒ *překážka odtoku likvoru*
 - záněty, krevní koagulum, tumory, cysty, vrozené vývojové vady mozku
 - ⇒ *hydrocephalus e vacuo*

Encefalomalacie (mozkový infarkt)



- x** **kolikvační nekróza**
- x** **červená (prokrváčená) x bílá (ischemická)**
- x** **příčiny:**
 - ⇒ ***cévní*** (ateroskleróza, postižení endotelu, trombóza, trombembolie)
 - ⇒ ***hypertenze***
- x** **rozsah a distribuce postižení závisí na:**
 - ⇒ *velikosti postižené cévy a místu okluze*
 - ⇒ *rychlosti vzniku uzávěru*
 - ⇒ *možnostech kolaterálního oběhu*

Encefalomalacie



× mikroskopický obraz:

⇒ *ischémie neuronů*

- ztráta bazofilie cytoplazmy, ztráta barvitelnosti chromatinu

⇒ *zduření endotelu a gliálních bb (hl. astrocytů)*

⇒ *rozpad myelinových vláken*

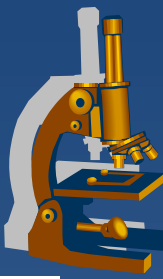
⇒ *neutrofily* → po cca 48 hod. **makrofágy**

- fagocytují lipidy z rozpadlé tkáně (**zrněčkové bb.**)

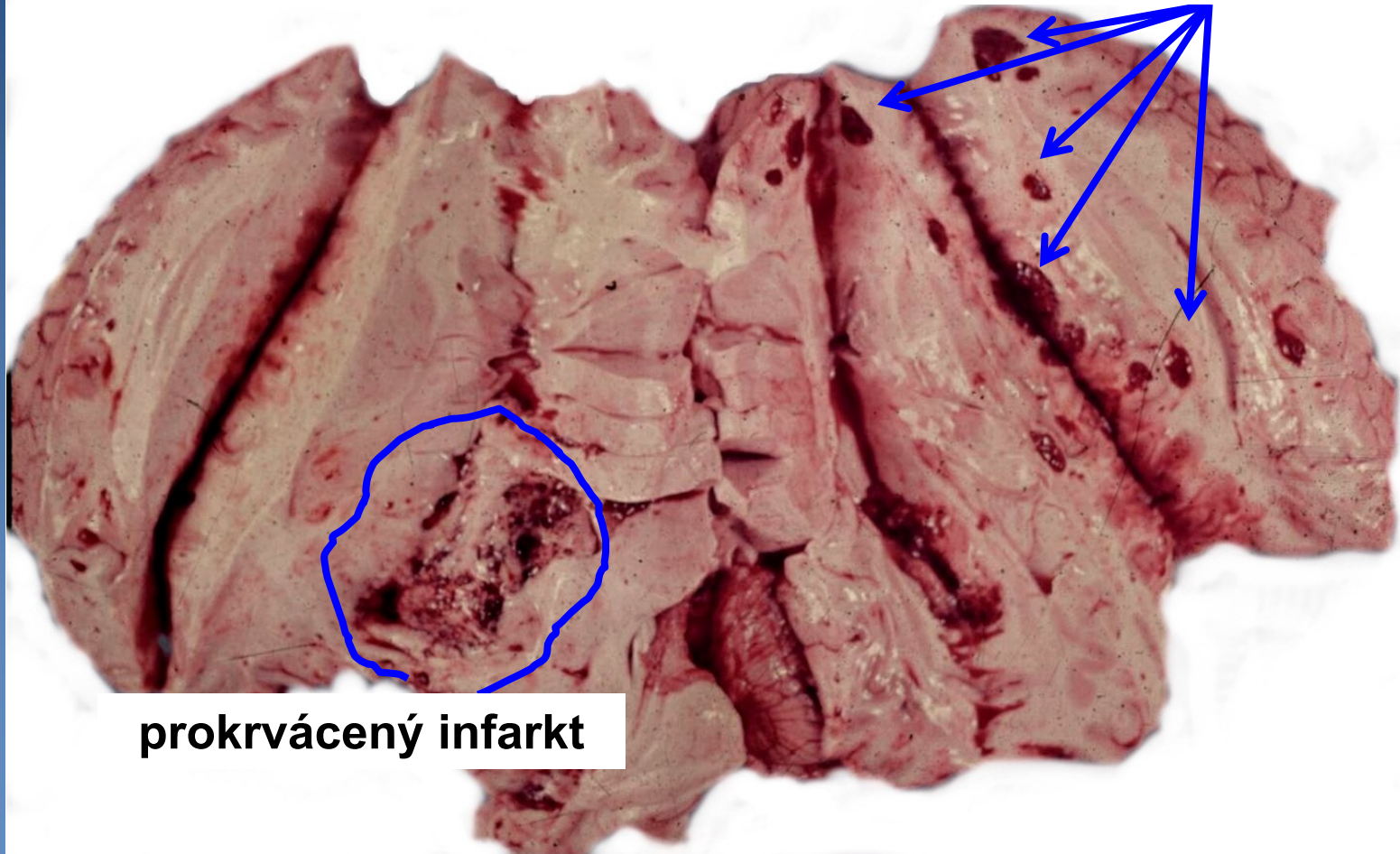
⇒ **postmalatická pseudocysta**

- dutina vyplněná čirou tekutinou
- někdy s hemosiderinovou pigmentací stěny

Encefalomalacie

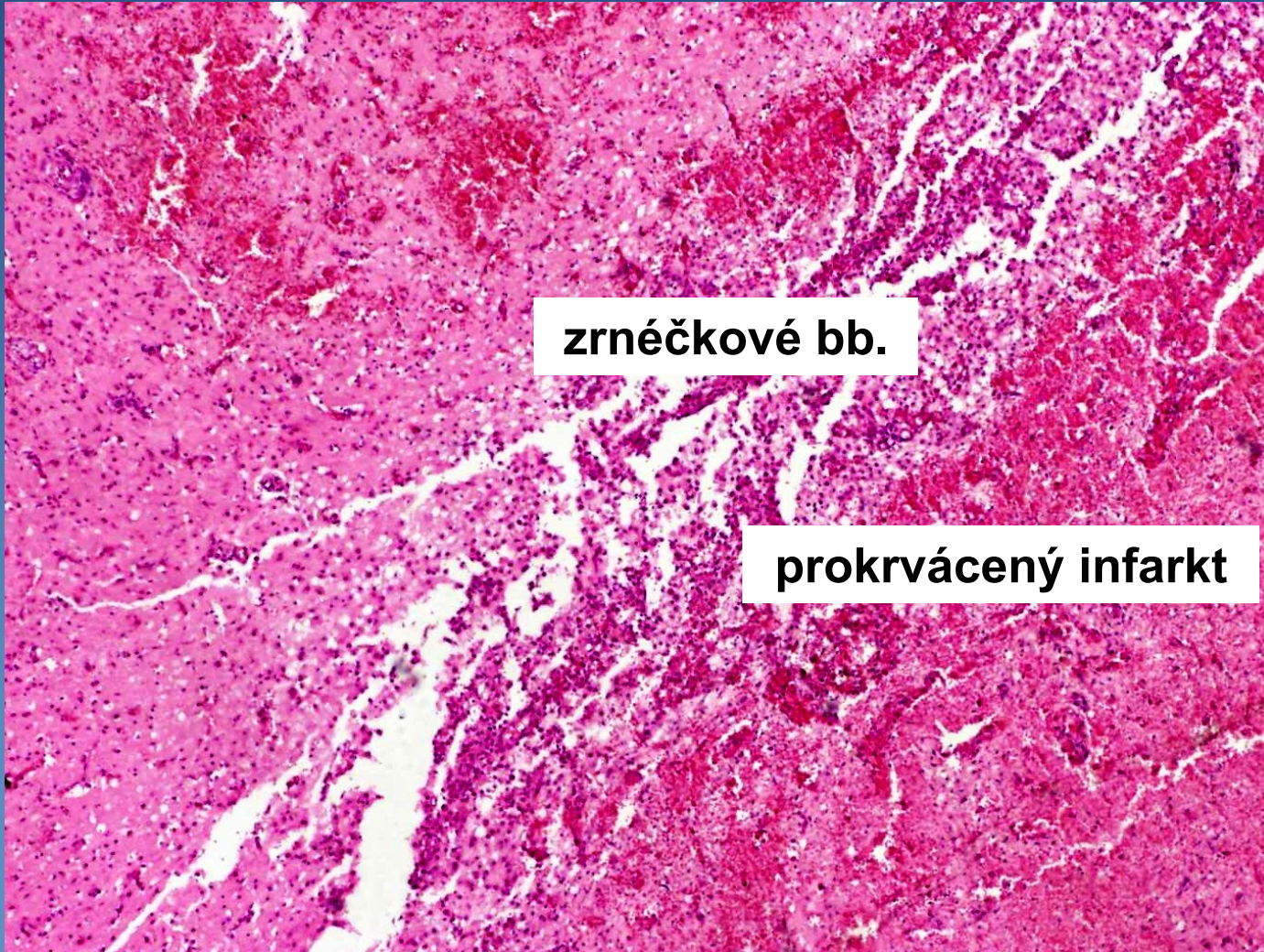

čerstvé hemoragie



prokrvácený infarkt

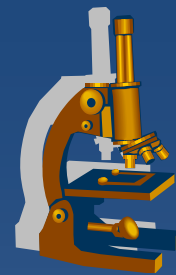
Encefalomalacie starší



zrněčkové bb.

prokrváčený infarkt

Intrakraniální krvácení

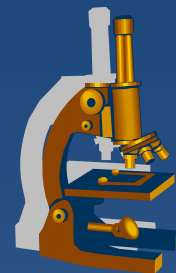


- x epidurální** (mezi tvrdou plenou a lebkou)
 - ⇒ *při frakturách kalvy (ruptura a. meningeae media, venózních splavů)*

- x subdurální** (mezi durou a arachnoideou)
 - ⇒ *při kontuzi mozku (při ruptuře přemostujících vén)*
 - ⇒ *akutní x chronický hematom*

- x subarachnoidální** (mezi arachnoideou a mozkiem)
 - ⇒ *hypertenze → ruptura vakovitého aneurysmatu; angiomy*

Intrakraniální krvácení



x intracerebrální

⇒ *hypertenze → ruptura cévy*

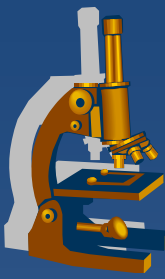
- masivní krvácení = ictus apoplecticus
- ložiskové → červená encefalomalacie

⇒ *méně často krvácivé choroby, cévní malformace, traumata, tumory...*

⇒ *u nezralých novorozenců (viz. přednáška, skripta/učebnice)*

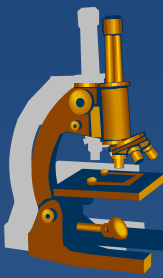
x nitrokomorové (hemocefalus)

⇒ *při provalení hematomu do komor*



INFEKCE CNS, ZÁNĚTY

Infekce CNS



x etiologie:

⇒ *bakterie*

⇒ *viry*

⇒ *plísně, prvoci, ricicketsie, paraziti*

x brány vstupu infekčního agens

⇒ *hematogenně*

⇒ *přímým přestupem z okolí (ORL!!!)*

⇒ *ascendentně podél nervů*

⇒ *otevřená poranění*

Leptomeningitidy



x formy:

- ⇒ *purulentní*
- ⇒ *lymfocytární (nehnisavá)*
- ⇒ *granulomatózní*

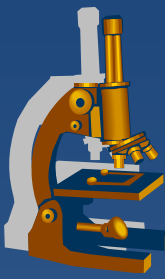
Purulentní leptomeningitida



x příznaky:

- ⇒ *bolesti hlavy, kloubů, svalů*
- ⇒ *spavost, vysoké teploty, zvracení, poruchy vědomí, křeče*
- ⇒ *na kůži purpura → drobné hematomy, subunguálně třískové hematomy*
- ⇒ *světloplachost*
- ⇒ *opozice šíje*
- ⇒ *sepse*

Purulentní leptomeningitida



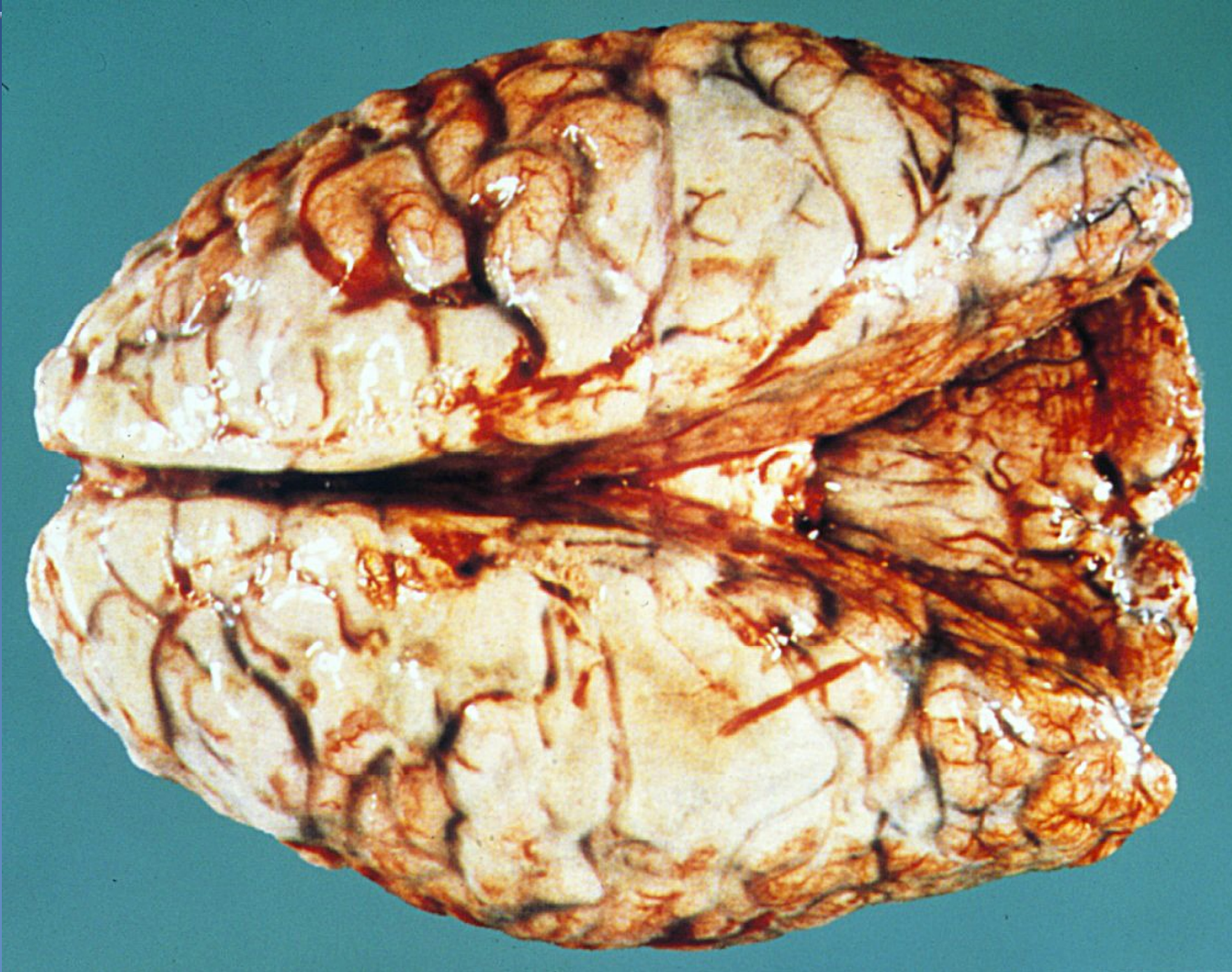x infekční agens:

- ⇒ novorozenci: *E. coli*, streptokoky sk. B., proteus
- ⇒ kojenci >4 měs.: *Haemophilus influenzae*
- ⇒ děti – adolescenti: *Neisseria meningitidis*
- ⇒ všechny věkové skupiny: streptokoky, pneumokoky, stafylokoky aj.

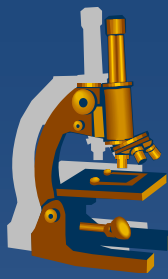
x makro:

- ⇒ pia mater překrvená, prosáklá, prostoupená hnisem
- ⇒ likvor je hnisavě zkalený (někdy pyocefalus)
- ⇒ edém mozku, někdy drobné korové nekrózy

Purulentní leptomeningitida



Purulentní leptomeningitida



x mikro:

⇒ *plena prostoupena PMN a makrofágy*

- cestou Virchowových-Robinových prostorů zánět proniká do kory

⇒ *někdy trombotická okluze cév v ložisku zánětu → korové infarkty (→ meningoencefalitida)*

x následky leptomeningitidy:

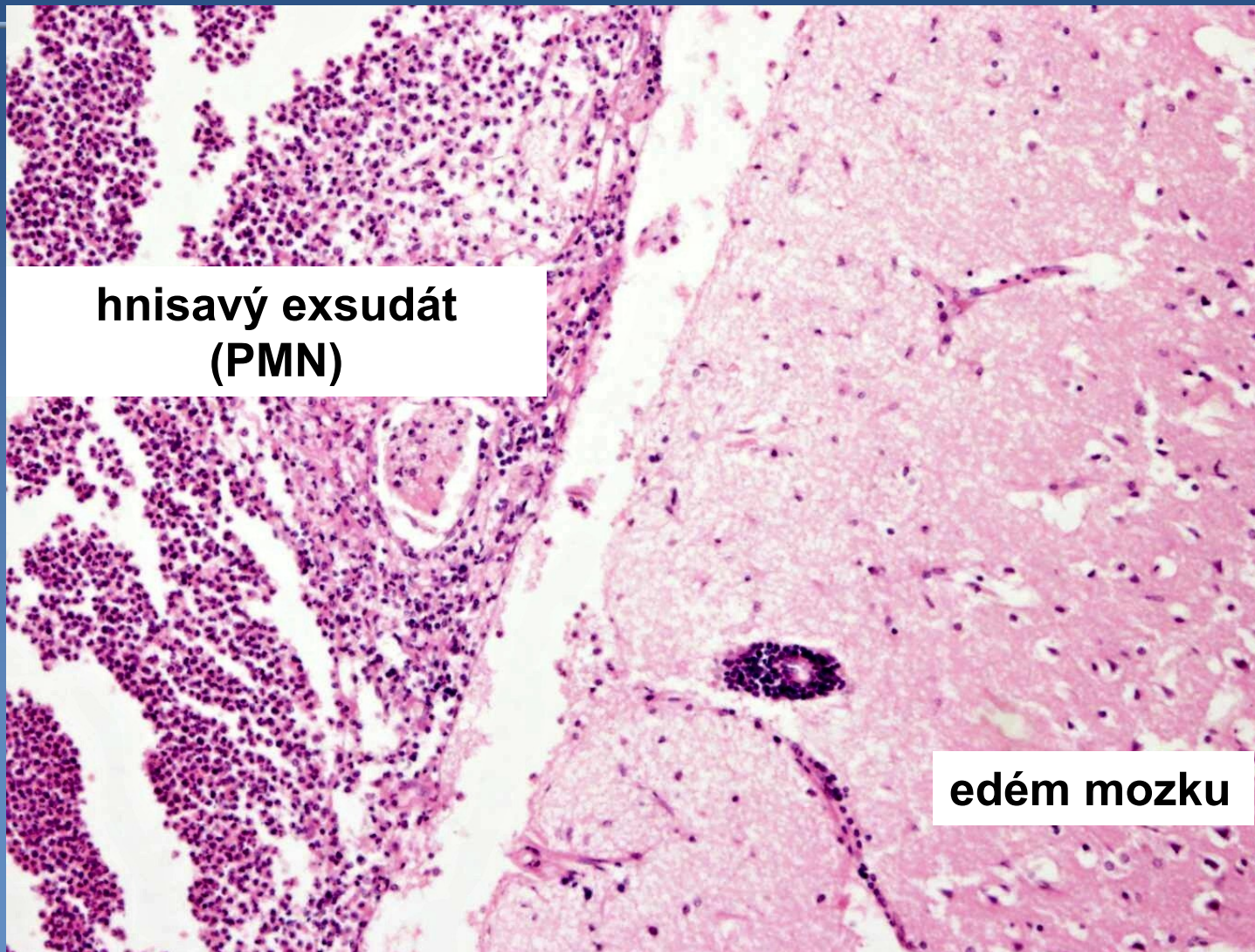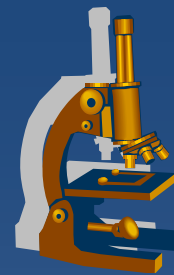
⇒ *leptomeningitis chronica productiva*

⇒ *trvalé psychomotorické následky*

⇒ *pozánětlivý hydrocefalus*

⇒ *subarachnoidální cysty*

Purulentní leptomeningitida



**hnisavý exsudát
(PMN)**

edém mozku

Lymfocytární meningitida



× infekční agens:

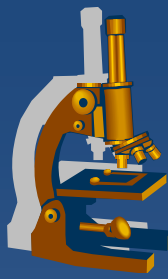
⇒ *virus příušnic, coxackie, echoviry, EBV, HSV typu 2*

× makro:

⇒ *pia mater mírně překrvená, zduřelá*

× mikro:

⇒ *v likvoru i v pleně lymfocyty*



Granulomatózní meningitidy

x *infekční agens:*

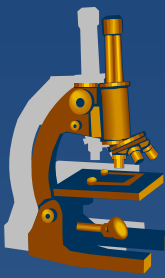
⇒ *Mycobacterium tuberculosis*

⇒ *Cryptococcus neoformans, Aspergillus, Candida*

x *typicky u imunokompromitovaných:*

⇒ *AIDS, iatrogenní imunosuprese, kachexie*

TBC meningitida



× bazilární tbc

× při hematogenním rozsevu primární tbc

× formy:

⇒ *exsudativní*

- makro rosolovitý žlutozelený exsudát na bázi
- mikro Orthovy bb. (makrofágy), lymfocyty, fibrin, PMN

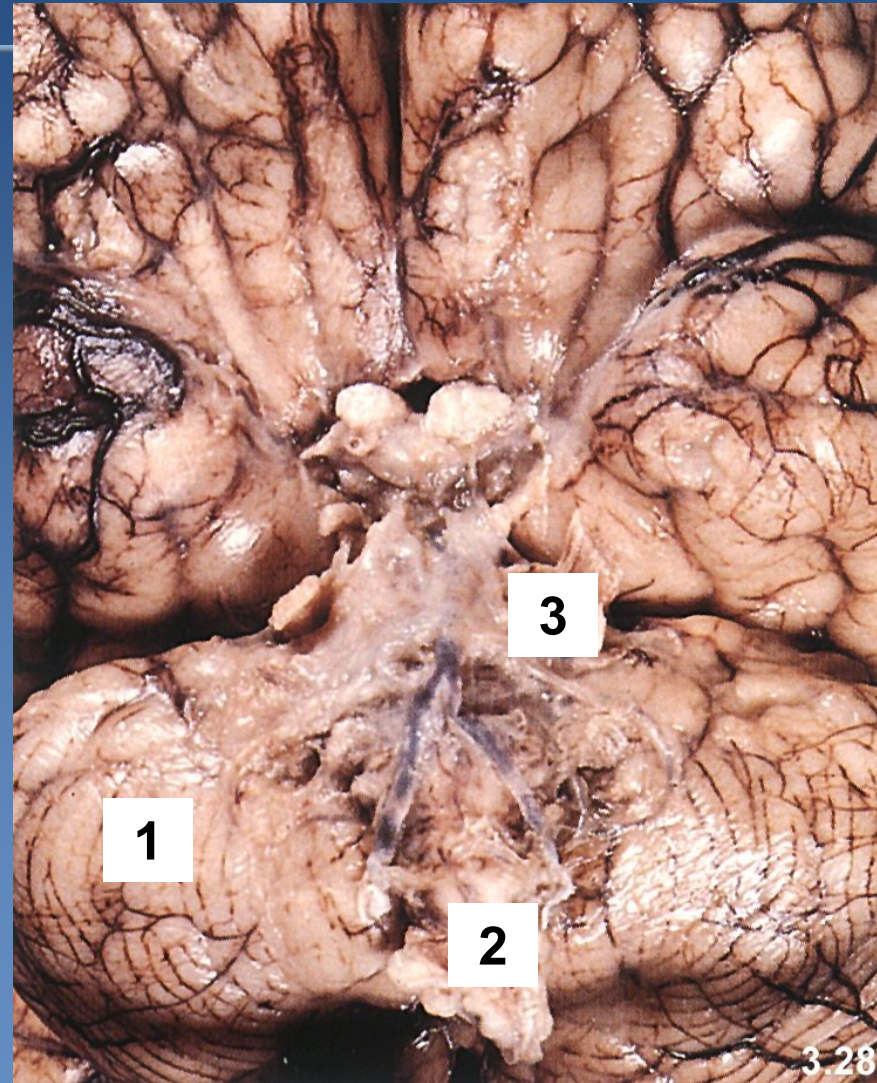
⇒ *proliferativní*

- makro bělošedé uzlíčky v rosolovitém exsudátu → tumorózní vrstva
- mikro specifická granulační tkáň (tbc uzlík)

TBC meningitida



- 1 Mozeček**
- 2 Oblongata**
- 3 Rosolovitý zánětlivý infiltrát**



Encefalitidy



x primární

- ⇒ *neurotropní viry*
- ⇒ *na člověka přenosné ze zvířat*

x sekundární

- ⇒ *při celkovém základním onemocnění*
 - *viry (HSV, enteroviry, virus parotitidy), rickettsie, paraziti (toxoplazmóza...), spirochety (lues, typhus exanthematicus), plísně...*

x mikro (virové encefalitidy):

- ⇒ *poškození neuronů, reaktivní změny glie*
- ⇒ *perivaskulární manžety lymfoplazmocytárního infiltrátu*

Virové encefalitidy



x s tvorbou inkluzí

⇒ *vzteklina*

⇒ *HSV1, HSV2*

⇒ *poliomyelitis acuta anterior*

x bez tvorby inkluzí

⇒ *klíšťová e.*

⇒ *e. u AIDS*

Virové encefalitidy



x ostatní

- ⇒ *akutní diseminovaná encefalomyelitida*
- ⇒ *subakutní sklerózující panencefalitida*
- ⇒ *typhus exantematicus*
- ⇒ *neurosyphilis...*

Virové encefalitidy s tvorbou inkluzí



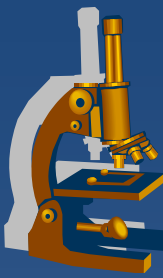
x vzteklina (rabies, lyssa)

- ⇒ *inkubace 3-8 týdnů → retrográdním axonovým proudem do mozkového kmene, míchy, spinálních ganglií, mozkové kůry, mozečku, hippocampu*
- ⇒ *mikro **Negriho tělíska** (oxyfilní inkluze virionů velikosti ery v cytoplasmě neuronů)*

x herpetická encefalitida (HSV1, HSV2)

- ⇒ *kůra frontálních laloků, jiné části šedé hmoty*
- ⇒ *hemoragické nekrózy, intranukleární inkluze*
- ⇒ *závažný (mnohdy fatální) průběh*

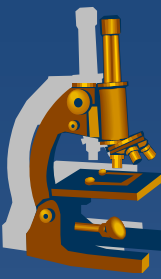
Virové encefalitidy s tvorbou inkluzí



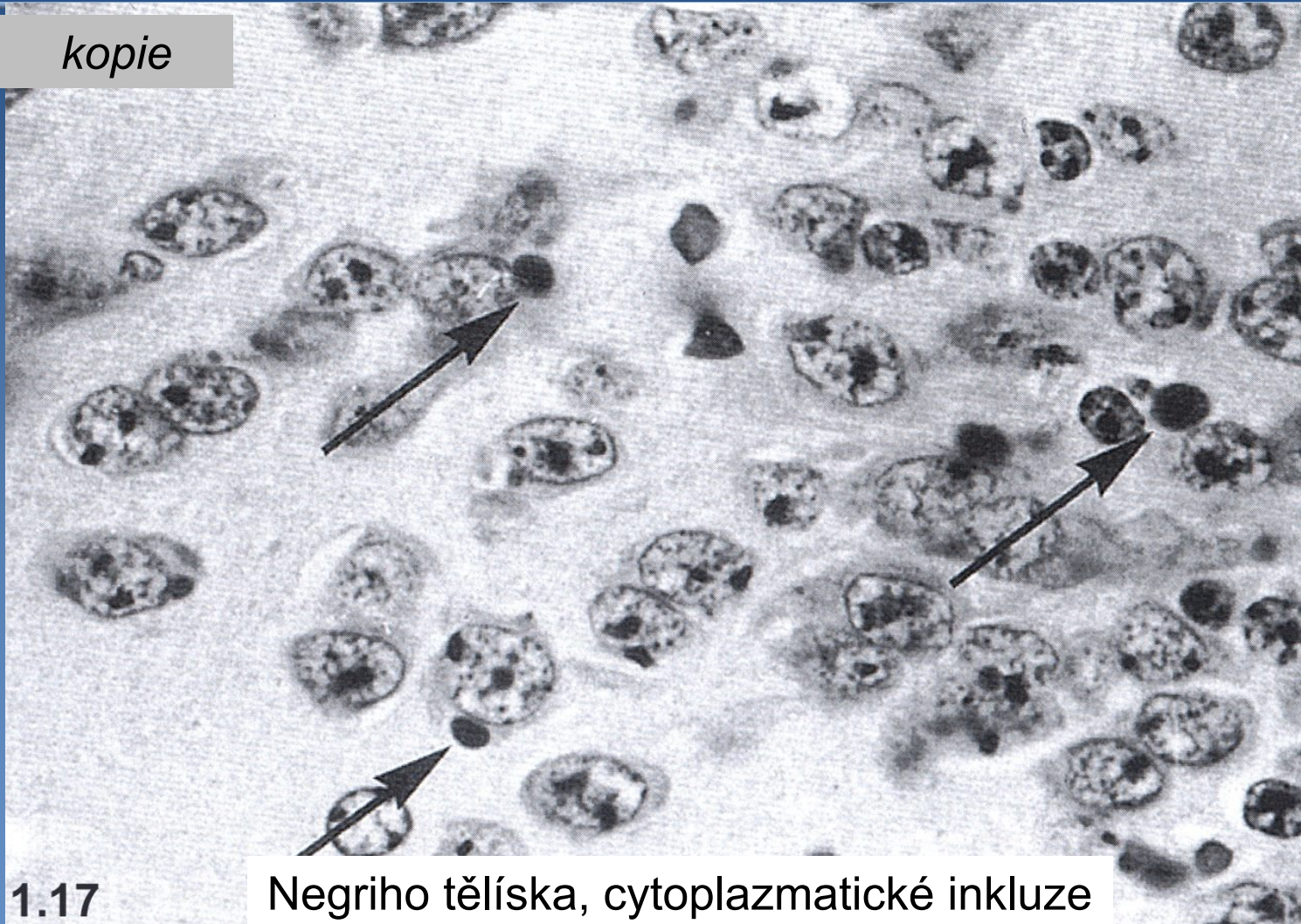
x poliomyelitis acuta anterior

- ⇒ *enteroviry, coxackie, ECHO*
- ⇒ *pharyngitis, enteritis, myokarditis, myositis...*
- ⇒ *jen v 10% afinita k motorické šedi → projevy paralýzy*
 - *přední rohy míšní, méně gyrus precentralis*
- ⇒ *přední rohy míšní výrazně zduřelé, překrvené*
- ⇒ *drobné intranukleární inkluze v → nekróza neuronů → neuronofágie + zánětlivý infiltrát → zmnožení glie*

Rabies



kopie



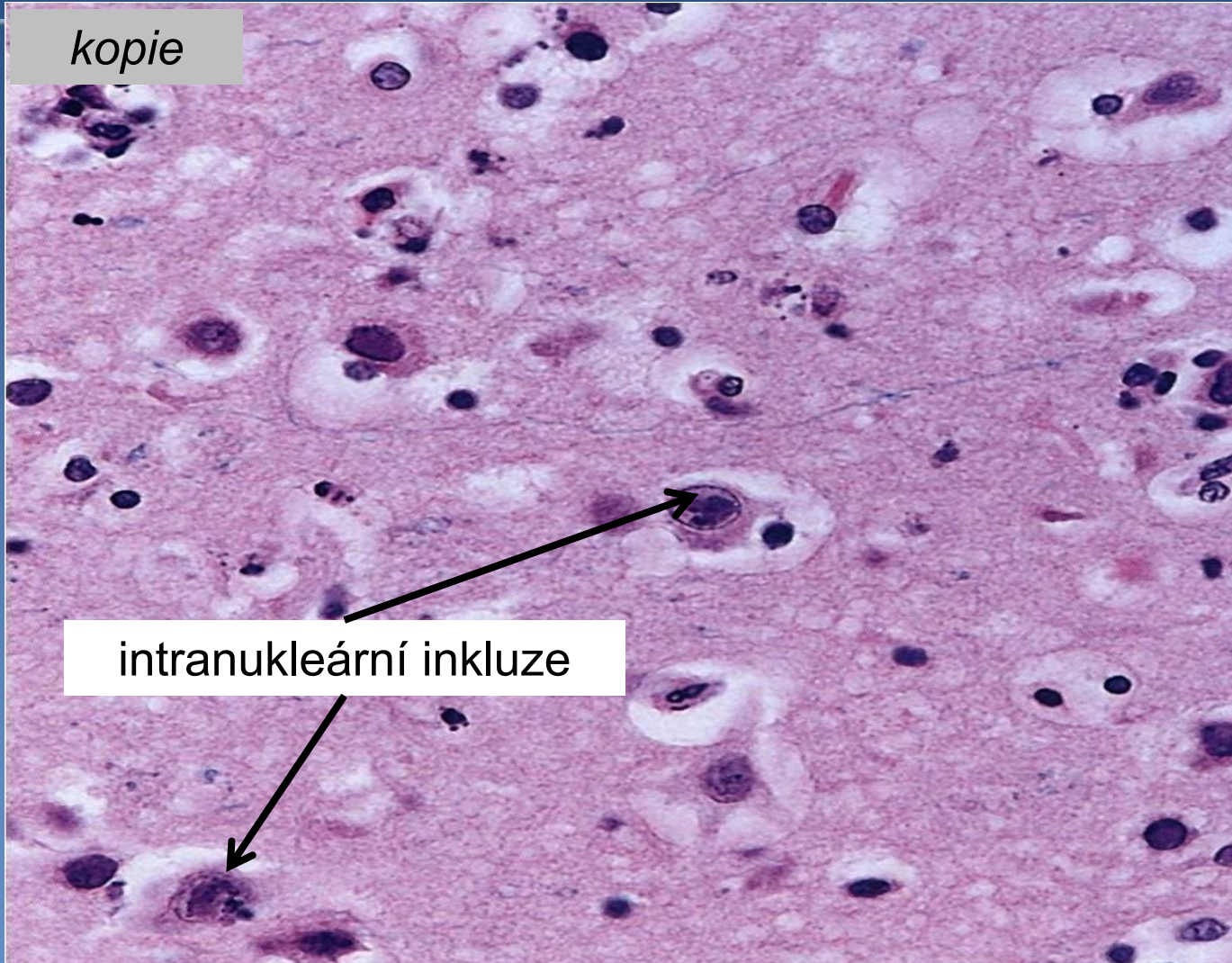
1.17

Negriho tělíška, cytoplazmatické inkluze

Herpetická encefalitis



kopie



intranukleární inkluze

Virové encefalitidy bez tvorby inkluzí



x klíšťová (středoevropská)

- ⇒ ***většinou asymptomatický průběh***
- ⇒ ***málokdy příznaky***
 - křeče, zmatenost, delirium, koma, často s fokálním neurologickým deficitem např. asymetrií reflexů
- ⇒ ***forma meningeální, meningoencefalitická, encefalomyelitická***
- ⇒ ***postižena šedá i bílá hmota (panencefalitis) převážně periaxiálně***

Encefalitidy ostatní



x neurosyphilis

⇒ CNS postiženo ve 2. a 3. stádiu lues

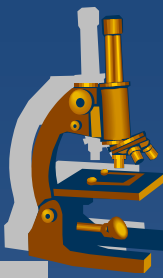
⇒ **meningovaskulární forma:**

- ztluštění plen s miliárními gumaty, více na bázi
- **Heubnerova arteriitida** (lymfocyty v adventicii, fokální destrukce medie + infiltrace lymfocyty)

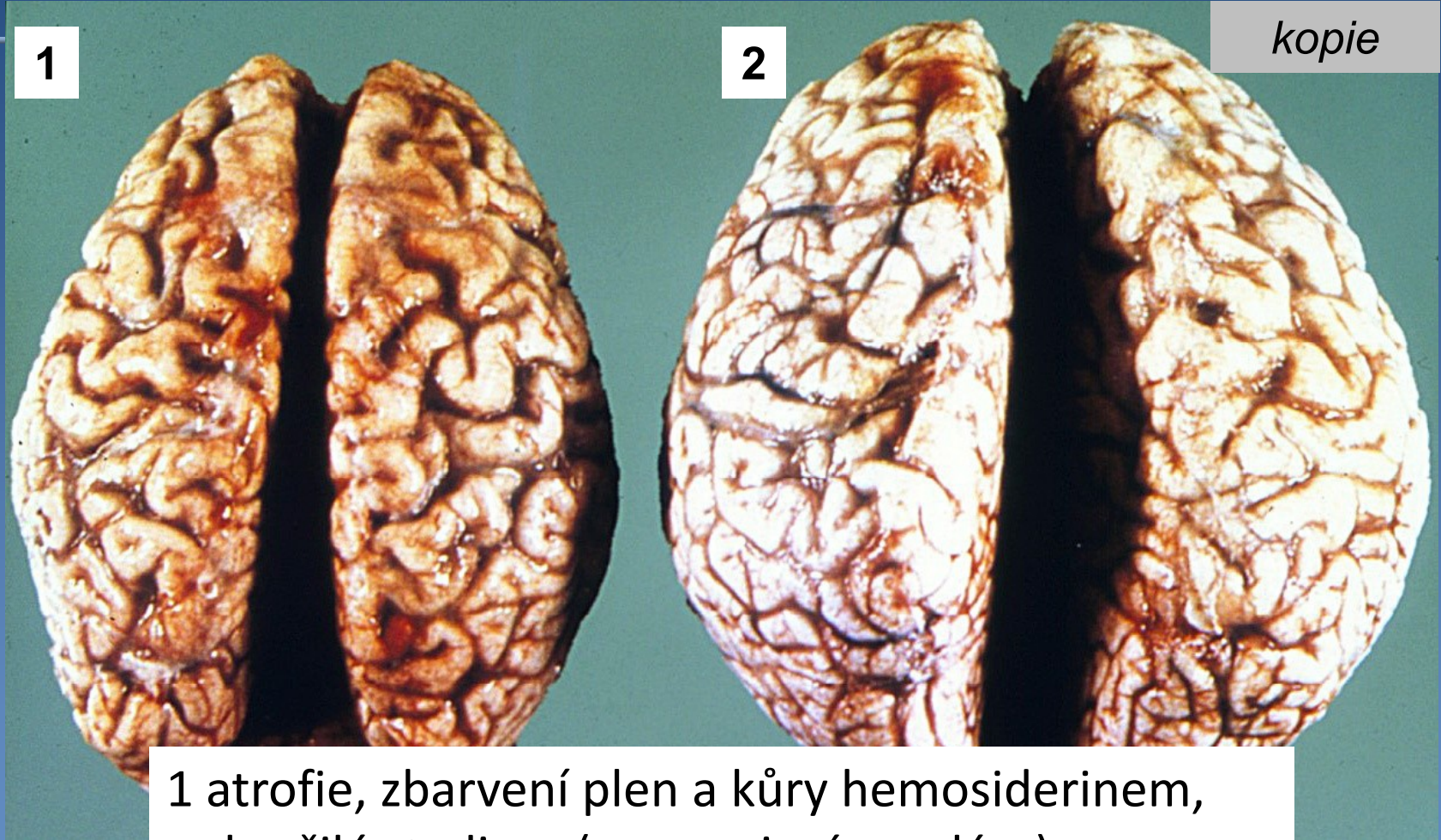
⇒ **parenchymatózní forma (paralysis progresiva, tabes dorsalis):**

- jen u neléčené lues
- kora atrofická, prostoupená hemosiderinem - **atrophia corticis rubra**
- úbytek neuronů, přítomnost treponem, změny na plenách a cévách jako u meningovaskulární formy

Neurosyphilis



kopie

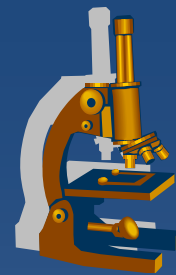


1

2

1 atrofie, zbarvení plen a kůry hemosiderinem,
pokročilé stadium (progresivní paralýza)
2 počáteční stadium

Prionové encefalopatie



× **priony** (*proteinaceous infectious particles*)

⇒ *proteinové částice schopné indukovat konformační změnu tkáňového **PrP^c** na patogenní **PrP^{Sc}***

⇒ *mikro:*

- *spongiformní dystrofie*
- *numerická atrofie neuronů*
- *glióza*
- *chybí zánětlivá odpověď!!!*

⇒ *dlouhá inkubační doba, rychlá progrese (demence) → ☹*

Prionové encefalopatie



× Creutzfeldtova-Jacobova nemoc

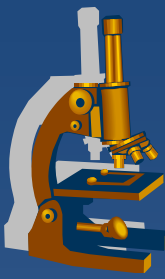
⇒ *sporadická*

⇒ *genetická (familiární)*

⇒ *iatrogenní*

⇒ *nová varianta*

• ?? BSE??



NEURODEGENERATIVNÍ ONEMOCNĚNÍ

Neurodegenerativní onemocnění



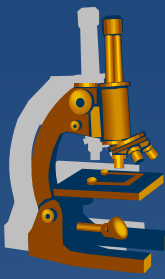
**x úbytek specifických skupin neuronů →
klinický obraz**

⇒ *apoptóza + volné kyslíkové radikály*

⇒ *patologické proteinové agregáty*

- *specifické pro jednotlivé nosologické jednotky →
současná klasifikace*

⇒ *genetické pozadí*



DEMYELINIZIAČNÍ ONEMOCNĚNÍ

Demyelinizační onemocnění



- x rozpad myelinových pochev**
 - ⇒ *axony postupně regredují*

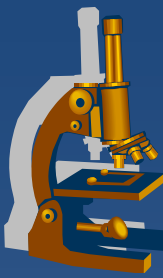
- x nejdůležitější nozologické jednotky:**
 - ⇒ *roztoušená skleróza (sclerosis multiplex)*
 - ⇒ *progresivní multifokální leukoencefalopatie*
 - viz. skripta/učebnice
 - ⇒ *akutní diseminované encefalomyelitidy*
 - viz. skripta/učebnice

Sclerosis multiplex



- ✗ častější u **žen**, mezi 20.-40.rokem
- ✗ etiologie nejasná
 - ⇒ *komplexní = genetické + imunologické + infekční faktory*
- ✗ průběh progresivní, **v atakách**
 - ⇒ *značně odlišný u jednotlivých případů*
 - ⇒ *těžká psychomotorická porucha + kachexie*
 - trofické ulcerace, dekubity, sepse

Sclerosis multiplex



× makro:

⇒ *v bílé (méně šedé) hmotě mozku a míchy tuhá šedohnědá ložiska - plaky*

- velikost mm-několik cm

⇒ *nejčastěji periventrikulárně, ale i ve fasciculus opticus...*

× mikro:

⇒ *aktivní plaky, časné (růžové)*

- redukce myelinu, perivaskulární KB infiltrát + úklidová reakce (makrofágy)

⇒ *inaktivní plaky:*

- vymizení oligodendroglie a myelinu, astrocytóza, perzistence čtených nervových vláken, **bez zánětu**

Varianty sclerosis multiplex



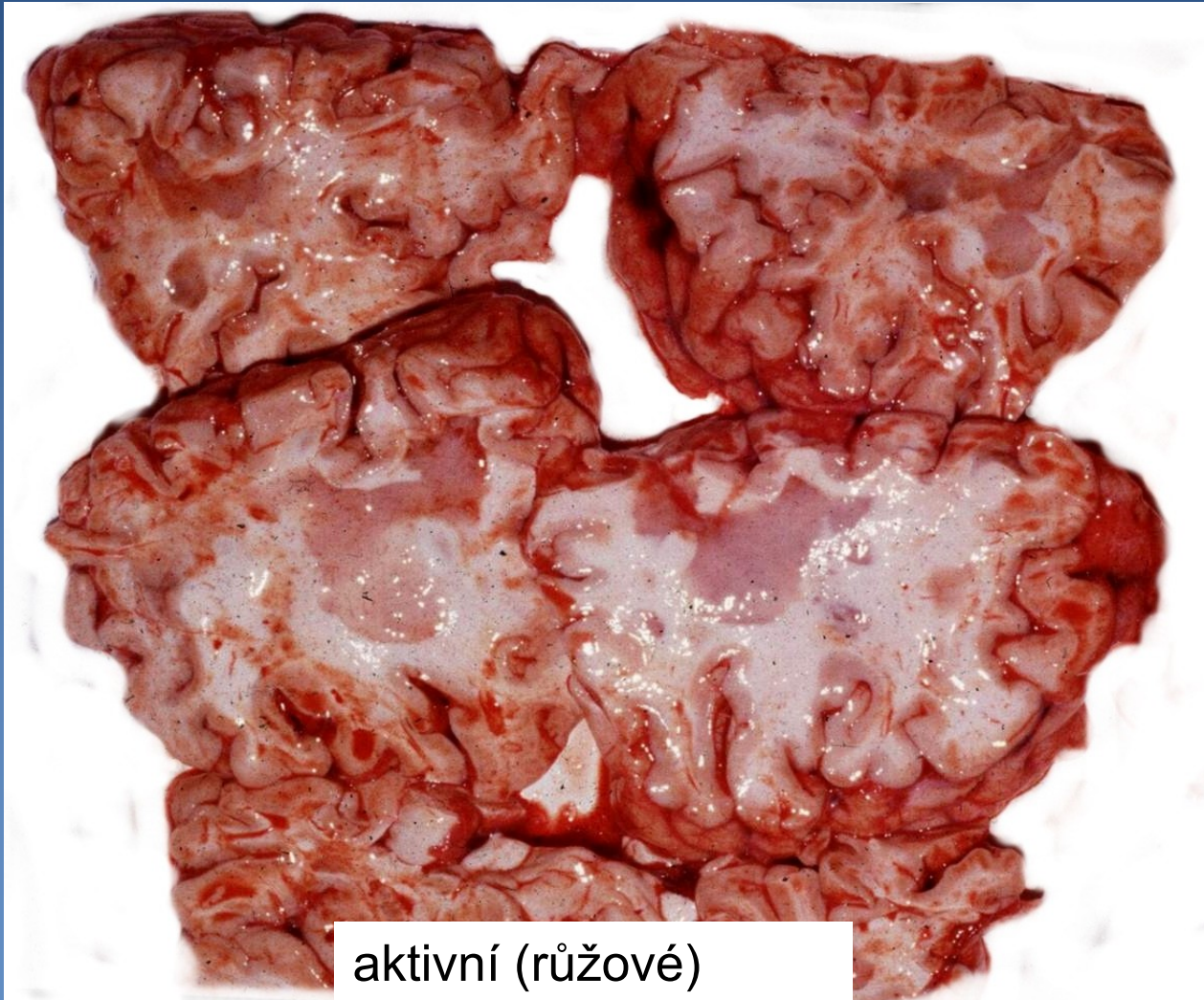x akutní forma

- ⇒ *během několika týdnů/měsíců fatální*
- ⇒ *v bílé hmotě růžová ložiska (maximum v kmeni, fasciculi optici a míše)*
- ⇒ *mikro jako u obvyklé formy + redukce nervových výběžků*

x neuromyelitis optica

- ⇒ *fasciculus opticus → oboustranná slepota*
- ⇒ *v centru ložisek nekróza*

Sclerosis multiplex

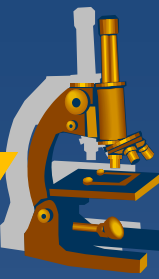

aktivní (růžové)
plaky

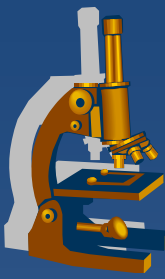


NÁDORY CNS, PNS

Neuroektodermální nádory

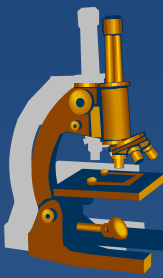


- × nádory centrálního nervového systému
- × periferní neuroektodermální nádory
- × nádory autonomního nervového systému
 - ⇒ částečně probrány v PSP4 (feochromocytom)
- × melanocytické nádory
 - ⇒ budou probrány v PSP7



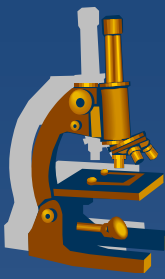
NÁDORY CNS

Nádory CNS



- × symptomy dle lokalizace v CNS
- × u větších tumorů projevy nitrolební hypertenze
- × pozor na pojem „benigní“ !!!!!!!!!!!
 - ⇒ *pozor na interpretaci textu v učebnici/skriptech !!!!!!!!!!!*

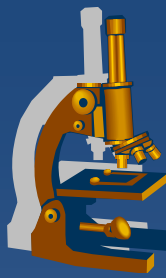
Klasifikace nádorů CNS



- x astrocytární tumory**
- x oligodendroglíální tumory**
- x ependymální tumory**
- x nádory z bb. chorioidálního plexu**
- x neuronální a smíšené glioneuronální tumory**
- x pineální tumory**
- x embryonální tumory**

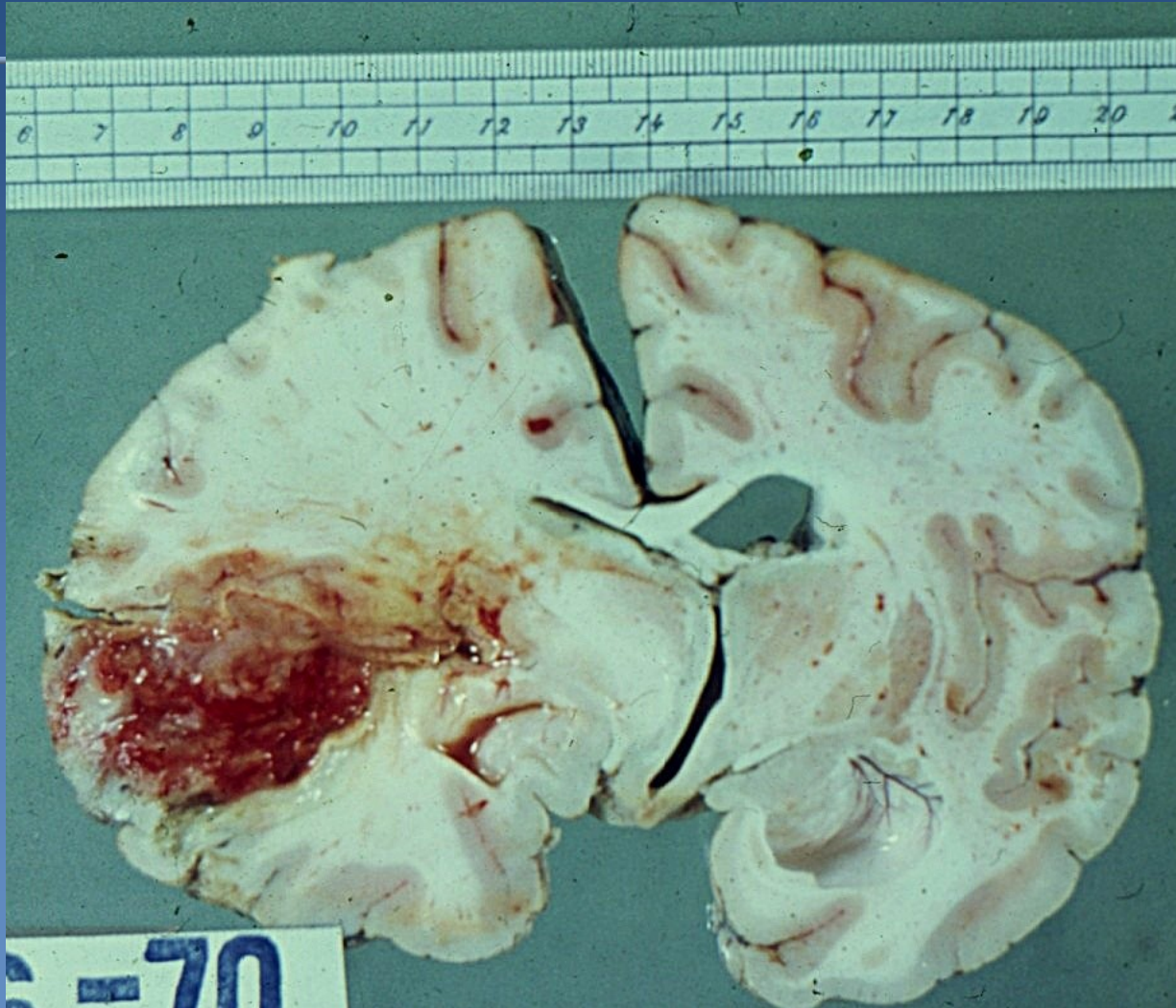Astrocytární tumory

Multiformní glioblastom

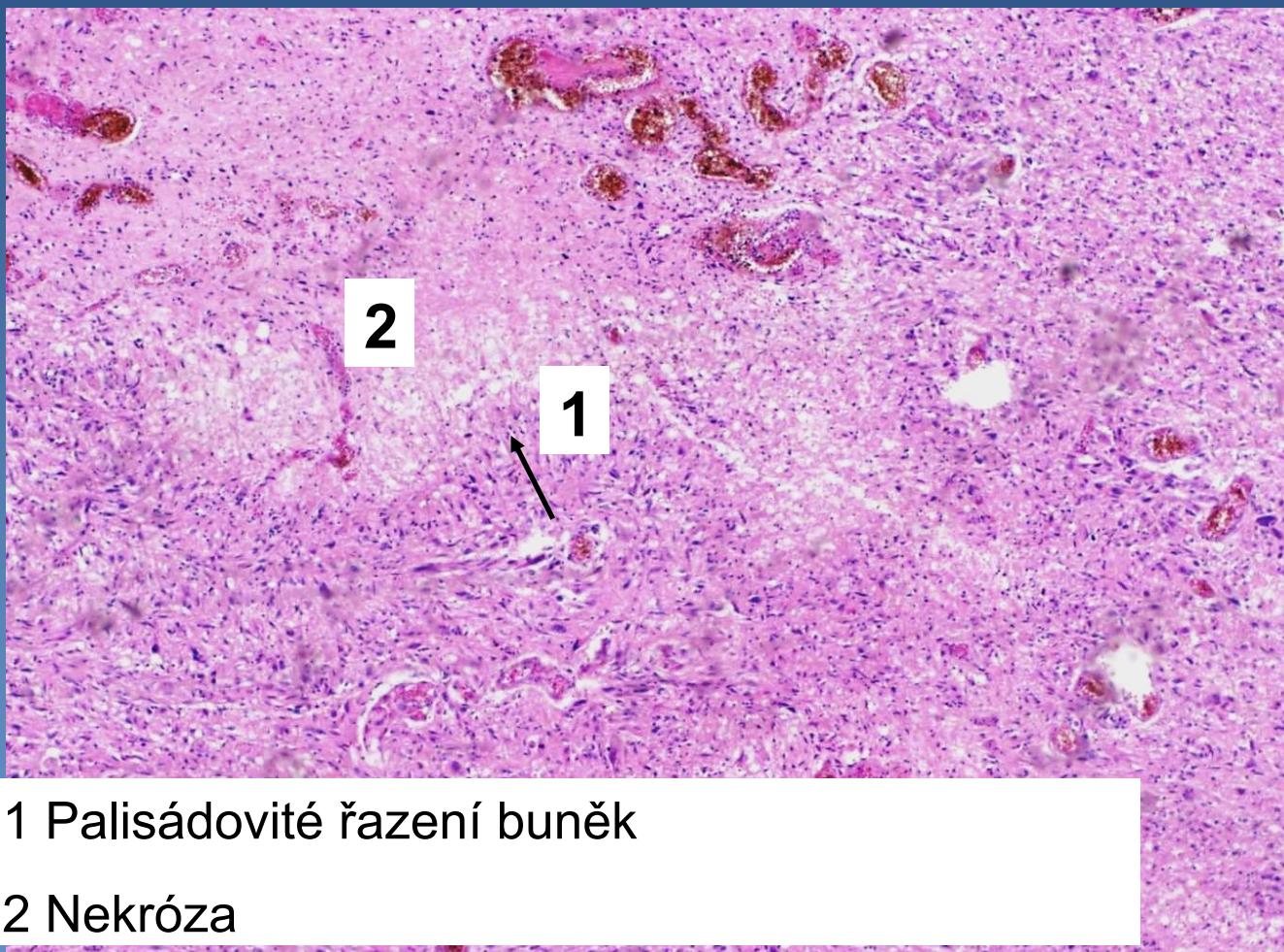
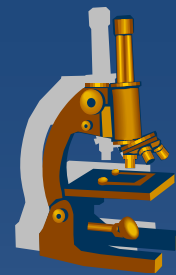


- × **grade IV dle WHO – anaplastický buněčný gliom**
- × **typicky u dospělých, nejčastěji > 60let**
- × **roste rychle, infiltrativně – velmi špatná prognóza**
- × **mikro:**
 - ⇒ ***nádorové bb. pleomorfní*** – výrazné buněčné a jaderné atypie
 - ⇒ ***nádor je regionálně heterogenní***
 - střídají se pleomorfní úseky s oblastmi pravidelněji uspořádanými
 - ⇒ ***četné mitózy***
 - ⇒ ***nápadné mikrovaskulární proliferace a/nebo nekrózy***
 - ⇒ ***palisádovité řazení nádorových bb. kolem nekrotizací***

Multiformní glioblastom



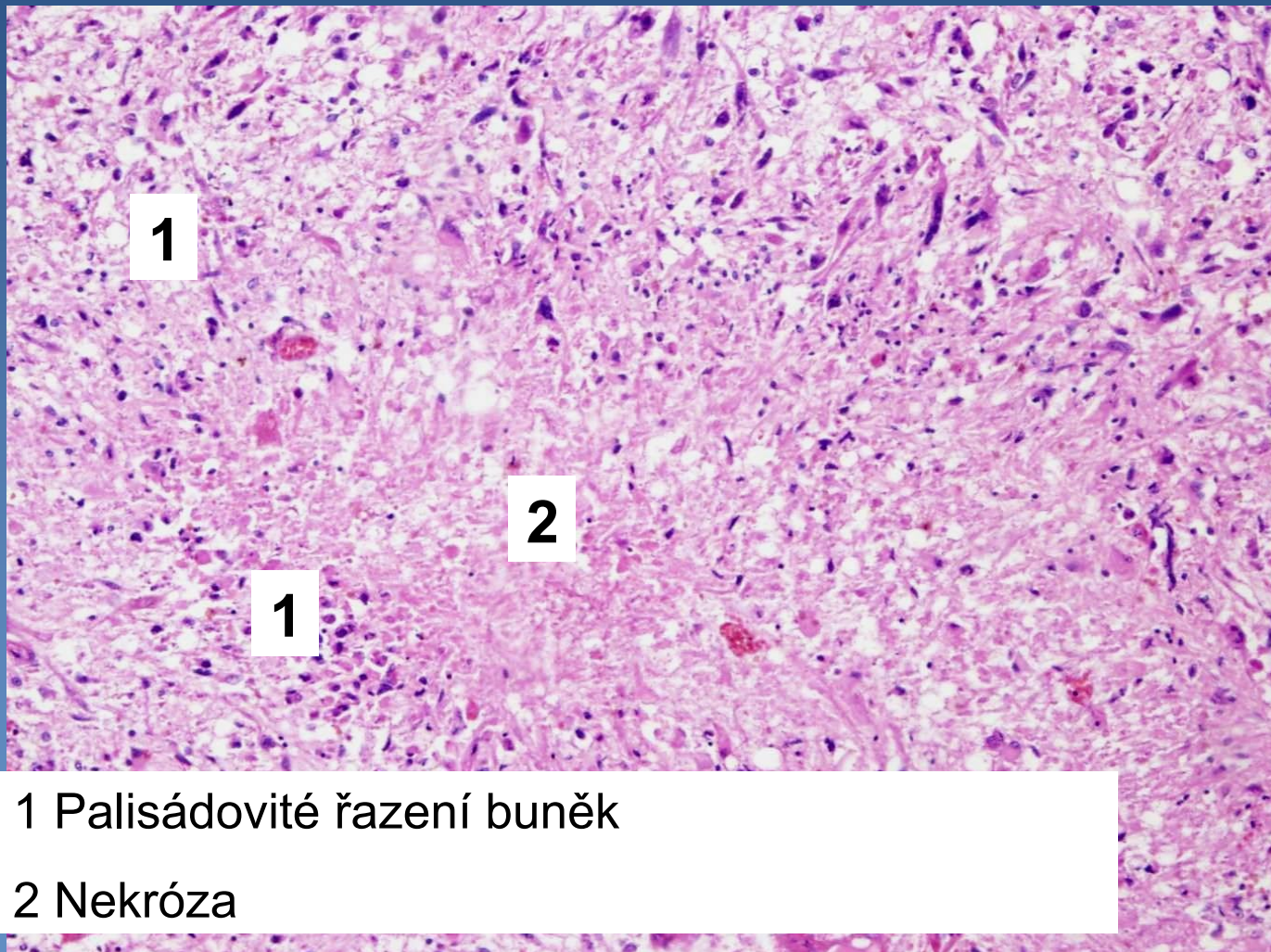
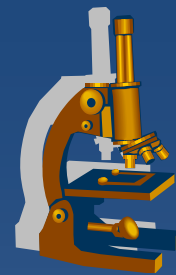
Multiformní glioblastom



1 Palisádovité řazení buněk

2 Nekróza

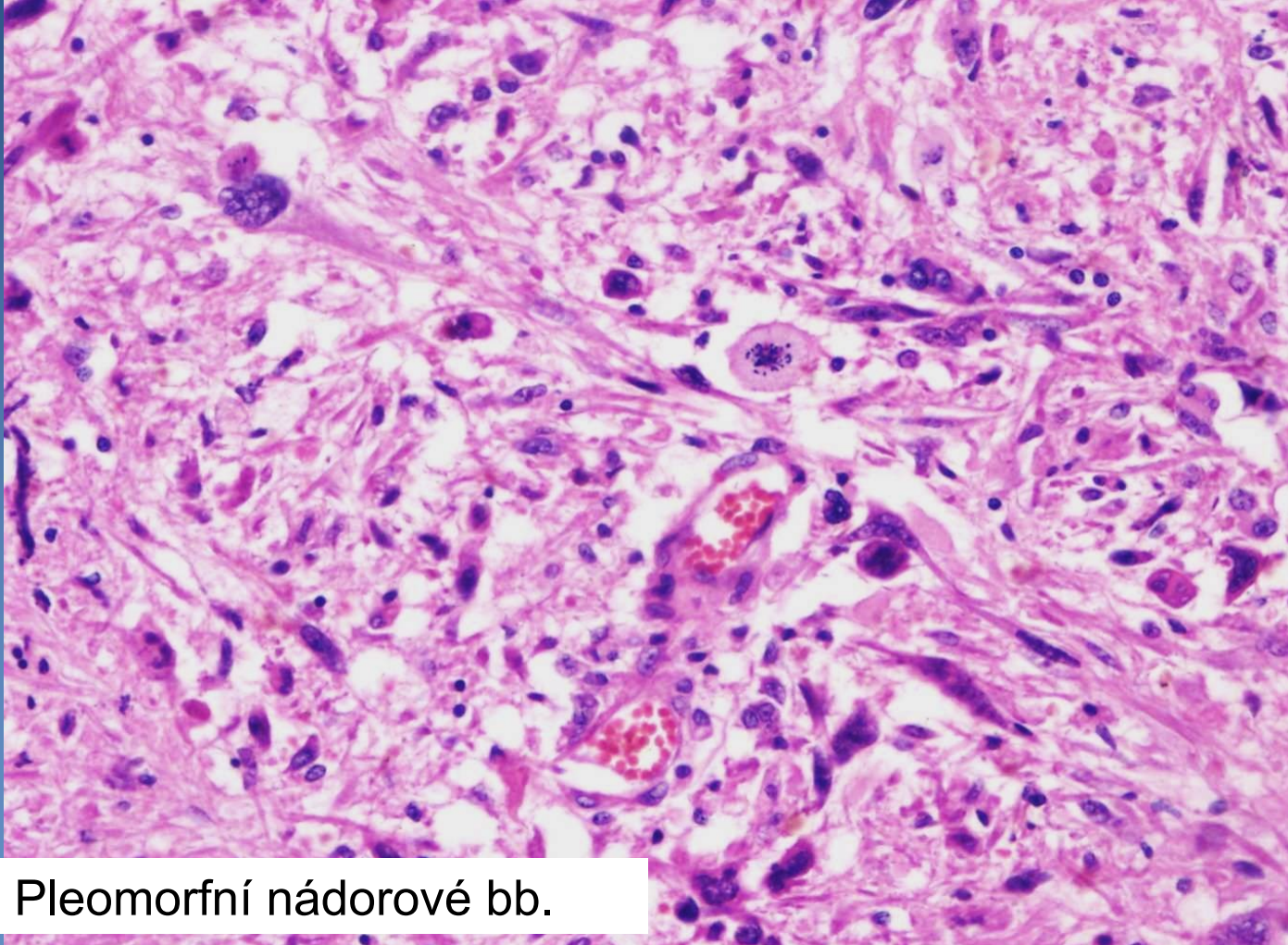
Multiformní glioblastom



1 Palisádovité řazení buněk

2 Nekróza

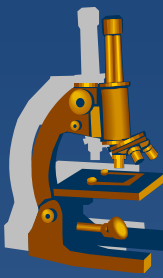
Multiformní glioblastom



Pleomorfní nádorové bb.

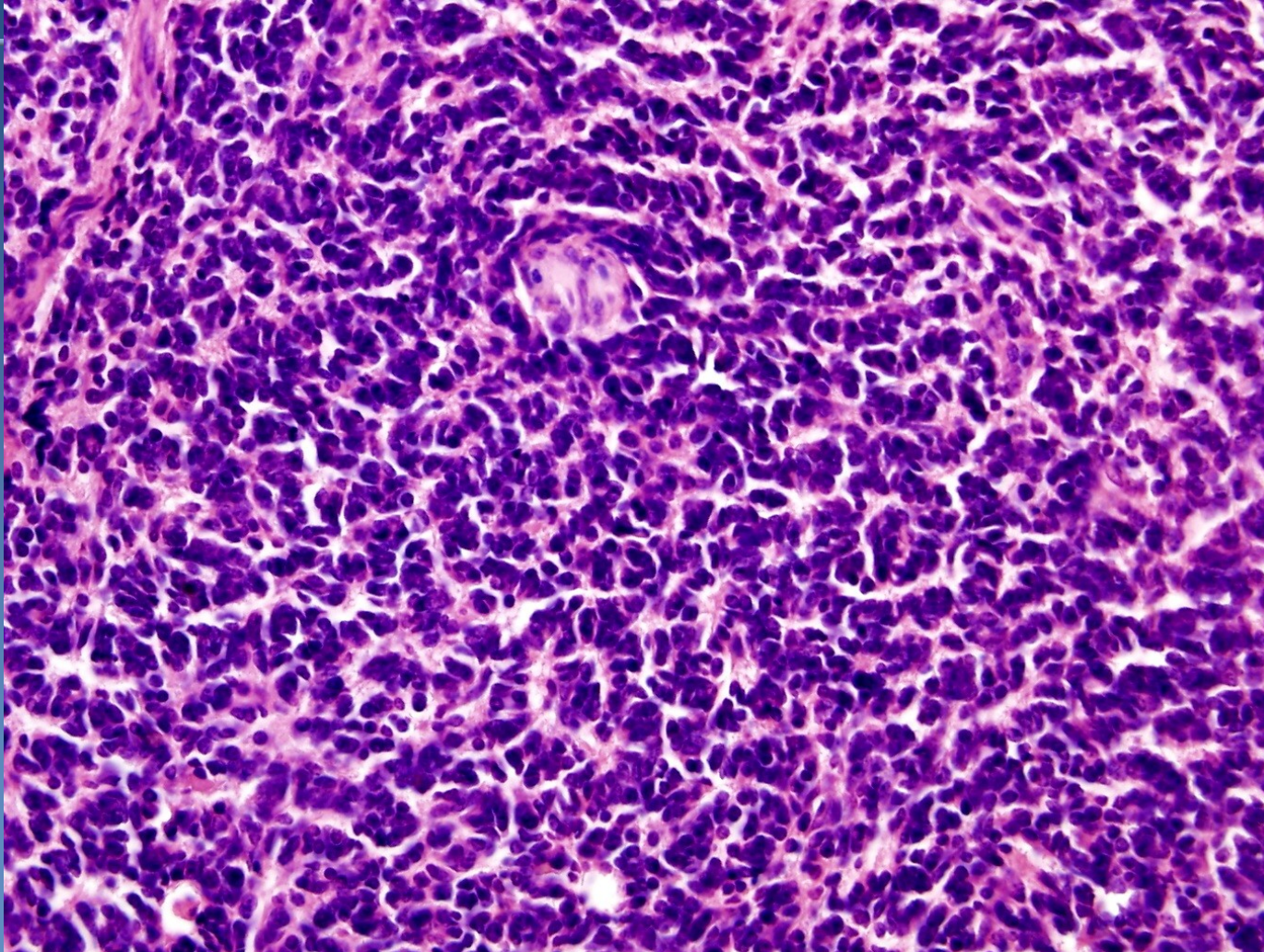
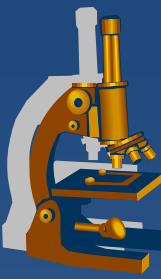
Embryonální tumory

Meduloblastom

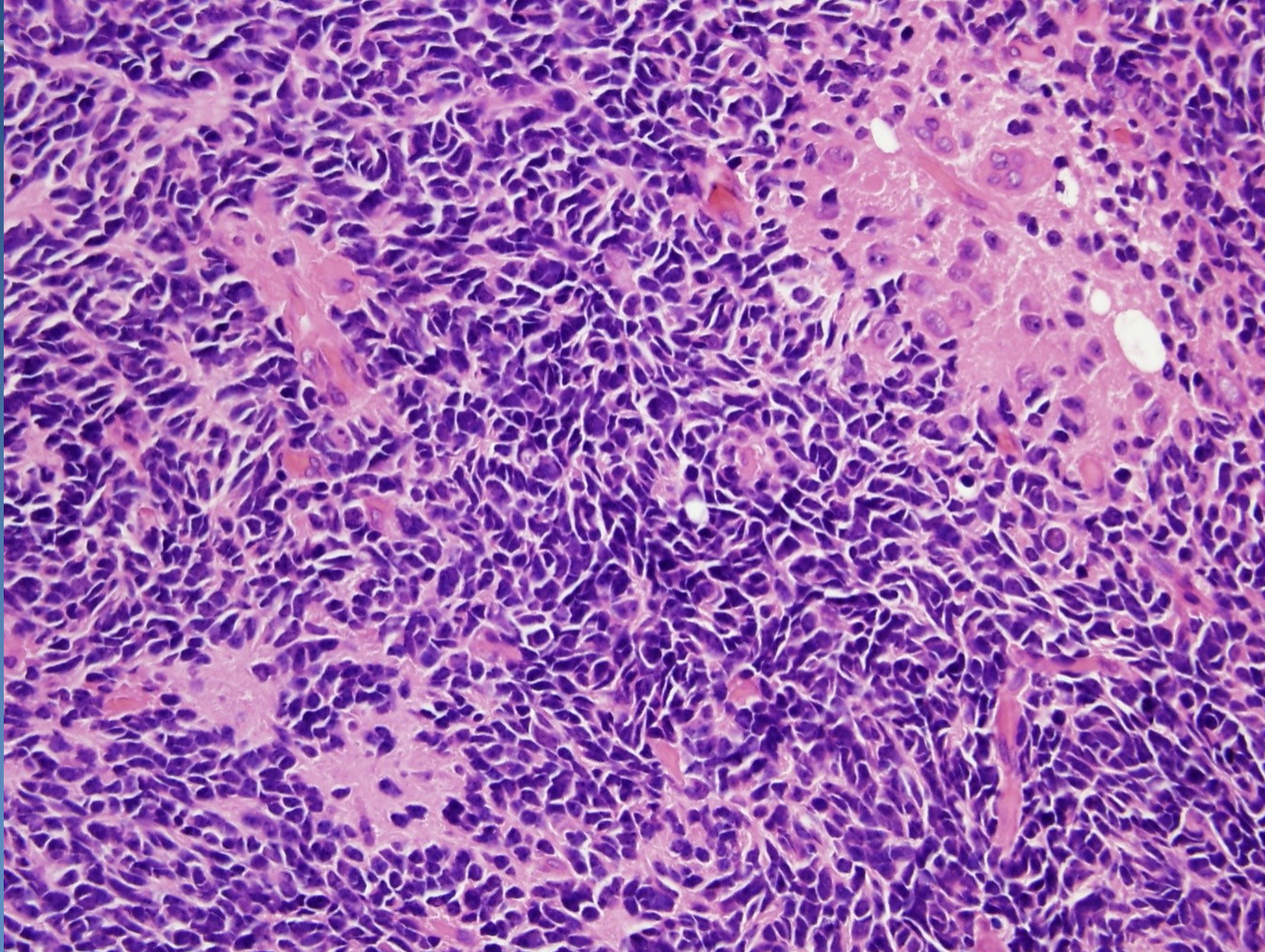


- × grade IV dle WHO
- × typicky u dětí < 15let
- × infratentoriálně ve stěně IV. komory → hydrocefalus
 - ⇒ makro připomíná hnisavou meningitidu
- × mikro:
 - ⇒ velmi buněčný
 - ⇒ bb. drobné, tvarem připomínají řepu
 - ⇒ neuroblastické rozety Homerovy-Wrightovy
 - do kruhu seskupené nádorové bb. kolem plazmatických výběžků
 - ⇒ mitózy četné

Medulloblastom

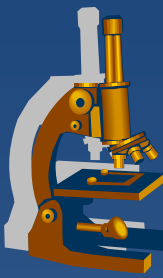


Medulloblastom



Nádory mening

Meningiomiom

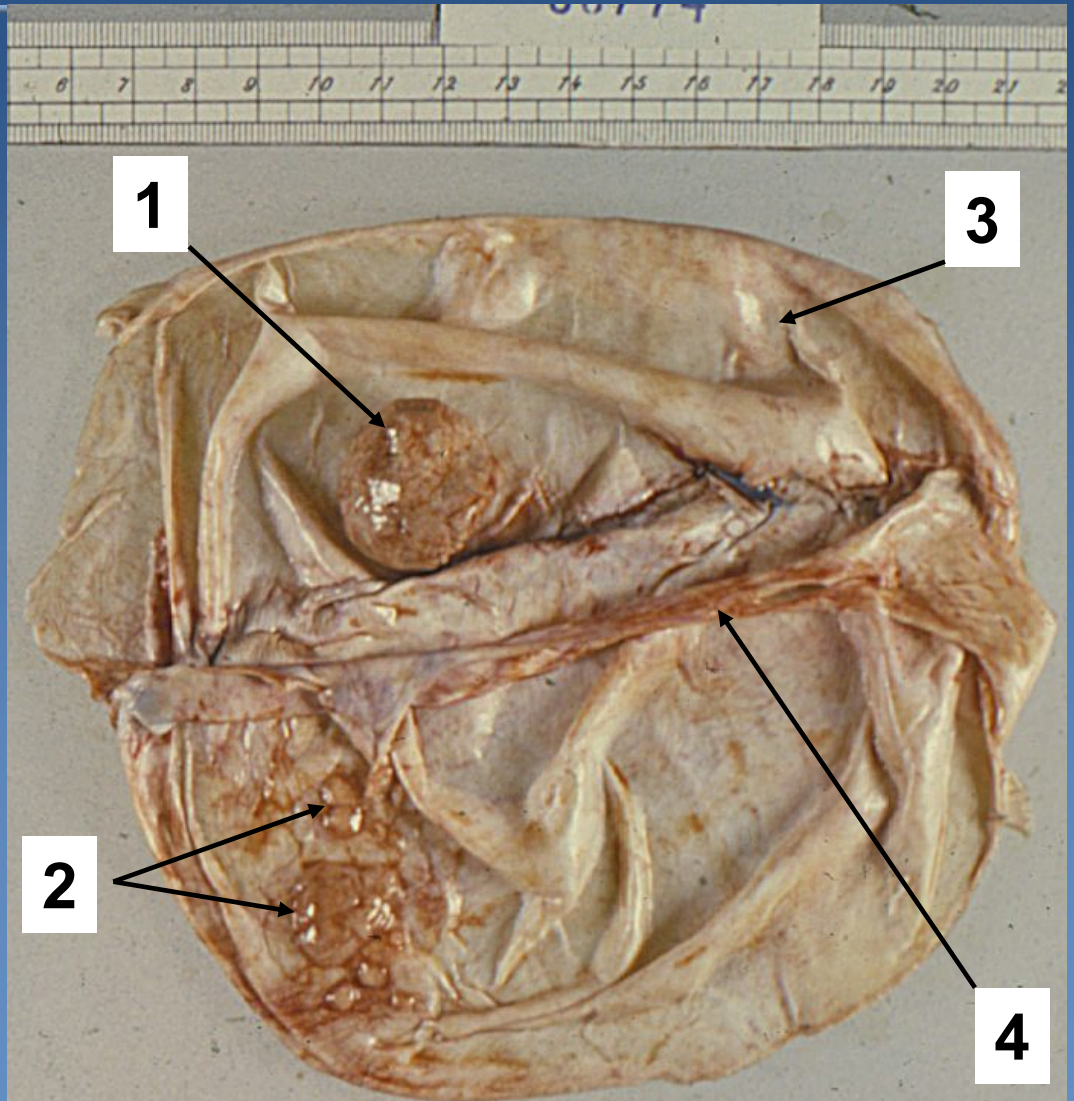


- × grade I dle WHO
- × poměrně častý, dospělí
- × nejvíce na konvexitě hemisfér
- × makro:
 - ⇒ *dobře ohraničené, kulovité tumory*
 - ⇒ *naléhají na koru, kterou utlačují*
- × mikro:
 - ⇒ *napodobuje meninotelie – vírovité formace, pruhy*
 - ⇒ *kalciﬁkovaná psamomatózní tělíska (rtg)*

Meningeom



1. Kulovitý meningeom
2. Ploché meningeomy
3. Dura mater
4. Falx cerebri





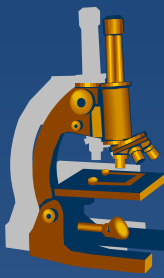
NÁDORY PNS

Benigní tumory



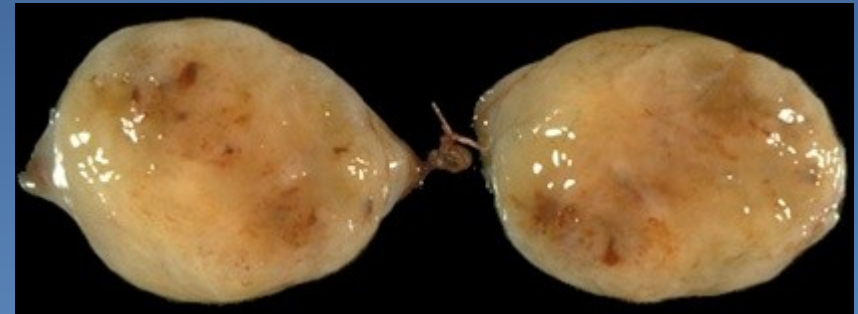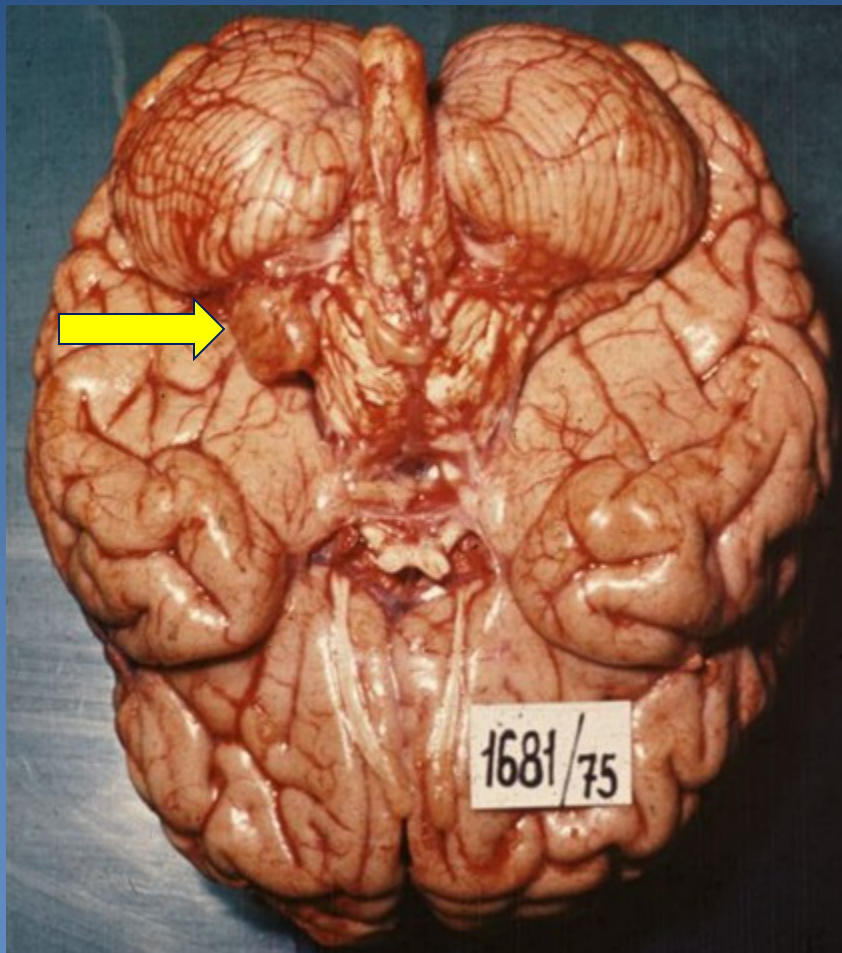
- × neurinom (Schwannom, neurilemmom)
- × neurofibrom (solitární; mnohočetný - neurofibromatóza)
- × perineuriom
- × neurotékom
- × nádor z granulárních buněk

Neurinom (Schwannom)

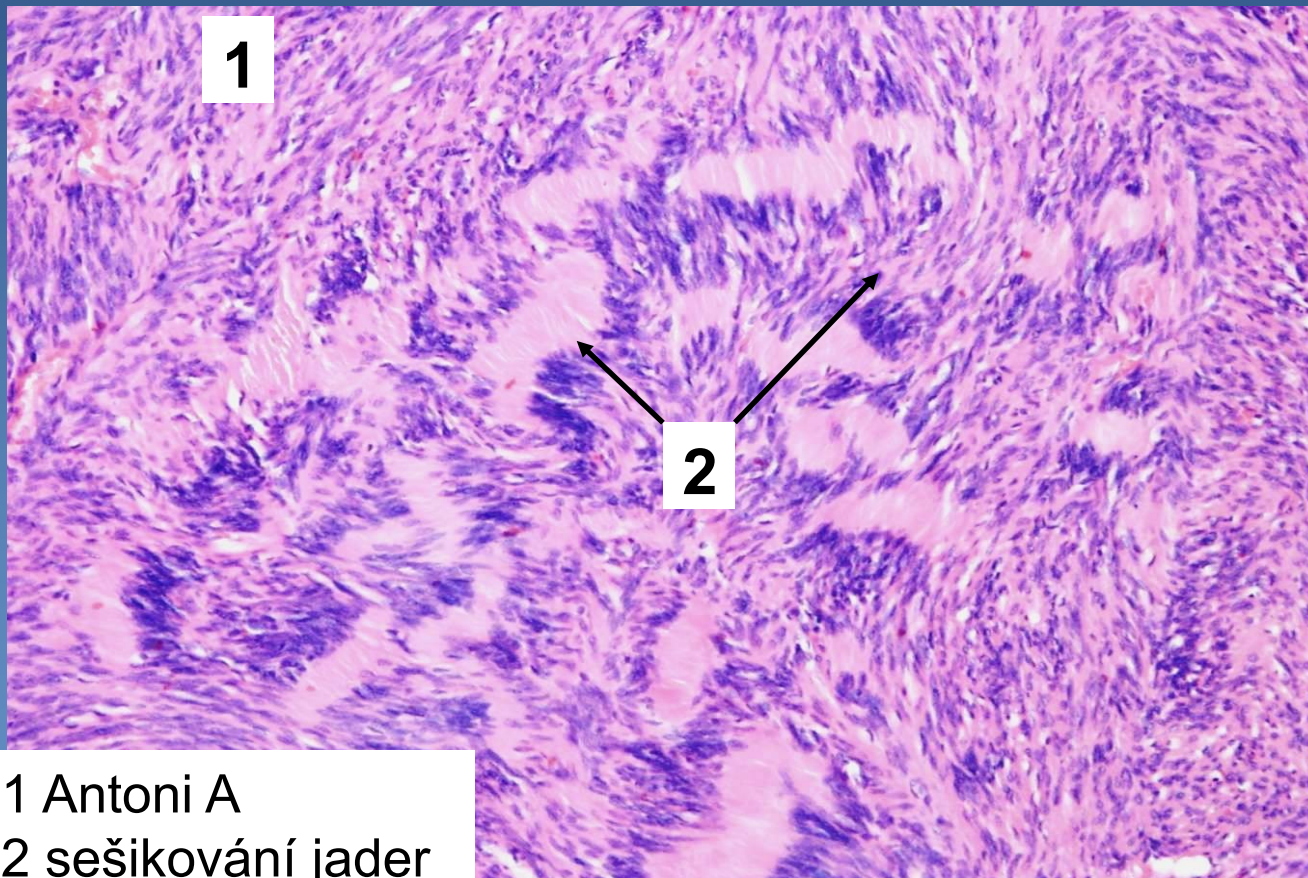
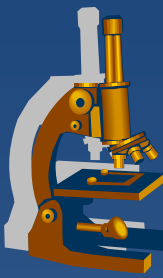


- ✗ roste v souvislosti s periferními nervy (i intrakraniálně – n. acusticus)
- ✗ makro:
 - ⇒ opouzdřený vejčitý tumor, bývá patrná souvislost s nervem (v okraji)
- ✗ mikro:
 - ⇒ buněčné oblasti se šikováním jader (**Antoni A**, Verocayova tělíska)
 - ⇒ hypocelulární myxoidně degenerované úseky (**Antoni B**)

Neurinom

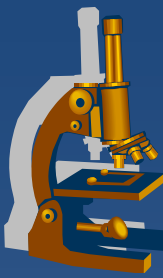


Neurinom

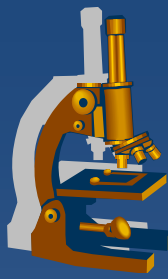


1 Antoni A
2 sešikování jader

Neurofibrom

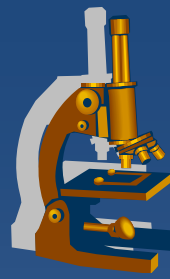


- × vychází z nervových obalů
- × při mnohočetném výskytu může být součástí neurofibromatóz (I. a II. typu)
- × makro:
 - ⇒ *neostře ohraničený, přibližně kulovitý tumor*
- × mikro:
 - ⇒ *vřetenité bb. tvaru písmene „S“ a „C“*
 - ⇒ *extracelulární matrix kolagenizovaná, někdy myxoidní*
 - ⇒ *nečetné drobné cévní průsvity*
 - ⇒ *neurofibromy mohou mít tendenci k malignizaci*

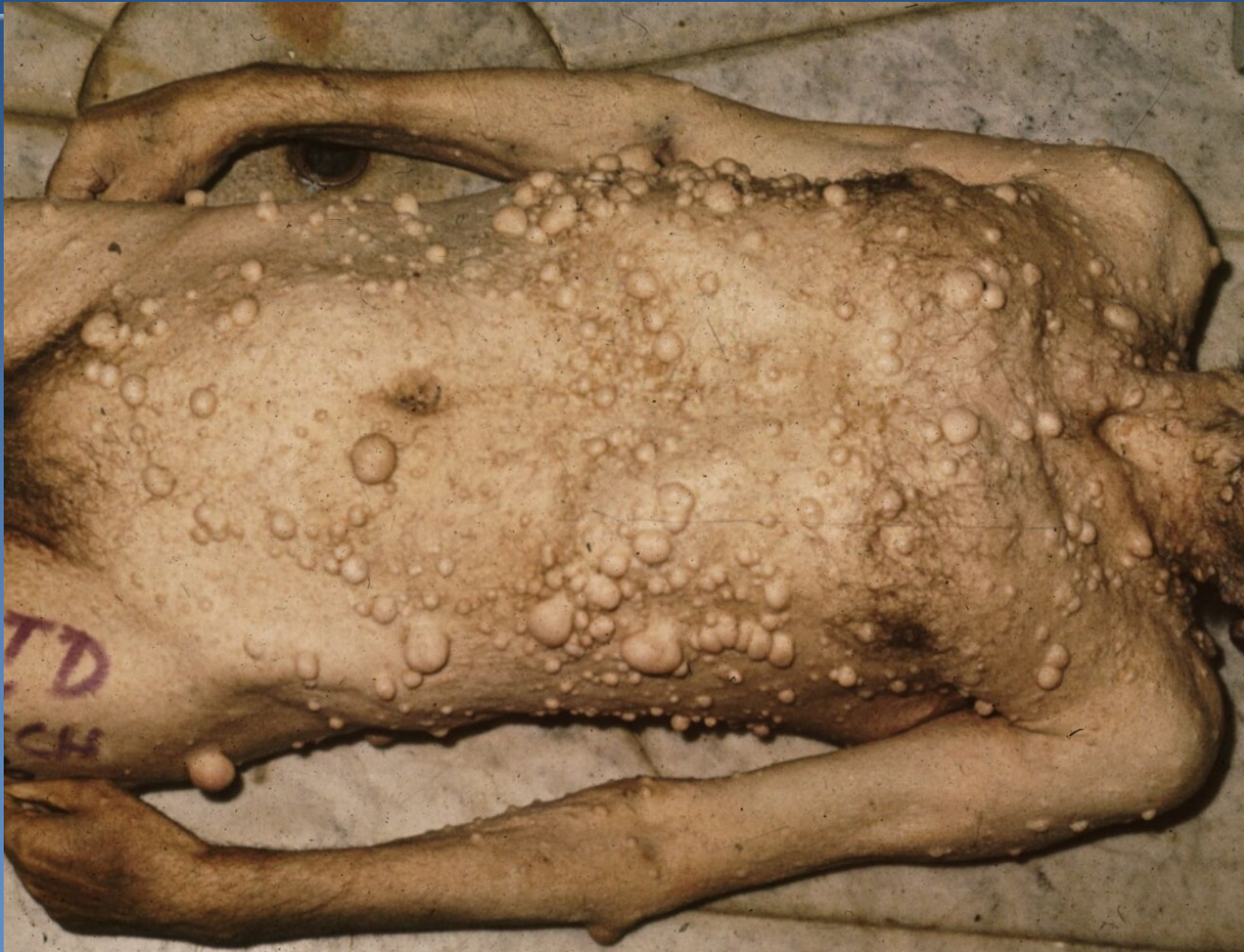

Neurofibromatóza (typ I)

- × Recklinghausenova neurofibromatóza
 - ⇒ četnost 1:3000, defekt na chromozomu 17
- × **výskyt mnohočetných neurofibromů na kůži**, ale i kdekoli jinde (retroperitoneum, orbita, jazyk, GIT), některé s obsahem melaninu
- × **zvýšená pigmentace kůže** (skvrny café-au-lait), **pigmentové noduly duhovky** (Lischovy uzlíky)
- × **u 3% pacientů dochází k malignímu zvratu**
 - ⇒ všichni mají rovněž zvýšené riziko vzniku jiných tumorů (gliomů, meningiomů, feochromocytomů)



Neurofibromatóza (typ I)



Maligní tumory



x maligní nádor pochev periferních nervů (MPNST; maligní Schwannom, neurogenní sarkom)

- ⇒ *u pacientů s NF1 nebo sporadicky*
- ⇒ *dospělí*
- ⇒ *prognóza špatná (metastázy do plic, kostí...)*
- ⇒ *pleomorfní vřetenité bb., fokálně naznačené palisádování jader, bizarní jádra, hojné mitózy*

x primitivní neuroektodermální tumor (Ewingův sarkom/PNET)

- ⇒ *podrobněji viz. PSP 8*



Děkuji za pozornost.