

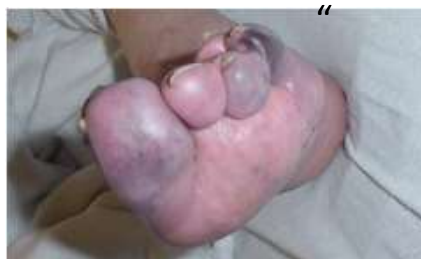Nemoci periferních cév

Ischemická choroba dolních končetin

Manifestace zpravidla bolestí při námaze (chůze, běh) – claudicatio intermittens

Klaudikační interval – vzdálenost, kterou je nemocný schopen ujít (zastaví se kvůli ischemické bolesti)

Později bolest trvalá – kritická ischemie, rozvoj kožních defektů, mramorovaná kůže, gangréna

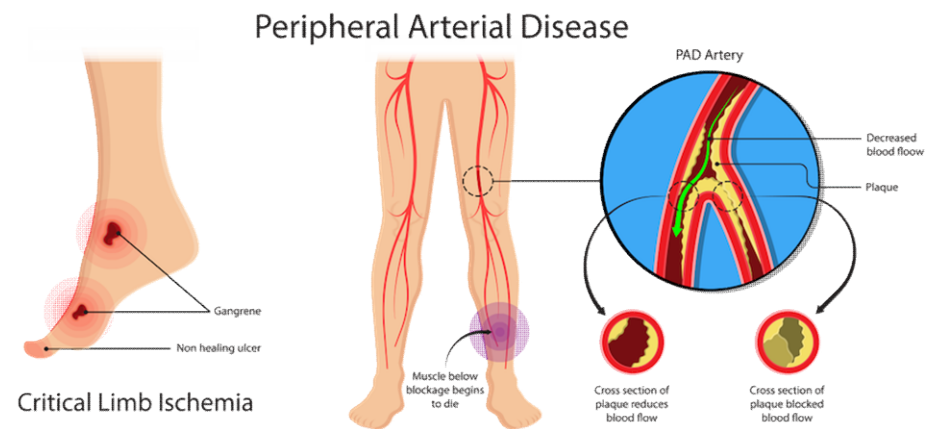


Etiologicky významný vliv kouření a špatně kompenzovaného DM

ICHDKK – klasifikace dle Fontaina

- I) asymptomatická
- II) intermitentní klaudikace
 - *IIa) nad 200m*
 - *IIb) do 200m*
- III) klidová bolest
- IV) kožní defekty, gangréna

Hemodynamicky významná stenóza –
zúžení o cca 50 %



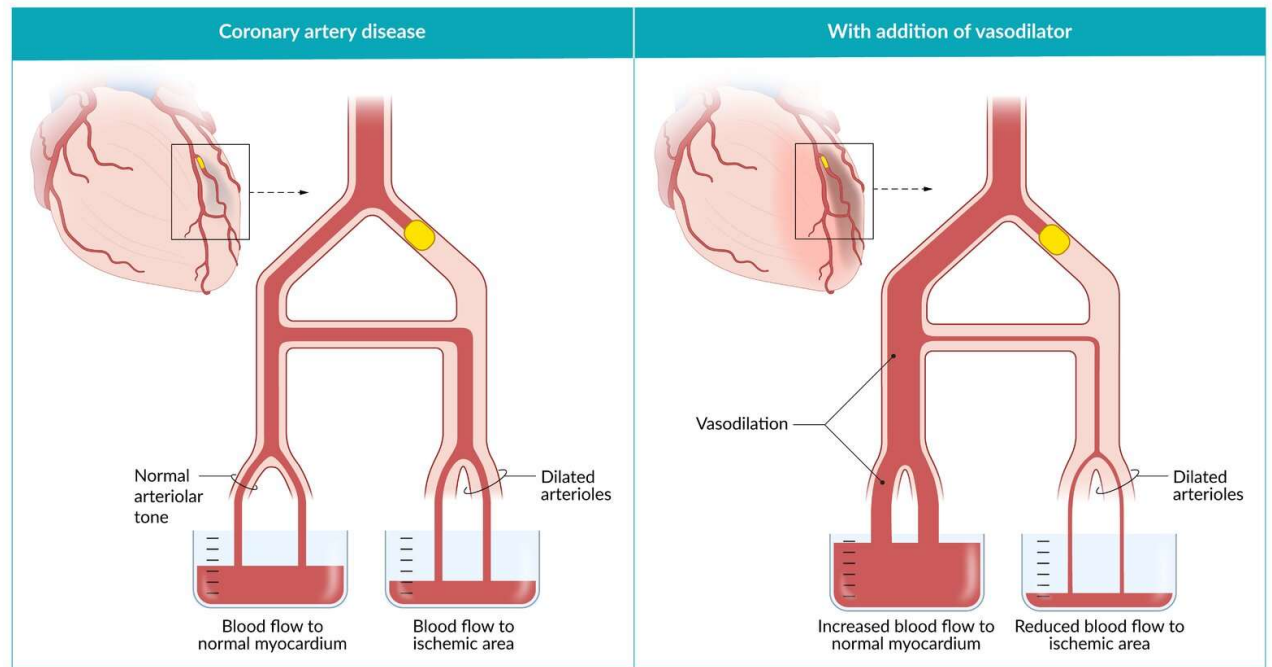
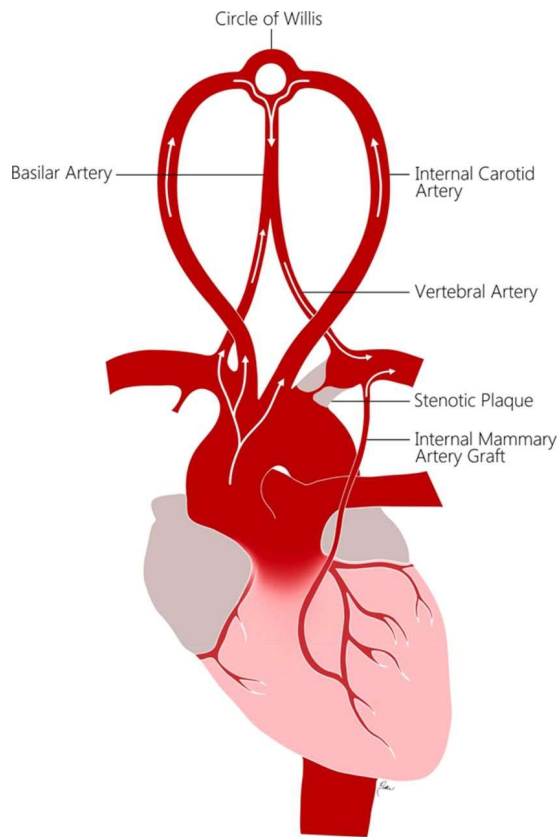
Steal syndromy

- Vznikají, když kolaterální céva obchází stenózu (vč. umělého bypassu)
- „Robin Hood“ – vazodilatace v ischemické oblasti přesměruje tok krve ze zdravé části cirkulace („chudý krade bohatému“)
 - *subclavian steal syndrome – paže „krade“ z mozku cestou a. vertebralis → ztráta vědomí*
- „Obrácený Robin Hood“ – lékově navozená ve zdravé oblasti přesměruje tok krve z ischemické oblasti (zde jsou vazodilatační mechanismy již na maximu – „bohatý krade chudému“)
 - *koronární steal syndrome – silná vazodilatancia paradoxně zhorší ischemii (např. kombinace nitrátů se sildenafilem)*

Steal syndromy - příklady

Subclavian steal syndrome

Coronary steal syndrome



Další onemocnění spojená s aterosklerózou

Renovaskulární hypertenze (unilaterální/bilaterální stenóza – Goldblattův model)

Infarkt střeva, ledviny, abdominální angina...

Léčba aterosklerózy

Léčba rizikových faktorů (úprava životosprávy, antihypertenziva, antidiabetika)

Systemová

1) Léčba poruch lipidového metabolismu

Statiny (blokují syntézu cholesterolu)

Ezetimib (blokuje absorpci cholesterolu)

Inhibitory PCSK9 (zvyšují množství LDL-R)

Fibráty (snižují produkci VLDL)

Genová terapie u monogenní dyslipidémie

2) Léčba zánětlivé odpovědi

Blokátory IL-1

Léčba 2

Lokální

PTA – Perkutánní transluminální angioplastika

POBA: plain old balloon angioplasty

BMS: bare metal stent

DES: drug-eluted stent

potažený **cytostatikem** k

zabránění hyperplázie neointimy

a restenóze

BVS: bio-vascular scaffold

rozložitelný, menší zánětlivá

odpověď a riziko trombózy

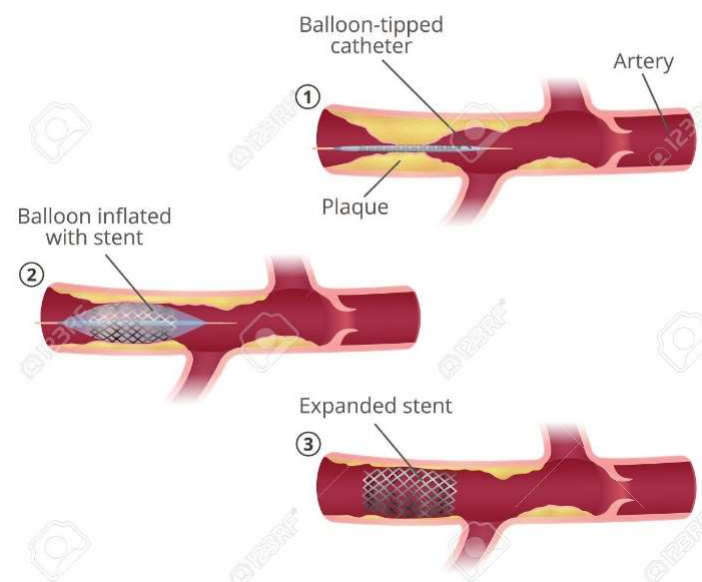
Bypass

Arteriální

Žilní štěp

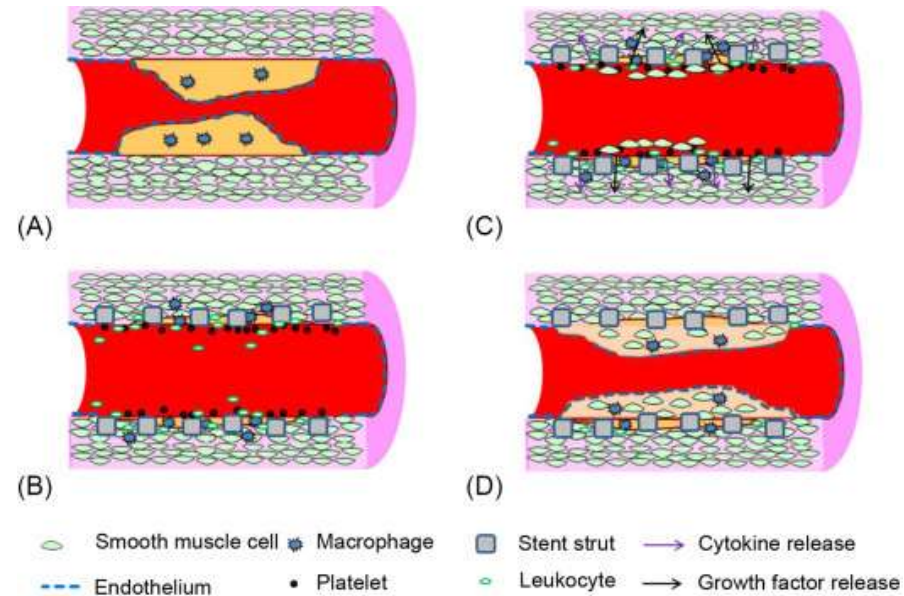
Endarterektomie

Balloon angioplasty or percutaneous transluminal angioplasty



123RF.com

Restenóza ve stentu



Důsledek proliferace hladkých svalových buněk

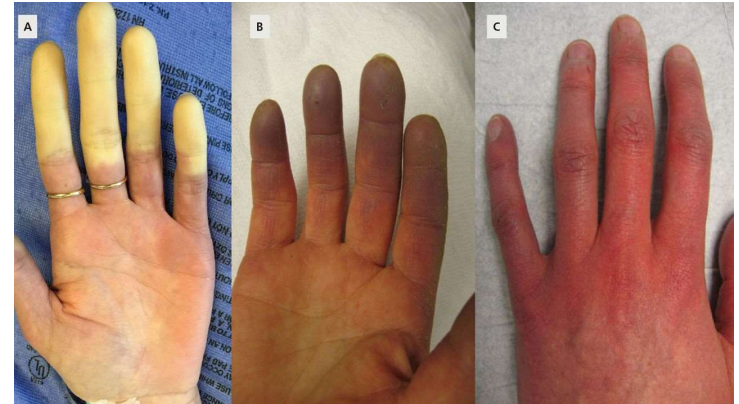
Jistá proliferace je ale nutná k překrytí stentu a stabilizaci subendoteliálního prostoru, jinak hrozí riziko trombózy

↓ rizika restenózy u DES je tedy v časně fázi vykoupeno ↑ rizikem trombózy, lokální cytostatika se výrazně vyplácí až v řádu let

Vazoneurózy

Onemocnění malých arteriol

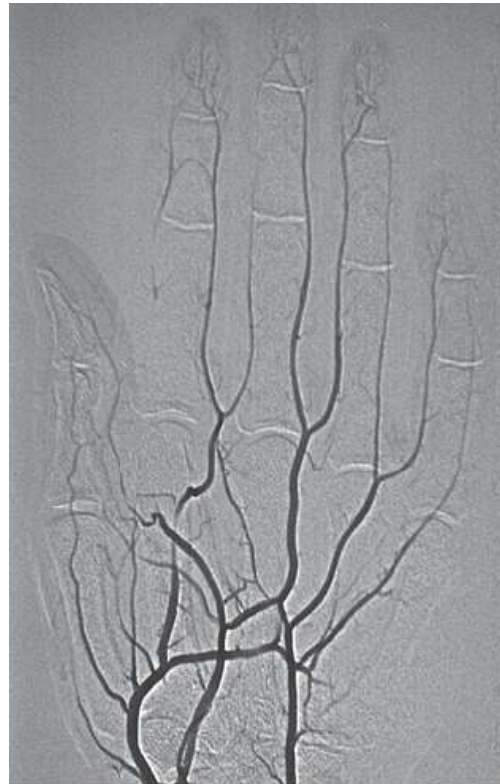- spazmy ↔ vazodilatace
- ↑ aktivity sympatiku
- Raynaudův fenomén:
 - Bílá: vazokonstrikce, nedokrvění, chlad
 - Modrá: ↑ deoxyHb při dilataci kapilár a hypoxii
 - Červená: obnovení krevního průtoku, bolest
 - provokace stresem nebo chladem



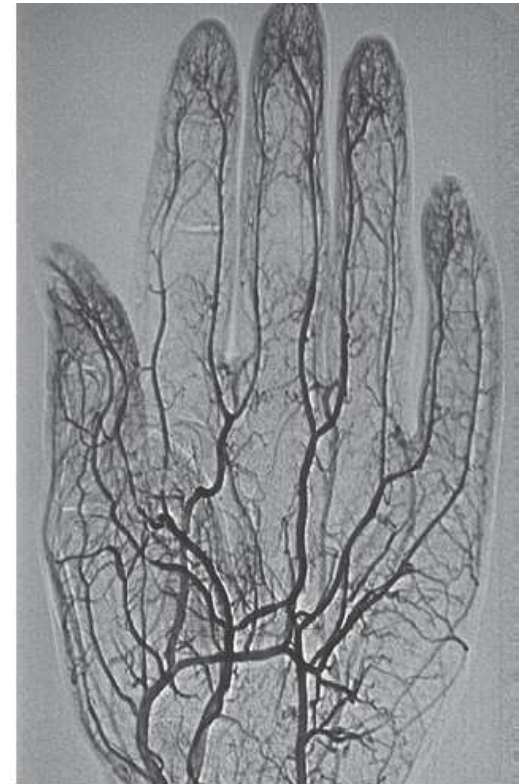
Sekundární vazoneurózy

Důsledky jiných onemocnění

- Ateroskleróza
- Onemocnění pojiva
- Vaskulitidy
- Omrzliny
- Vibrace
- Léčba: redukce chladu a stresu, vazodilatátory



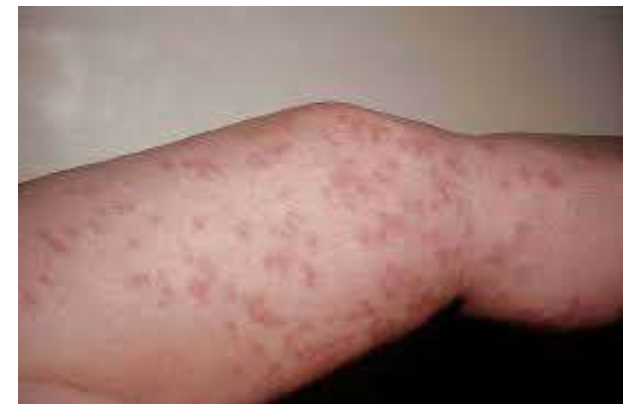a



b

Vaskulitidy

- Zánětlivá onemocnění na imunopatologickém podkladě
 - Často imunokomplexy – III. typ dle Gella a Coombse
- Postihují mikrocirkulaci i větší cévy
- Mnoho cévních segmentů (× ateroskleróza)
- Primární × sekundární (revmatoidní artritida, SLE, Sjögrenův syndrom)
- Komplikace:
 - Vazoneurózy
 - Vznik aneurysmat
 - Mikrotromby



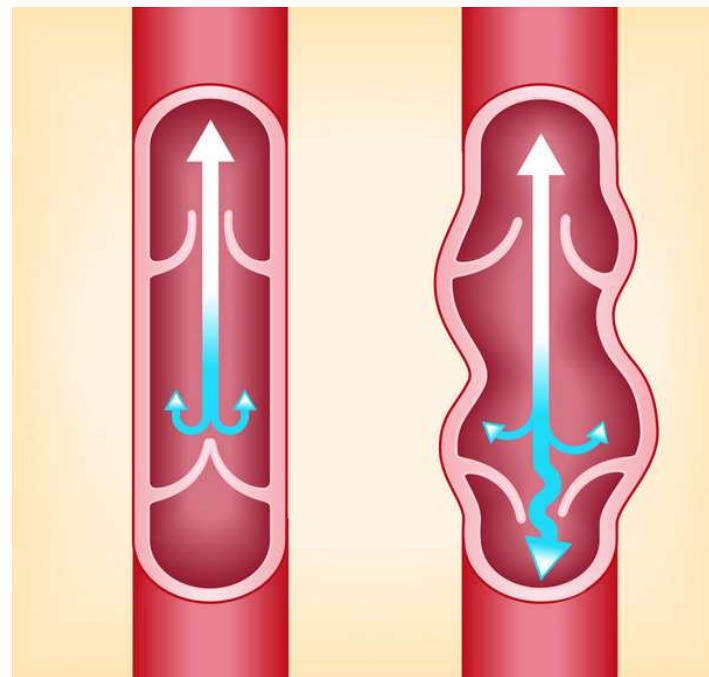
Chronická venózní insuficience

↑ hydrostatický tlak na venózním konci kapiláry

Nejčastěji insuficience žilních chlopní

Hluboká žilní trombóza – asymetrický otok

Bércové vředy – nejčastěji žilního původu
Zvýšená filtrace → zvýšení kapilární permeability → únik bílkovin → „fibrinová manžeta“ → tkáňová ischemie → vřed



Klasifikace CVI

Widmer:

1. stadium: otok
2. stadium: tuhý otok s hyperpigmentací (hemosiderin – degradační produkt ferritinu)
3. stadium: bércový vřed

CEAP (klinicko-etnologicko-anatomicko-patofyziologická) klasifikace - detailní

