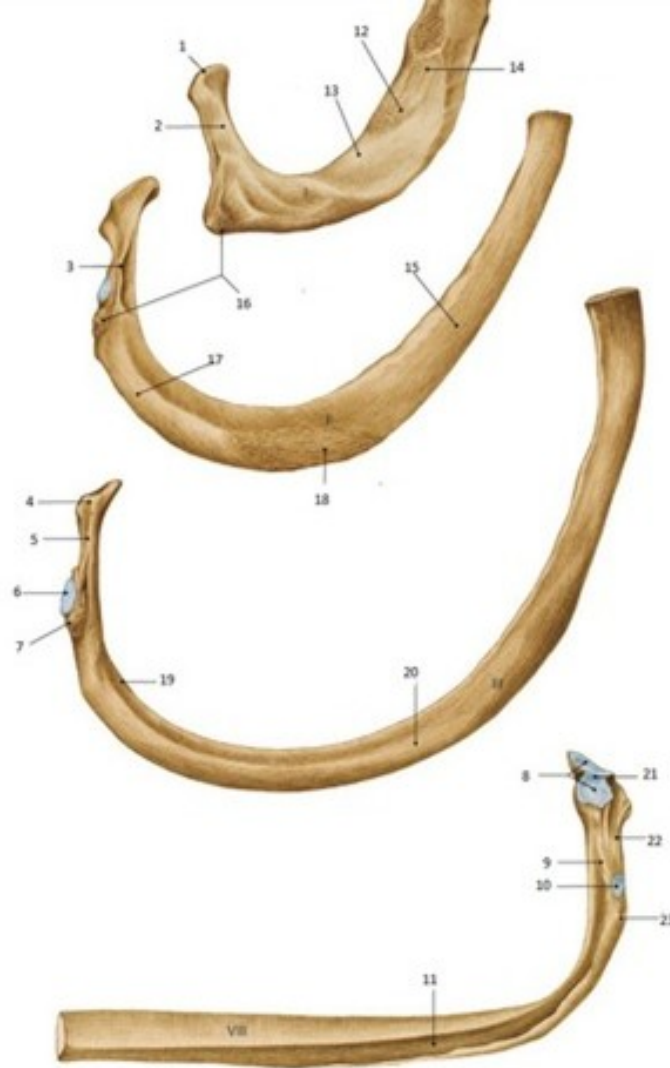


Žebra-mobilizace dle L. Mojžíšové a K. Lewitta

bp4839 Kineziologie, Algeziologie a odvozené
techniky diagnostiky a terapie 4

Mgr. Zuzana Kršáková

Mgr. Kateřina Honová



Zásady:

- žebra mobilizujeme střídavě (obě strany) a to shora dolů
- při vynechání některého nejdou žebra „pod ním“ zmobilizovat
- **horní žebra** mobilizujeme v abdukci a extenzi ramenního kloubu, tj. v protažení m. pectoralis.

Mobilizujeme do vnitřní rotace

- mezi horní žebra řadíme: klíční kosti, 1. – 4. žebro
- dolní žebra mobilizujeme v abdukci a extenzi ramenního kloubu. **Mobilizujeme do zevní rotace**
- mezi dolní žebra řadíme: 5. – 7. žebro

Postup:

- vnitřní klíček (sternoklavikulární skloubení)
- zevní klíček (akromioklavikulární)
- 1. žebro

Zásady

- - tě vě zař
 - př
 - □ “
 - ení
 - m svalu š anci“
 - □ □ □
 - ení a rotaci
- □íš ové) je rotací žebra kolem jeho podélné osy

Zásady:

ebra: počítá

ky, 1-4 žebra



-

tahem

mm. scaleni

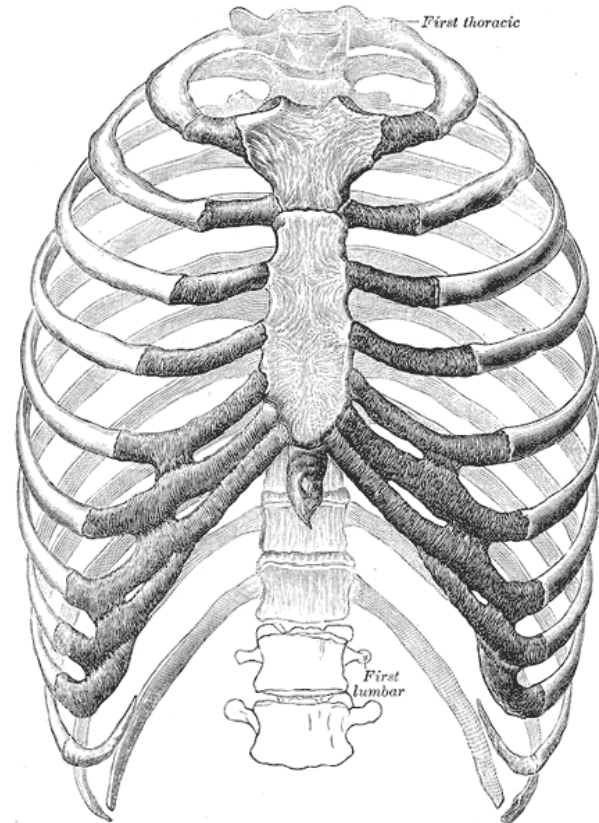
ebra: tj. 5-7 žebra



-

tahem

m. obliquus abdominis externus



Zásady:

-

- ž né ivotě pectorá

)

- ž ení

t ke **dy** du apod.)

- **spasmy**

etiná ně

íž ové ch obratlů .

Iních svalů.

Nespecifické cviky používané před mobilizací žeber

- **postizometrie ramen**

□í □ □í podé □
□ení poníž □edloktí □ené
□í dlaně □í □ -
□edpě tí □í □edpě tí. Opakovat 2-

3x)

- **postizometrie loktů** (

□ení □í □ lež í □
□ - □ - □ m jim
š ancí“)

a další:

- **šála**

Nespecifické cviky používané po mobilizaci žeber

- koulení hlavy
- obkroužení lopatky
- natřepání I.

š í í - - -
š í á edloktí í sně ní
á edloktí í sně né itá
natř epeme).

- natřepání II.

š í - - -
š í - - -
á í př enesení ž
natř epeme)

Vyšetření pacienta VLZ

Aspekčně a palpačně, zda:

- ho)
- - ku

Zřetězené spasmy:

- - - - iš ní - da 5-7 žebra
- 7 žebro-med. okraj m.rectus abdominis 6 žebro-lat. okraj m.rectus abdominis
- 5 žebro-m.obliquus abdominis externus
- spasmus adduktorů kyčle 7 žebro-m.gracilis
- 6 žebro-m.adductor longus et brevis 5 žebro-m.pectineus

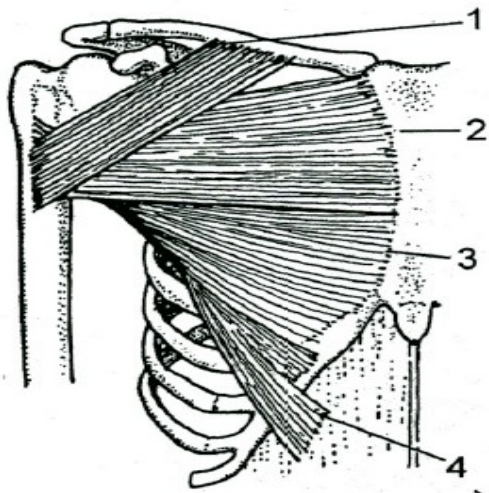
Vyšetření pacienta VLB

□ □ í □ □ í rovni dol. L-
p.), palpujeme zř etě z. spasmus při **med. okraji lopatky:**

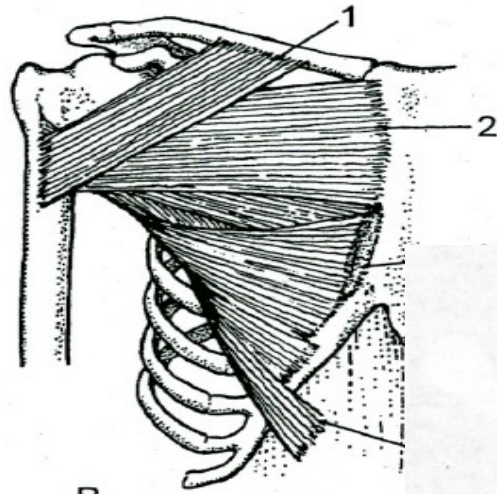
- **hel –** □ - □ -
dy 5 ž ebra
- **etina-** dy 6 ž ebra
- **dol. třetina –** dy 7 ž ebra
- □ ní □ ední č ář dy 6 ž ebra

Vyšetření pacienta v sedě

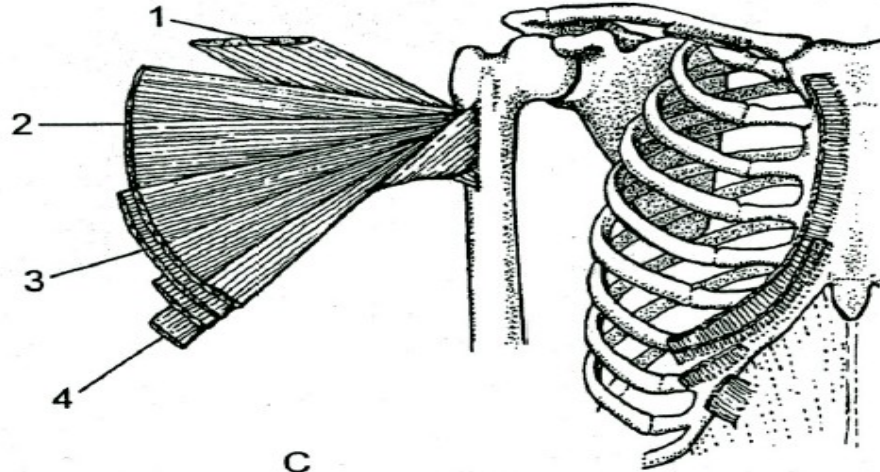
- dy pacienta
- ní –
- ku
- ní – da 1.ž ebra
- ní – da 2.ž ebra
- ní - da 3.ž ebra



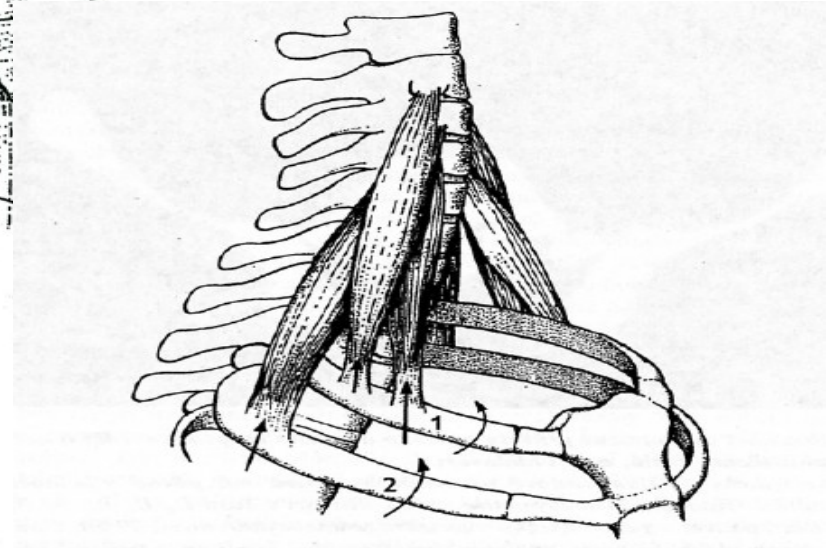
A



B



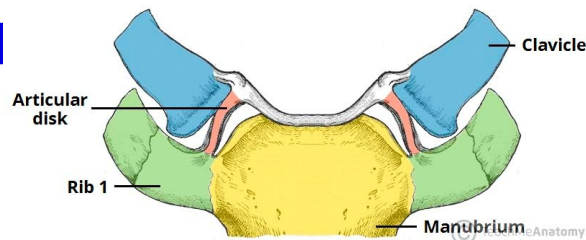
C



Mobilizace med. okraje klíčku

☐ etě zené

☐



Projevy blokády

•

☐

-

☐

☐ ku prominuje - cephalgie

•

☐ ní

-

pohyb hlavy do rotace

<https://teachmeanatomy.info/upper-limb/joints/sternoclavicular/>

Mobilizace:

•

☐ š í

☐

☐

☐ edloktí

☐ í

☐ edloktí

☐

☐ ení

☐ ní

☐

☐ ž

☐ í

☐ ení

☐

☐ ení

☐ inaž ení

☐ ní

☐ ní bloká

☐

da

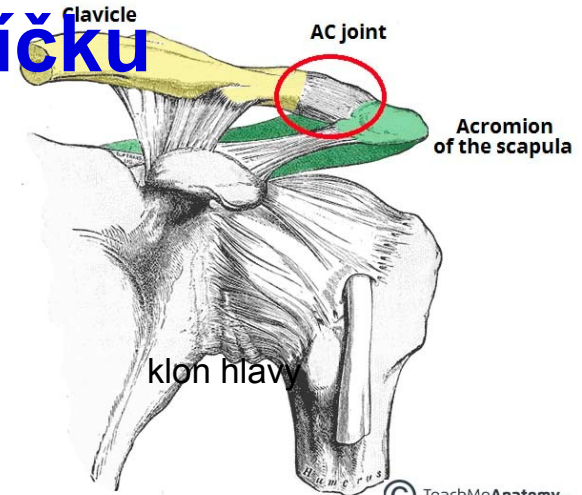
Mobilizace laterálního okraje klíčku

ZS: m. trapezius, hor. snopce jeho pars descendens

Projevy blokády:

- bolesti hlavy

bloká
 ž
 loket“
 ásti m. deltoideus
 -



<https://teachmeanatomy.info/upper-limb/joints/acromioclavicular/>

© TeachMeAnatomy

Mobilizace:

- - - ◻ ní
 - ◻ ž
 - ◻ kolikrá
 - ◻ pohyb.
 - ◻ m prstů
 - ◻ m, terapeut uvede pasivně
 - ◻ ku.
 - ◻ í
 - ◻ mob. konč etinu do 90

Mobilizace 1. žebra

ZS:

- m.scalenus anterior – těsně za kyvačkou
- spasmus v rozsahu Th 1 až C 1
- ní [] ku a pol. 3.prstu

Projevy blokády:

- ní [] ek-cephalgie

Mobilizace:

- ší [] í []
vede ji do polohy 90° []
[] – []
ní [] ení [] ípaž ení [] bě [] eh má []
pohyb (udržuji za frontální rovinou)!!!

Mobilizace 2. žebra

ZS:

- m.scalenus medius
- m.supraspinatus
- - ní hlu lopatky - parestezie poloviny 3. a poloviny 4. prstu

Projevy blokády:

-
- ní
- ní ích
- - erveň (hlava)

Mobilizace:

- se stejně jako u 1. žebra
- ho kloubu
- ke 2. žeburu

Mobilizace 3. žebra

ZS:

- m.scalenus posterior
- spasmus v rozsahu Th 3 až C 3,Th 3 až L 3 - zř etě spasmus až na L 3
- m. pectoralis minor
- m. levator scapulae
- areae radicales L 3)
-

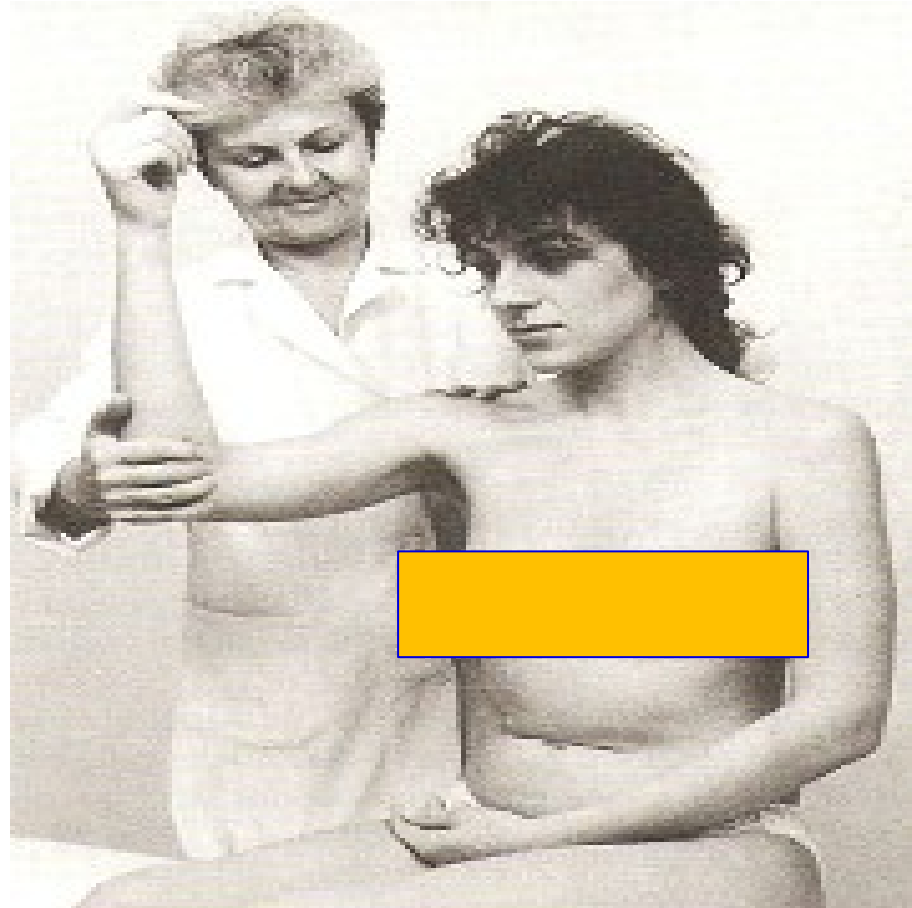
Projevy blokády:

- - dy
- palp. citlivost m.pectoralis minor
- - □ní úhel lopatky - palp. citlivost m.sartorius a vnitř . kolene
- ku
- □ní □ení
- □tě pař ský loket“
- bolesti zubů
- □ení nosní - ma“
- □ní □ích
- □i ledvin

Mobilizace 3. žebra

Mobilizace:

- ho kloubu -
- ke 3. ž ebru



Mobilizace 4. žebra

ZS:

• Th 4 až C 4

•

SPASMY!

ÁDNÉ DALŠ ÍŽŘ ETĚ ZENÉ

Projevy blokády:

ást) - palp. citlivost m. coracobrachialis

ho 4. žebra

íč

stř

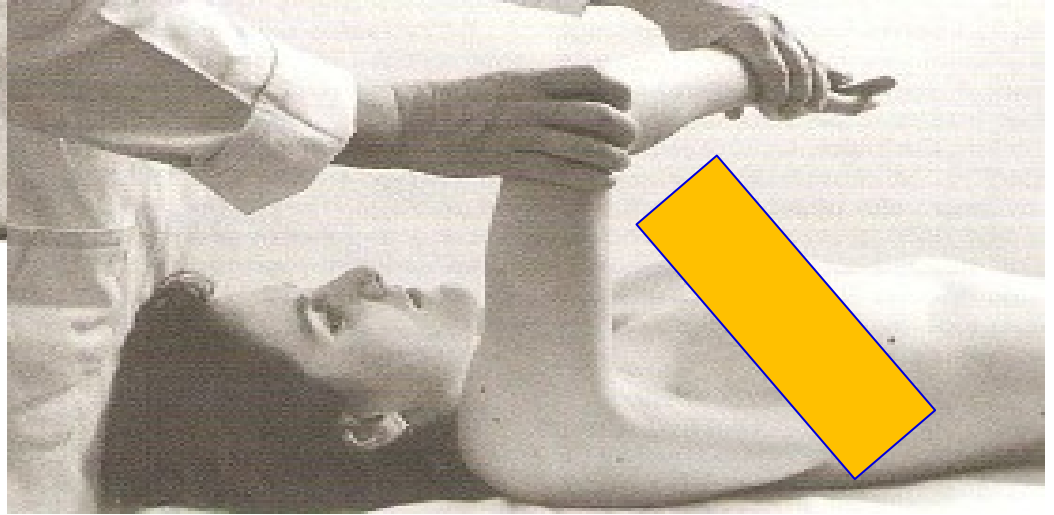
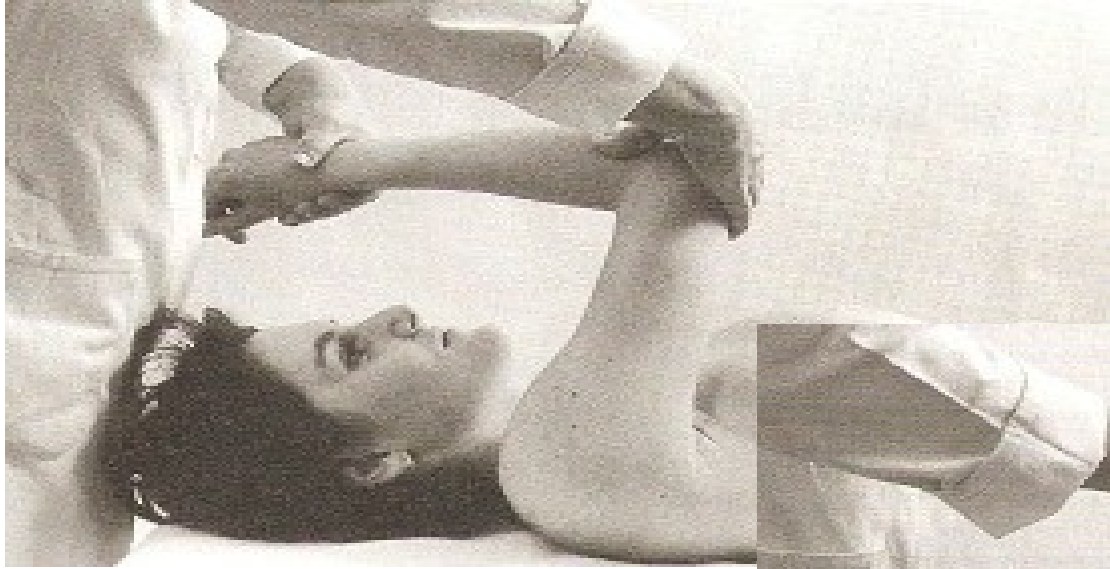
ku vpravo – č ásto po nemoci

ho 4. žebra

ené dýchání –

Mobilizace 4. žebra





Mobilizace 5. žebra

ZS:

- spasmus v rozsahu obratlů Th 5 až S 4

Projevy blokády:

□ ní □ á □ etě
□ □ etelný □ ebrnknutí př □ etině □ ů
□ taž □ í
□ elní □ sobená
□ - □ í □ sy L 4 nebo, L 5

Mobilizace 5. žebra

tká,

□ ení povýš

□ hlu 45°

□ ní

t ve vnitř

rotaci

□ ení

□ ení!

2. Lze i na neléčeném boku

Mobilizace 6. žebra

ZS:

- – část
- □ části med. plochy stehna (m. adductor longus et brevis)
- – □ední tř etině med. okraje lopatky
- □elní - □ á
- □
- sy)

Projevy blokády:

□
□ž □ní □luč ní □ž □ní □ž □ně □
□iš ové □ □ně □
□ž □tě □ jamka

Mobilizace:

□ □ □ □ení povýš □e k hlavě než u mobilizace 5. žebra

Mobilizace 7. žebra

ZS:

- – část
- □ stehna – m.gracilis
- – □ á □ etině
- med. okraje lopatky
- □ r. sy)
- □ elní
- □ rce □ □ □ elní
- □ á □ □ □ elní

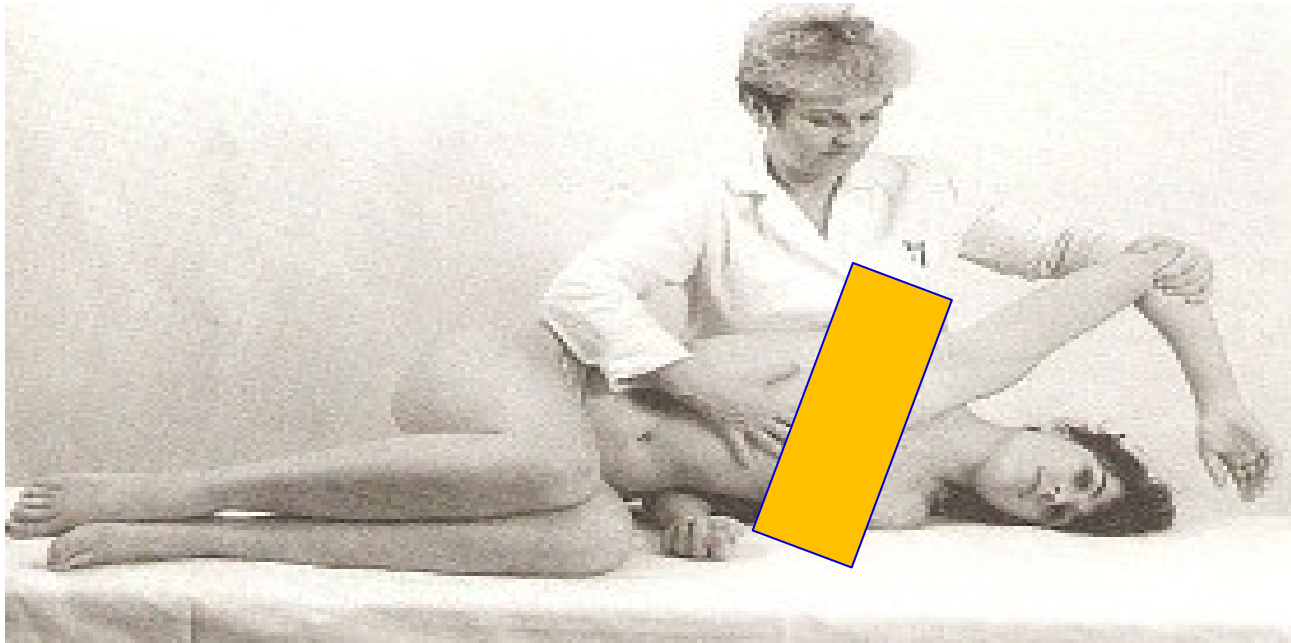Projevy blokády:

- □ ívací obtíž □ elní,

bolest Mobilizace:

- □ □ ení tj. tě sně u hlavy





Mobilizace žebber dle K. Lewitta

Typické blokády

- blokáda v inspiračním postavení → postižené žebro lehce nadzvednuto a prominuje
- blokáda v expiračním postavení → naopak

Fenomén předbíhání

při palpaci na přední straně hrudníku (zhruba v mamilární linii) – žebro je na jedné straně uloženo o něco výše (níže) než na straně druhé → pac. se zhluboka nadechne – níže uložené žebro se dostane výše („předběhne“) – strana menšího pohybu bývá obvykle stranou blokády

Vyšetření 1. žebra

Orientačně

P: sed na židli

T: stojí za pacientem, položí ruce na trapézy, distální články prstů v nadklíčkových jamkách – lehkým tlakem palpuje symetrii tohoto prostoru, případně bolest

Vyšetření (a ošetření) prvního žebra

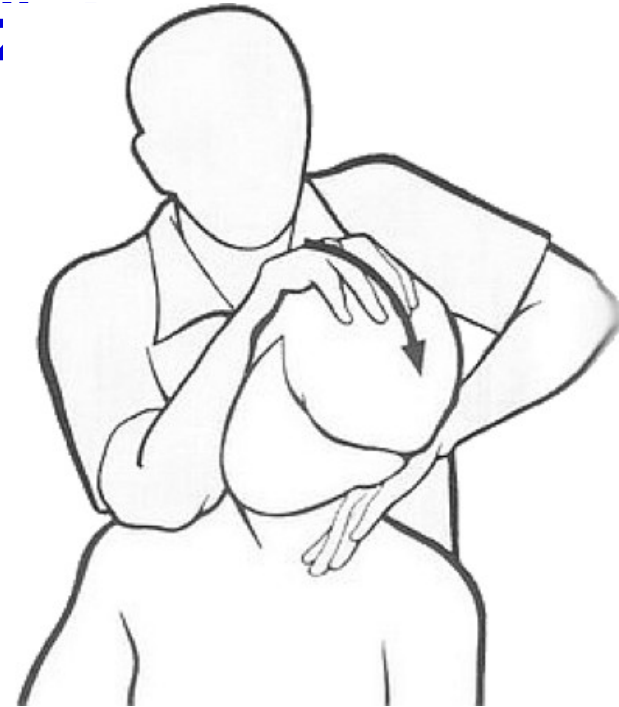
Šikmý předklon

P: sed, opřen zády T

T: stejnostrannou rukou fixace CTh přechodu a nad klíční kostí ve směru manubrium sterni., 2. ruka otočí hlavu od vyš. žebra, pasivní úklon přes hypomochlion (kontrarotace, homoúklon, předklon - vyloučím napětí mm. scalenii)

Palpace pohybu žebra při blokádě – odpor a malá exkurze

Může sloužit jako terapie – repetitivní mob.



Mobilizace 1. žebra

Repetitivní mobilizace 1. (+2.) žebra

P: sed

T: stojí za pac., jedna ruka shora na rameno P, druhá ruka dlaní nad ucho, prsty směřují k temeni

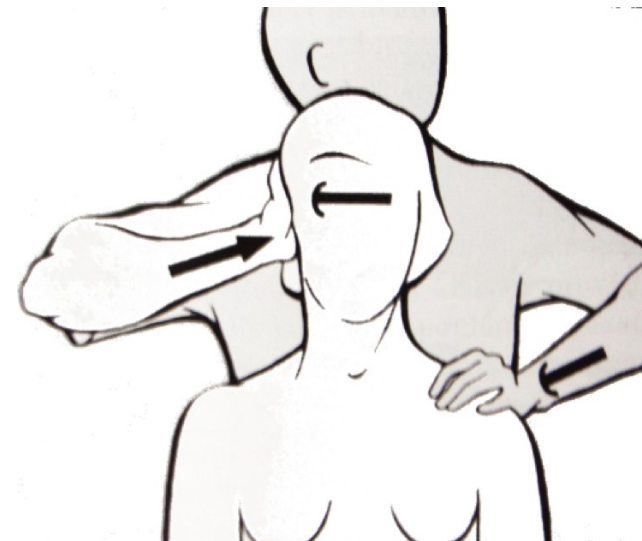MOB: P se max. nadechne, hlavou tlačí k rameni mobilizované strany a proti odporu T – rytmická mobilizace (1x/2s) tahem scalenových svalů

Klinické projevy blokády prvního žebra:

Bolesti lokte, zápěstí, trnutí a otoky končetin

Bolesti při dýchání

Entezopatie, sy. karpálního tunelu



Mob. horních žeber podle Lewita – SC skl.

P: leh na zádech

T: sedí za hlavou, palce přiložené při SC na horních žebrech ve stejné výši – vnímáme fenomén předbíhání

Blokáda v inspiračním postavení (bolest při expiriu)

MOB: oba palce přiloženy na žebro v inspiračním postavení, kopírují dechovou vlnu, po výdechu podrží žebro v exspiračním postavení, při další dechové vlně možno repetitivní mobilizace

Mob. horních žeber podle Lewita – SC skl.

Je-li omezení pohyblivosti během nádechu, používá Greenmam svalového tahu:

- U horních žeber tah skalenů
- U středních žeber tah m.pectoralis
- U dolních žeber tah m.serratus anterior

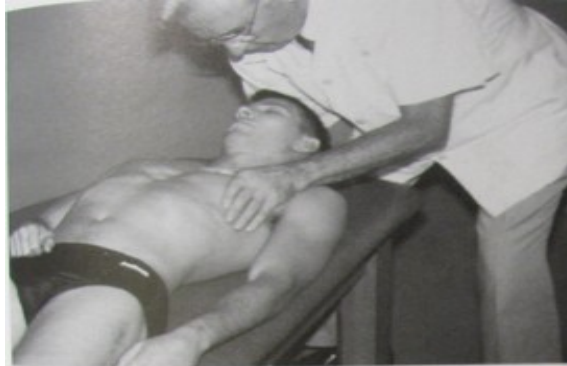
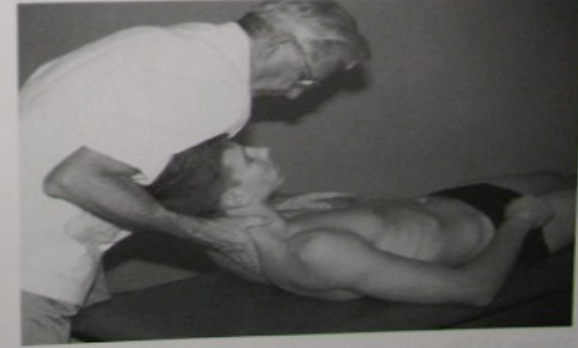
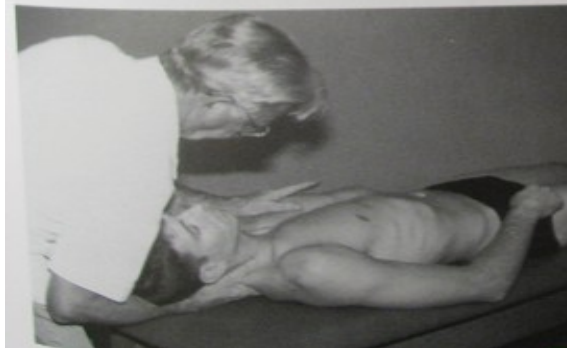Figure 15.73.



Figure 15.75.



Mobilizace žeber podle Lewita – SC skl.

P: leh na zádech

T: sedí za hlavou, palce přiložené při SC na horních žebrech ve stejné výši – vnímáme fenomén předbíhání

Blokáda v expiračním postavení (bolest při inspiriu)

MOB: oba palce přiloženy na žebro v expiračním postavení, kopírují dechovou vlnu, po výdechu podrží žebro v expiračním postavení silným tlakem, s dalším výdechem tlak přetrvává, na konci inspira se žebro prudce pustí – je vytaženo s ostatními žebry do nádechového postavení

Mobilizace žeber podle Kubise (transversocostální spojení) – vsedě, vleže na boku

(CV skl.)

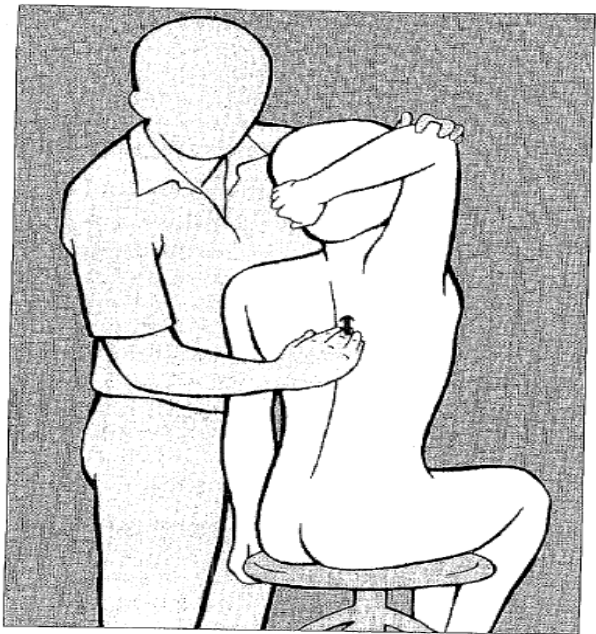
P: sed, leh na boku, HK vyš. Strany elevována do 180° flexe, flexe lokte

T: stojí za zády, jedna ruka zepředu drží loket P, druhá ruka palpuje angulus costae – hypomochlion tvoří střední článek druhého prstu podepřený palcem; T vede za loket P hrudník do extenze až po mobilizovaný segment, palpující ruka vytváří předpětí, do bariéry, dopružit

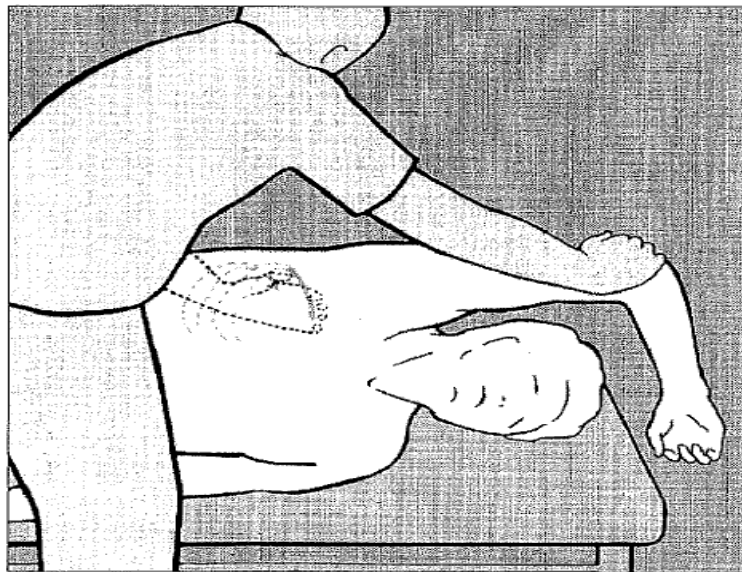
MOB: P zatlačí izometricky loktem proti T ventrálně, s výdechem release, příp. repetitivní mobilizace

Pozn.: nejlépe pro 2.-5. žebro, lopatka není překážkou

V a M žeber dle Kubise (vlevo) a Mitchella (vpravo)



Obr. 102. Palpace odporu ve výši úhlu žebra při retroflexi hrudníku podle Kubise.



Obr. 207. Mobilizace žebra ve smyslu dorzální flexe během maximálního výdechu vleže na boku.

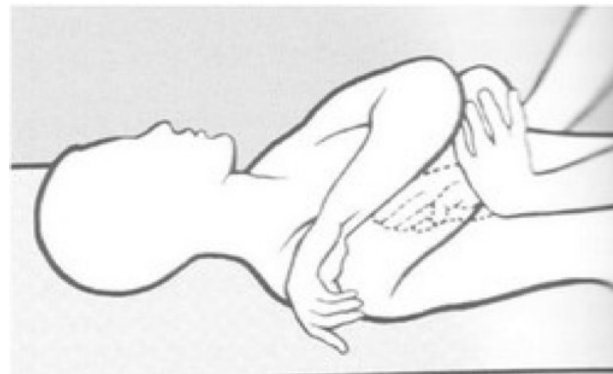
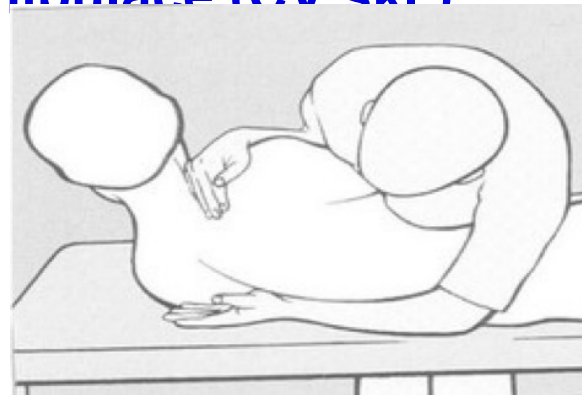
Mobilizace žebra do výdechu – nárazová manipulace (CV skl)

P: leží na zádech, paže překřížené na hrudníku tak, že paže na straně postiženého žebra leží výše

T: stojí na protější straně a uchopí vzdálenější RAK nebo paži tak, abych přitočil P. k sobě

Tenar druhé ruky přiložíme k angulus costae, palec v plné opozici

P: přetočíme přes neutrální polohu, hmotnost trupu spočívá na thenaru, s výdechem provádíme náraz přes paži nemocného kolmo k podložce ve směru thenaru



Mobilizace žeber do rotace

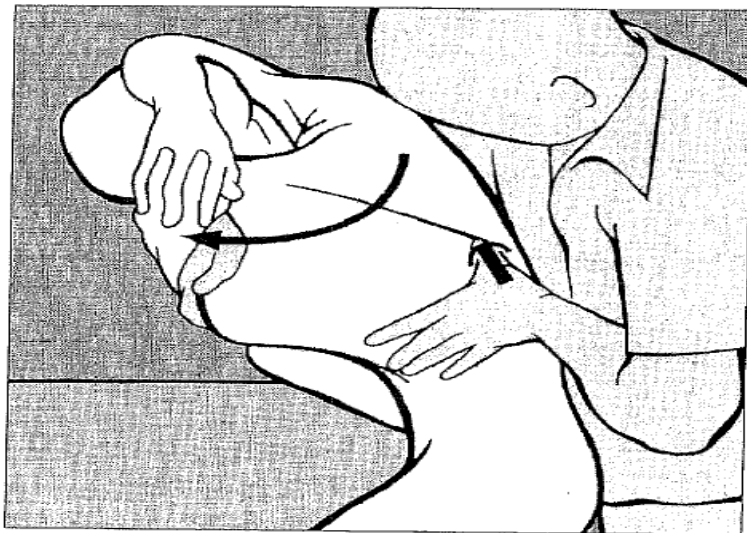
P: sedí obkročmo na konci stolu,
ruce sepjaté za krkem

T: stojí za pacientem, provleče
ruku jeho podpažím a uchopí jeho
protilehlé rameno na straně
postiženého žebra

Palec druhé ruky je na angulus
costae

Předpětí dosahujeme točením
pacienta okolo vertikální osi

S výdechem zvětšení rotace a tlak
na žebro (distrakce
tranzverzokostálního kloubu)



Obr. 205. Rotační mobilizace v lehké kyfóze.

Mobilizace žeber pomocí lopatky

Transversokostální skloubení pomocí lopatky

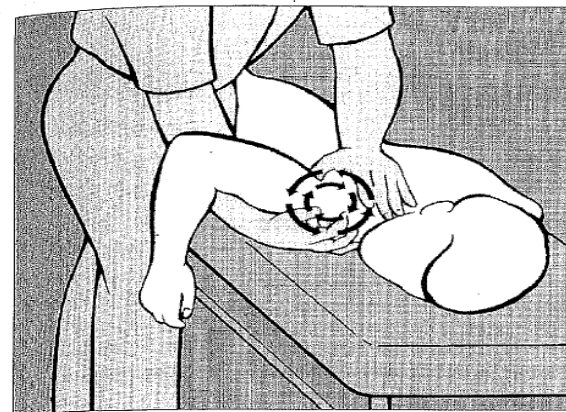
Poloha pacienta: Leh na břiše, hlava je otočena k postižené straně.

Postavení terapeuta: Stojí na léčené straně čelem k hlavě pacienta.

Provedení: Terapeut abdukuje stejnostrannou paži pacienta do 90°, stejnostranným předloktím podloží jeho paži a rukou uchopí rameno pacienta. Druhou rukou terapeut položí dlaní pevně na lopatku. Provádí krouživý pohyb, který vychází až z trupu a nohou terapeuta. V okamžiku, kdy se lopatka přiblíží ke kostovertebrálnímu spojení, zvýší terapeut tlak na její mediální okraj.

Technika: terapeutická

Nejčastější chyby: Ruce terapeuta krouží proti sobě. Pohyb se provádí i v glenohumerálním kloubu.



*Obr. 176. Mobilizace lopatky proti hrudníku
(vhodná je také pro mobilizaci žeber).*

Zdroje:

- Diagnostika a terapie kloubů páteře a pánve: <https://www.fyzioweb.cz/>
- Lewit, K. (2003). Manipulační léčba. 5. vyd. Praha: Sdělovací technika, 2003. 411 s.
- Kurz Mobilizací dle Mojžíšové - sdělení a materiál Mgr. P. Bazalová, Mgr. K. Honová

Děkuji za pozornost!