



Neuromuskulární onemocnění v ortopedii

MUDr. Martin Komzák, Ph.D.



Úvod

- Onemocnění vzniklá na podkladě poruchy centrálního nebo periferního nervového systému
- Onemocnění svalová v jehož důsledku je omezená lokomoce

- - centrální
- - neprogresivní.....progresivní

- Neprogresivní:
- **Dětská mozková obrana**
- Spina bifida
- Porodní paréza plexus brachialis
- Poliomyelitis anterior acuta,...

- Progresivní:
 - Svalová dystrofie
 - Spinální svalová dystrofie
 - Friedrichova ataxie,...
- 

- Hlavním příznakem je obrna, tj. postižení svalů úplné (**obrna**) nebo částečné (**plegie**)
- 

Dětská mozková obrána

- Neprogresivní neuromuskulární onemocnění
- Jedná se o skupinu stálých poškození vývoje hybnosti a rovnováhy, které omezují aktivitu a jsou způsobeny neprogresivním poškozením vyvíjejícího se fetálního nebo infantilního mozku (Rosenbaum, 2007)

stát

preza,

- incidence 1-7/1000 narozených dětí (závislá na porodní hmotnosti, <2500g)
- vzniká postižením nezralého mozku /pre-, peri-, postnatálně do 2 let věku/
- příčina: TORCHES, drogy, alkohol, Rh-inkompatibilita, chorioamnionitida, perinatálně asfyxie plodu, operace srdce do 1 roku věku, infekce novorozence, meningoencefalitida,

tra

- postižení,
- projevy na první měsíc života proměnlivé (poruchy čítí, vnímání, komunikace, chování, záchvaty křečí,...)


Klasifik

1.) fyziologická:

- **spasticita**: porucha kortikobulbospinálních drah projevující se hyperreflexií, klony, změna svalového tonu při změně rychlosti pohybu a tím omezení pohybu v kloubech při dysfunkci inhibice motoneuronů předních rohů míšních

dystonie

ganglionem bez reakce
na rychlost pohybu, choreu, balismus, rigiditu

- 
- **ataxie:** porucha mozečkového systému, tj. porucha rovnováhy a cílených pohybů
 - **hypotonie:** snížení svalového napětí, většinou počáteční stav onemocnění přecházející do spasticity

Tato klasifikace má zásadní význam pro posouzení léčby a její možnosti!



Klasifikace

2.) anatomická:

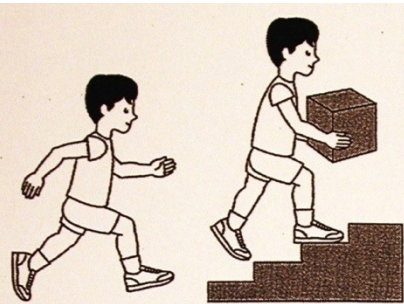
- hemiparéza, diparéza, triparéza, tetraparéza, monoparéza

3.) funkční


- klasifikace podle funkční úrovně

(GMFC)

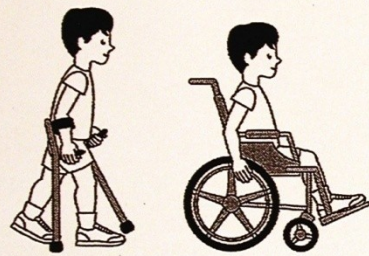
- posouzení schopnosti pacient sám schopen vykonávat




GMFCS Level I



GMFCS Level II



GMFCS Level III



GMFCS Level IV




GMFCS Level V



Klinické projevy

- od lehkých forem až po „total body involvement“
- porucha spánku, bolesti, epi záchvaty, poruchy dechových



- po narození neurokineziologické vyšetření dle „motorických milníků“

- ve **2.roce věku** se již projeví typ postižení (spasticita, dystonie, ataxie,...)

- nejprve je vyšetřován tonus svaloviny v klidovém stavu, poté při pohybu

- svaloviny (například podle **Wasserskiold**)

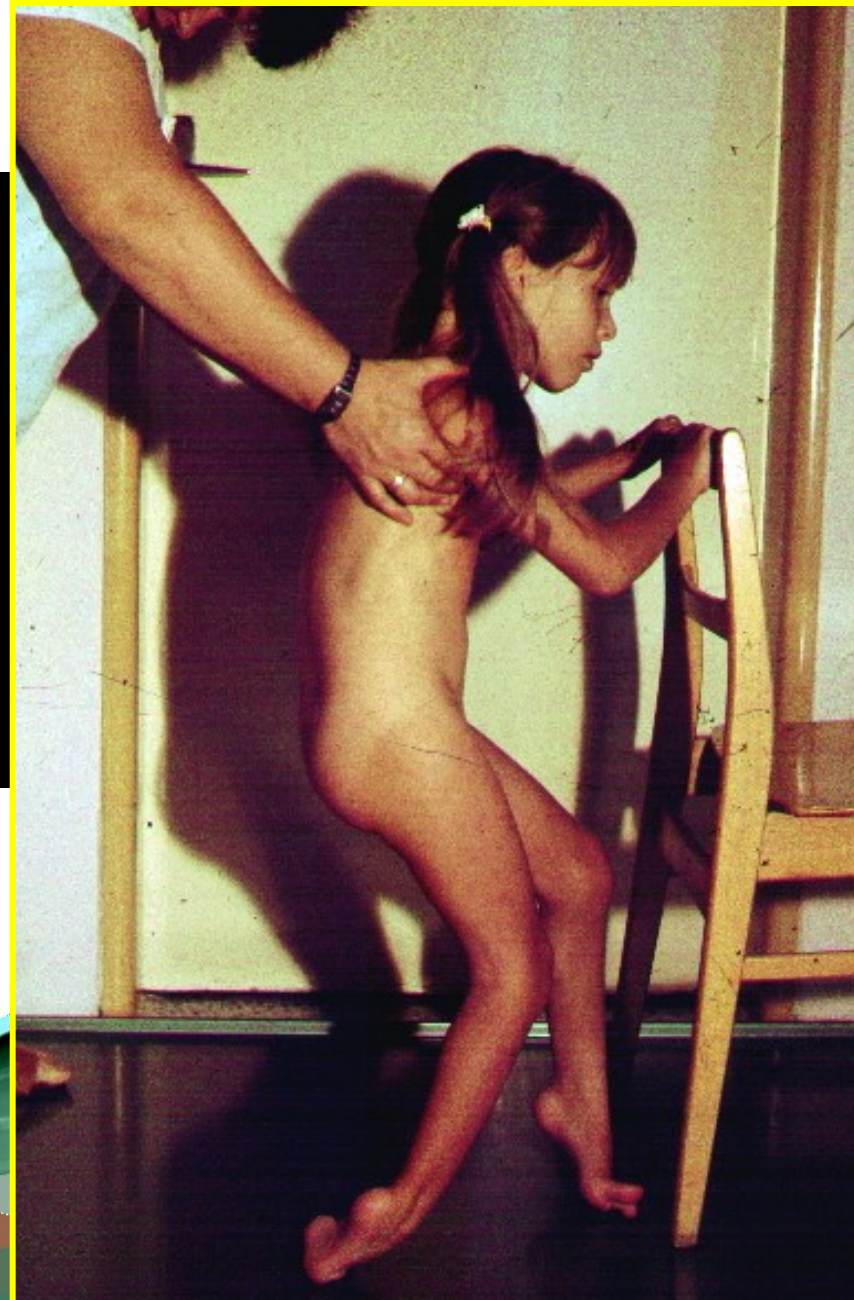- je nutné určit, zda je **dynamickou** nebo **fixovanou**

Klinické projevy:

- kontraktury zevních a vnitřních rotátorů kyčle
- addukční, flekční a vnitřně rotační postavení v kyčelních kloubech

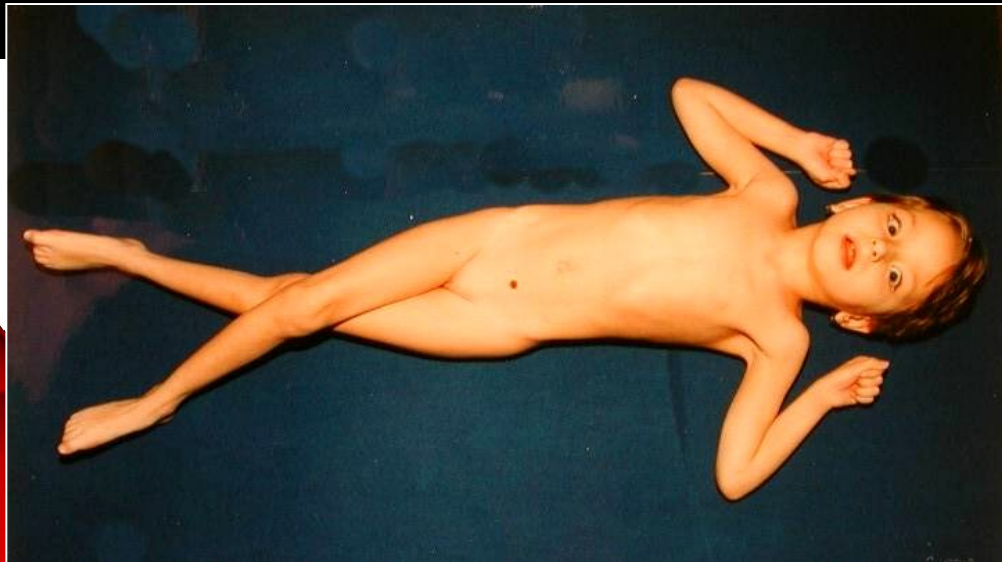- flekční
zkrácení

- pes equinus p
m.triceps surae



Klinické projevy

- bederní hyperlordóza, skolióza
- HKK v addukci v GH kloubu, loket ve flexi a v pronaci, prsty ohnuty do dlaně ruky



Klinické projevy:

- z toho pramení skolióza, šikmé postavení pánve, subluxace až luxace kyčelního kloubu, vysoké postavení pately, spastická plochá noha

VŽDY

postiz

emocnění)

Paraklinické vyšetření.

- MRI, CT mozku, EEG, evokované potenciály, rhlb vyšetření, analýza chůze, EMG

Cíl:

- rozeznat typ poruchy, rozsah postižení, stanovit realistický léčebný postup

- porucha chůze nebude chodit nikdy

Terapie

1.) mezioborová týmová spolupráce (neurolog, rehabilitační lékař, fyzioterapeut, ortoped - od 2 let věku)

2.) základem je zabránit rozvoji fixovaných kontraktur a to jejich uvolňováním

3.) cílem je zabránit rozvoji kontraktur horního trupu a kontraktur

1.) Konzervativní terapie

a) rehabilitace (první krok v léčbě)

- specifické metody: *do 6.let věku* na podkladě vývojově-neurologických podkladů (např. dle manželů Bobathových) nebo na podkladě vývojově-kineziologických postupech (např. dle Vojty)
- je zde snaha o zablokování patologických pohybových vzorců
- nespecifické metody: rozvoj svalové síly, udržení rozsahu pohybu, předoperačních
- využívá se pasivních cvicení, posilování, sádrování, ortézy, terapeut.stimulace

Terapie

- do 2-3 let je cílem dosáhnout základních pohybových mezníků (držení hlavy, lezení, sezení)
- v předškolním věku je snahou dítě vertikalizovat a naučit chodit
- ve školním věku je nutné dítě připravit na běžné tělesné dovednosti
- rehabilitace ve školním věku ale nezlepší pohyb v kloubech
- měla by být ukončena, pokud nedochází k progresi

- nejčastěji ... přímým rhb

Terapie

b) sádrování

- cílem je pasivně prodloužit délku svalu a zvýšit rozsah pohybu
- jen u dětí do 4 let věku
- max 6 týdnů

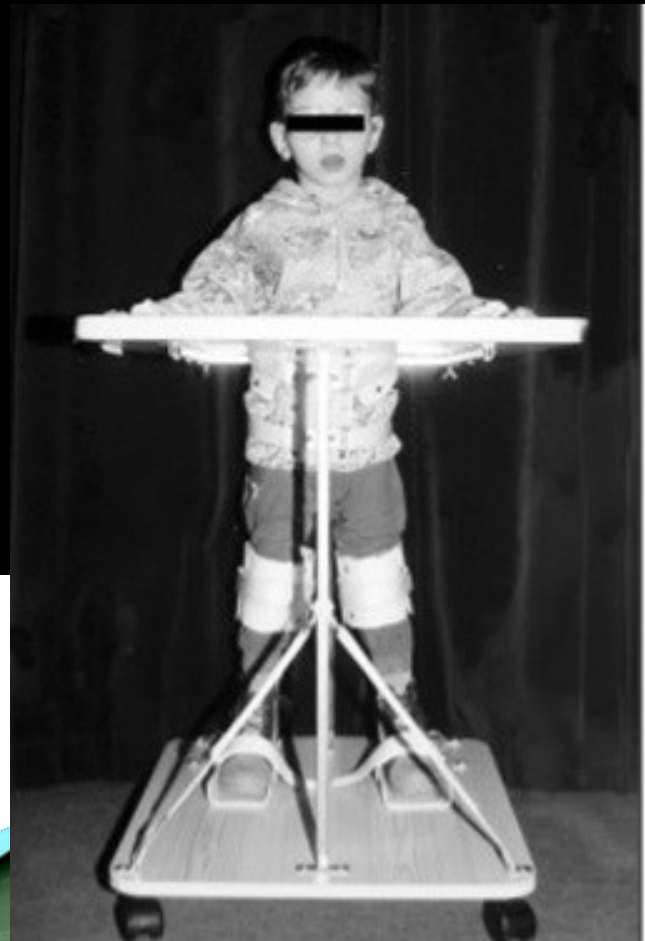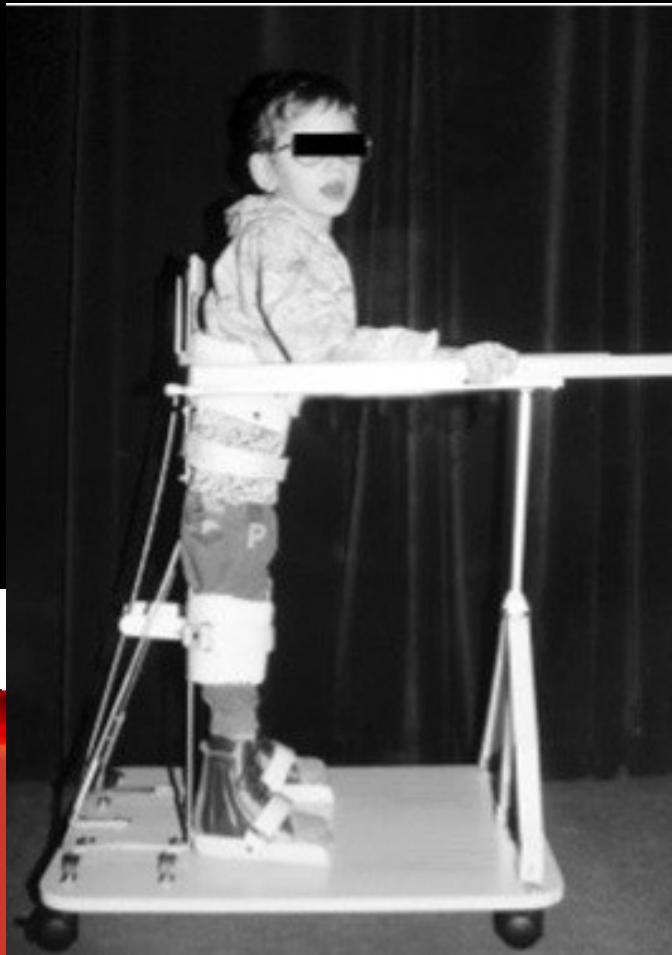- po operaci nervů a jiných
- po operaci končetiny

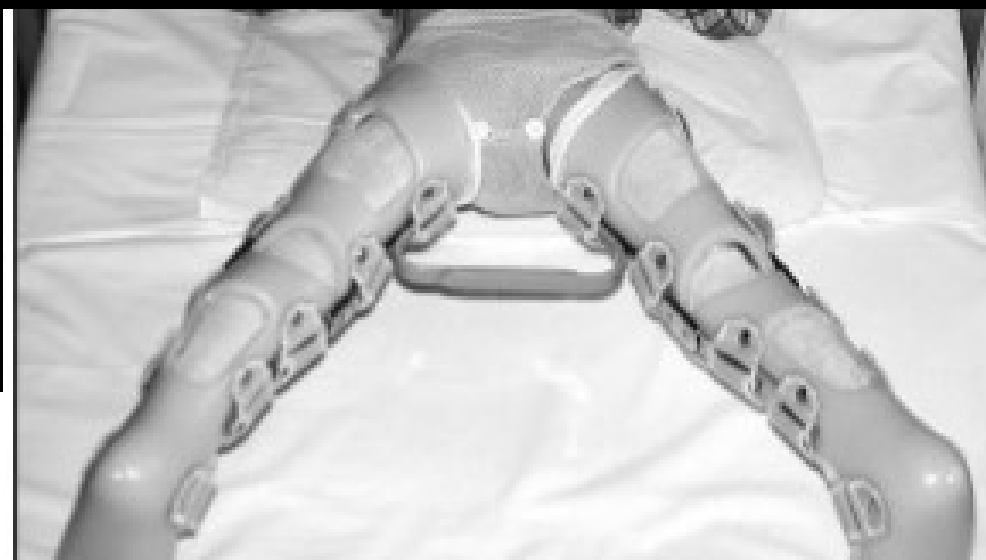c) ortézy

- využití pro zlepšení chůze, udržení požadované polohy kloubů po operaci, ke stabilizaci páteře u nechodících pacientů, skolióz u chodících
- statické ortézy = udržují určité postavení v kloubu
- dynamické = systémem pružných tahů a tlaků korigují postavení v kloubu

kerzety, plastové odlitky pro kvadrupediky

- p
- AFO (ankle-foot orthosis) = použití při chůzi při dynamické prevenci genu recurvatum, při přepadávání epiklyony
- KAOF (knee- ankle- foot orthosis), HKAFO (hip-knee-ankle-foot orthosis)





Neuromuskulární blokády: blokují přenos impulzů do svalů ovlivněním nervu nebo nervosvalové ploténky

- lokální anestetika: pouze ke krátkodobé blokádě nervů k diagnostickým účelům
- neurolytika: alkohol a fenol nahrazeny botulotoxinem A, B

Botox:

- aplikace do svalů k největší koncentraci motorických plotének (sono, EMG)
- blokáda na úrovni nervosvalové ploténky, blokáda na úrovni motorické ploténky, ale pučením axonů z periferie
- využití na DCP předškolím věku u dynamických kontraktur (m. triceps brachii, hamstringy, adduktory kyčlí)
- blokáda trvá 3-6 měsíců, výrazné nežádoucí účinky, ekonomika léčby

2.) Chirurgické výkony

a) neurochirurgické výkony

- selektivní dorzální rizotomie: po dorsální laminektomii L2-S1 jsou protínána některá vlákna zadních kořenů, která jsou aferentními vlákny od spastických svalů
- protínání je pod EMG kontrolou

- kontinence
- často závada kmita páteře, inkontinence, dysestezie,...

2.) Chirurgické výkony

b) ORTOPEDICKÁ operační léčba:

- indikace: - malý nebo nepokračující efekt konzervativní léčby
- fixované svalové kontraktury
- hrozící nebo přítomná luxace kyčelního kloubu

- pa
- operuje
- od 7 let věku u luxace kyč.kloubů (zde od 2 let)
- a při menších poruchách koordinace chůzi (5let)



terapie

- léčba začíná vždy na kyčelním kloubu, kdy se uvolňují kontraktury addukční, flekční a vnitřně-rotační (repozice luxace kyč.kloubu), dále se řeší flekční kontraktura kolenního kloubu a jako poslední postavení nohy



Typy výkonů:

Tenomyotomie: prodloužení kontrahovaných svalů a šlach v tzv.myotendinózním spojení

Uvolnění šlach a svalů u úponu (adduktory kyčle)

Šlachové a svalové přenosy


O

Arthroereizy (omezování pohybu kloubu)

Artrodézy

-



- 
- Rigidní skoliózy omezující i polykání, trávení, časté respirační infekty
 - Cílem je zastavit progresi a korigovat křivku ke zlepšení sezení

• Komplikace až 20%

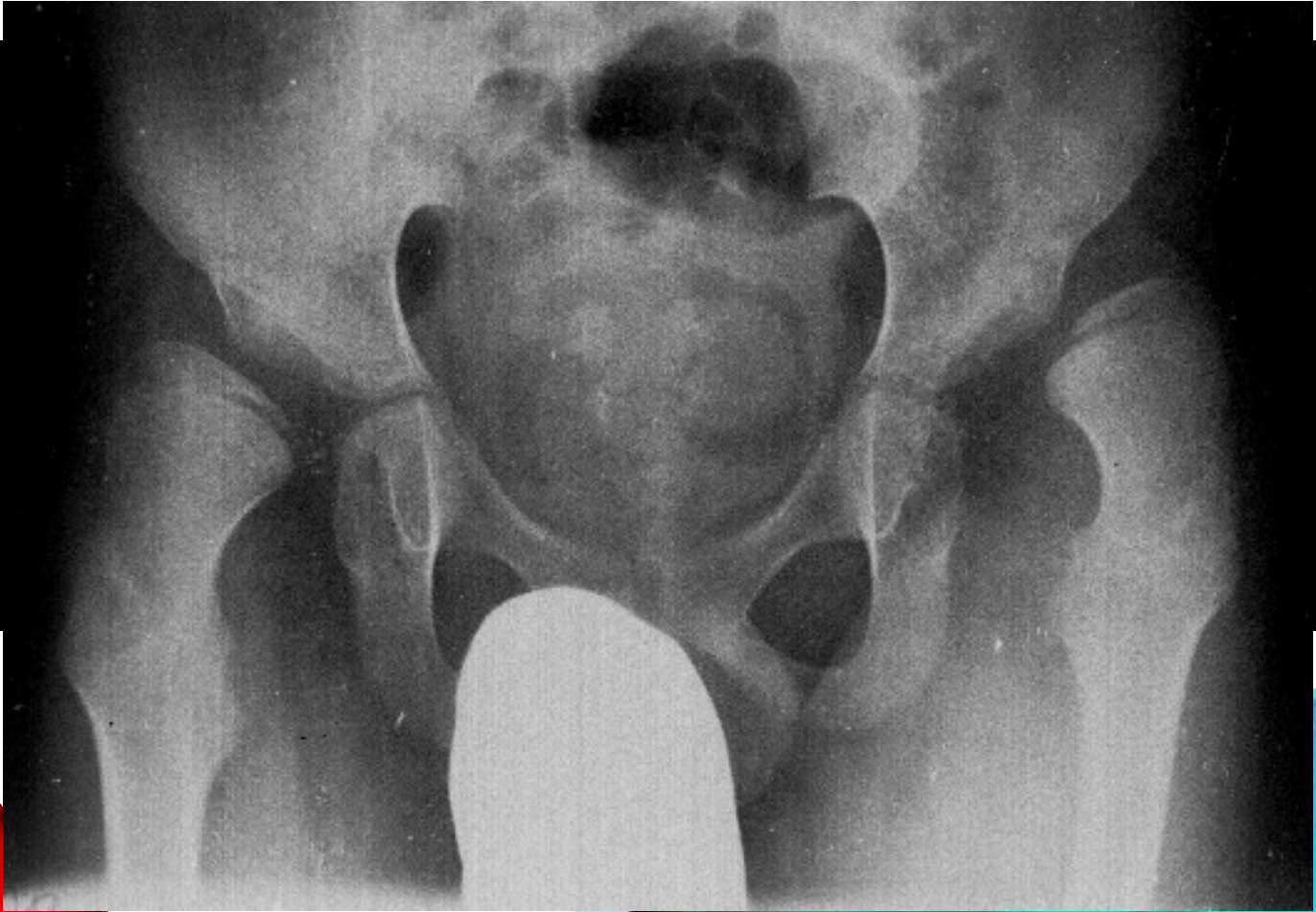
- Zadní, pro
- 

Kyčelní kloub

- Nejčastěji u spastické diplegie a kvadruplegie
- Kloub je ve flexi, addukci a vnitřní rotaci
- Skrčenecká chůze s DKK v nůžkovitém postavení
- Subluxace kyč.kloubu tahem adduktorů
- První potíže kolem 2.- 4. roku, luxace kolem 7. roku věku
- Acetabulum je dysplastické, přetrvává valgozita a anteverze krčku, malý trochanter je prodloužen tahem m. iliopsoas, hlavice femuru

je o

- „riziková“ flexe (30°), flekční kontraktura (45°), zmenš



Kyčelní klouby

- **Dysplastické kyčle:**

- více jak 2/3 hlavice je kryto acetabulem
- *uvolnění kontraktury flexorů a adduktorů*

- Flexory: m.sartorius, m.rectus femoris, m.iliopsoas, m.tensor fasciae latae, ventrální část m.gluteus medius + protěti kontrahovaného kloubního pouzdra

- Adduktory (perkutánně): m.adductor longus (kompletně),

m.
m.add

- Po operaci ... nebo ortéza

- Recidiva až 37%

- **Subluxované kyčle:**

- méně jak 2/3 hlavice je kryto acetabulem
- mírnější varianty pouze výkony na měkkých tkáních a to do 5let věku
- doplnění *kostních výkonů*:
 - femorální osteotomie (varizační a derotační intertrochanterické)
 - nad 6 let věku v kombinaci s pánevní osteotomií dle Saltera či acetabuloplastiky do 11 let věku

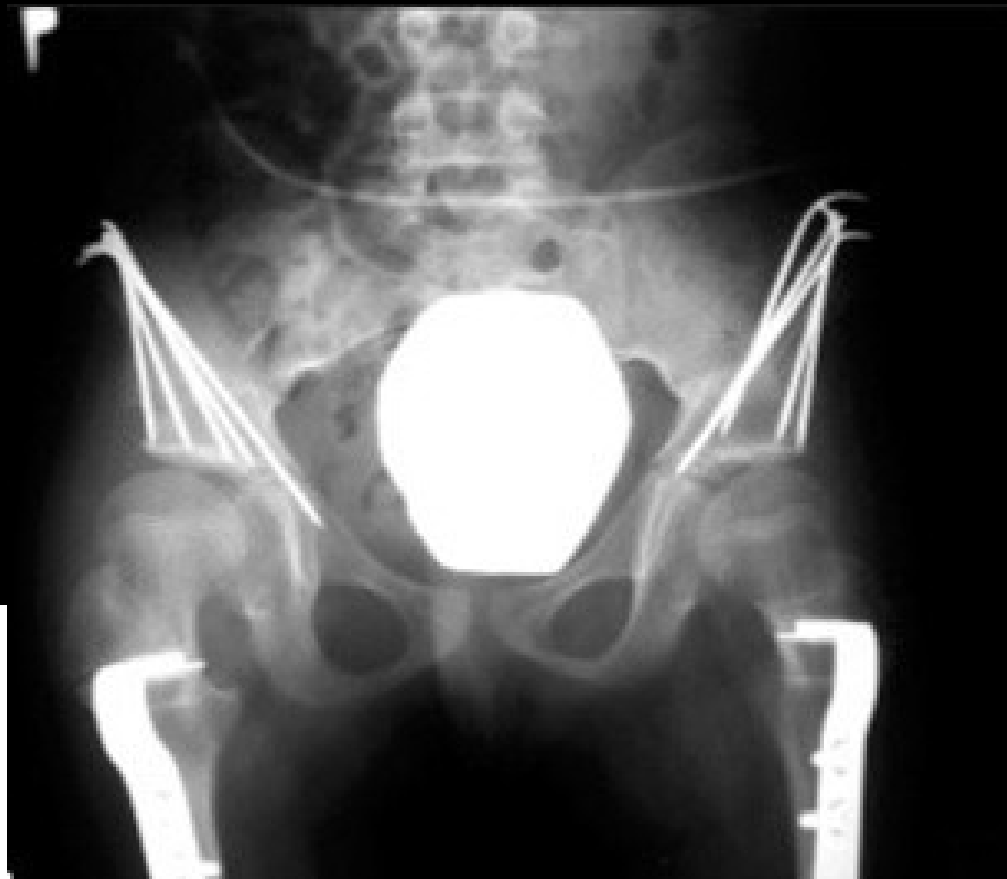- na [www.ortho.cz](#)

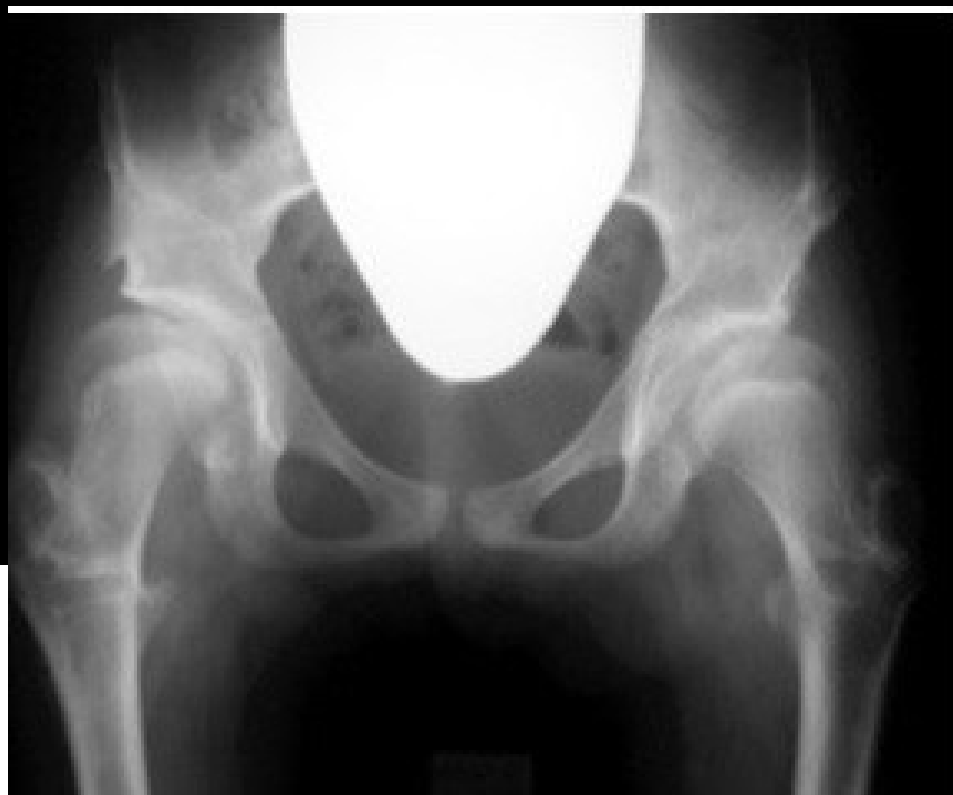- **Luxované kyčle:**

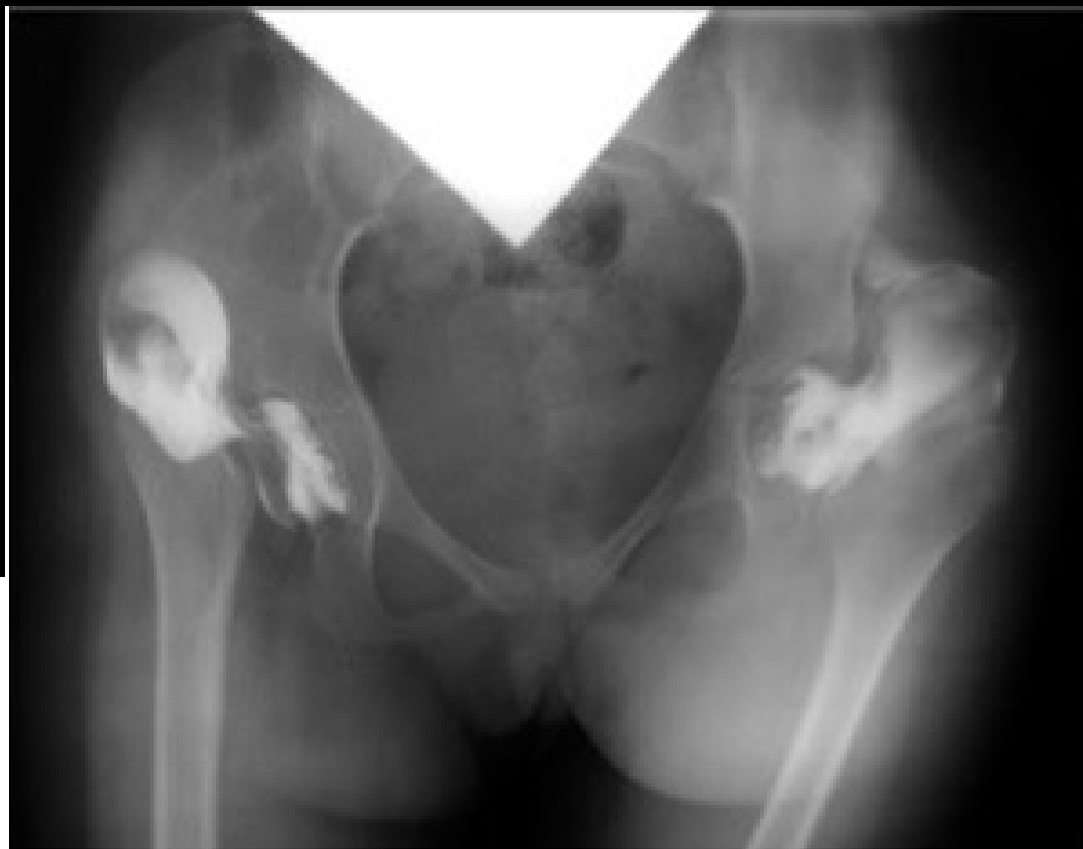- stejný princip jako u subluxované kyčle
- bifurkační intertrochanterické osteotomie s centrací malého trochanteru do acetabula

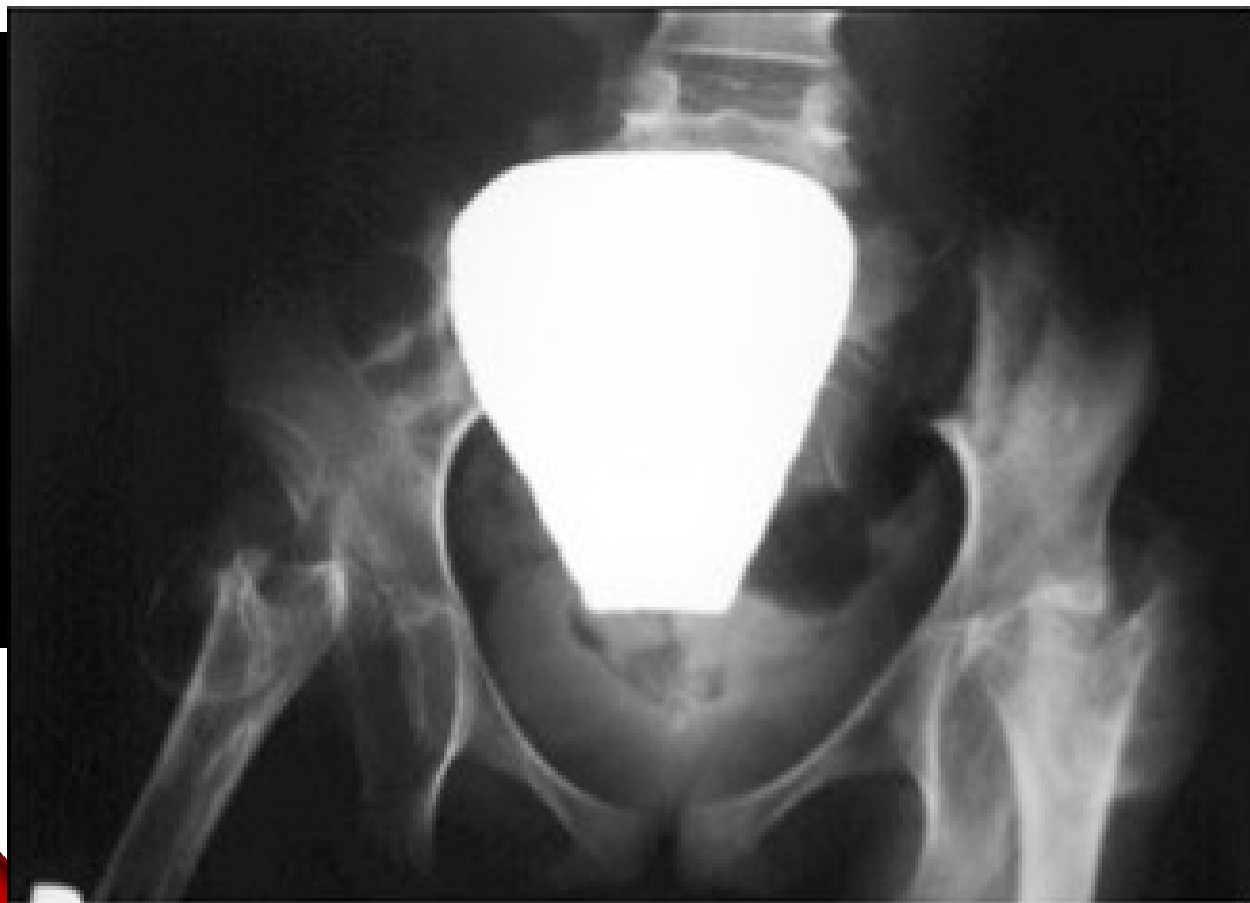

U starších pacientů implantace TEP s následnou sádrovou
spikou na 4 týdny










KOLENÍ KLUB

- nejčastěji flekční kontraktura pro spasticitu hamstringů
- skrčenecká chůze
- zkrácení stojné fáze kroku, m.quadriceps femoris je přetížený jak protitah flexorů a přetěžuje se femoropatelární kloub
- nejprve rhb, sádra, ortézy, následně protětí hamstringů v podkolenní jámě + ev. dorzální kapsulotomie nebo extenční suprakondylická osteotomie

m.biceps femoris, m.semimembranosus a gracilis jsou prodlužovány příčným dvojitým pásem, který se táhne podél tub.tibie a přechází do šlase

- při patelnární kontraktuře dochází k delšímu přenosu tub.tibie
- při výrazné kontraktuře dochází k přenosu se přenáší distální úpon m.rectus femoris na tub.tibie a tím se změní jeho funkce natahovače kolena na ohýbače

- Velmi časté deformity
- pes equinus při zkrácení m.triceps surae
- pas equinovarus, equinocavovarus (kontraktura m.tib.ant., m.tib.post.), pes valgus (mm.peroneum)



Pes equinus

- do 3.let věku ortézy, fyzioterapie, poté botulotoxin, sádra, ortézy, po 6.roku věku chirurgické prodloužení

Pes equinovarus

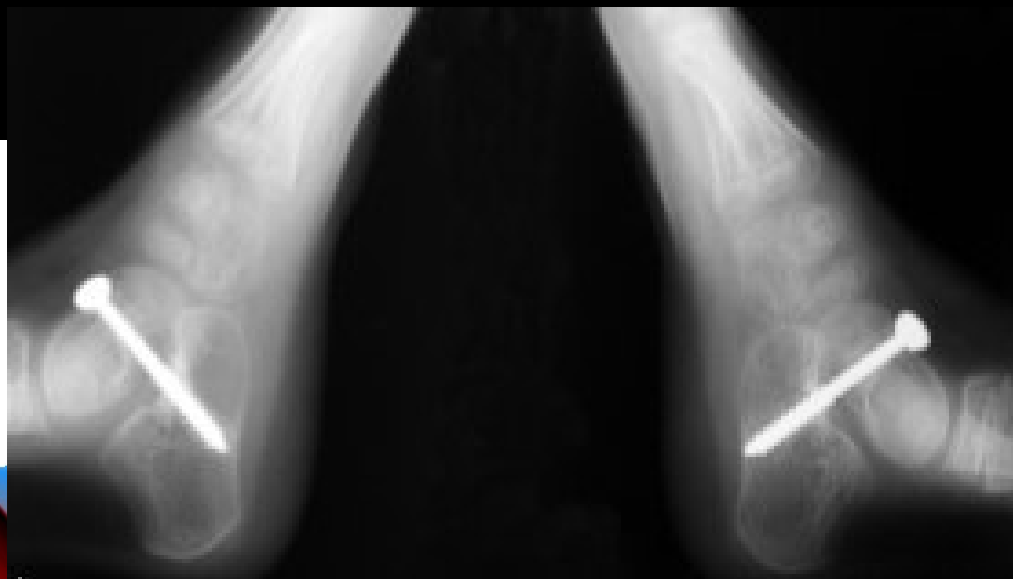
- operační korekce: prodloužení šlach m.tibialis anterior a m.triceps surae u dynamické vady; pokud je rigidní typ, poté osteotomie patní kosti nebo trojí déza subtalo

Pes valgus

- prodloužení šlachy m.tibialis posterior a korigující osteotomií patní kosti (Evans), korigující osteotomie subtalárního kloubu (artroereiza), klinická korigující osteotomie patní kosti (Dwyer), trojí déza subtalo

Arthroereiza dle Crawforda:

- šroub zavedený přes krček talu a sinus tarzi do patní kosti
- snaha o vyvrání a zvýšení pevnosti vazů držící kloubu
- extrakce ze 3-4 roky



Prodlužovací osteotomie patní kosti dle Evanse:

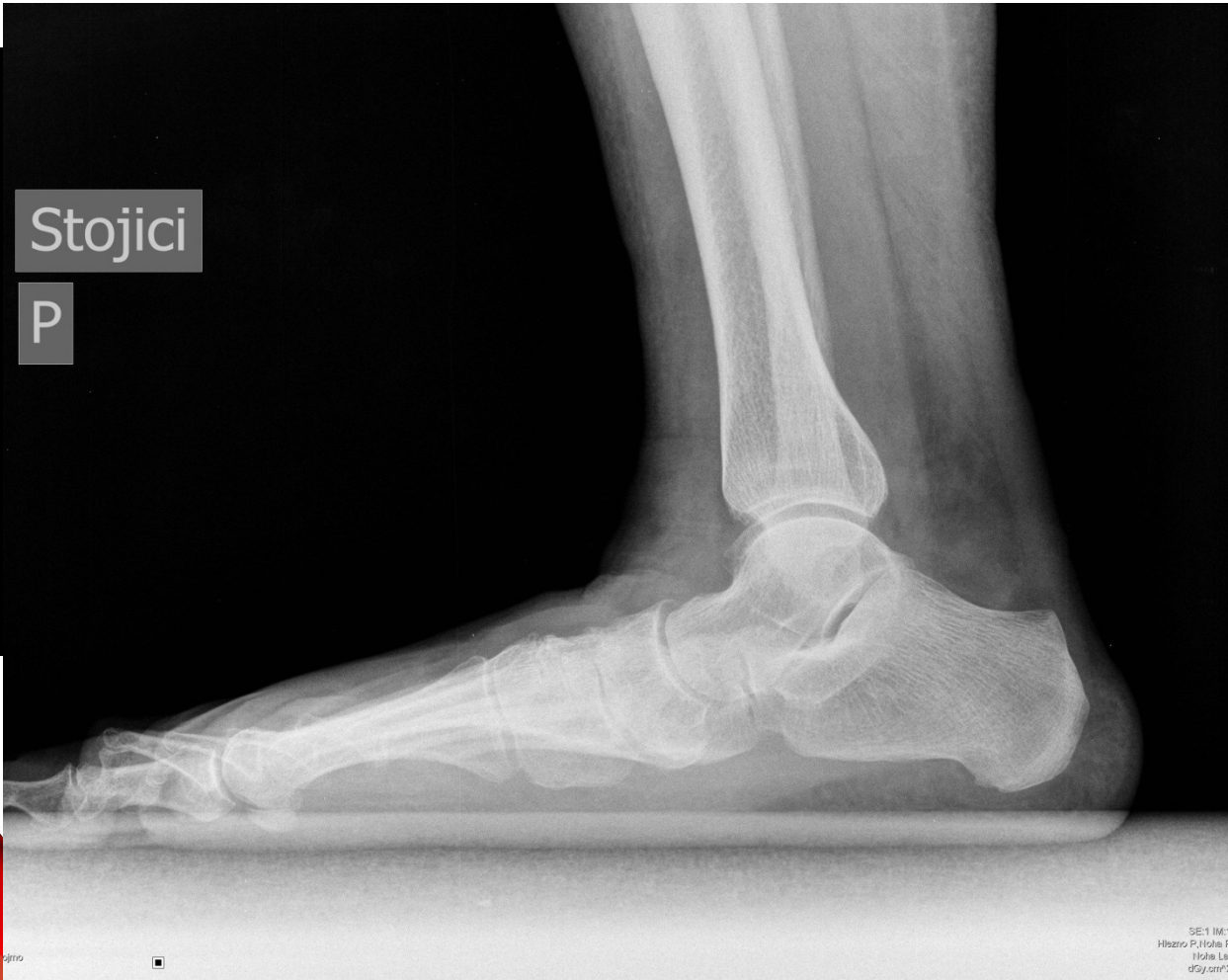- často spojeno s prodloužením Achilovy šlachy
- kostní štěp z pánve se vloží do osteotomie patní kosti na laterální straně přední části kalkanea
- jako prevence elevace mediálního pilíře nohy se zároveň prolouhuje komplex m.triceps surae, m.peroneus brevis, osteotomie se zúžuje a vytváří klín u plantární

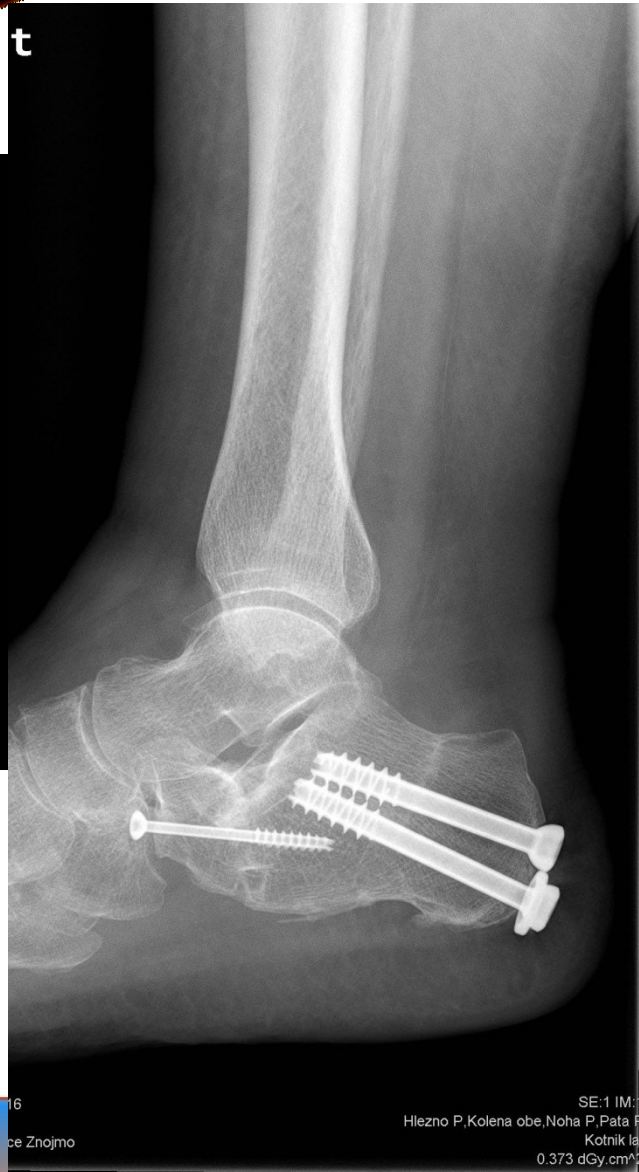
Klínovitá osteotomie patní kosti dle Dwyera:

- posunutí zadní části patní kosti mediálně

Stojici

P





t

16

ce Znojmo

SE:1 IM:1
Hlezno P.Kolena obe.Noha P.Pata P
Kotnik lat
0.373 dGy.cm^2

Další výkony na noze u DMO:

Tenomyotomie:

- nejčastěji prolongace m.triceps surae
- protíná se aponeuróza m.triceps surae ve tvaru obráceného V mediánní septum m.soleus (Vulpiova operace)
- prodloužení Achilovy šlachy dle Whitea (skluzná tenotomie)

- na operaci SD pod koleno 4. Střední, poté AFO ortéza a na nos

- prodloužení Achilovy šlachy dle Whitea (skluzná tenotomie),
krátké fibulární tenotomie

Šlachové transpozice:

- přenos m.tibialis posterior přes membrána interosea dorsálně do os cuneiforme II k posílení dorsální flexe hlezna
- přenos celé nebo části šlachy m.tibialis anterior do os cuboideum nebo do báze V.MTT k posílení everze nohy

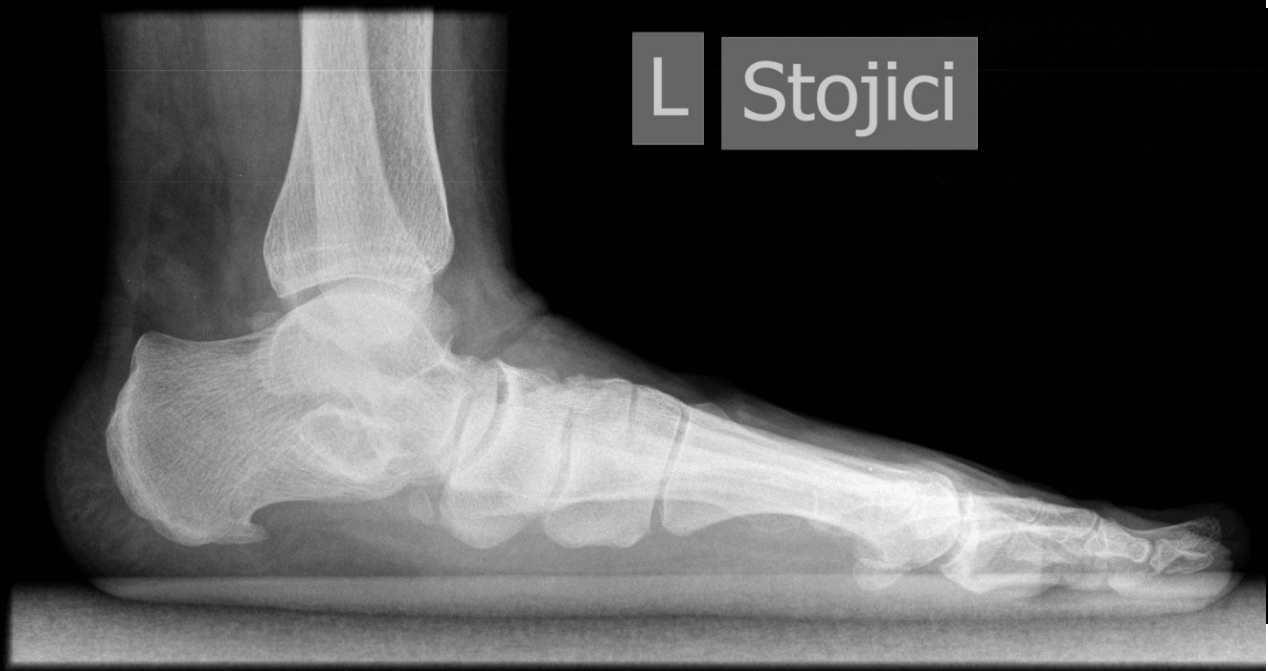Osteotomie kostí tarzu:

- korekce zadní částí nohy – OT kalkanea

- k
(V ost

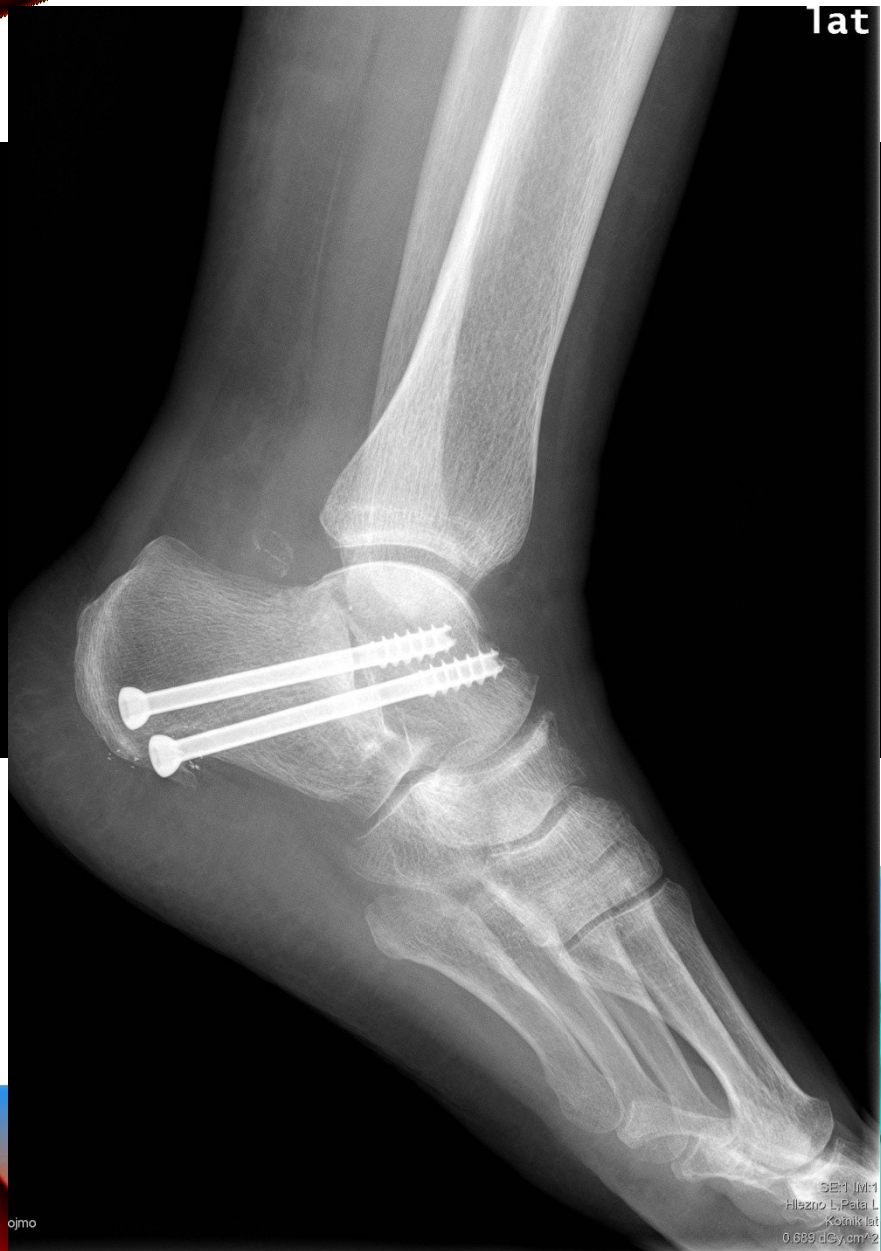Artrodézy:

- po ukončení
- subtalární kloub, trojí déza subtalo



L

Stojici



lat

3E1 IM1
Hlezno L, Pata L
Kotnik lat
0.689 dSy,cm²

ojmo

PROTÍ KONTAKTŮM

- Rameno je addukci a vnitřní rotaci
- Loketní kloub ve flexi
- Předloktí v pronaci
- Zápěstí a prsty ve flexi, stočeny ulnárně, palec přitažen do dlaně
- Cílem je zlepšit sebeobsluhu
- Konzervativní léčba je stejná jako u DKK

- prodloužení
 - posílení funkce
 - artrodézy
- ...achovými přenosy



Ramenní kloub:

- operační terapie zřídka
- prodlužování m.pectoralis maior, transfer m.latissimus dorsi

Loketní kloub:

- uvolnění flekční kontraktury, Z plastikou flexorů

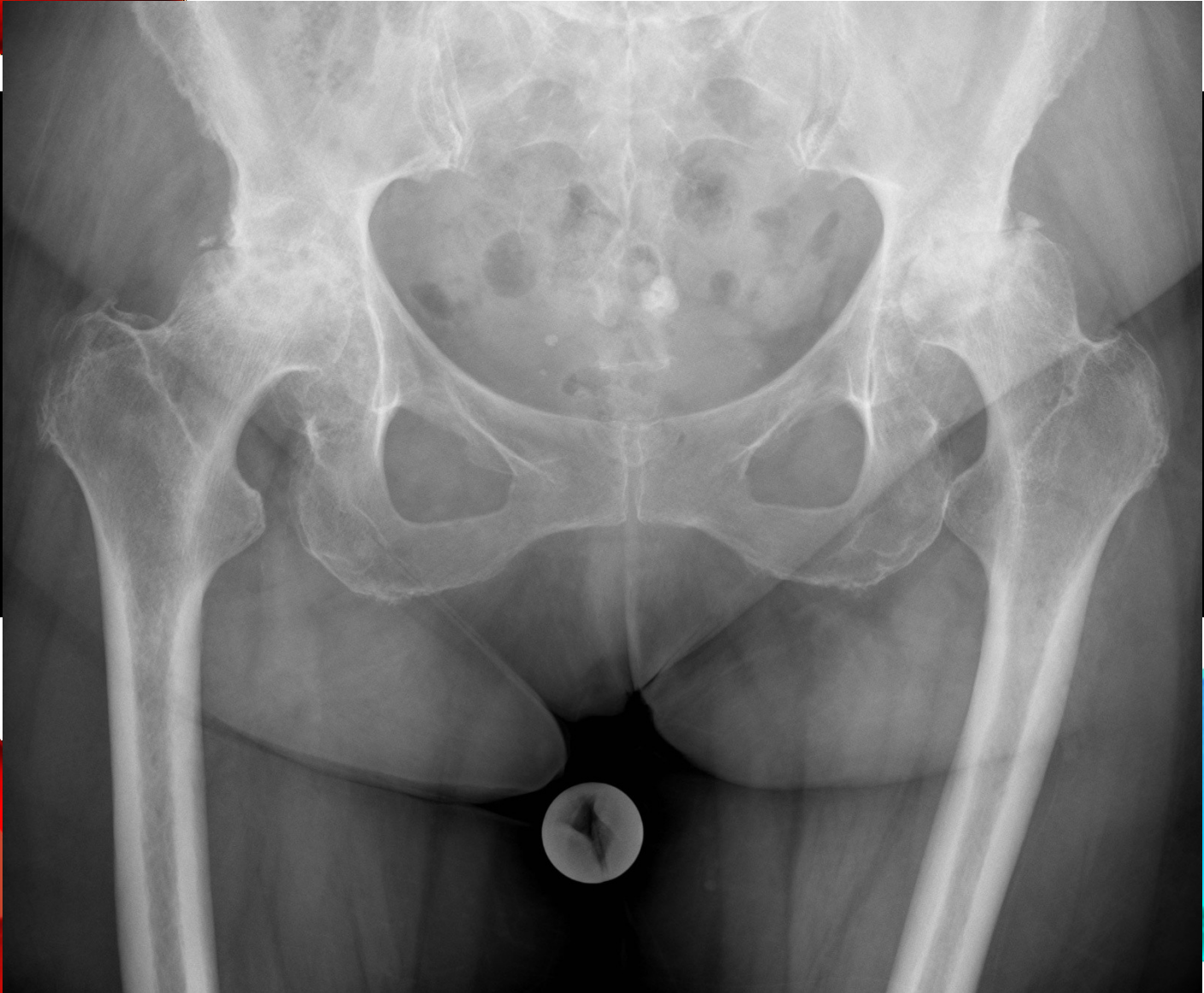
Pře

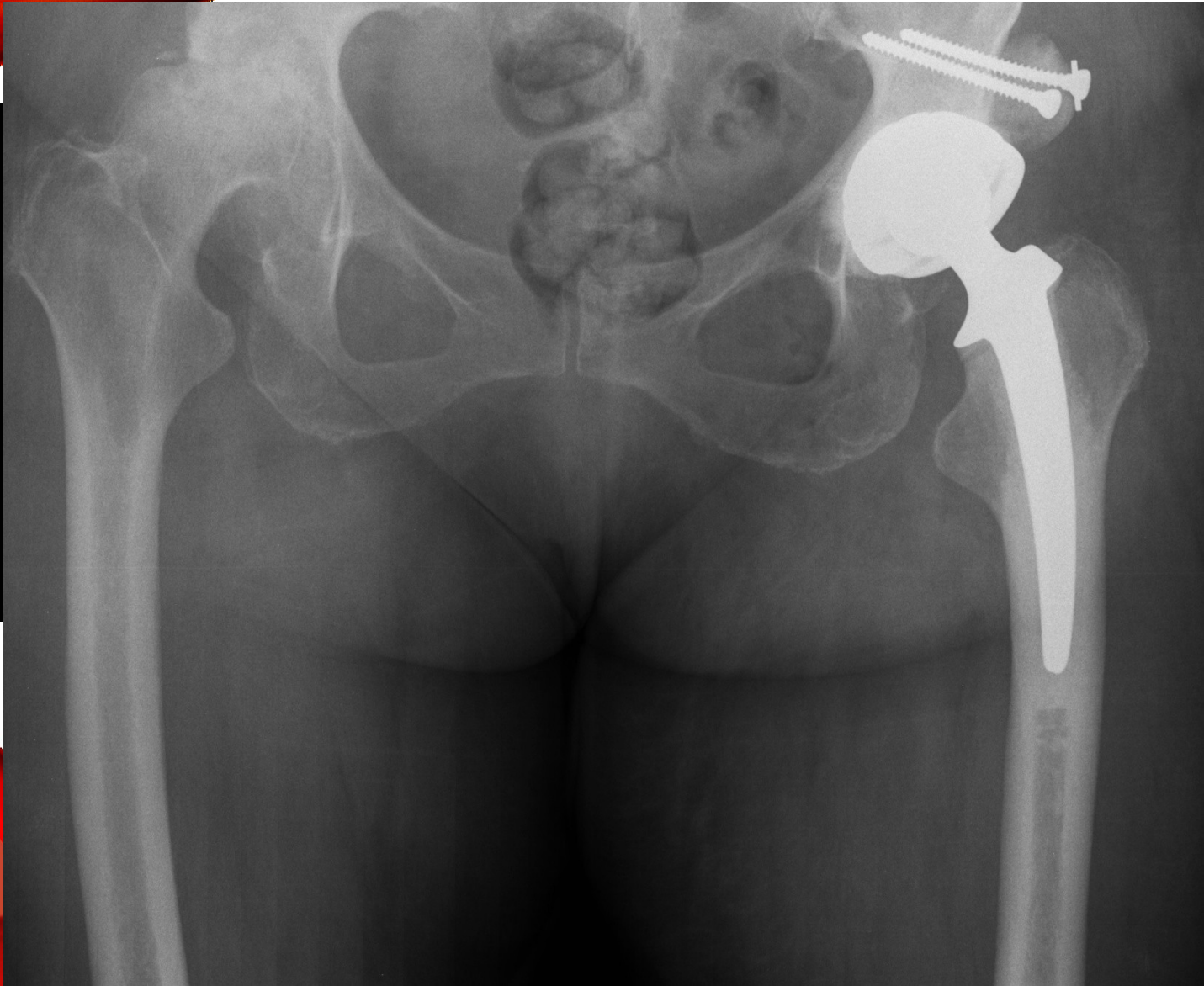- uvolnění m.pronator teres
do místa m.
- 

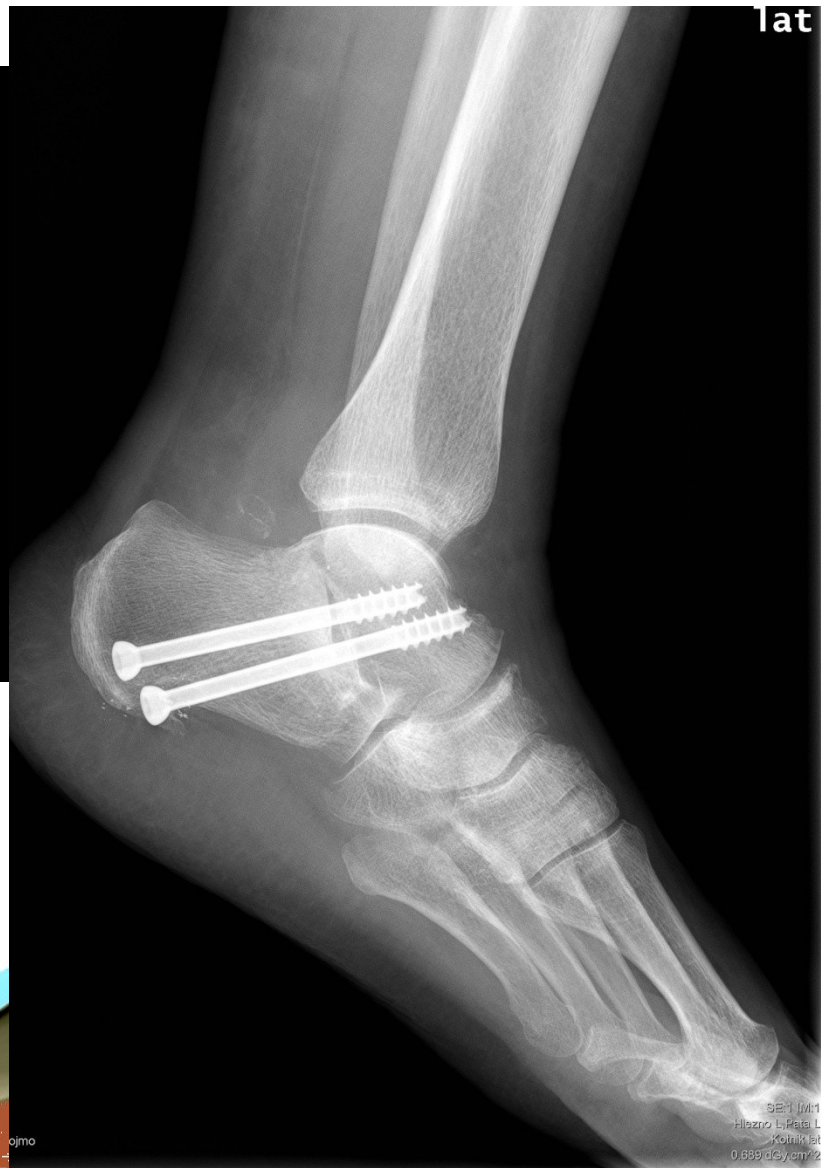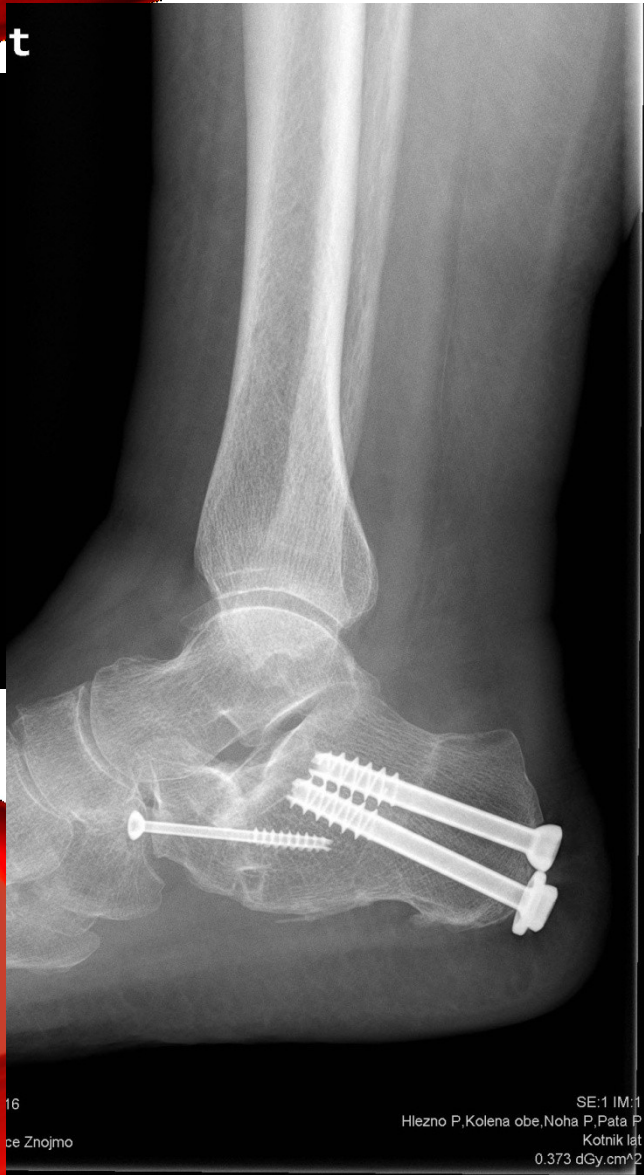Zápěstí a prsty:

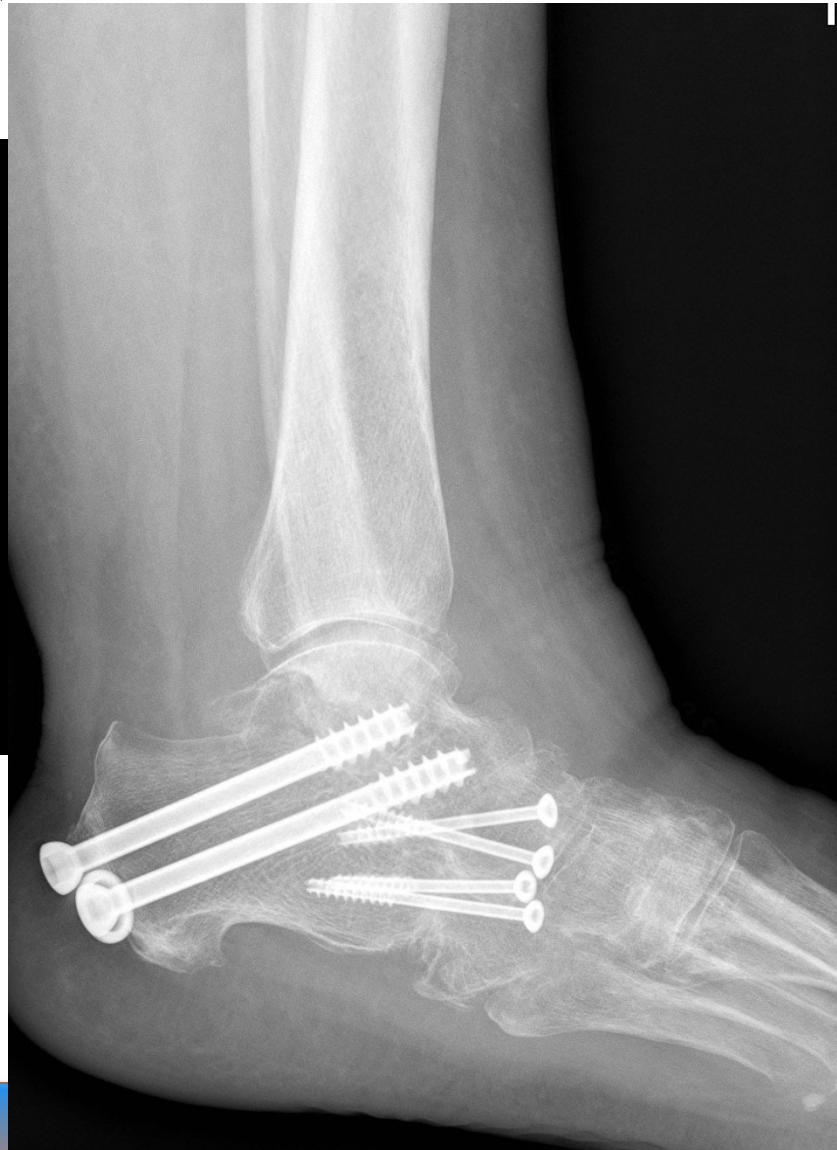- uvolnění flexorů a posílení extenzorů zápěstí a ruky
- přenos m.flexor carpi ulnaris do šlachy m.extensor carpi radialis brevis nebo do šlach extenzorů prstů (Greenova-Banksova operace)
- využití m.flexor carpi radialis, palmaris longus, brachioradialis
- prodloužení flexorů v myotendinózním přechodu
- palec je uvolněn kožní Z plastikou meziprstní komisury,

uv
posil











DMO

- celosvětově závažný zdravotní a socioekonomický problém
- existují multidisciplinární programy, které sledují další vývoj jedinců (např. Americká akademie pro dětskou mozkovou obrnu a vývojovou medicínu)

- lé



Dečki za pozornost

