

Aseptické kostní nekrózy

MUDr. Martin Komzák Ph.D.

Aseptické kostní nekrózy

- Defekt v kosti na podkladě poruchy cévního zásobení
- Příčina: porucha lipidového metabolismu, DM, srpkovitá anémie, kesonová nemoc, trauma,...alkohol!!!

Velmi často není příčina známa...

Aseptické kostní nekrózy

- Lokalizace:
- Proximální humerus, distální humerus, kosti zápěstí, hlavice femuru, med.kondyl tibie, metatarzy

Aseptické kostní nekrózy

- Klinické projevy:
- symptomatická...sekundární projevy DEGENERATIVNÍHO procesu (bolest, omezení pohybu, palpační citlivost)

Aseptické kostní nekrózy

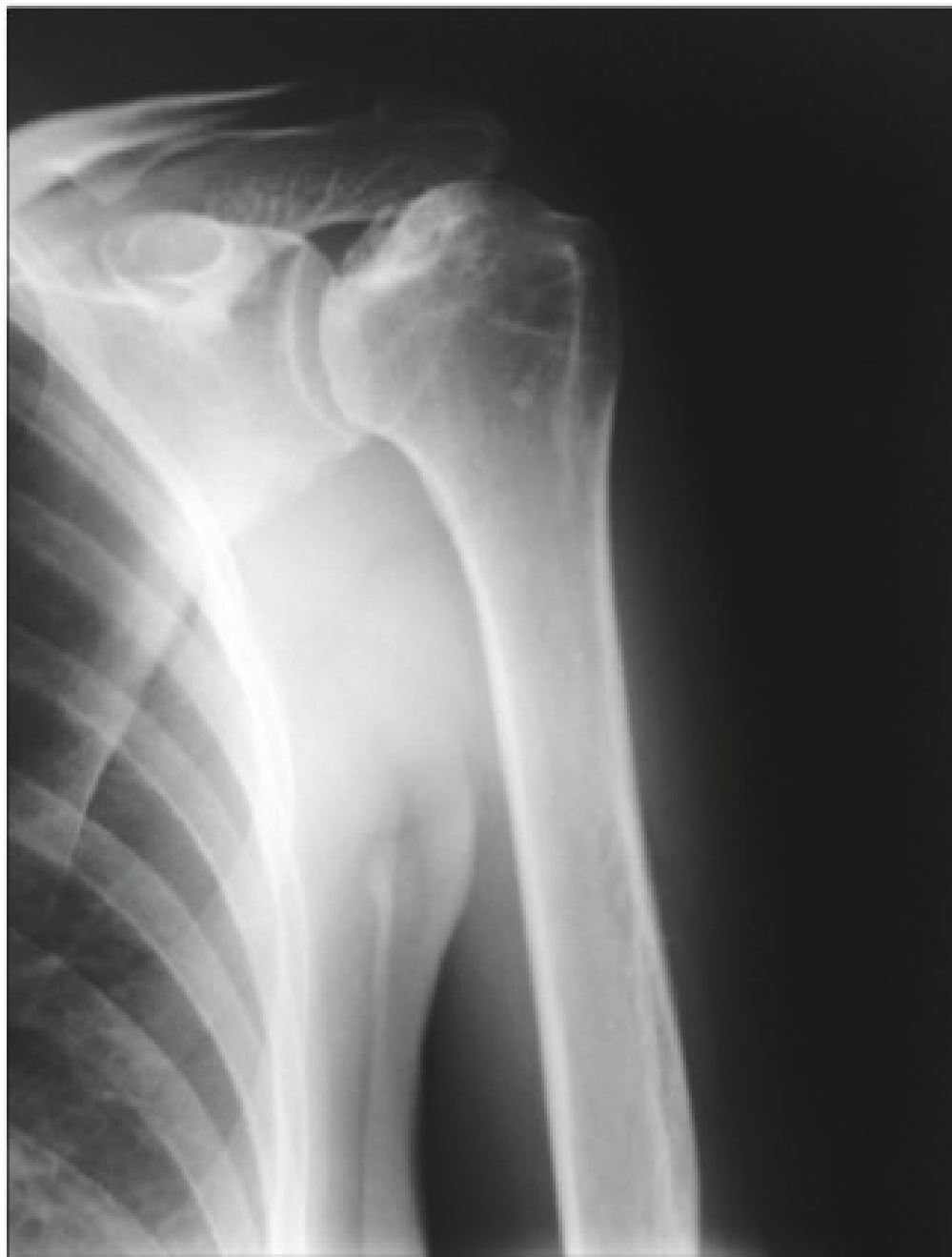- Diagnostika:
- RTG – v počátečních stádiích bez možnosti záchytu; postupně stádium fragmentace, reparace a konečná tvarová deformita (linie projasnění pod subchondrální kostí, změna kontury kloubu)
- MRI, CT, scintigrafie skeletu

Aseptické kostní nekrózy

- Léčba:
- Konzervativní
- TEP, CKP, osteotomie

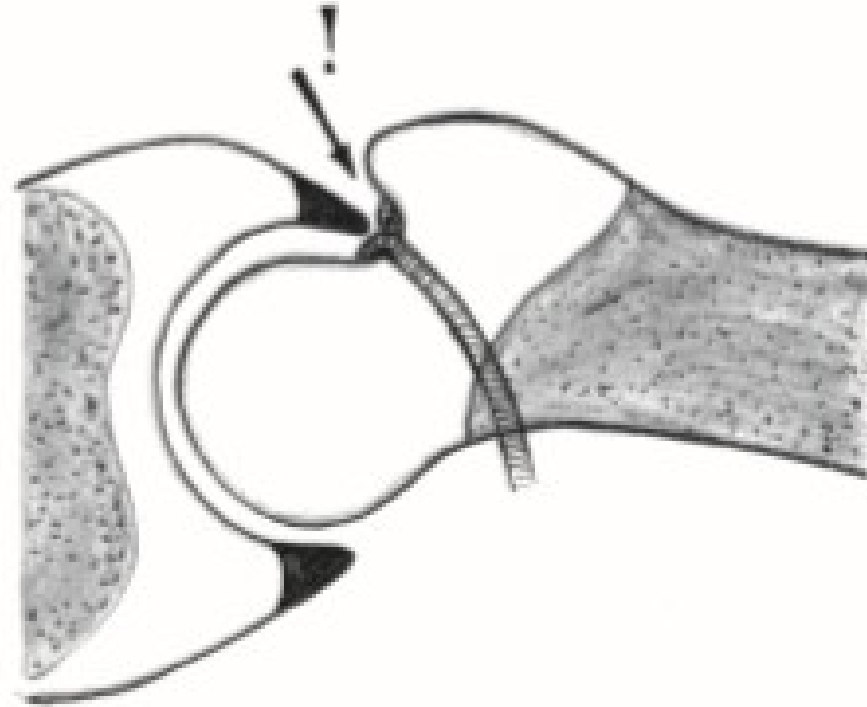
Aseptické kostní nekrózy

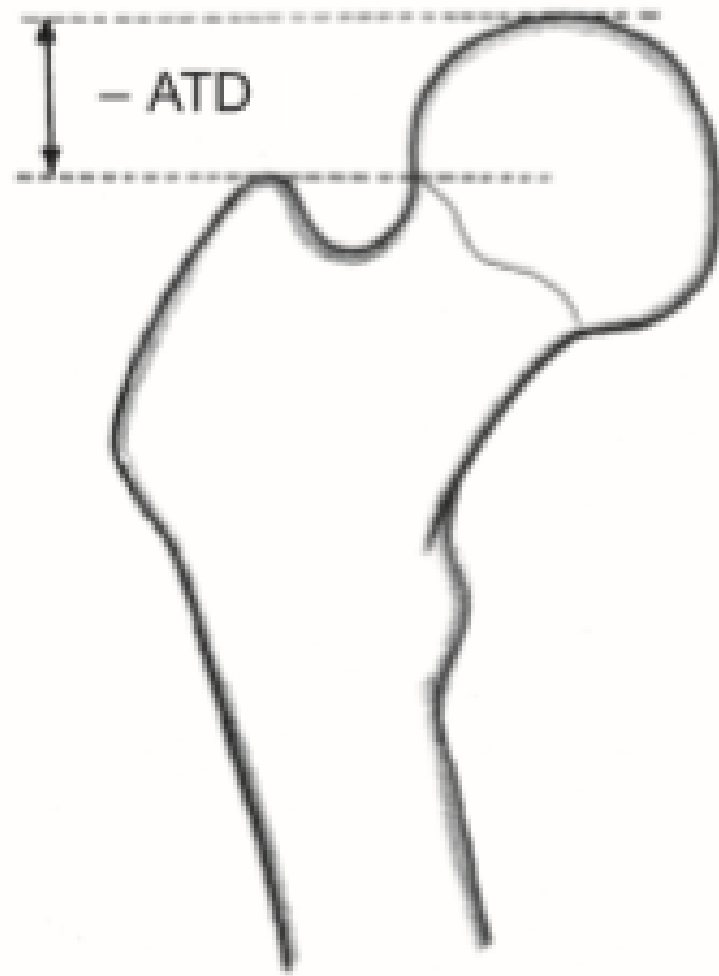
- Léčba:
- Konzervativní
- Kostní návrtky, osteotomie
- TEP, CKP



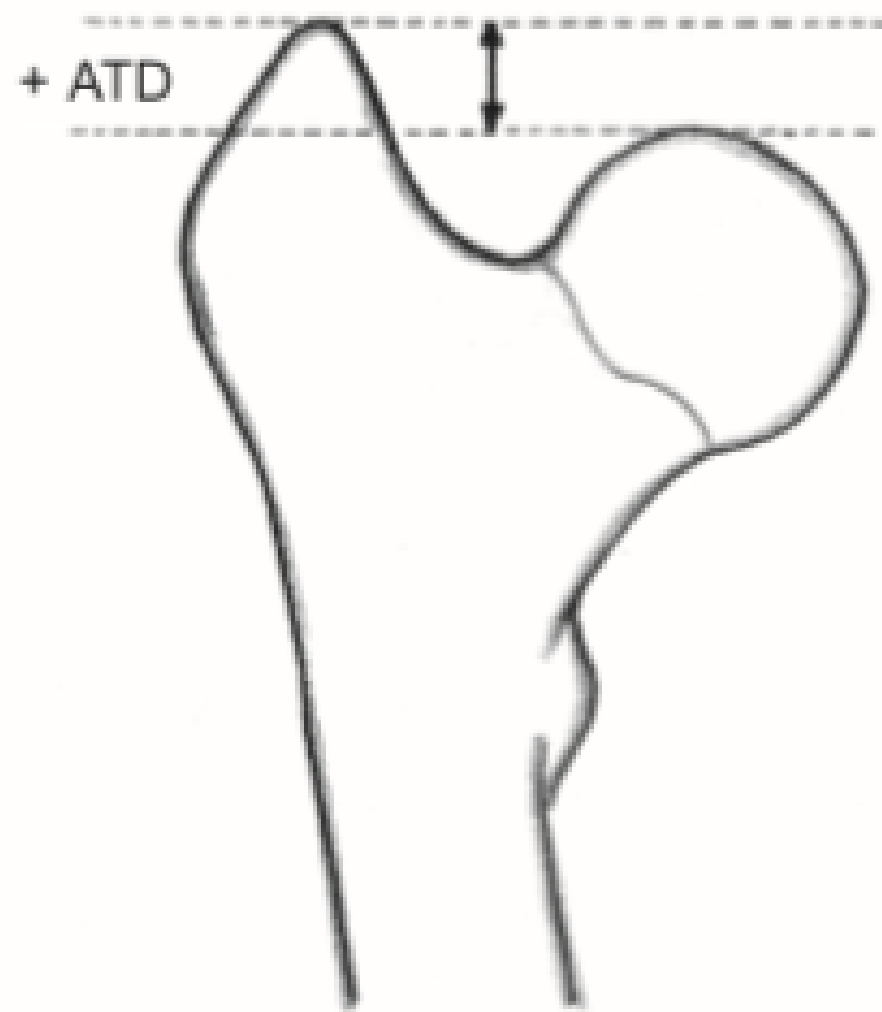
Obr. 17.14 *Aseptická nekróza hlavice humeru (Haasova choroba)*

Ischemická nekróza hlavice femuru

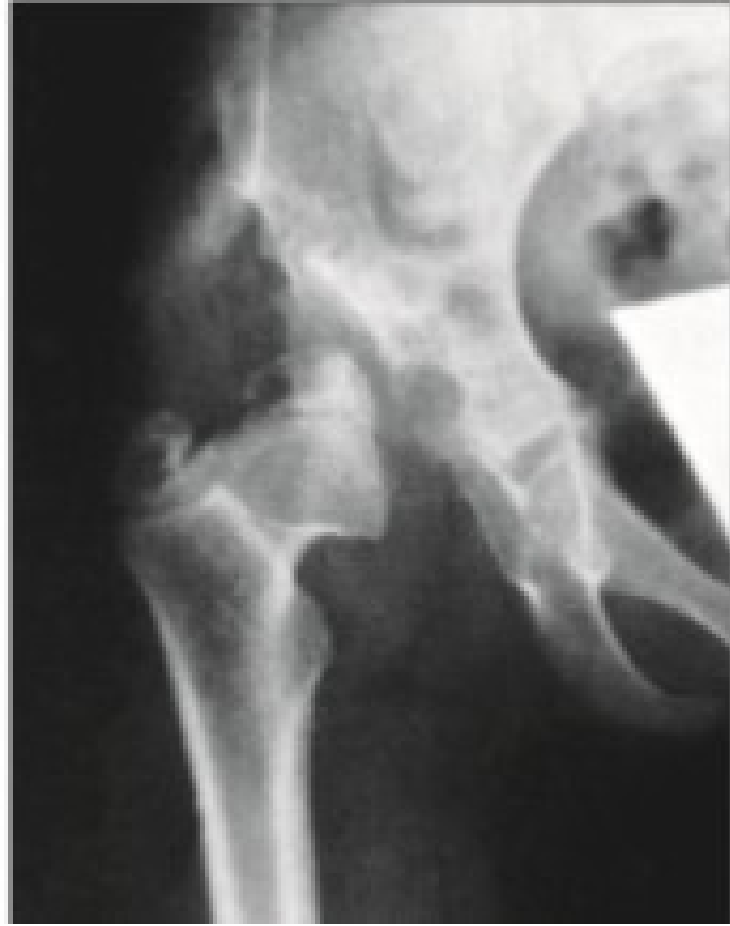
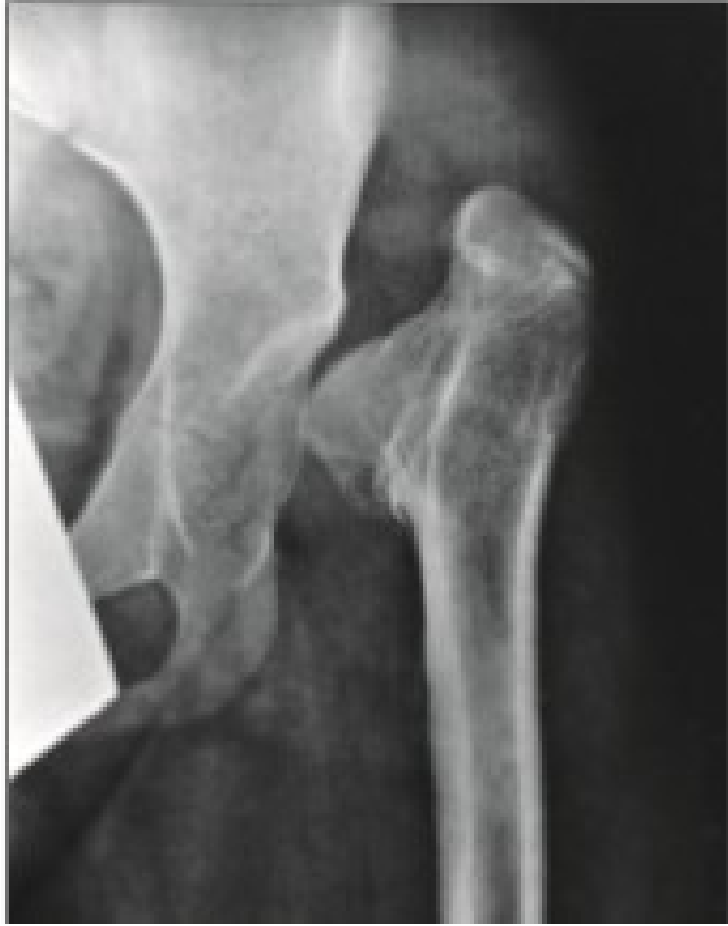


b

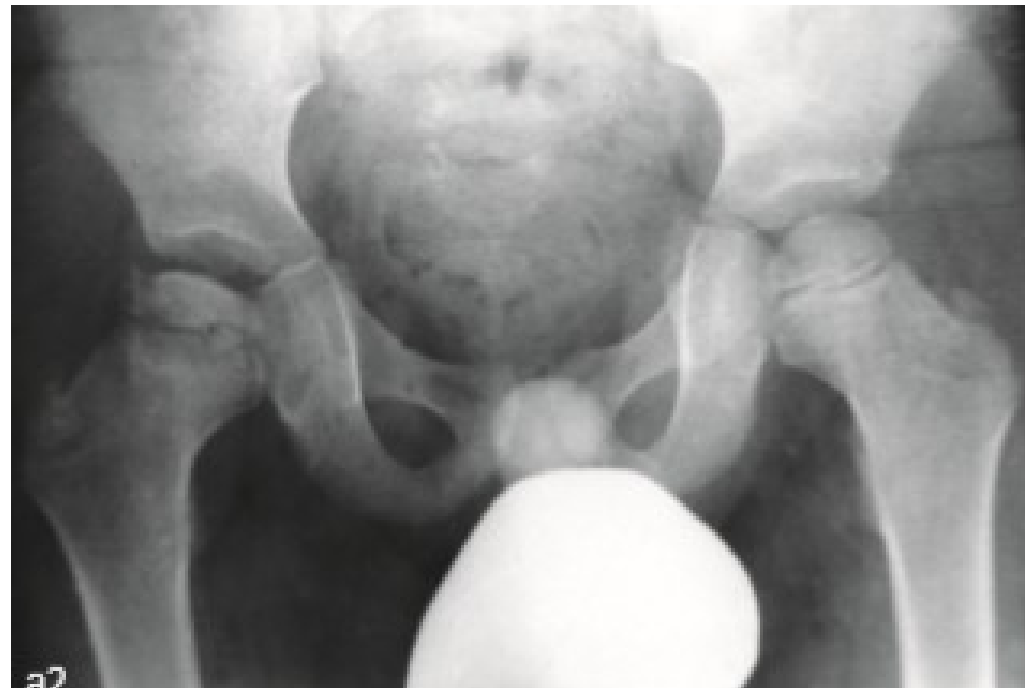

c



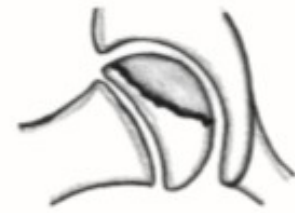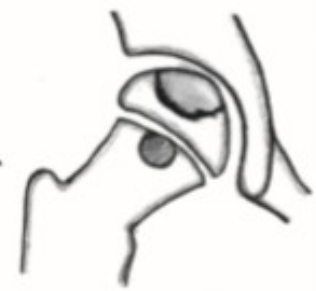Morbus Perthes

- Porucha cévního zásobení proximální epifýzy femuru

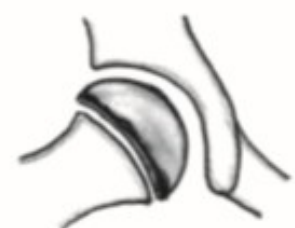
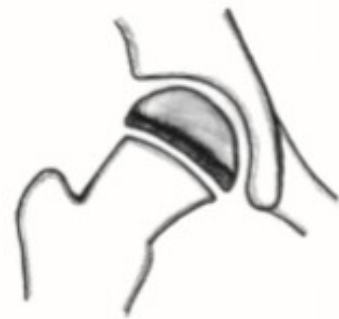
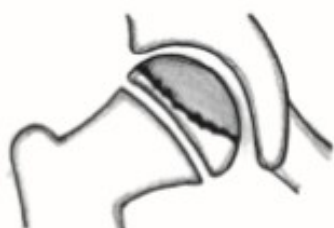
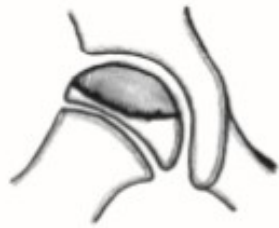
a I.

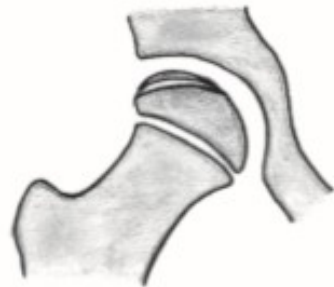

b II.

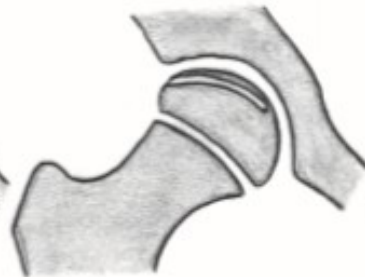
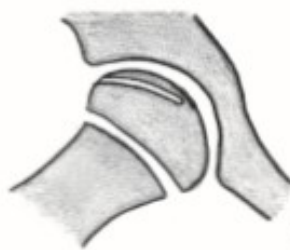

c III.

d IV.



e

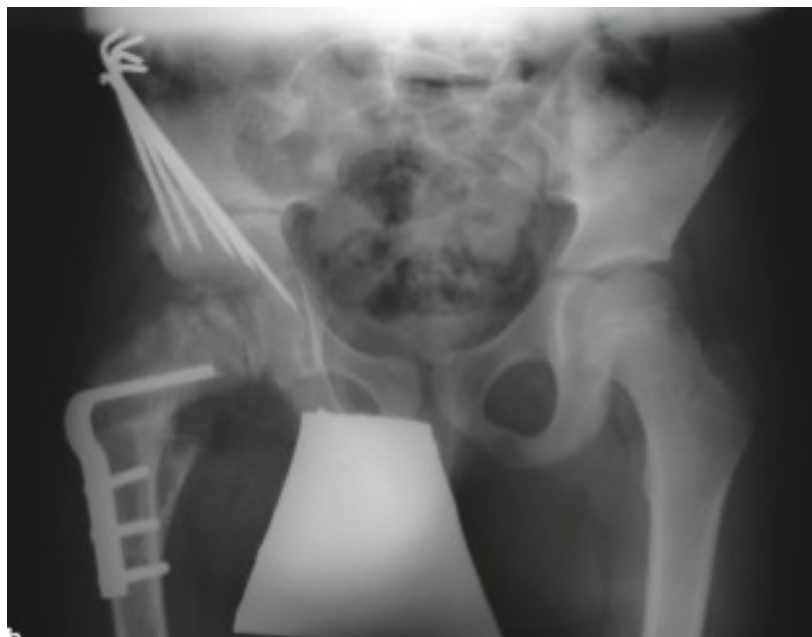

f

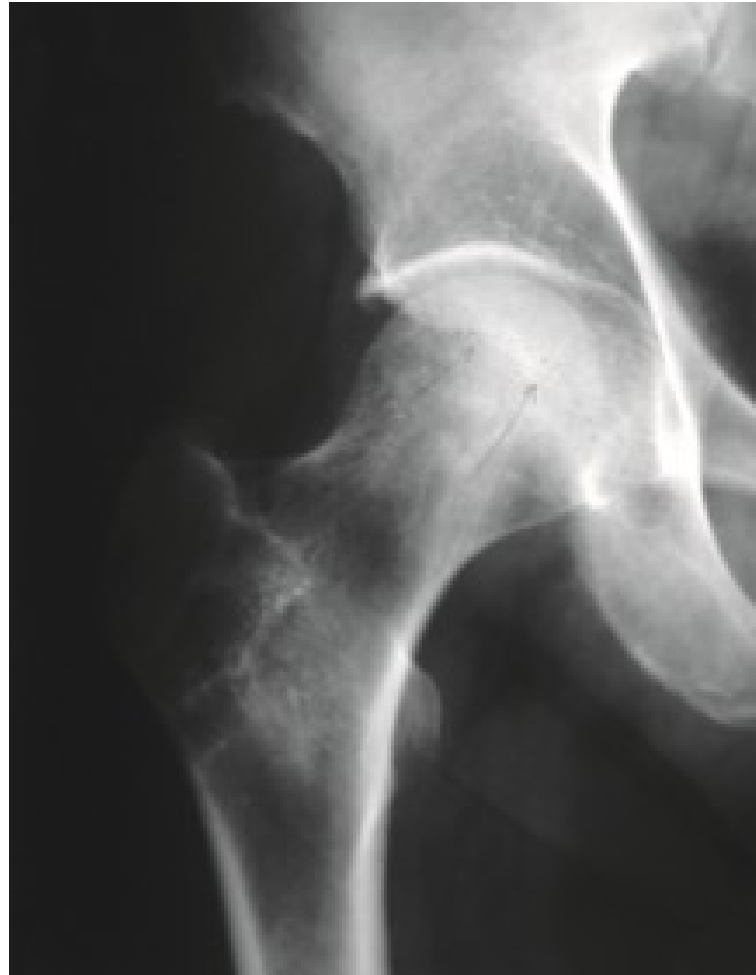

Morbus Perthes

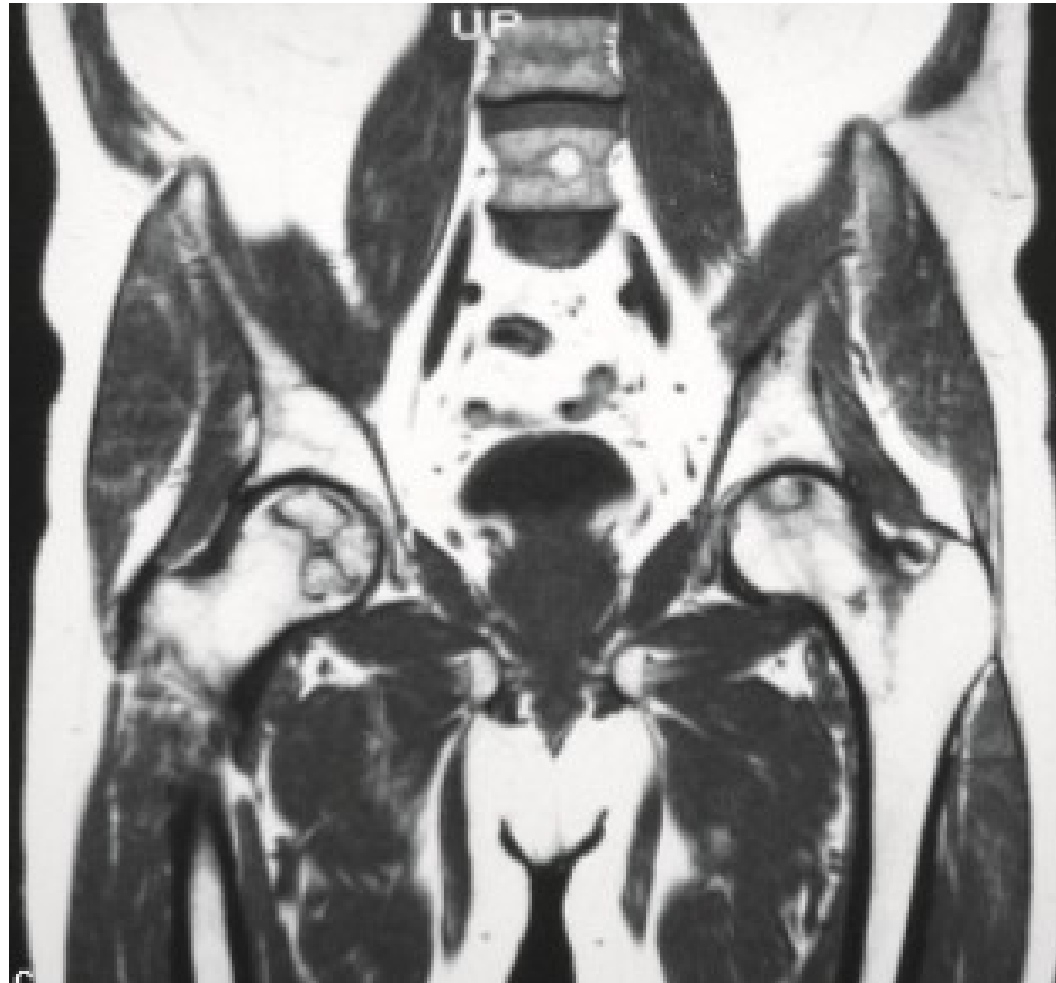
- Osteotomie proximálního femuru s varizací hlavice
- Pánevní osteotomie



Avaskulární nekróza hlavice femuru



Avaskulární nekróza hlavice femuru



Avaskulární nekróza hlavice femuru

- Léčba:
- Dřeňová dekomprese
- Zavedení strukturálního kostního štěpu
- Osteotomie
- CKP, TEP

Disekující osteochondróza

- Lokální aseptická nekróza v subchondrální kosti postihující i kloubní povrch
- Nejčastěji kolenní kloub, hlezenní kloub a kyčelní kloub, méně pak loketní kloub
- Pokud nedojde k samovolnému vyhojení, kostní fragment se oddělí od lůžka i s chrupavkou (disekát)

Disekující osteochondróza

- Forma juvenilní (do 15 let) a adultní
- Nejčastěji mediální kondyl femuru
- Až 30% oboustranně (obě kolena, oba kondyly femuru)

Disekující osteochondróza

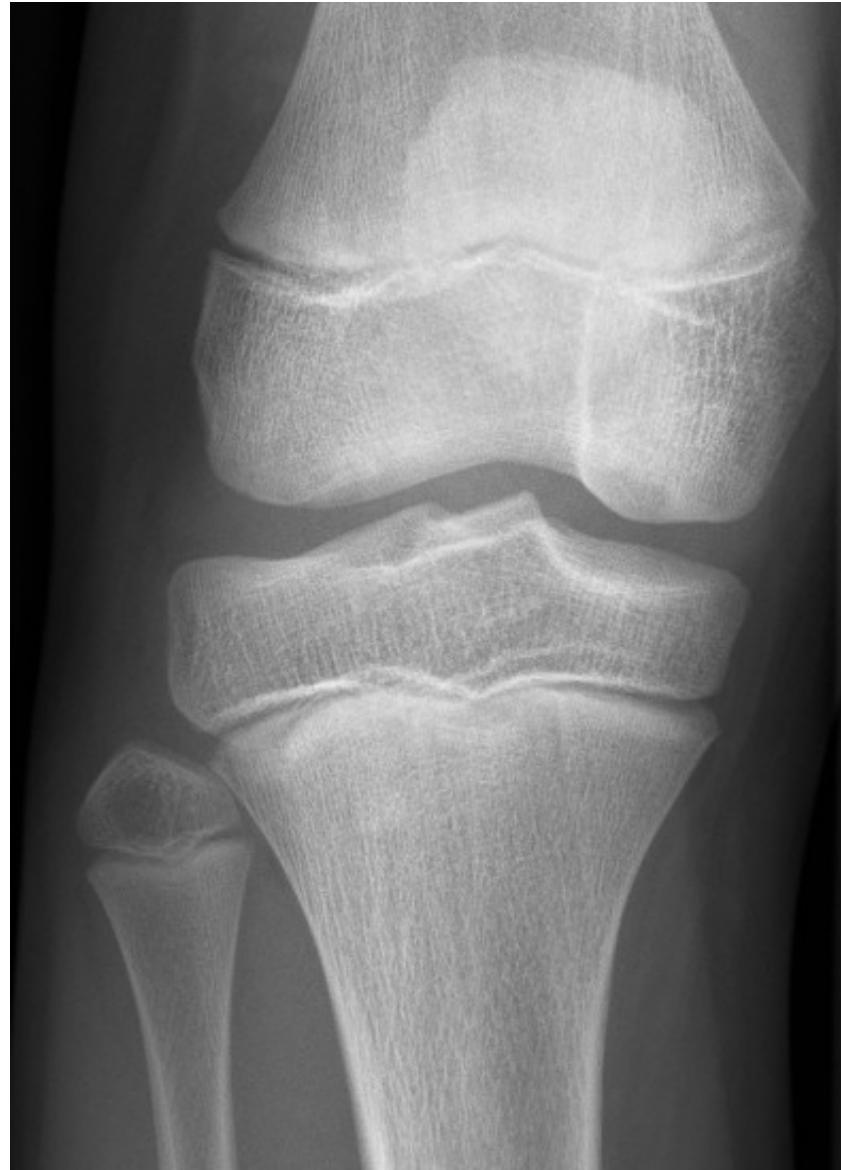- Klinický obraz:

Nejčastěji bolesti po zátěži (zadrhávání v kloubu, výpotky, bolest při extenzi v kloubu)

- Dg.:
 - RTG
 - MRI
 - ASK

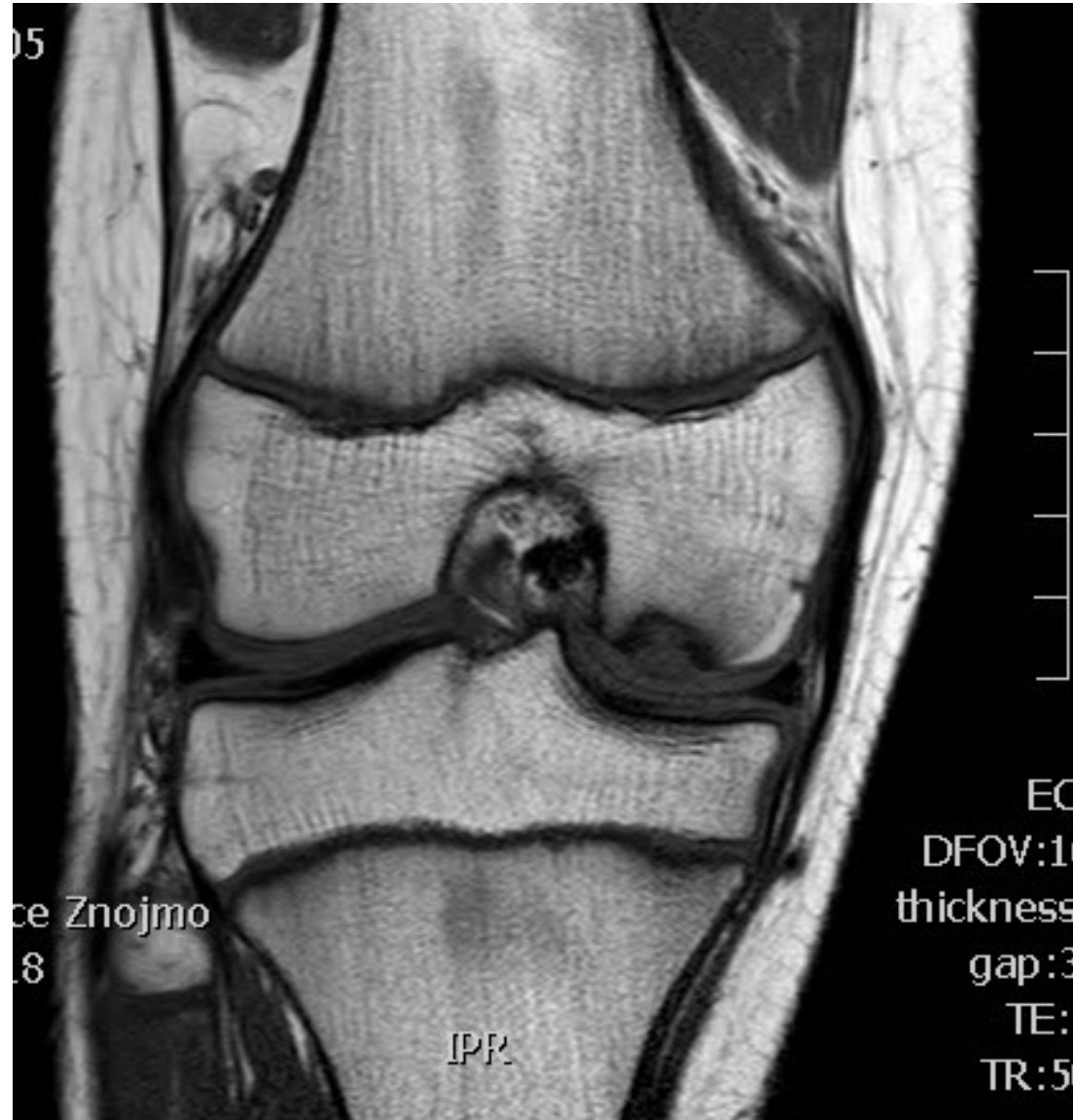Disekující osteochondróza

- RTG



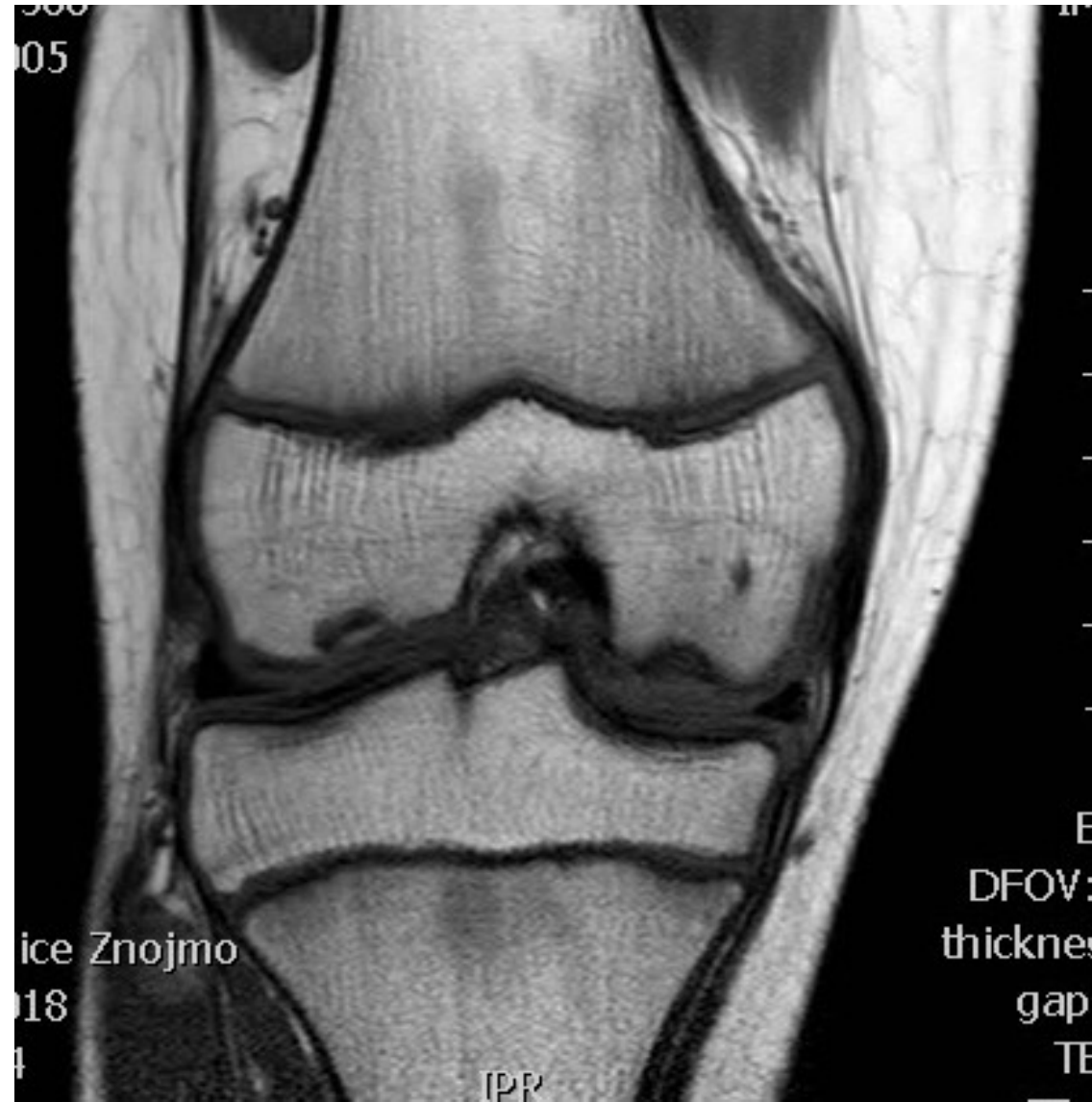Disekující osteochondróza

- MRI



Disekující osteochondróza

- MRI



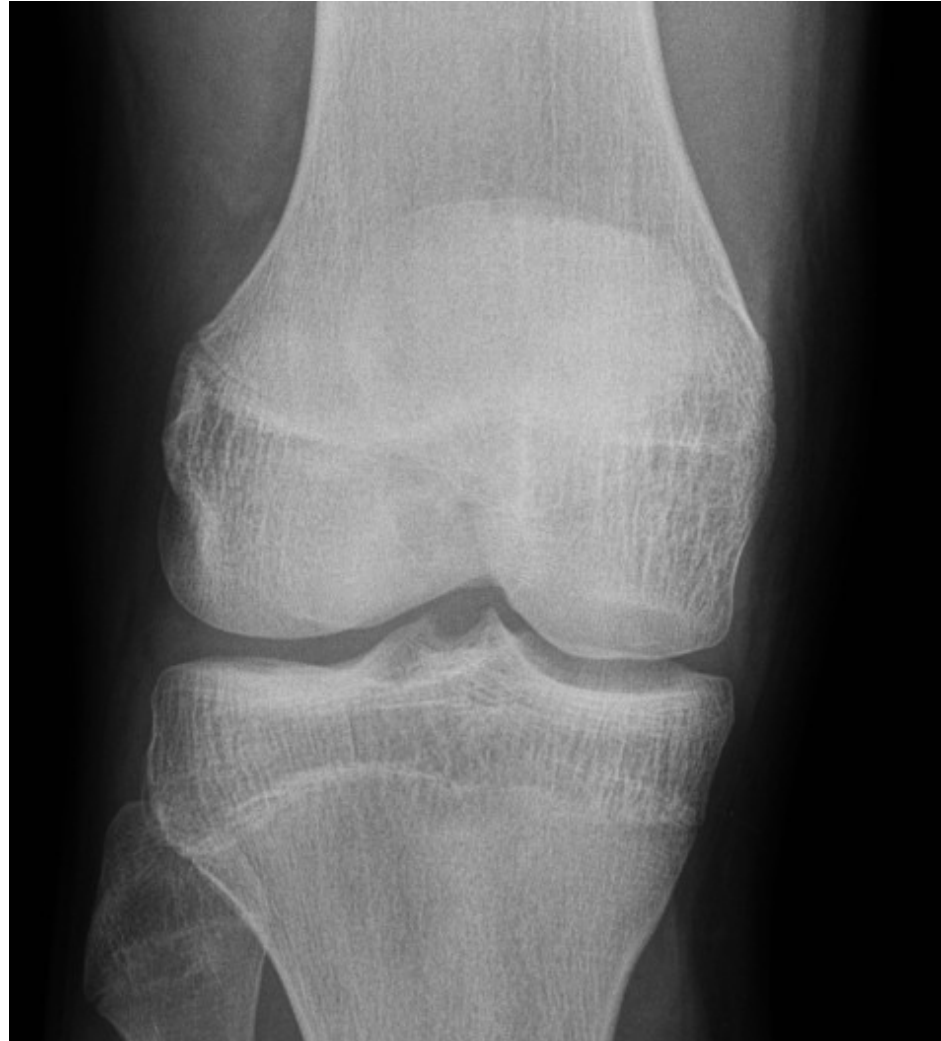Disekující osteochondróza

- Léčba
 - - juvenilní forma konzervativně (zákaz sportu, odlehčení, vložka do boty)
 - - adultní forma operačně (návrty, stabilizace chrupavky v lůžku, mozaiková plastika, náhrada chrupavky s kostním štěpem)

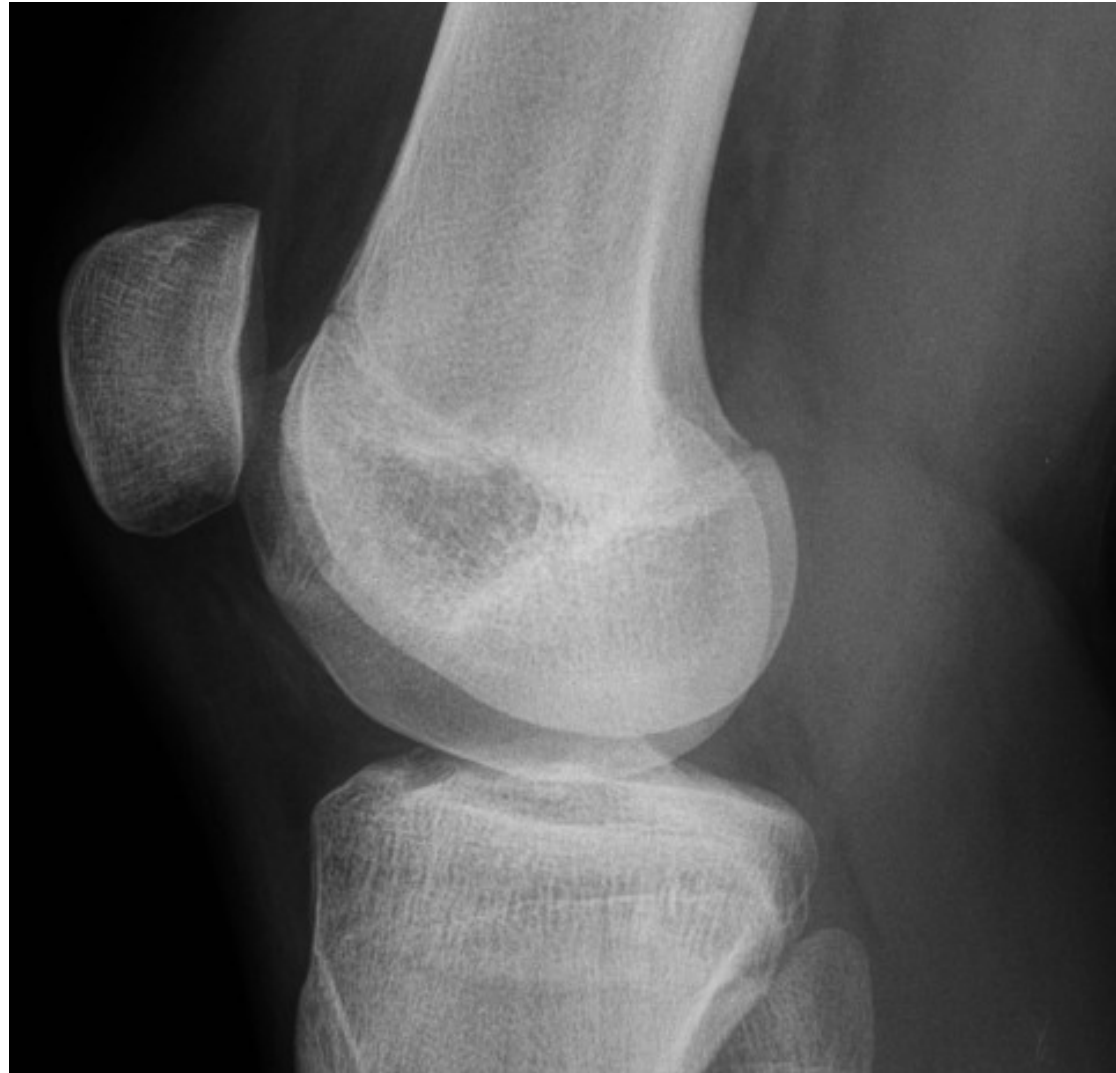Disekující osteochondróza

- Stabilizace v lůžku

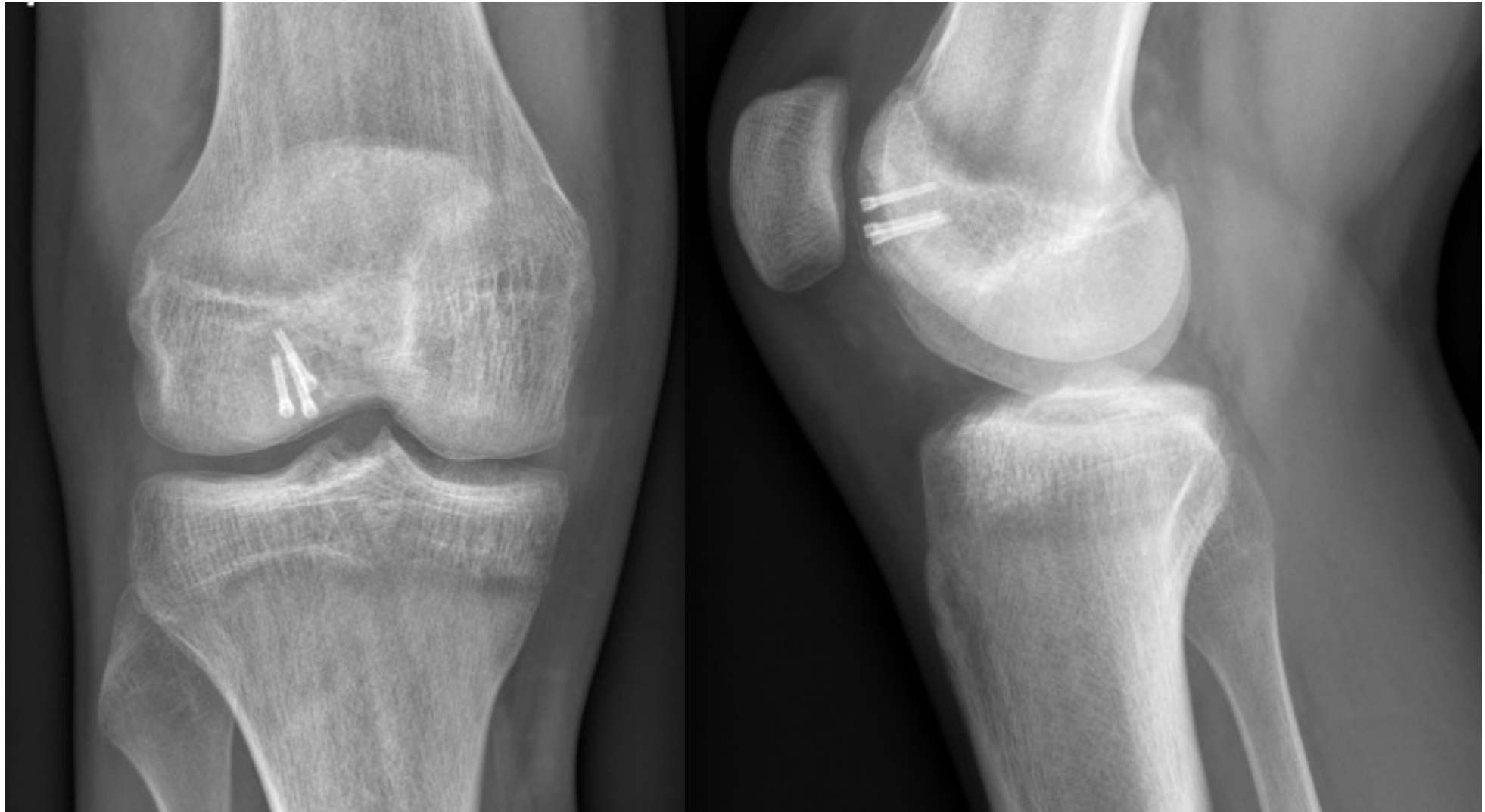
Disekující osteochondróza



Disekující osteochondróza

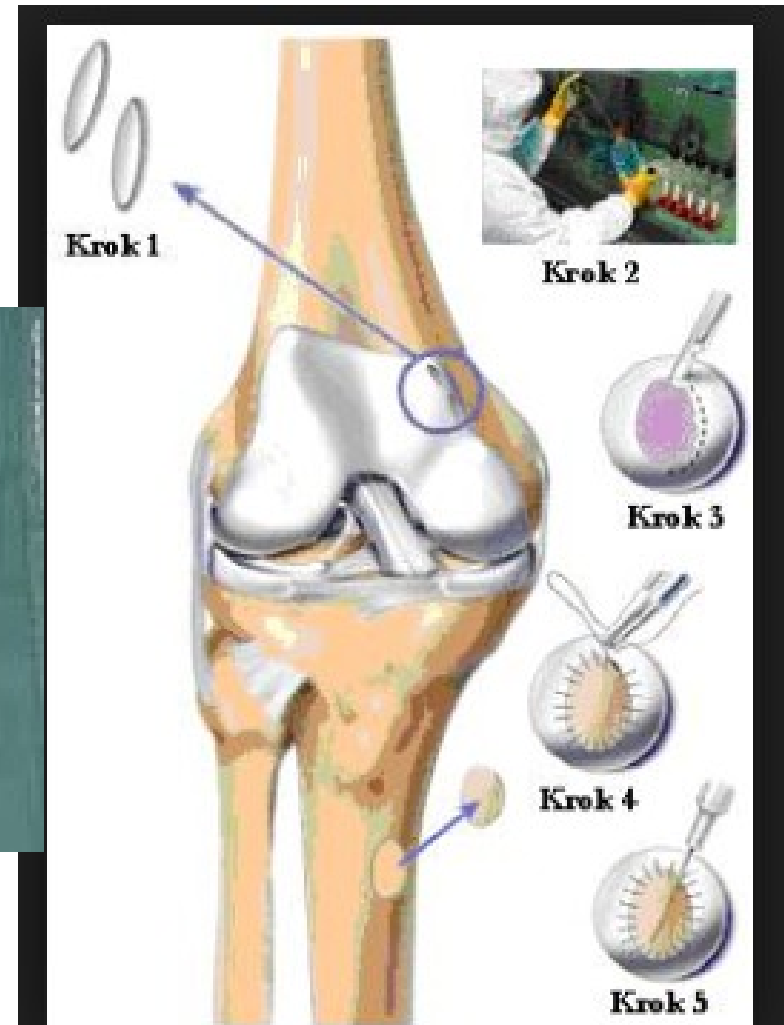


Disekující osteochondróza



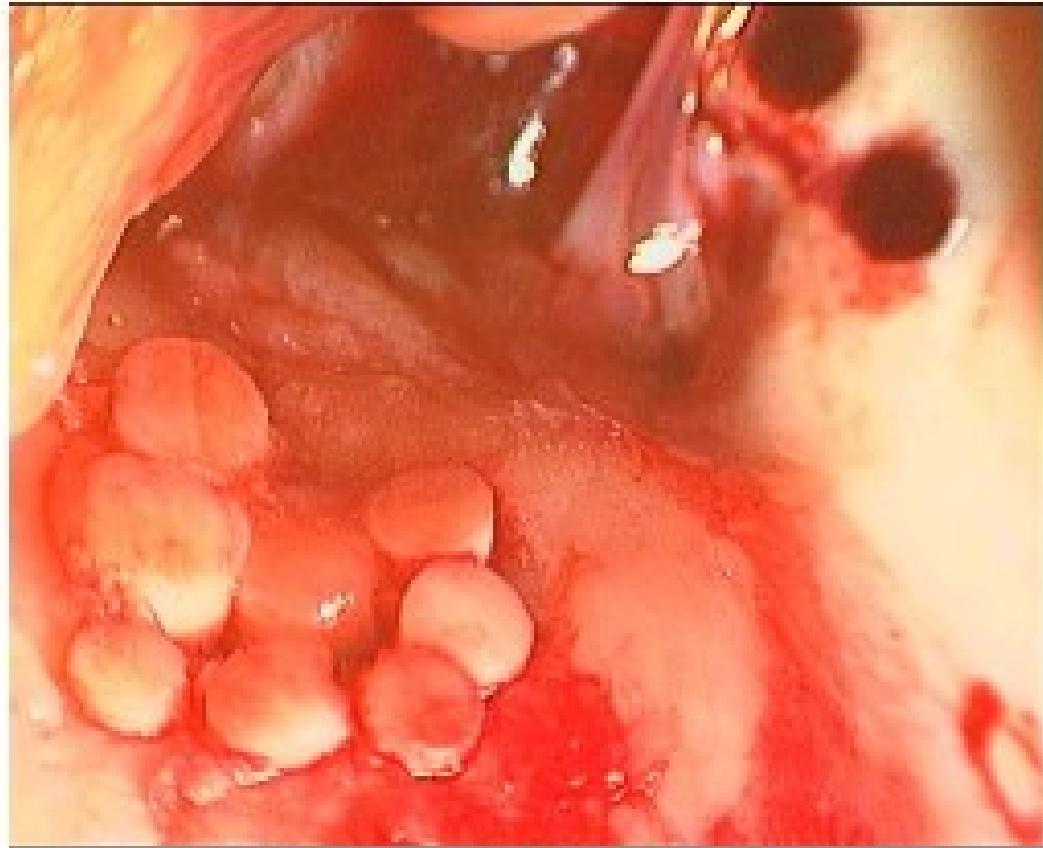Disekující osteochondróza

- Mozaiková plastika



Disekující osteochondróza

- Mozaiková plastika

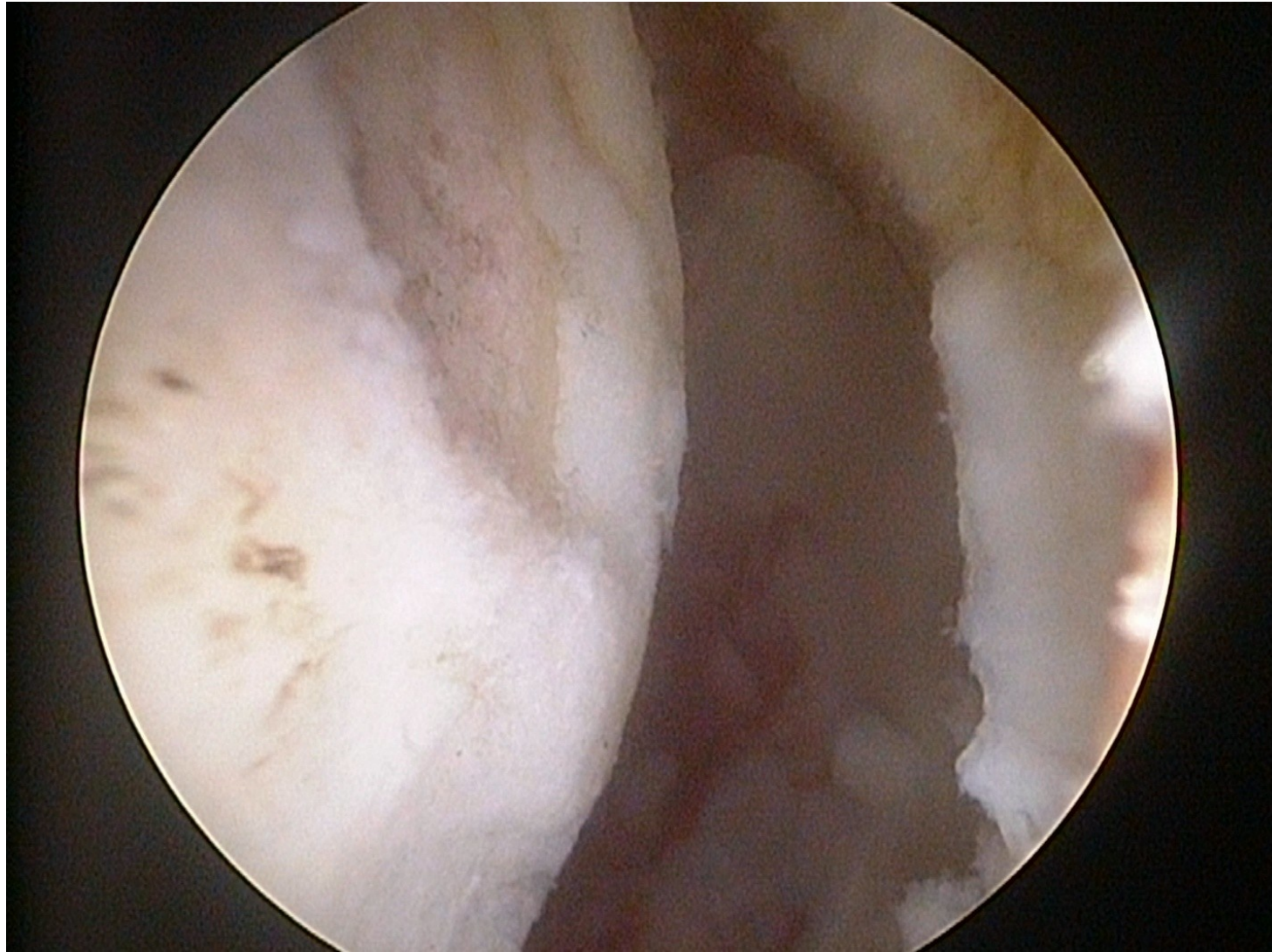


Disekující osteochondróza

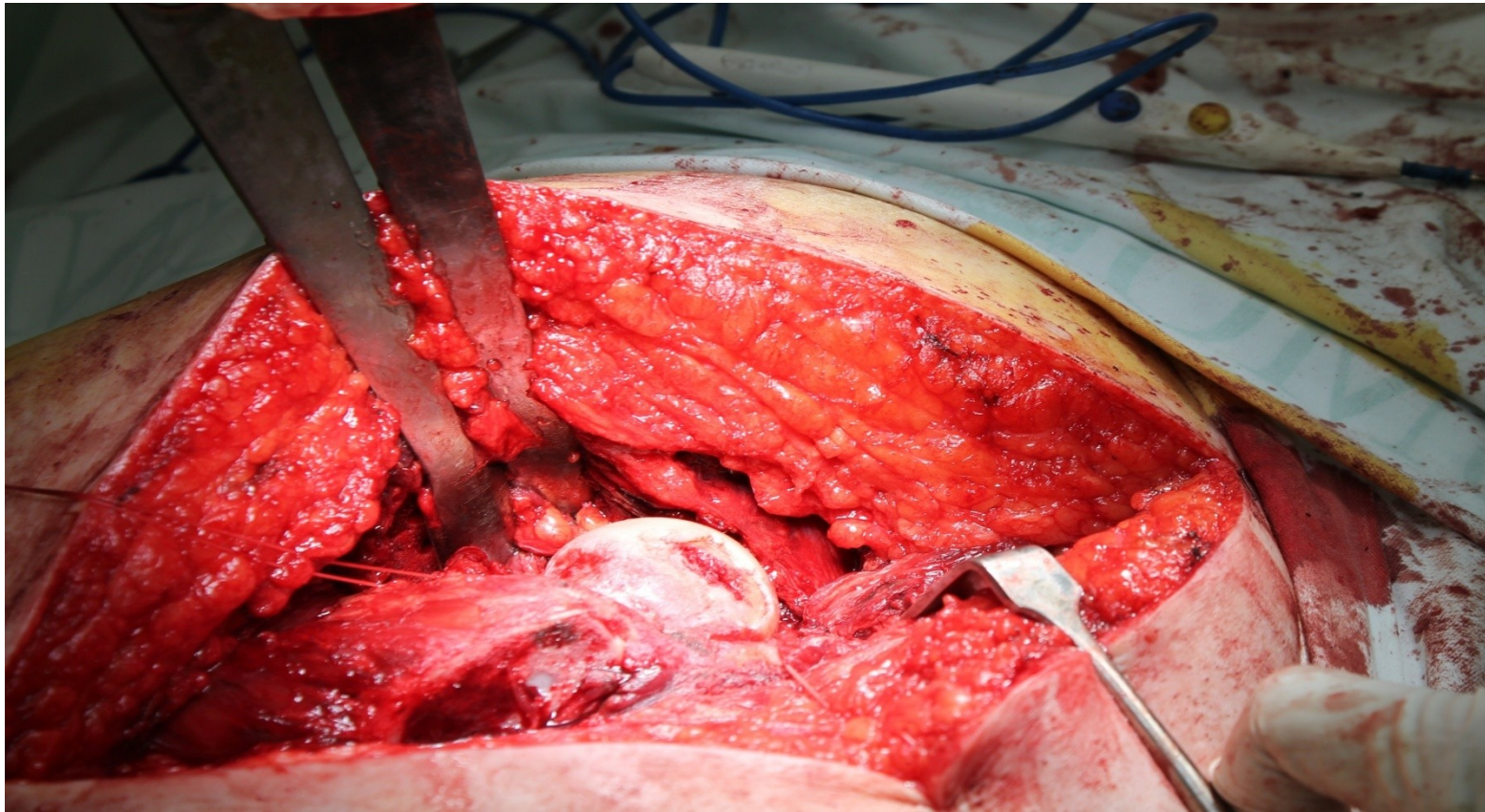
- Náhrada chrupavky

Léčba poraněné chrupavky

-



Léčba poraněné chrupavky



Léčba poraněné chrupavky

