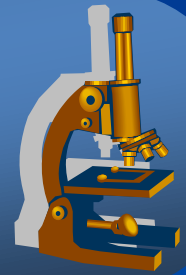


Praktikum z obecné patologie



Obecná onkologie I

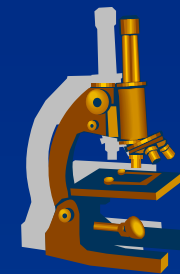
Nádory epitelové
mesenchymální
neuroektodermové
germinální

1. Epitelové nádory



- x vycházejí z povrchových (krycích) nebo žlazových epitelů
- x nádorové buňky si zachovávají vlastnosti epitelů:
 - ⇒ jsou kohezivní (lnou k sobě)
 - ⇒ pokrývají volné povrchy (tzv. tigmotaxe)
 - ⇒ imunohistochemicky pozitivita epiteliálních markerů

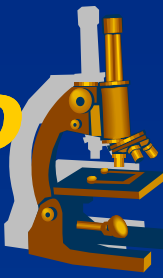
Epitelové nádory



x KLASIFIKACE

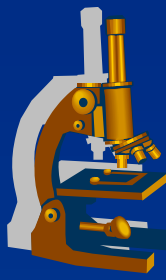
	BENIGNÍ	MALIGNÍ
NÁDORY Z POVRCHOVÉHO EPITELU	PAPILOMY	KARCINOMY
NÁDORY ZE ŽLÁZOVÉHO EPITELU	ADENOMY	ADENOKARCINOMY

Benigní nádory z povrchového epitelu



- ✗ vycházejí z dlaždicového epitelu nebo urotelu
- ✗ rostou převážně exofyticky
- ✗ mají třásnitý (papilární) nebo bradavičnatý vzhled
- ✗ zvláštní formu představuje invertovaný papilom
- ✗ podle množství vazivového stromatu 2 základní typy:
 - ⇒ **měkký papilom** (*stroma vazivově chudé*)
 - např. dlaždicobuněčný papilom dutiny ústní
 - urotelový papilom močového měchýře (vzácný)

 - ⇒ **fibroepitelový papilom** (*objemnější vazivové stroma*)
 - např. verruca vulgaris (kožní bradavice)



Verruca vulgaris (bradavice)

x etiologicky infekce HPV

x makro:

⇒ *papula s drsným povrchem*

x mikro:

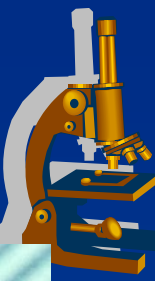
⇒ *akantotická epidermální hyperplázie*

⇒ *superficiální hyperparakeratóza*

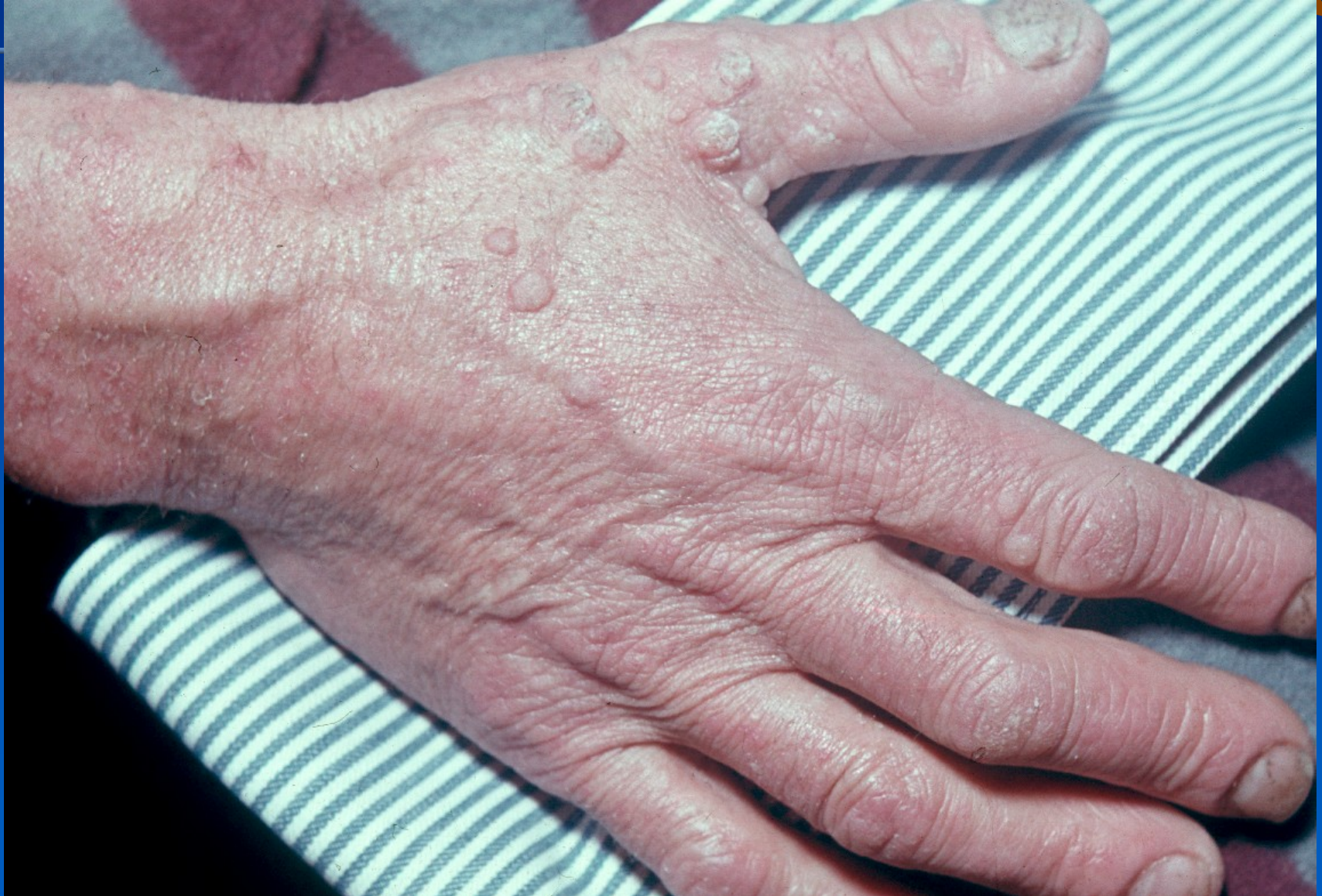⇒ *papilomatóza*

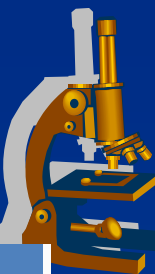
⇒ *koilocytóza*

- virová alterace keratinocytů projevující se jako zvětšená buňka s nepravidelným hyperchromním jádrem s perinukleárním projasněním (tzv. haló)

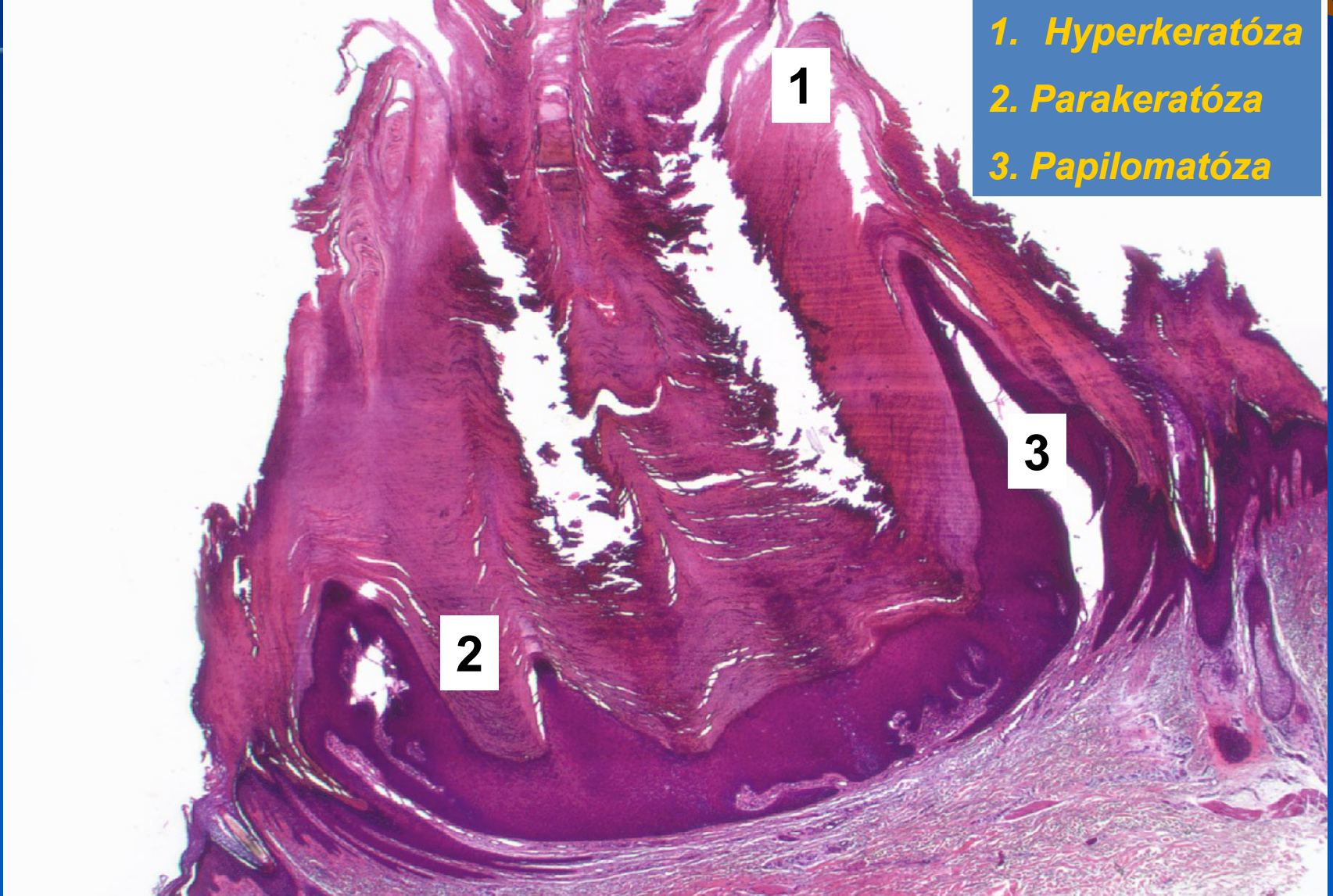


Verruca vulgaris (bradavice)





Verruca vulgaris (bradavice)

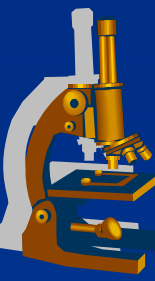


- 1. *Hyperkeratóza*
- 2. *Parakeratóza*
- 3. *Papilomatóza*

1

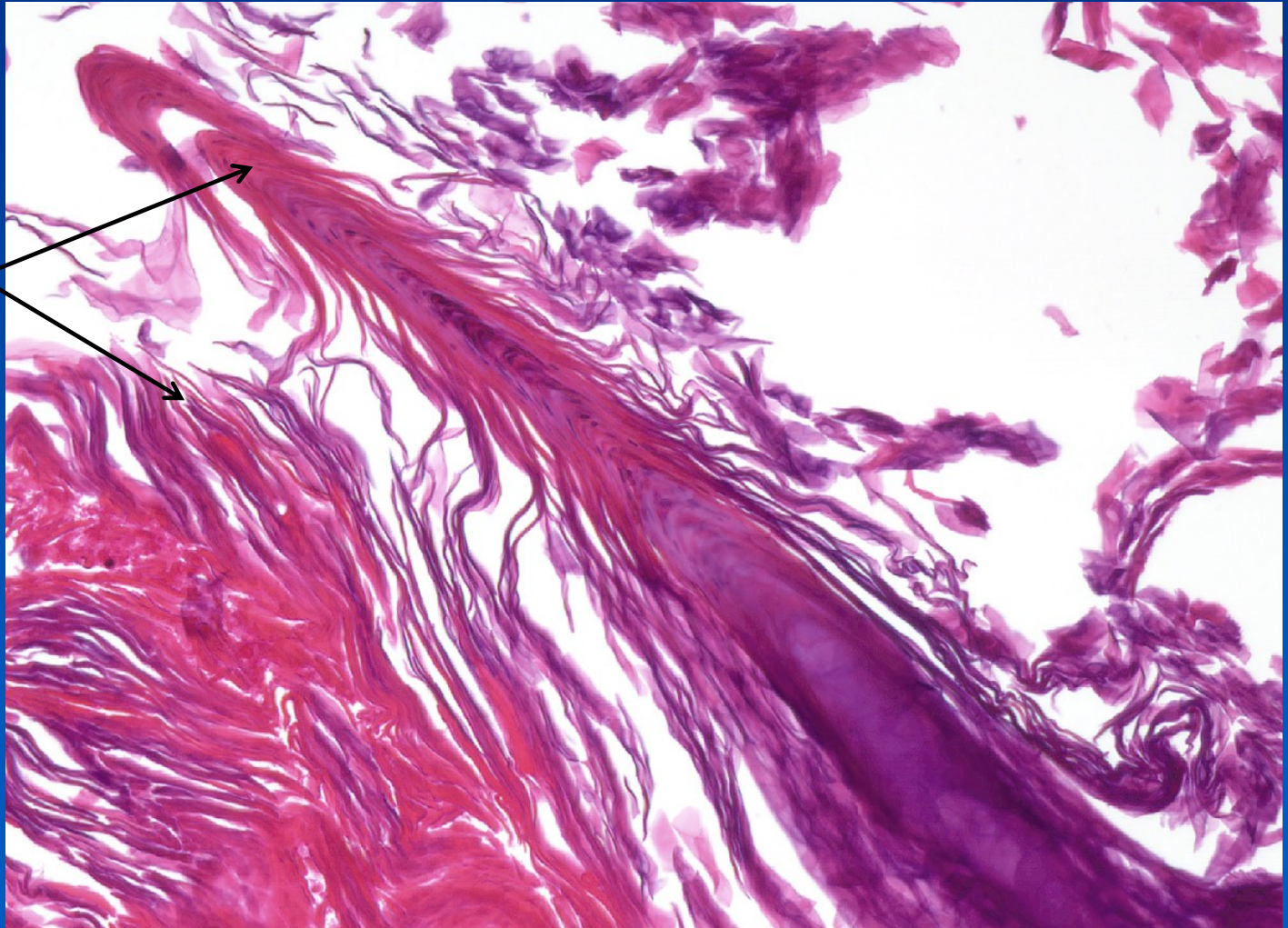
2

3

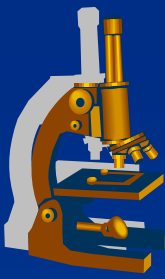


Verruca vulgaris (bradavice)

Parakeratóza



Seboroická keratóza



✗ běžný kožní epiteliální tumor (benigní)

✗ Makro:

⇒ *ploché nebo vyvýšené bradavičnaté výrůstky*

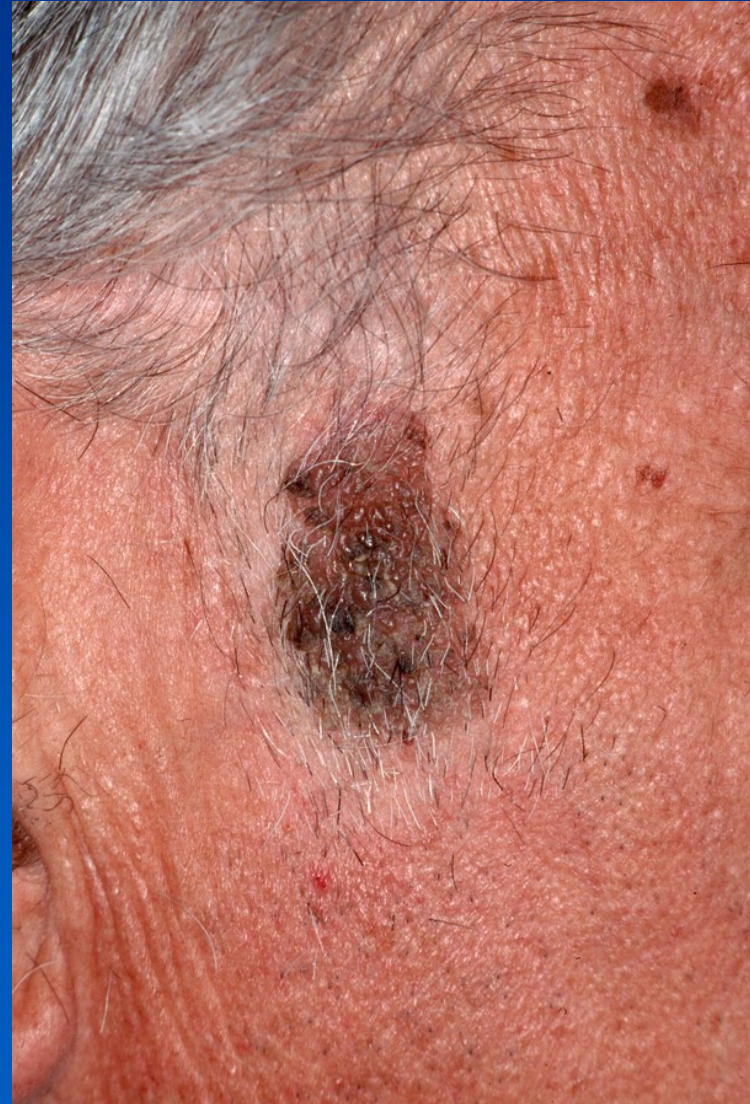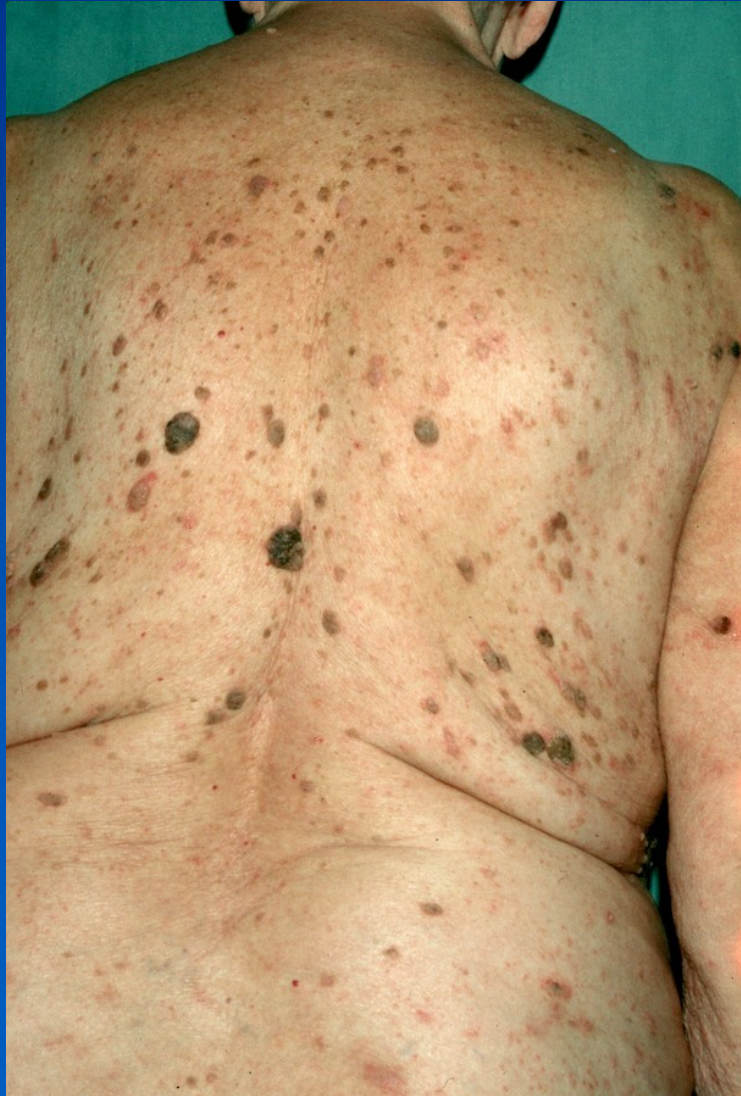⇒ *někdy hnědě pigmentované*

✗ Mikro:

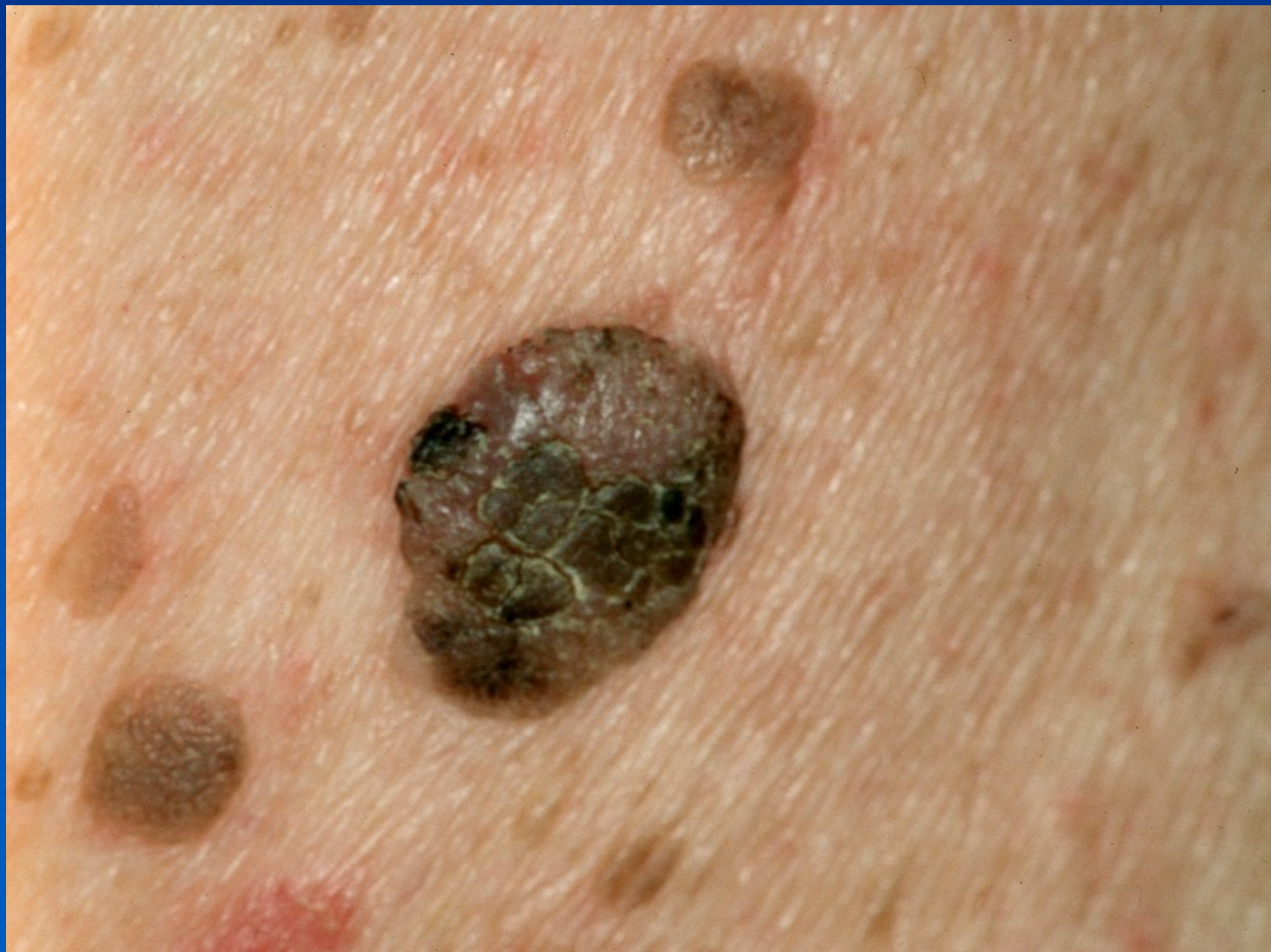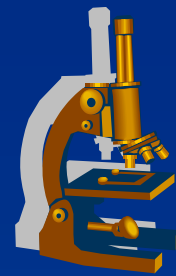
⇒ *proliferace bazaloidních (malých, okrouhlých) buněk*

⇒ *tvorba keratinových perel (rohových pseudocyst)*

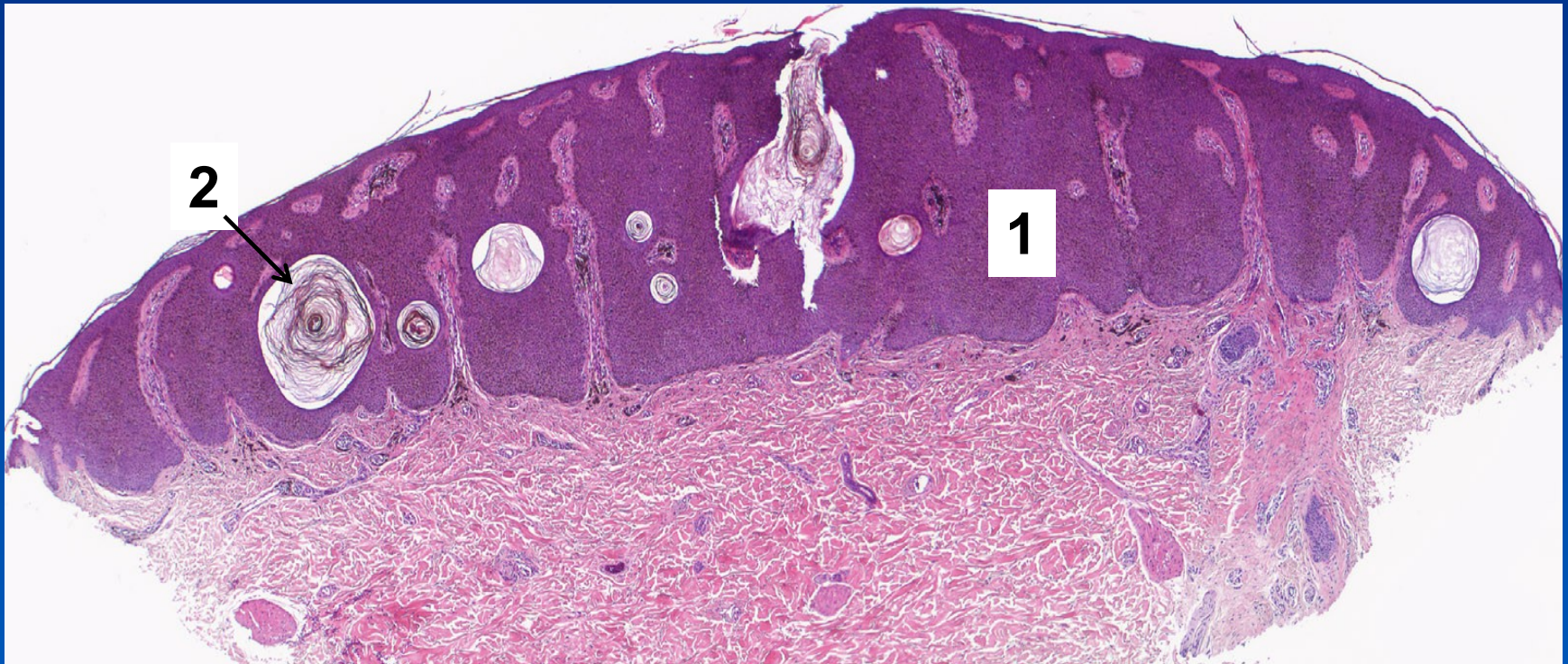
Seboroická keratóza



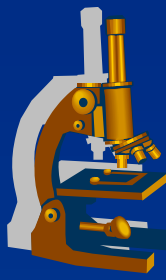
Seboroická keratóza



Seboroická keratóza



1. Čepy nádorových buněk
2. Abruptní rohovění



Dysplázie děložního čípku

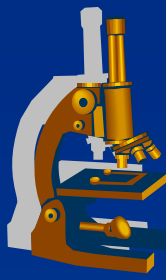
✗ prekanceróza pro dlaždicový karcinom
asociovaná s infekcí HR (high risk) HPV:

⇒ **HR HPV:**

- zejména 16, 18, 31, 33, 35

✗ LR (low risk) HPV (6, 11) →→ *koilocytární atypie*
buněk dlaždicového epitelu

⇒ *projev cytopatického působení viru*



Dysplázie děložního čípku

×nejpoužívanější klasifikace (již zastaralá!)

CERVIKÁLNÍ INTRAEPITELIÁLNÍ NEOPLAZIE (CIN):

⇒ CIN I:

- změny v dolní třetině šíře epitelu:
 - anizokaryóza
 - hyperchromázie
 - ztráta polarity
 - superpozice jader

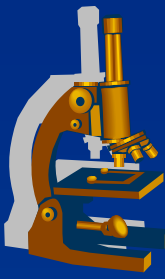
⇒ CIN II:

- změny v dolních 2/3 šíře epitelu

⇒ CIN III:

- změny i v povrchové třetině epitelu

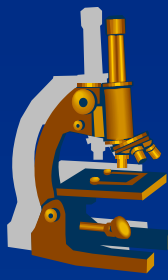
Dysplázie děložního čípku



x nově 2 kategorie:

⇒ **LG SIL** (*low grade skvamózní intraepiteliální léze*)

⇒ **HG SIL** (*high grade skvamózní intraepiteliální léze*)



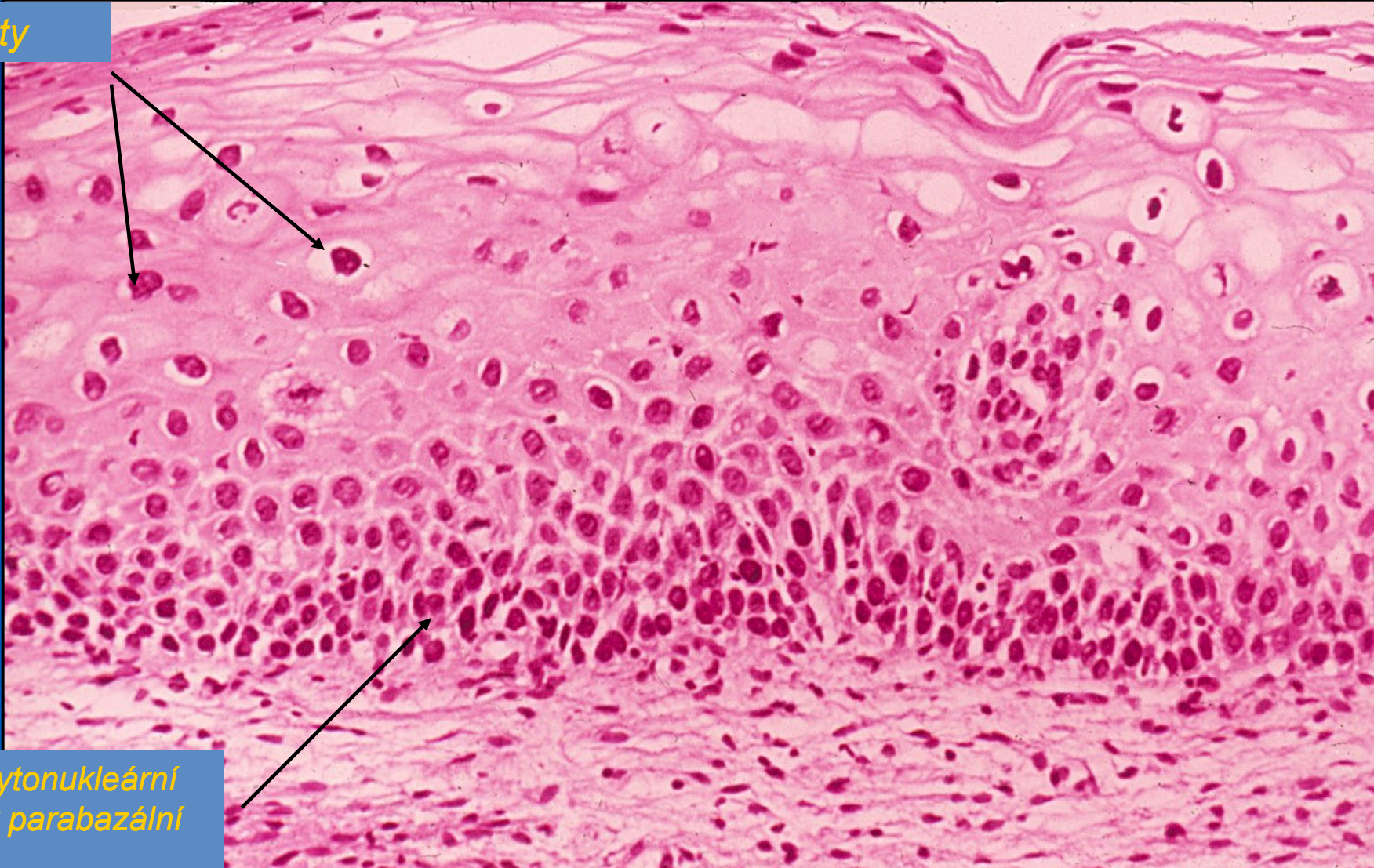
Dysplázie děložního čípku

- ✗ dysplastické změny (zvláště LG SIL) nemusí progredovat
 - ⇒ tzv. *clearence viru*
- ✗ HG SIL (tj. CIN II a CIN III) má vysokou pravděpodobnost progresu do dlaždicobuněčného karcinomu

Dysplázie děložního čípku – mírná epiteliální dysplázie CIN I

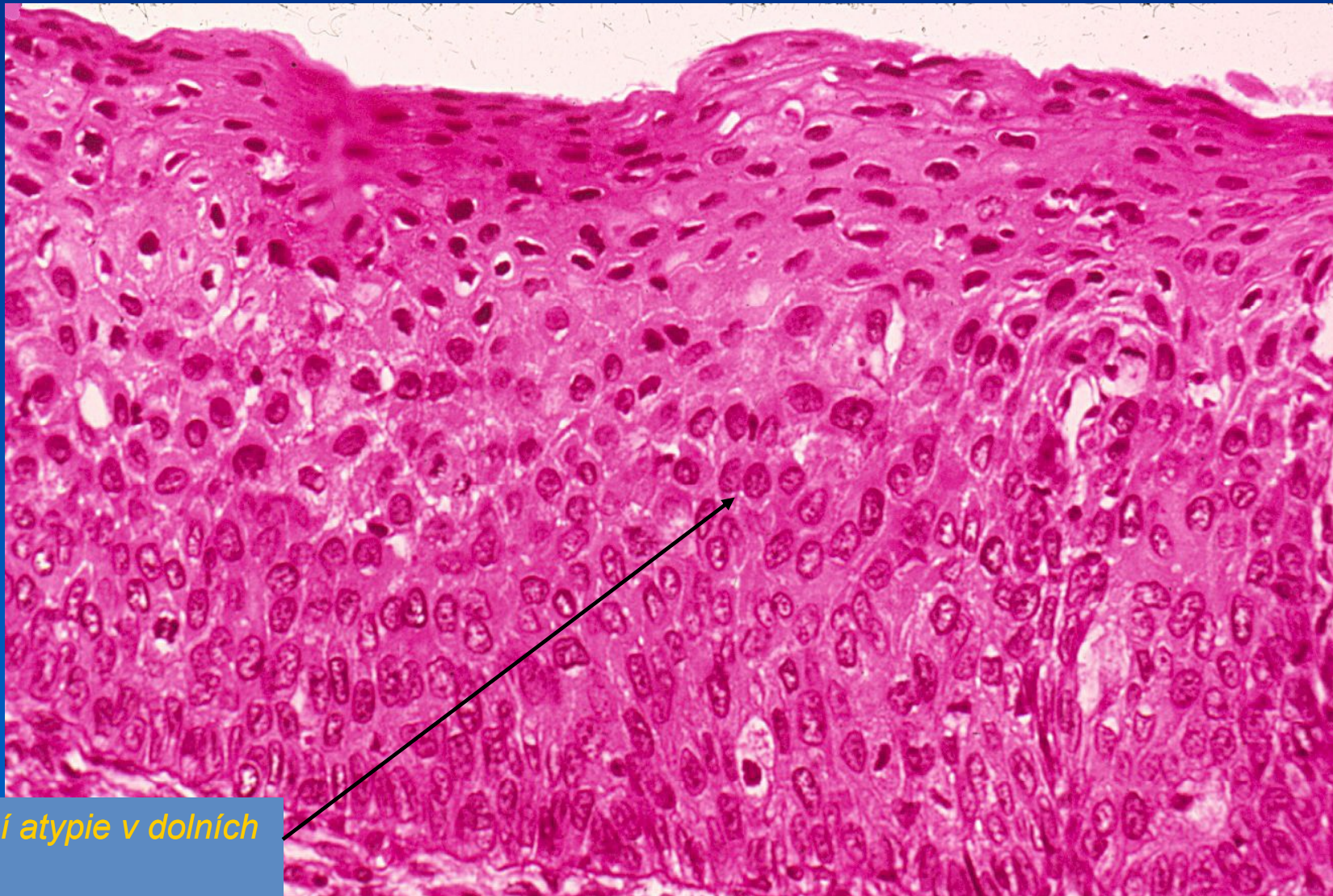


koilocyty



*mírné cytonukleární
atypie v parabazální
vrstvě*

Dysplázie děložního čípku – střední epiteliální dysplázie CIN II

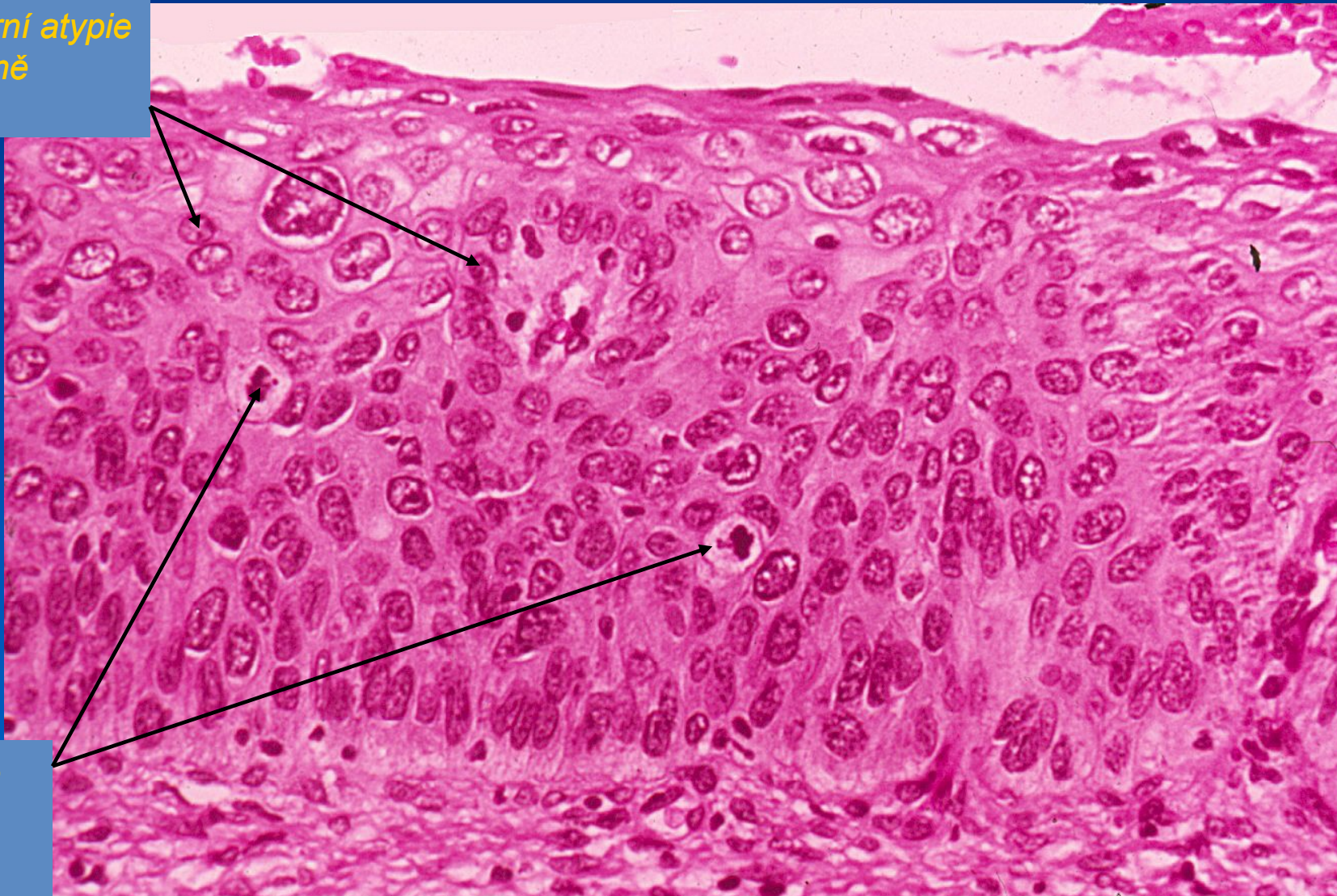


*Cytonuklární atypie v dolních
2/3 epitelu*

Dysplázie děložního čípku – těžká epiteliální dysplázie CIN III

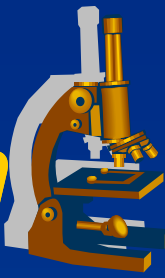


Cytonukleární atypie
v horní třetině
epitelu



Pravidelné
mitotické
figury

Dlaždicobuněčný karcinom



x maligní tumor z dlaždicového epitelu

x synonymicky:

⇒ *spinocelulární, skvamocelulární či epidermoidní karcinom, spinaliom*

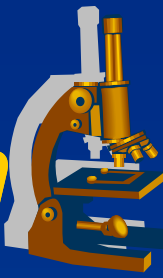
x roste:

⇒ *exofyticky (povrchově)*

⇒ *endofyticky (do hloubky)*

x často se vředovitě rozpadá, na řezu hrubě zrnitý, suchý

Dlaždicobuněčný karcinom



✘ Mikro:

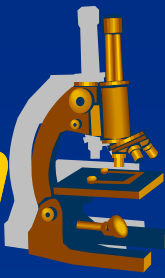
⇒ *čepy a hnízda nádorových buněk*

⇒ *keratinizace:*

- extracelulární keratinizace
 - kankroidové perly
- monocelulární keratinizace

⇒ *intercelulární můstky*

Dlaždicobuněčný karcinom

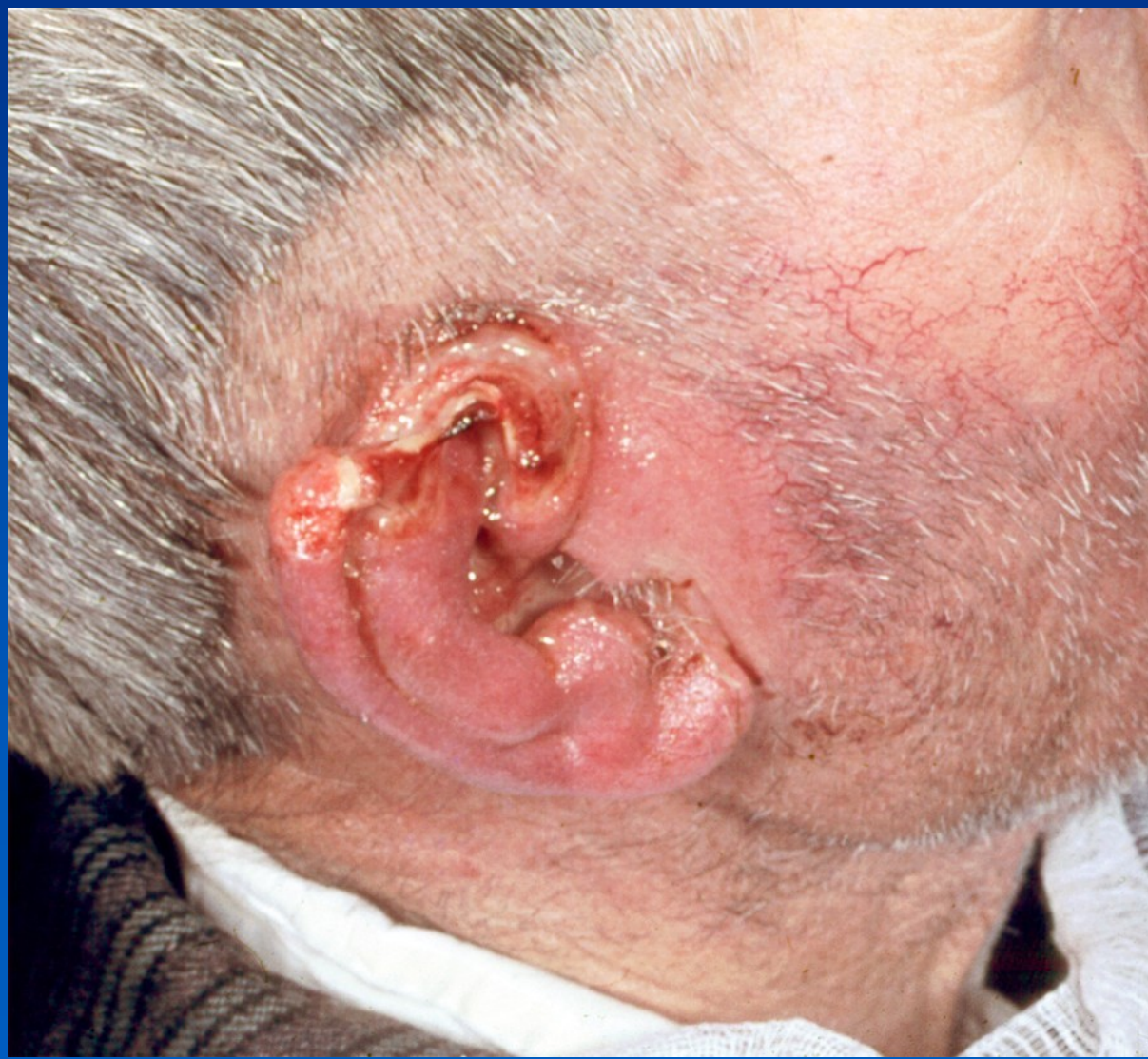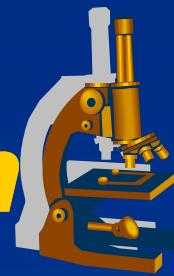


x prognóza závisí na lokalitě nádoru:

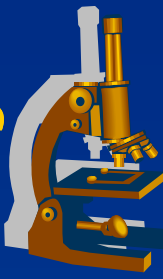
⇒ *na kůži prognóza vynikající (chirurgická excize kurativní)*

⇒ *ve vnitřních orgánech prognóza velmi špatná (záleží i na stádiu onemocnění)*

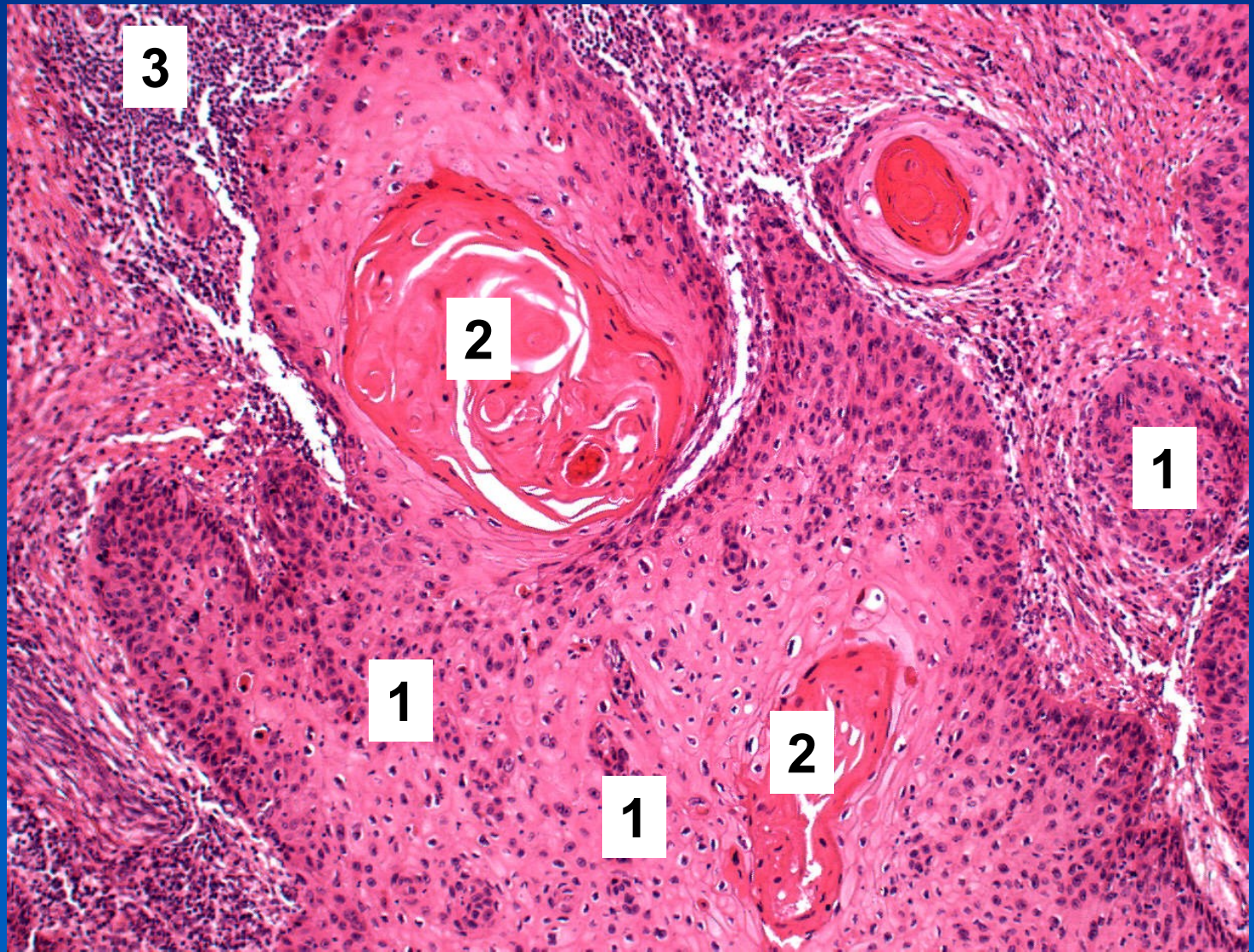
Dlaždicobuněčný karcinom



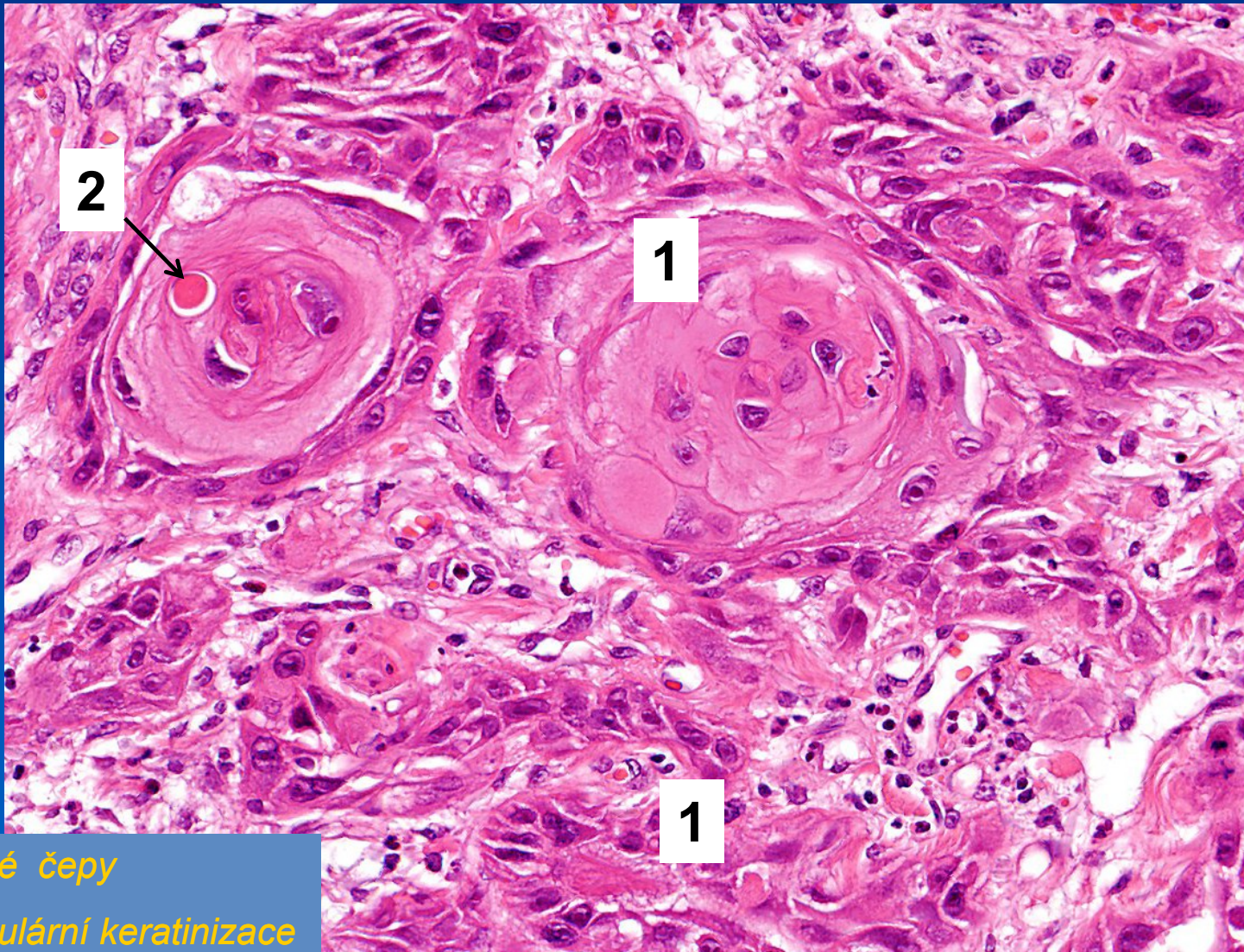
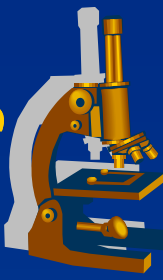
Dlaždicobuněčný karcinom dobře diferencovaný, rohovějící



1. *Solidní čepy nádorových keratinocytů*
2. *Kankroidové perly*
3. *Stroma nádoru*



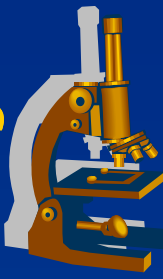
Dlaždicobuněčný karcinom dobře diferencovaný, rohovějící



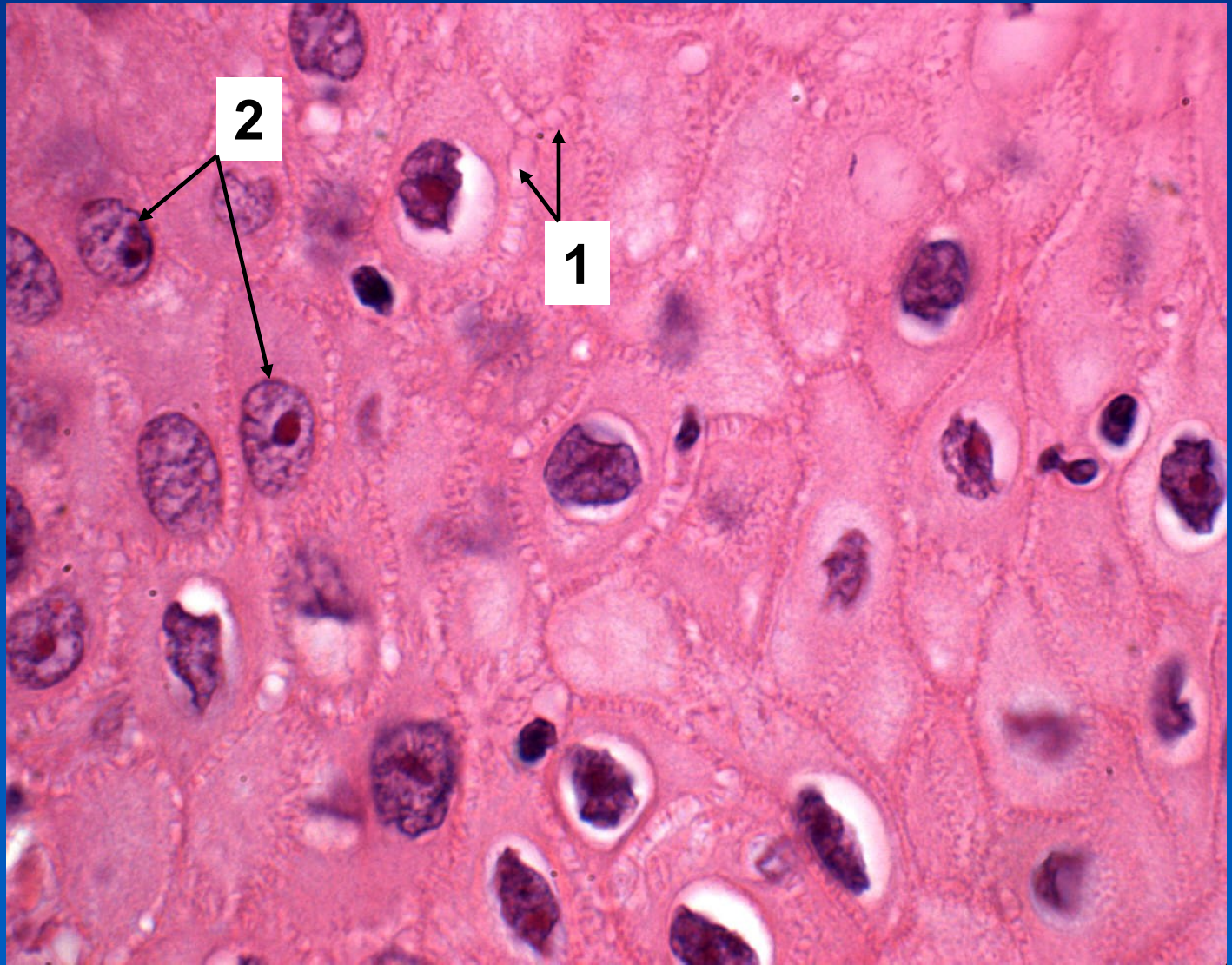
1. *Nádorové čepy*

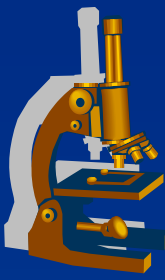
2. *Monocelulární keratinizace*

Dlaždicobuněčný karcinom dobře diferencovaný, rohovějící



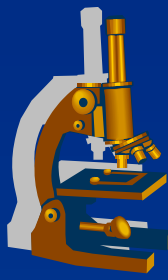
1. *Intercelulární můstky – tonofilamenta*
2. *Buněčné jádro s prominujícím jádérkem (tzv. nukleolární distinkce)*





Bazocelulární karcinom kůže

- x** velmi častý kožní nádor ve vyšším věku
- x** typicky v oblastech exponovaných slunci
- x** metastazuje velmi vzácně!



Bazocelulární karcinom kůže

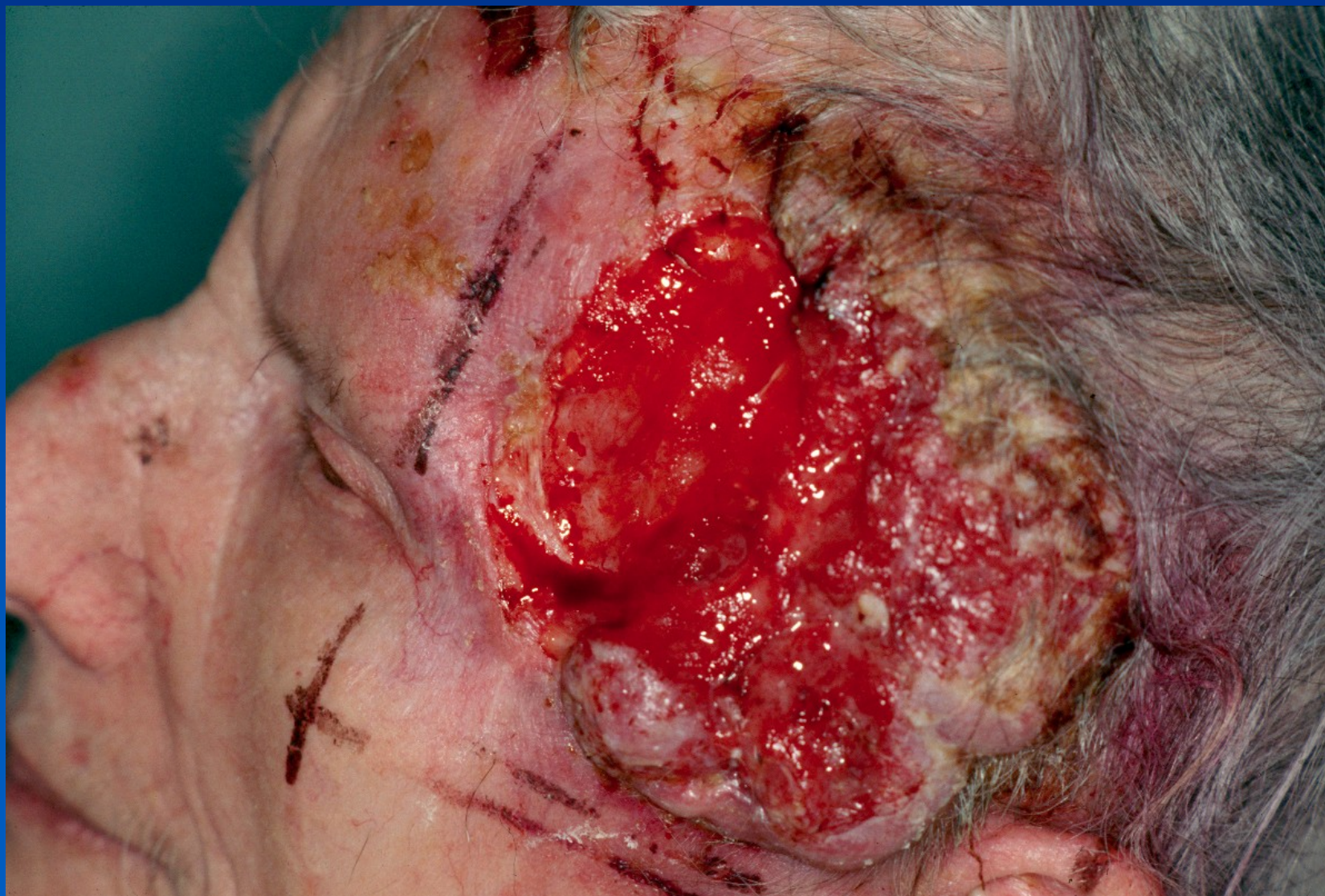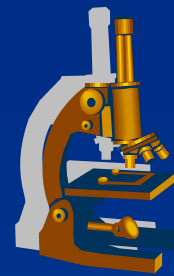
x Makro:

- ⇒ *perlovité papulky*
- ⇒ *později ulcerují*
- ⇒ *nehojí se*

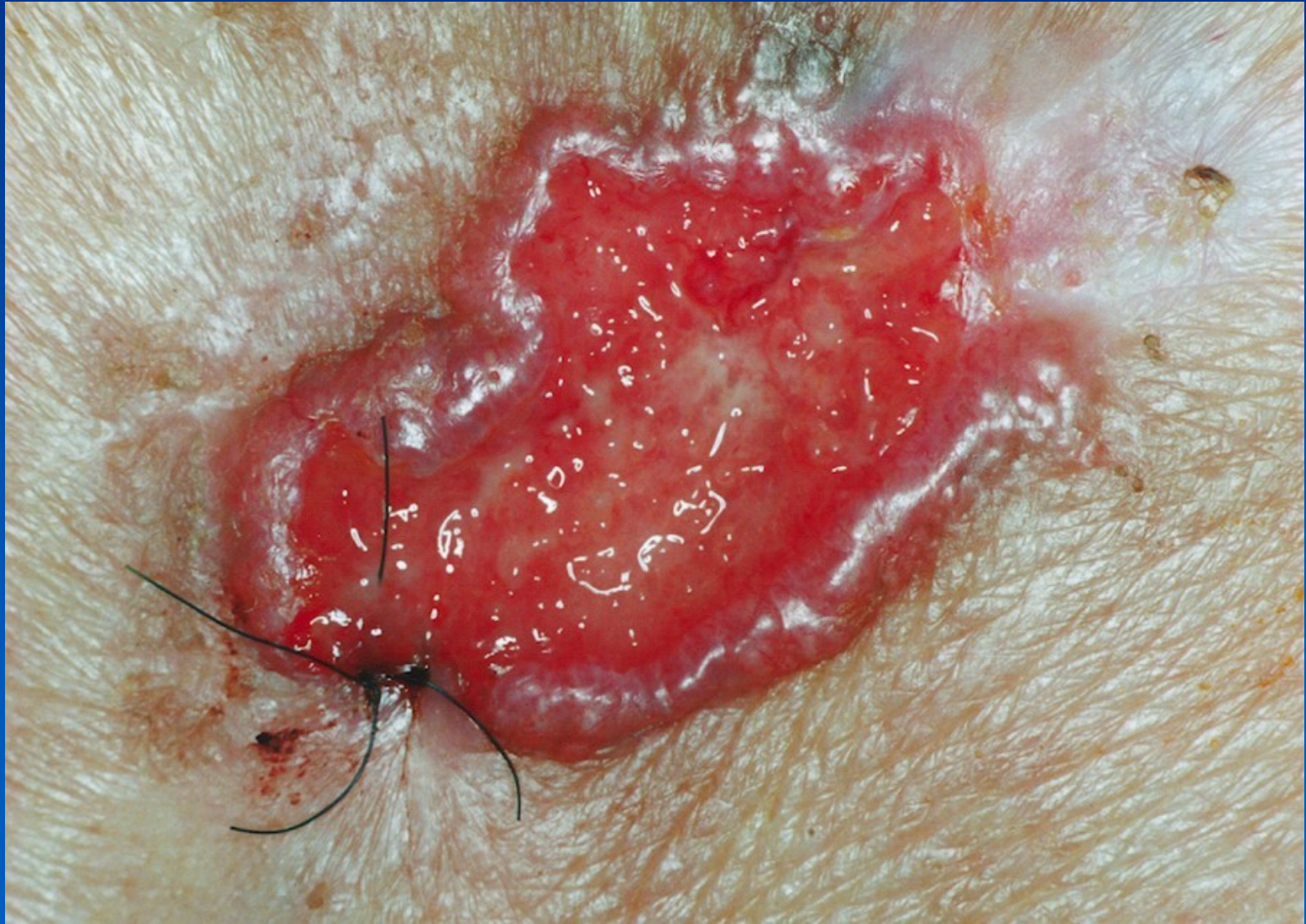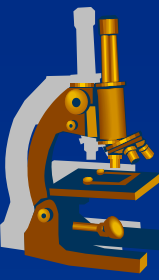
x Mikro:

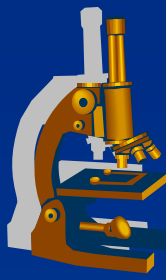
- ⇒ *bazaloidní buňky v uzlech nebo malých čepích*
- ⇒ *palisádování*
- ⇒ *vysoká mitotická aktivita*

Bazocelulární karcinom kůže

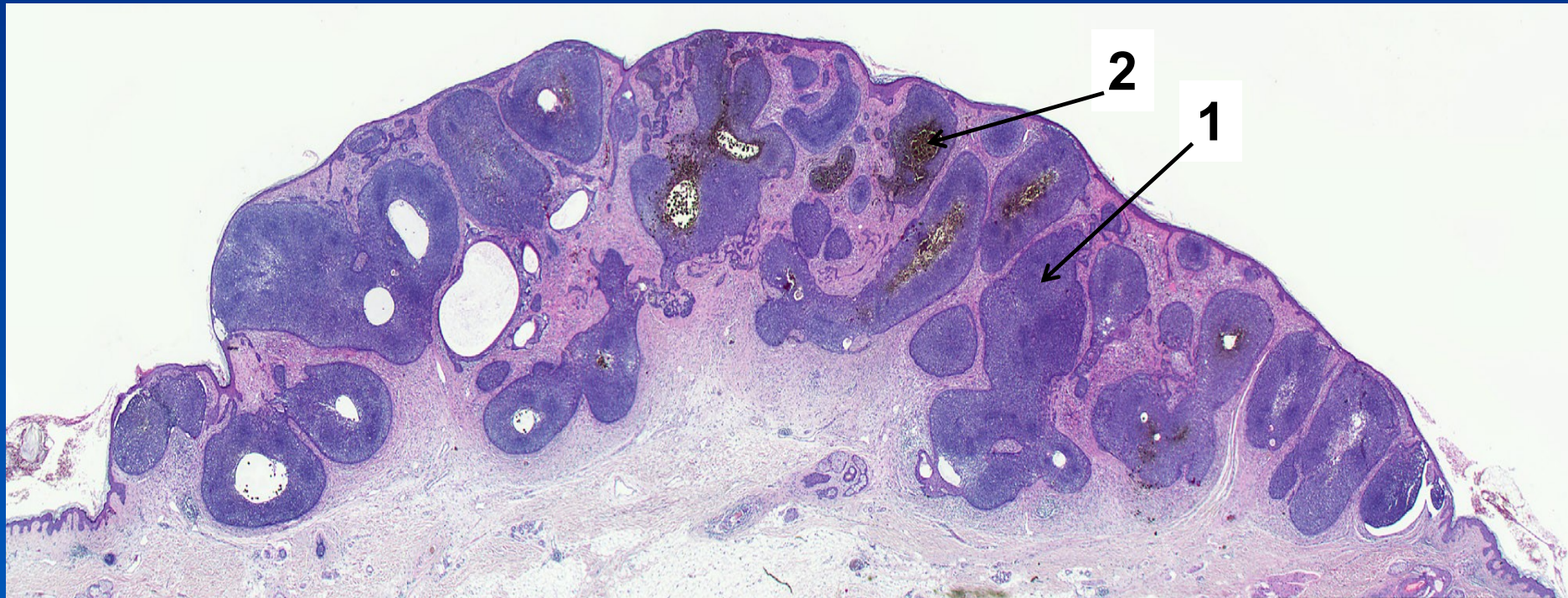

Bazocelulární karcinom kůže



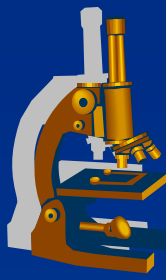


Bazocelulární karcinom kůže



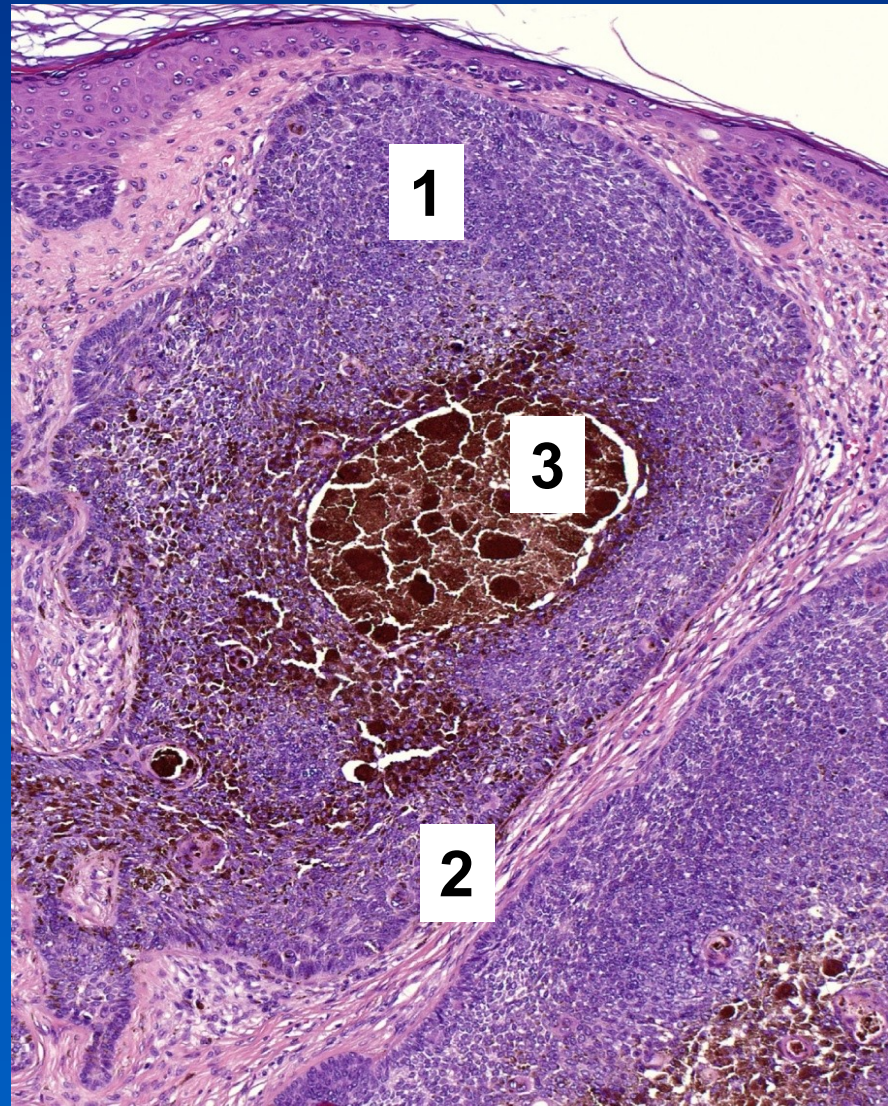
1. Čepy bazofilního nádorového epitelu

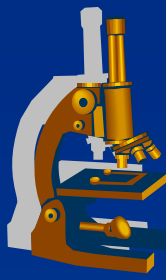
2. Pigmentace melaninem



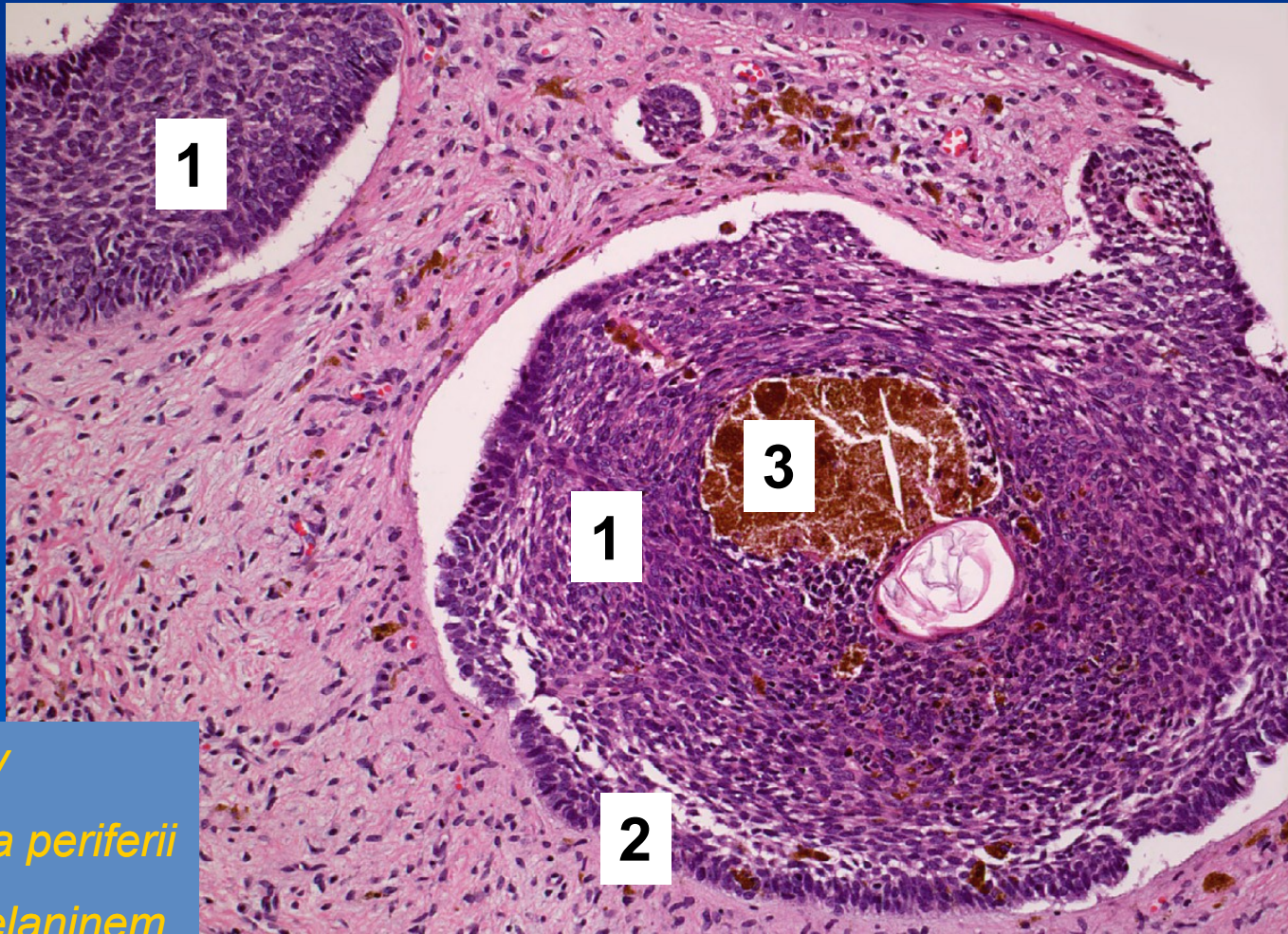
Bazocelulární karcinom kůže

- 1. Nádorové čepy*
- 2. Palisádování na periferii*
- 3. Pigmentace melaninem*



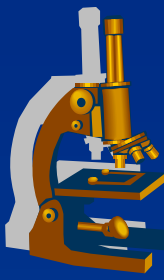


Bazocelulární karcinom kůže



1. *Nádorové čepy*
2. *Palisádování na periferii*
3. *Pigmentace melaninem*

Epitelové nádory močového měchýře



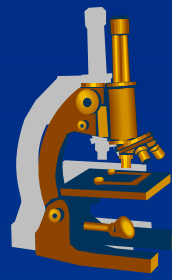
✘ WHO klasifikace:

⇒ *papilom*

⇒ *papilární uroteliální neoplázie s nízkým maligním potenciálem (PUNLMP)*

⇒ *papilární uroteliální karcinom*

- low grade
- high grade



Papilární uroteliální neoplázie s nízkým maligním potenciálem (PUNLMP)

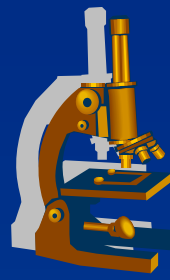
xMikro:

⇒ šířka urotelu normální, nebo více vrstev

⇒ jádra lehce zvětšena

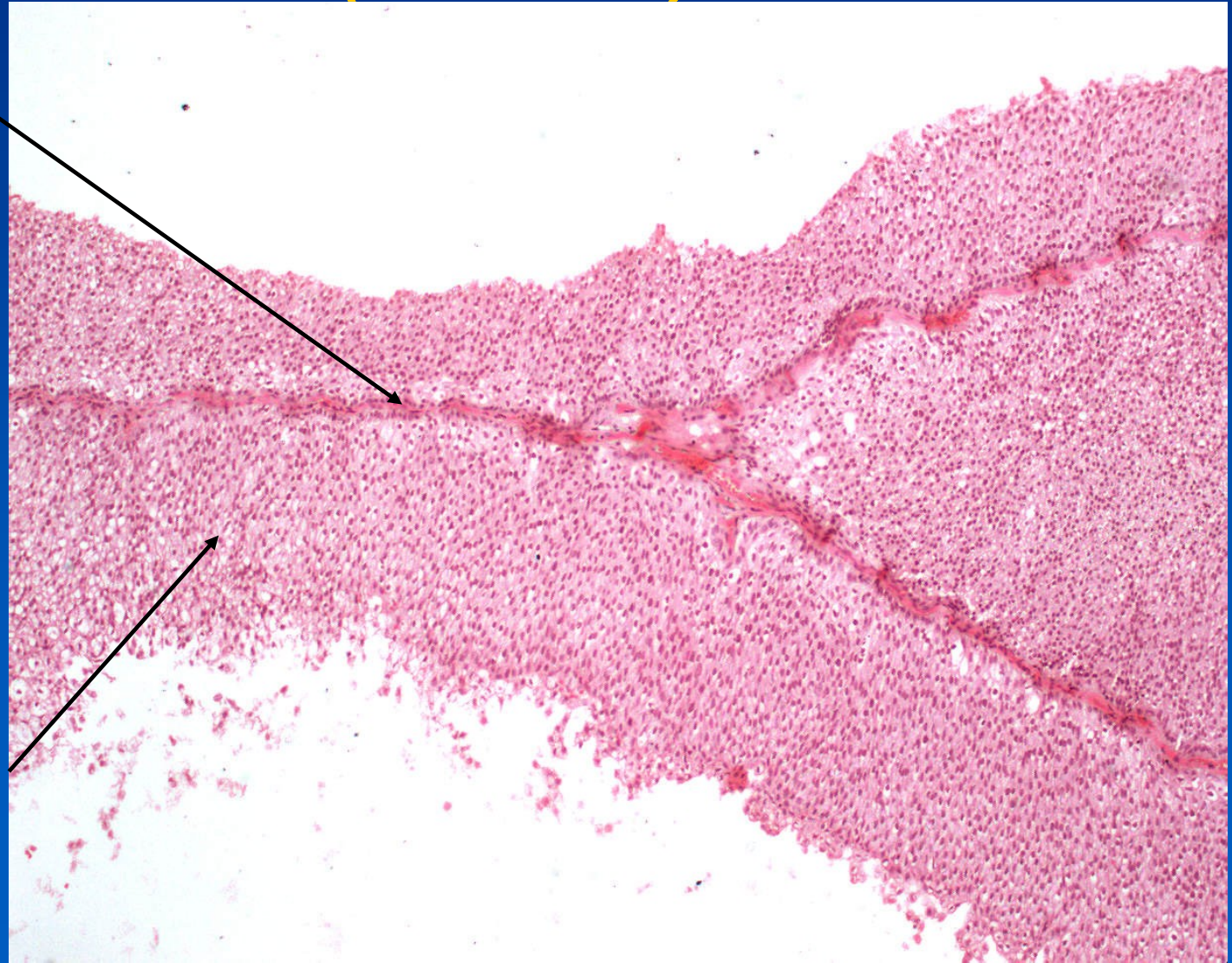
⇒ velmi málo mitóz

***⇒ typicky jemné papilární formace s hyperplastickým
utorelem, stratifikace je zachována***

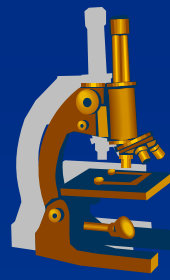


Papilární uroteliální neoplázie s nízkým maligním potenciálem (PUNLMP)

*Jemné
fibrovaskulární
stroma papily*



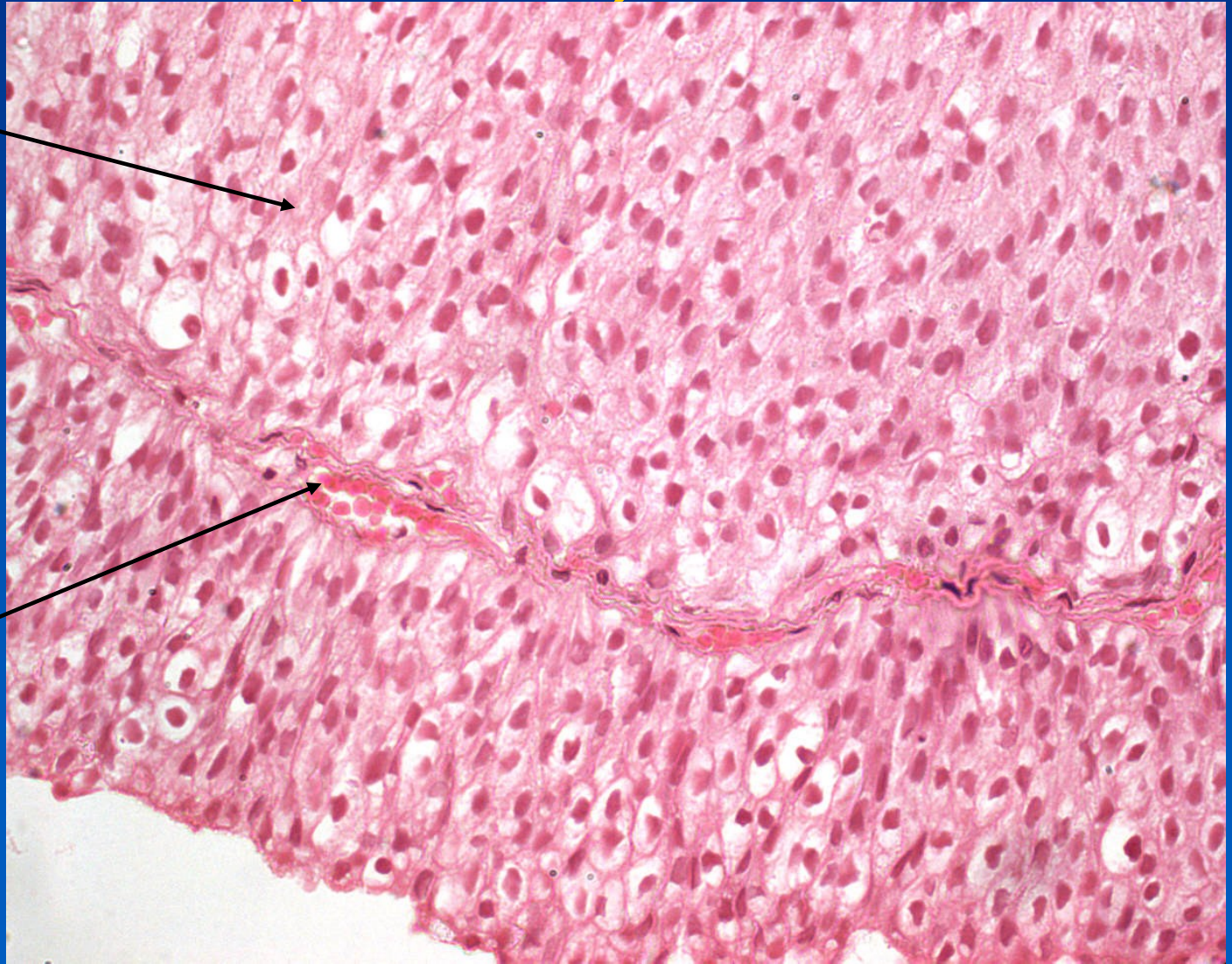*Zvýšený počet
vrstev urotelu*



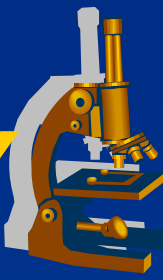
Papilární uroteliální neoplázie s nízkým maligním potenciálem (PUNLMP)

*Hyperplastický
urotel s
minimálními
cytonukleárními
atypiami*

*Jemné
fibrovaskulární
stroma papily*



Papilární uroteliální karcinom, low grade



×Mikro:

⇒ *architektura:*

- narušení pravidelnosti papilární architektury se splýváním papil

⇒ *zvýšený počet vrstev urotelu*

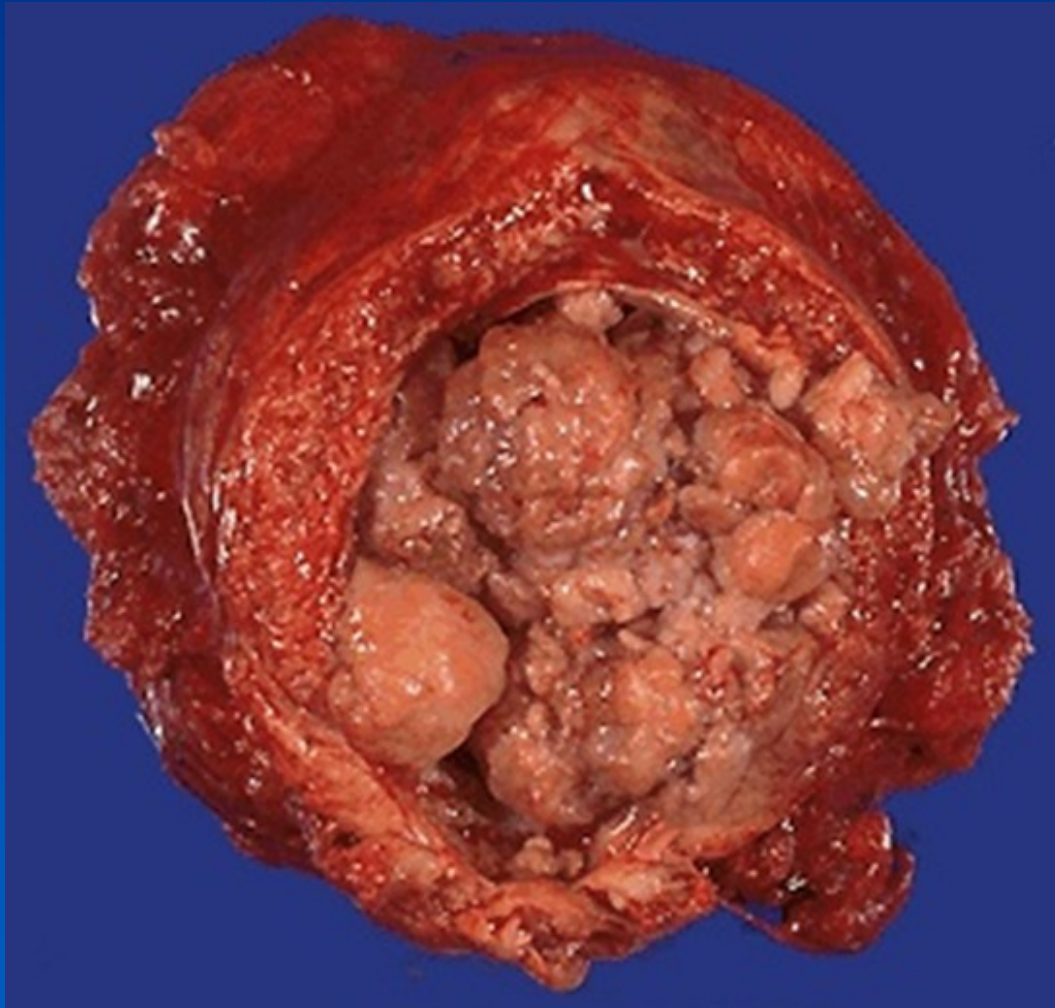
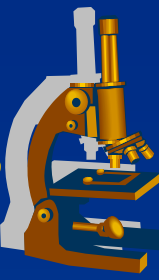
⇒ *cytologické znaky:*

- anizokaryóza mírného stupně
 - zvětšení jader
 - ojediněle patrná jadérka

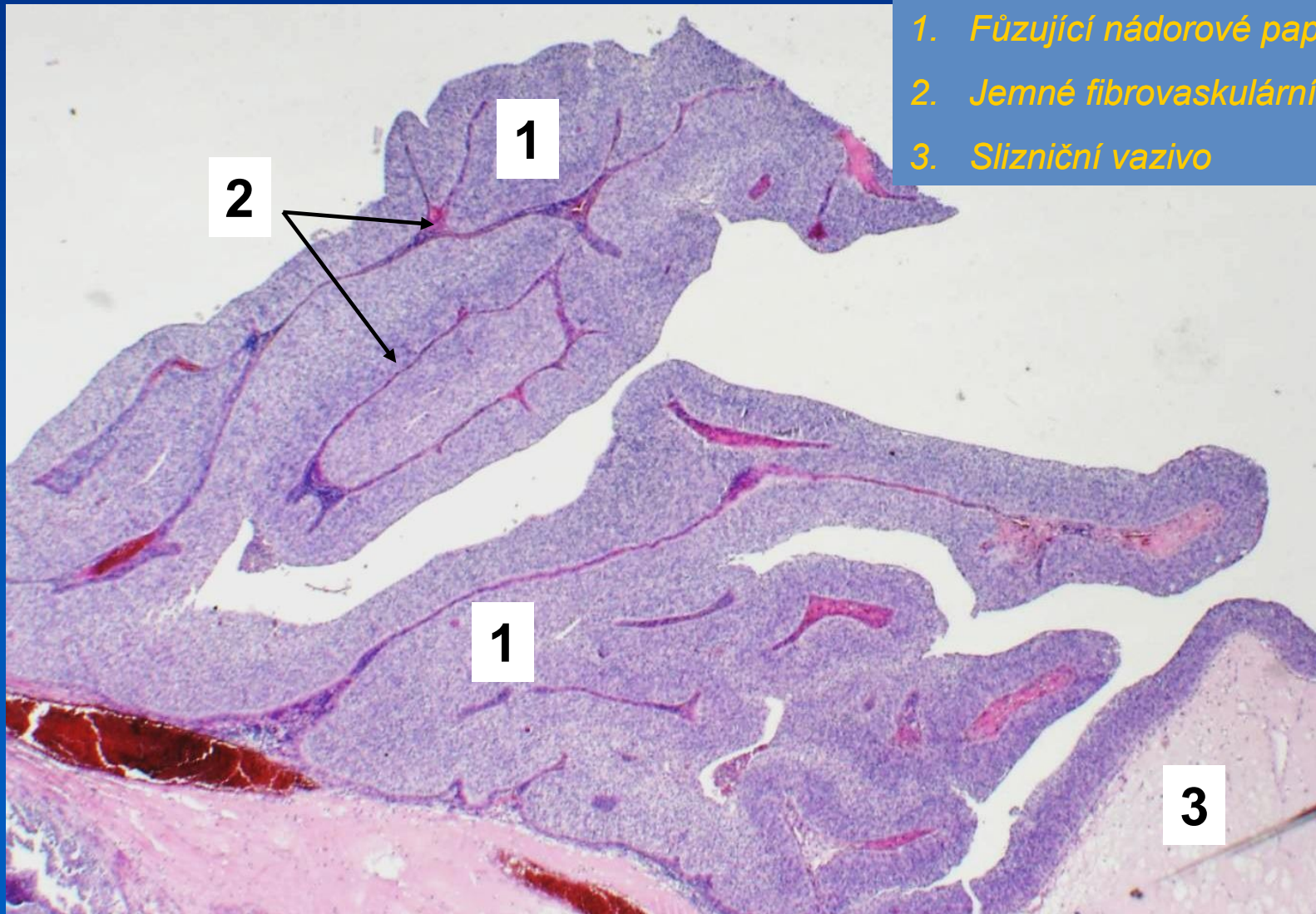
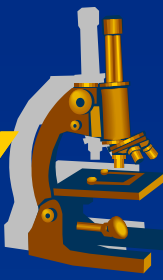
⇒ *nízká mitotická aktivita*

⇒ *časté intramukózní šíření nádoru*

Papilární uroteliální karcinom

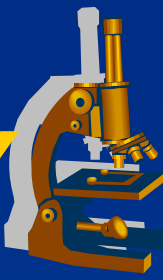


Papilární uroteliální karcinom, low grade

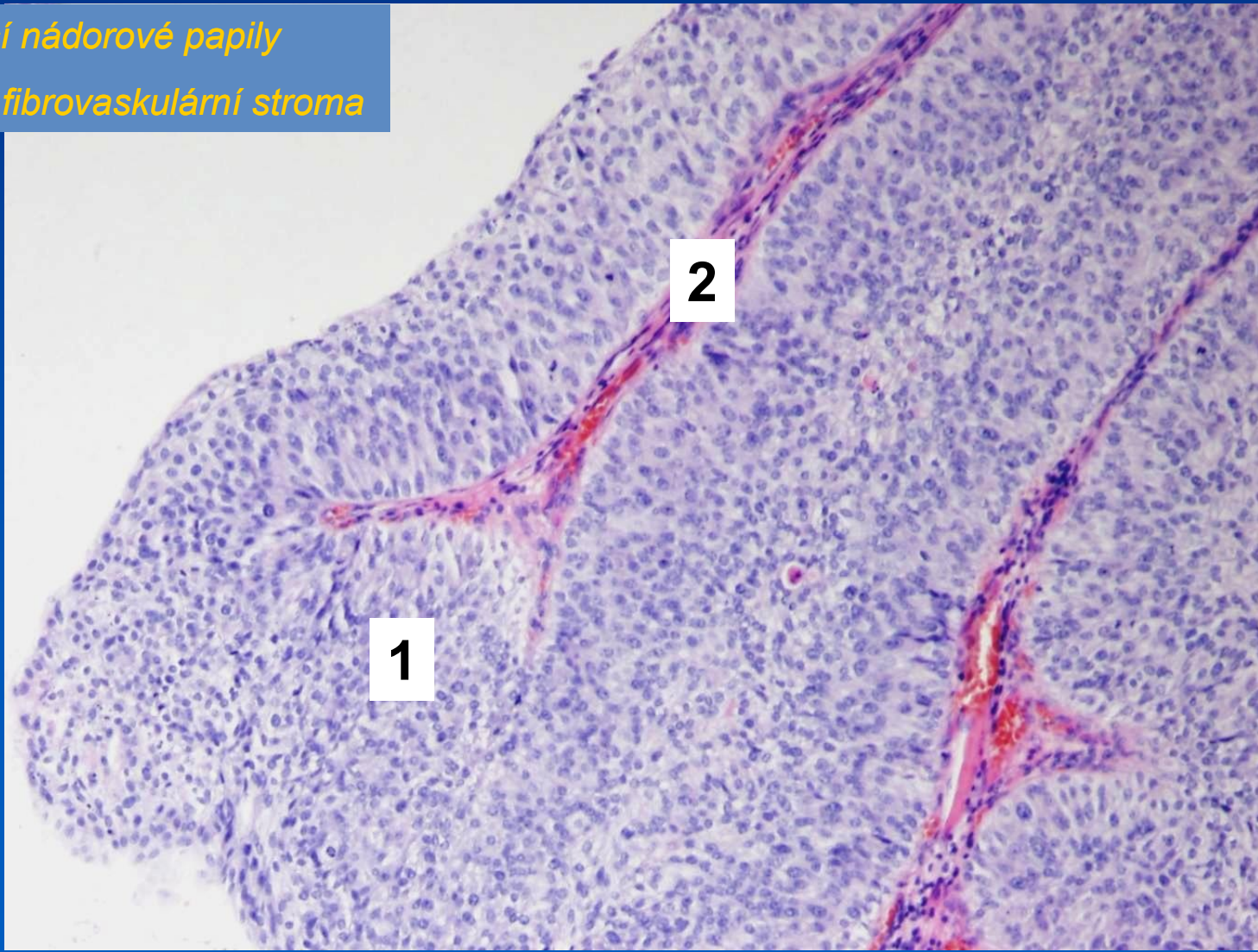


1. Fúzující nádorové papily
2. Jemné fibrovaskulární stroma
3. Slizniční vazivo

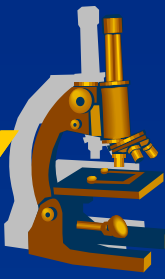
Papilární uroteliální karcinom, low grade



1. *Fûzující nádorové papily*
2. *Jemné fibrovaskulární stroma*



Papilární uroteliální karcinom, high grade



xMikro:

⇒ architektura:

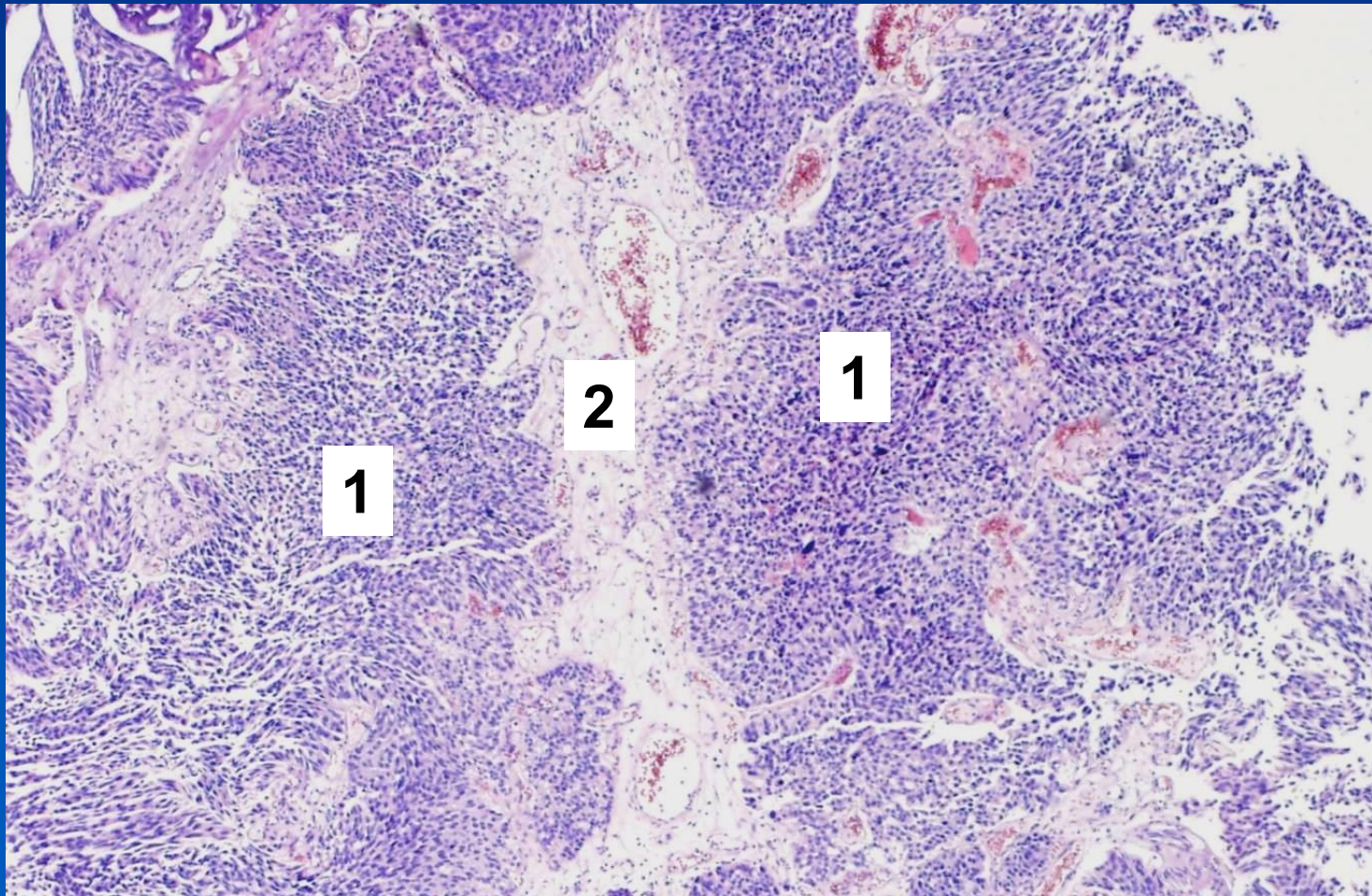
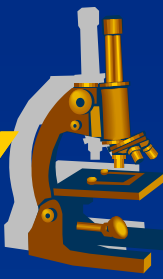
- zbytky papilární architektoniky
- hojná účast solidních okrsků

⇒ zánik stratifikace urotelu

⇒ cytologické znaky:

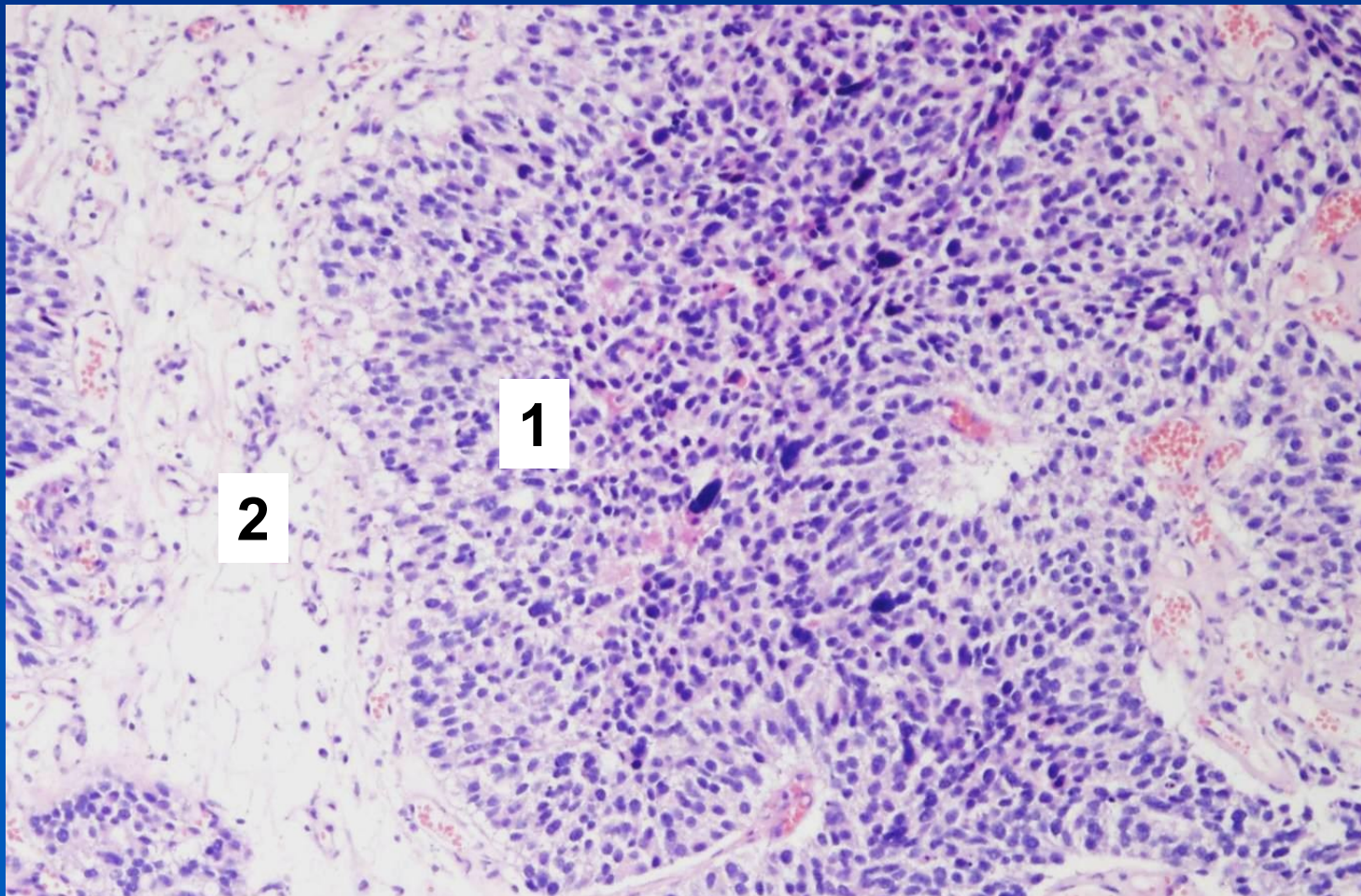
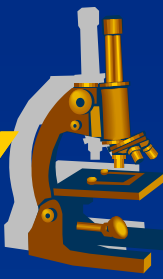
- vysoký stupeň anizocytózy a anizokaryózy
- četné mitózy, včetně atypických

Papilární uroteliální karcinom, high grade



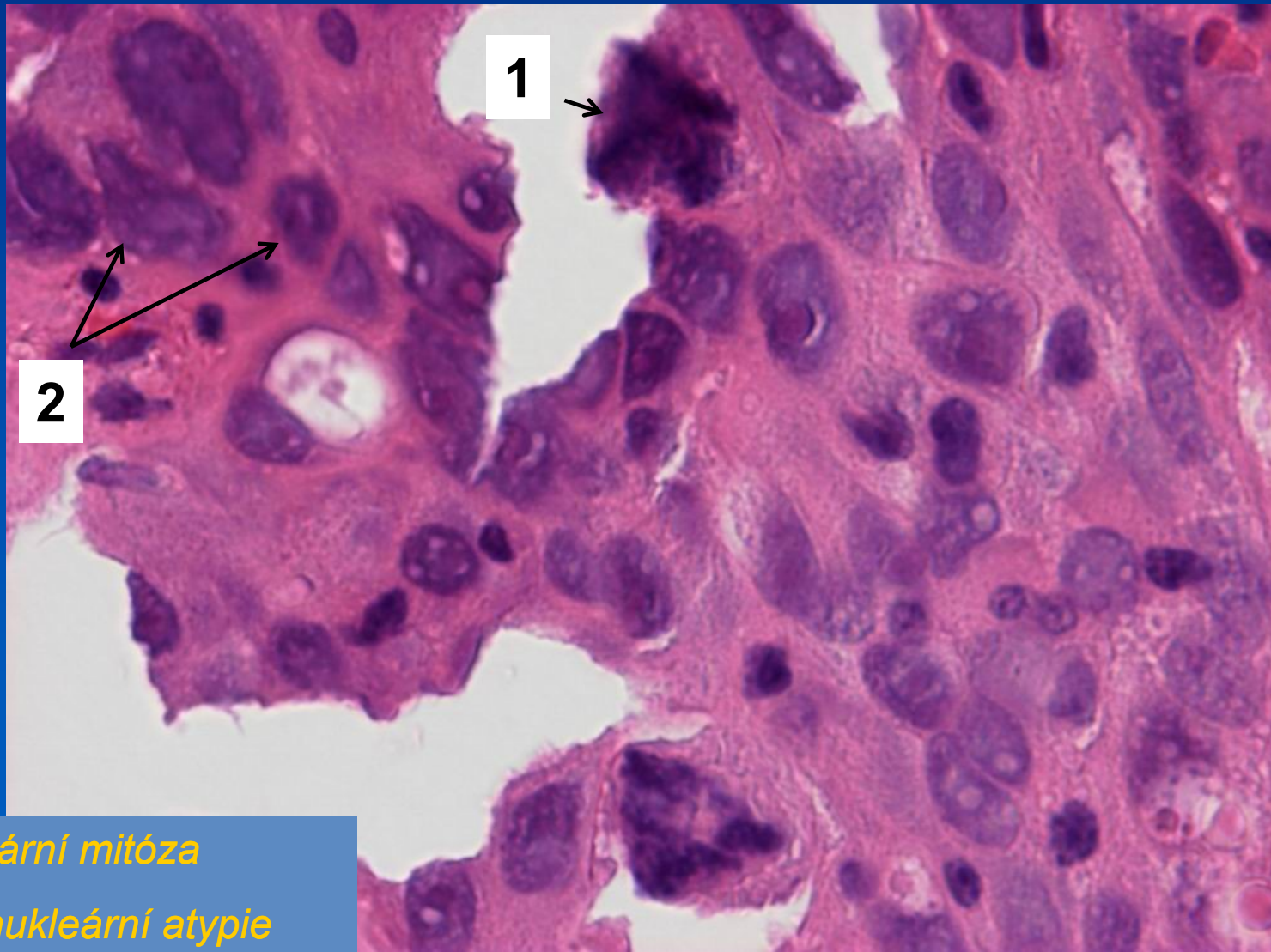
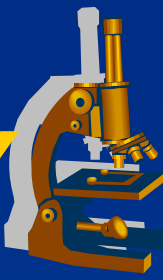
- 1. Solidní partie nádoru se zbytky papilární architektury*
- 2. Fibrovaskulární stroma*

Papilární uroteliální karcinom, high grade



- 1. Solidní partie nádoru se zbytky papilární architektury*
- 2. Fibrovaskulární stroma*

Papilární uroteliální karcinom, high grade



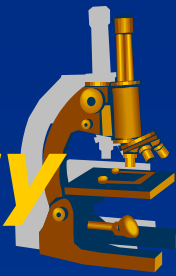
1

2

1. Tripolární mitóza

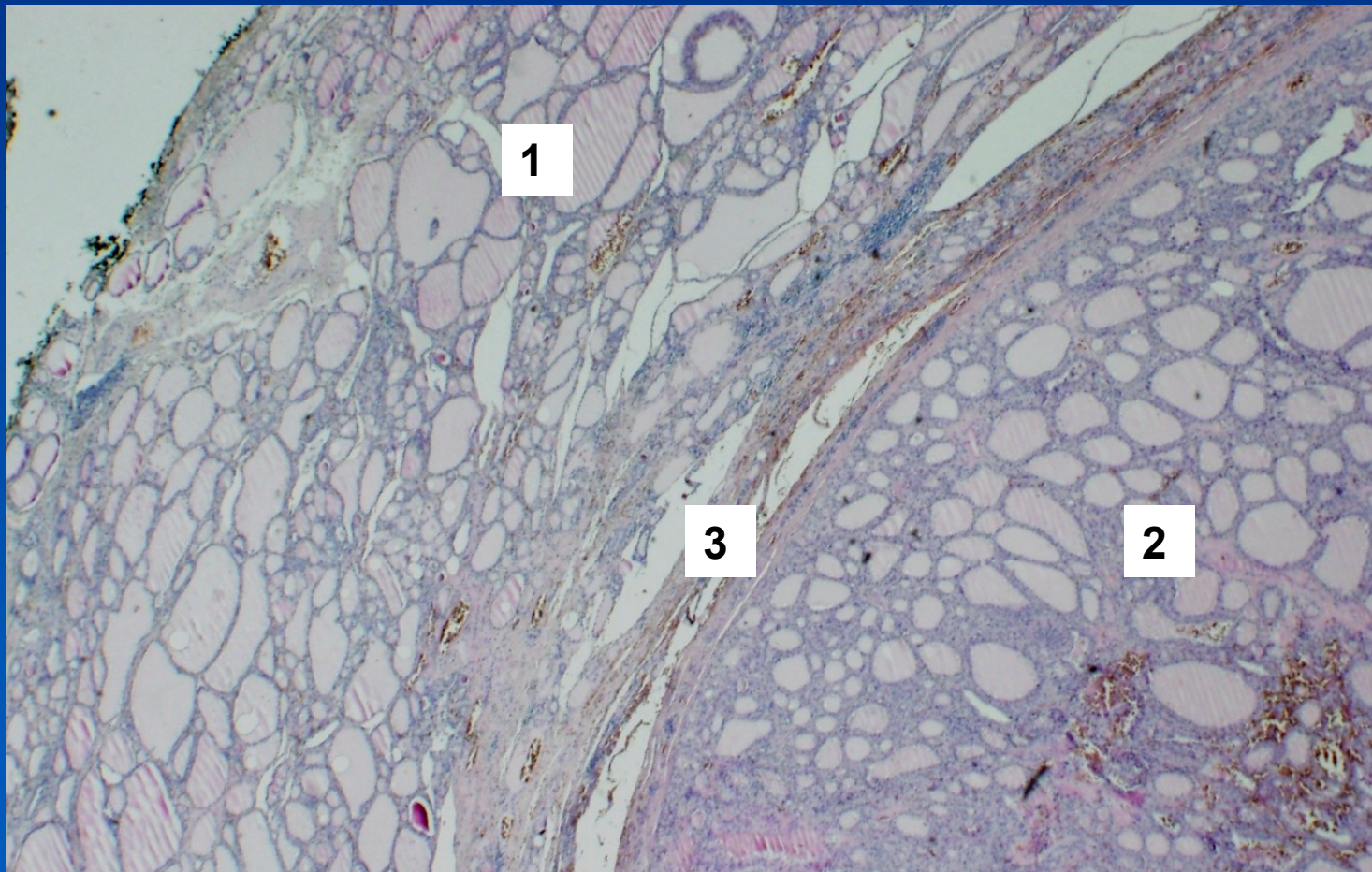
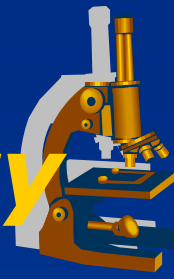
2. Cytonukleární atypie

Folikulární adenom štítné žlázy



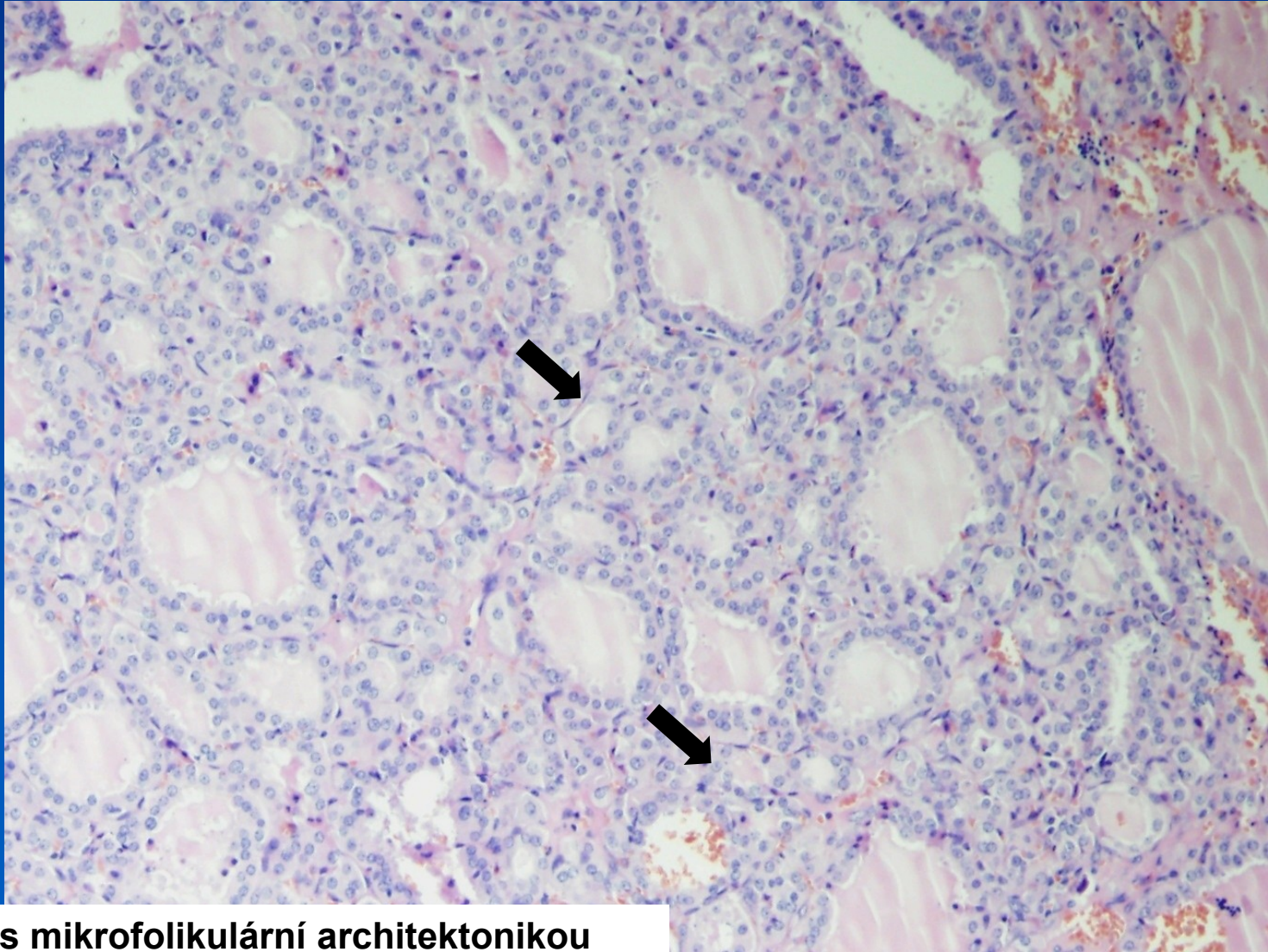
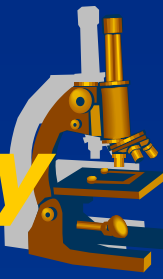
- x převážně solitární
- x opouzdřený
- x tlaková atrofie okolního parenchymu
- x dif. dg. x folikulární karcinom
 - ⇒ *histologická struktura obdobná, nutný průkaz transkapsulární invaze do okolní tkáně štítnice a/nebo angioinvaze*
- x diagnóza pouze z kompletní biopsie

Folikulární adenom štítné žlázy



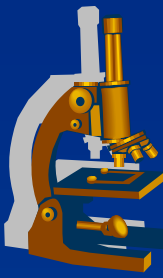
- 1 Parenchym štítné žlázy s folikuly
 - 2 Struktury adenomu
- ➔ Vazivové septum (ohraničení adenomu)

Folikulární adenom štítné žlázy



➔ adenom s mikrofolikulární architektonikou

Fibroadenom mammy



- ✗ nejčastější tumor mammy mladých žen

- ✗ benigní

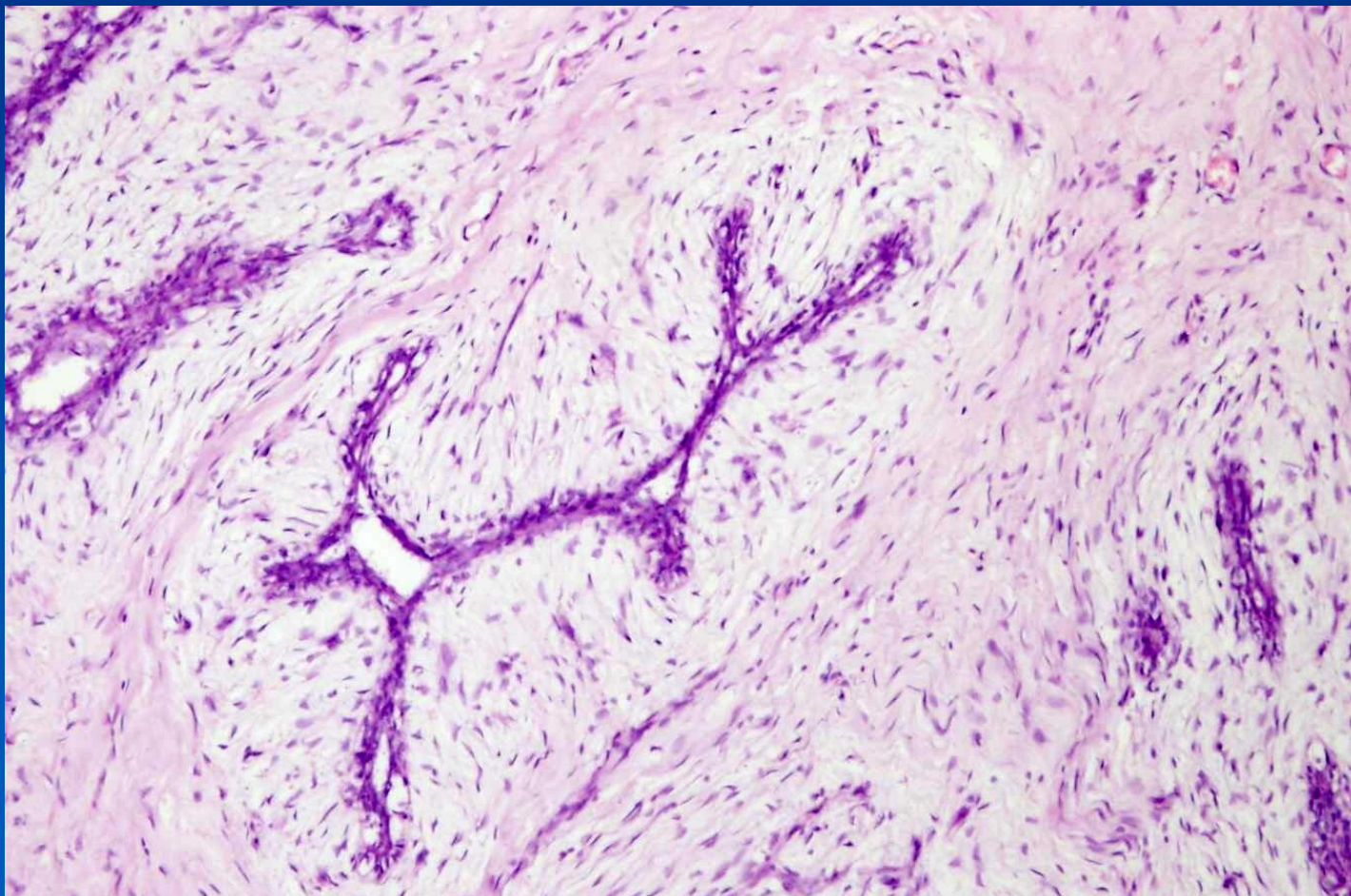
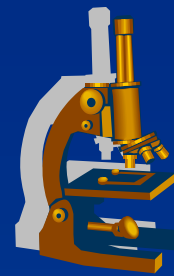
- ✗ **Makro:**
 - ⇒ *ohraničený, pohyblivý*

- ✗ **Mikro:**
 - ⇒ *proliferující vývody*

 - ⇒ *zmnožené stroma (edematózní nebo hyalinizované)*

 - ⇒ *dva typy:*
 - **perikanalikulární a intrakanalikulární typ (nemá praktický význam)**

Fibroadenom mammy



Intrakanalikulární typ: Zmnožené edematózně prosáklé stroma štěrbinovitě utlačuje novotvořené vývody

Polypy



- x makroskopický popisný pojem
- x stopkatý nebo přisedlý (sesilní polyp)
- x klasifikace:
 - ⇒ *nenádorové*
 - ⇒ *nádorové*
- x mohou být:
 - ⇒ *solitární*
 - ⇒ *vícečetné*
 - ⇒ *obrovská množství (> 100 = polypóza)*

Nenádorové polypy GIT



✗nemívají maligní potenciál

✗3 základní typy:

⇒ *hyperplastický polyp*

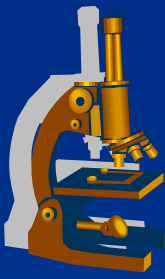
⇒ *juvenilní polyp*

- většinou u dětí
- může být i syndrom juvenilní polypózy

⇒ *Peutz-Jeghersův polyp*

- sporadický
- nebo Peutz-Jeghersův syndrom (AD)
 - mnohočetné polypy v GIT


Nádorové polypy – adenomy (GIT)



- x** adenomy vznikají jako výsledek epiteliální dysplázie

- x** adenokarcinom v naprosté většině vzniká na podkladě adenomu

Nádorové polypy - adenomy



×Mikro:

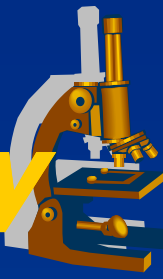
⇒ *dysplastický epitel*

⇒ *vysoké buňky s tmavší plazmou (úbytek hlenu)*

⇒ *tmavší protáhlá jádra, hyperchromázie, patrná jadérka*

⇒ *mitózy*

Nádorové polypy - adenomy



✗ na základě architektury se adenomy v GIT dělí na:

⇒ **tubulární**

- většinou stopkaté, > 75% tubulární architektury

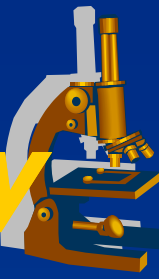
⇒ **vilózní**

- často přisedlý, prstovité výběžky, > 50% vilózní stavby

⇒ **tubulovilózní**

- 25 – 50% vilózní složky

Nádorové polypy - adenomy



✗ riziko maligní transformace závisí na:

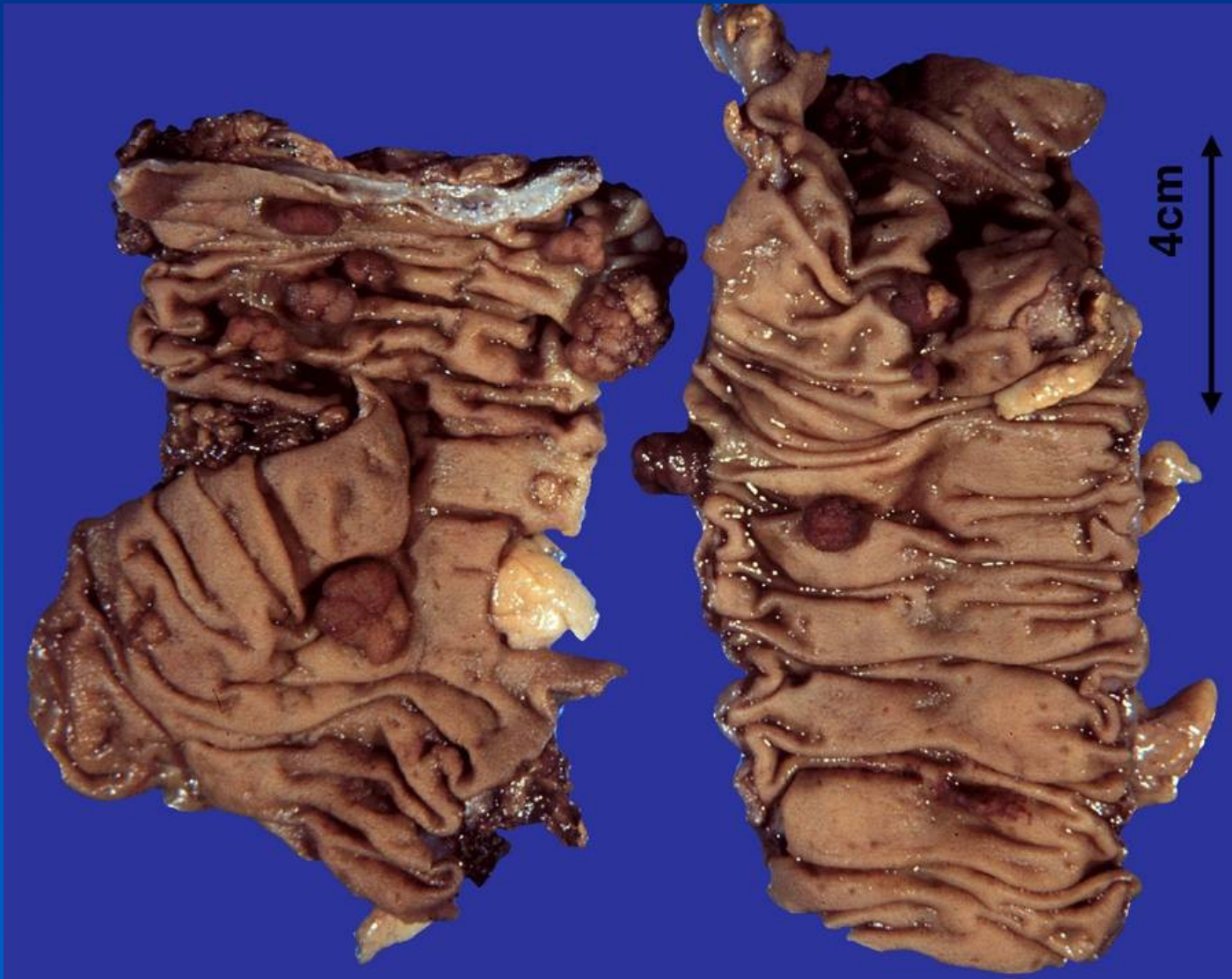
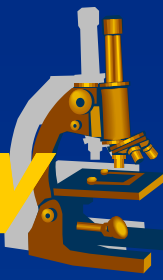
⇒ *velikosti*

⇒ *histologickém typu*

⇒ *tíži dysplastických změn*

- vyšší u velkých vilózních

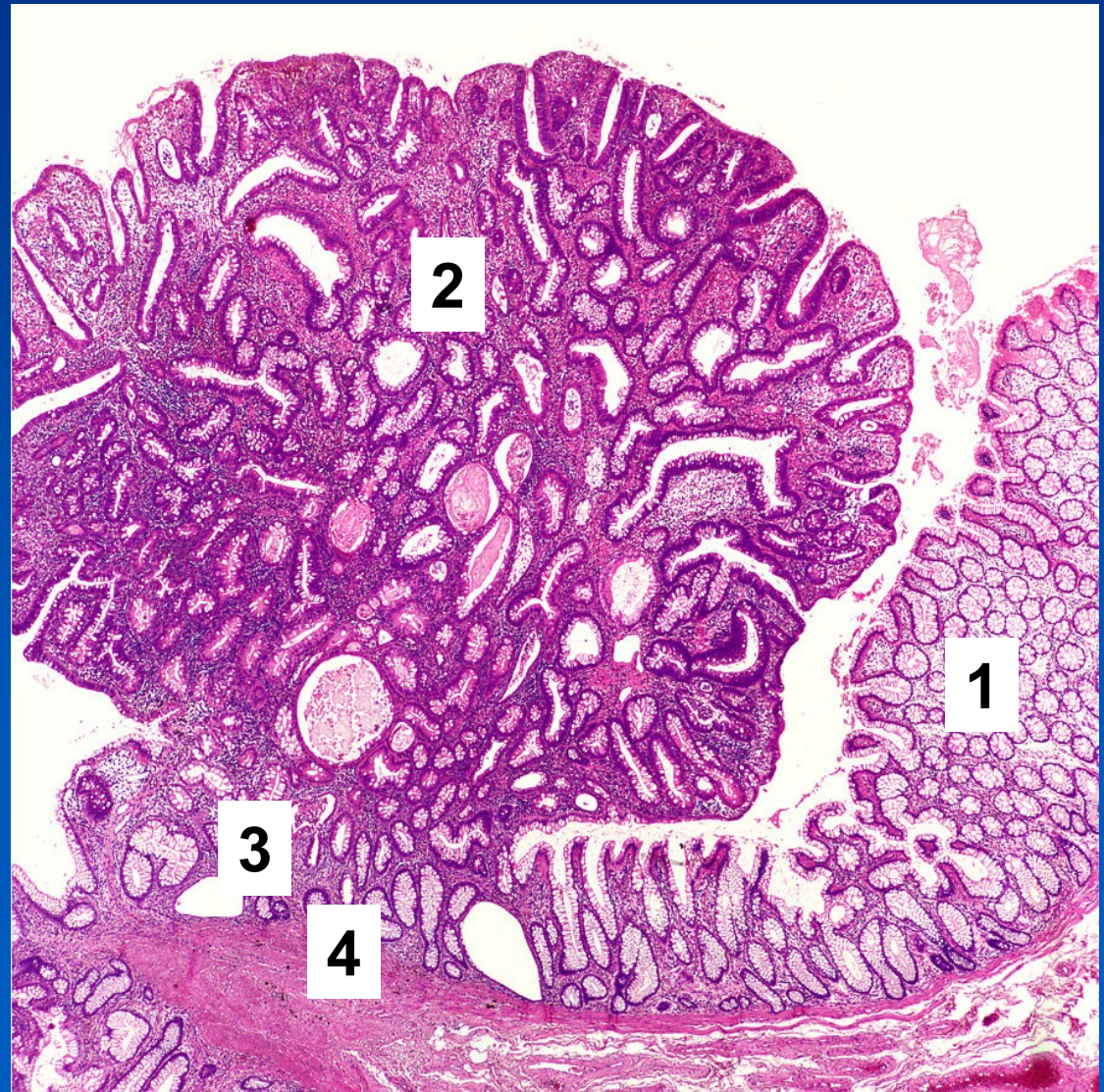Nádorové polypy - adenomy



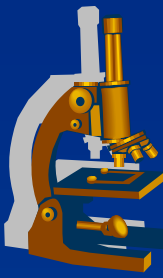
Tubulární adenom sliznice tlustého střeva



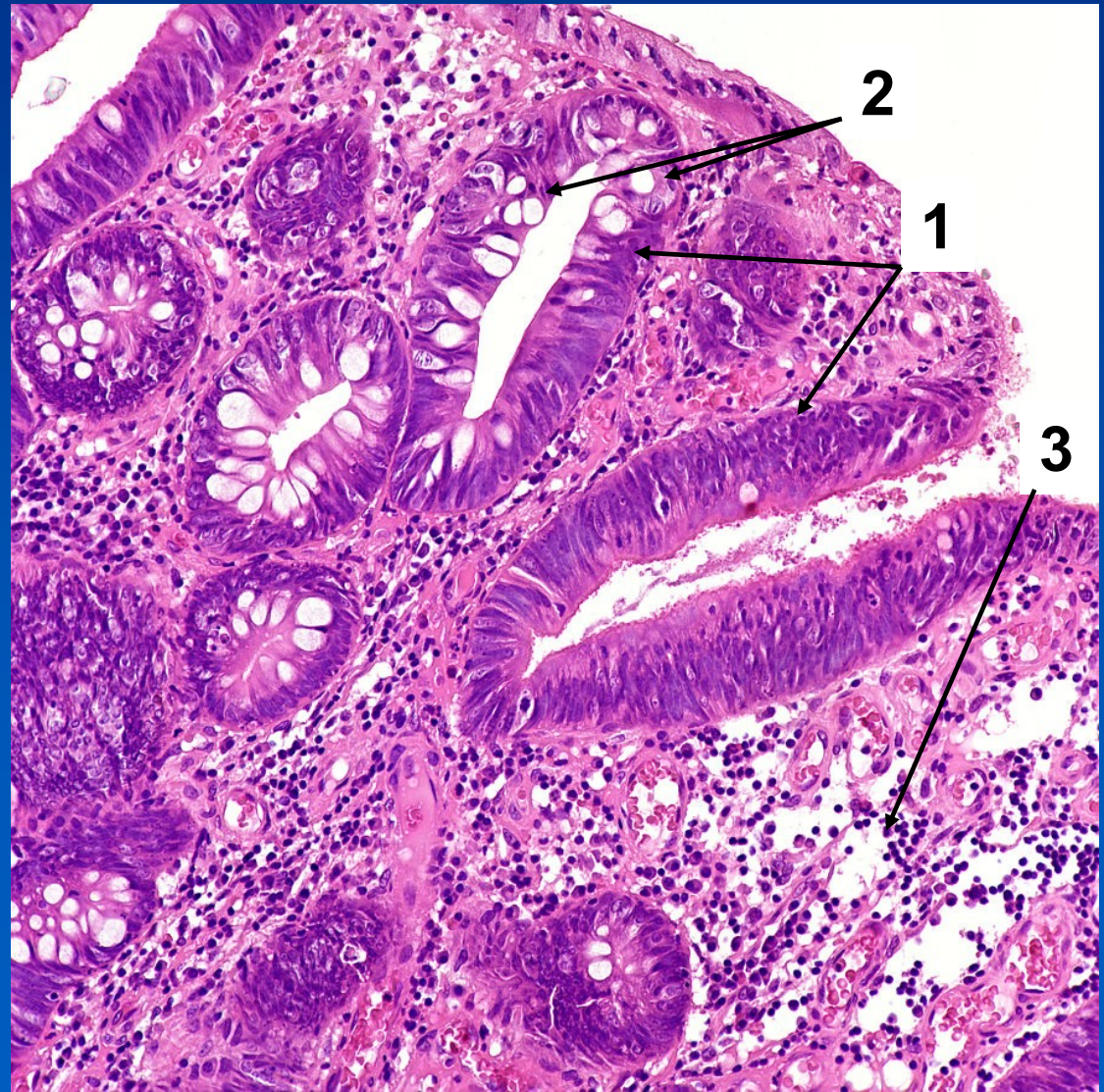
- 1. Okolní sliznice tlustého střeva*
- 2. Struktury stopkatého tubulárního adenomu*
- 3. Stopka adenomu*
- 4. Lamina muscularis mucosae*



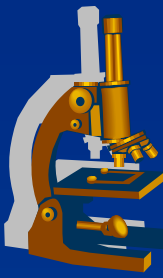
Tubulární adenom sliznice tlustého střeva



- 1. Dysplastické změny epitelu mírného i těžkého stupně*
- 2. Pohárkové buňky*
- 3. Zánětlivě celulizované slizniční stroma*



Adenokarcinomy



x Adenokarcinomy:

⇒ *medulární*

- převaha nádorových buněk nad stromatem

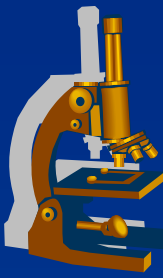
⇒ *skirhotický*

- převaha desmoplastického stromatu

⇒ *prostý*

- vyrovnaný poměr stromatu a nádorového parenchymu

Adenokarcinomy



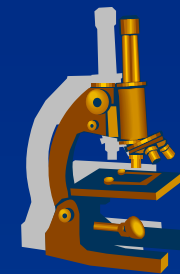
✗ Adenokarcinomy GIT:

⇒ *intestinální (tubulární)*

⇒ *difúzní (skirhotický)*

⇒ *gelatinózní (mucinózní)*

Adenokarcinom - intestinální typ



- x tubulární

- x roste invazivně do stěny

- x růstově aktivní s četnými mitózami

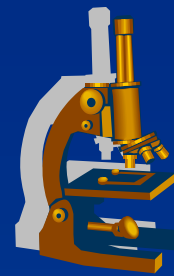
- x nádorové žlázy mají nepravidelný tvar i velikost

- x různá schopnost hlenotvorby

 - ⇒ *extracelulární*

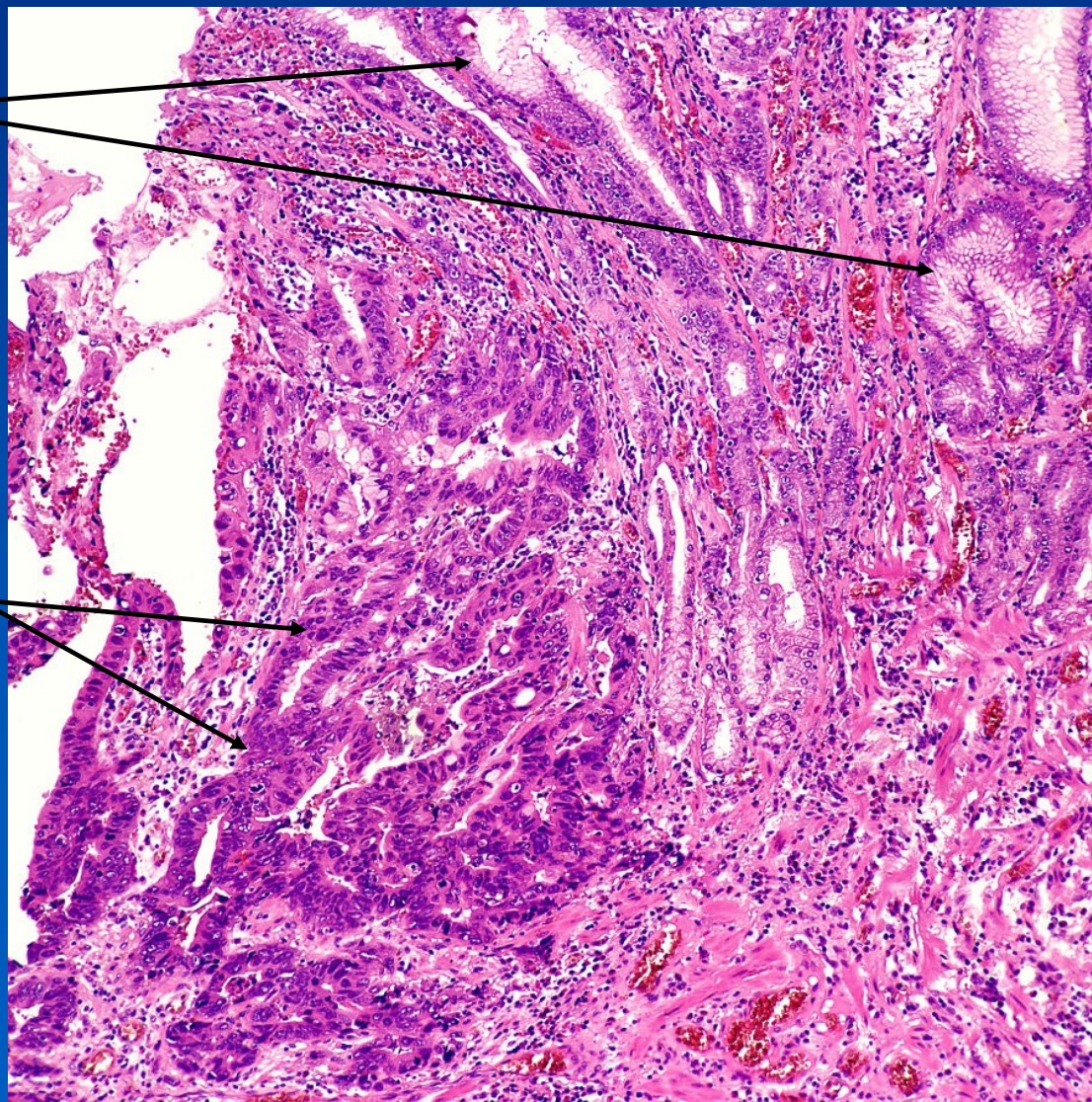
 - ⇒ *intracelulární*

Adenokarcinom, středně diferencovaný, tubulární

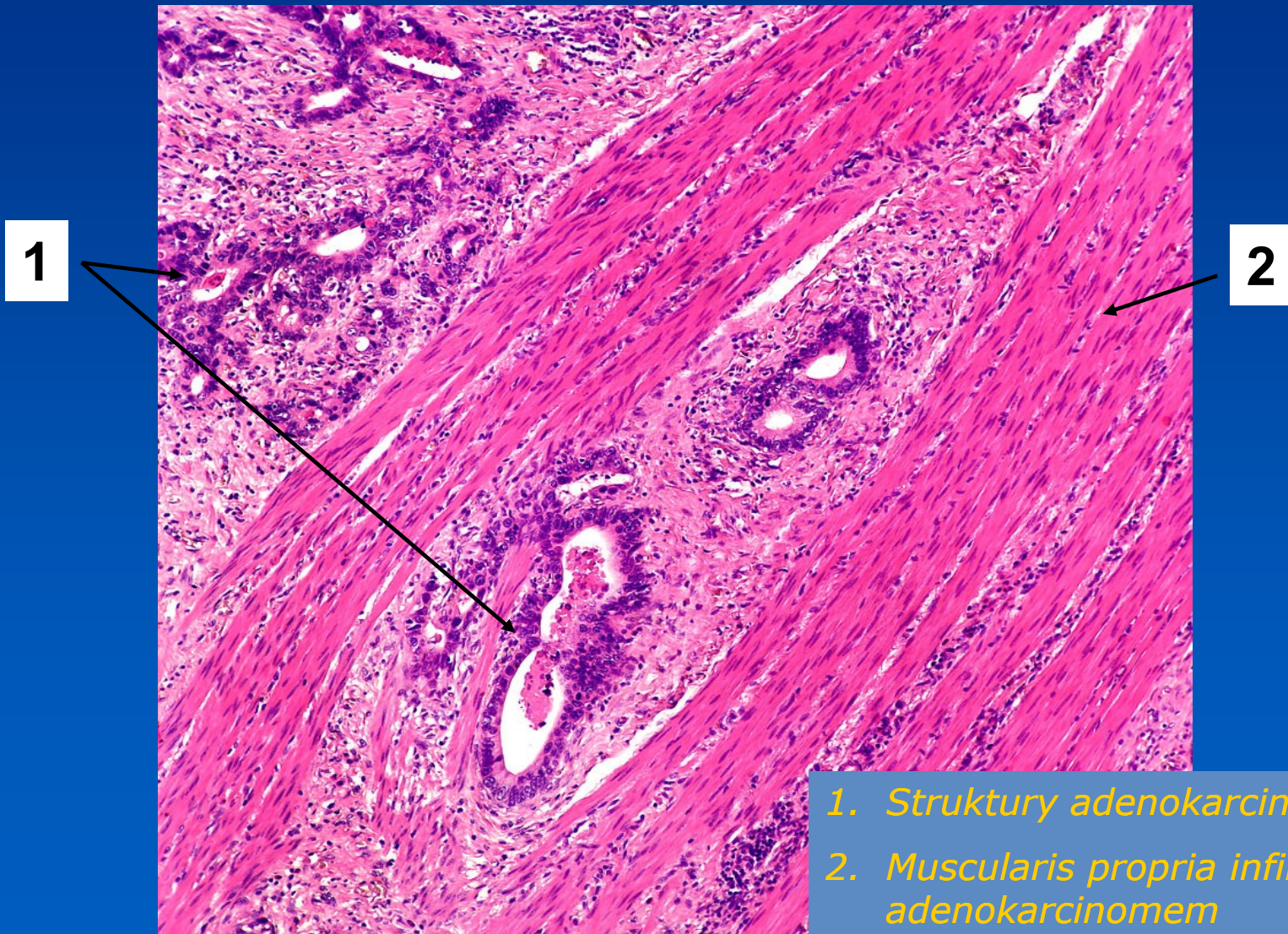
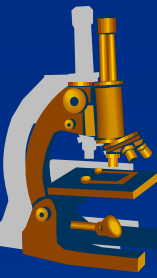


Okolní nenádorový epitel

Struktury invazivního středně diferencovaného tubulárního adenokarcinomu

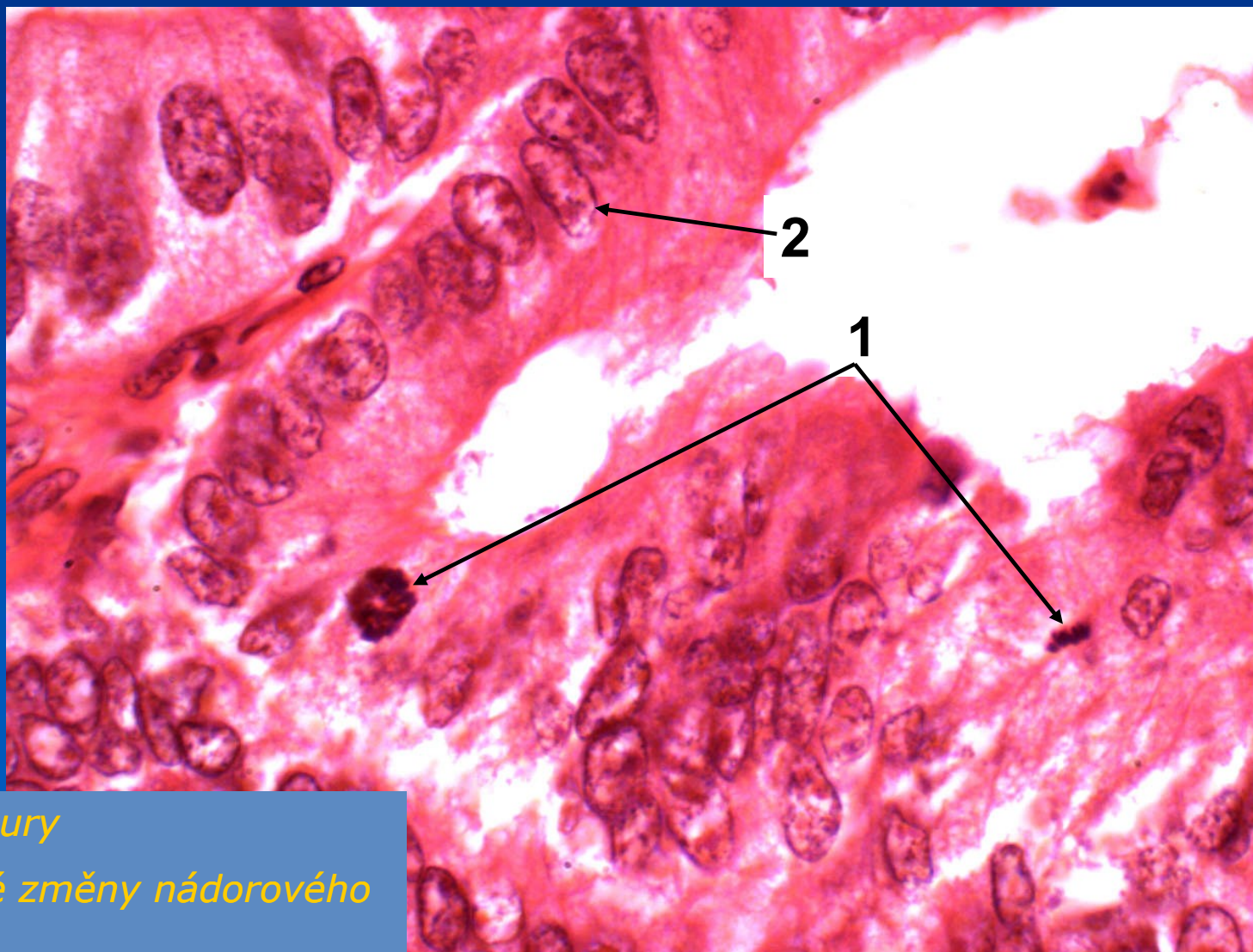


Infiltrace muscularis propria strukturami adenokarcinomu



1. *Struktury adenokarcinomu*
2. *Muscularis propria infiltrovaná adenokarcinomem*

Detail tubulárního adenokarcinomu



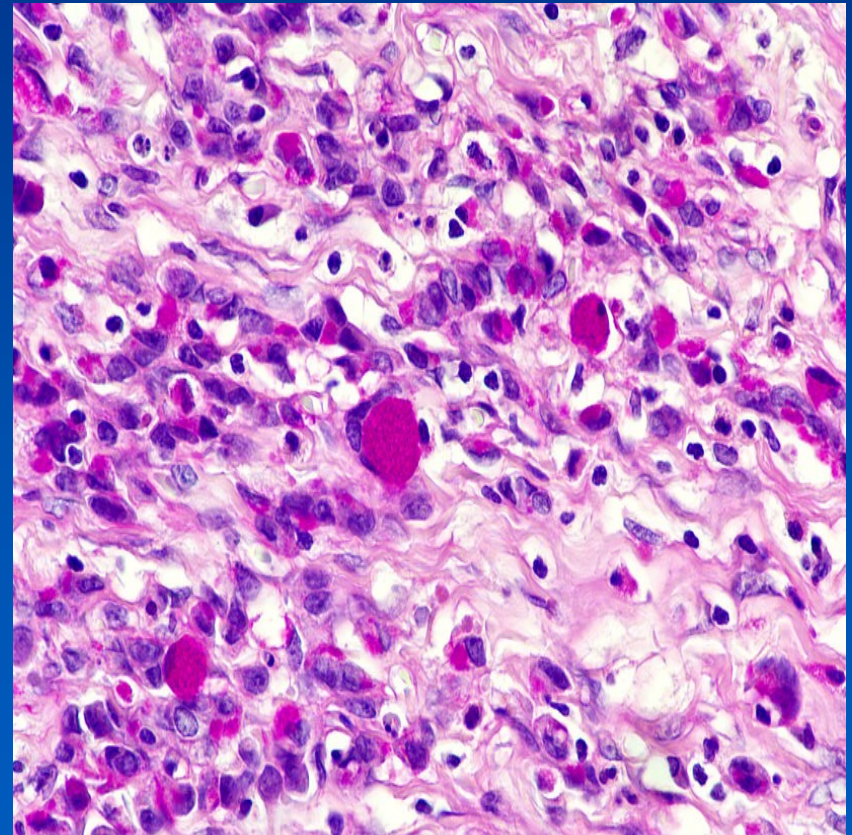
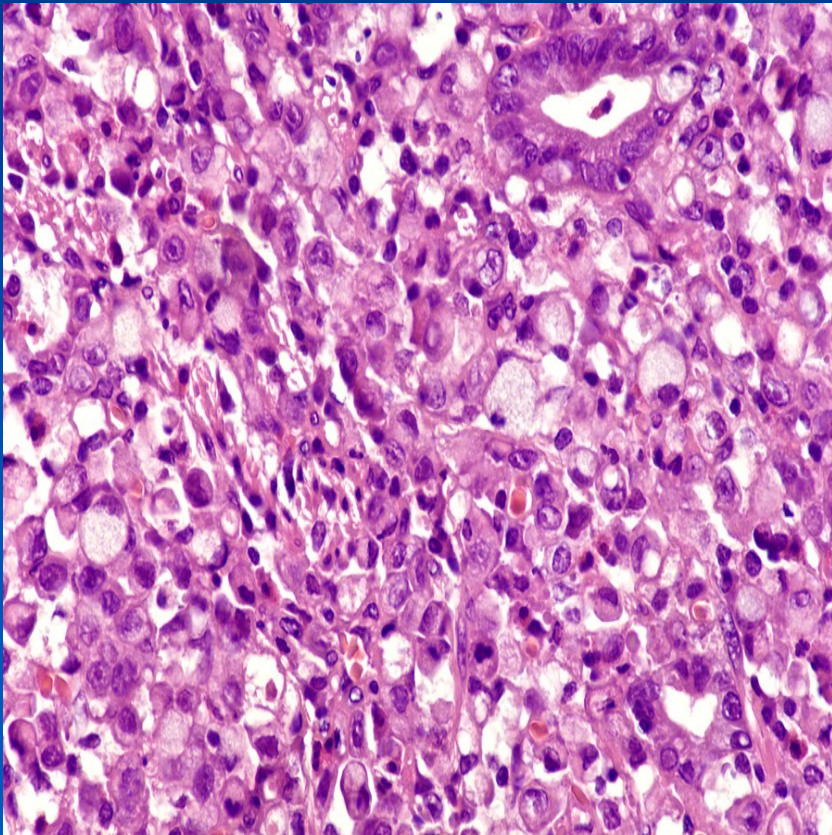
- 1. Mitotické figury*
- 2. Dysplastické změny nádorového epitelu*

Difúzní adenokarcinom

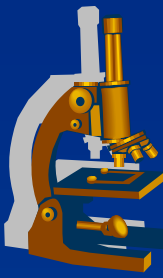


- ✗ nádorové buňky se uvolňují z epitelové soudržnosti, disociují
- ✗ prstenčité buňky
- ✗ ztrácejí se ve zmnoženém intersticiálním vazivu
- ✗ stromální dezmozplázie
- ✗ u skirhotického adenokarcinomu výrazně převládá tvorba vazivového stromatu
 - ⇒ *tvrdá konzistence*

Difúzní adenokarcinom

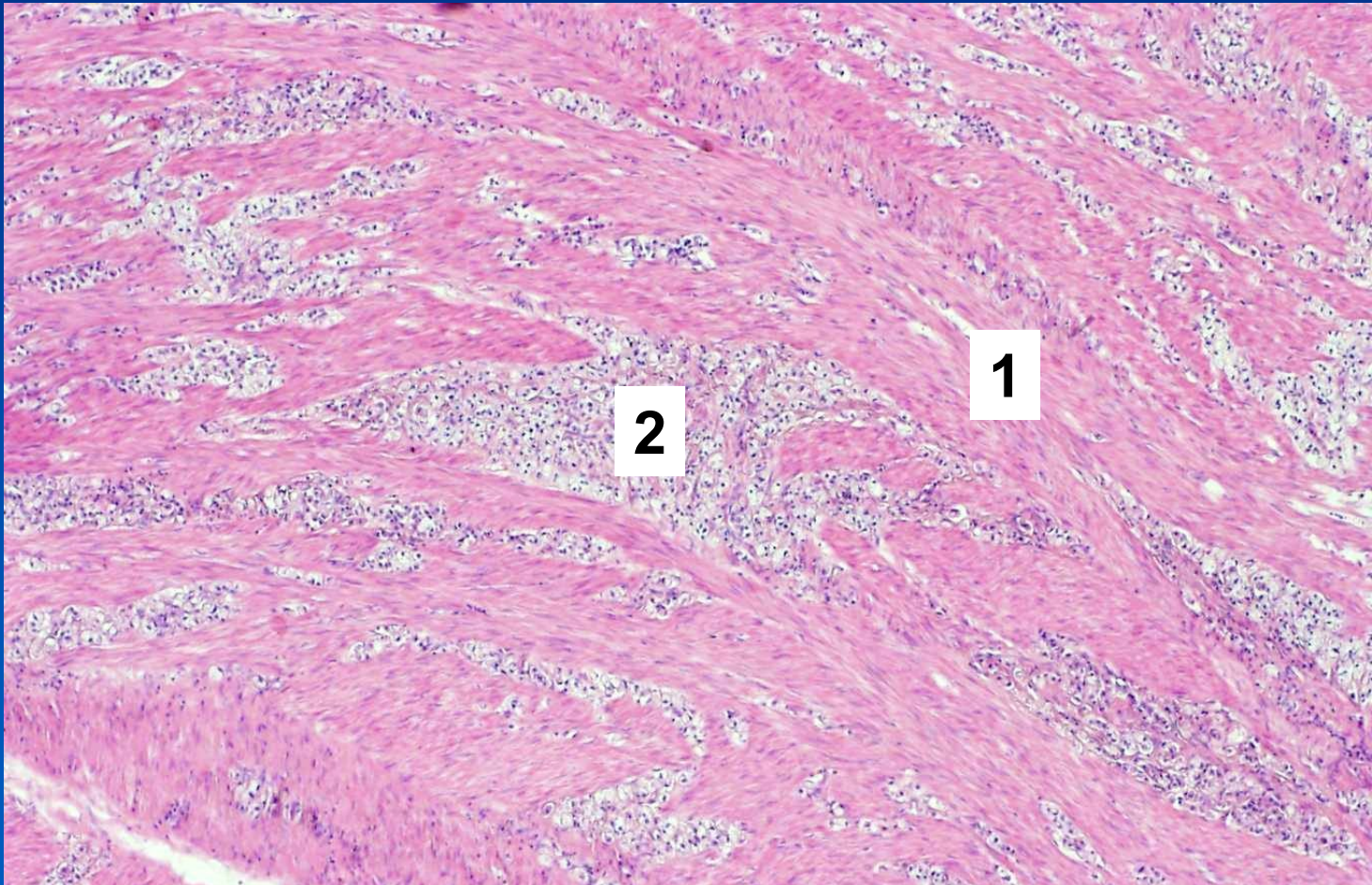


Gelatinózní adenokarcinom



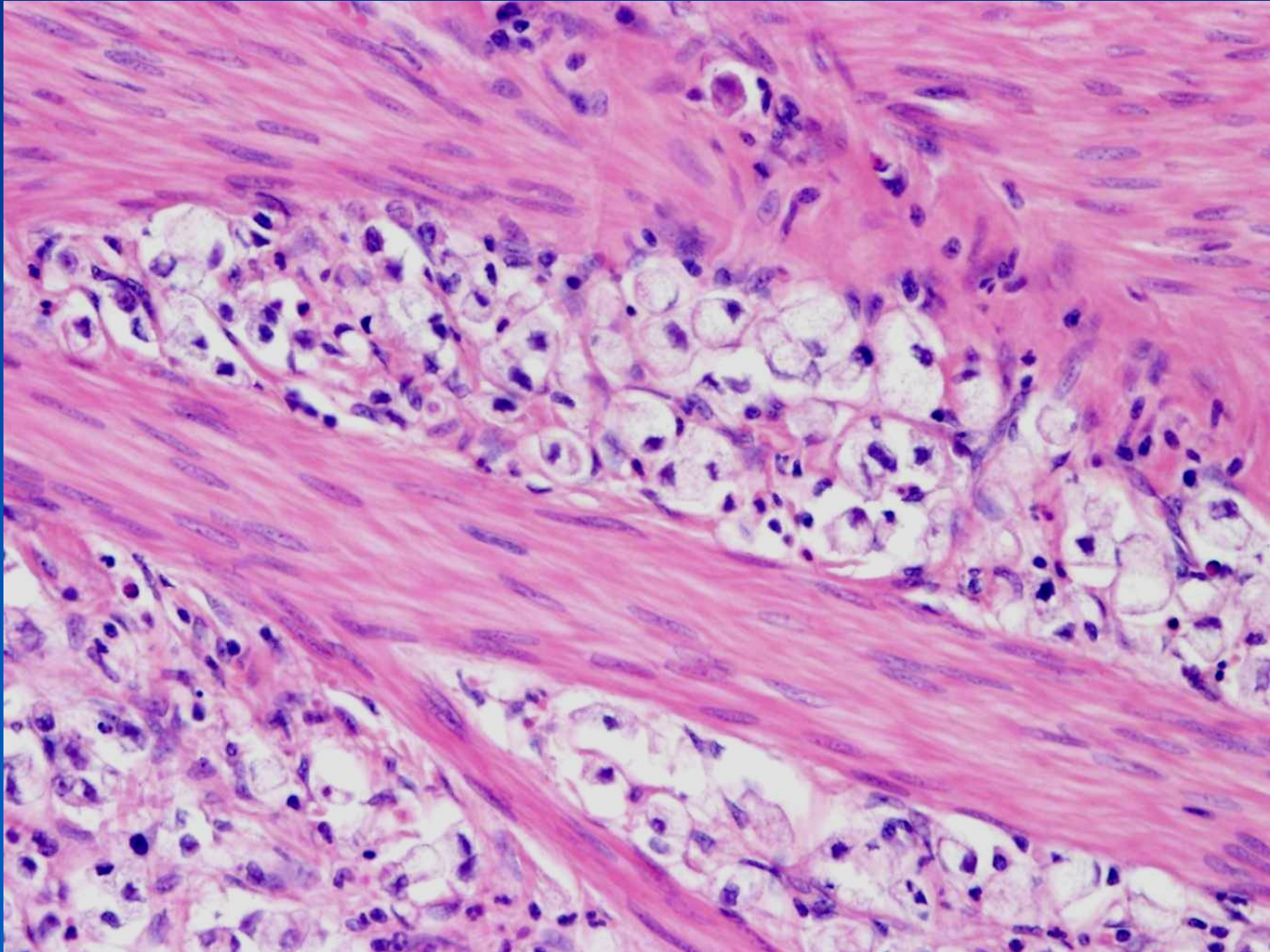
- ✗ rosolovitá konzistence
- ✗ typicky značná extracelulární produkce epiteliálního hlenu s tvorbou hlenových jezírek
- ✗ při výrazné intracelulární hlenotvorbě vznikají **prstenčité buňky**:
 - ⇒ objemná cytoplazmatická vakuola hlenu odtlačující jádro na periferii buňky
- ✗ nádorové epiteliie mohou být sporadické

Infiltrace prstenčitými buňkami

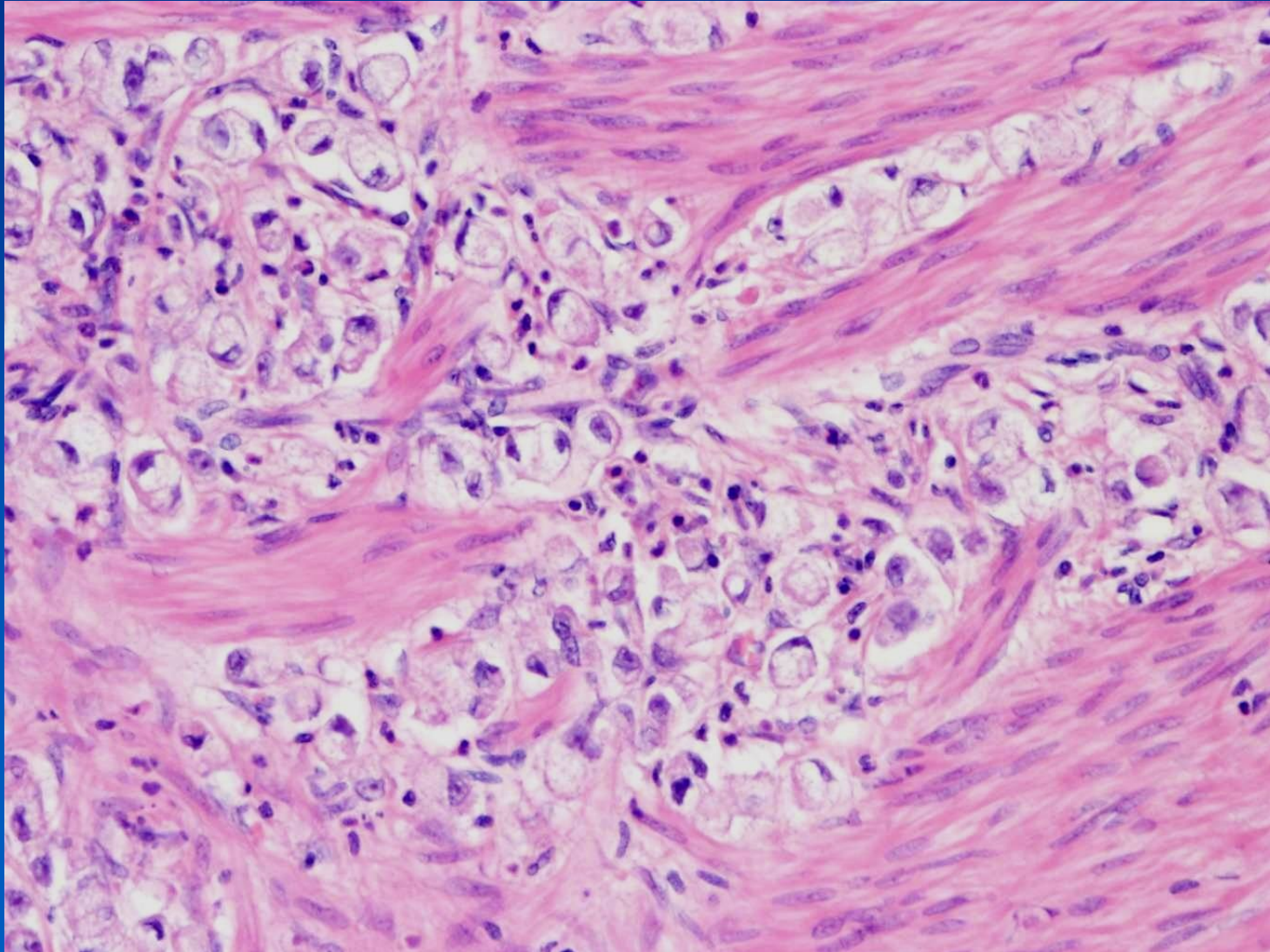


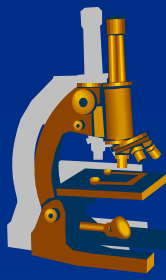
- 1. Nádorově infiltrované muscularis propria*
- 2. Infiltrace buňkami charakteru pečetního prstene*

Detail prstenčitých buněk



Detail prstenčitých buněk





Hepatocelulární karcinom

✗ celosvětově 5. nejčastější maligní nádor u mužů, 8. u žen

✗ Makro:

⇒ ***multinodulární forma:***

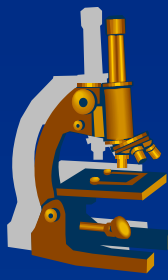
- četná okrouhlá ložiska v obou lalocích

⇒ ***masivní forma:***

- velký objemný uzel s malými satelitními ložisky

⇒ ***difuzní forma:***

- mnohočetná malá ložiska prostupující téměř celá játra



Hepatocelulární karcinom

x Mikro:

⇒ *typ uspořádání (architektura):*

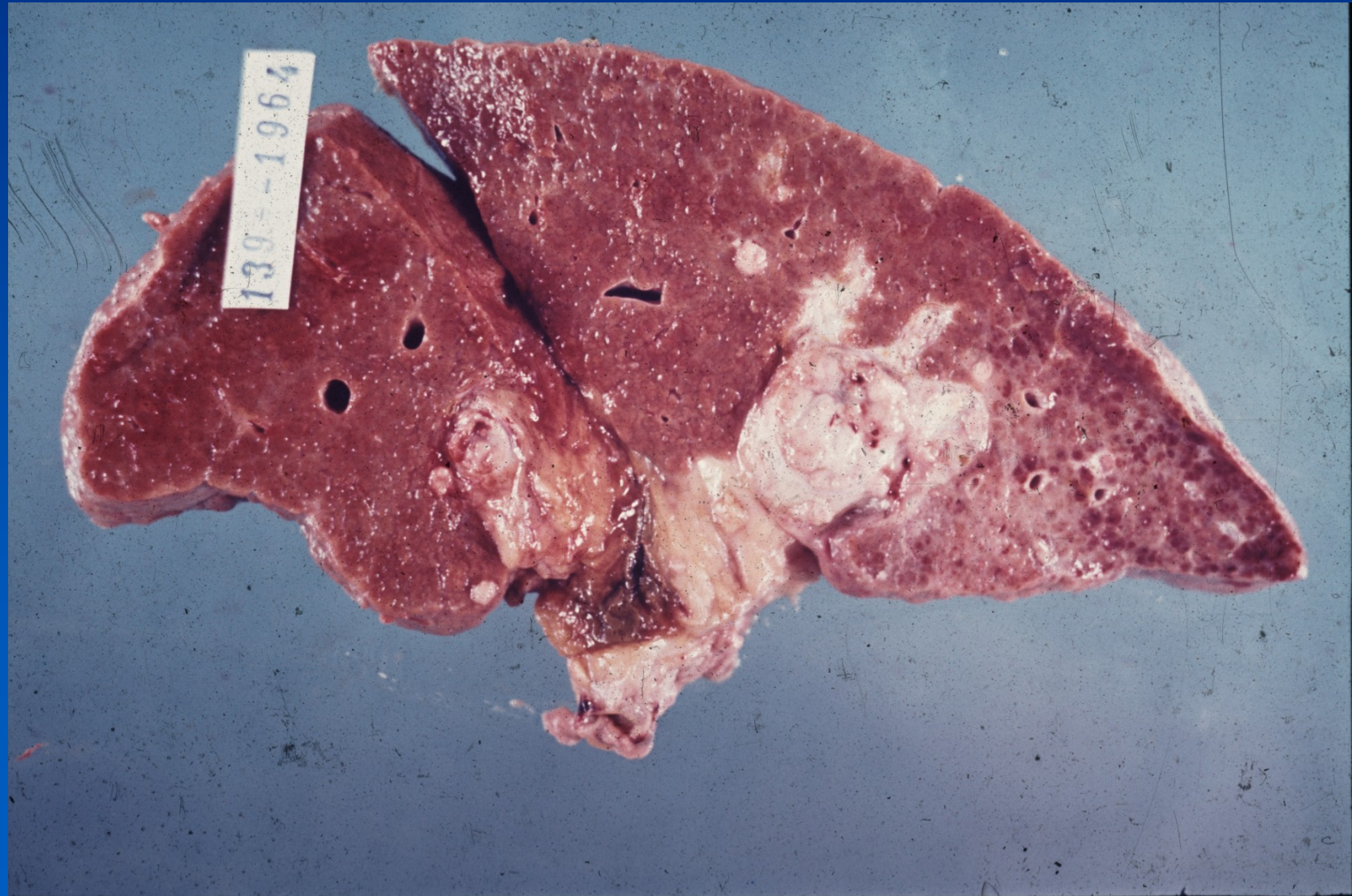
- trabekulární
- acinární +/- pseudoglandulární
- solidní

⇒ *cytologie nádorových buněk:*

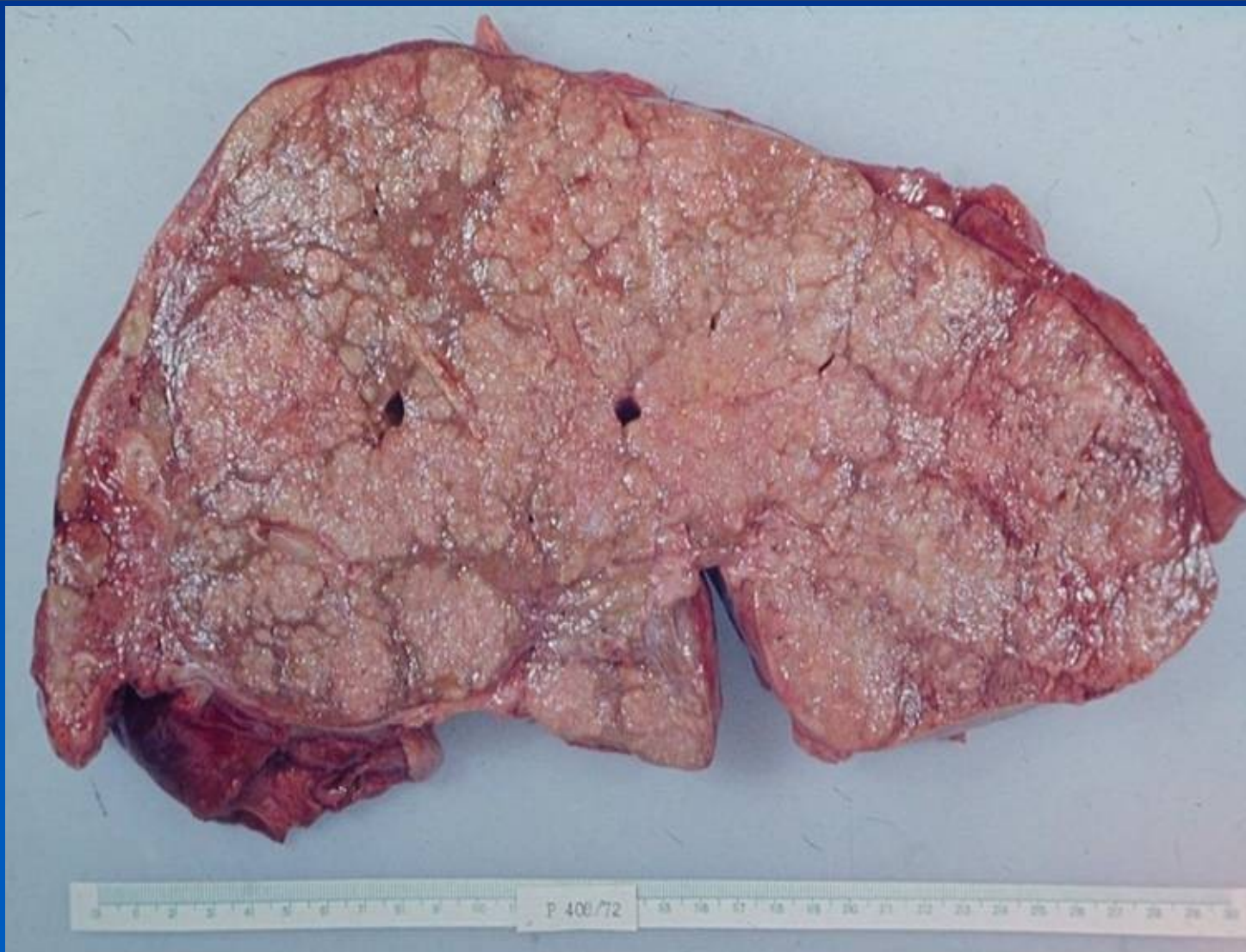
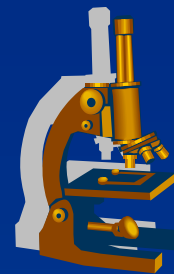
- větší jádra i nukleoly
- ↑ mitotická aktivita, atypie
- cytoplasma eosinofilní – světlá

⇒ *možná steatóza, tvorba žluči*

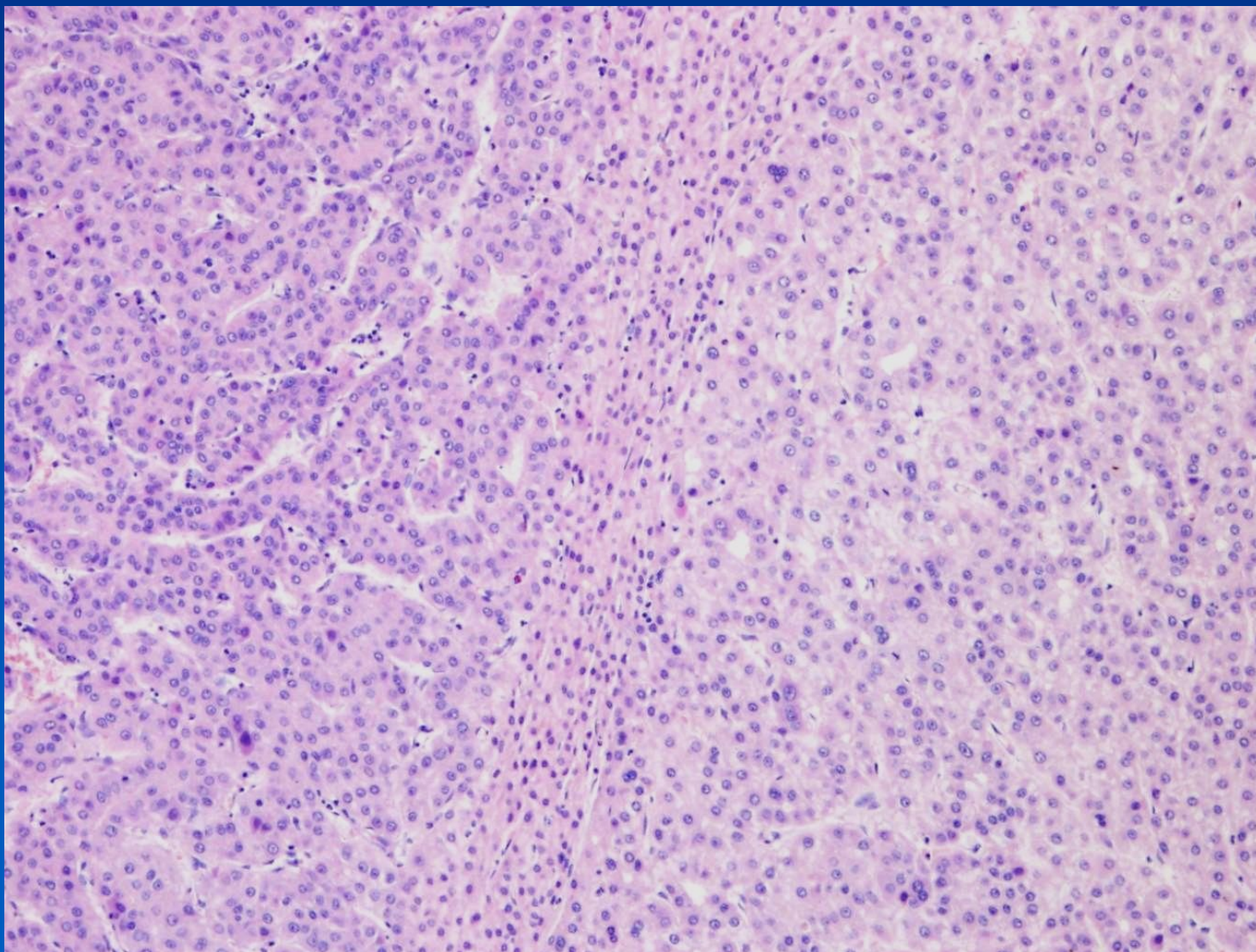
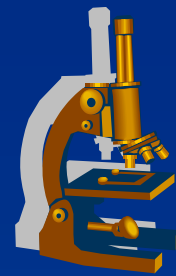
Hepatocelulární karcinom – masivní forma



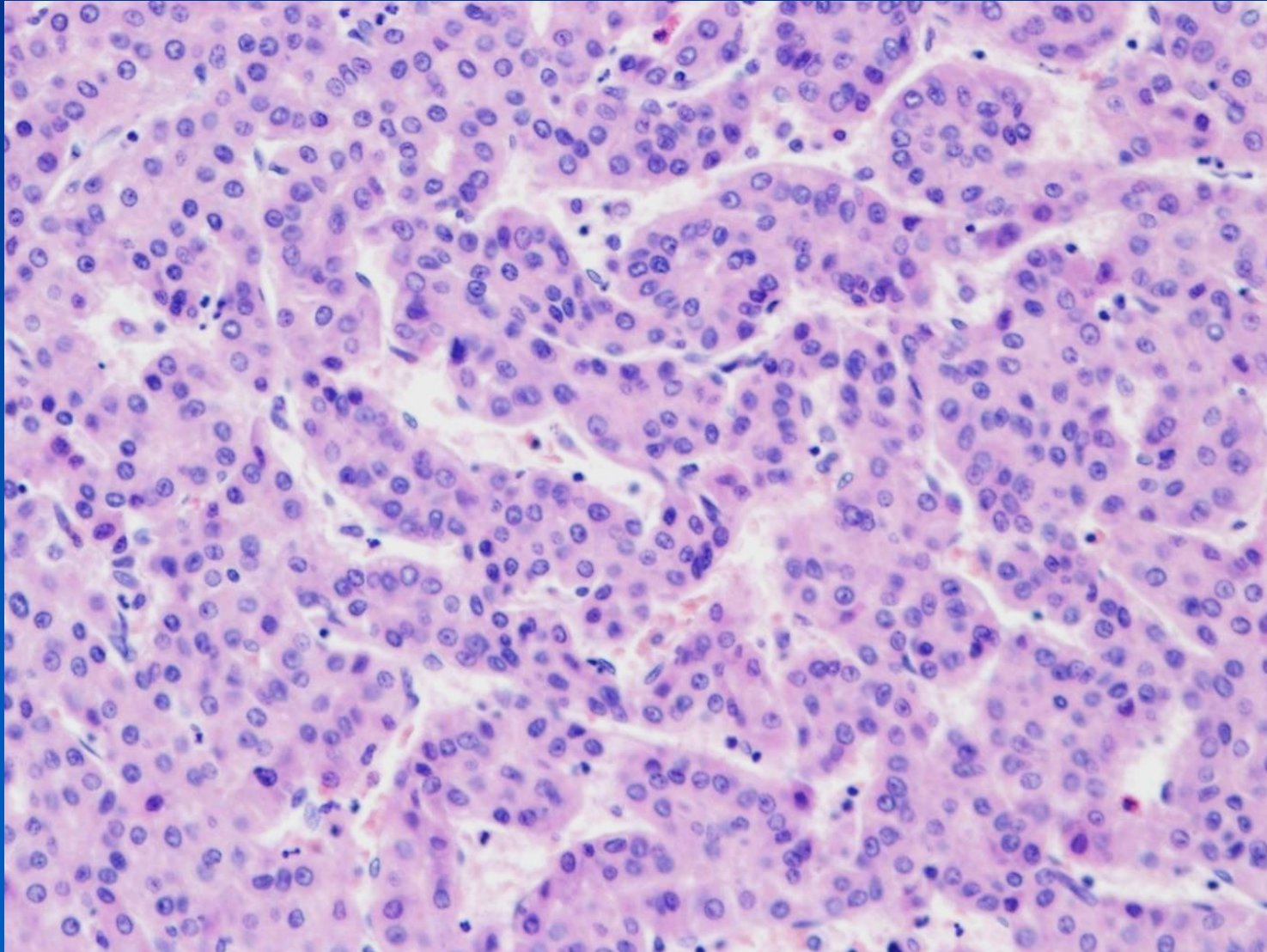
Hepatocelulární karcinom – difuzní forma



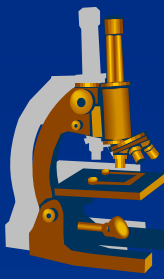
Hepatocelulární karcinom – trabekulární uspořádání



Hepatocelulární karcinom – trabekulární uspořádání



Invazivní duktální karcinom mammy



- ✗ nejčastější

- ✗ Makro:
 - ⇒ *tuhé, neostře ohraničené ložisko*

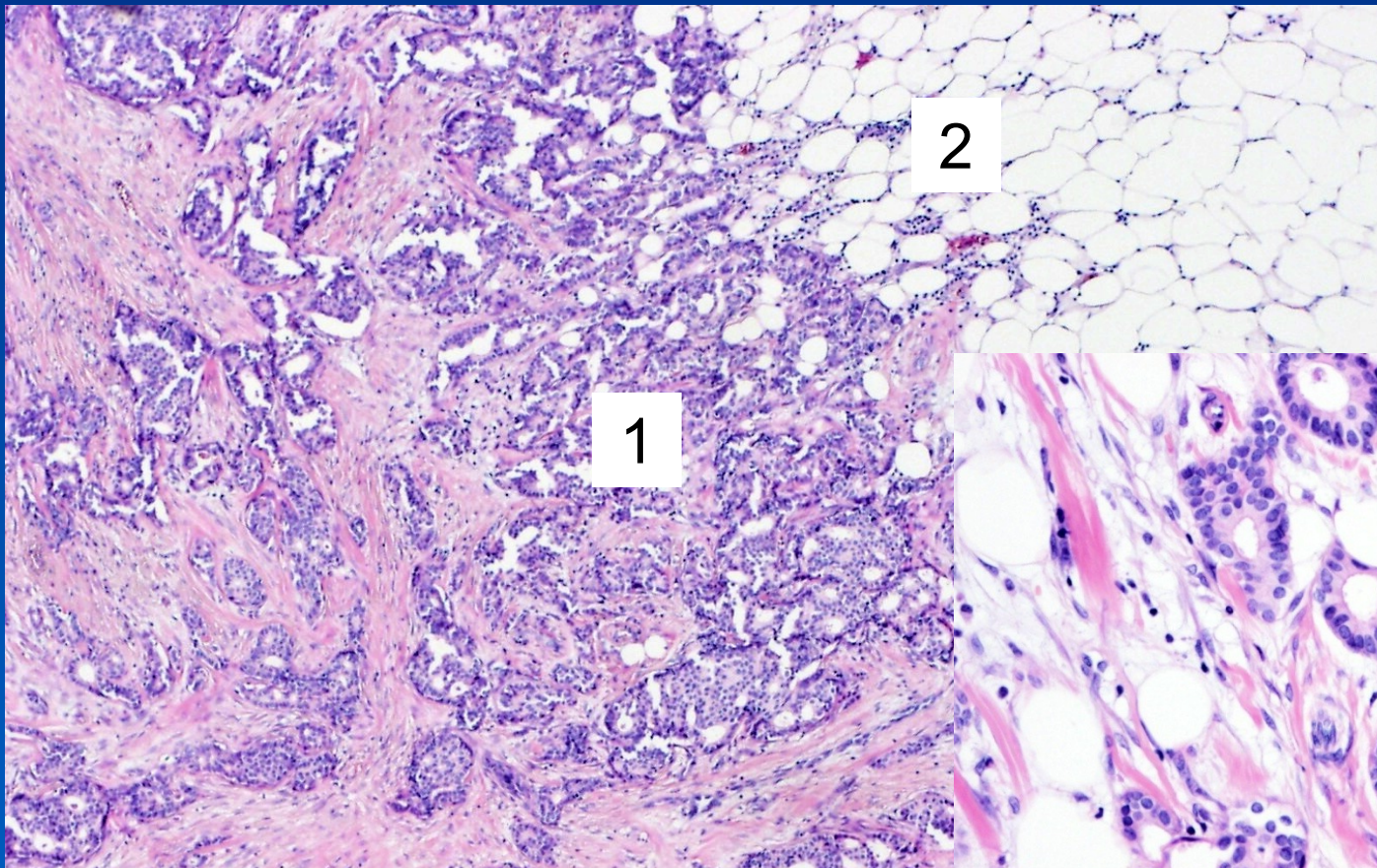
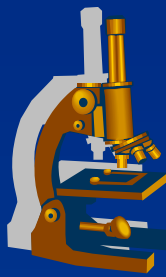
- ✗ Mikro:
 - ⇒ *nádorové buňky jsou kohezivní (E-cadherin+)*
 - tvoří tubuly, neluminizované shluky, pruhy
 - jádra s různým stupněm pleiomorfie, mitózy

 - ⇒ *chybí myoepiteliální vrstva (SMA-)*

 - ⇒ *stroma denzní, vazivové*

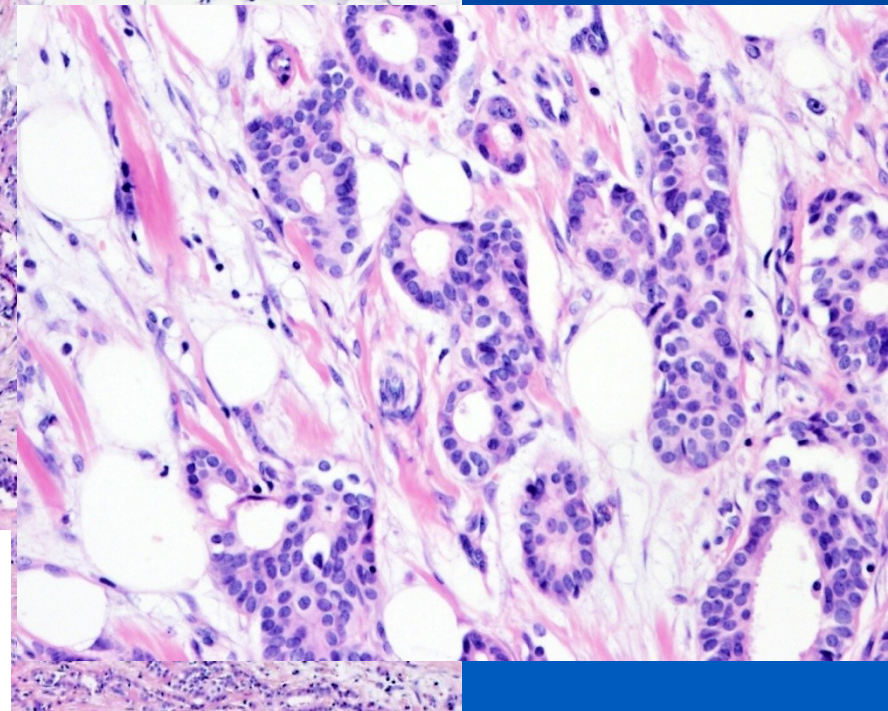
 - ⇒ *infiltrativní růst, většinou v blízkosti DCIS*

Invazivní duktální karcinom mammy



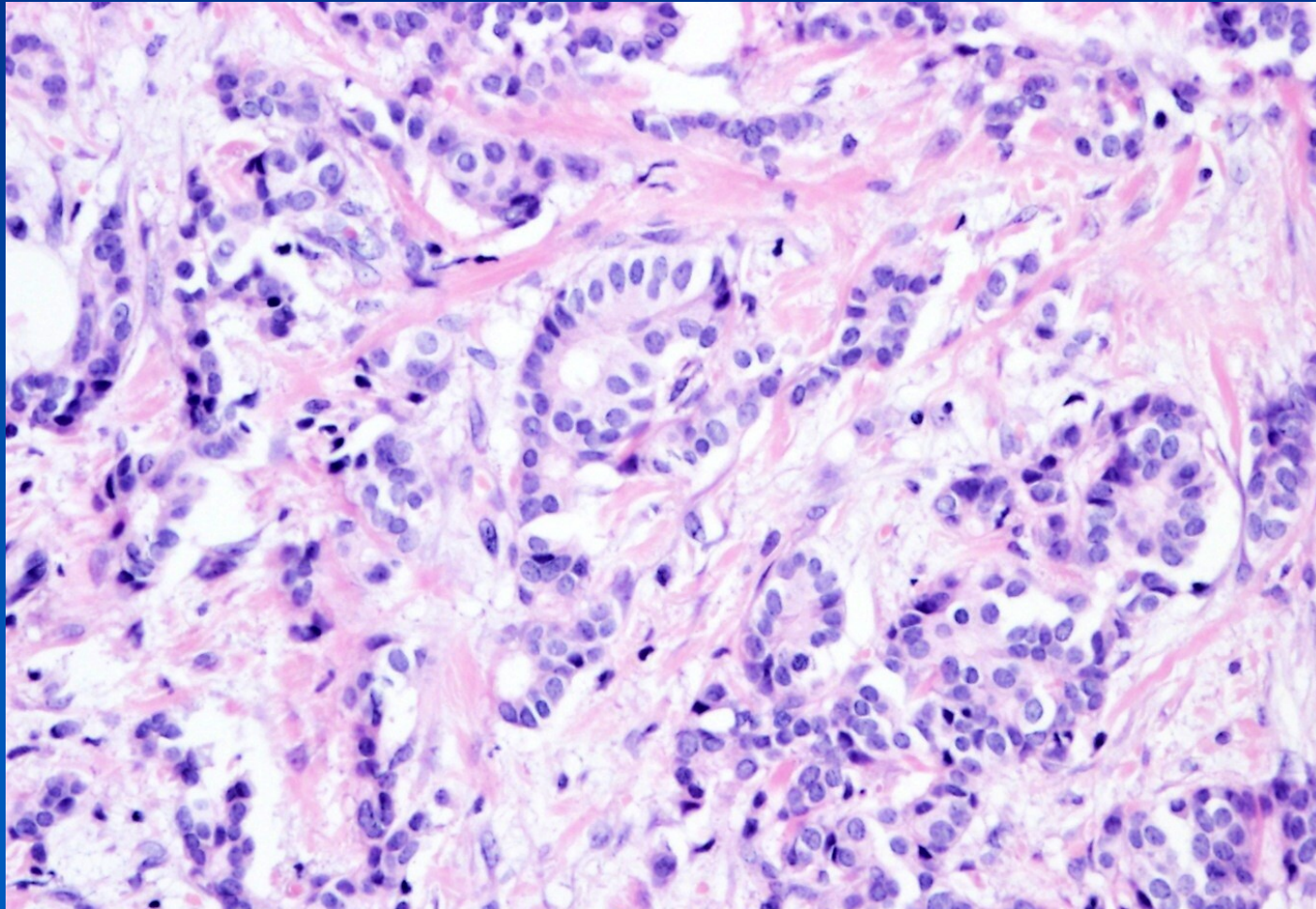
2

1



1 kohezivní nádorový infiltrát s ojedinělými tubuly
2 infiltrace tukové tkáně

Invazivní duktální karcinom mammy



Detail nádorového infiltrátu s nepravidelnými drobnými tubuly

Světlobuněčný karcinom

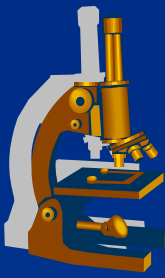


- ✗ *typicky se vyskytuje v ledvině*
 - ⇒ *vychází z epitelii proximálních tubulů*

- ✗ *označuje se též jako Grawitzův nádor*

- ✗ **Makro:**
 - ⇒ *často dobře ohraničený a kulovitý*
 - ⇒ *na řezu pestrobarevný:*
 - *žlutá barva (lipidy)*
 - *červená (hemoragie)*
 - *šedá (vazivo)*

Světlobuněčný karcinom



xMikro:

⇒ ***typ uspořádání (architektura):***

- solidně alveolární, trabekulární, tubulární, cystopapilární

⇒ ***polygonální buňky s velmi světlou (vodojasnou) cytoplazmou***

- depozita glykogenu a lipidů, jenž se při zpracování rozpustí

⇒ ***kulatá jádra***

- nukleární grading dle Fuhrmanové (I-IV)

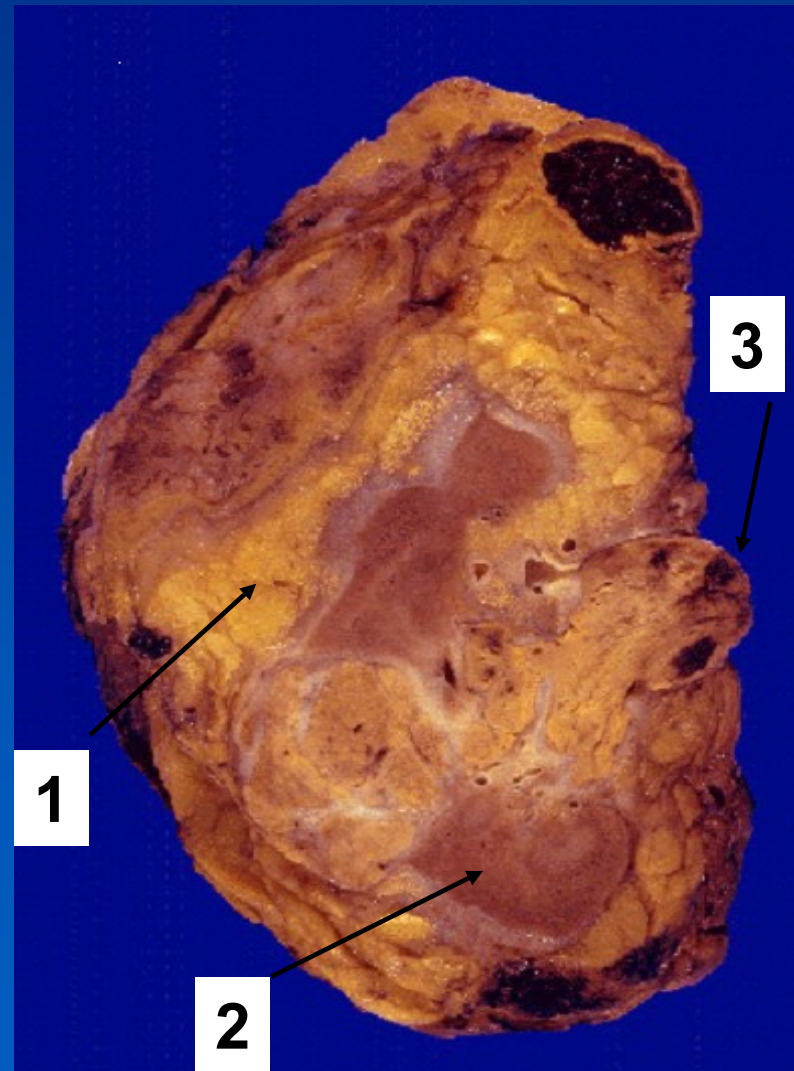
⇒ ***dobře patrná buněčná membrána***

⇒ ***nehojné fibrovaskulární stroma***

Světlobuněčný karcinom ledviny



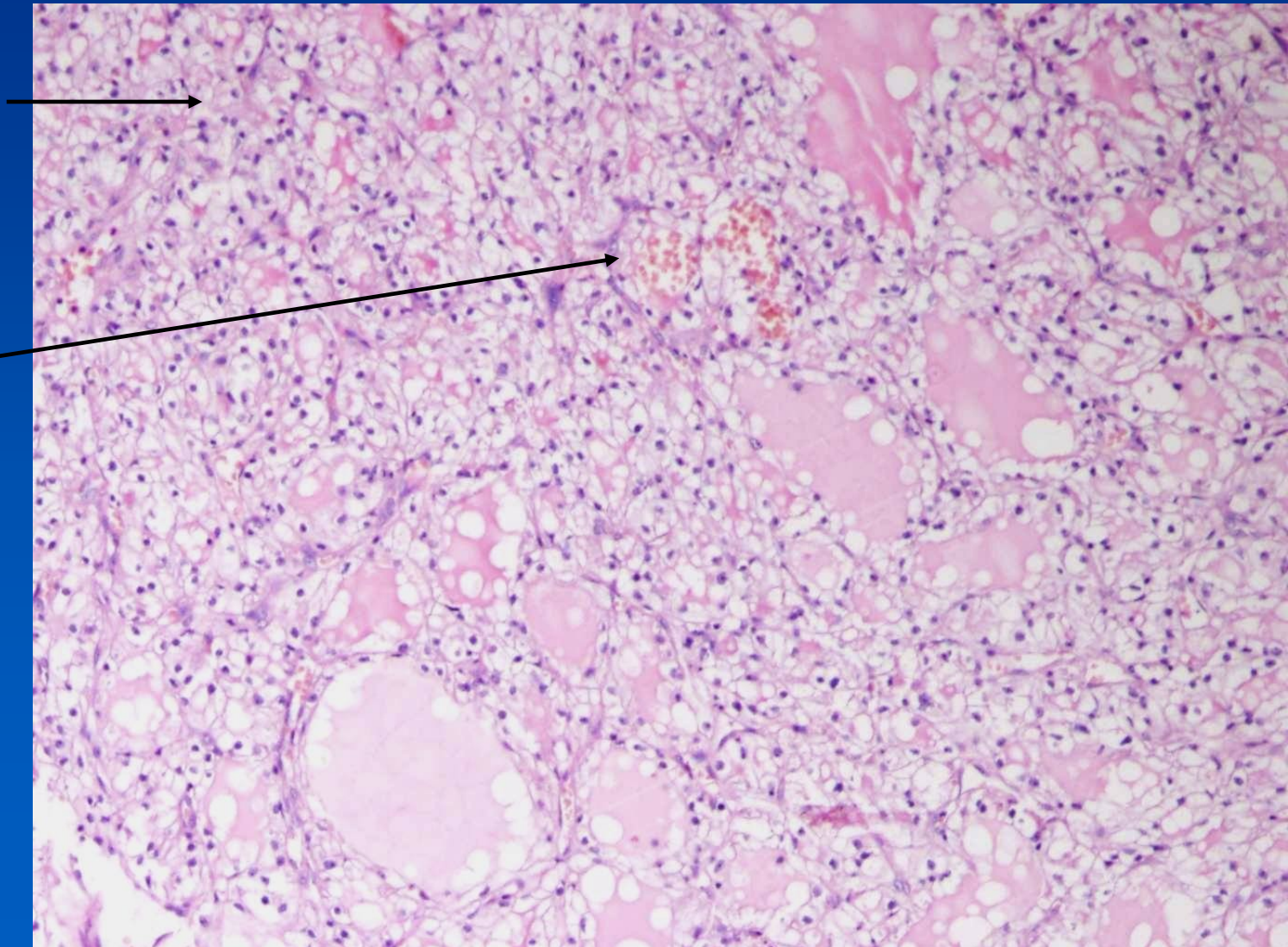
- 1. Nádor*
- 2. Reziduální parenchym ledviny*
- 3. Pronikání nádoru do hilové vény*



Světlobuněčný karcinom ledviny



*Trámce
nádorových
buněk*



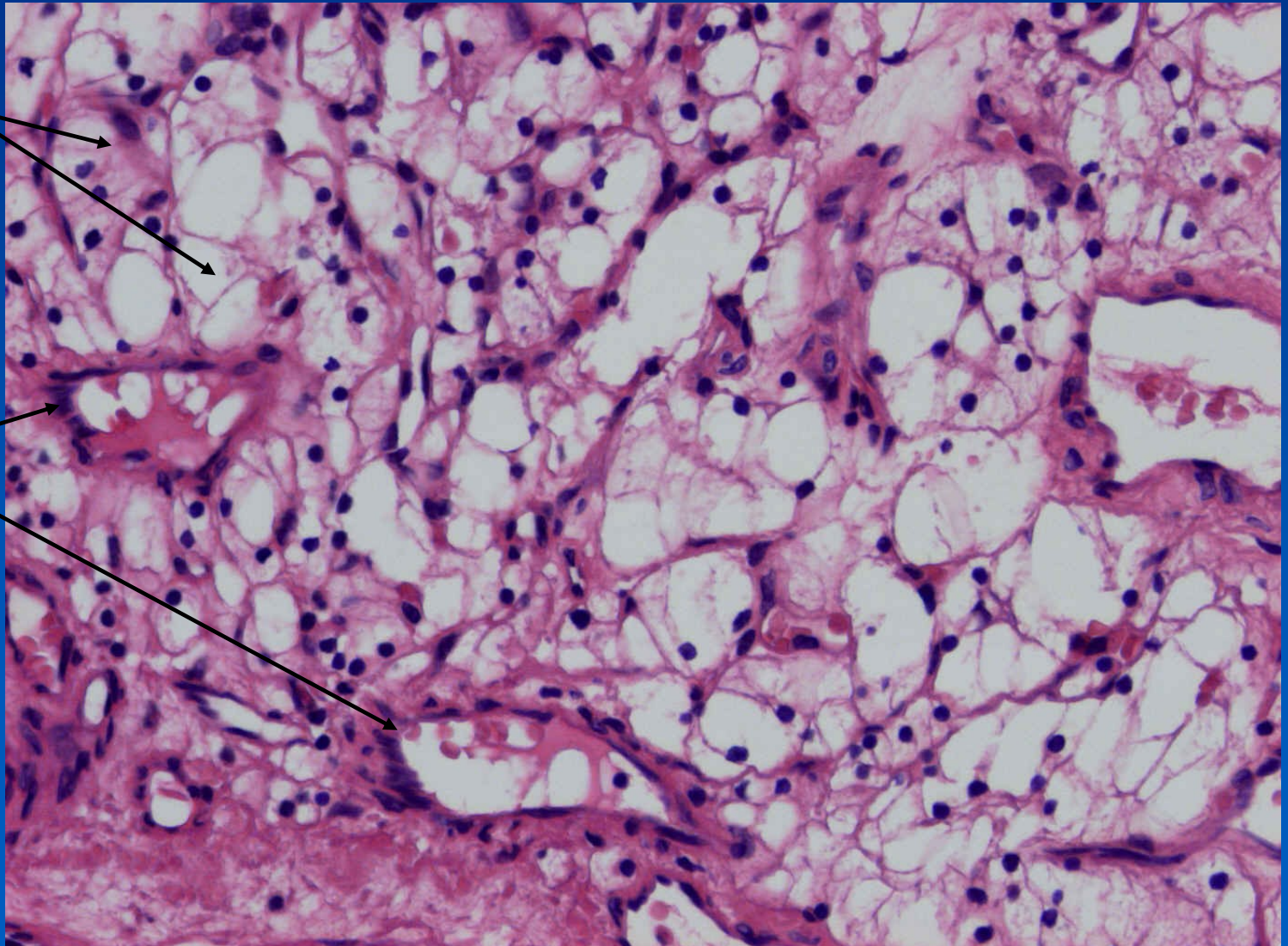
Cévy

Světlobuněčný karcinom ledviny

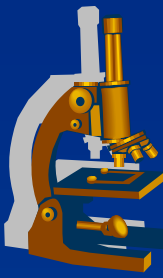


*Trámce
nádorových
buněk*

Kapiláry



Malobuněčný karcinom plic



✗ nejmalignější varianta bronchogenního karcinomu

✗ Mikro:

⇒ *malé modré buňky s nezřetelnou cytoplazmou*

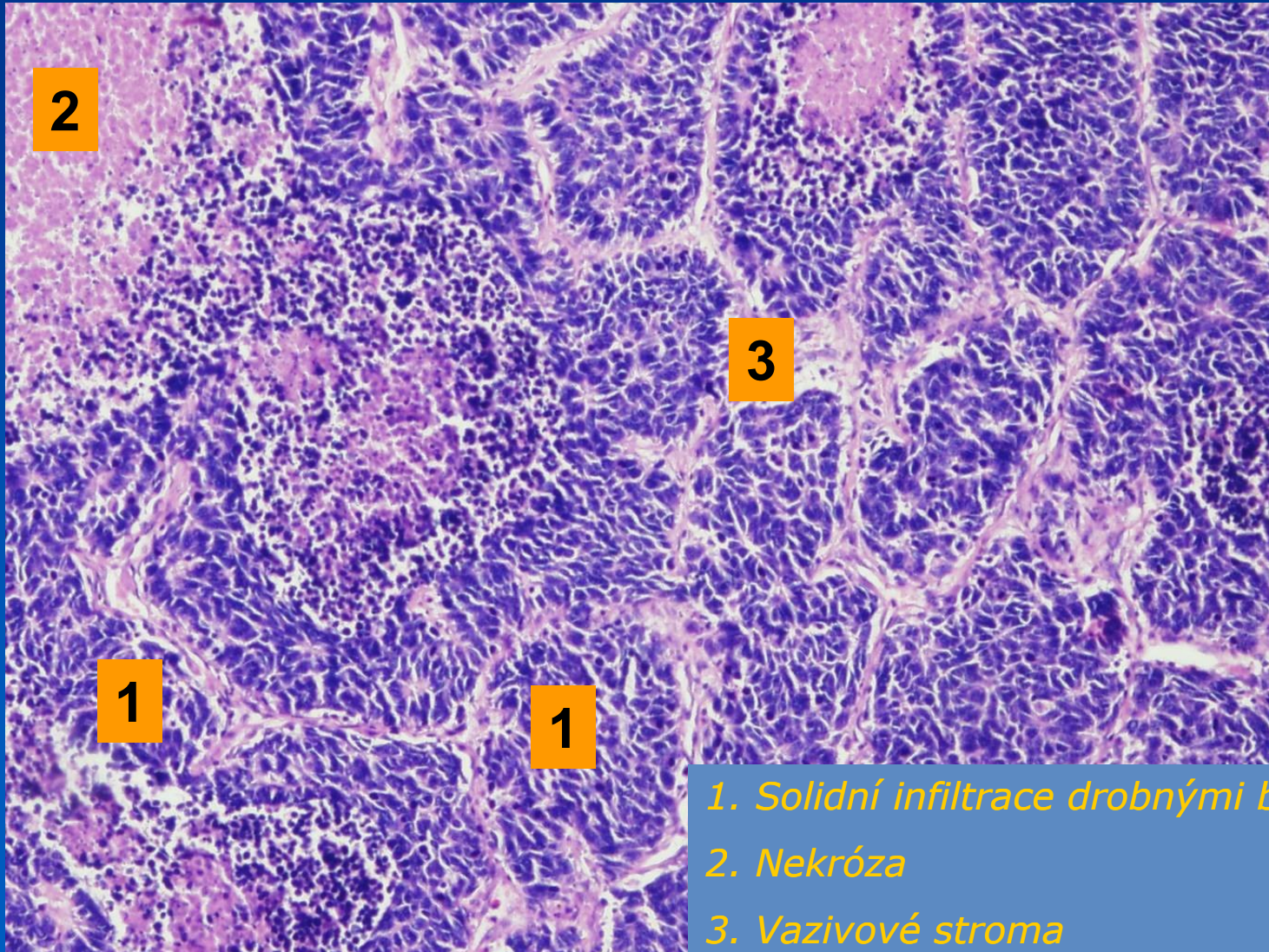
⇒ *drobná protáhlá hyperchromní jádra bez patrných jadérek (ovískový karcinom)*

⇒ *solidní uspořádání*

⇒ *přítomnost neuroendokrinních sekrečních granul v cytoplazmě*

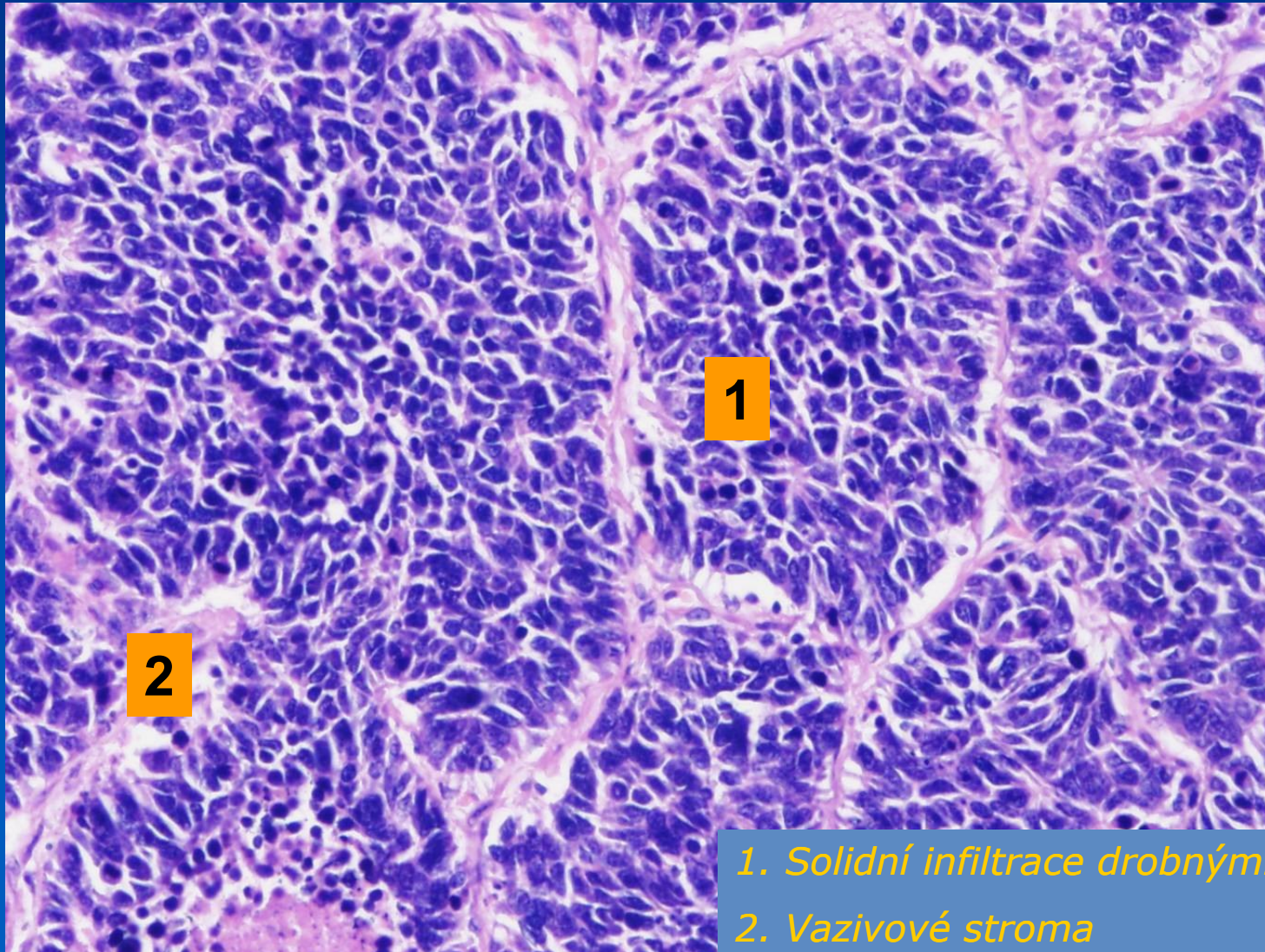
- chromogranin, synaptophysin

Malobuněčný karcinom plic



1. Solidní infiltrace drobnými buňkami
2. Nekróza
3. Vazivové stroma

Malobuněčný karcinom plic



1. Solidní infiltrace drobnými buňkami
2. Vazivové stroma

Karcinoid apendixu



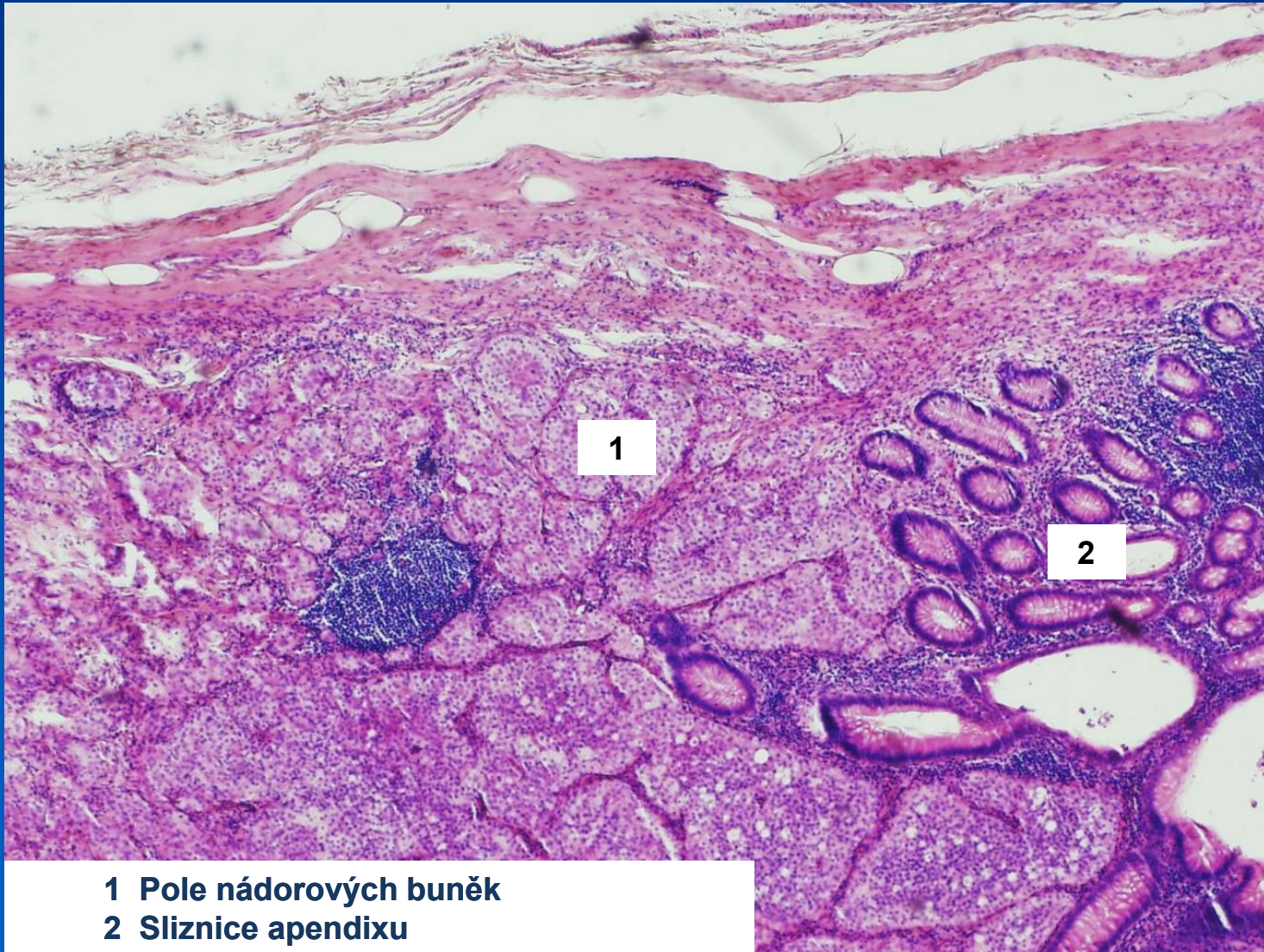
- ✘ dle WHO klasifikace z roku 2010:
 - ⇒ *neuroendokrinní tumor G1 (NET G1)*

- ✘ dle WHO klasifikace z roku 2000:
 - ⇒ *dobře diferencovaný neuroendokrinní nádor*

- ✘ Makro:
 - ⇒ *malé okrouhlé či ploché uzly žlutavé barvy, zasahující nestejně hluboko do stěny*
 - ⇒ *na povrchu intaktní nebo ulcerovaná sliznice*
 - ⇒ *někdy prominují do lumen*

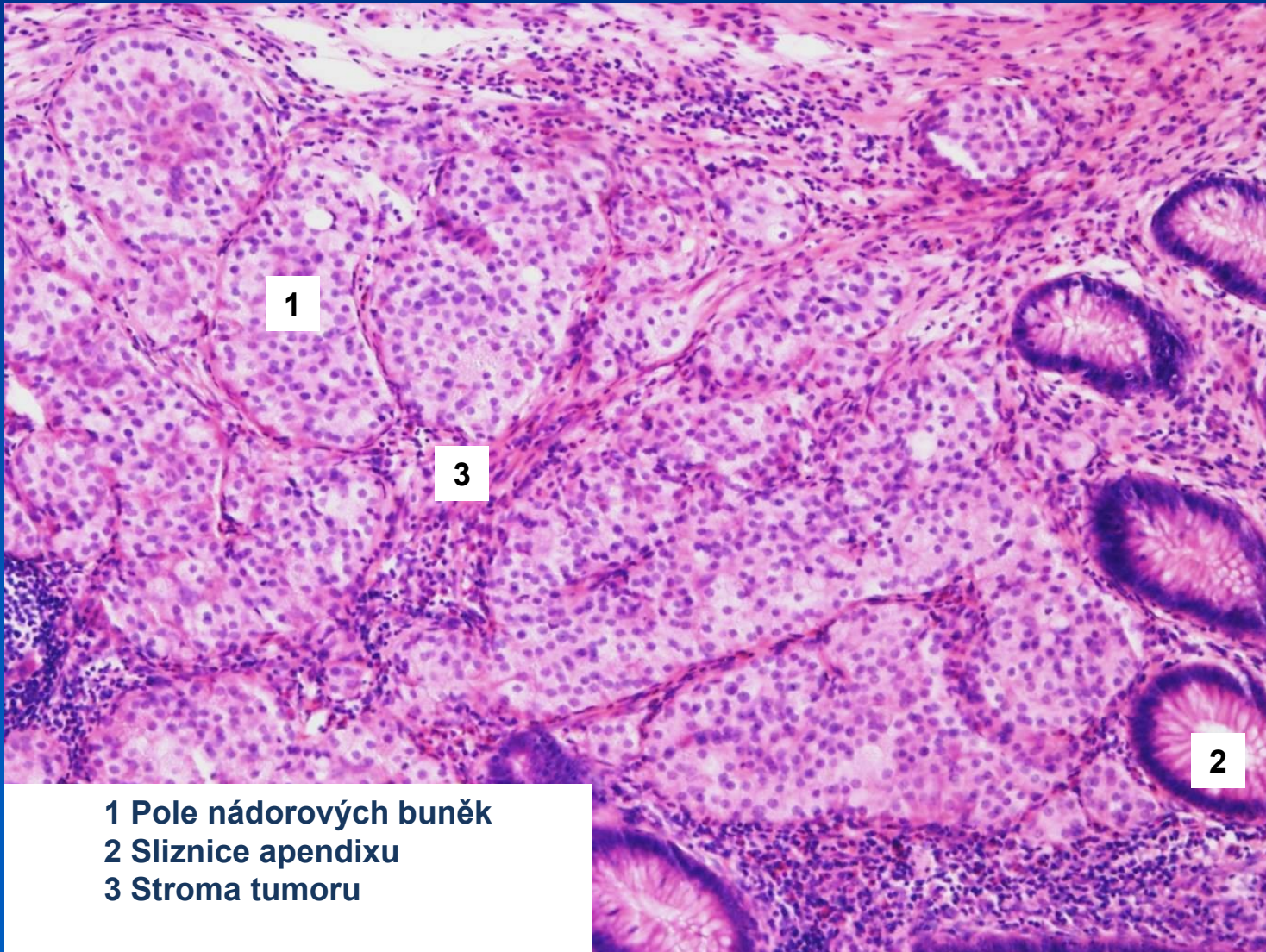
- ✘ Mikro:
 - ⇒ *trabekulární, glandulární struktura- tubuly, palisády či smíšená struktura*
 - ⇒ *pravidelné bb. se světlou cytoplazmou a kulatým či oválným jádrem; mírná polymorfie jader*
 - ⇒ *nevelká mitotická aktivita*
 - ⇒ *v cytoplazmě chromogranin A*

Karcinoid apendixu

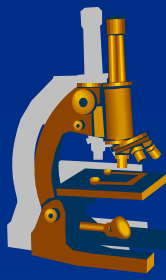


- 1 Pole nádorových buněk
- 2 Sliznice apendixu

Karcinoid apendixu



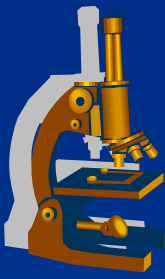
- 1 Pole nádorových buněk
- 2 Sliznice apendixu
- 3 Stroma tumoru



2. Mesenchymové nádory

- ✗ vyskytují se ubikvitně
- ✗ značně heterogenní skupina nádorů
- ✗ dělení z hlediska biologického chování na:
 - ⇒ *benigní*
 - ⇒ *nádory intermediální povahy (semimaligní)*
 - mohou lokálně recidivovat nebo vzácně metastazovat
 - ⇒ *maligní (sarkomy)*
 - vyšší metastatický potenciál

Mesenchymové nádory



× při imunohistochemickém vyšetření typická pozitivita vimentinu se současnou expresí dalších markerů typických pro danou tkáň:

⇒ *S-100 (tuková tkáň)*

⇒ *alfa aktin a desmin (svalová tkáň)*

⇒ *faktor VIII a CD31 (cévní endotel)*

Fibrom



x výskyt prakticky kdekoli

⇒ *kůže*

⇒ *sliznice*

⇒ *ovárium*

x zcela benigní

x ??nenádorový proces??

Fibrom



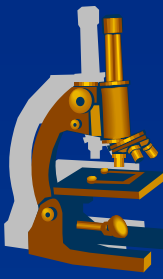
× Makro:

- ⇒ *dobře ohraničený, kulovitý*
- ⇒ *na řezu šedorůžový*
- ⇒ *snopcovité struktury*
- ⇒ *tuhé konzistence*

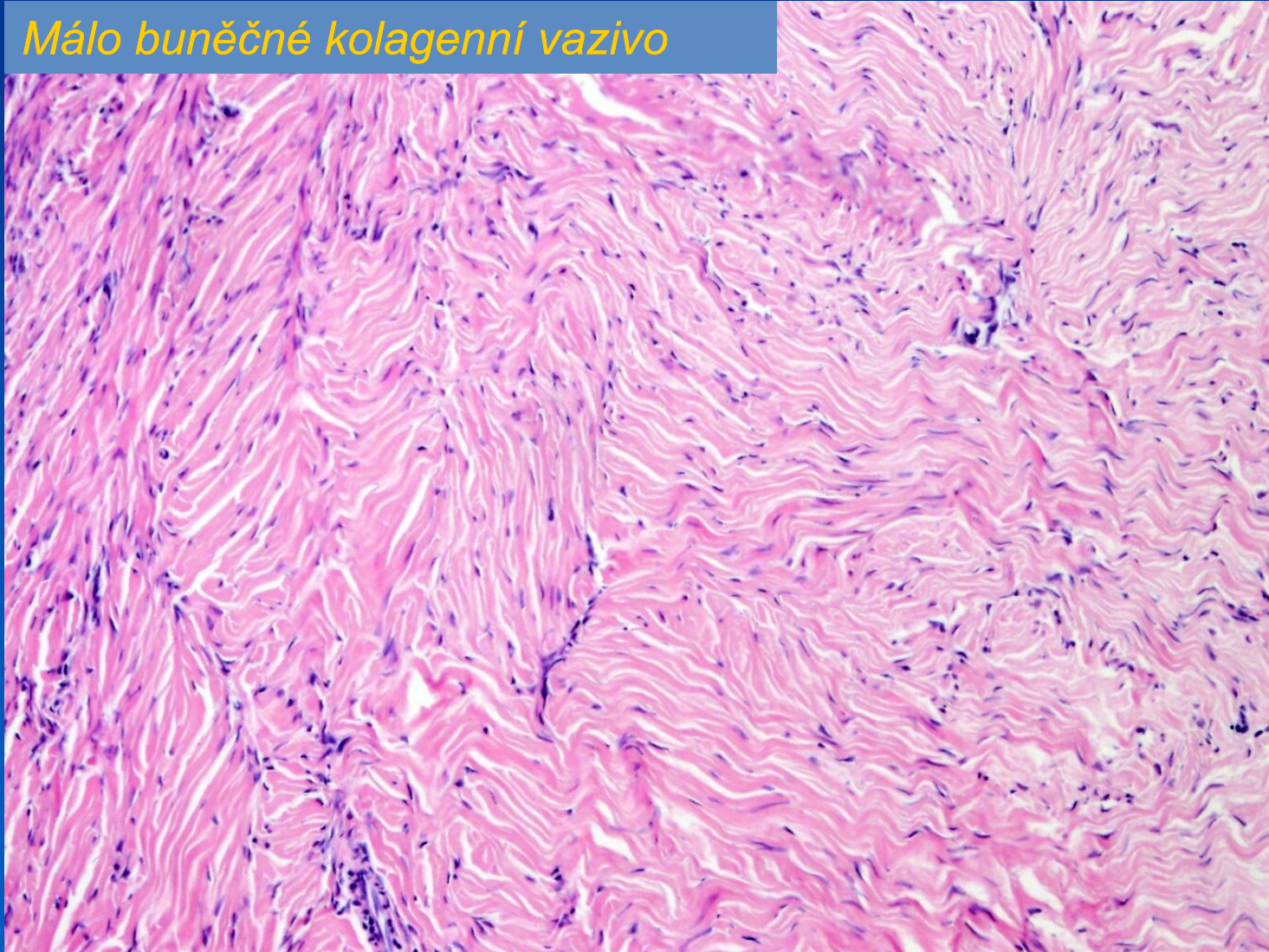
× Mikro:

- ⇒ *nahromadění fibrózního vaziva*
- ⇒ *tvořen nádorovými fibroblasty*
 - *zašpičatělé jádro, nezřetelná cytoplazma*
- ⇒ *produkce kolagenizované mezibuněčné matrix*
- ⇒ *málo celulární*

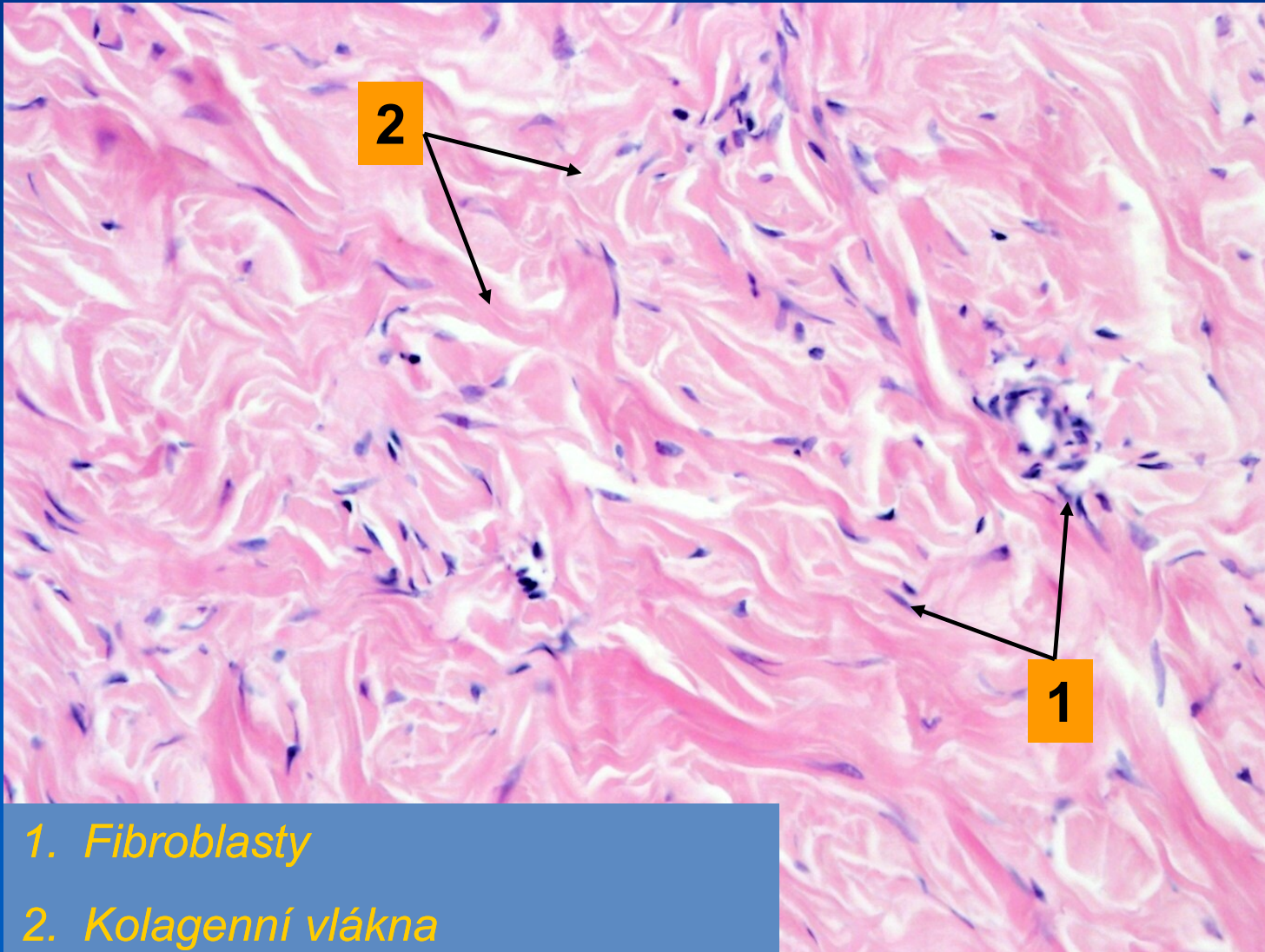
Fibrom



Málo buněčné kolagenní vazivo



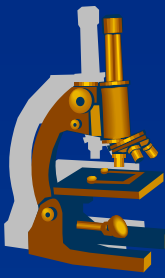
Fibrom



1. *Fibroblasty*

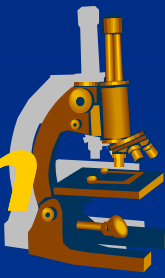
2. *Kolagenní vlákna*

Maligní fibrózní histiocytom



- x vysoce maligní (high-grade) sarkom
- x 30% všech sarkomů měkkých tkání
- x postihuje často oblast stehna
- x častěji u mužů vyššího věku
- x diagnóza je stanovena většinou per exclusionem po vyloučení jiného málo diferencovaného mesenchymového nebo neuroektodermového nádoru

Maligní fibrózní histiocytom



x Makro:

⇒ *bělavé infiltrativní masy*

x Mikro:

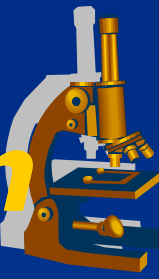
⇒ *výrazná pleomorfie*

⇒ *bizarní buňky*

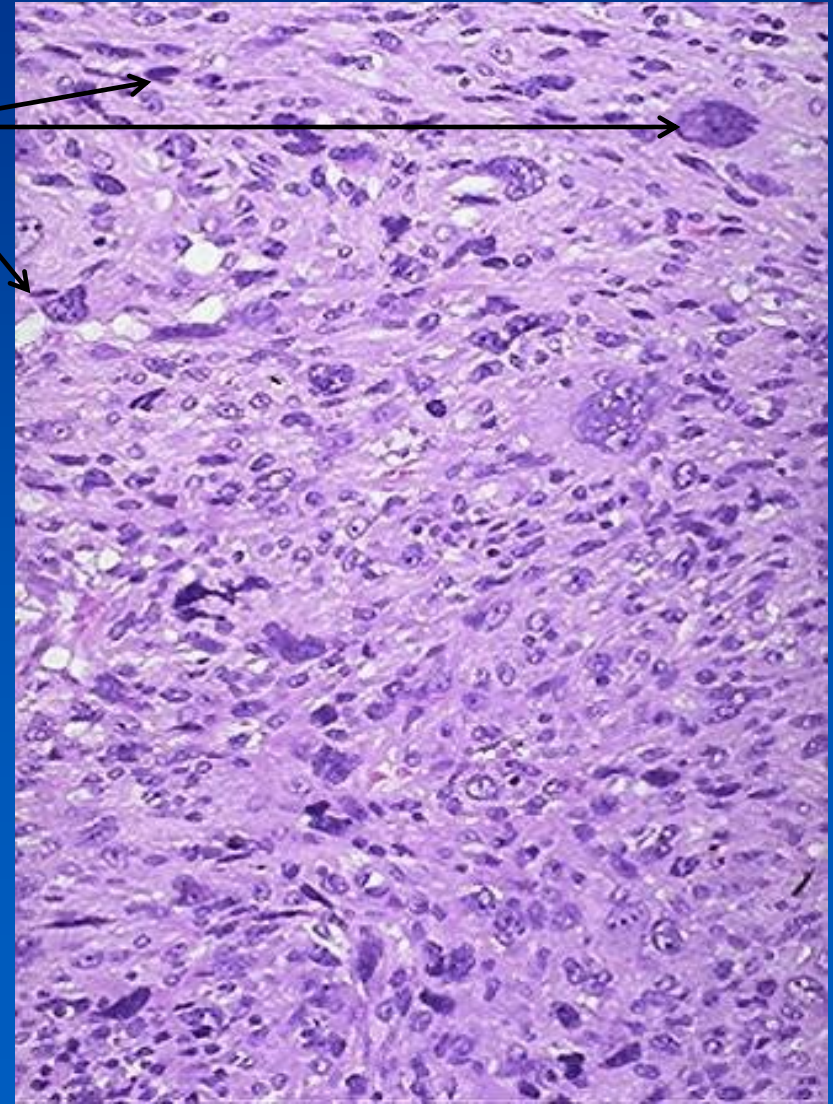
⇒ *varianty:*

- *zánětlivý*
- *obrovskobuněčný*
- *pleomorfní*

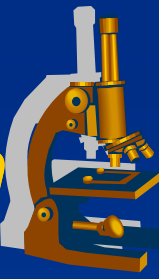
Malignní fibrózní histiocytom



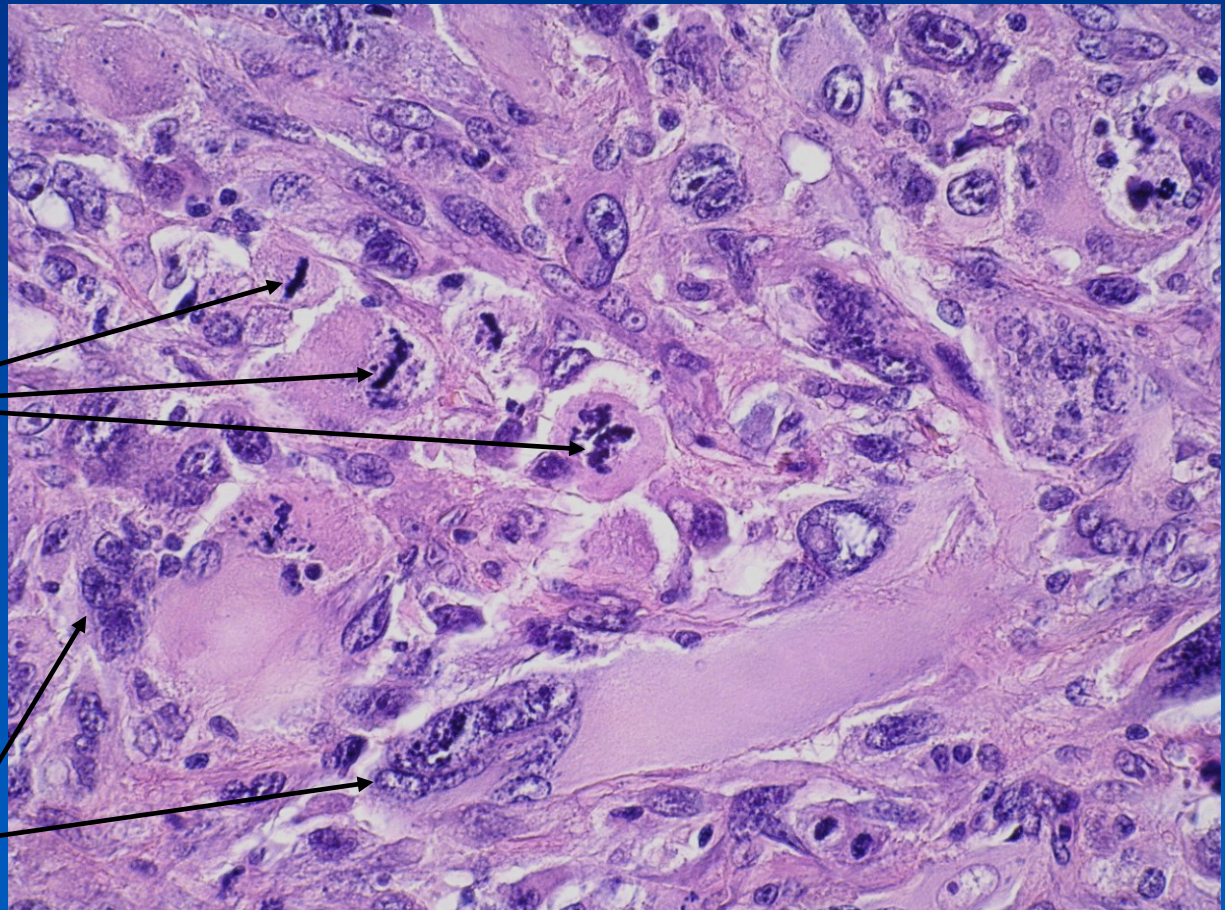
*Polymorfní jádra nádorových
fibroblastů*



Malignní fibrózní histiocytom

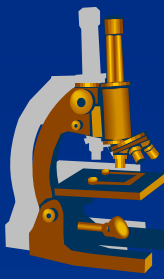


Mitózy



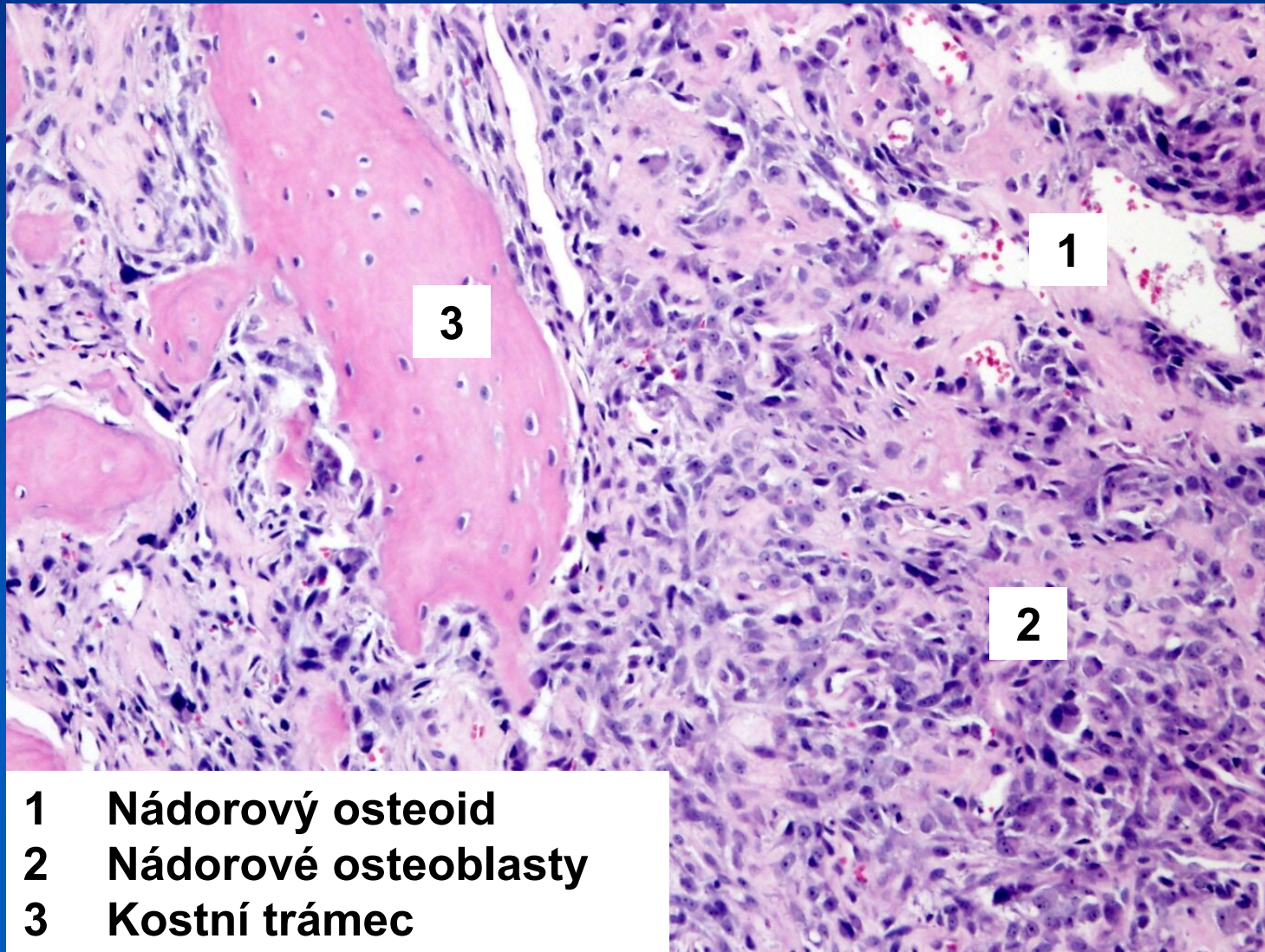
*Polymorfní jádra
nádorových fibroblastů*

Osteosarkom



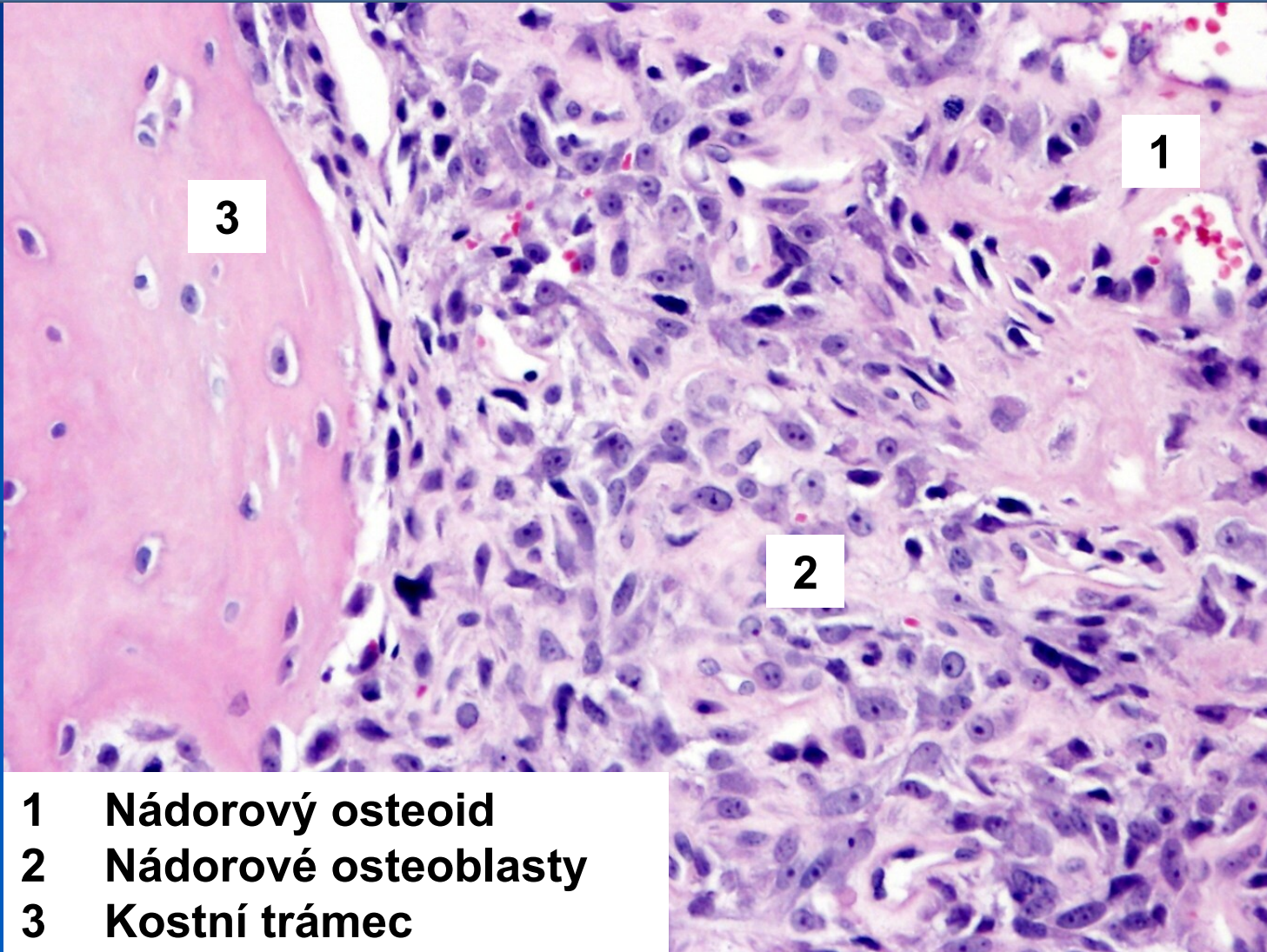
- ✗ postihuje mladé jedince do 25 let
- ✗ nejčastěji metafýzy dlouhých kostí
- ✗ 70% v distálním femuru a proximální tibii »
OBLAST KOLENE
- ✗ Mikro:
 - ⇒ tvoří nádorovou kostní tkáň (*osteoid*)
 - ⇒ vřetenité buňky plemorfnní, atypické, s vysokou mitotickou aktivitou
 - ⇒ tvorba osteoidu
 - ⇒ varianty:
 - fibroblastický, osteoblastický, chondroblastický

Osteosarkom



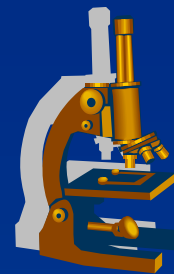
- 1 Nádorový osteoid
- 2 Nádorové osteoblasty
- 3 Kostní trámec

Osteosarkom

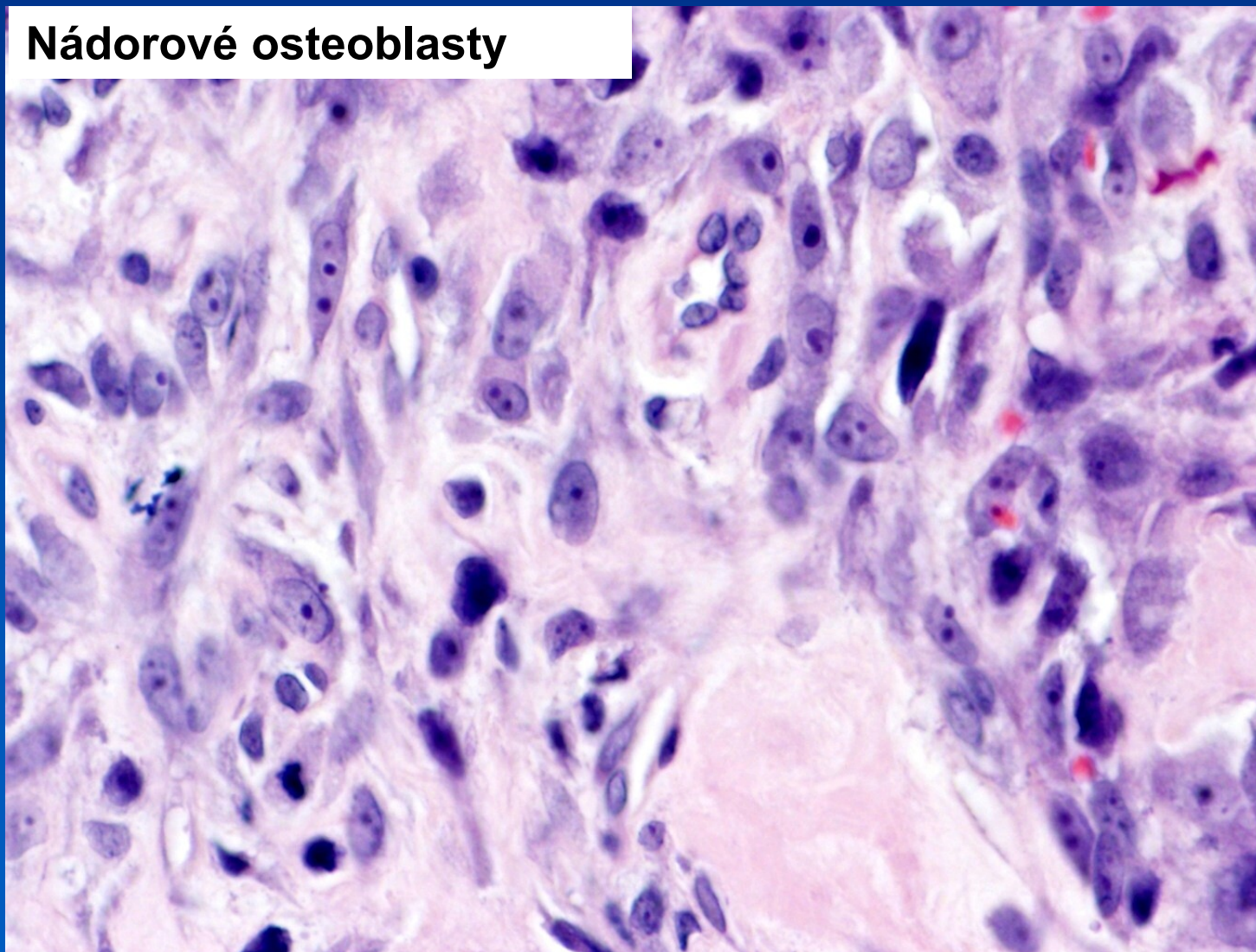


- 1 Nádorový osteoid
- 2 Nádorové osteoblasty
- 3 Kostní trámec

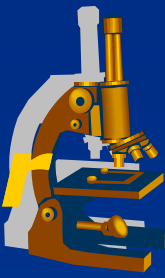
Osteosarkom



Nádorové osteoblasty

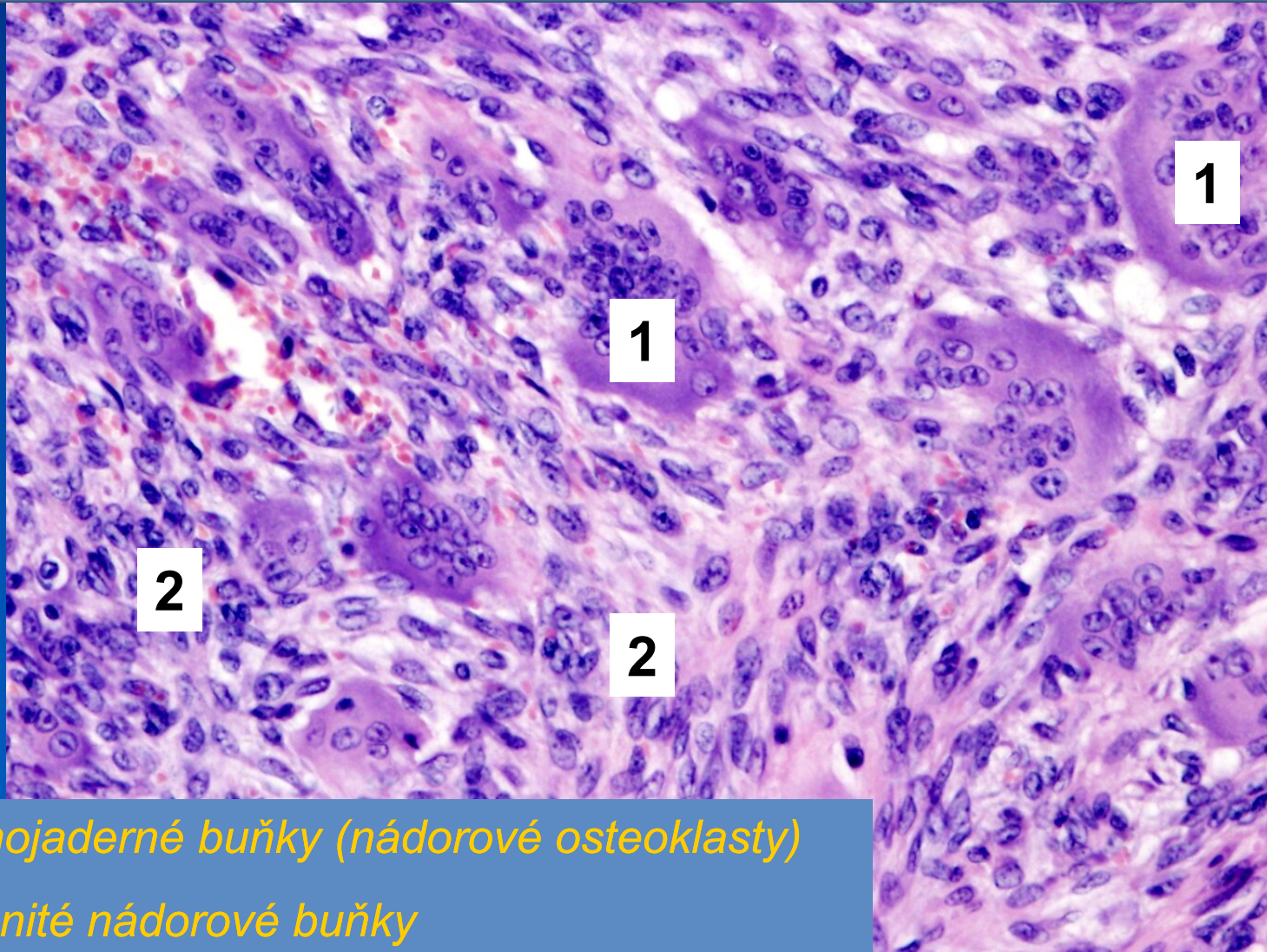
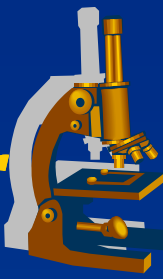


Obrovskobuněčný kostní nádor



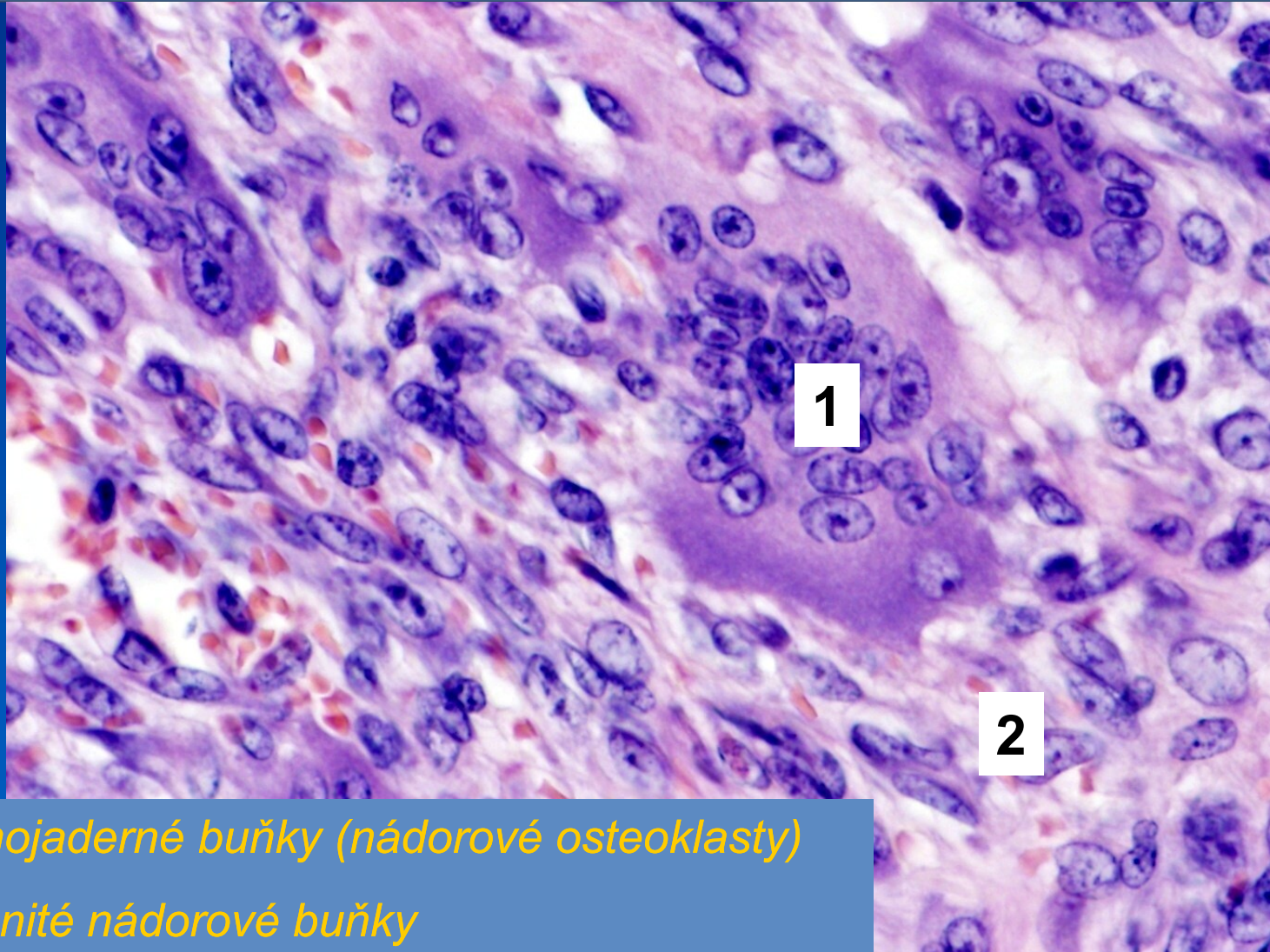
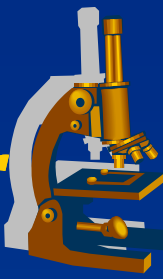
- × histogeneze není známa (buňka původu?)
- × dříve osteoklastom (osteoklastoidní obrovské mnohojaderné elementy)
- × Makro:
 - ⇒ *hnědavý tumor v epifýze kosti, destruktivní*
- × Mikro: 2 buněčné populace:
 - ⇒ *menší oválné buňky*
 - ⇒ *velké obrovské mnohojaderné buňky (až 100 jader)*

Obrovskobuněčný kostní nádor



1. Mnohojaderné buňky (nádorové osteoklasty)
2. Vřetenité nádorové buňky

Obrovskobuněčný kostní nádor



1. Mnohojaderné buňky (nádorové osteoklasty)
2. Vřetenité nádorové buňky

Chondrohamartom plic



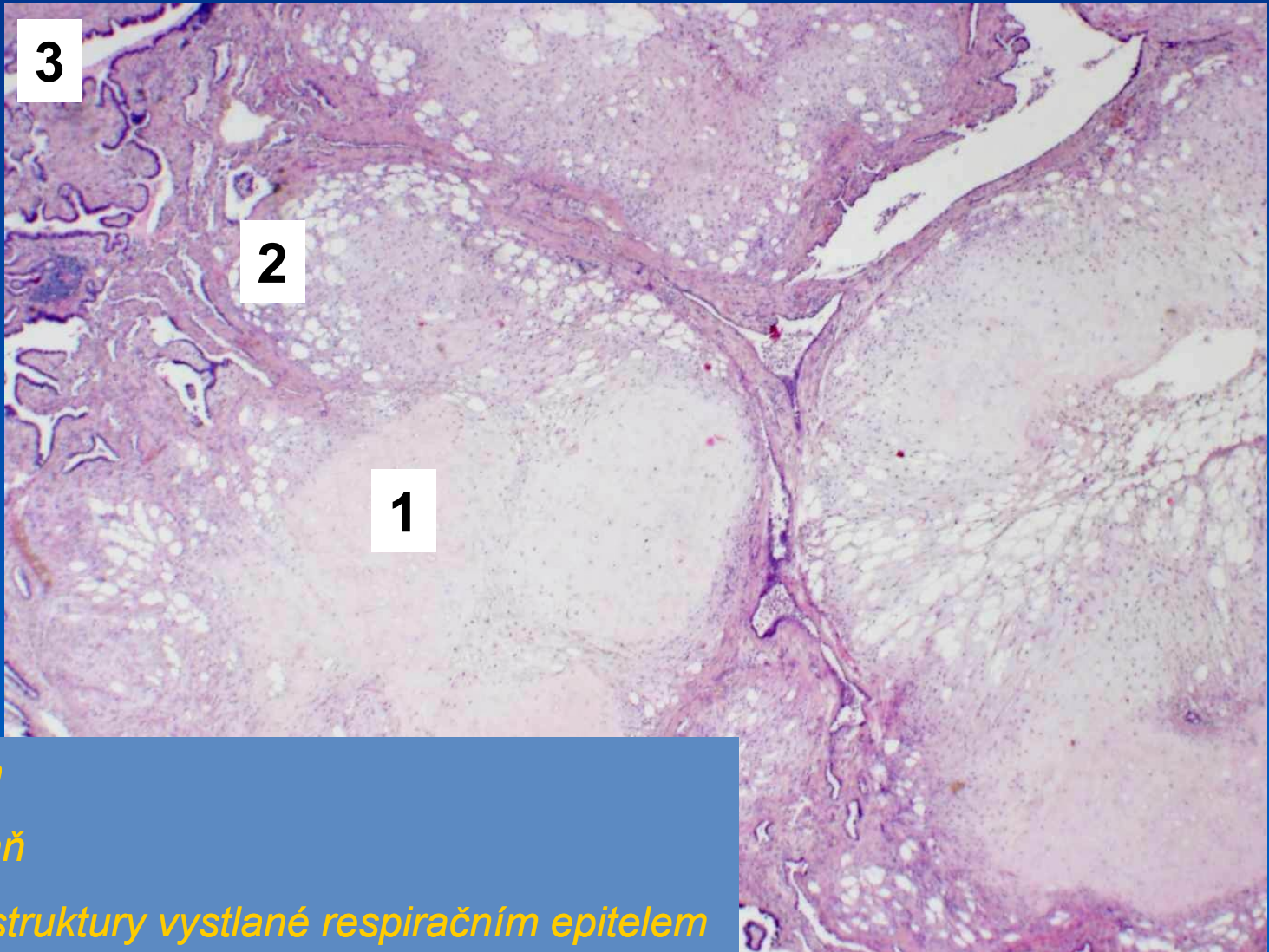
x pseudonádorová léze HAMARTOM:

⇒ tkáně, které se v daném orgánu vyskytují, ale nejsou organizované, jsou afunkční

x tvořený chrupavkou, tukem, vazivem, hladkou, svalovinou, respiračním epitelem

x obvykle převládá chrupavka

Chondrohamartom plic

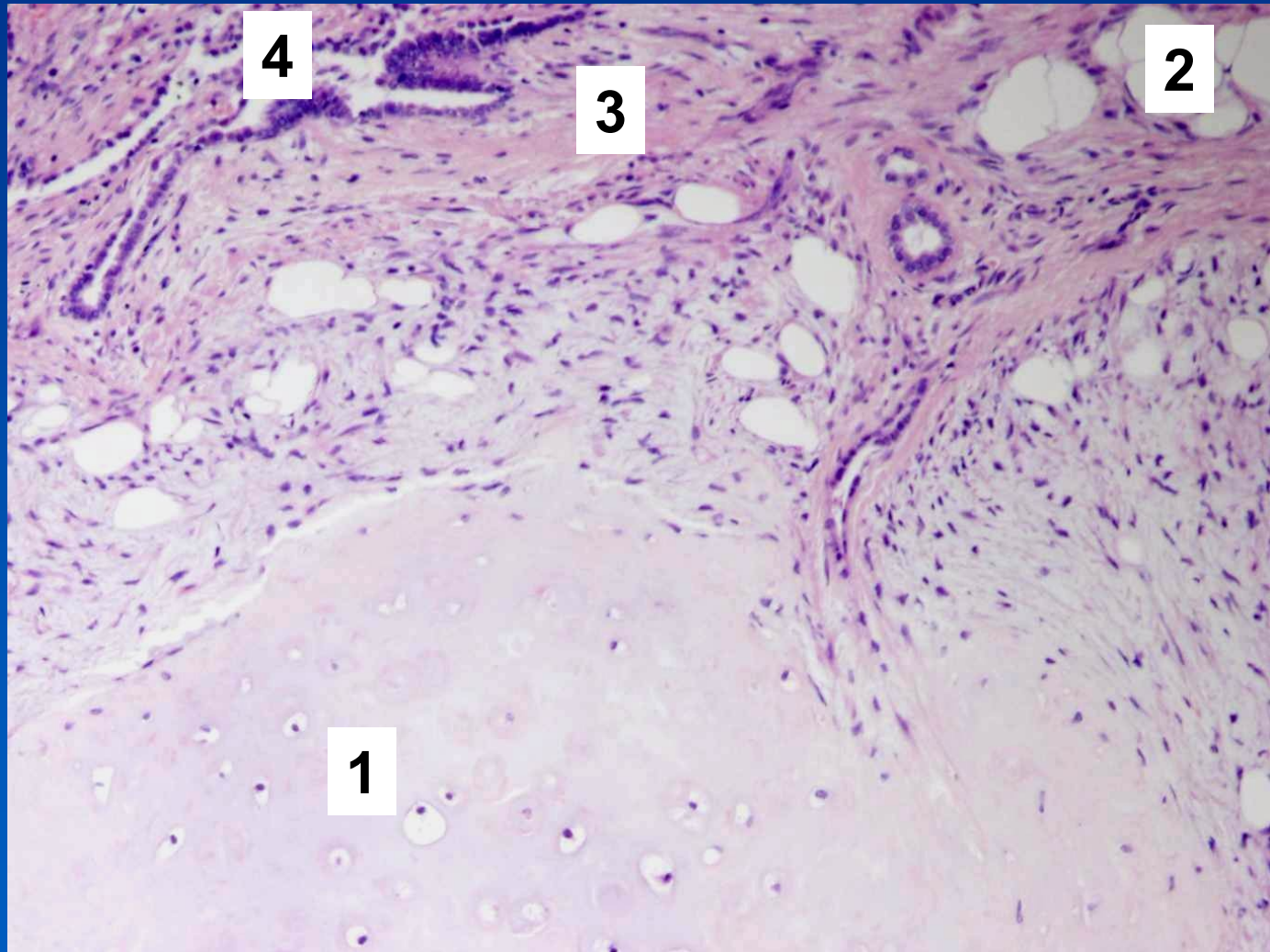


1. Chrupavka
2. Tuková tkáň
3. Tubulární struktury vystlané respiračním epitelem

Chondrohamartom plic



1. Chrupavka
2. Tuková tkáň
3. Vazivo
4. Tubulární struktury



Hemangiom



- ✗ benigní nádor z krevních cév

- ✗ podle kalibru cévních průsvitů a podle architektoniky se rozlišuje velké množství variant

- ✗ 3 základní varianty:
 - ⇒ *kapilární hemangiom*
 - ⇒ *kavernózní hemangiom*
 - ⇒ *arteriovenózní hemangiom*

Kapilární hemangiom



× častý v kůži a sliznicích

× Makro:

⇒ *skvrny až výrůstky červené až modré barvy*

× Mikro:

⇒ *drobná cévní lumina*

⇒ *nemusí být přítomny erytrocyty (vytlačení při zákroku)*

⇒ *některé průsvity utlačené*

⇒ *většinou zásobován 1 arterií » regresivní změny:*

- edém
- hemoragie
- fibróza
- depozita hemosiderinu po krváceních

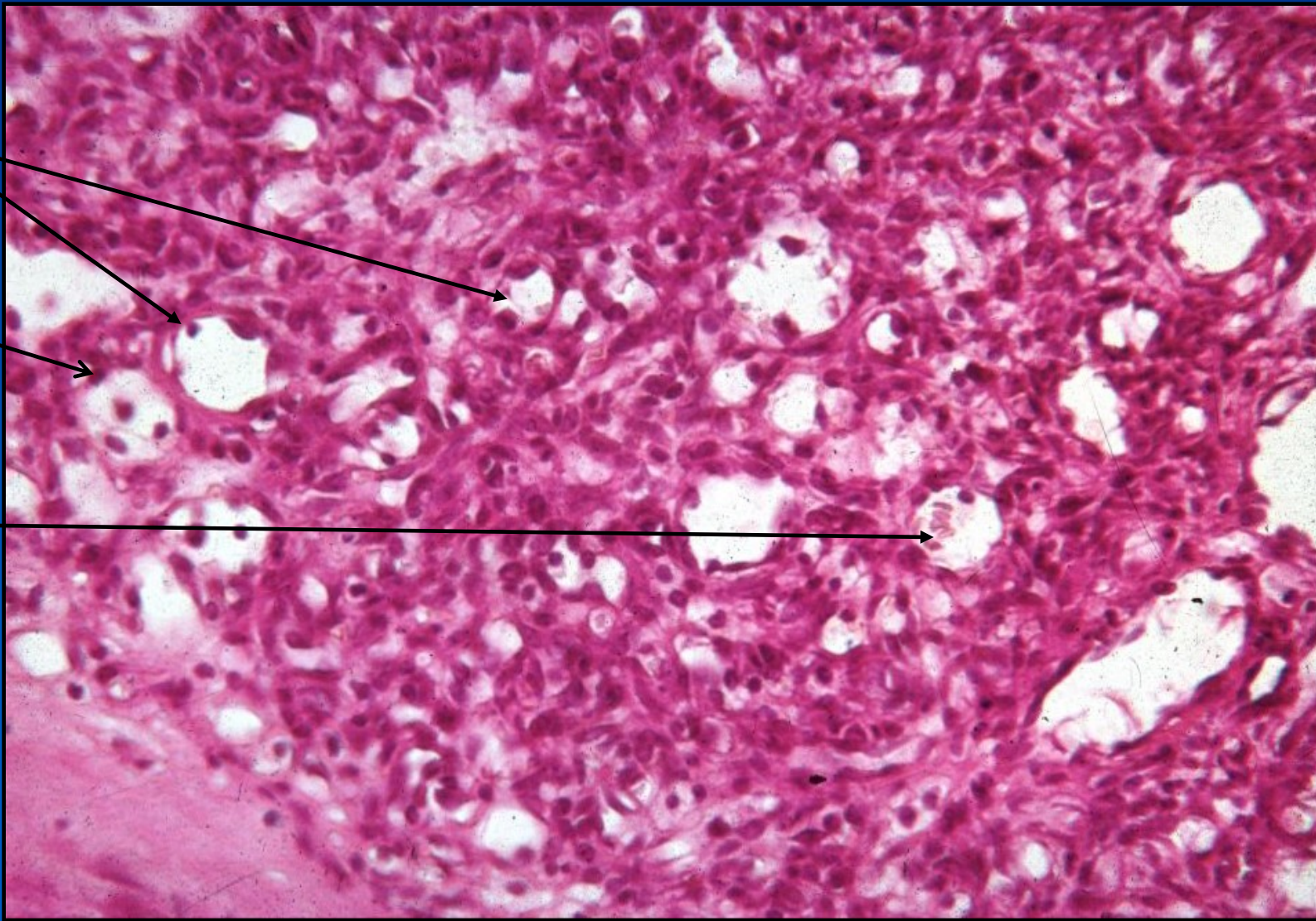
Kapilární hemangiom kůže



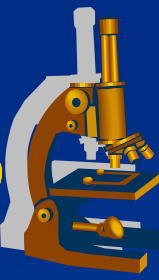
Kapiláry

Endotelie

Erytrocyty



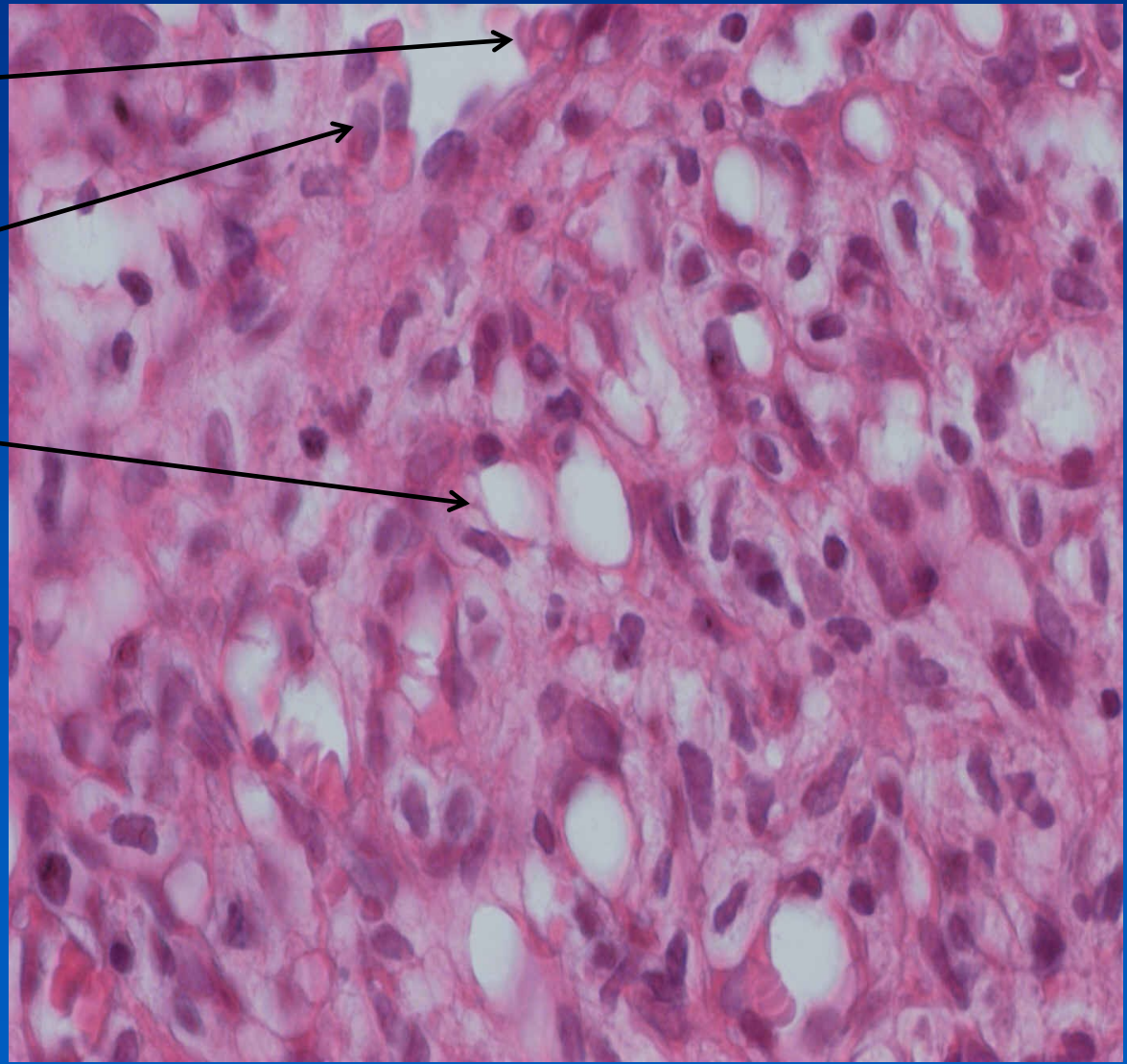
Kapilární hemangiom kůže



Erythrocyty

Endotelie

Kapiláry



Kavernózní hemangiom



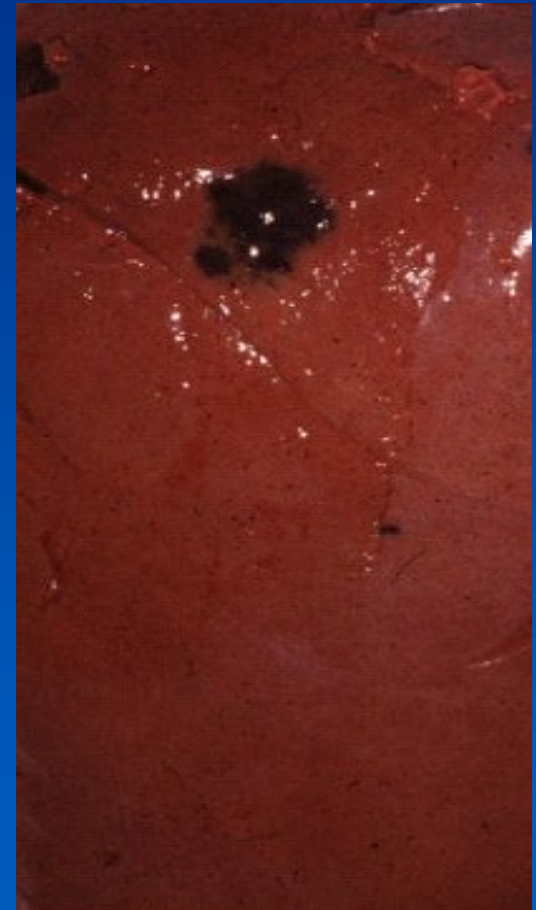
× Makro:

- ⇒ uzel červené až modré barvy
- ⇒ může dosáhnout značných rozměrů
- ⇒ výskyt v játrech, méně slezina, kůže

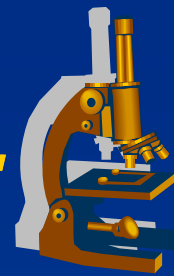
× Mikro:

- ⇒ široké prostory oddělené fibrózními septy, obsahují erytrocyty (podobné kavernám topořivých těles)

× nebezpečí krvácení do dutiny břišní

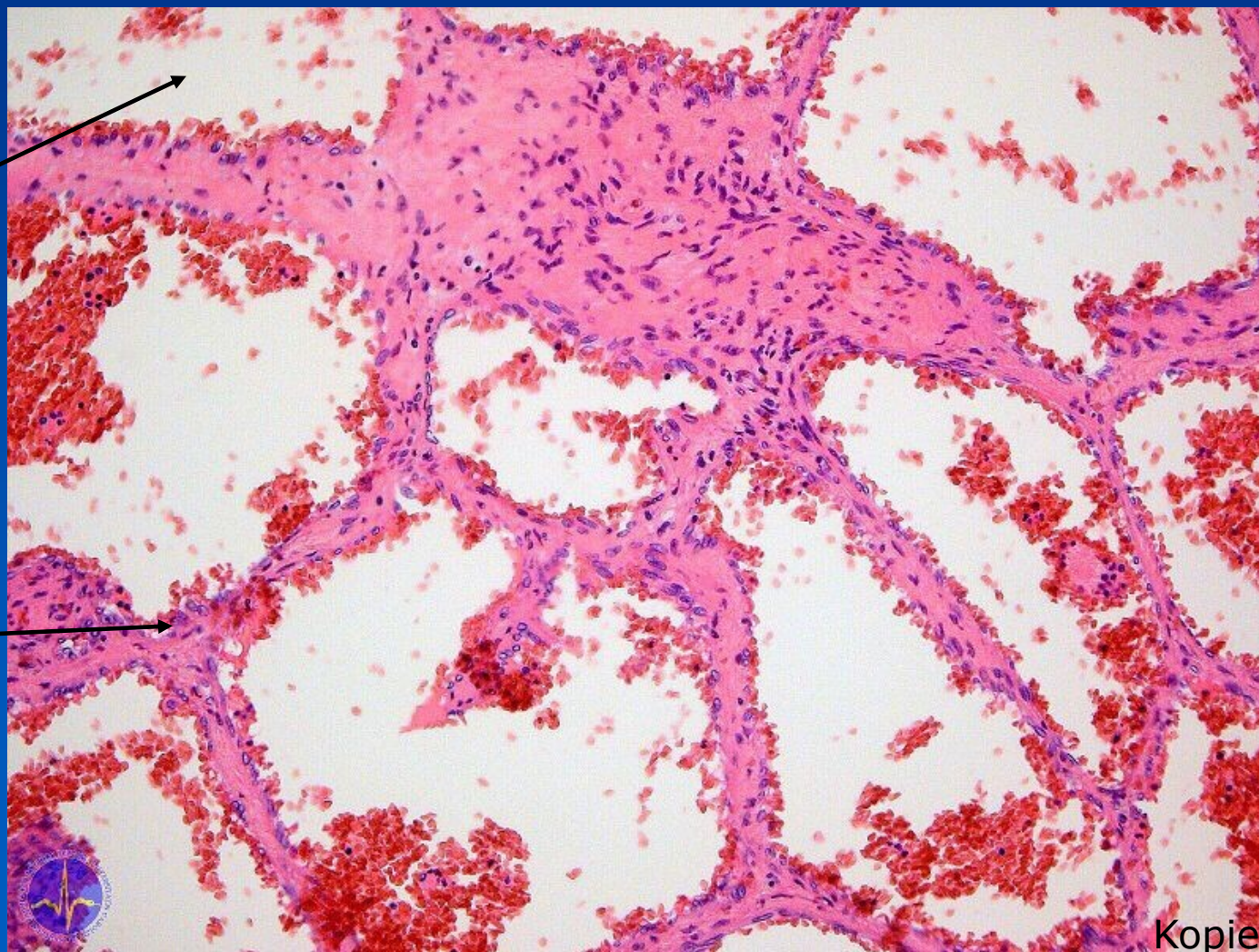


Kavernózní hemangiom jater



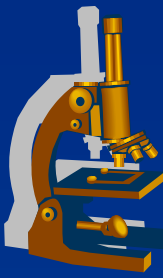
*Krevní
prostory s
endotelovou
výstelkou*

*Vazivová
septa*



Kopie

Leiomyom



× nádor hladké svaloviny, nejčastější mezenchymový nádor

× Makro:

⇒ *ostře ohraničený kulovitý uzel*

⇒ *často s regresivními změnami, fibrózou, kalcifikacemi*

× Mikro:

⇒ *svazky vřetenitých buněk s nezřetelnou eozinofilní cytoplazmou*

⇒ *fascikulární uspořádání*

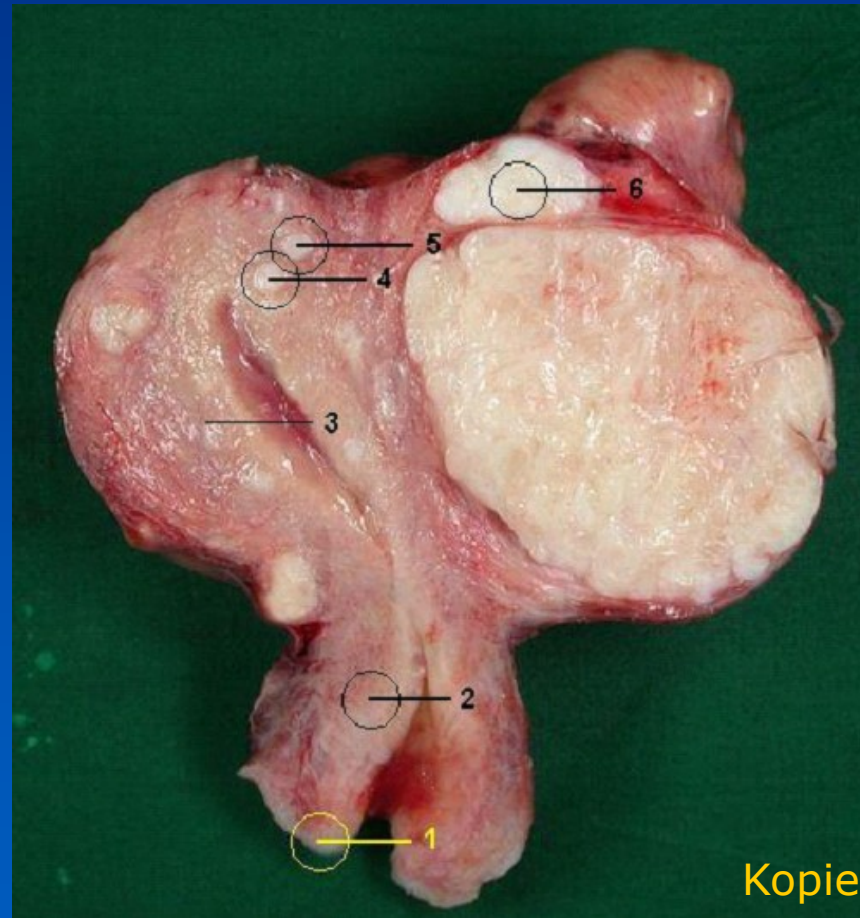
⇒ *doutníková jádra*

⇒ *absence cytonukleárních atypií či koagulčních nekróz*

Uterus myomatosus



1. *Vaginální porce čípku*
2. *Endocervikální porce čípku*
3. *Tělo děložní*
4. *Submukózní leiomyom*
5. *Intramurální leiomyom*
6. *Subserózní leiomyom*

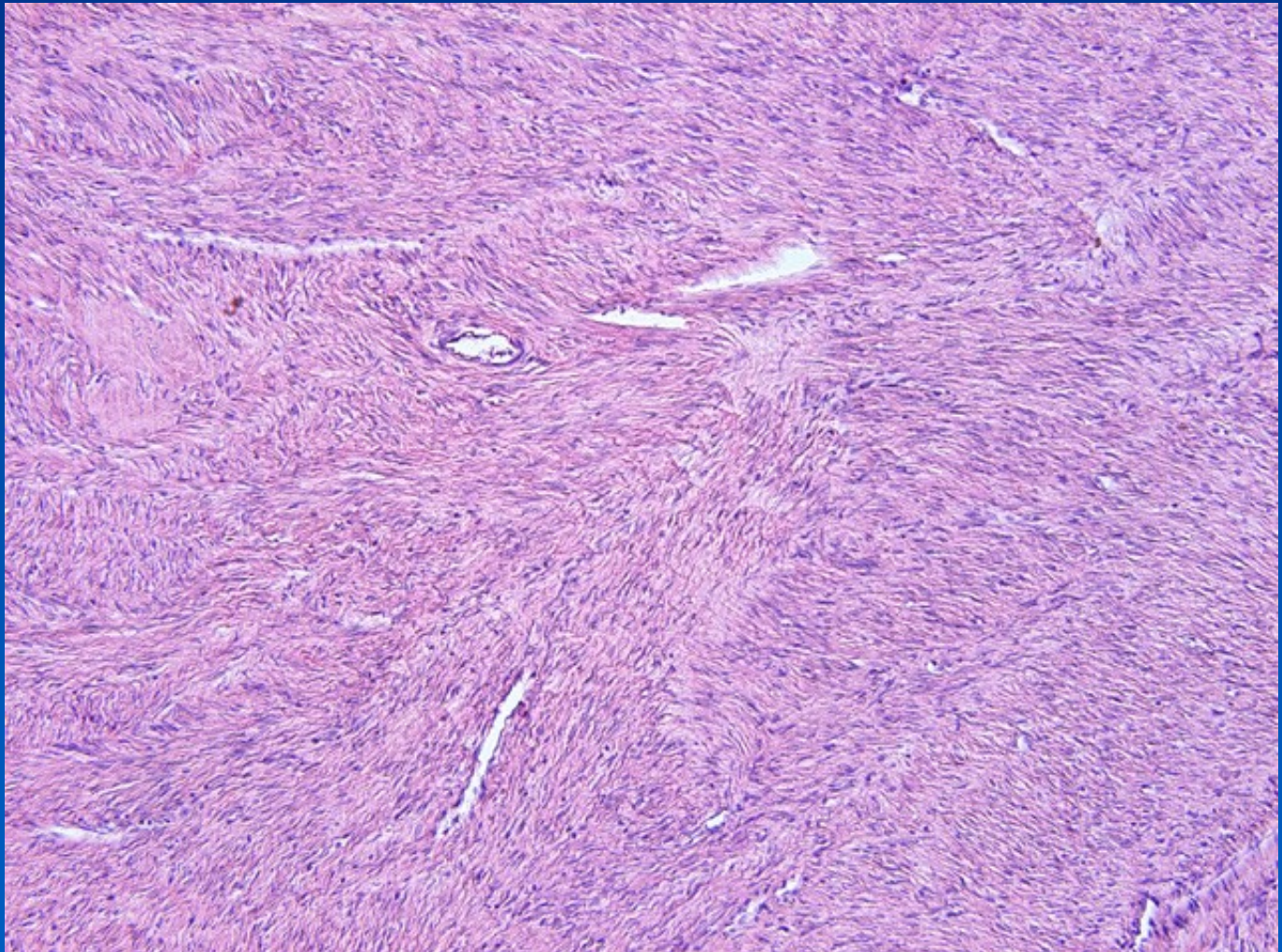


Kopie

Leiomyom



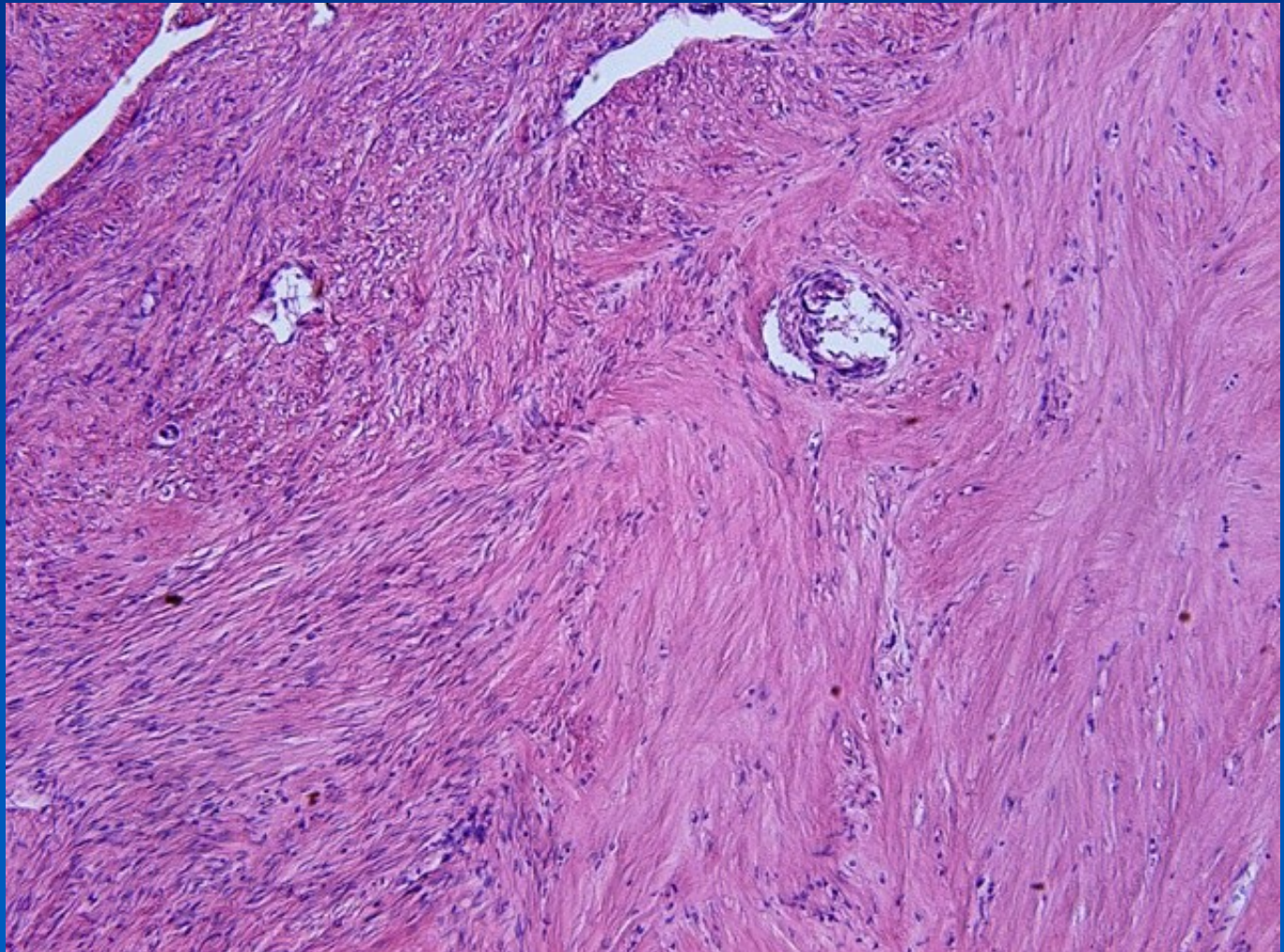
*Pravidelné
vřetenité buňky
fascikulární
uspořádání*



Leiomyom



*Pravidelné
vřetenité buňky
fascikulární
uspořádání*



Gastrointestinální stromální tumory

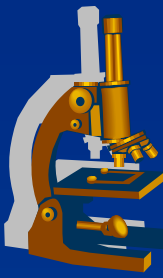


- x** výchozí buňky:
 - ⇒ *pacemakery GIT (Cajalovy bb) ovlivňují peristaltiku*

- x** imunohistochemie:
 - ⇒ *pozitivita CD 34 a CD 117 (c-kit)*

- x** lokalizace všude v GIT- hl. žaludek a tenké střevo

Gastrointestinální stromální tumory



x Makro:

- ⇒ *uzel ve stěně vyklenující se do lumen*
- ⇒ *sliznice nad nádorem intaktní nebo ulcerovaná*

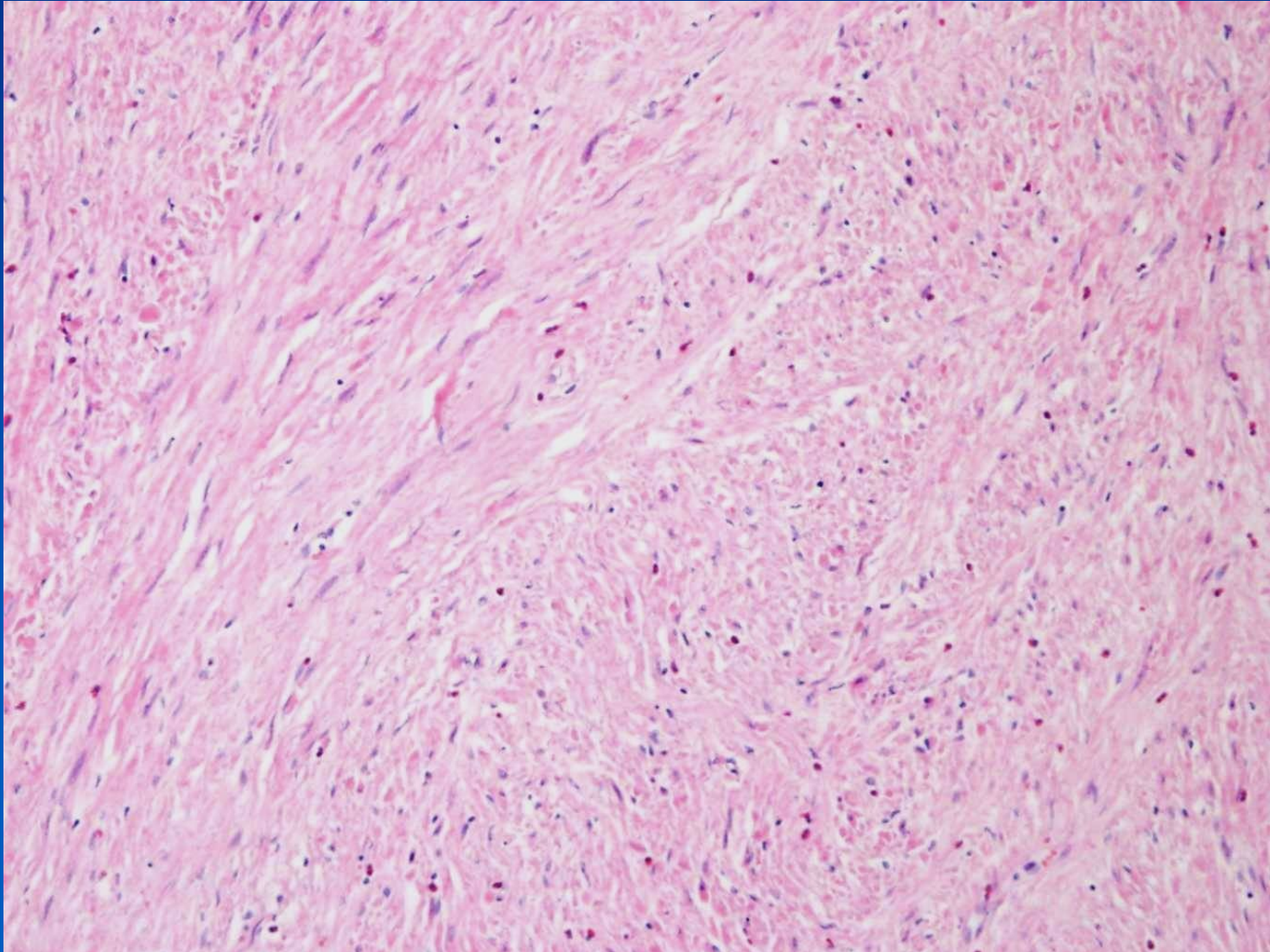
x Mikro:

- ⇒ *varianta z bb. protáhlých a epiteloidních*

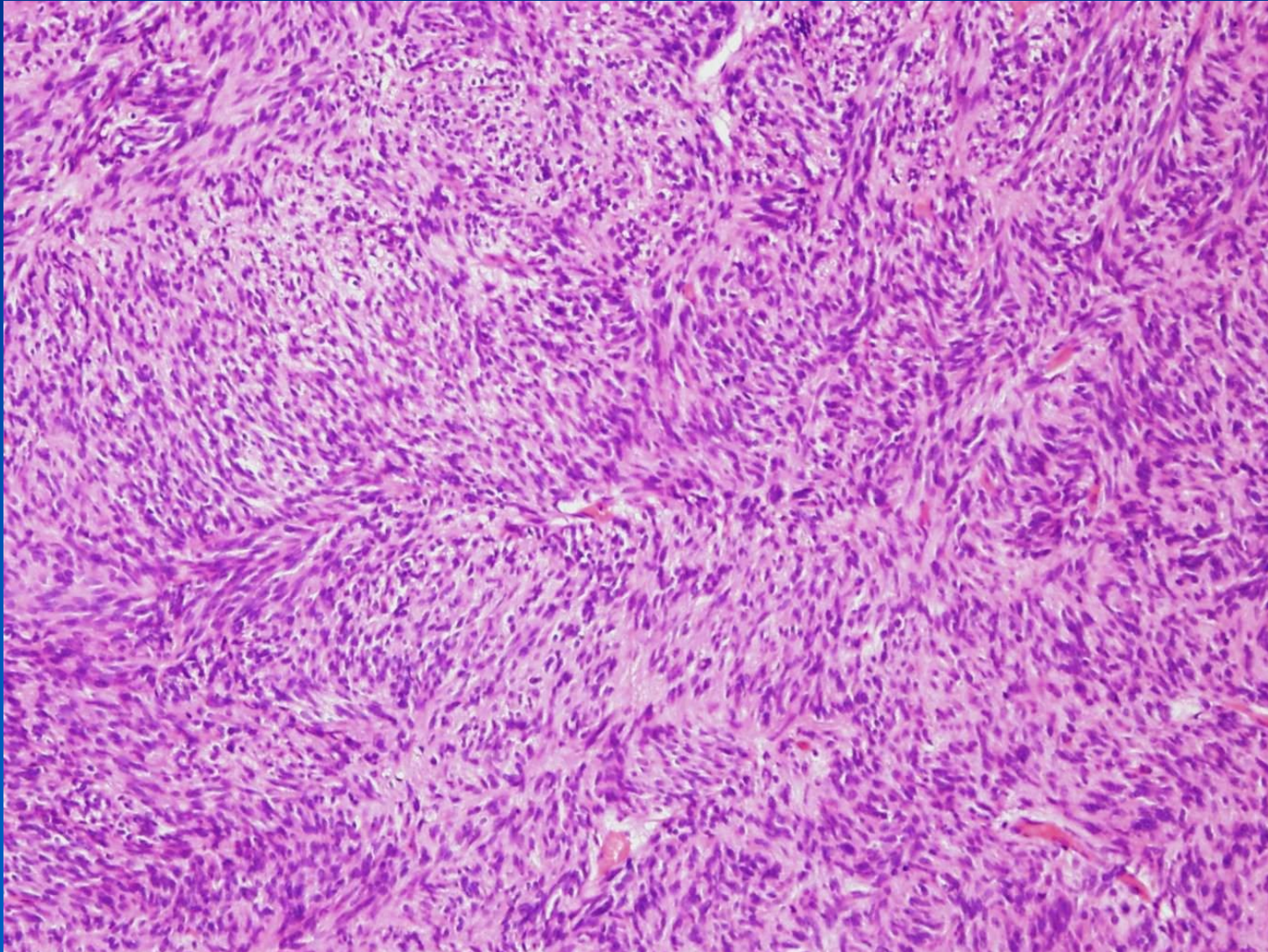
x predikce biologického chování:

- ⇒ *mitózy*
- ⇒ *velikost*
- ⇒ *lokalizace*

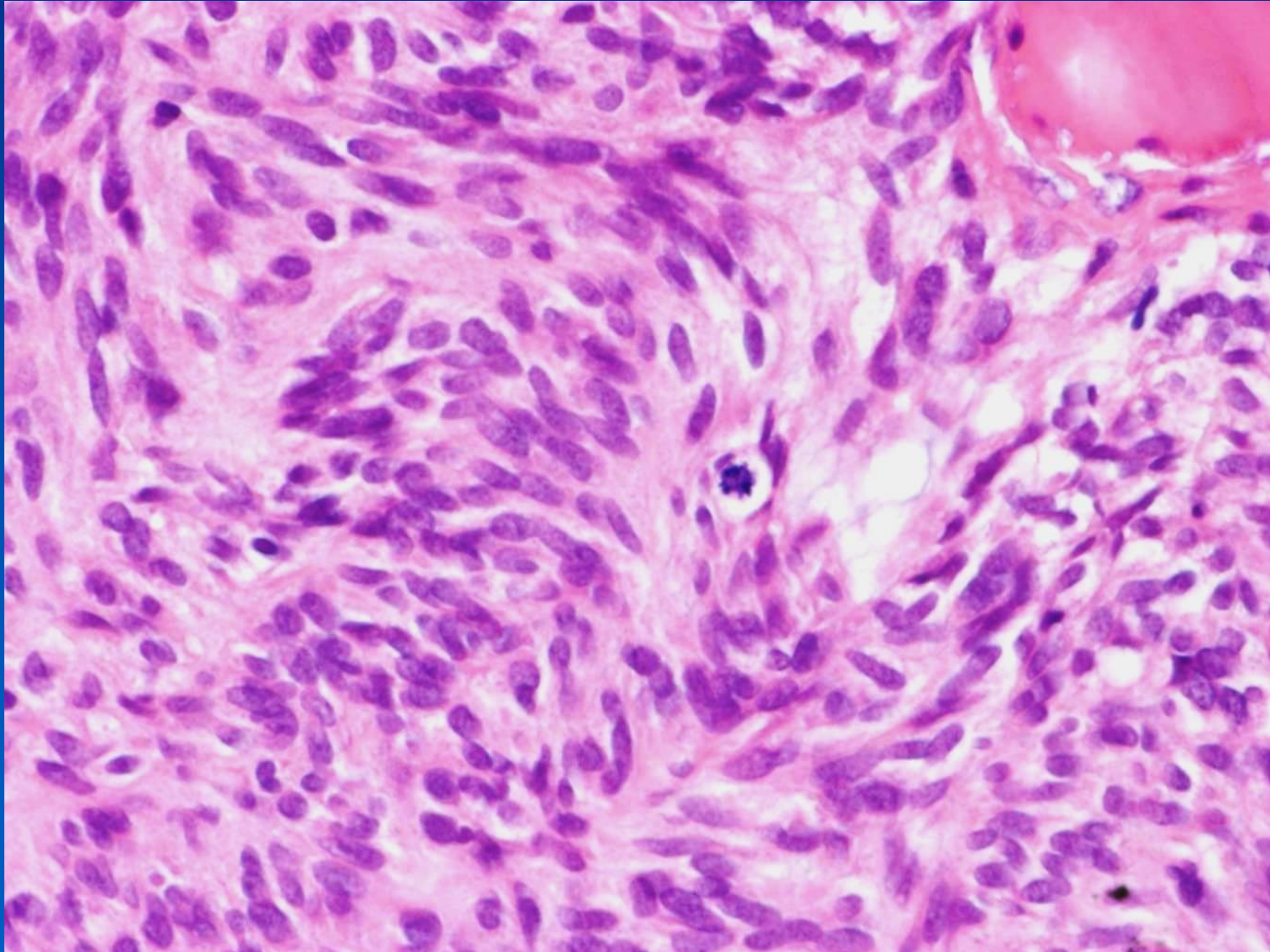
Gastrointestinální stromální tumory – nízce maligní



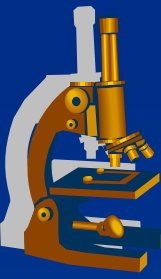
Gastrointestinální stromální tumory – vysoce maligní



Gastrointestinální stromální tumory – vysoce maligní

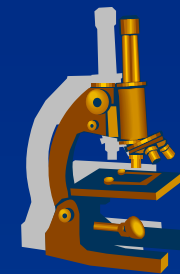


3. *Nádory neuroektodermové*



- x nádory centrálního nervového systému
- x periferní neuroektodermální nádory
- x nádory autonomního nervového systému
- x melanocytické nádory

Vybrané nádory CNS



xAstrocytické nádory:

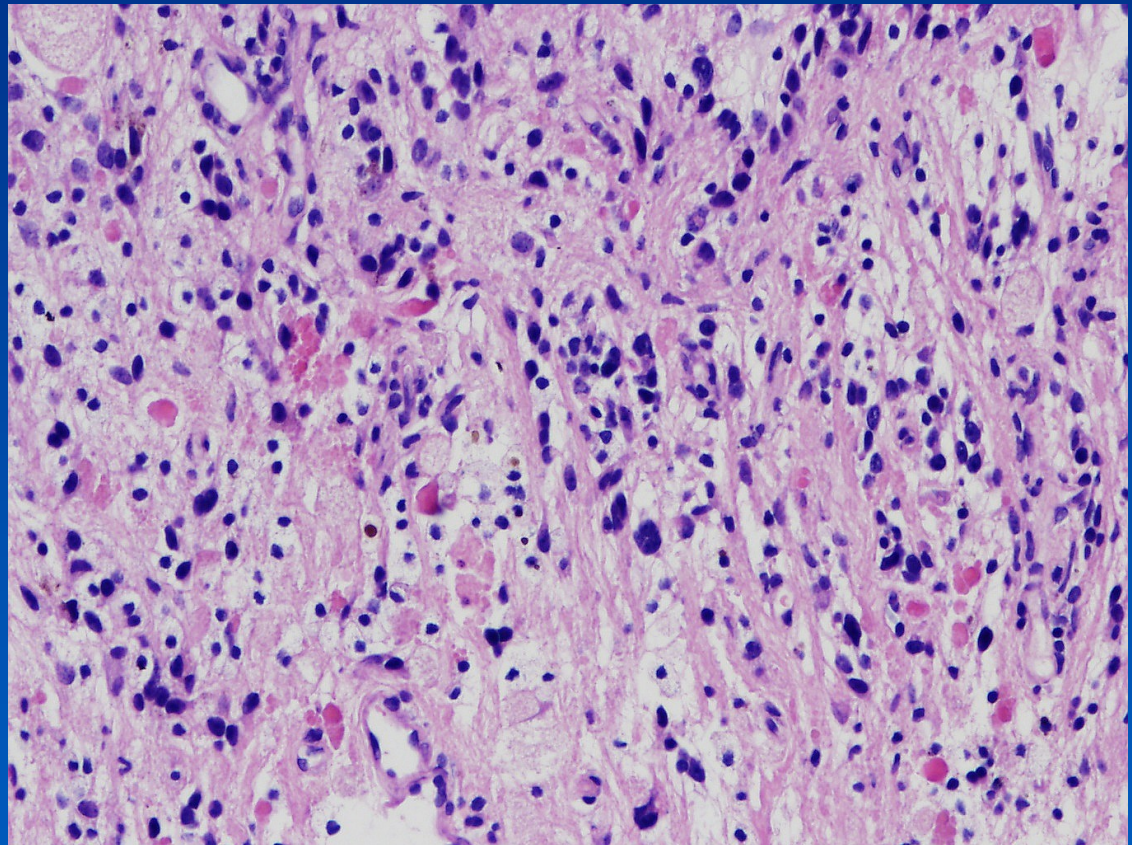
⇒ např. pilocytární astrocytom (Grade I dle WHO):

- bifazická stavba:
 - kompaktní oblasti s bipolárními nádorovými astrocyty s eosinofilními Rosenthalovými vlákny
 - mikrocystické řídké celulární oblasti s multipolárními nádorovými buňkami s granulárními eosinofilními tělísky a eosinofilními globulemi
- degenerativní atypie a kalcifikace
- nepočetné mitózy, jaderné pleiomorfie a hyperchromazie
- glomeruloidní vaskulární proliferáty
- možné drobné nepalisádující nekrózy

Pilocytární astrocytom



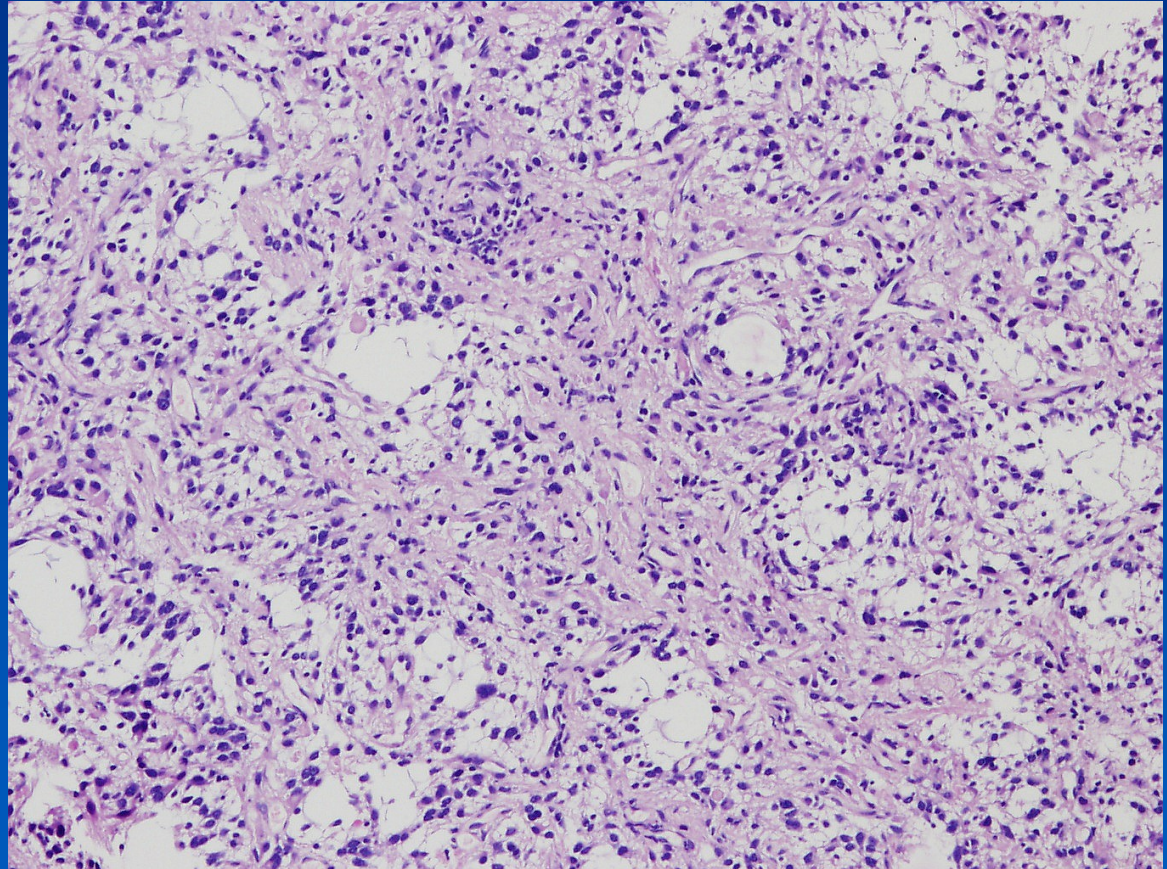
Bipolární piloidní buňky s
granulárními
eosinofilními tělísky a
Rosenthalovými vlákny



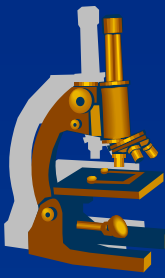
Pilocytární astrocytom



Mikrocystická oblast s
multipolárními
nádorovými buňkami



Vybrané nádory CNS

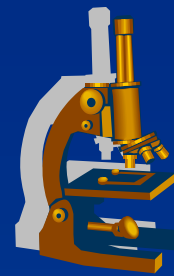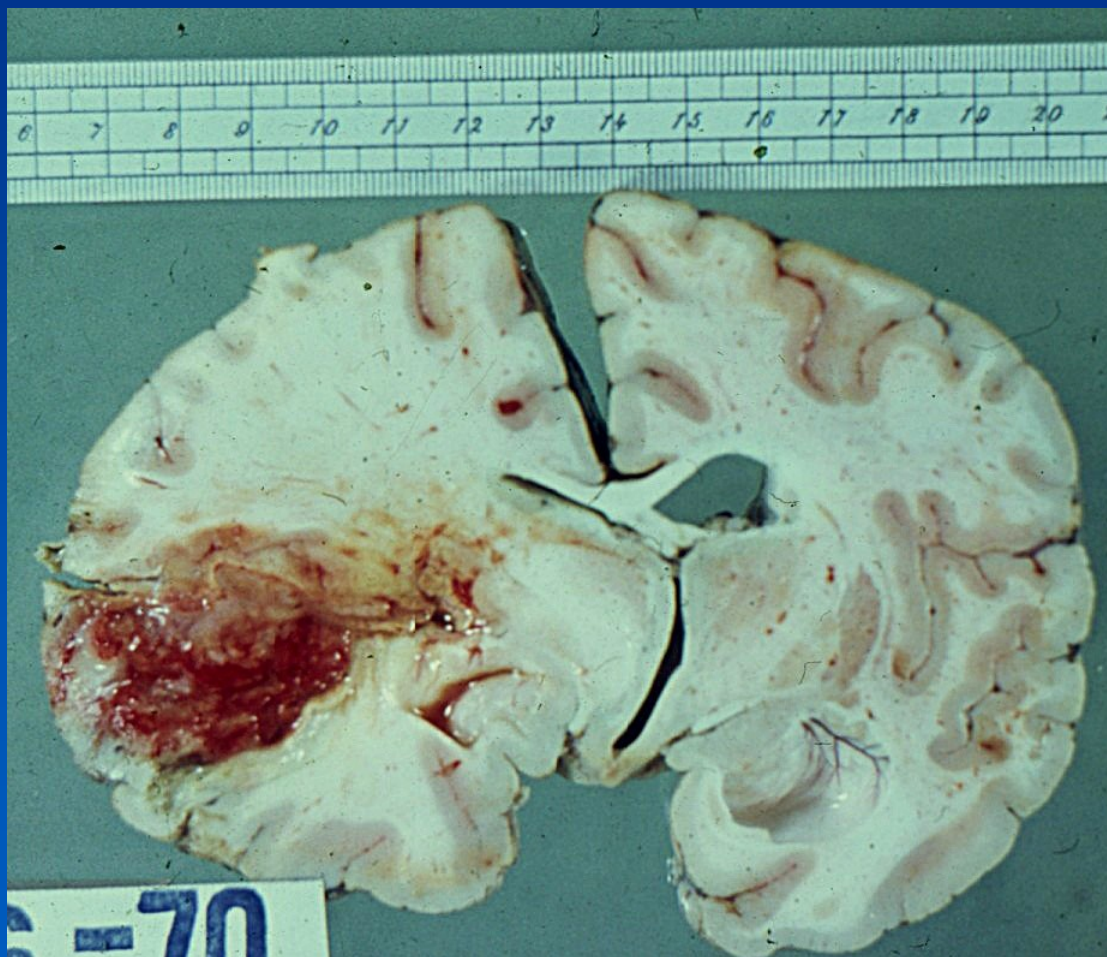


x Astrocytické nádory:

⇒ např. *glioblastoma multiforme* (Grade IV dle WHO):

- anaplastický buněčný gliom
- tvořen pleiomorfními buňkami s výraznými buněčnými i jadernými atypii, vysokou mitotickou aktivitou
- prominentní mikrovaskulární proliferace a/nebo nekrózy
- palisádovité řazení nádorových buněk v okolí nekróz
- regionální heterogenita nádoru:
 - atypické pleiomorfní úseky se mohou střídat s úseky s pravidelnějším uspořádáním

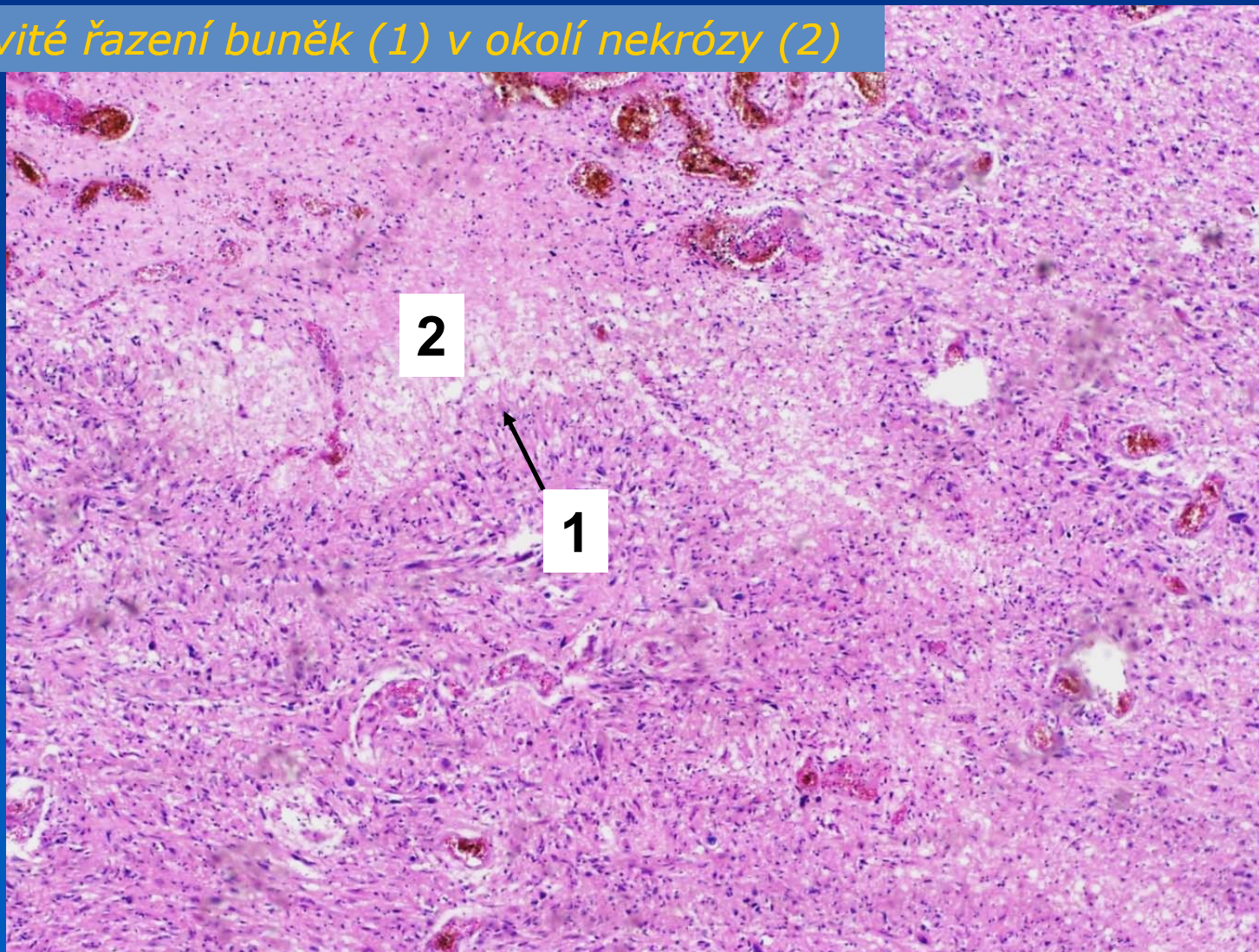
Multiformní glioblastom



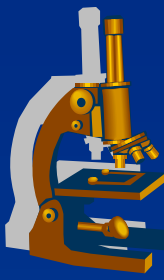
Multiformní glioblastom



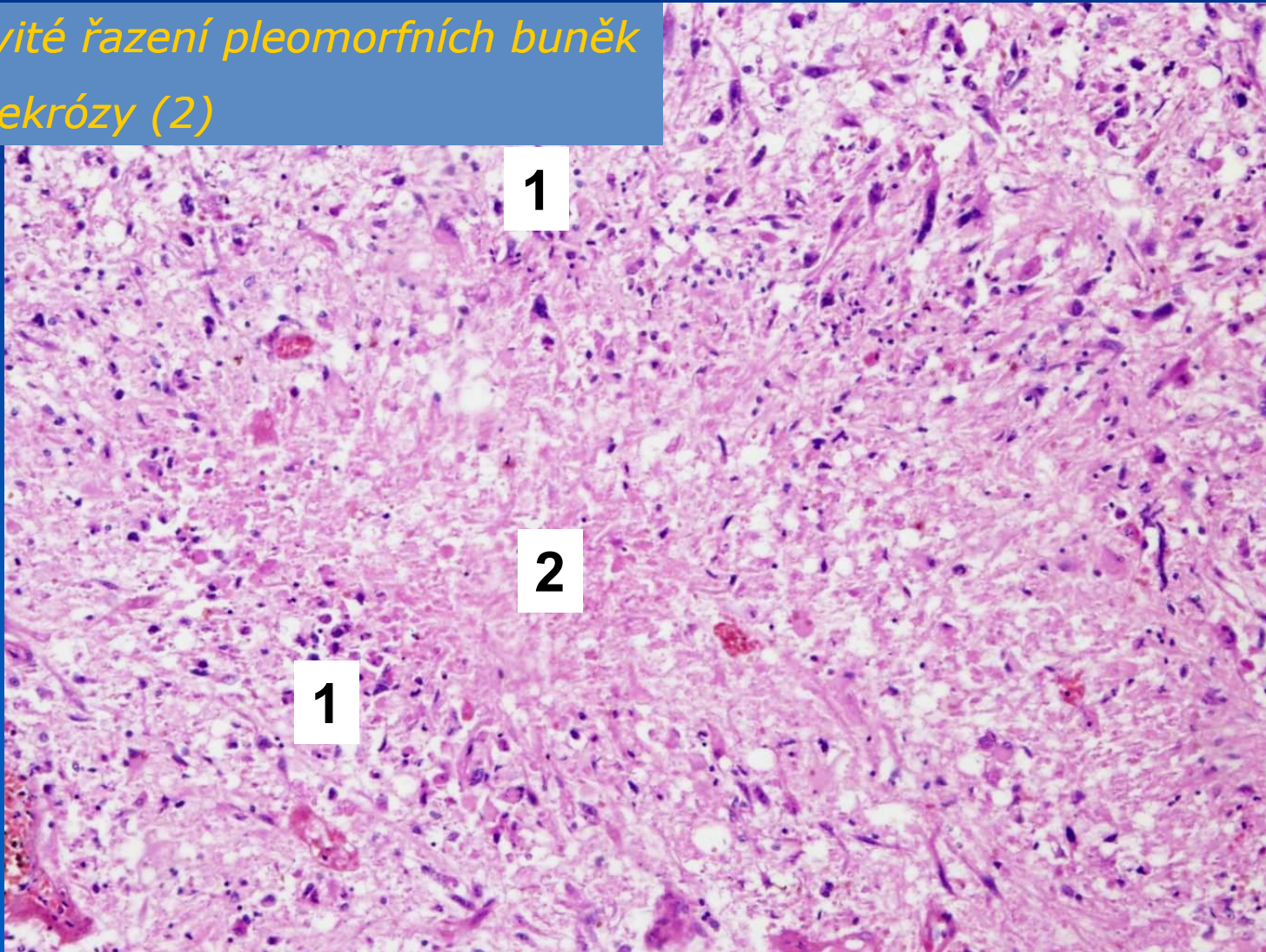
Palisádovité řazení buněk (1) v okolí nekrózy (2)



Multiformní glioblastom



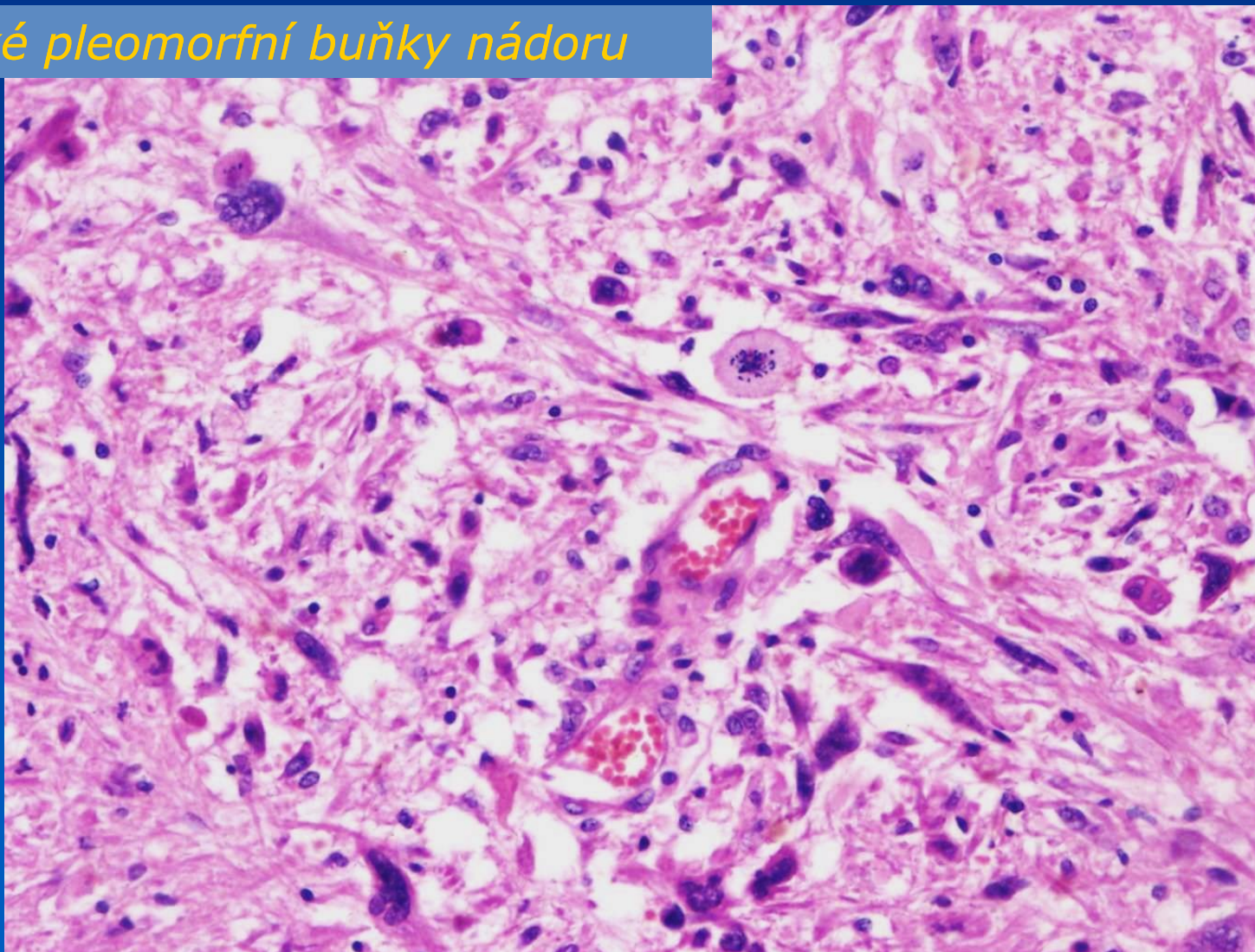
*Palisádovité řazení pleomorfních buněk
v okolí nekrózy (2)*



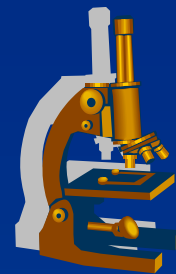
Multiformní glioblastom



Atypické pleomorfní buňky nádoru



Vybrané nádory CNS

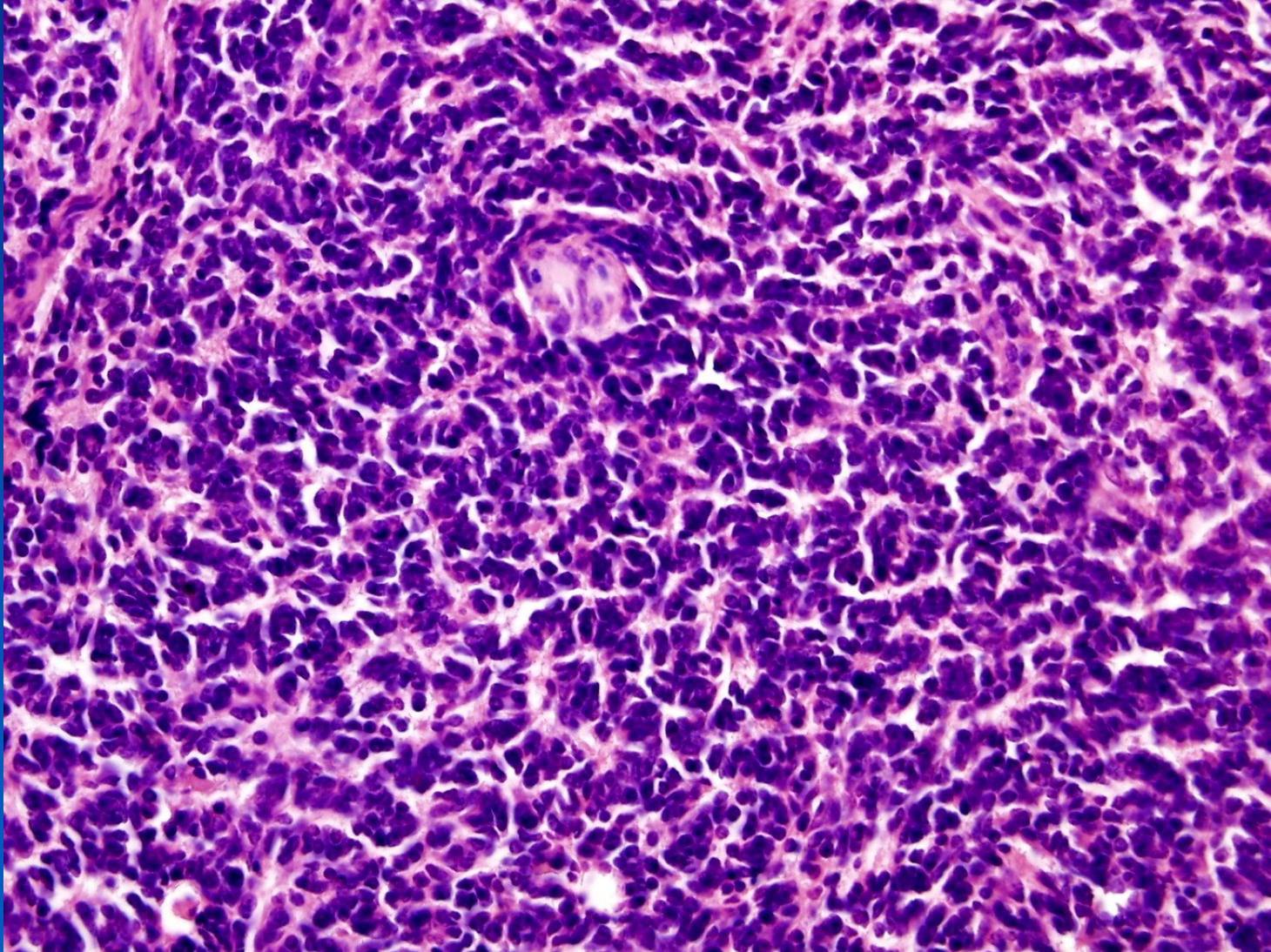


x Embryonální tumory:

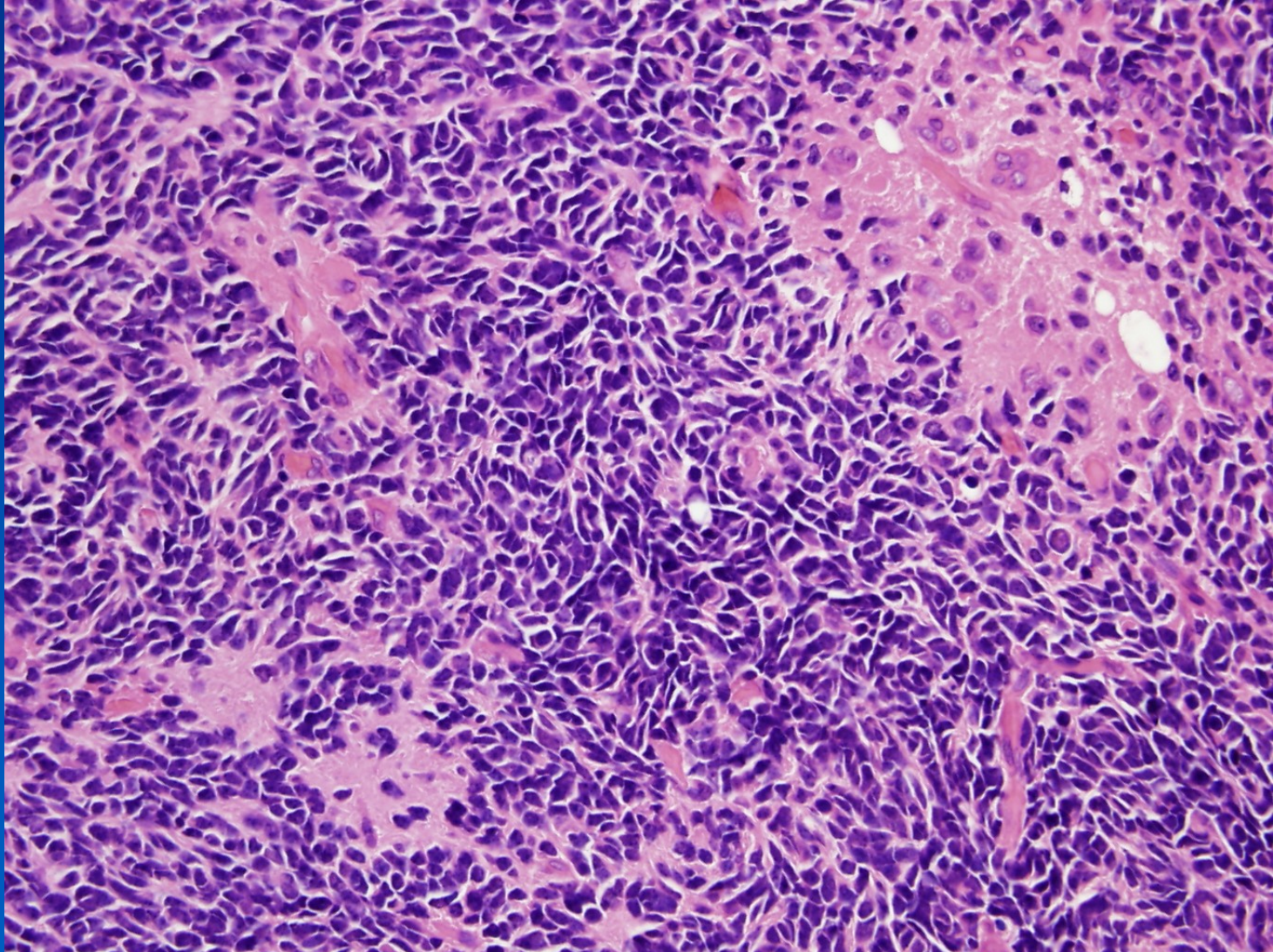
⇒ např. *medulloblastom*:

- extrémně buněčný
- buňky drobné kulaté nebo protahlé (podobné řepě)
- hyperchromní jádra s hojnými mitózami
- charakteristické ***neuroblastické rozety*** (Homer-Wrightovy):
 - tvořené kruhovým seskupením buněk okolo spletených plazmatických výběžků

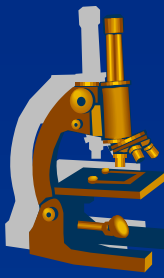
Medulloblastom



Medulloblastom



Nádory mening



× Meningeom (Grade I dle WHO):

⇒ Makro:

- různě velký, dobře ohraničený, často kulovitý
- Ine k tvrdé pleně

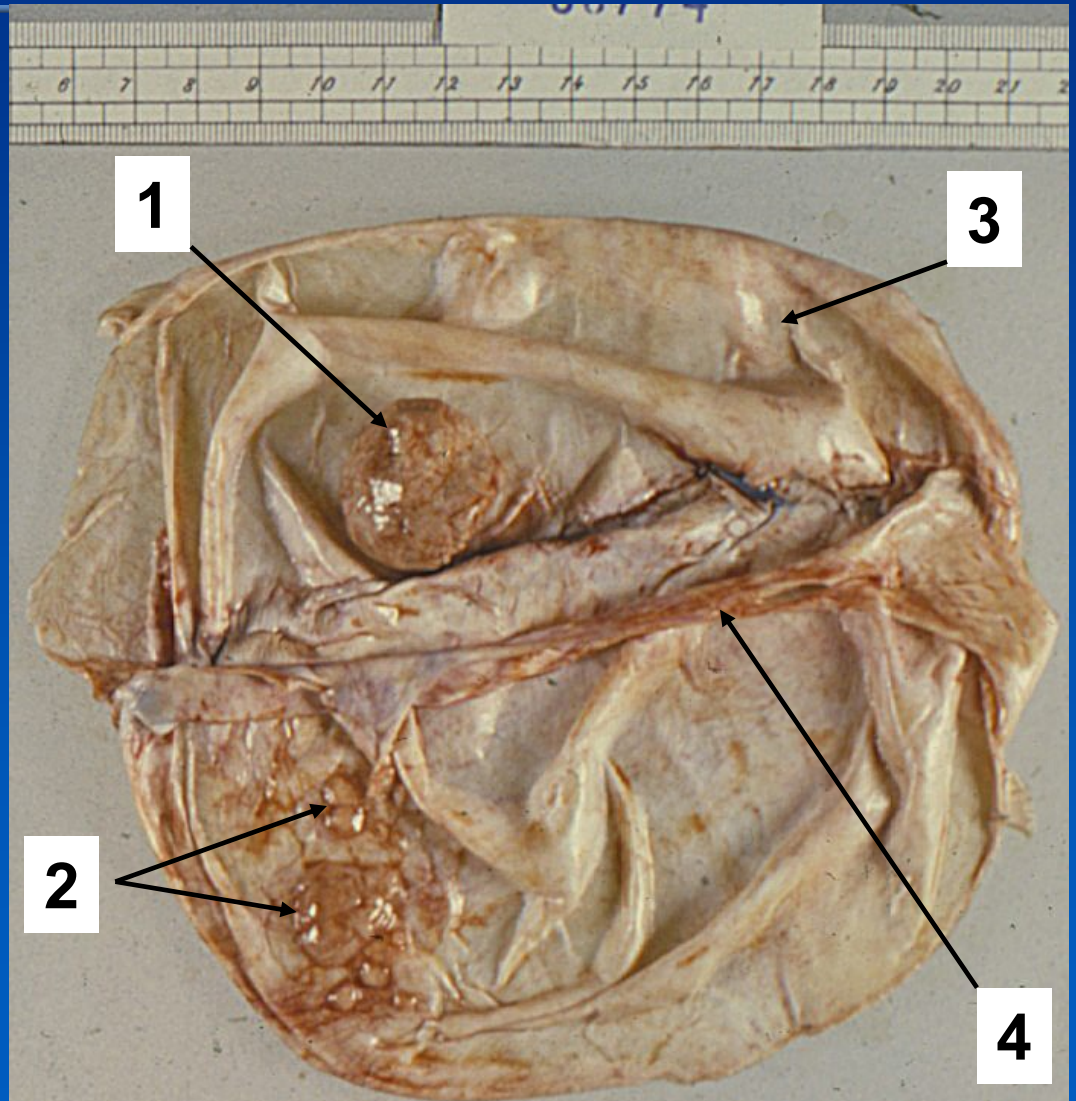
⇒ Mikro:

- vřetenité buňky
- uspořádání ve vírech, pruzích, nodulech
- častá psammomatózní tělíska:
 - bazofilní, koncentrická lamelární stavba

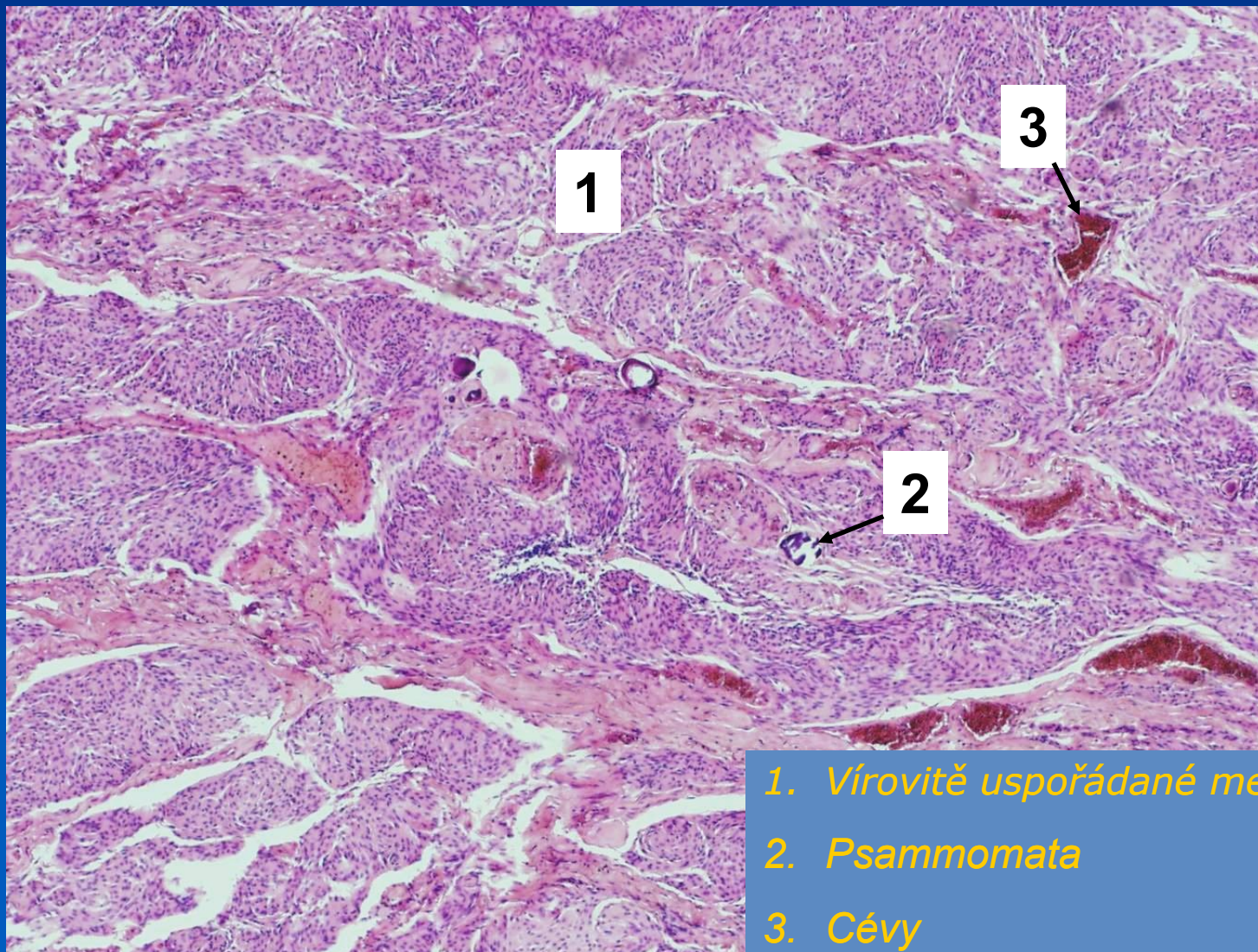
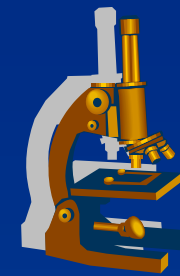
Meningeom



1. *Kulovitý meningeom*
2. *Ploché meningeomy*
3. *Dura mater*
4. *Falx cerebri*

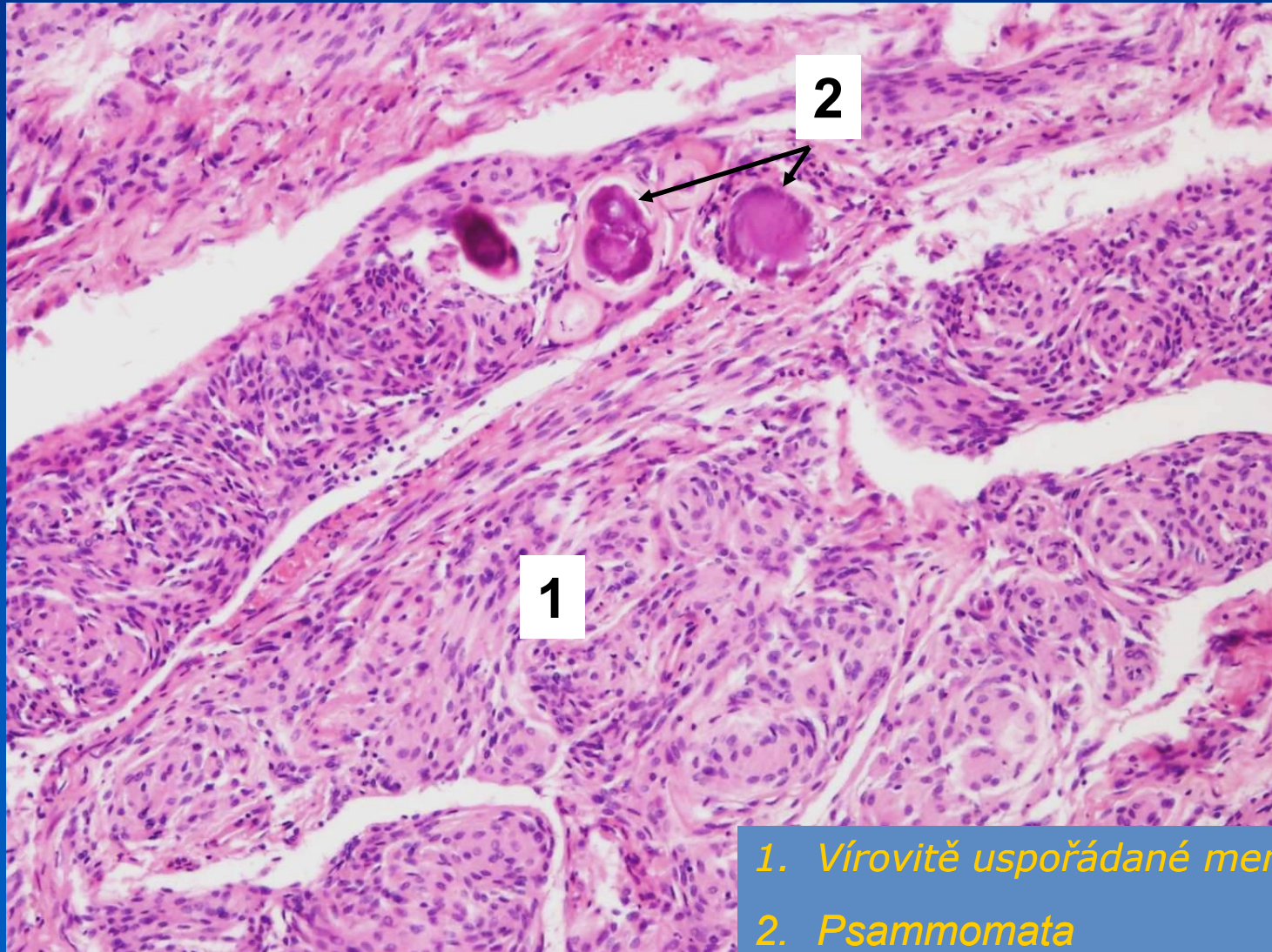


Meningeom



1. *Vírovitě uspořádané meningocyty*
2. *Psammomata*
3. *Cévy*

Meningeom

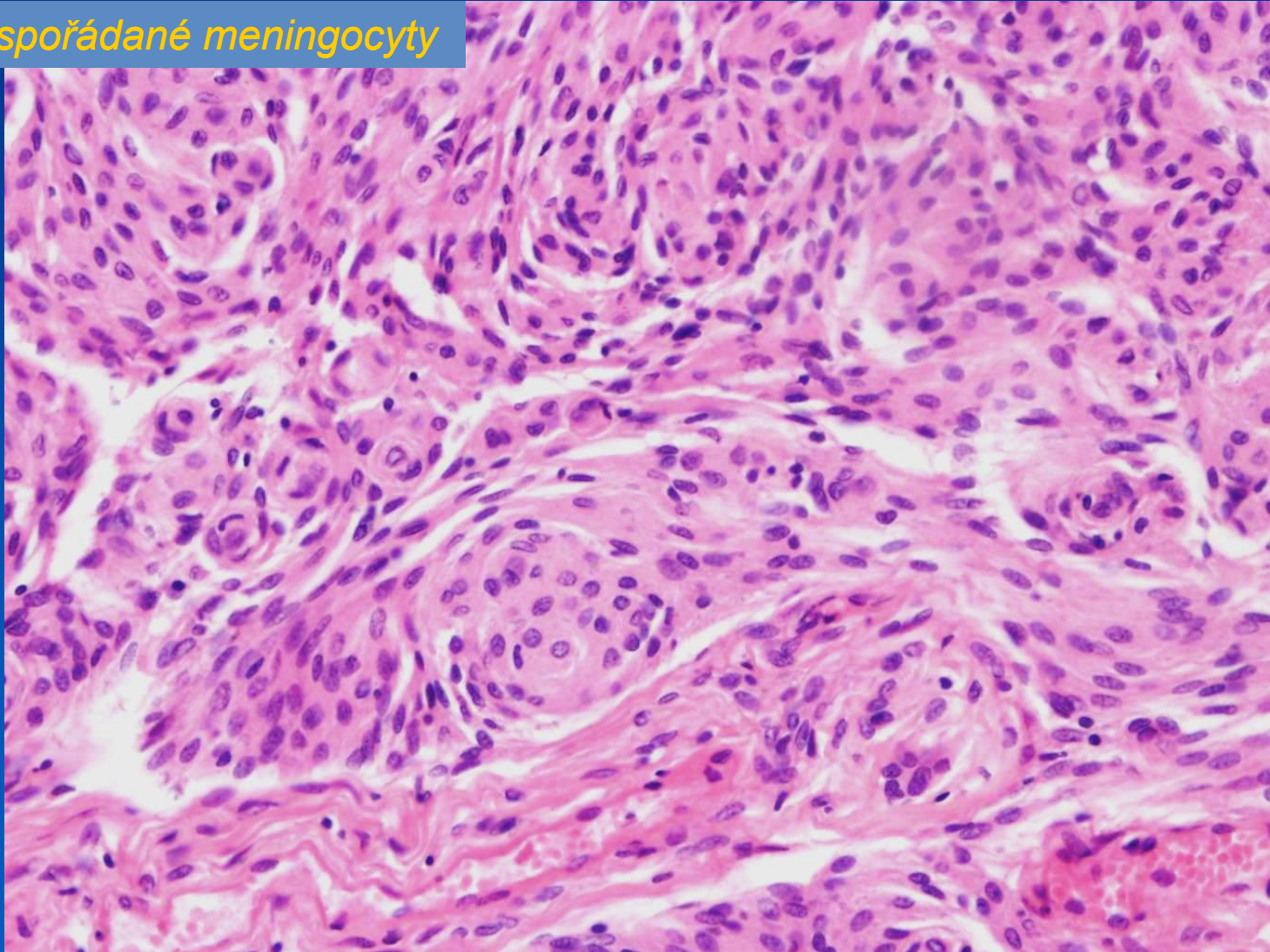


- 1. Vírovitě uspořádané meningocyty*
- 2. Psammomata*

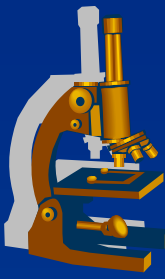
Meningeom



Vírovitě uspořádané meningocyty



Vybrané periferní neuroektodermální nádory



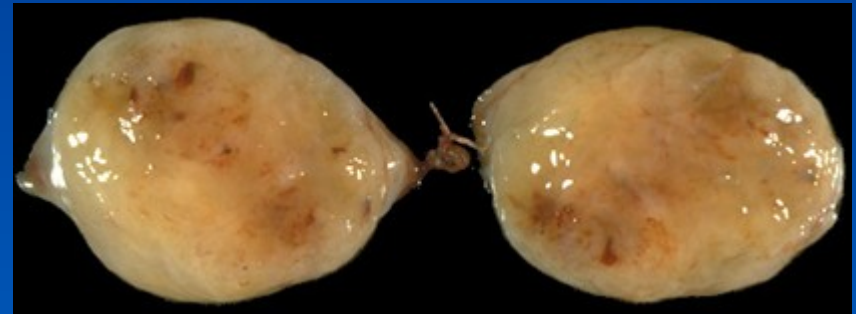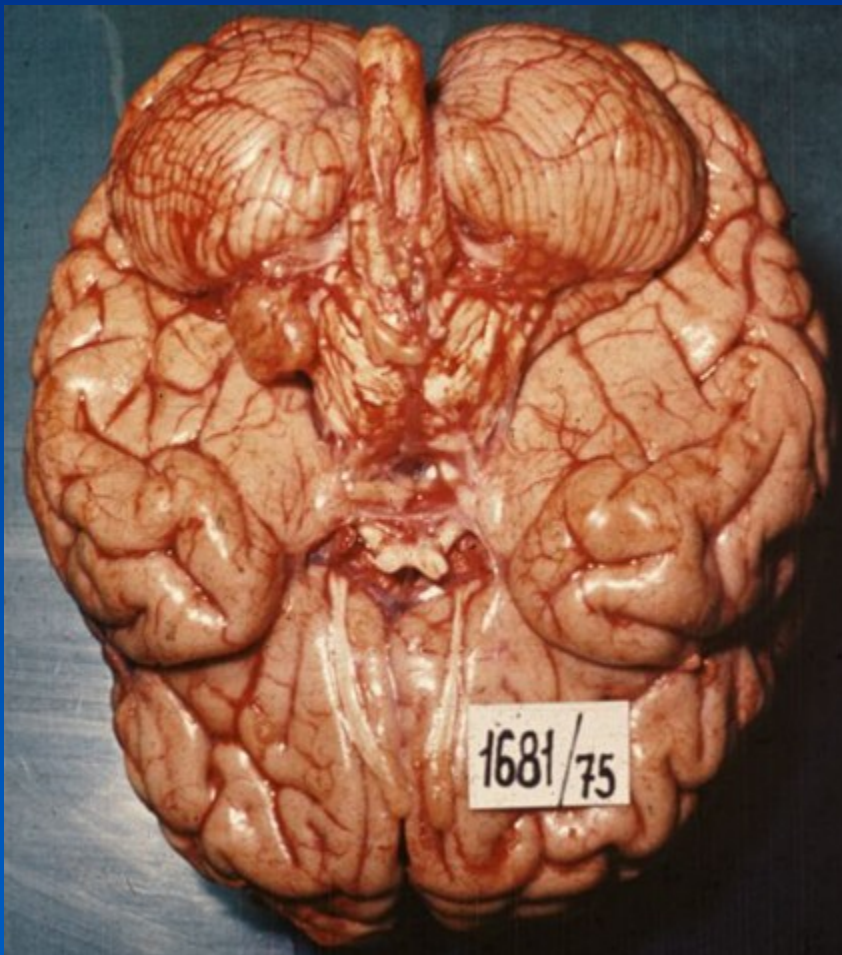✗ např. neurinom (schwannom, neurilemmom)

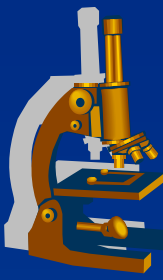
⇒ *roste v souvislosti s periferními nervy i intrakraniálně*

⇒ **Mikro:**

- buněčné úseky se šikováním jader (**struktura Antoni A**)
- méně buněčné úseky, často edematózní s volným uspořádáním (**struktura Antoni B**)

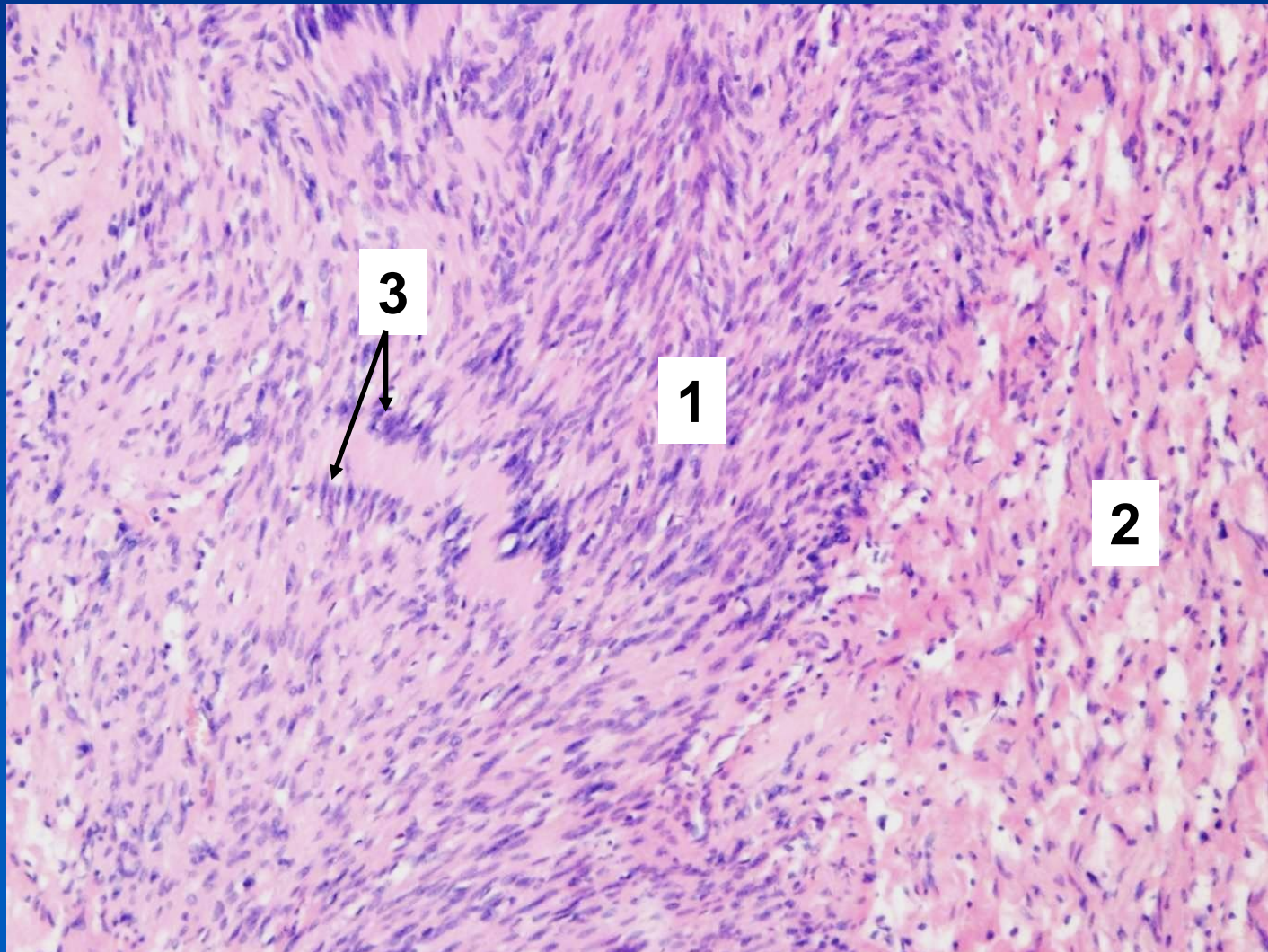
Neurinom





Neurinom

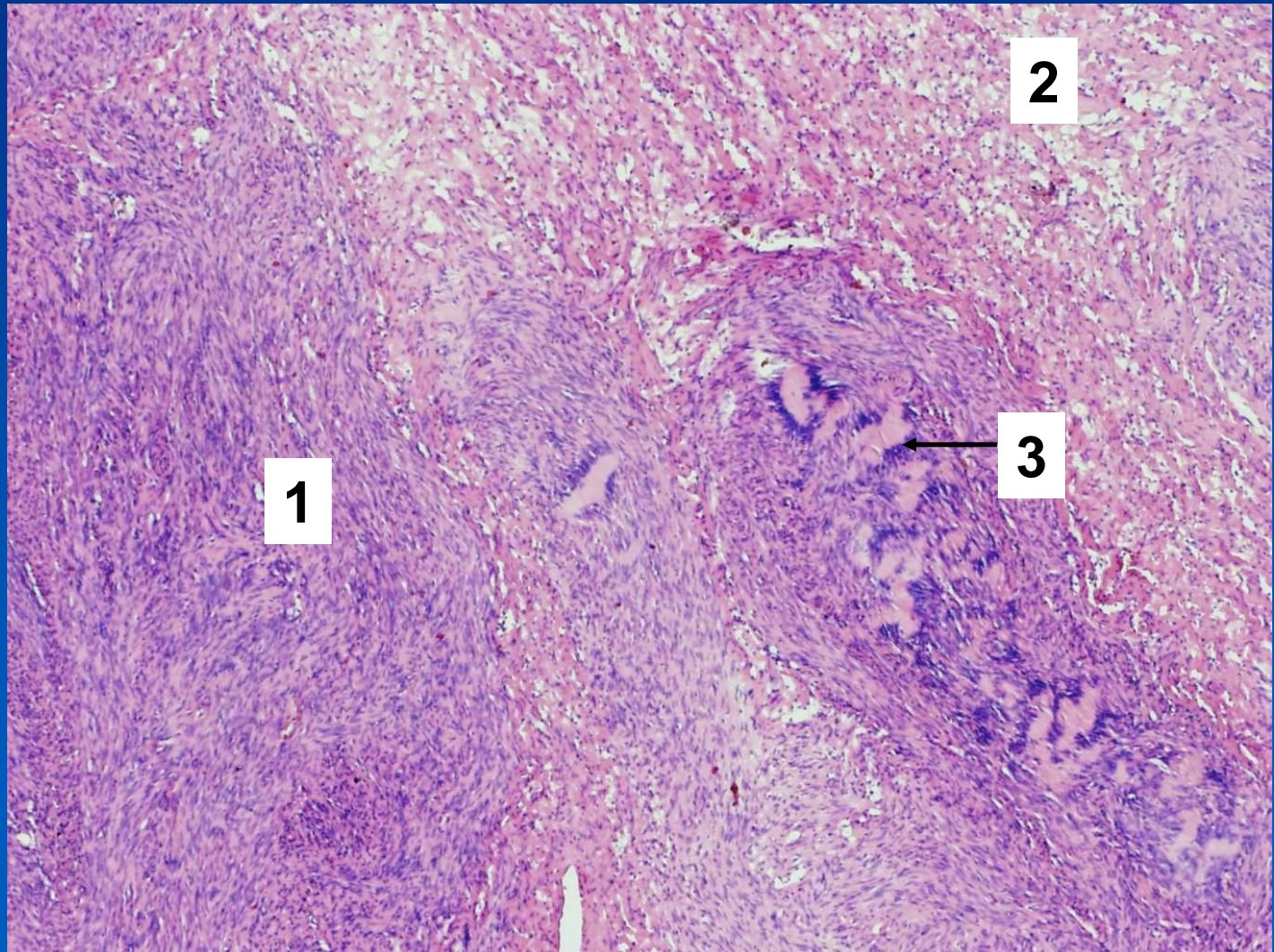
- 1. Antoni A
- 2. Antoni B
- 3. Sešikování jader



Neurinom



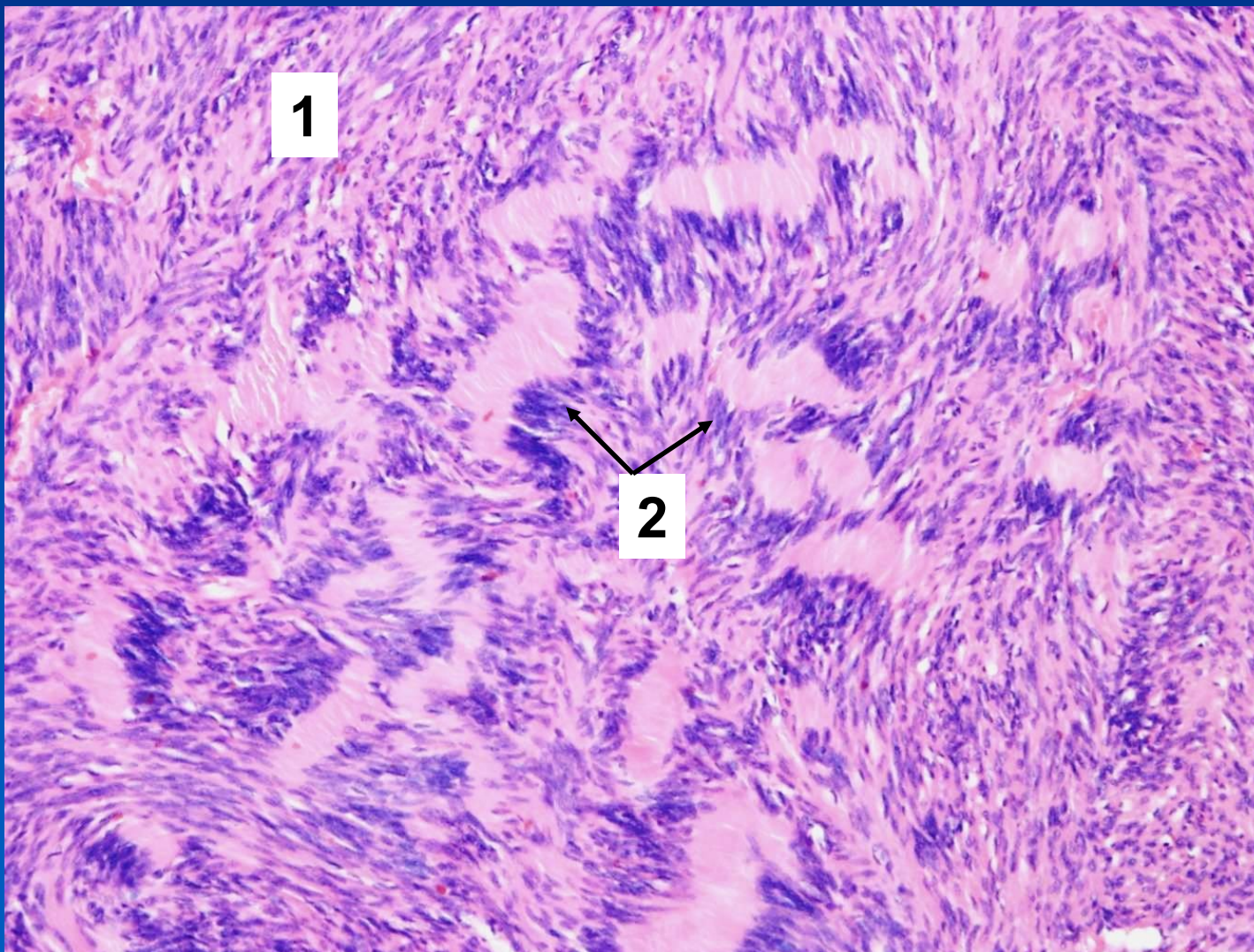
1. *Antoni A*
2. *Antoni B*
3. *Sešikování jader*



Neurinom



1. *Antoni A*
2. *Sešikování jader*



Vybrané periferní neuroektodermální nádory



xnapř. neurofibrom:

⇒ *vychází z nervových obalů*

⇒ *neurofibromy mohou mít tendenci k malignizaci*

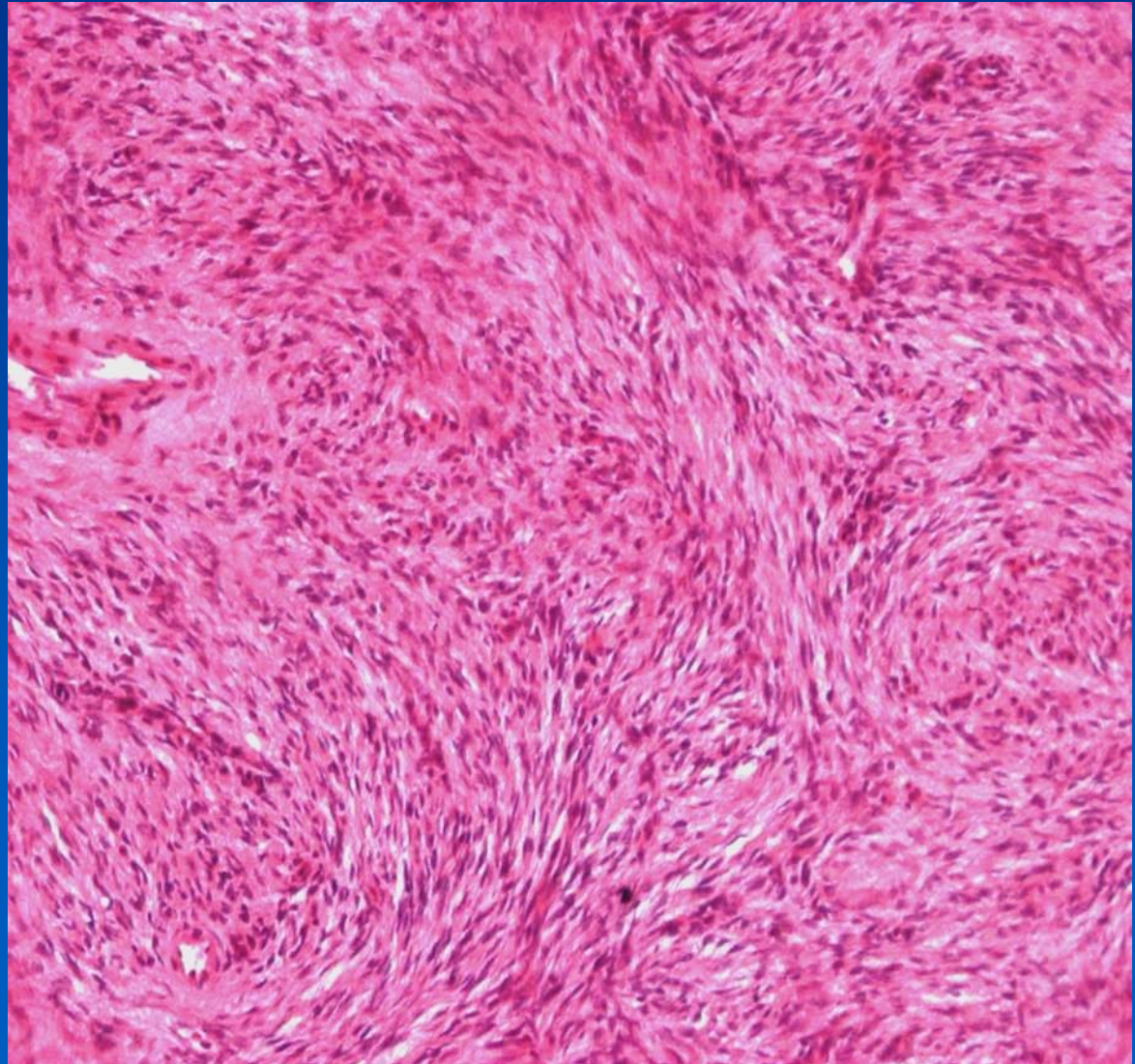
⇒ **Mikro:**

- vřetenité buňky s jádry tvaru písmene S
- okolní stroma kolagenizované, variabilně myxoidní
- nečetné drobné cévní průsvity

Neurofibrom



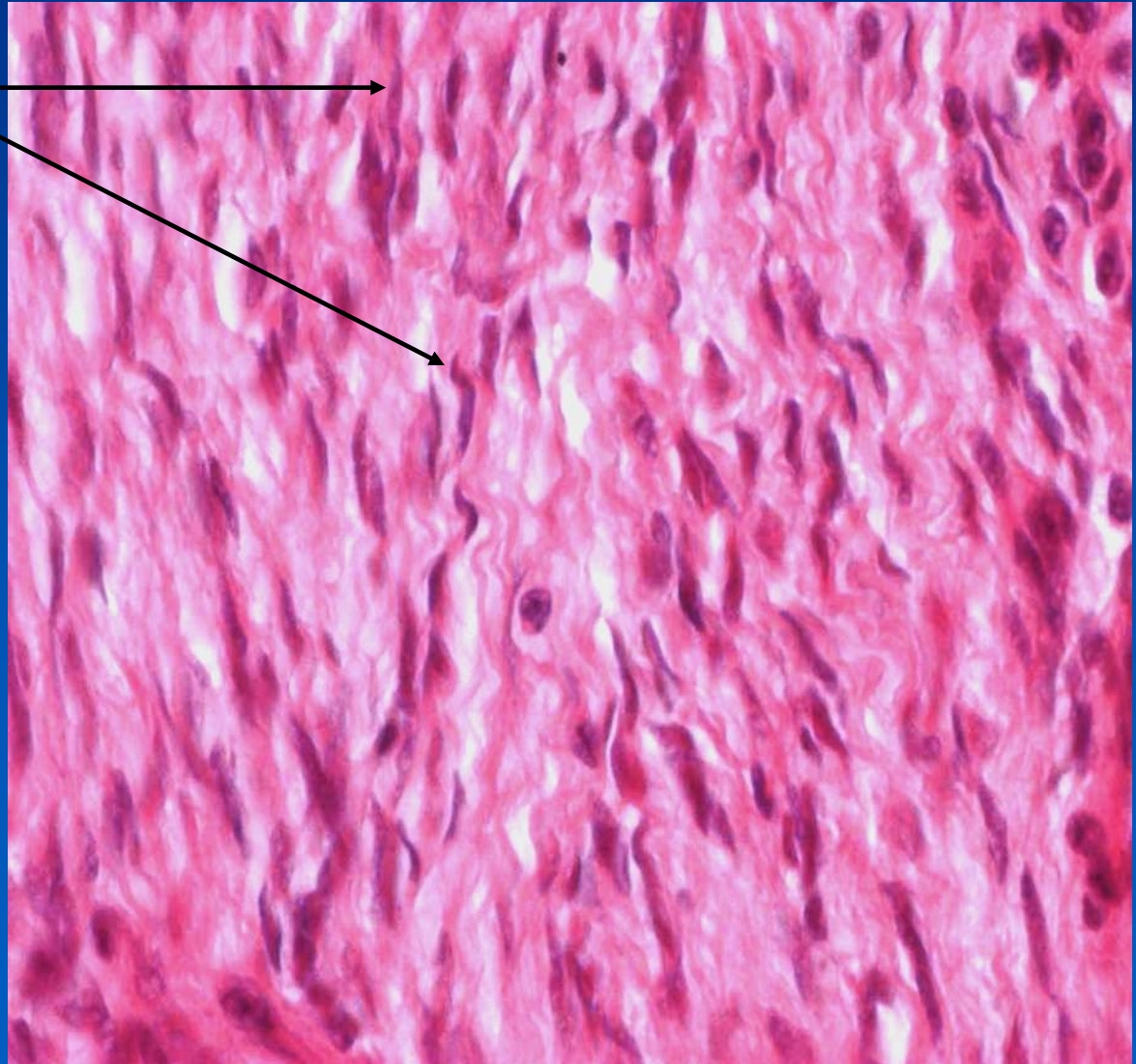
Vřetenité buňky v
kolagenizovaném
stromatu



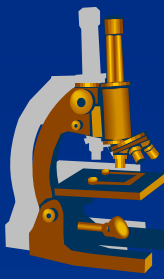
Neurofibrom



Zvlňená jãdra tvaru
písmene S



Melanocytické léze



x Benigní:

- ⇒ *piha (ephelides)*
- ⇒ *benigní lentigo*
- ⇒ *pigmentové névy*
- ⇒ *Spitzové névus*
- ⇒ *dysplastický névus*

x Maligní melanom:

- ⇒ *Nodulární*
- ⇒ *Povrchově se šířící*
- ⇒ *Lentigo maligna*
- ⇒ *Akrolentiginózní melanom*

Melanocytární névus



x benigní tumor, malignizuje vzácně

x Makro:

⇒ *většinou drobná ložiska tmavší než okolní kůže*

⇒ *plochá nebo vyvýšená s ostře ohraničeným okrajem*

⇒ *vrozené névy bývají větší*

Melanocytární névus



✖Mikro:

⇒ *junkční névus*

- skupiny pigmentových buněk(= hnízda) prolifерují v dolních vrstvách epidermis (junkční zóna)

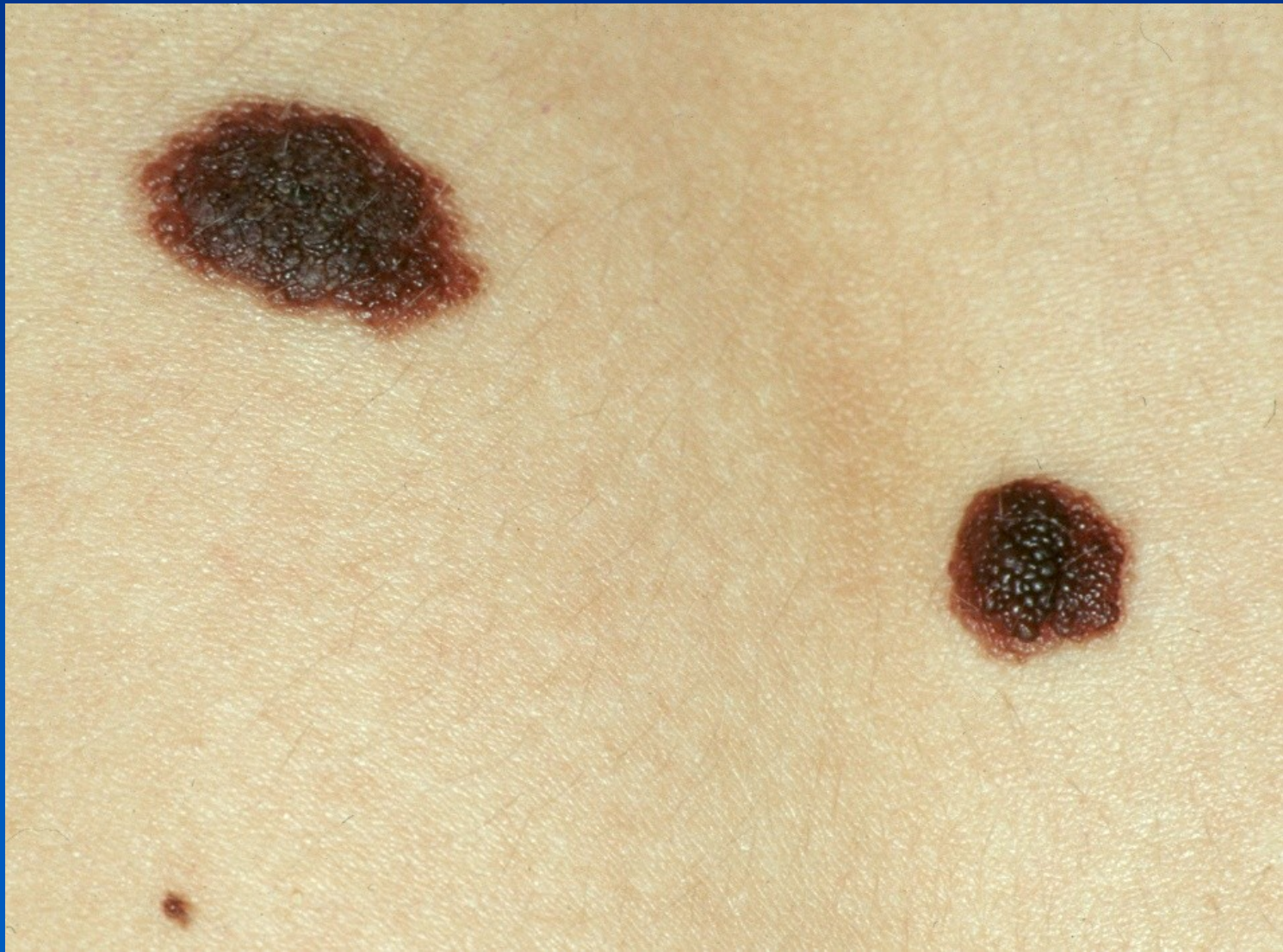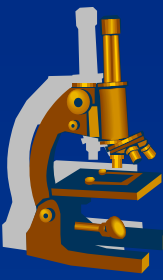
⇒ *smíšený névus*

- hnízda buněk jsou jak v junkční zóně, tak v dermis, kde jsou i ve formě pruhů a jsou složeny z menších bb.

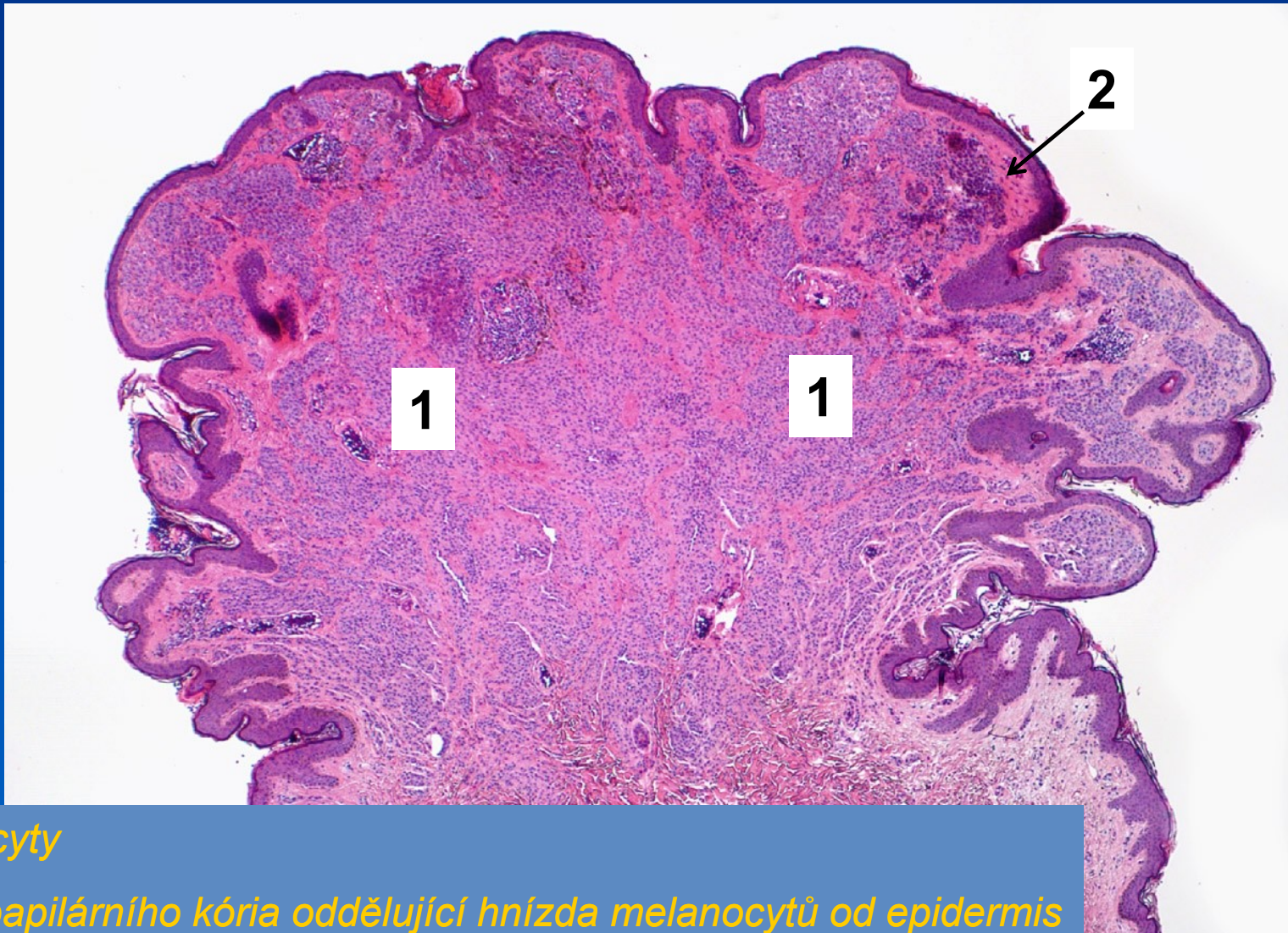⇒ *intradermální névus*

- výše popsané změny jsou pouze v dermis

Melanocytární névus



Intradermální melanocytární névus



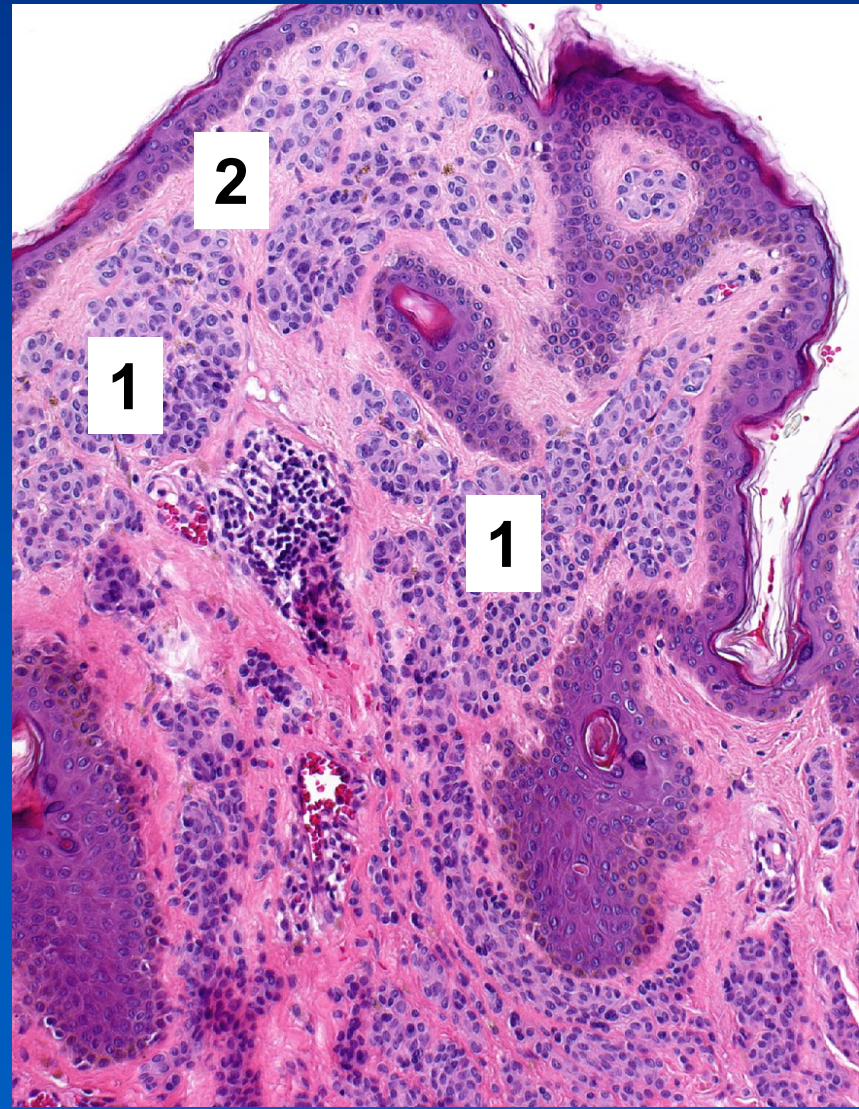
1. Melanocyty

2. Vrstva papilárního kória oddělující hnízda melanocytů od epidermis

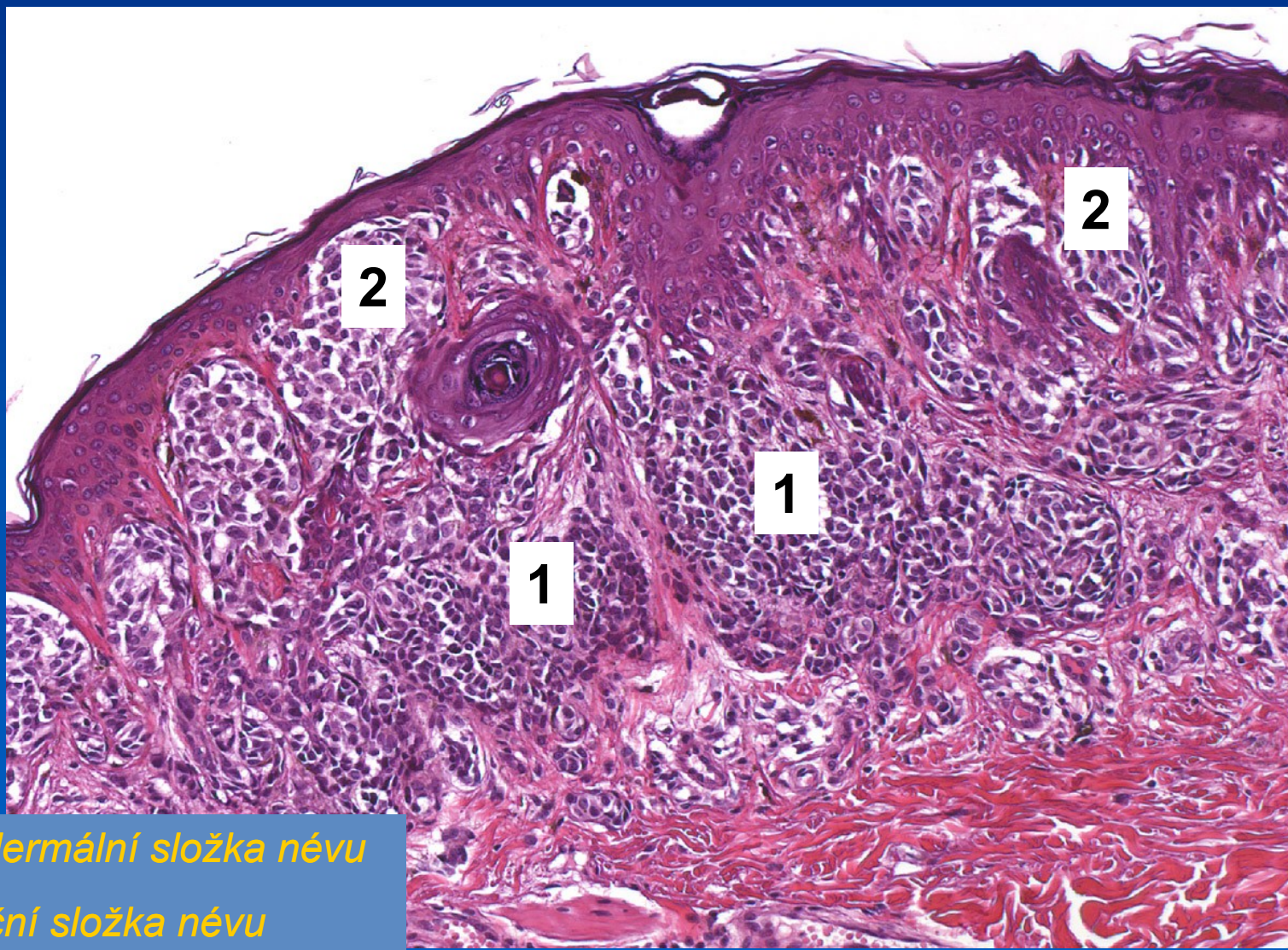Intradermální melanocytární névus



- 1. Melanocyty*
- 2. Vrstva papilárního kória oddělující
hnízda melanocytů od epidermis*



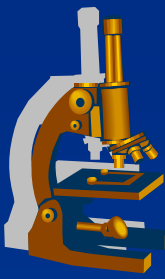
Smíšený melanocytární névus



1. Intradermální složka névu

2. Junkční složka névu

Maligní melanom



xvzniká:

⇒ malignizací névů

⇒ *de novo*

xvýskyt:

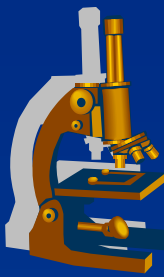
⇒ *kůže*

⇒ *sliznice*

⇒ *meningy*

⇒ *oko*

Maligní melanom



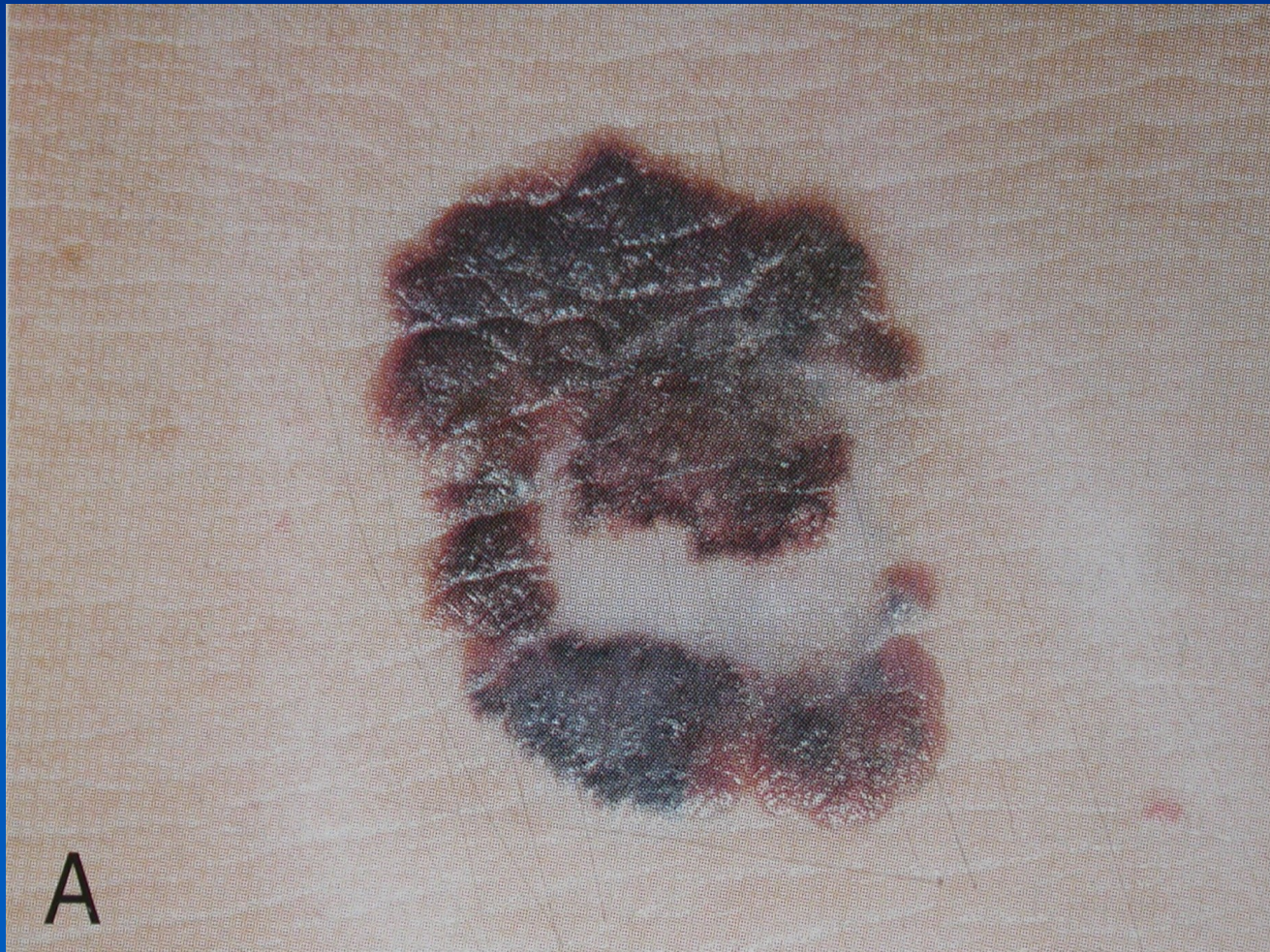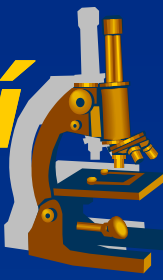
× Makro:

- ⇒ *v časných stádiích podobnost s mateřským znaménkem*
- ⇒ *nepravidelné okraje*
- ⇒ *nepravidelná pigmentace*
- ⇒ *v pozdějších stádiích léze ulceruje, tmavne*

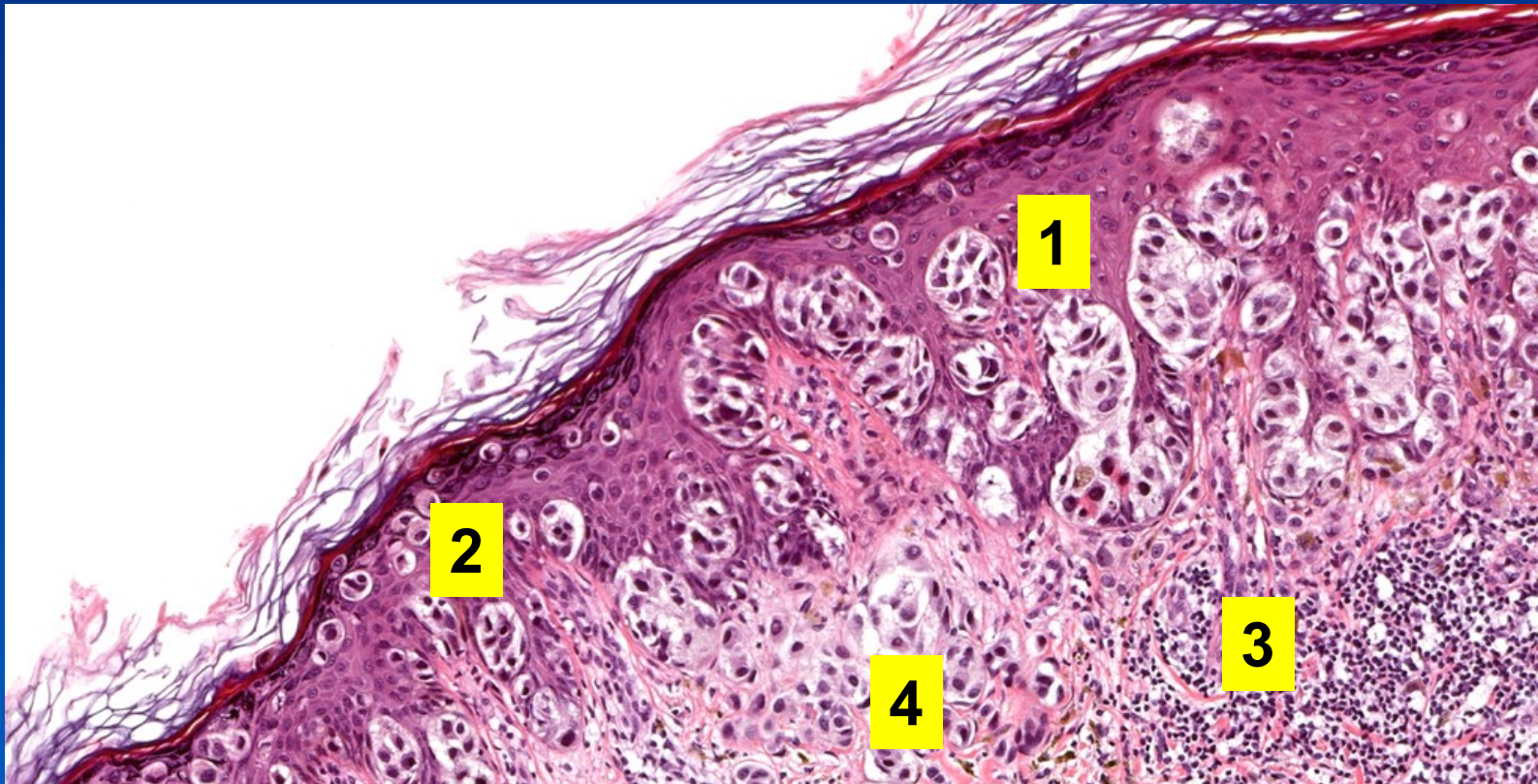
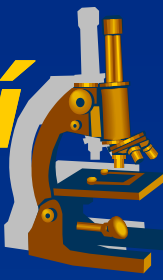
× Mikro:

- ⇒ *asymetrie léze*
- ⇒ *atypické pleomorfní epiteloidní resp. vřetenité buňky*
- ⇒ *velká hyperchromní jádra s výraznými jadérky*
- ⇒ *mitózy*
- ⇒ *asymetrické rozložení pigmentu*
 - *i kompletně apigmentované formy*
- ⇒ *imunoprofil:*
 - *Melan A, S-100, HMB-45*

Maligní melanom – radiální růstová fáze

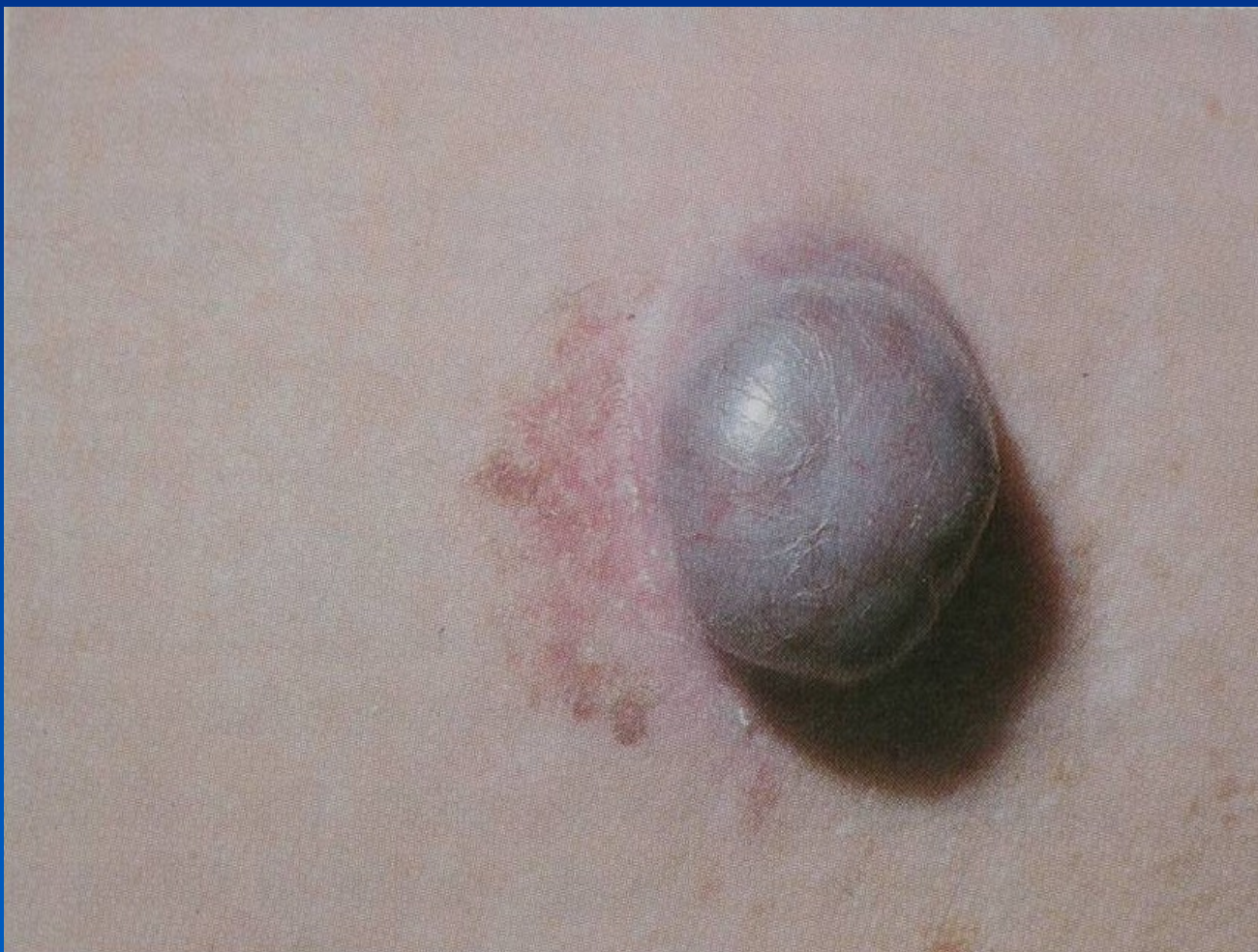

Maligní melanom – radiální růstová fáze

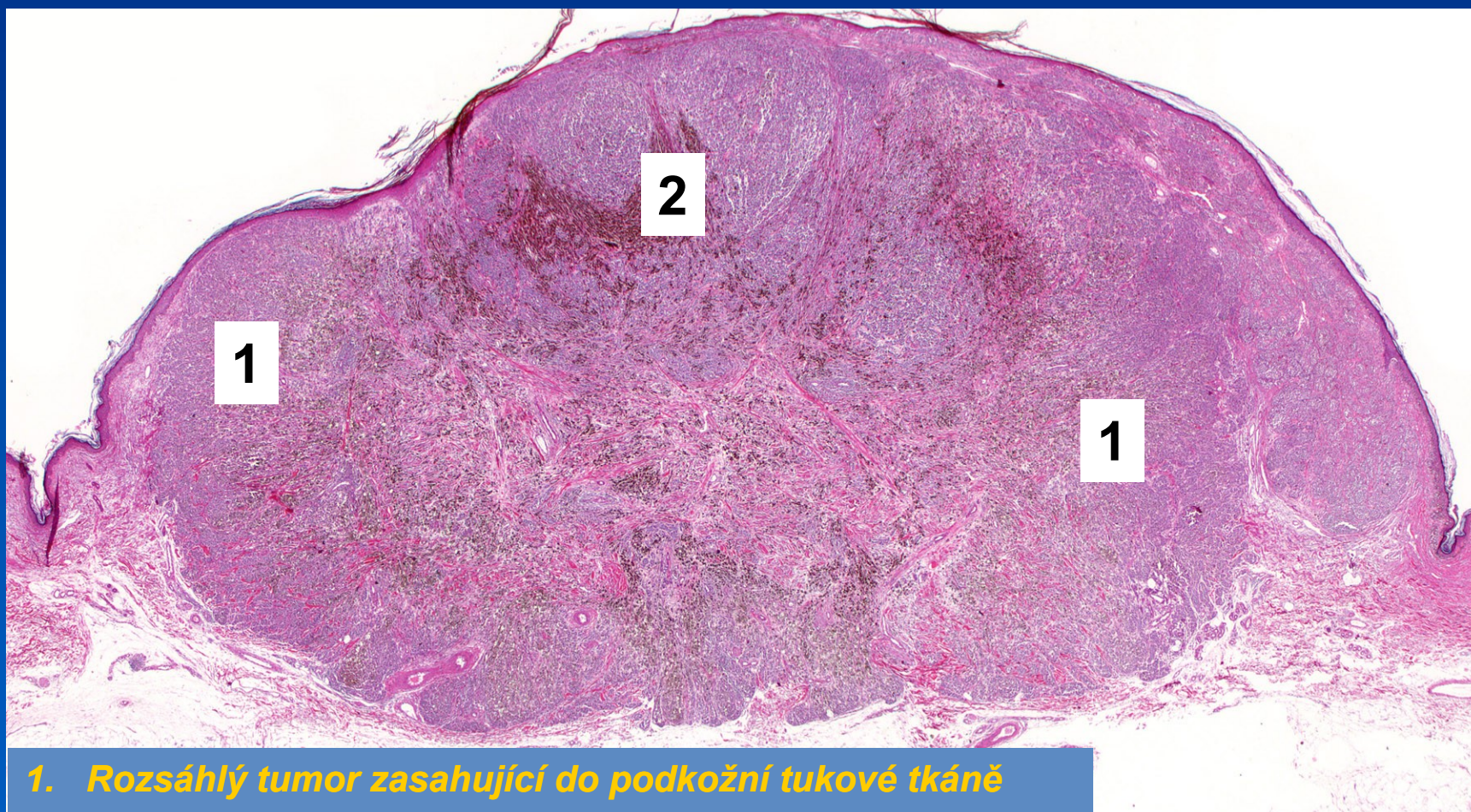
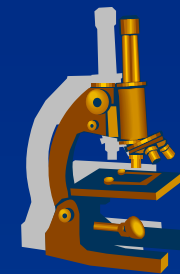


- 1. Nepravidelně rozložená junkční hnízda*
- 2. Melanocyty jednotlivě ve vyšších vrstvách v epidermis*
- 3. Lymfocytární infiltrát ve spodině*
- 4. Invaze do papilární dermis (zde Clark 3)*

Nodulární melanom

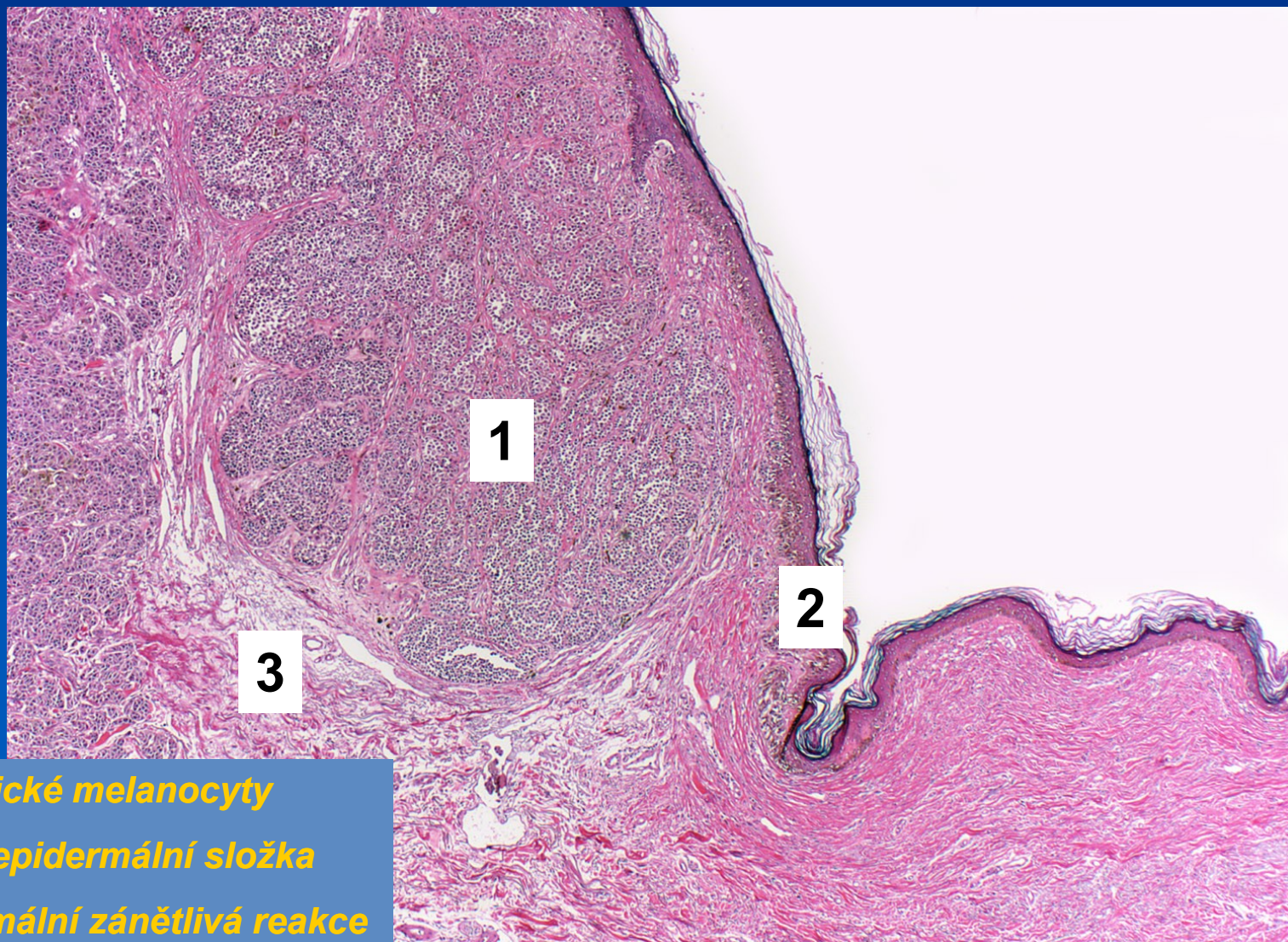
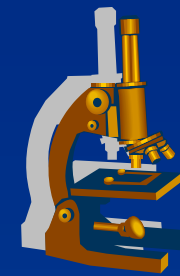


Nodulární melanom



1. *Rozsáhlý tumor zasahující do podkožní tukové tkáně*
2. *Fokálně tvorba melaninu*

Nodulární melanom



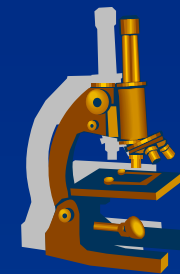
1. *Atypické melanocyty*
2. *Intraepidermální složka*
3. *Minimální zánětlivá reakce*

4. Germinální nádory



- ✗ nejčastěji se vyskytují v gonádách
- ✗ někdy i v extragonadální lokalizaci:
 - ⇒ *přední mediastinum, retroperitoneum, epifýza*
- ✗ mohou se vyskytovat i kongenitálně
 - ⇒ *např. teratom v sakrální lokalizaci*

Germinální nádory



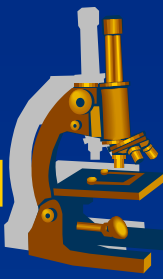
x klasifikace:

⇒ *tumory jednoho histologického typu*

- seminom
- neseminové nádory
 - choriokarcinom
 - embryonální karcinom
 - nádor ze žloutkového váčku (yolk sac tumor)
 - teratomy
 - » zralé
 - » nezralé
 - » s maligní transformací somatických elementů

⇒ *smíšené germinální nádory (tumory více než jednoho histologického typu)*

Histogeneze germinálních tumorů



Diferenciace primitivní buňky podél gonadální linie
(gonocyt, spermatogonie), bez rozvinutí diferenciálních potencií
- **Seminom**

Výchozí primitivní
germinální buňka

Totipotentní buňka

Nediferencovaná buňka
- **Embryonální karcinom**

Extraembryonálně diferencovaná
- **Nádor ze žloutkového váčku**
- **Chorionkarcinom**

Intraembryonálně diferencovaná
- **Teratom** (zralý, nezralý, s malignizací somatických elementů)
- **(Polyembryom)**

Seminom



✗ tvoří cca 50% všech germinálních nádorů

✗ Makro:

⇒ *solidní, homogenní, šedorůžový s nekrózami*

⇒ *často postižena velká část varlete, roste destruktivně*

⇒ *i při značné velikosti často lokalizován intratestikulárně*

⇒ *v pokročilých případech se šíří do rete testis, nadvarlete, semenného provazce, skrotálního vaku*

Seminom



×Mikro:

⇒ *roste převážně solidně*

- ojediněle i mikrocysticky, solidně alveolárně, kribriformně či tubulárně

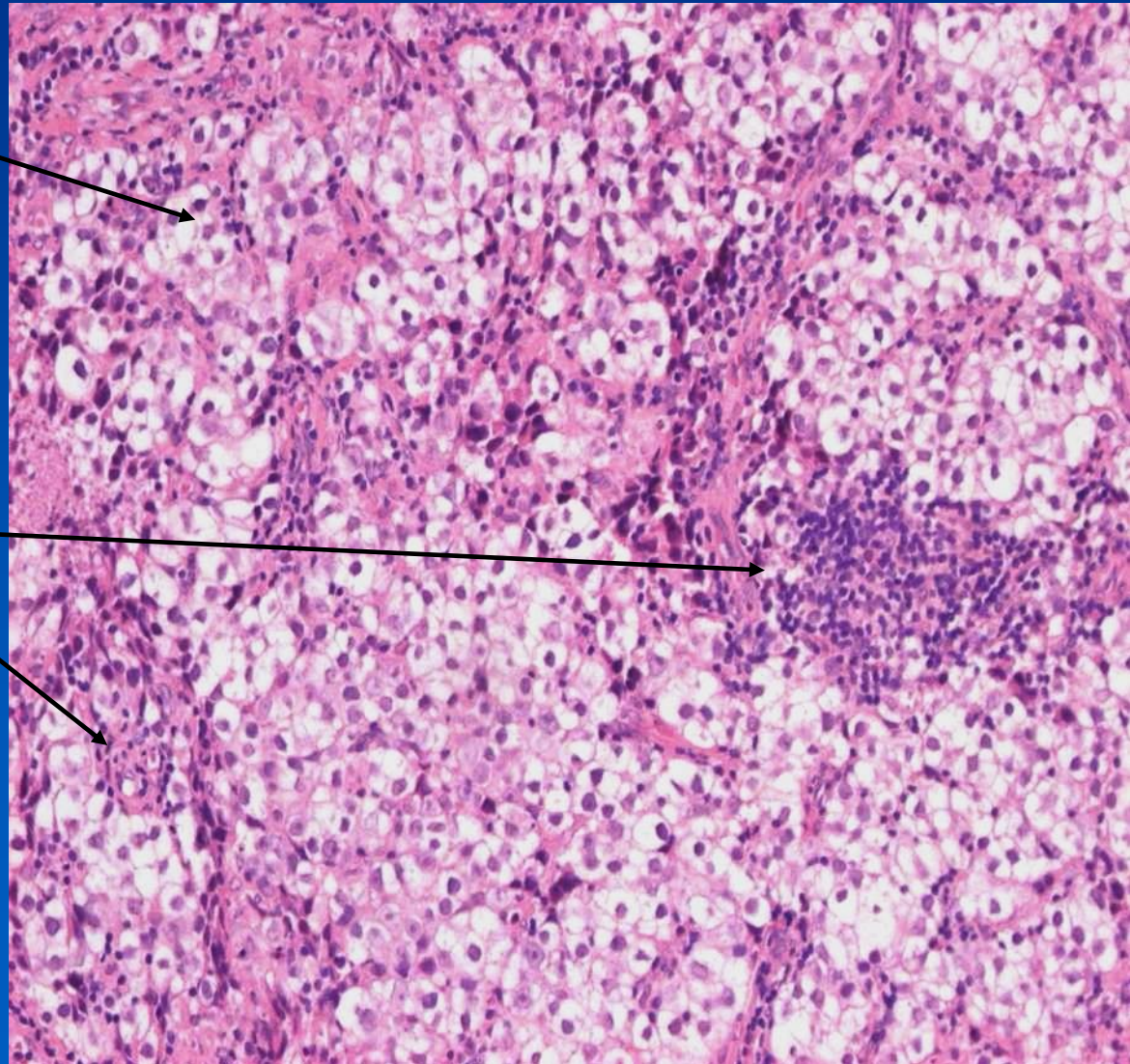
⇒ *uniformní polygonální buňky se zřetelnou membránou*

⇒ *světlá cytoplazma buněk (depozita glykogenu)*

⇒ *velká jádra s jedním až dvěma výraznými jadérky*

⇒ *stroma charakteru tenkých fibrovaskulárních sept s lymfocytární infiltrací s příměsí plazmatických buněk*

Seminom klasický



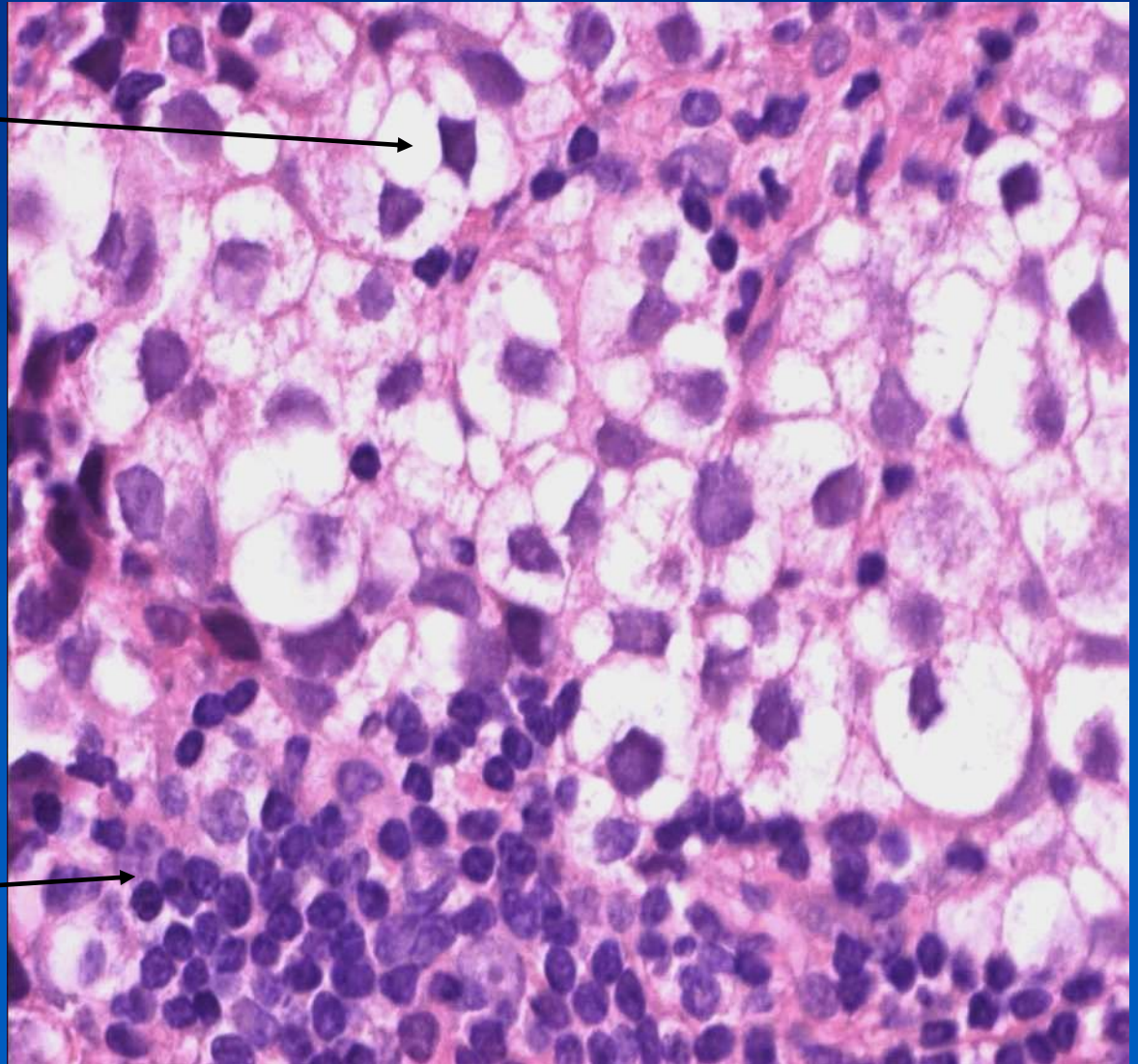
*Solidní struktury
seminomu*

*Fibrovaskulární
septa s
lymfocytární
celulizací*

Seminom klasický

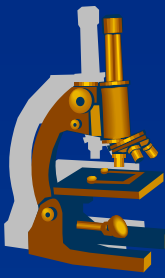


*Nádorové buňky s opticky
prázdnou cytoplazmou*



*Lymfocytární infiltrace
vazivových sept*

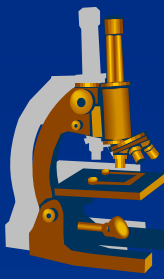
Neseminové nádory



- ✗ diferenciací germinálních buněk v populaci totipotentních buněk vznikají:
 - choriokarcinom
 - embryonální karcinom
 - nádor ze žloutkového vaku (yolk sac tumor)

- ✗ diferenciací germinálních buněk směrem k somatickým buňkám vznikají:
 - teratomy

Teratomy



✗ smíšené nádory složené z jednoho, dvou či tří zárodečných listů

✗ Makro:

⇒ *cystické (většinou benigní)*

⇒ *solidní*

✗ Mikro:

⇒ *obsahují různé typy tkání:*

- mozek, zuby, epitelové struktury, endokrinní orgány, svaly, chrupavku, kost,..
- často struktury epidermoidní či dermoidní cysty s chlupy

Teratomy



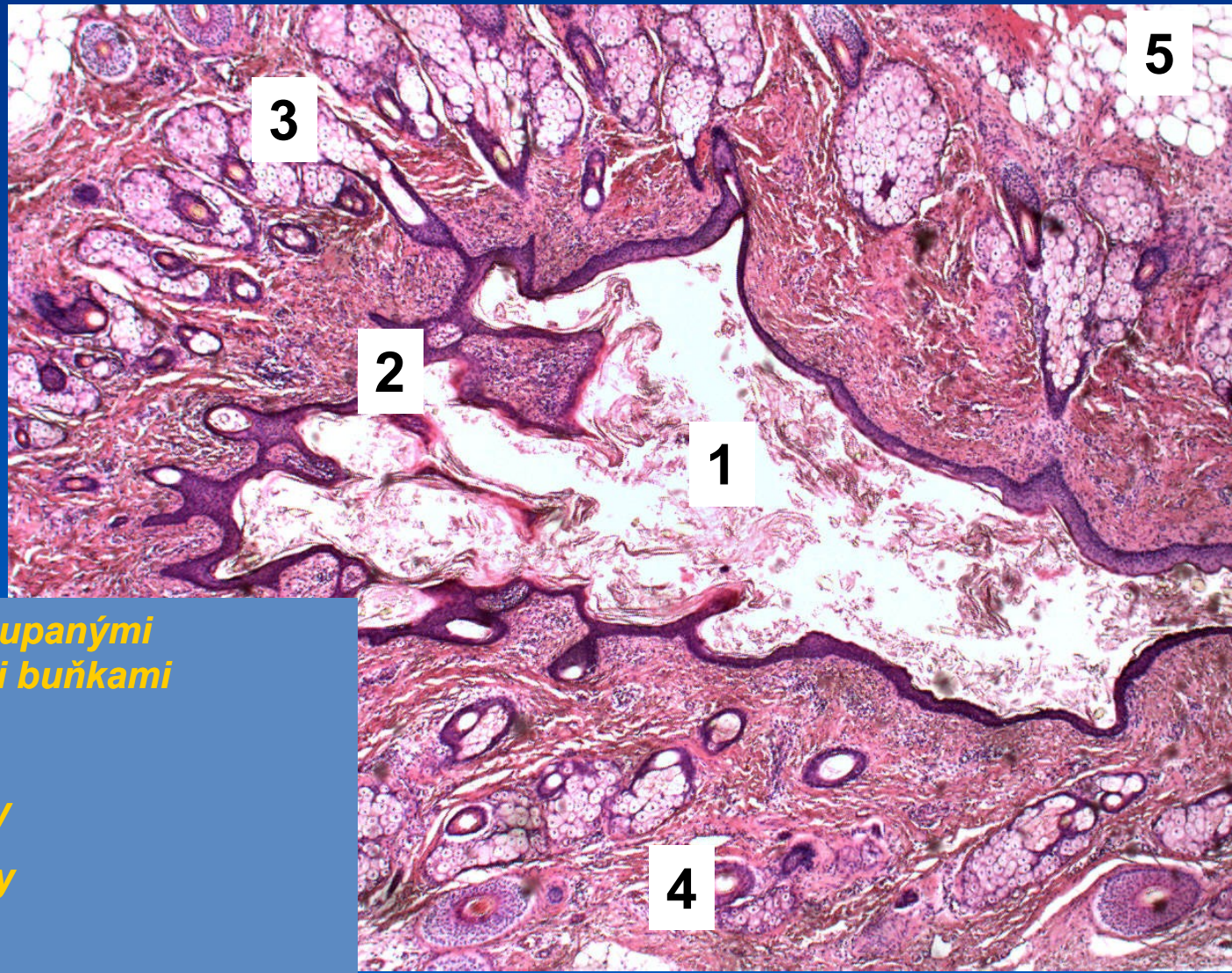
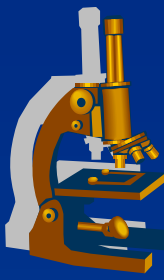
x dělení dle vyzrálosti jednotlivých struktur na:

⇒ *zralé*

⇒ *nezralé*

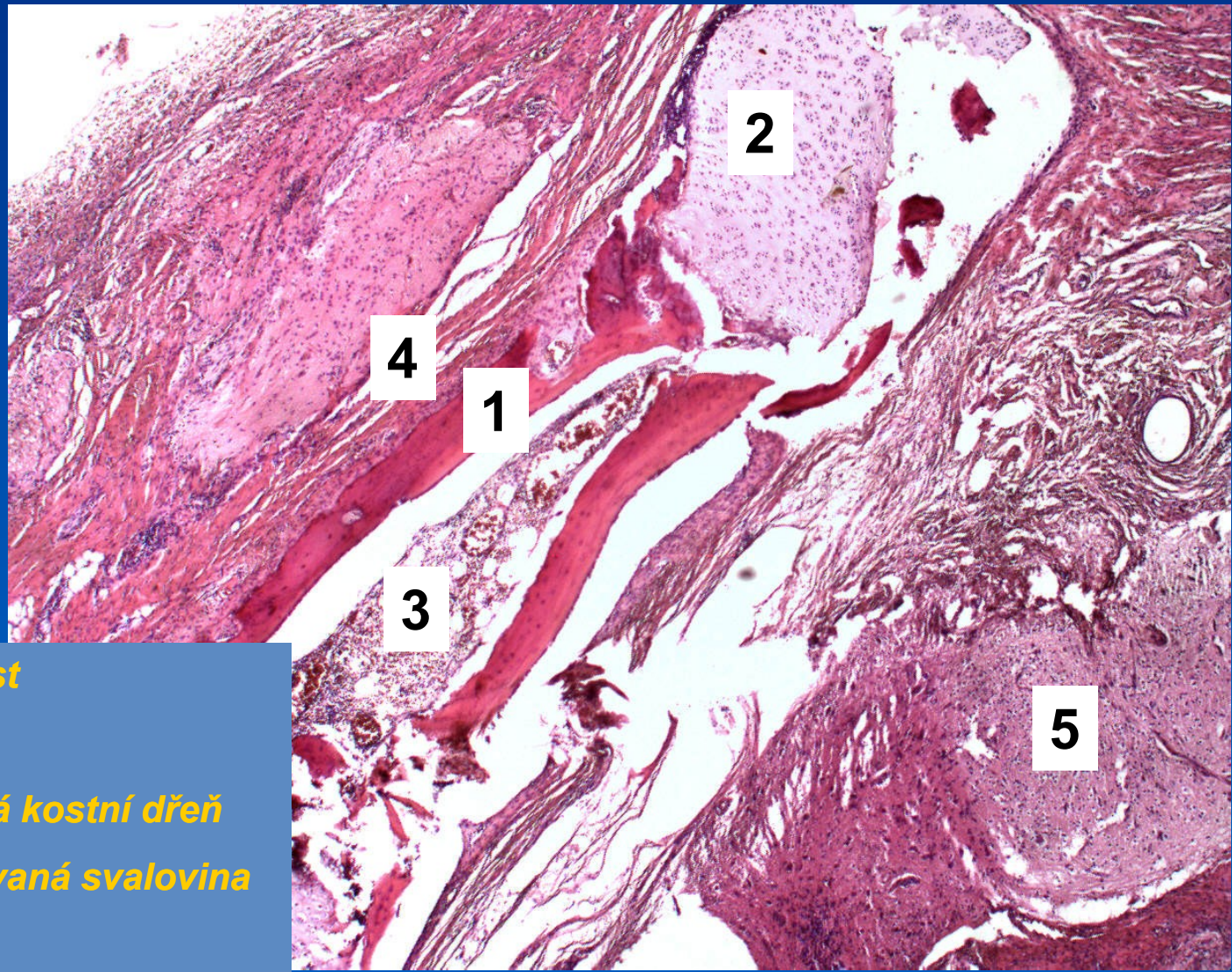
⇒ *s maligní transformací somatických elementů*

Dermoidní cysta (zralý teratom)



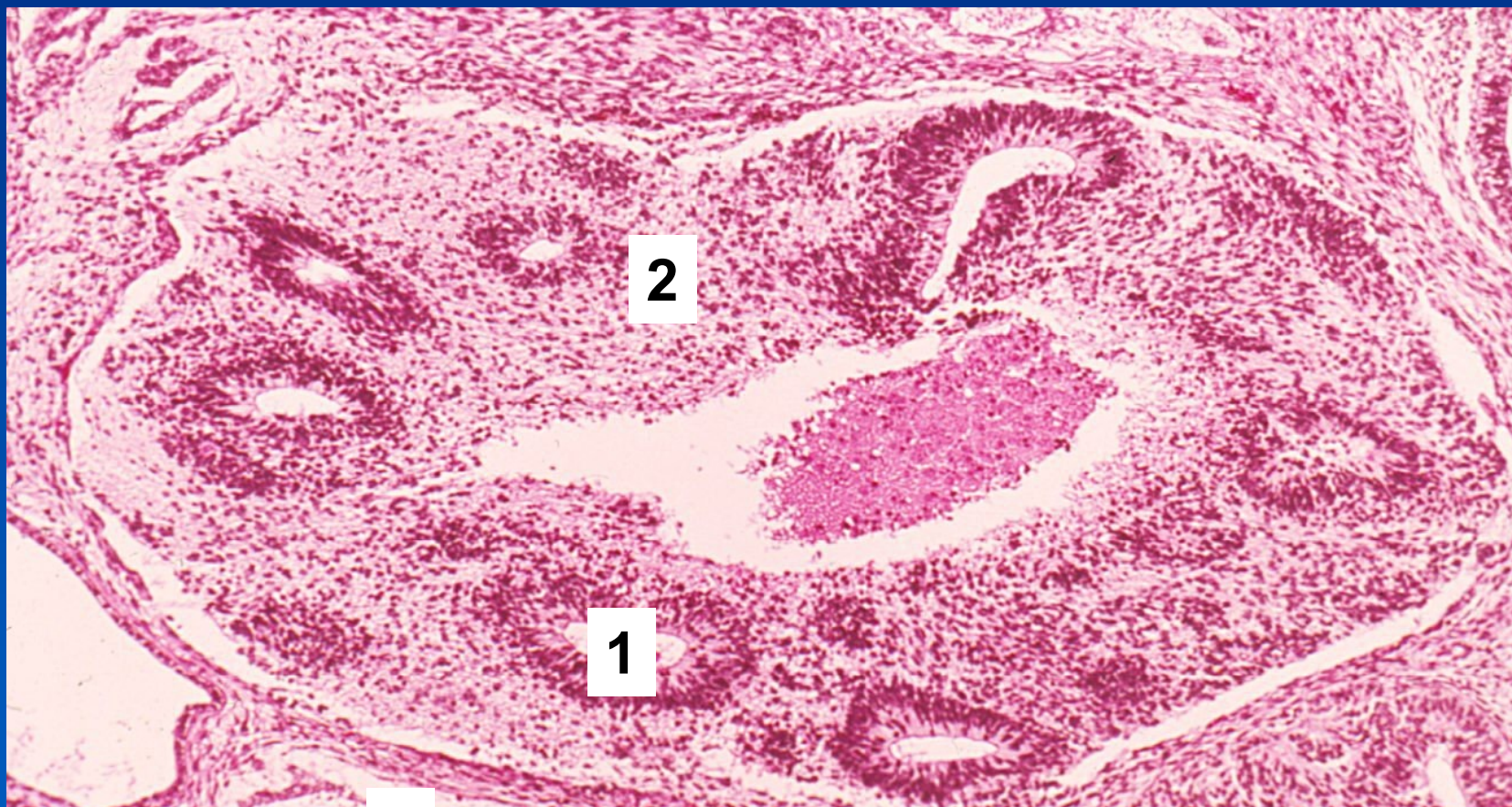
- 1. Lumen s odloupanými zrohovatělými buňkami***
- 2. Epidermis***
- 3. Mazové žlazky***
- 4. Vlasové folikly***
- 5. Tuková tkáň***

Dermoidní cysta (zralý teratom)



- 1. Lamelární kost***
- 2. Chrupavka***
- 3. Hemopoetická kostní dřeň***
- 4. Příčně pruhovaná svalovina***
- 5. Nervová tkáň***

Nezralý teratom



1. *Nezralý epitel typu neuroektodermu*
2. *Glie*
3. *Struktury typu žloutkového váčku*