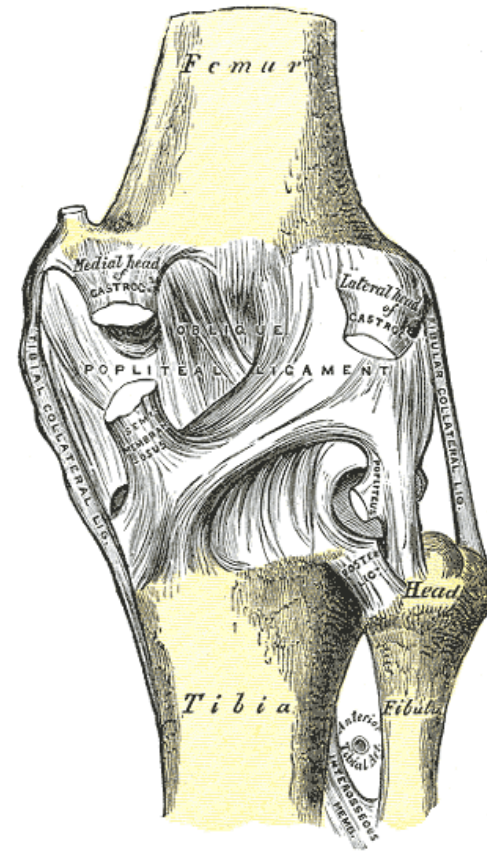
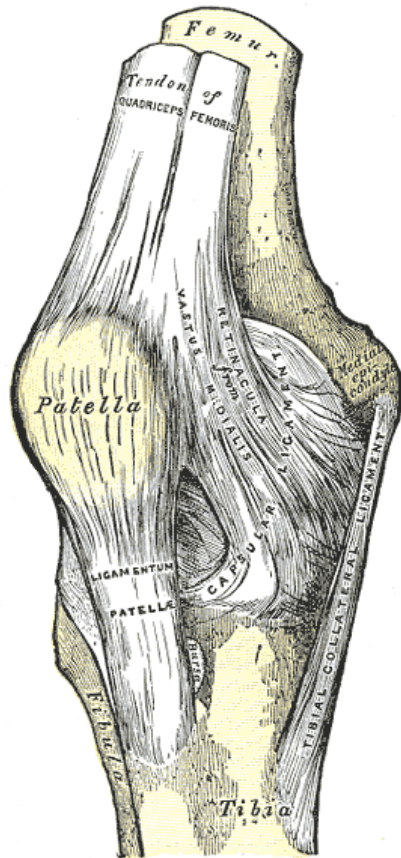


Bolesti kolenního kloubu dospělých

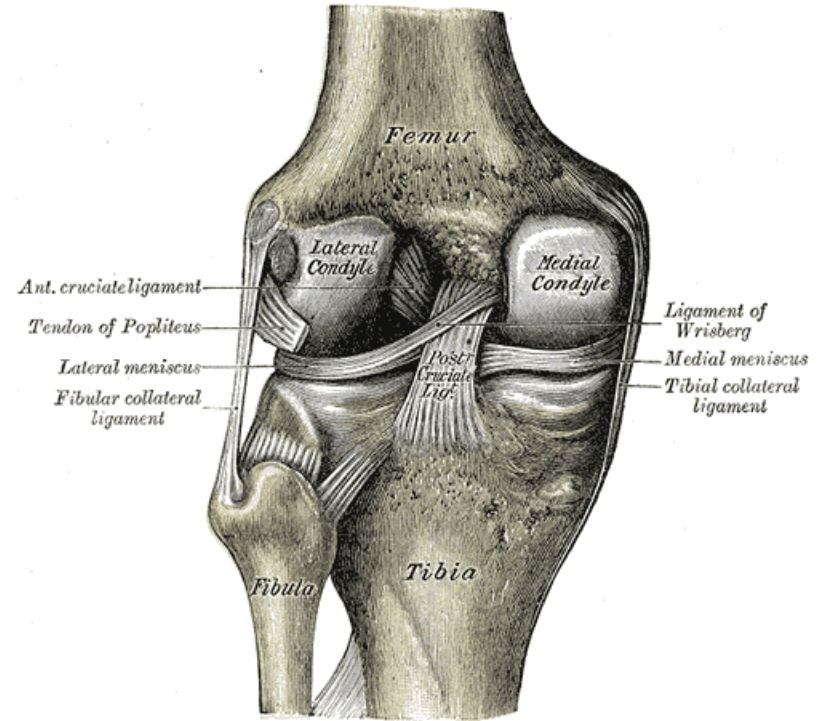
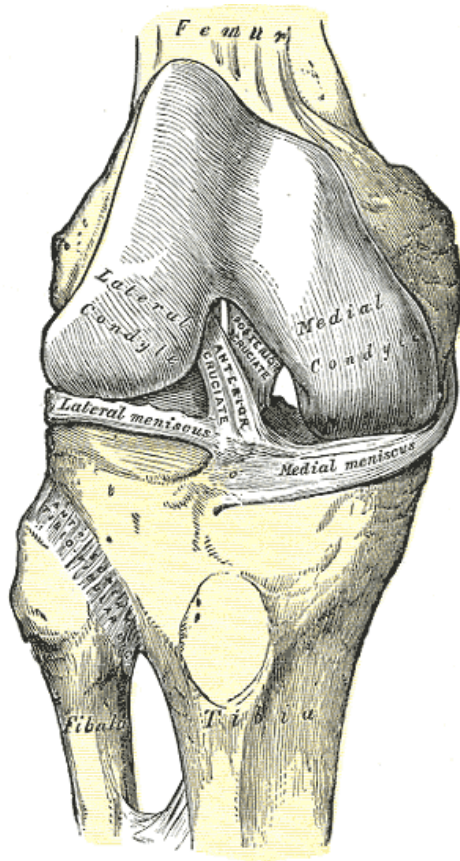
Artrioskopie kolenního kloubu

- Standardní výkony
- Standardní instrumentarium
- diagnostická artroskopie
- extirpace
- drobné sutury
- Složité
- Rekonstrukční výkony
 - spec. instrumentarium
 - náhrady vazů
 - transplantace menisků
 - transplantace chrupavky
 - srinkage

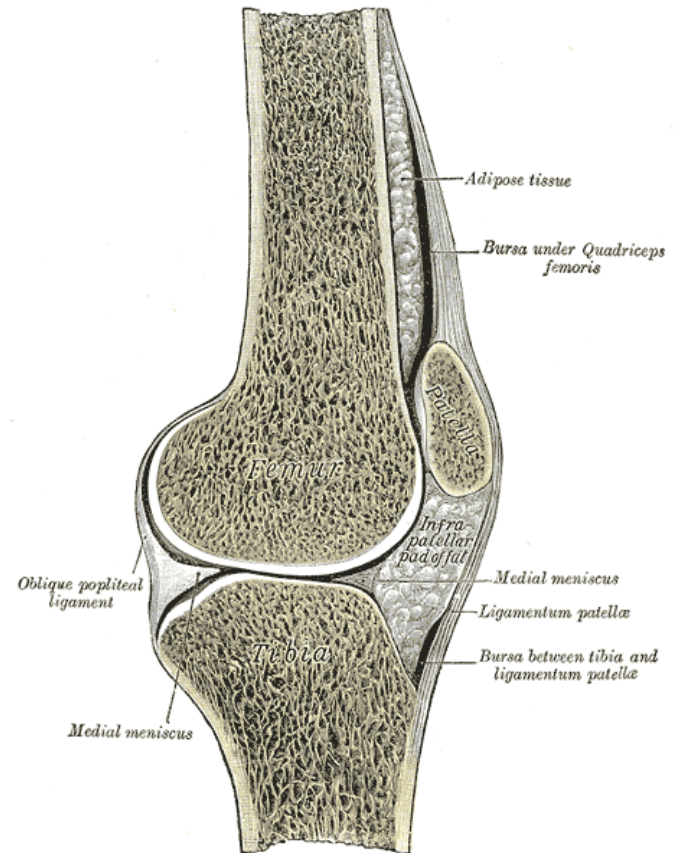
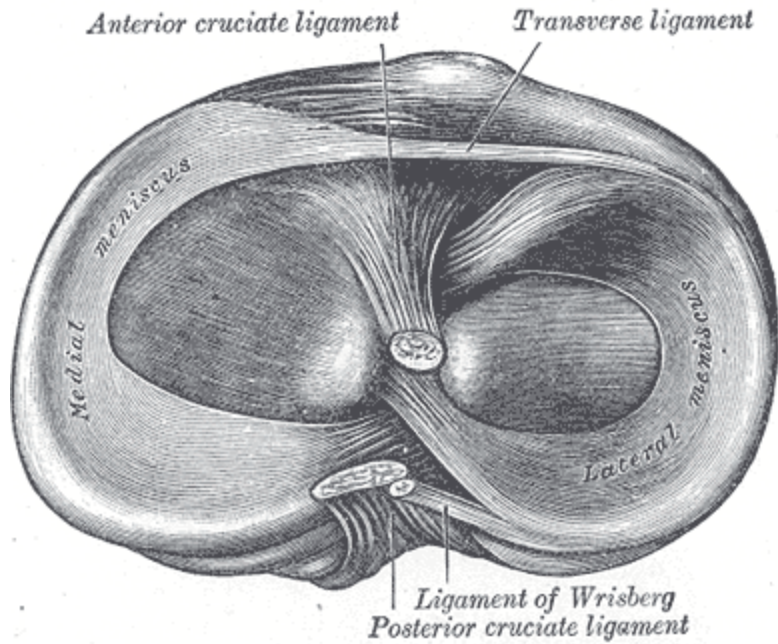
Anatomie kolenního kloubu



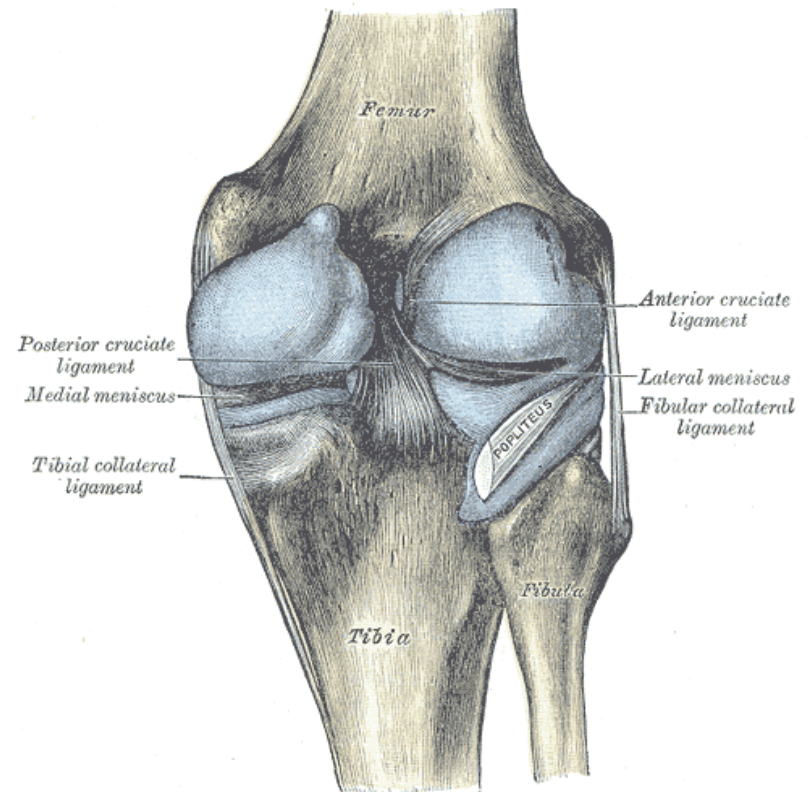
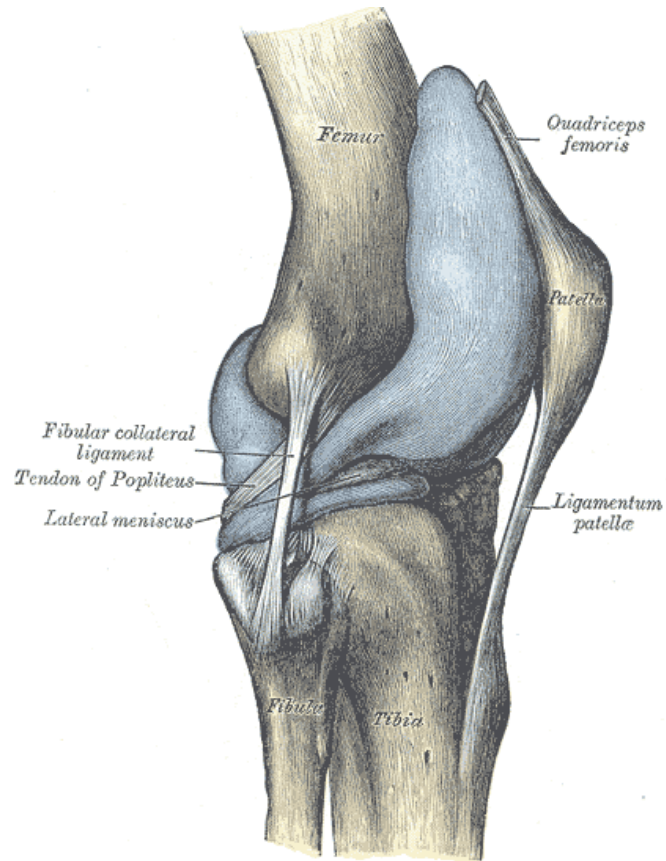
Anatomie




Anatomie



Anatomie



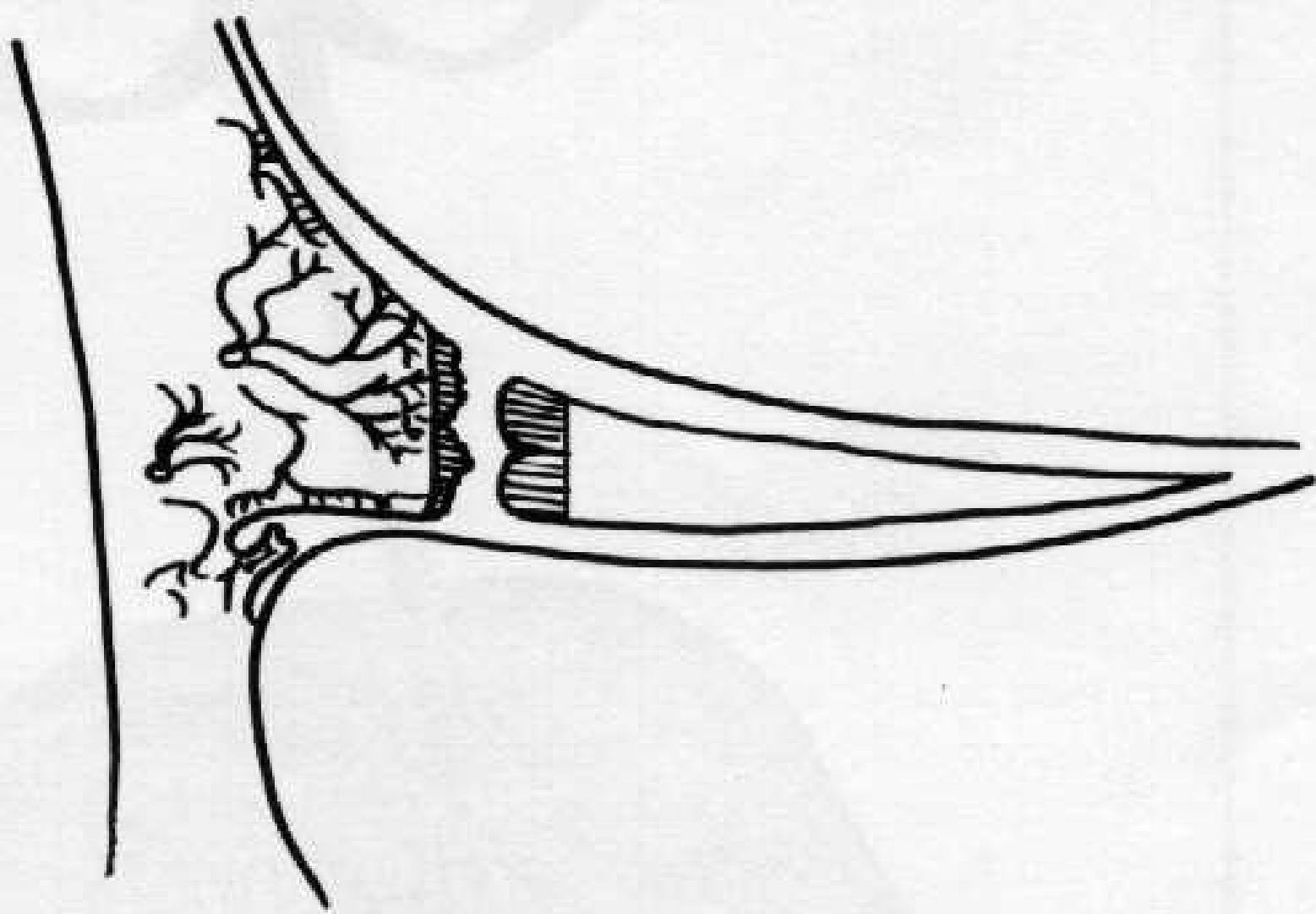
Anatomie



Ošetření menisků

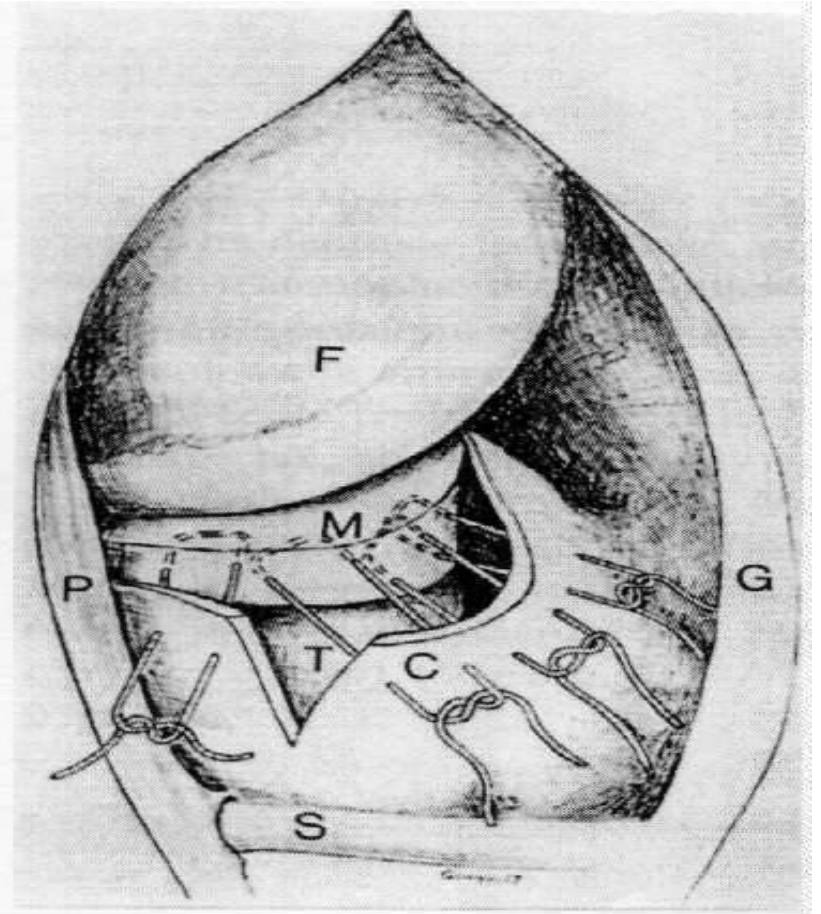
Volba metody dle stavu

- Extirpace - partiální vs totální
- **Sutura** - zhojení vs nezhojení (**dnes preferovaná metoda**)
- Transplantace – auto vs allo vs xenogenní



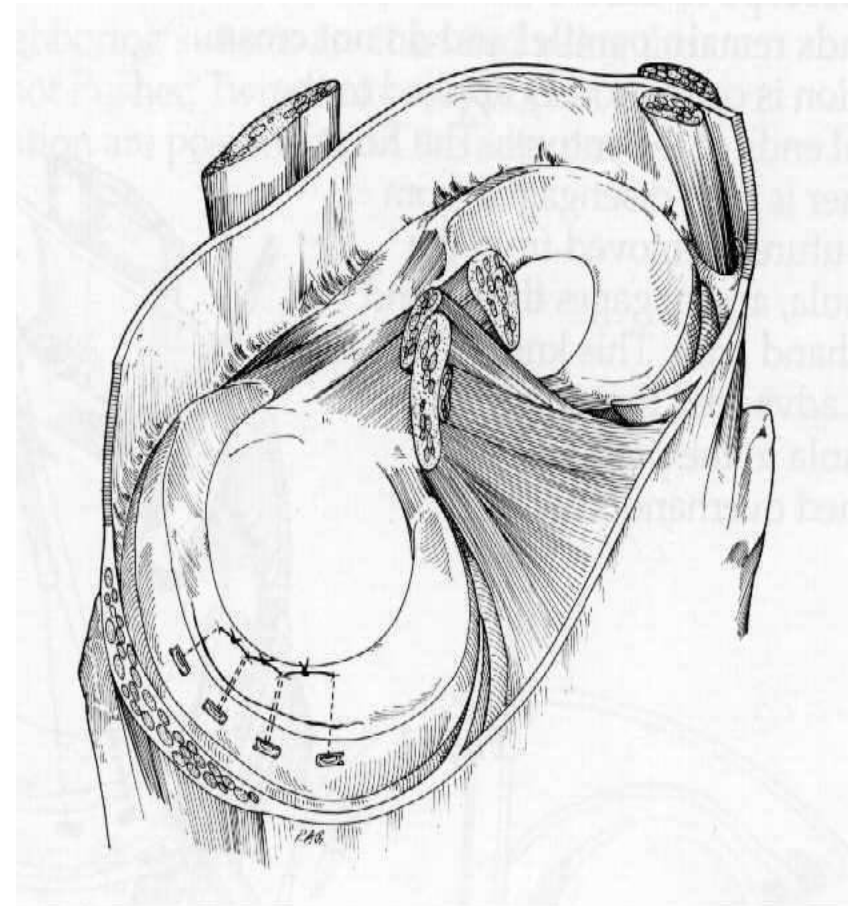
Sutura menisků - otevřená

- Arthrotomie.
- Sutura ke kloubnímu pouzdru
- Relativně excesivní přístup



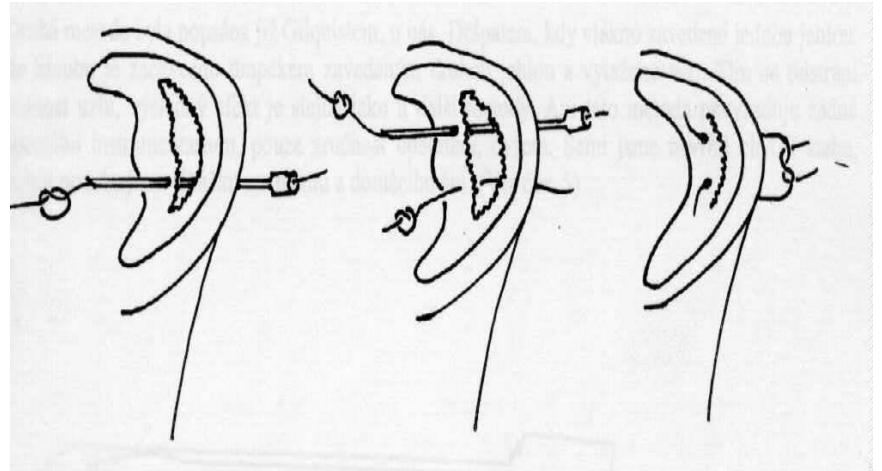
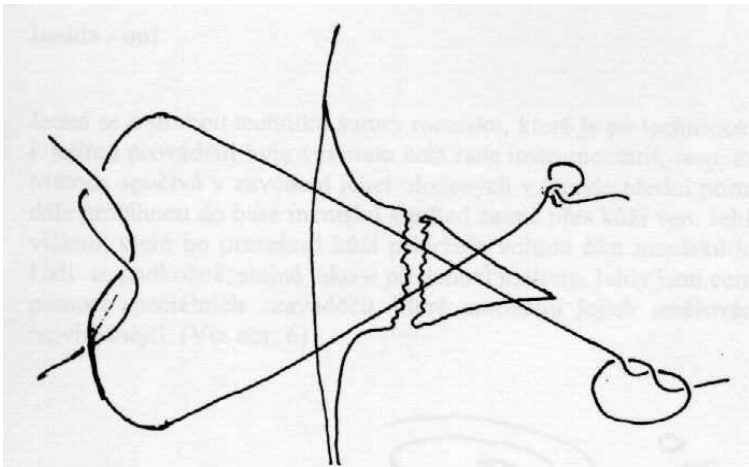
Sutura menisků- arthroskopická

- Metoda outside in side- uzlová - stehová
- Metoda inside-outside
- **Metoda all inside**
- Speciální svorky



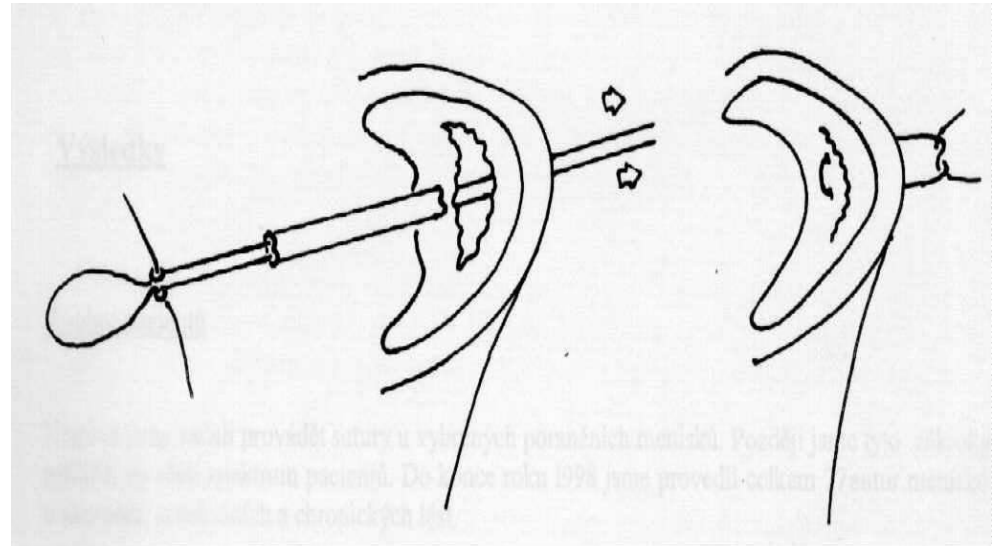
Metoda Outside -inside

- Uzlová metoda

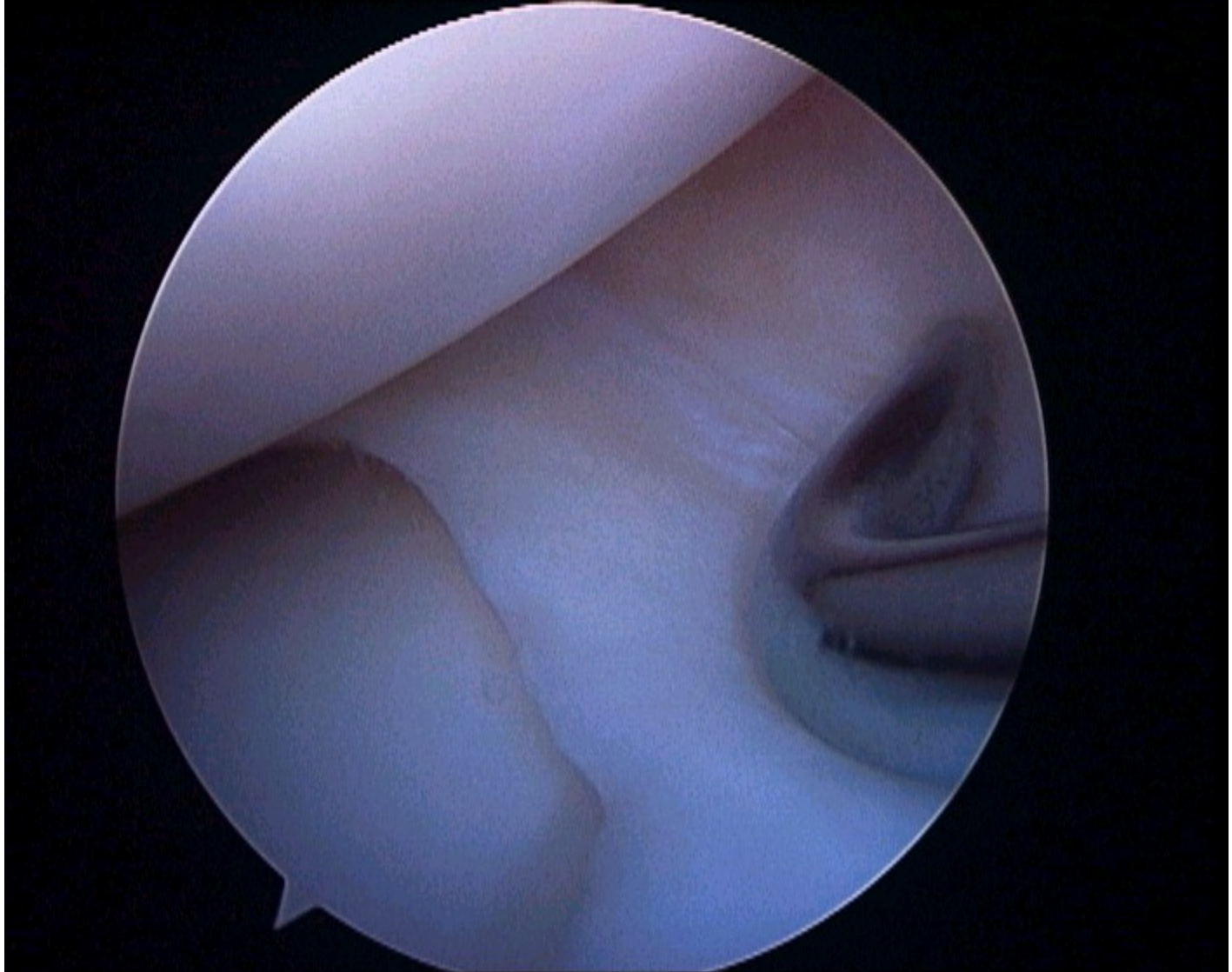


Metoda Inside outside

- Použití speciálního instrumentaria
- Clancy
- Jacob

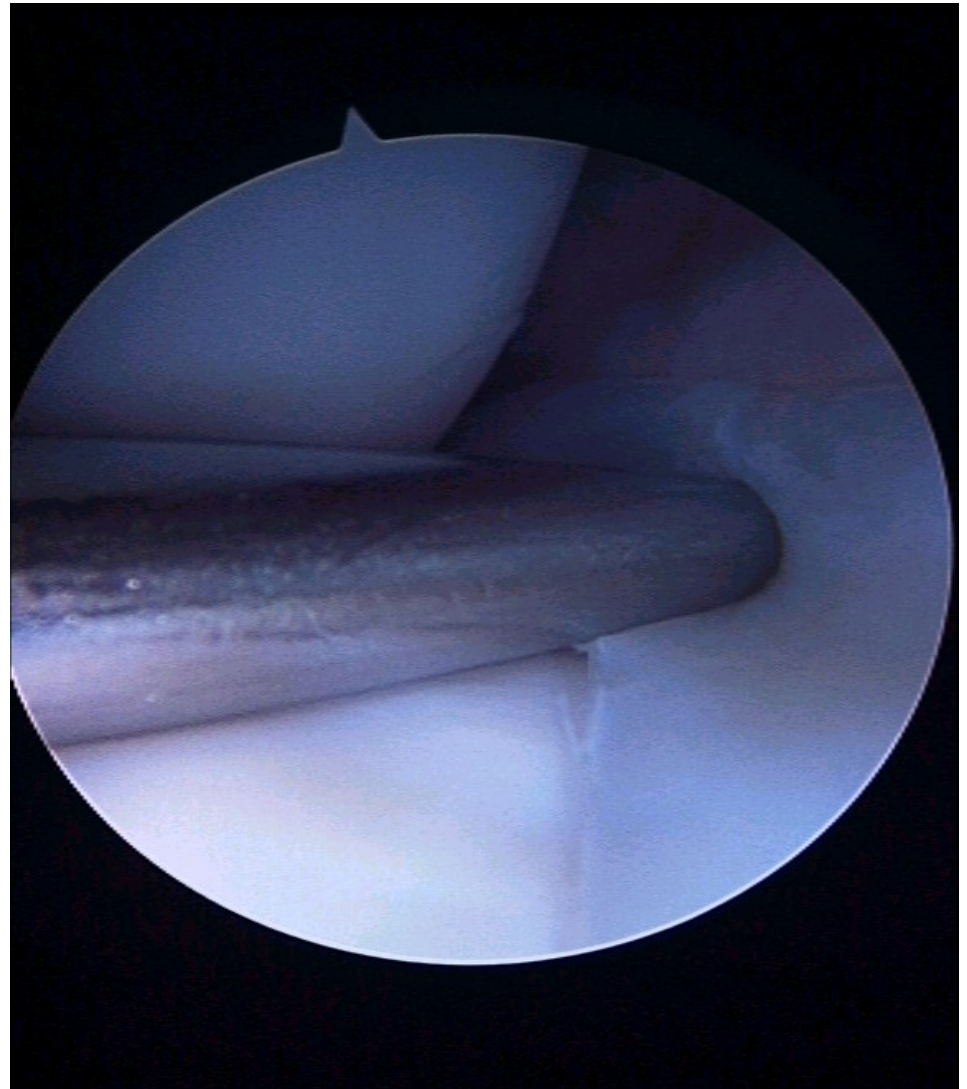


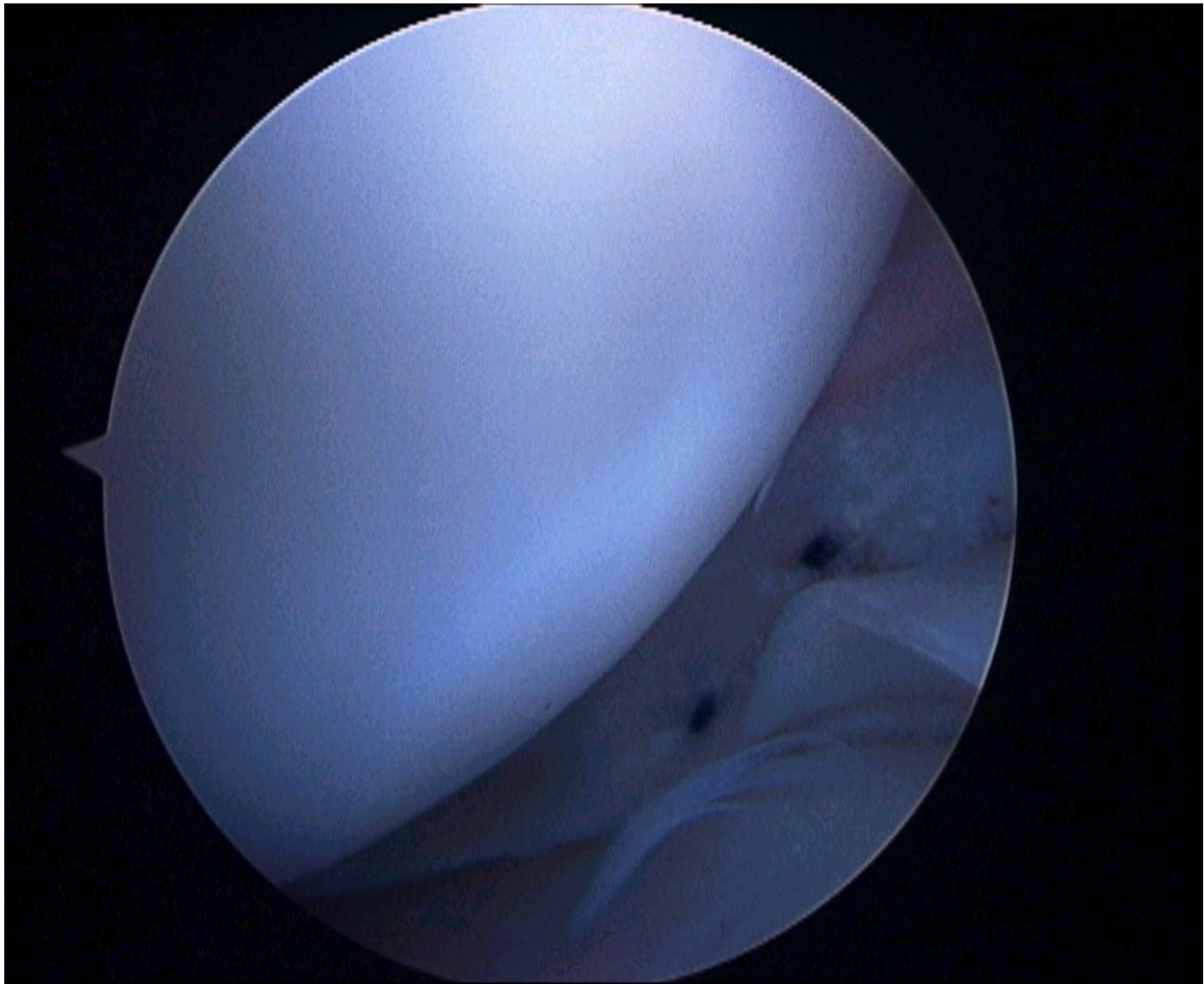
Meniscus lesion



Metoda Inside outside

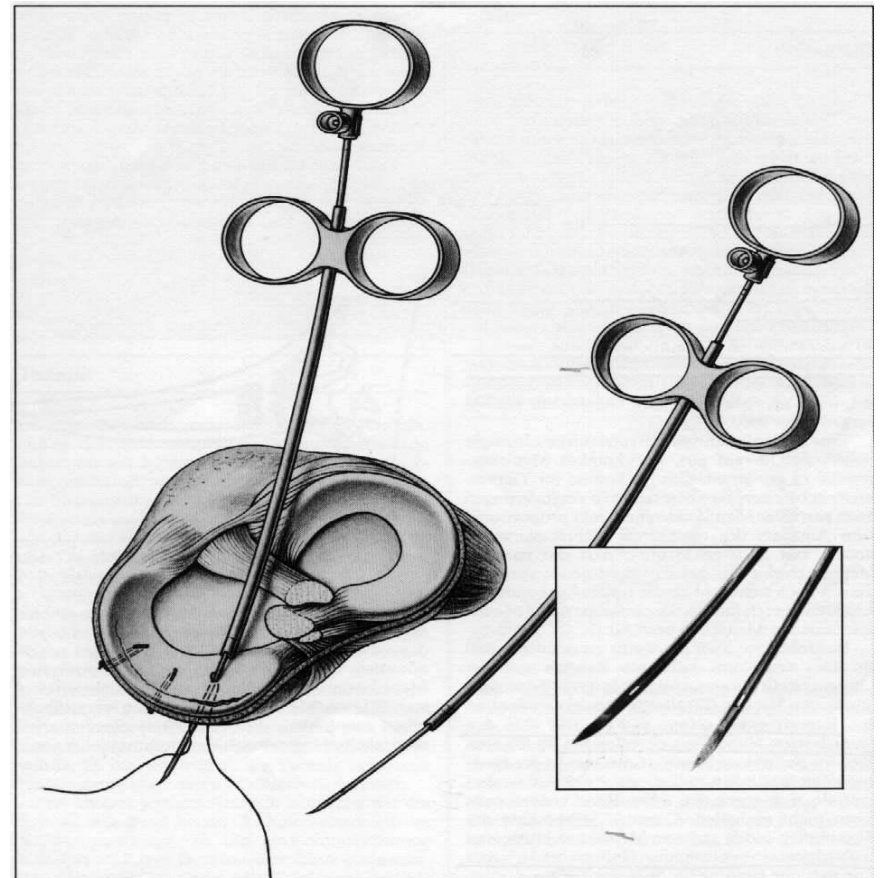
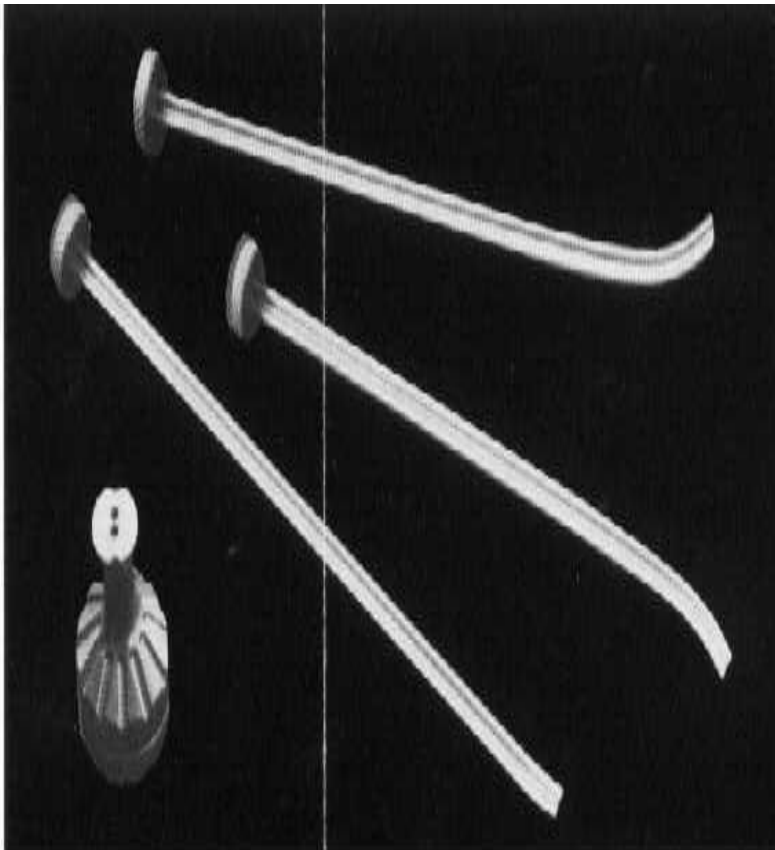
- Použití speciálního instrumentaria
- Clancy, Jacob
- Rychlá a bezpečná
- Arthroskopická kontrola

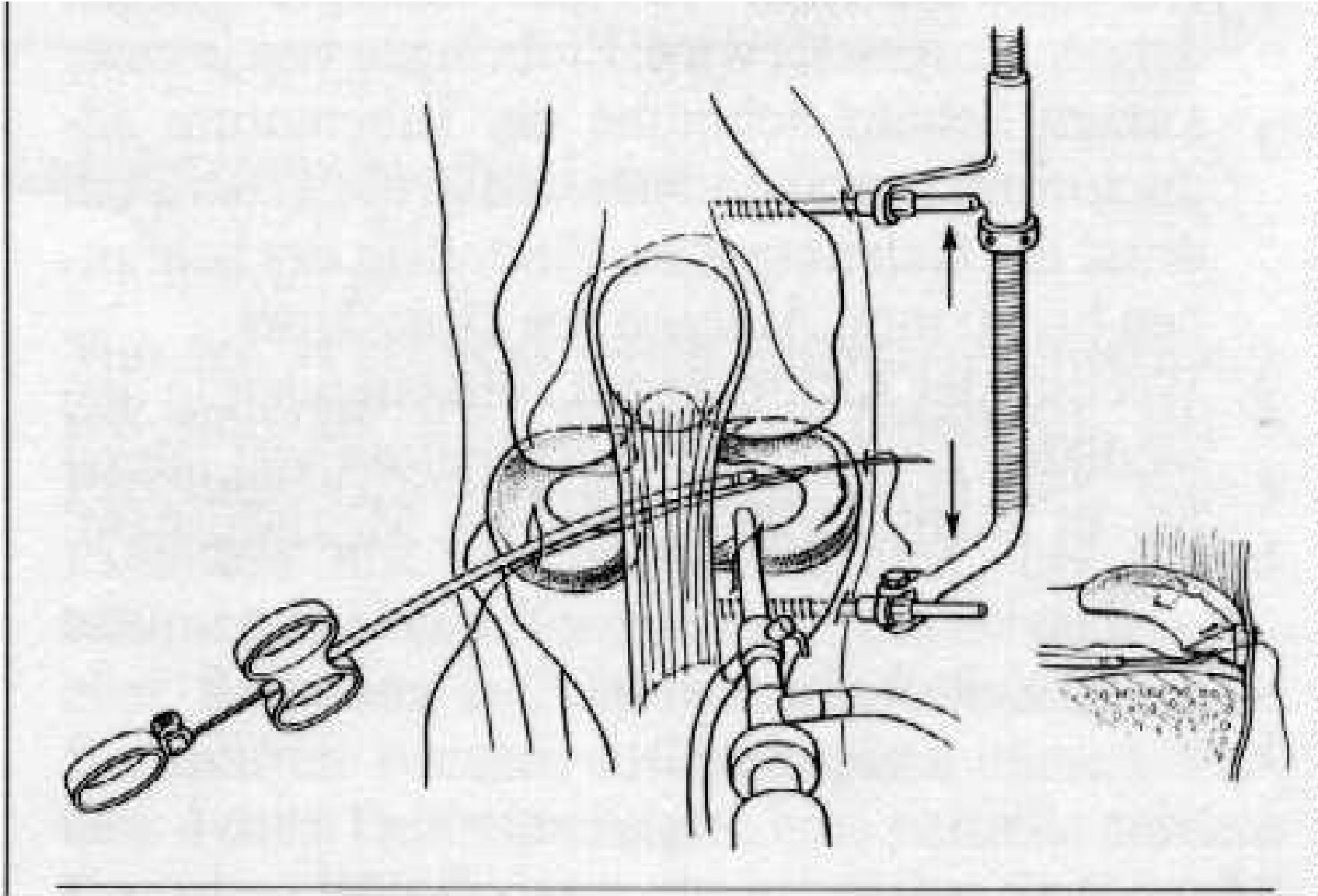




Clancyho instrumentarim

Jacobova jehla



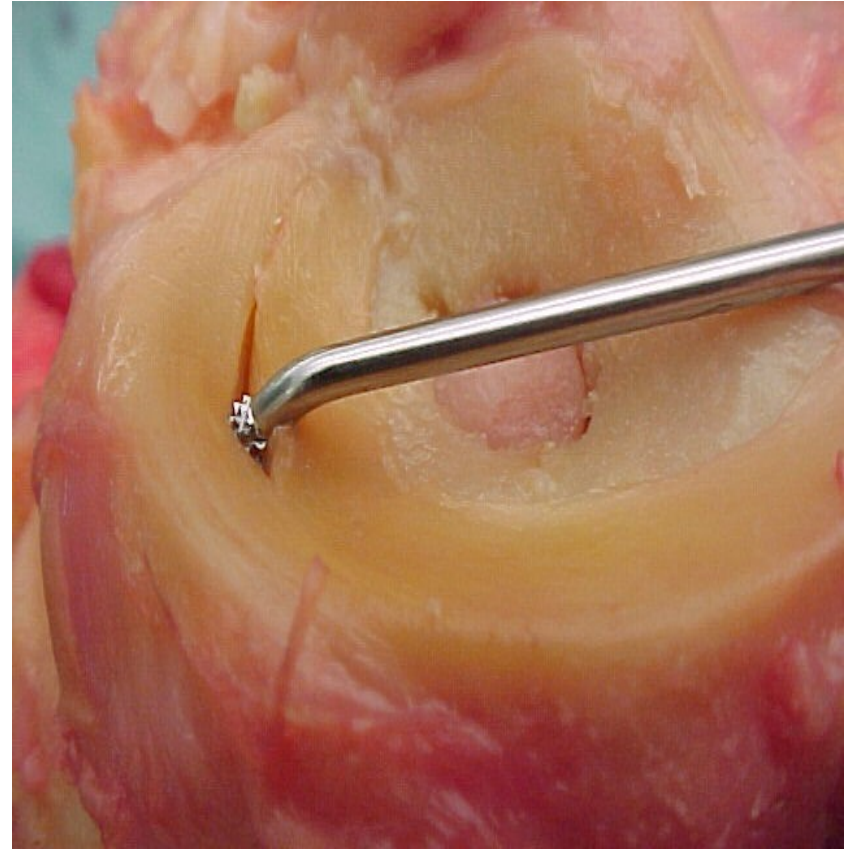
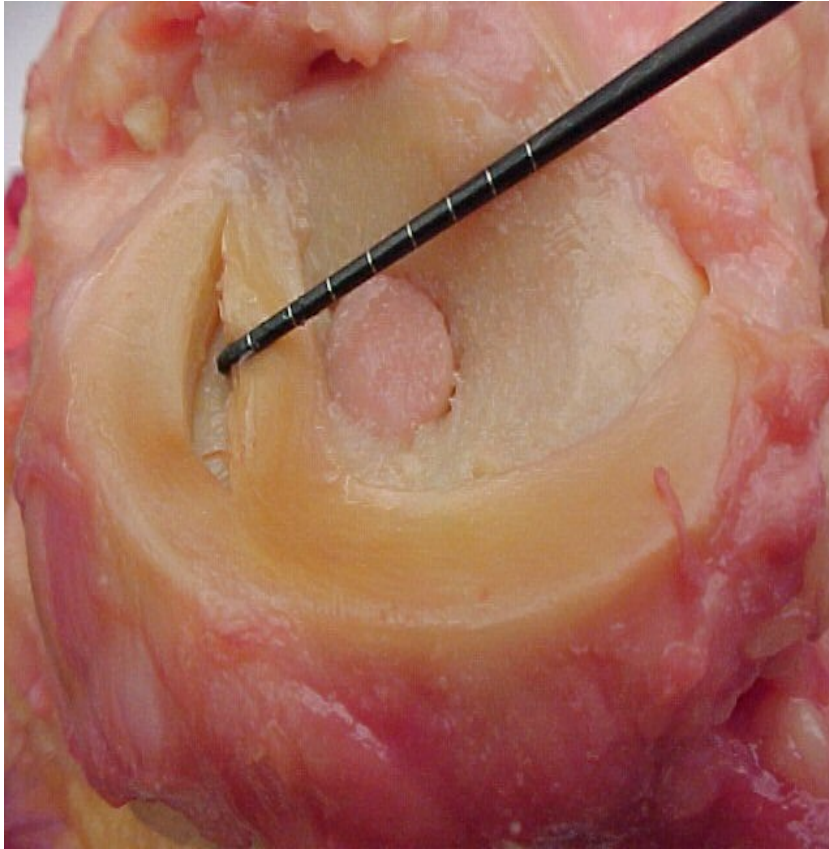


All inside

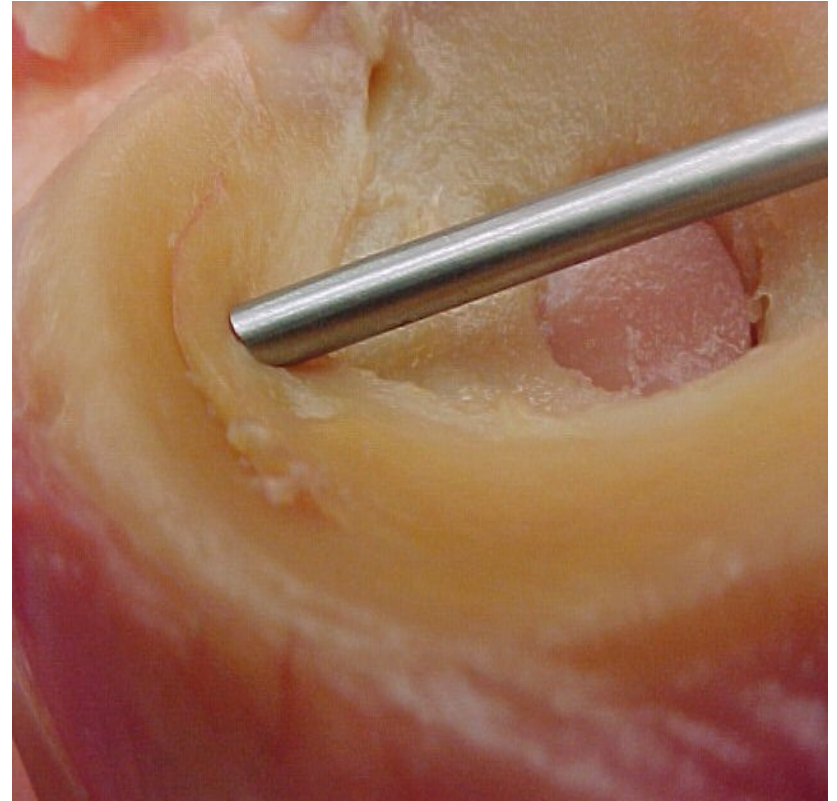
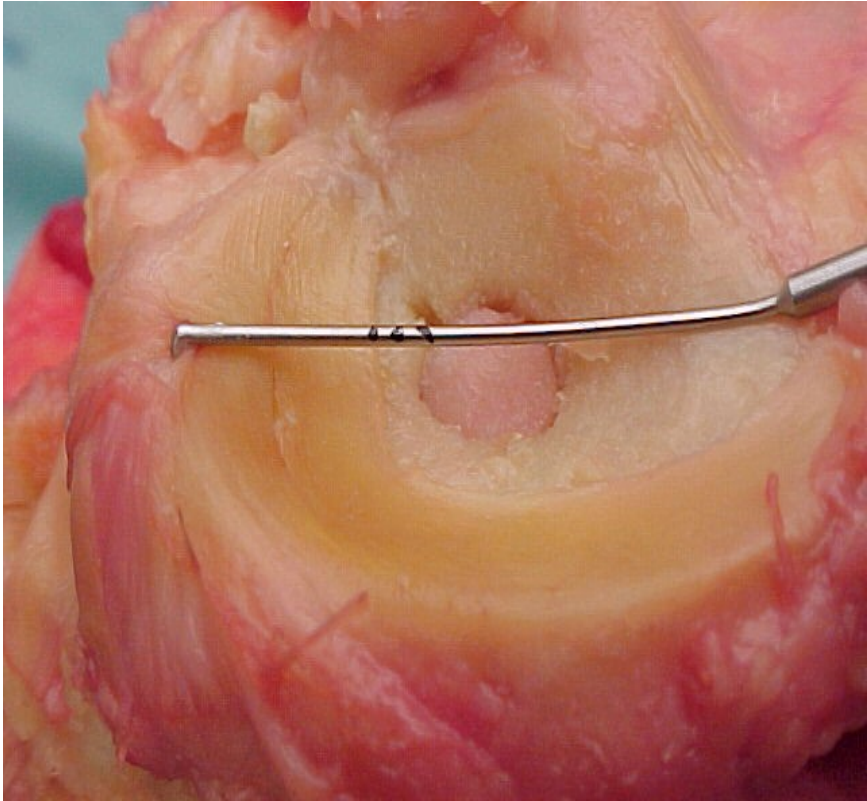
- se stehy - Suture hooks
- s implantáty-
nevstřebatelné (T-fix)
vstřebatelné (meniscus
arrow)
jednoduché ale nákladné

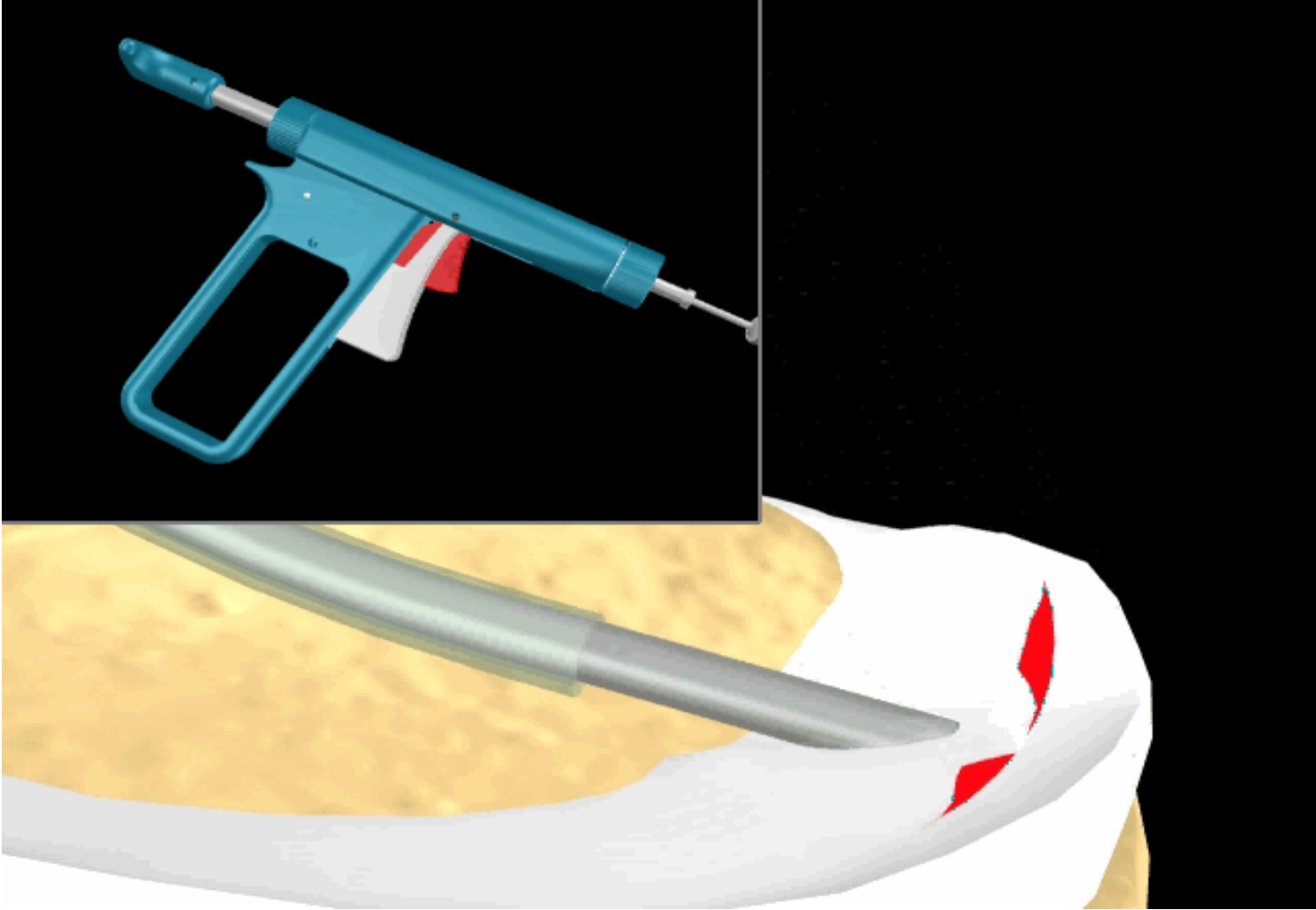


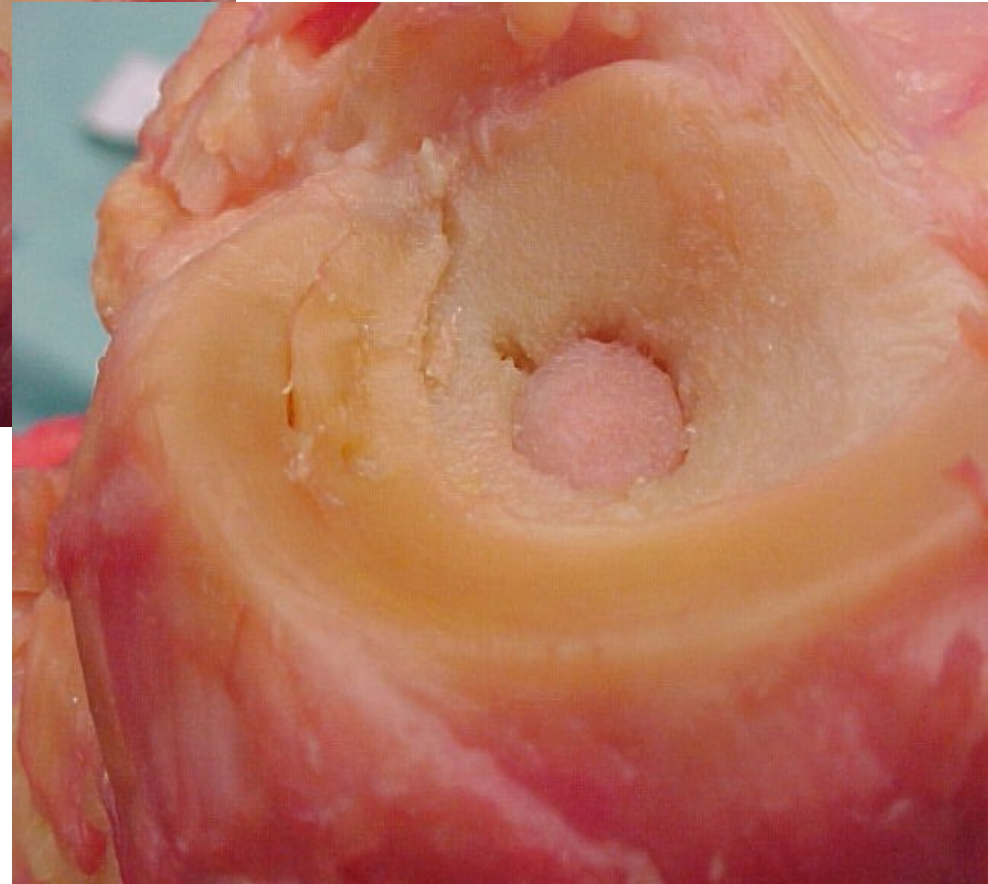
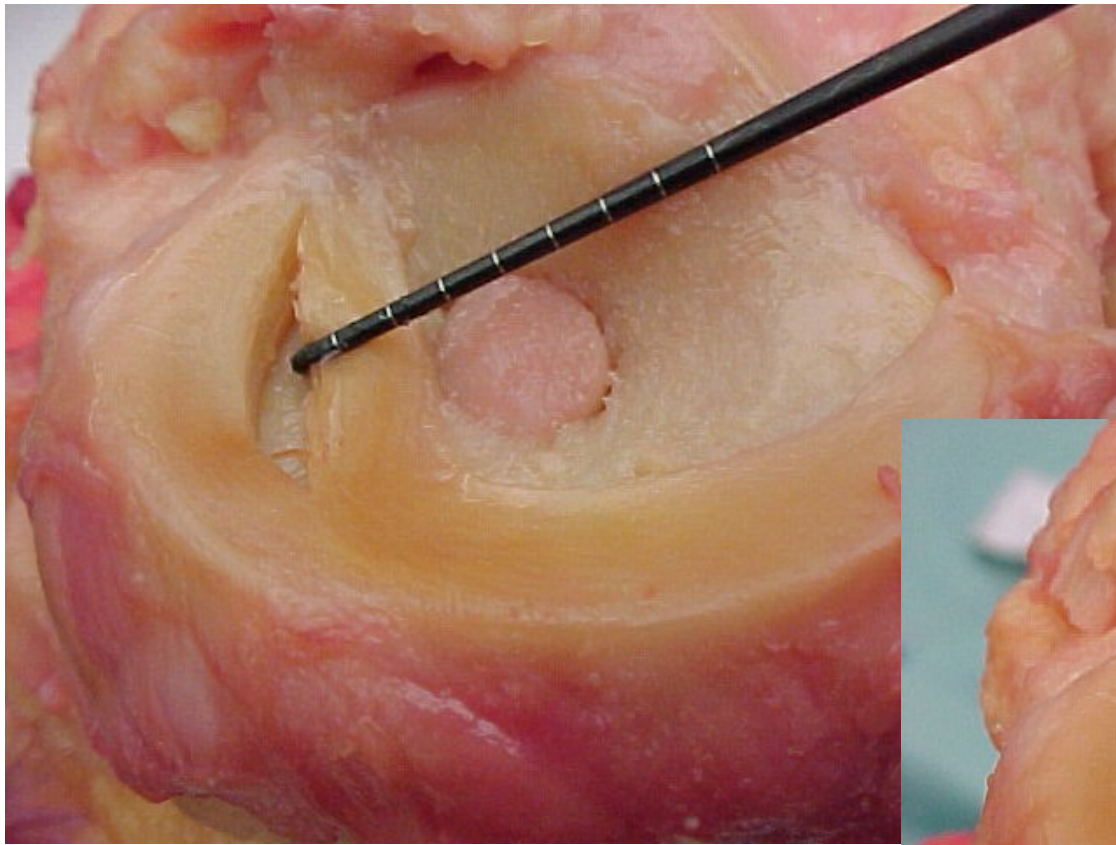
Typ trhliny a abraze



Změření a aplikace



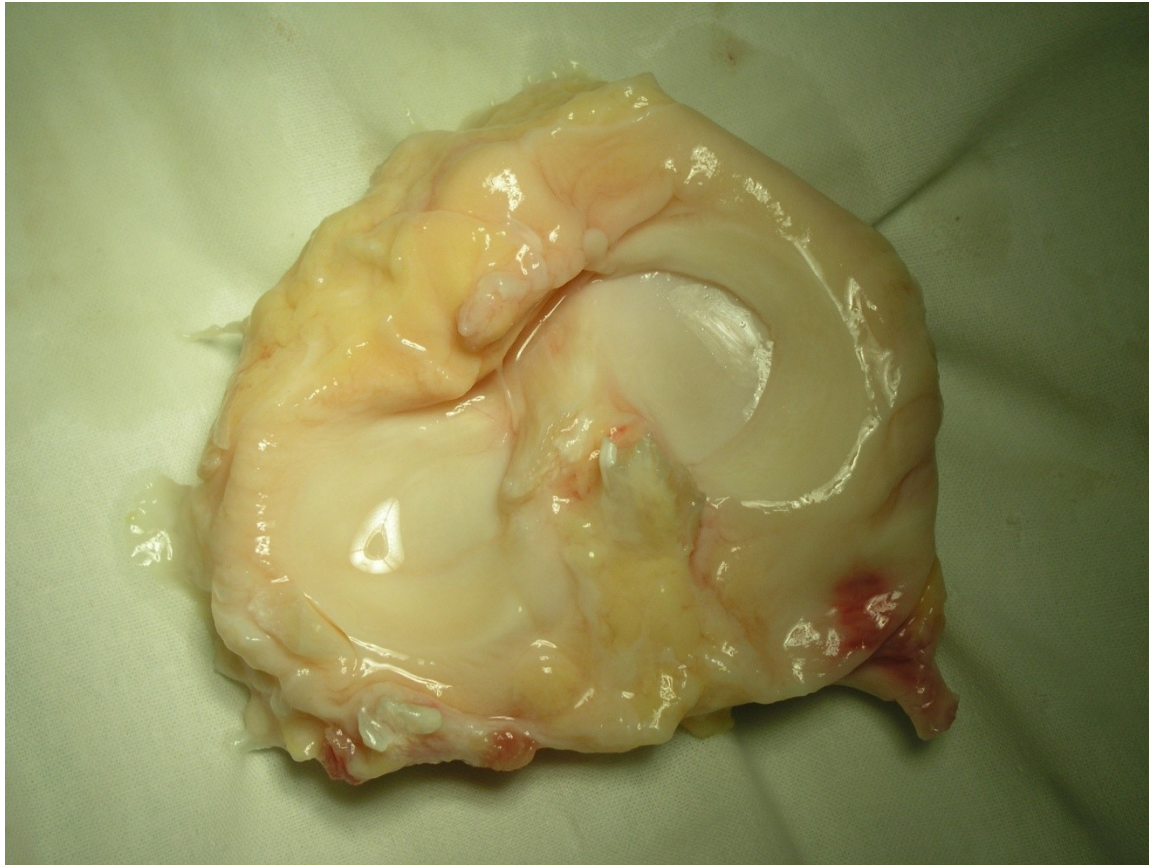


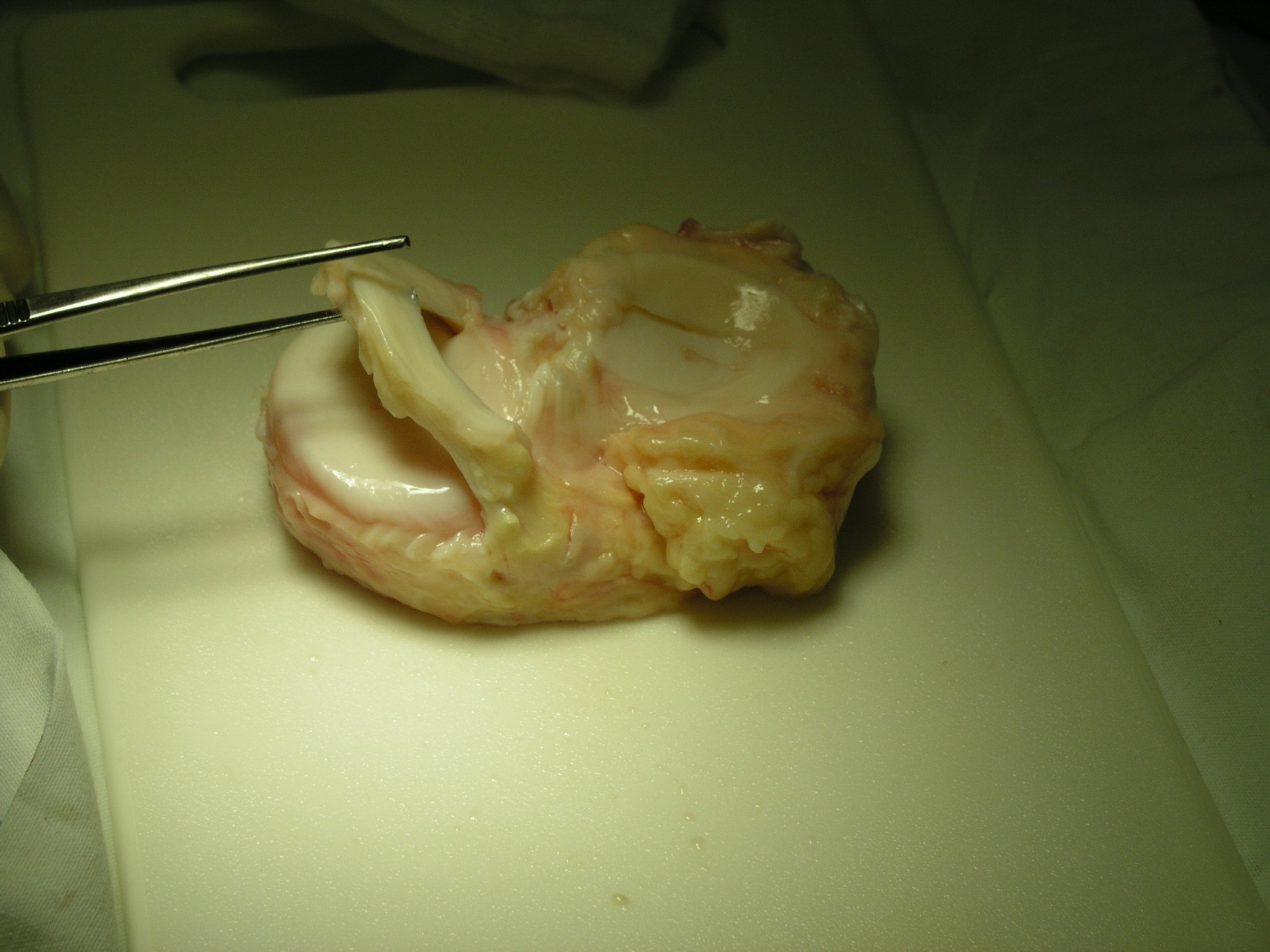


Efektivnost

- **Záchovné ošetření** – je-li možné
red-red, red white /vstřebatelné,
nevstřebatelné/
- Extirpace z vzniklých degenerativních změn
– partiální
- Transplantace ? Otázka indikace
alloštěp – autoštěp, syntet. náhrady

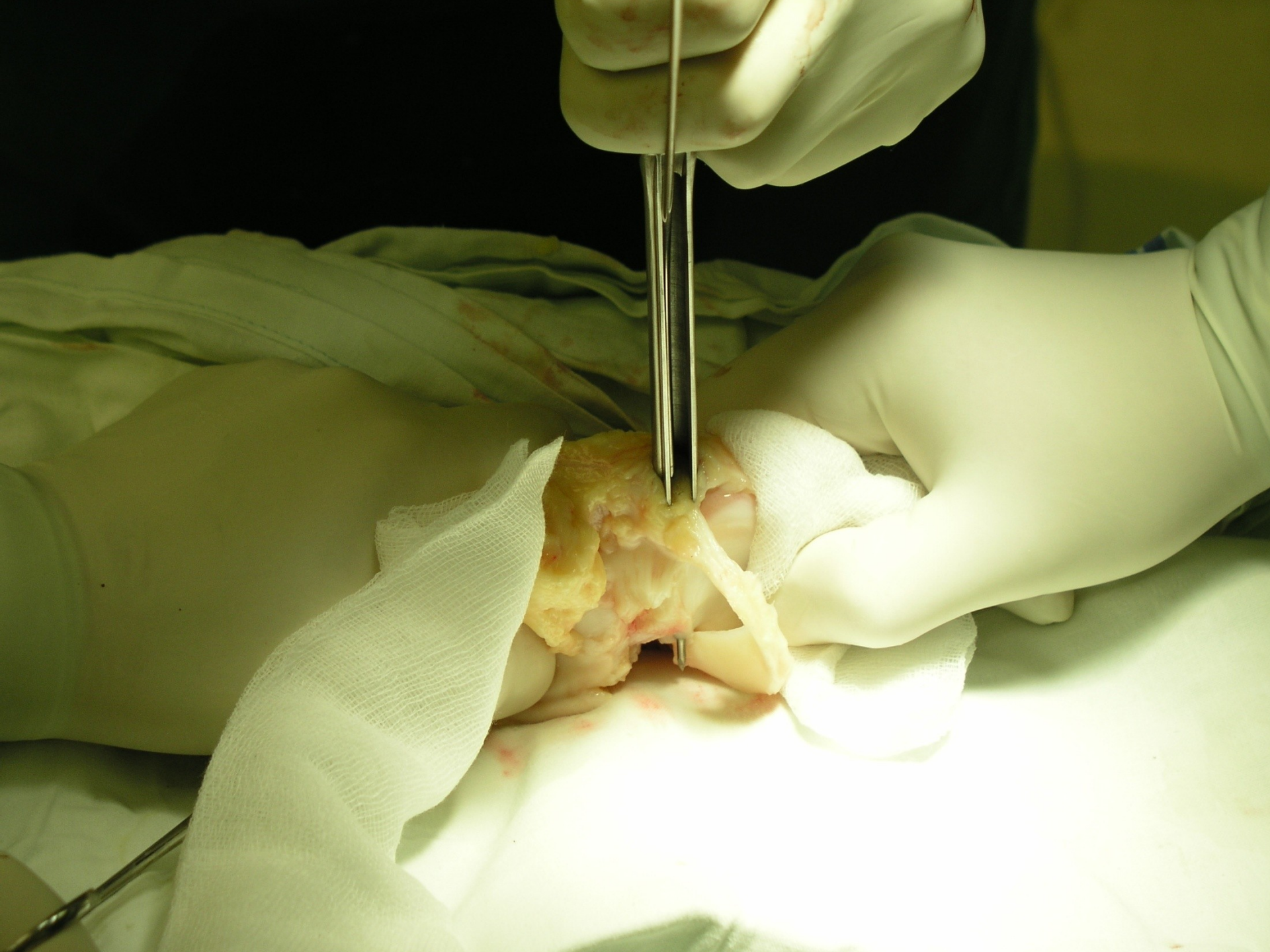Transplantace menisku

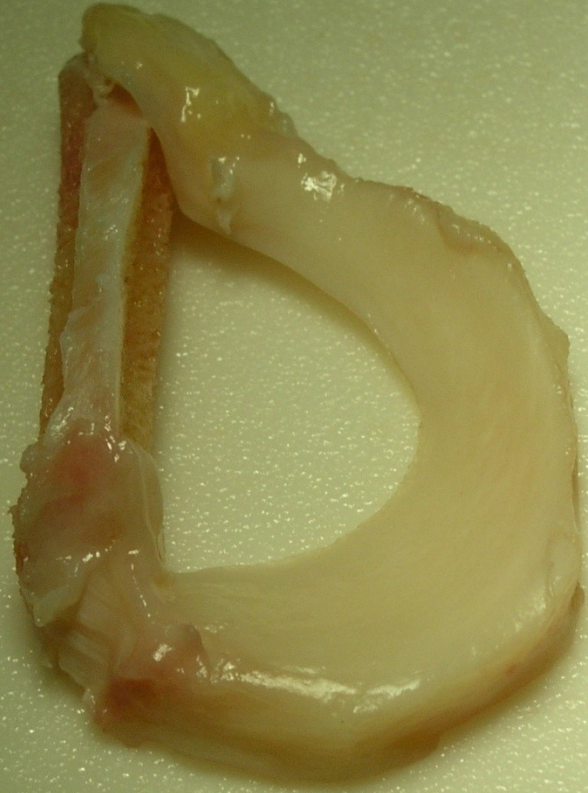

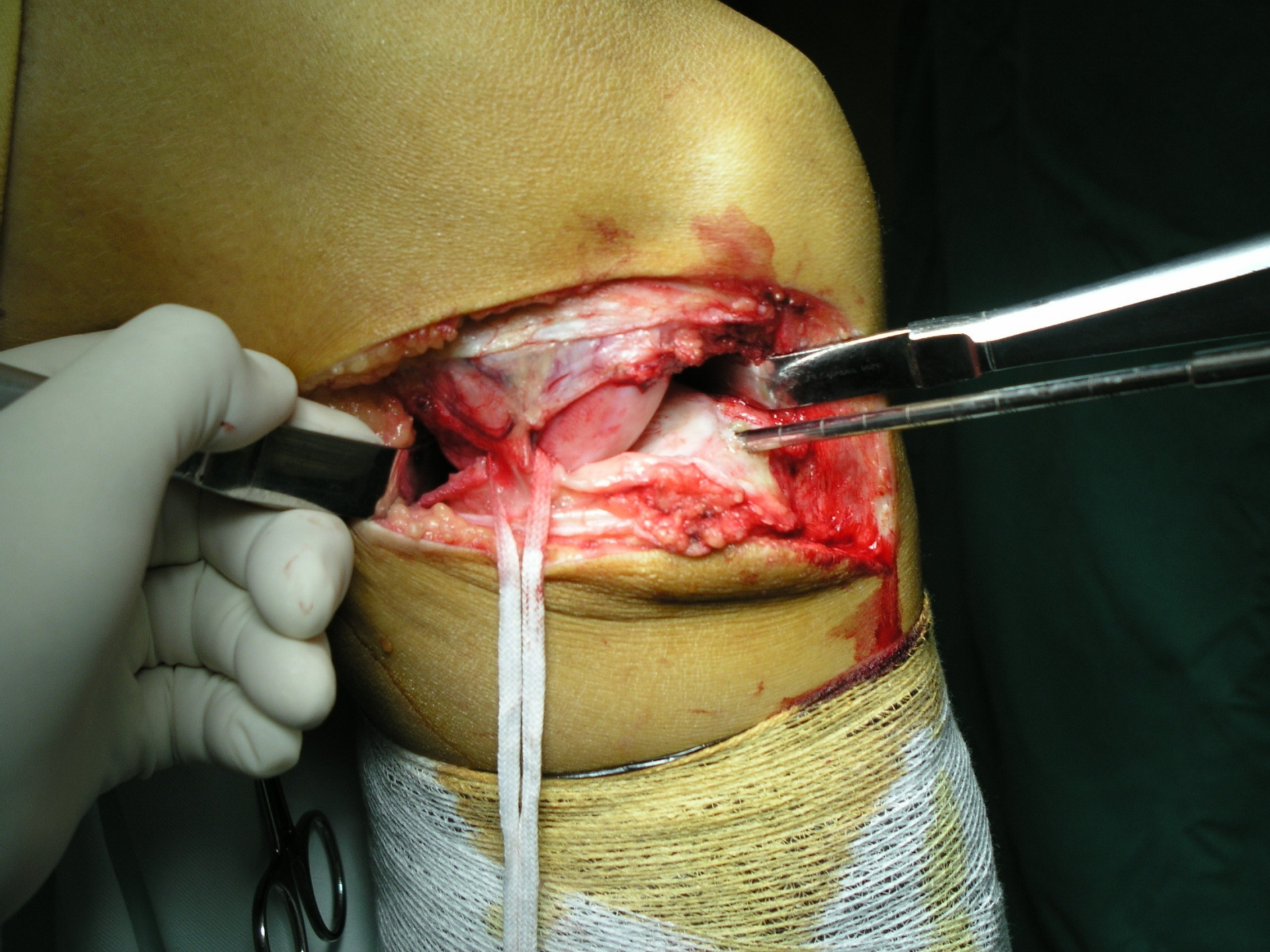


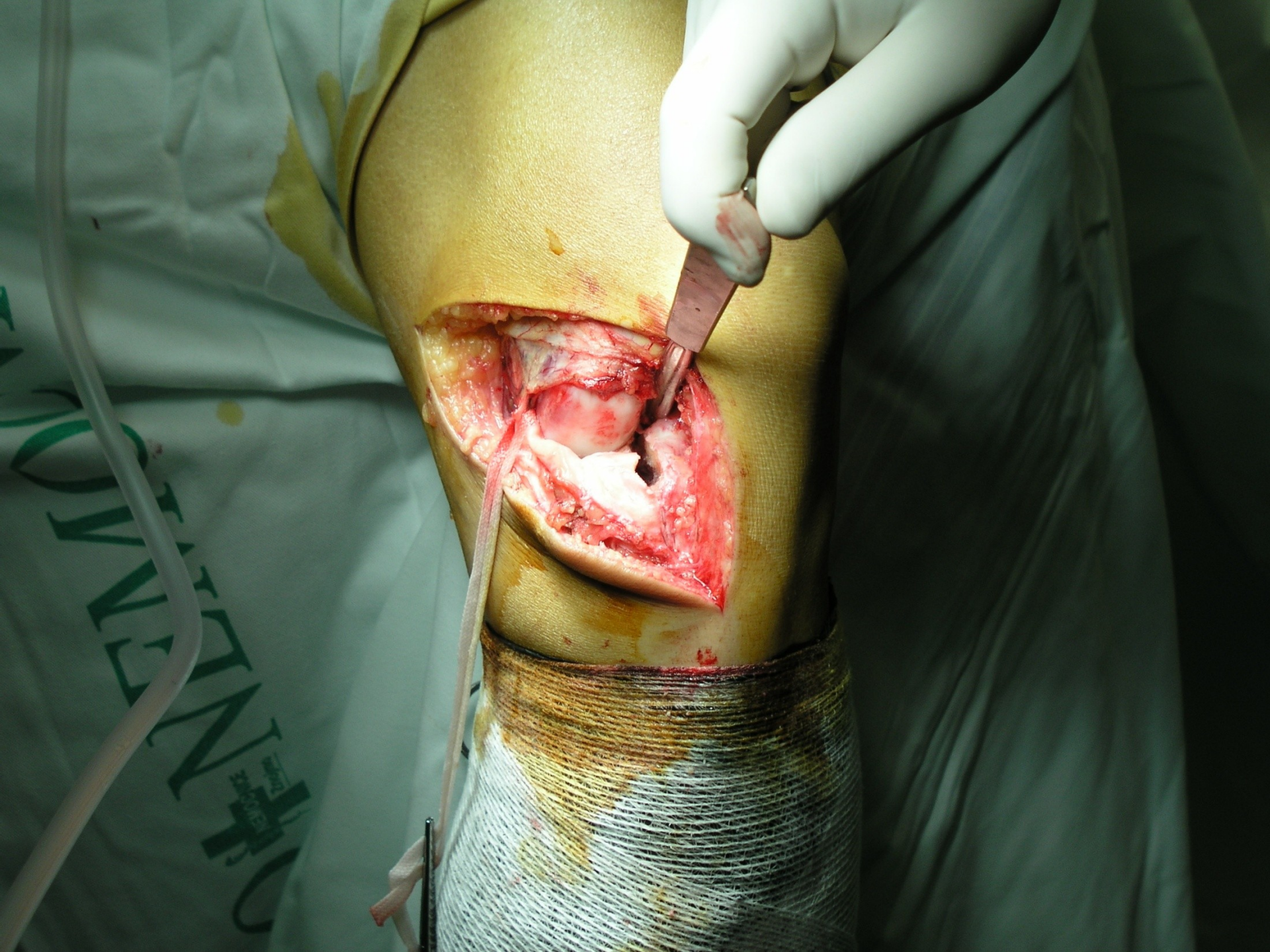Otevřená operační technika „klíčové dírky“

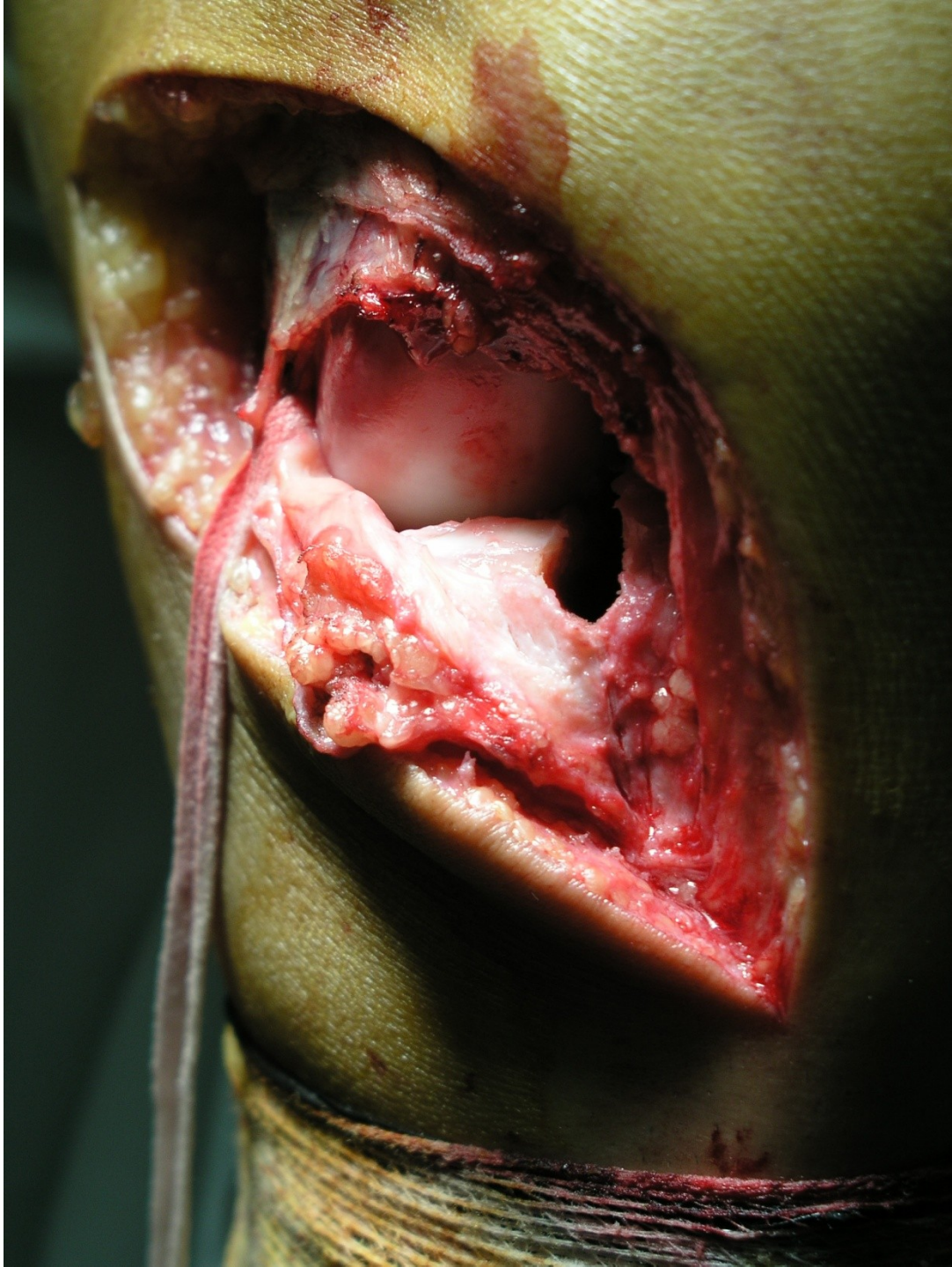


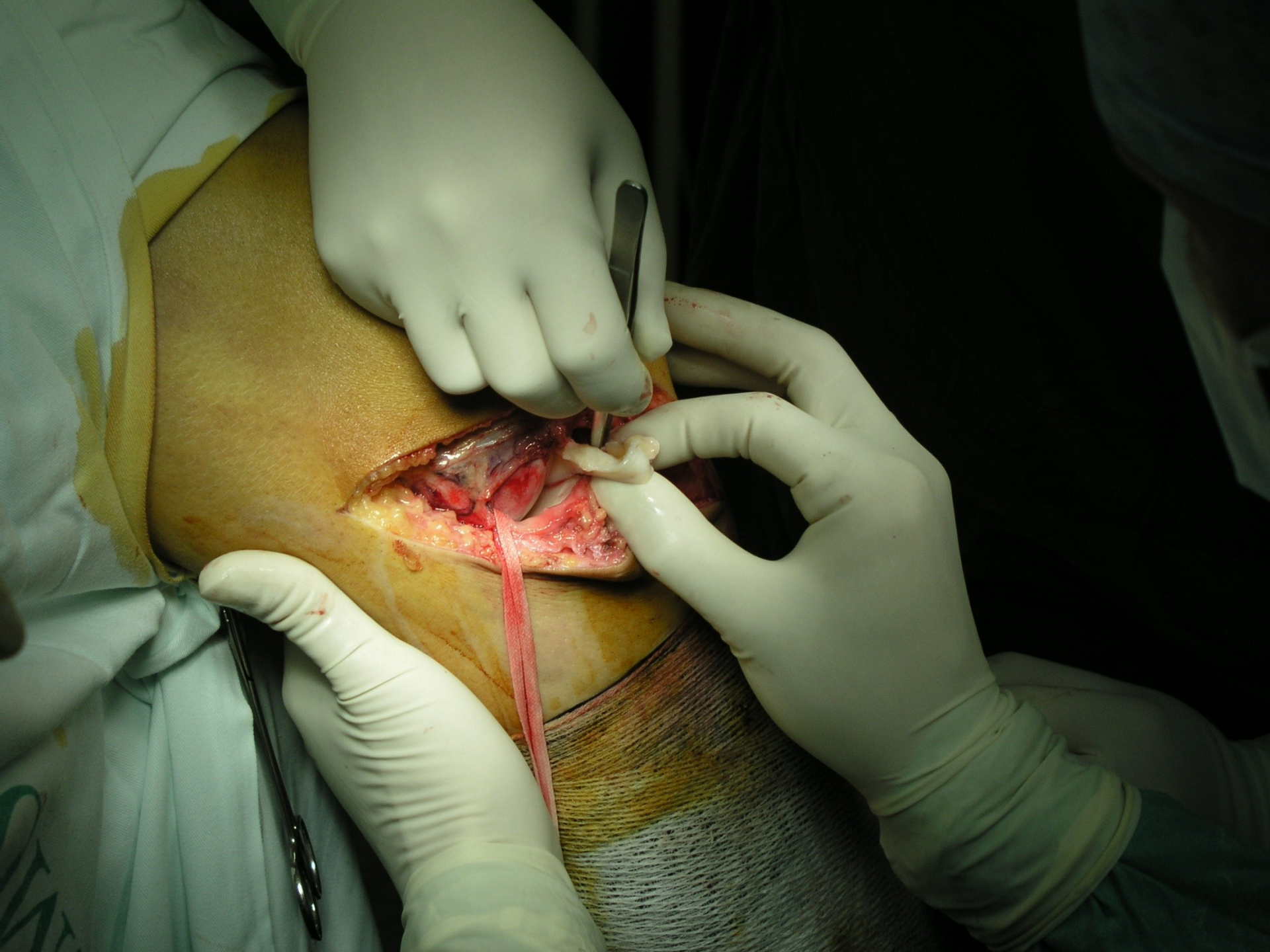
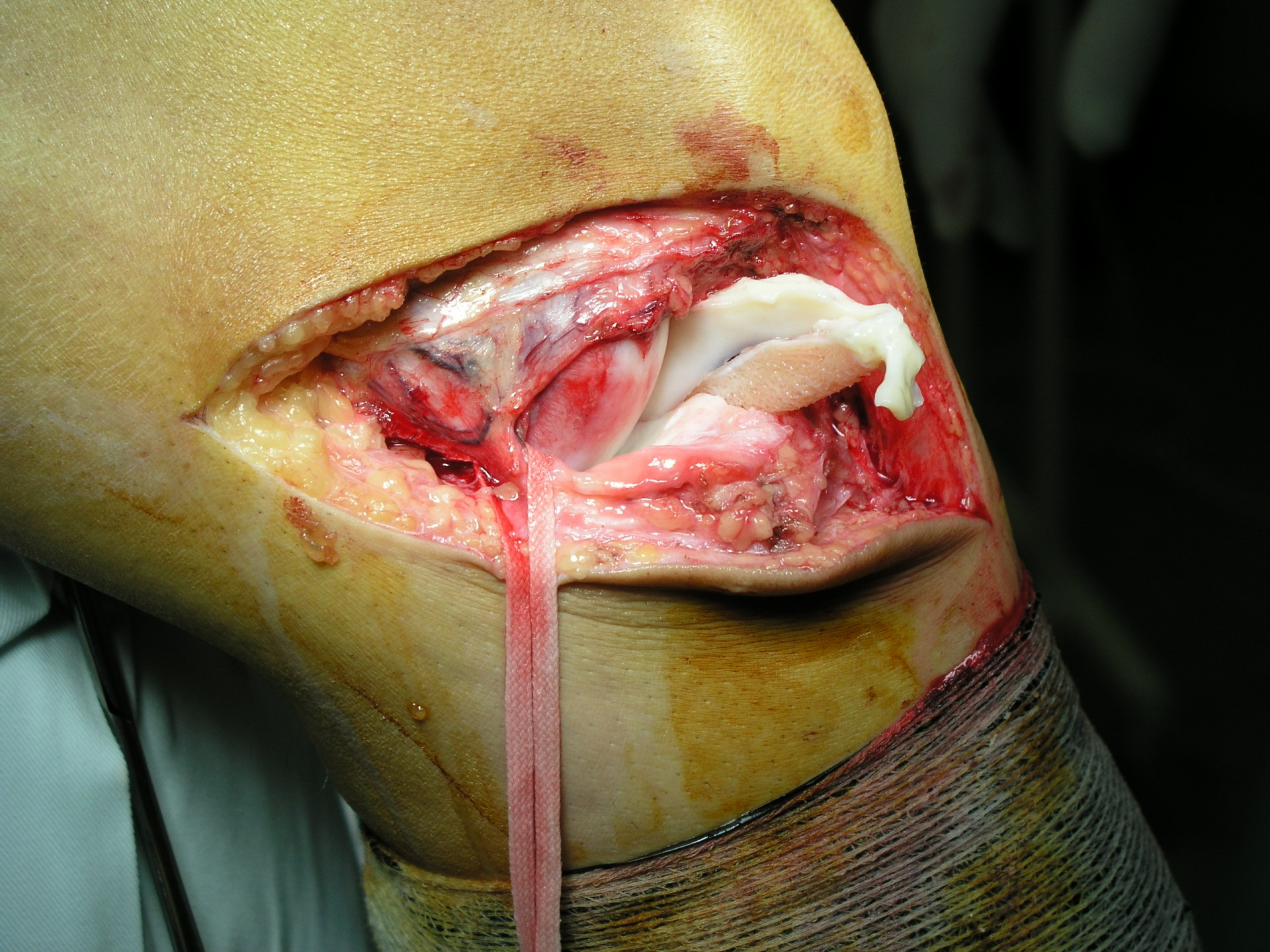


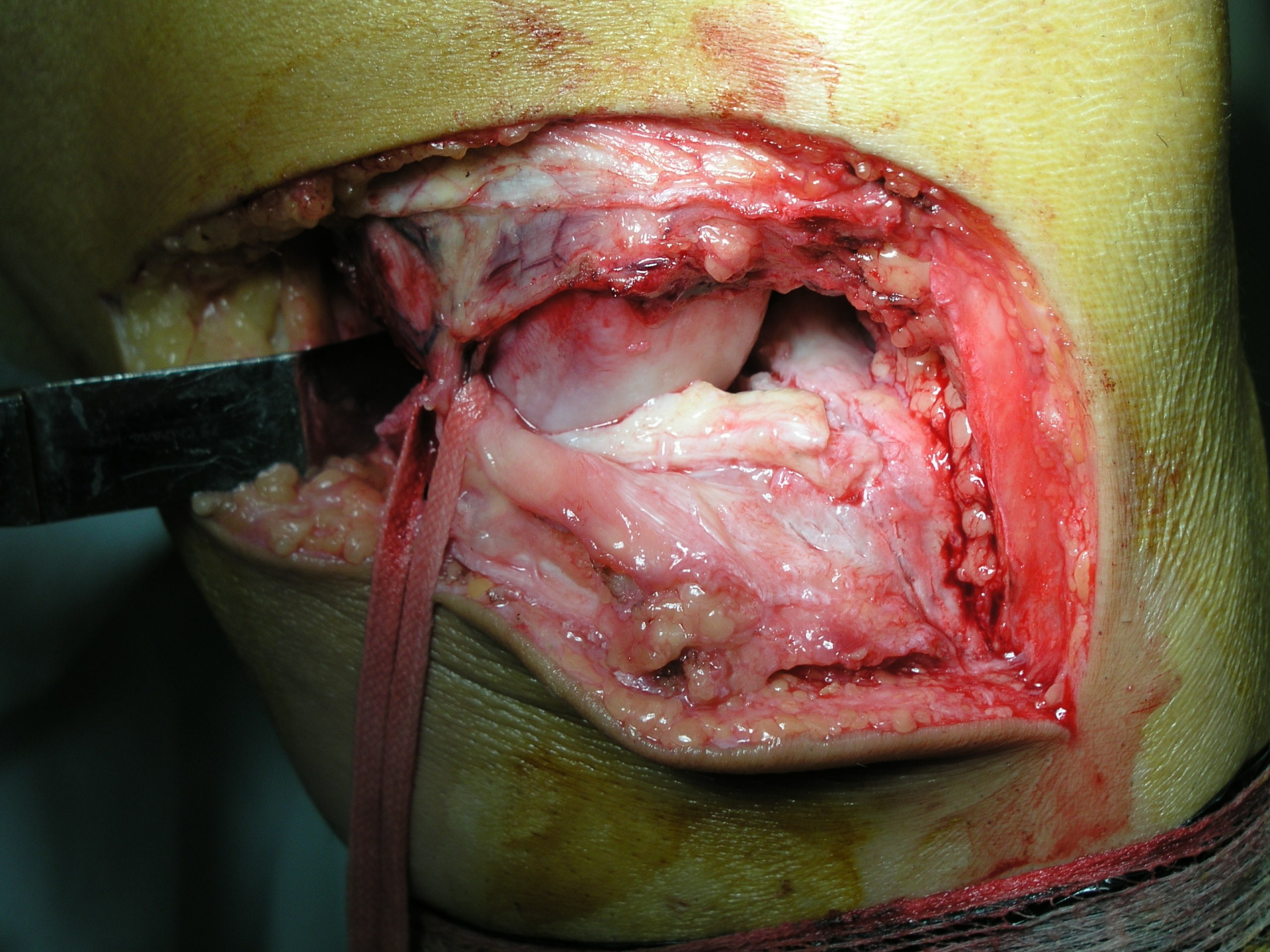




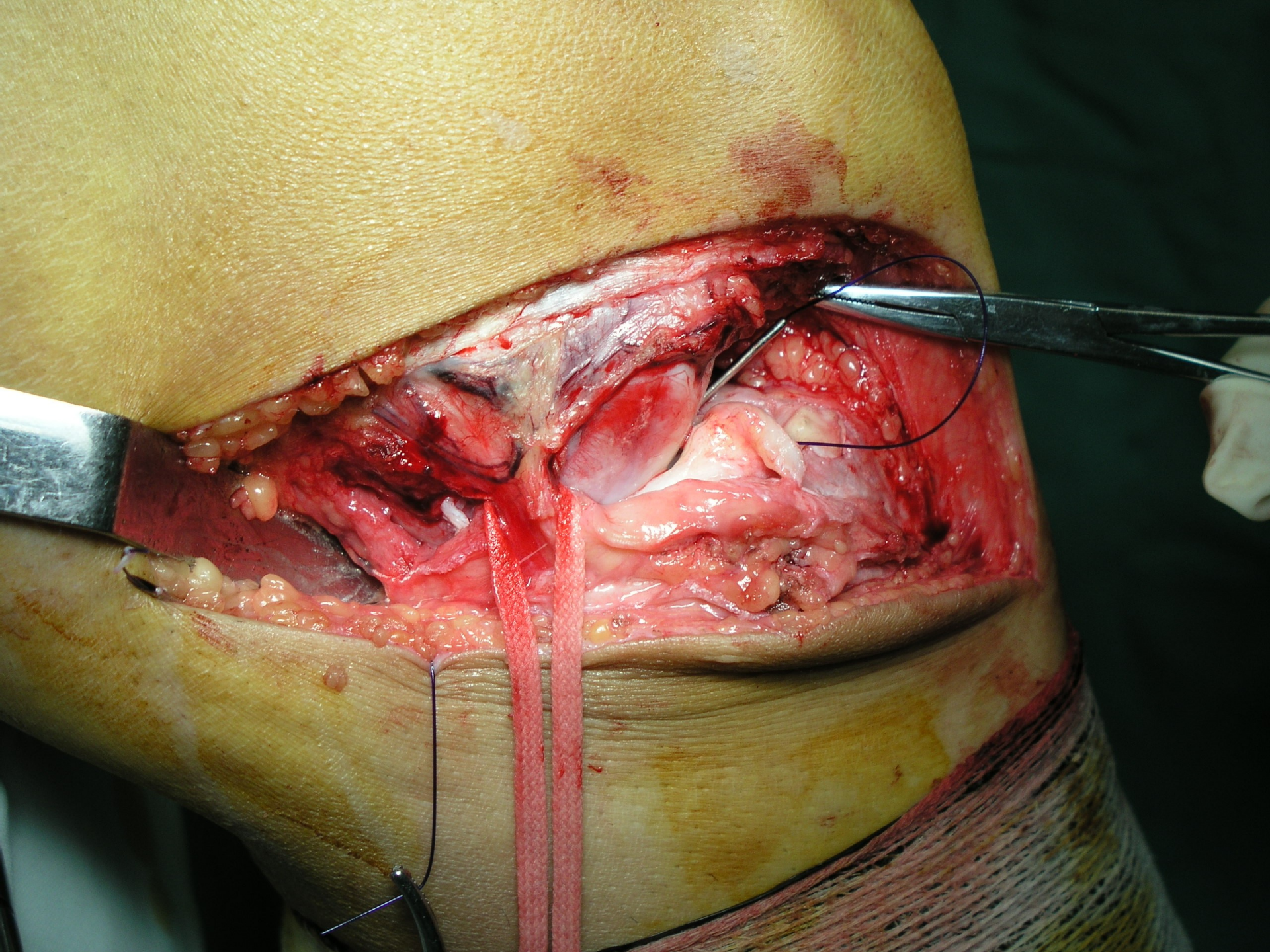


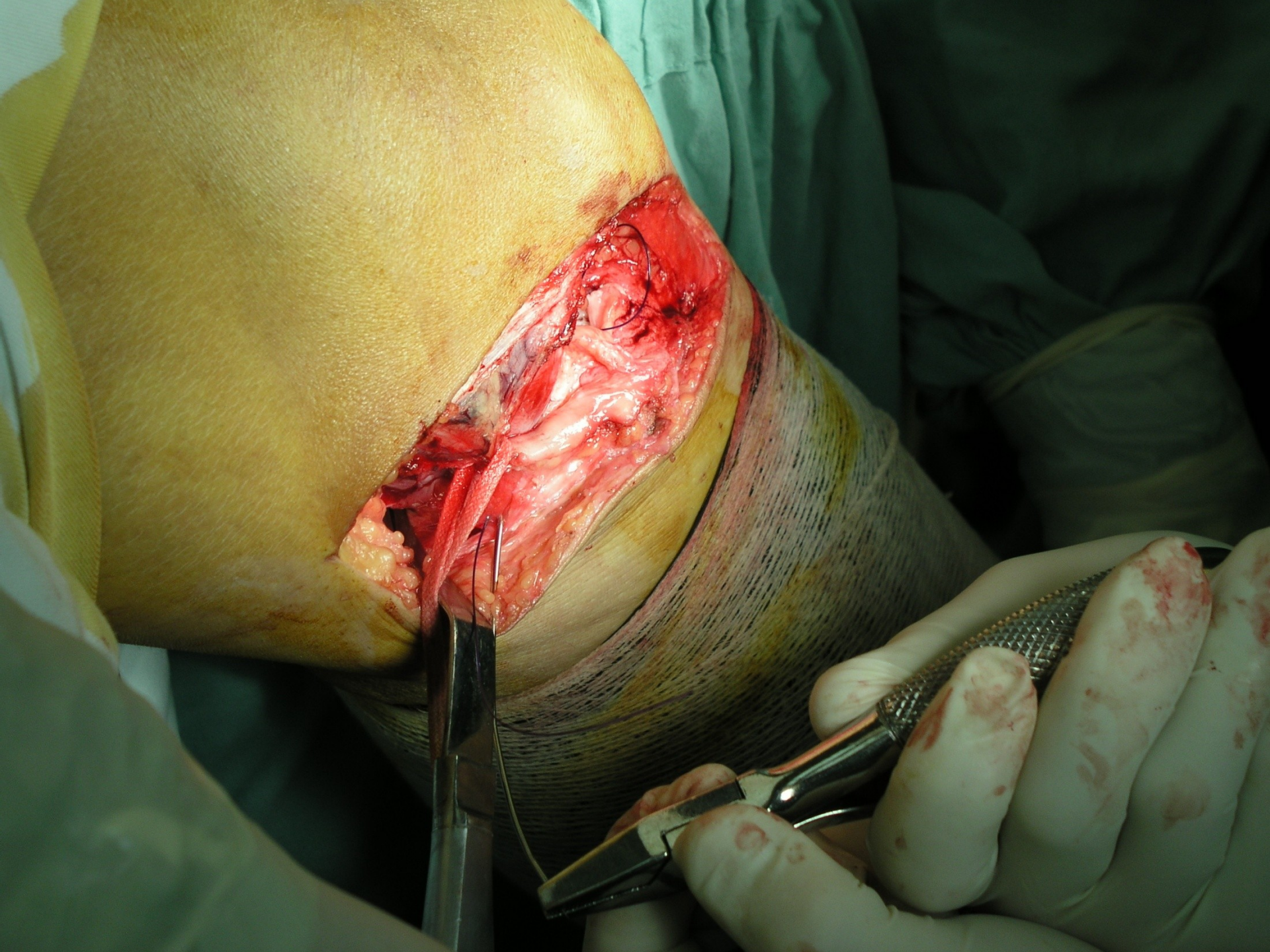




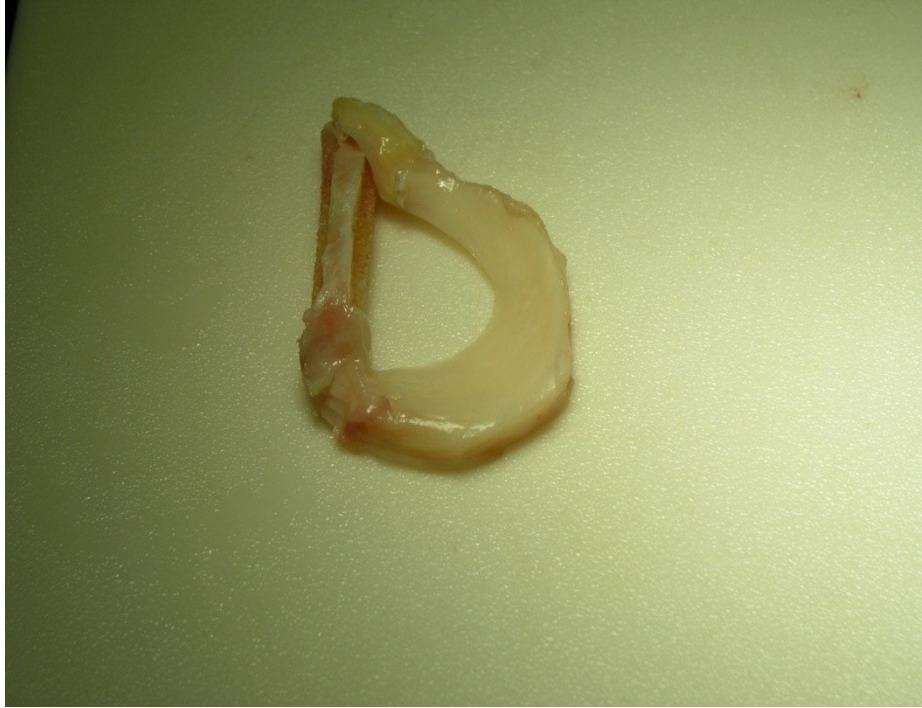



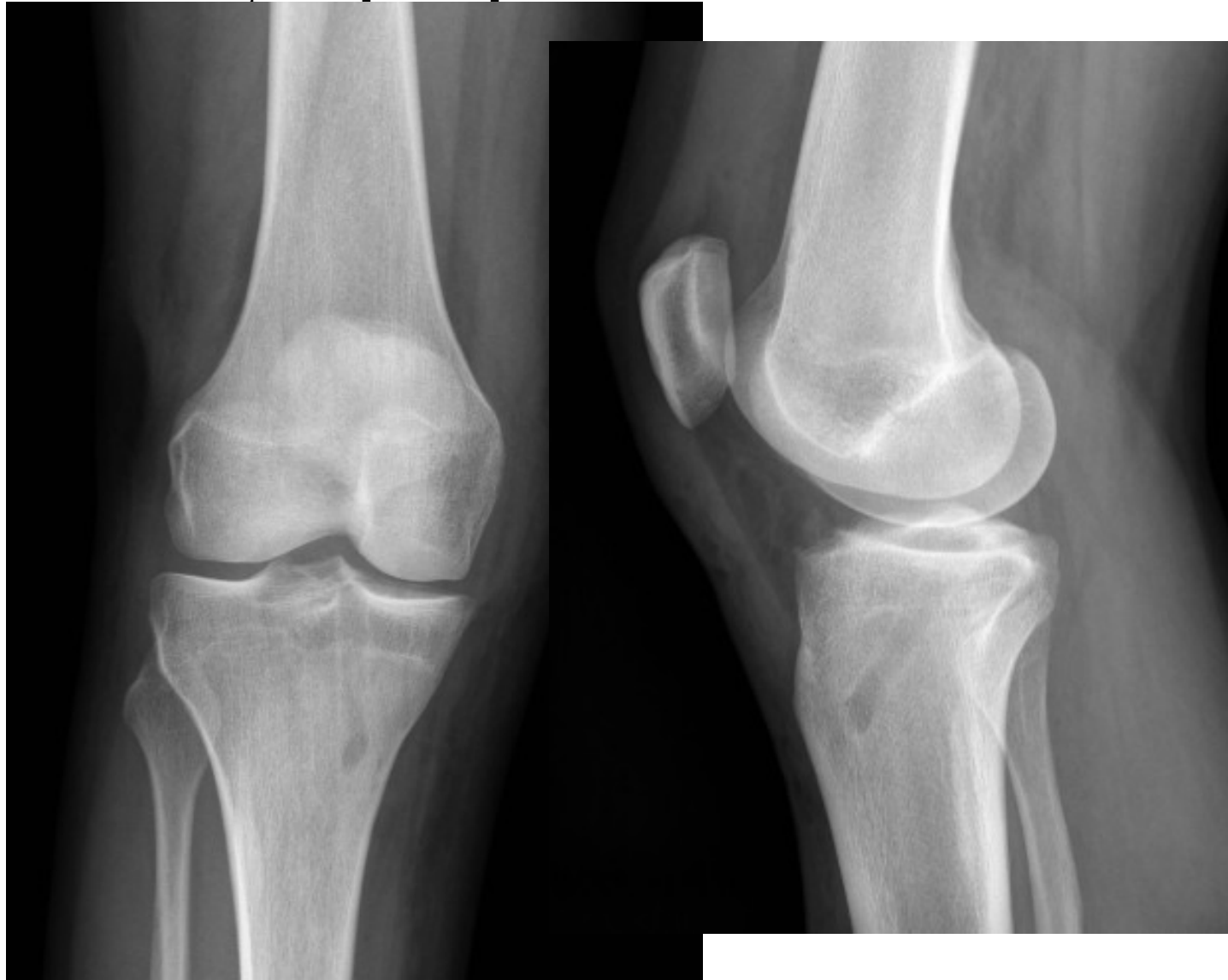Artroskopická operační technika



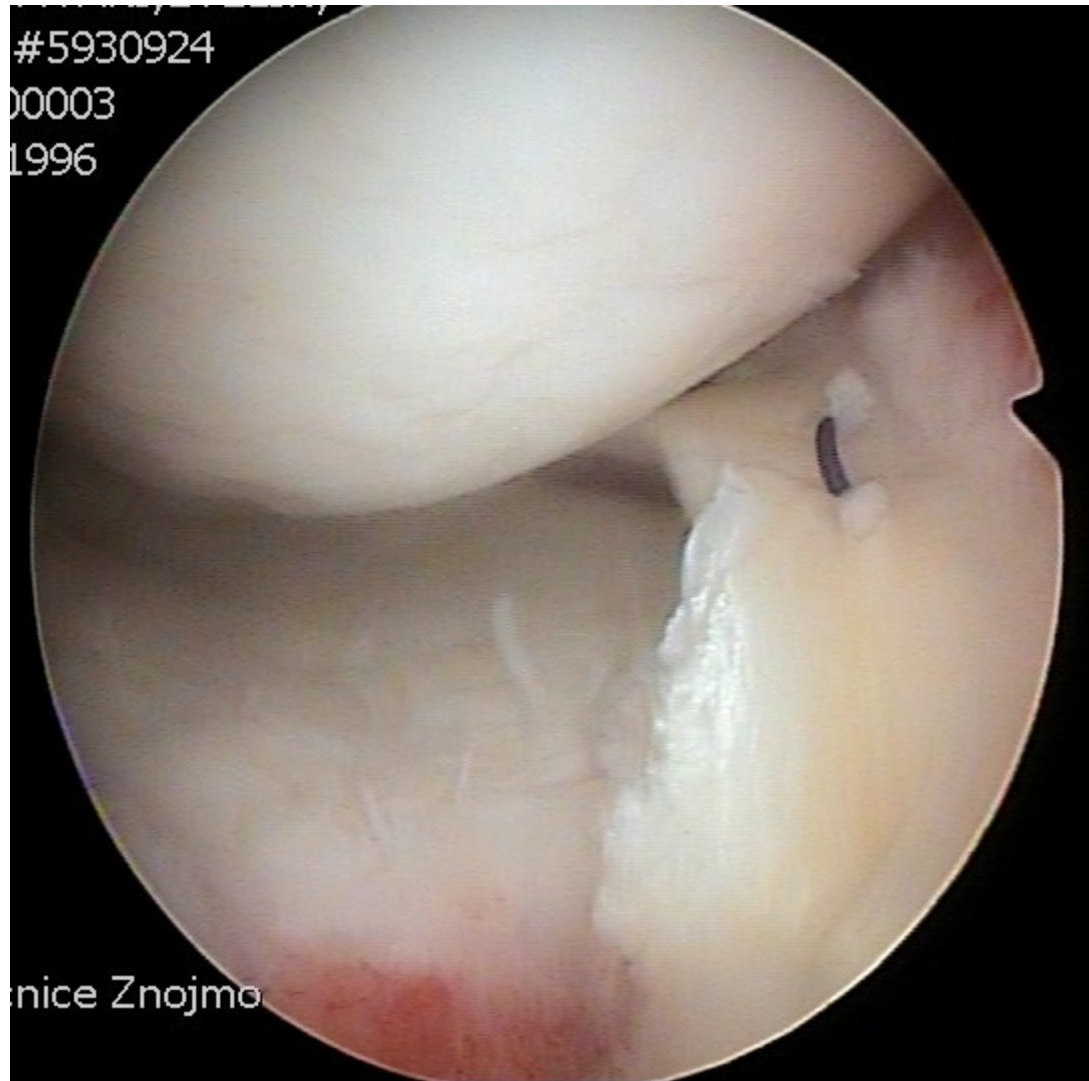
- kostní bločky do kanálů

Artroskopická operace

- kostní bločky
- do kanálů



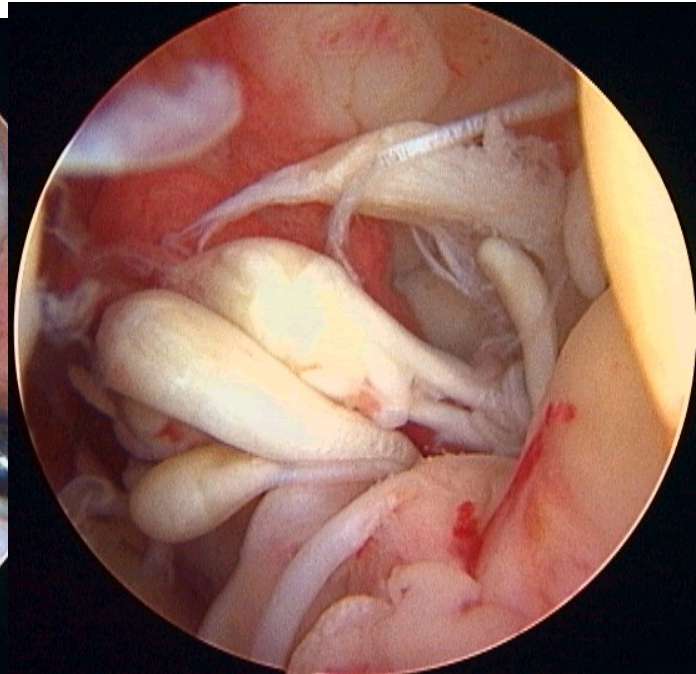
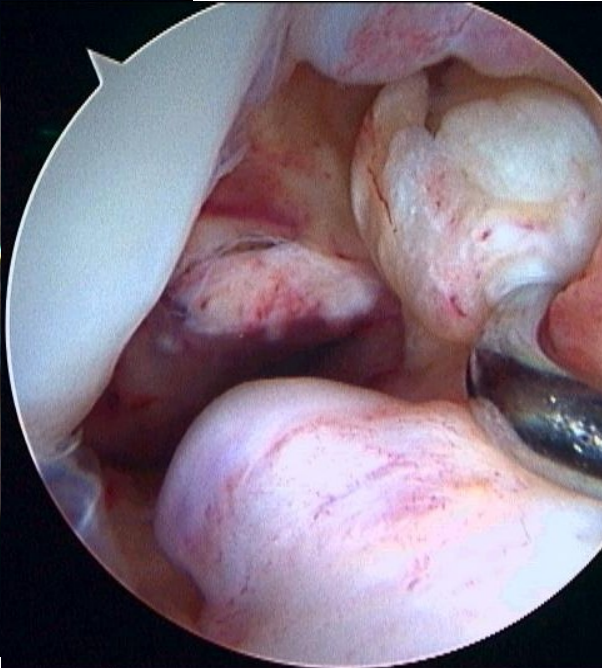
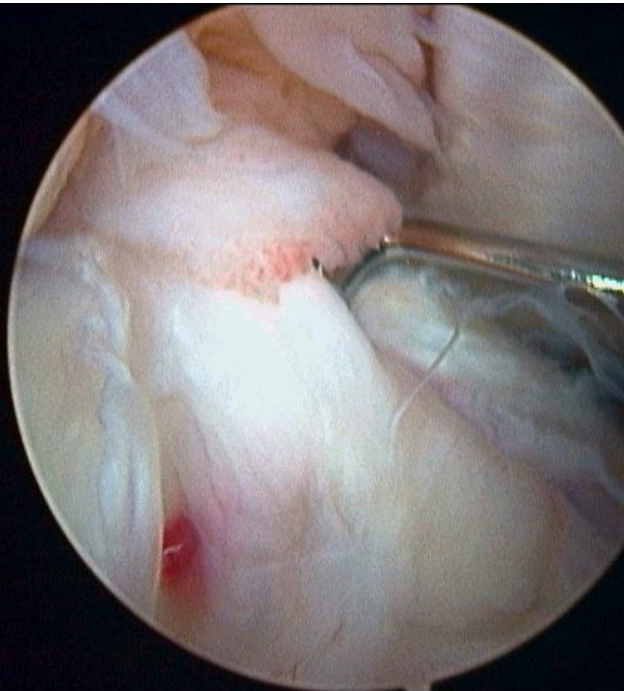
Artroskopická metoda



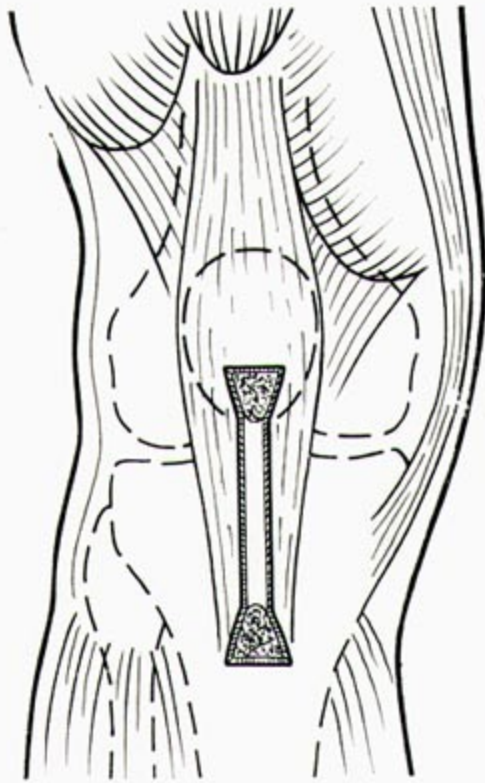
- PDS stehy outside in
- kotvy pro suturu
- menisku v zadní partii

Lese vazivového aparátu
Zkřížených vazů
Kombinované nestability

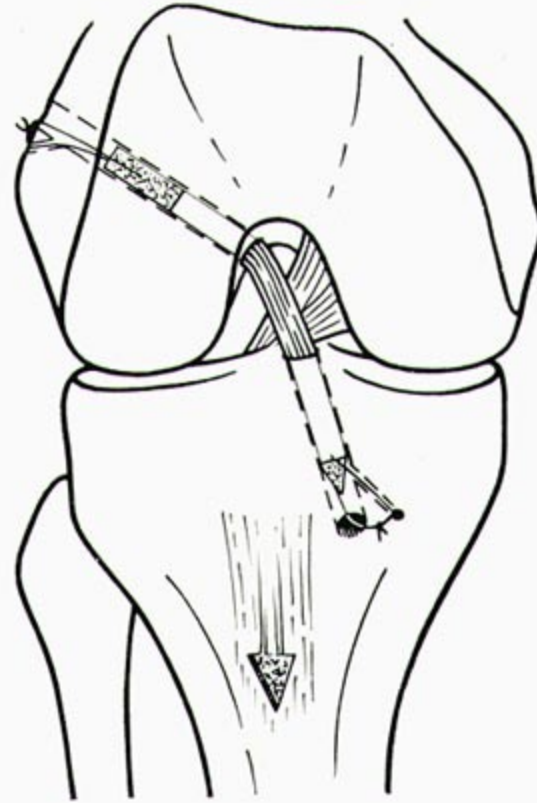
Laesio lig. cruc. anterior



Bruekner 1972

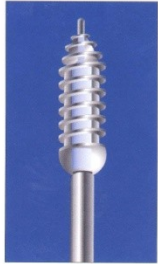

a

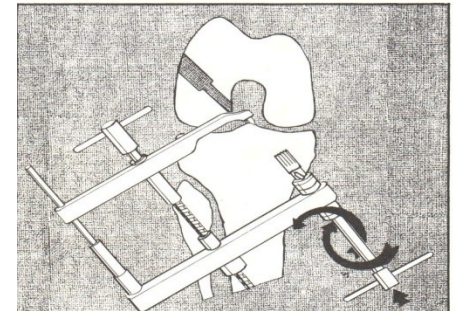
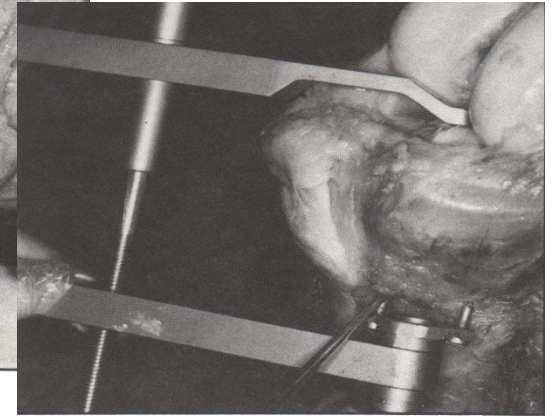
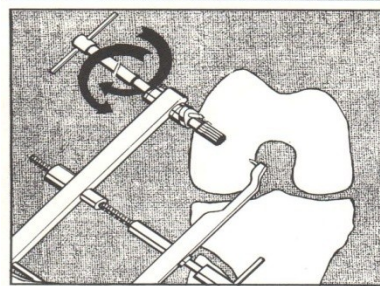
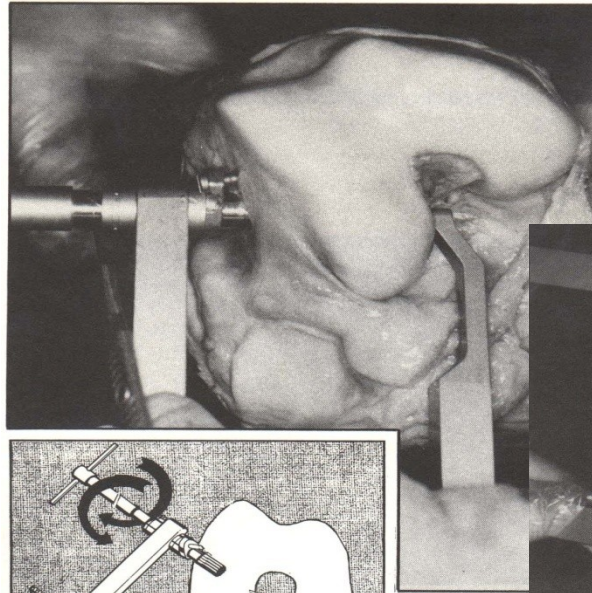
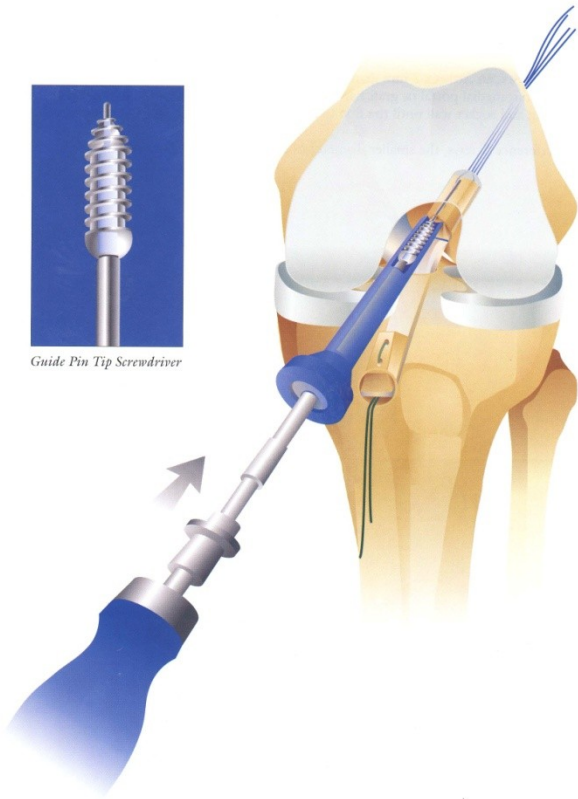


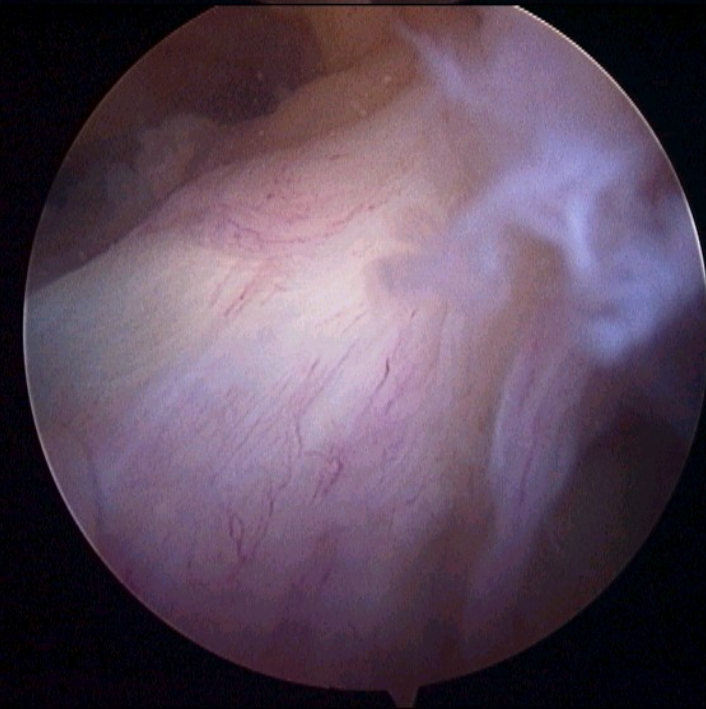
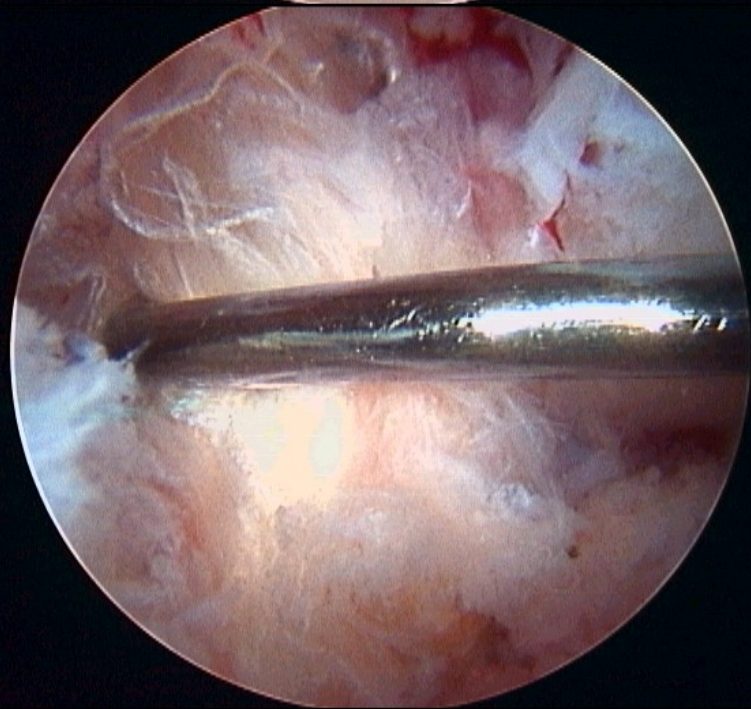
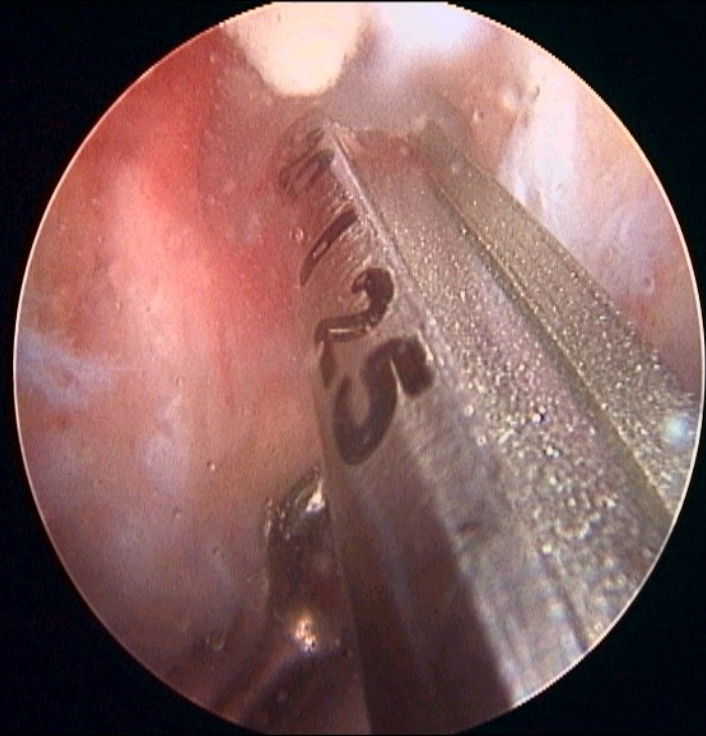
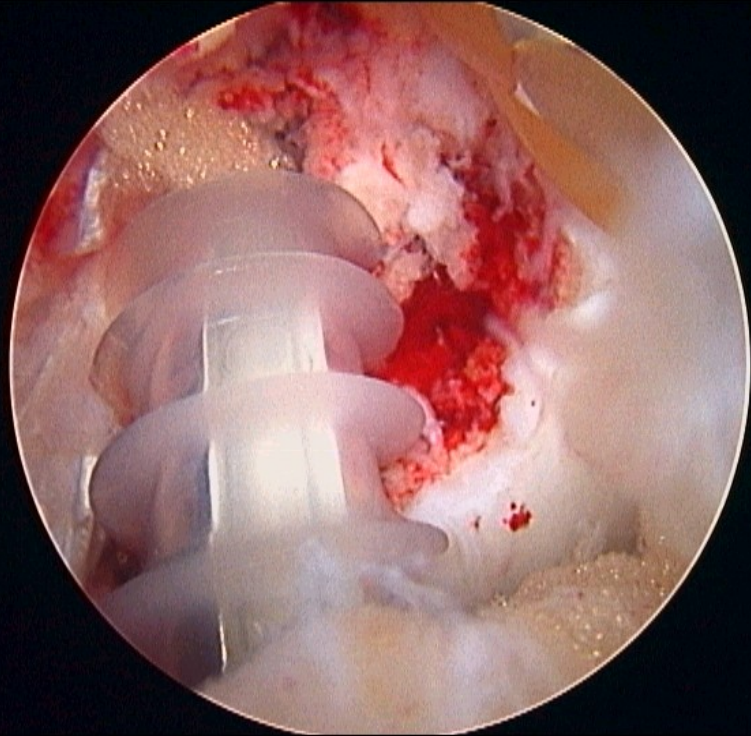
b

B-T-B plastika LCA

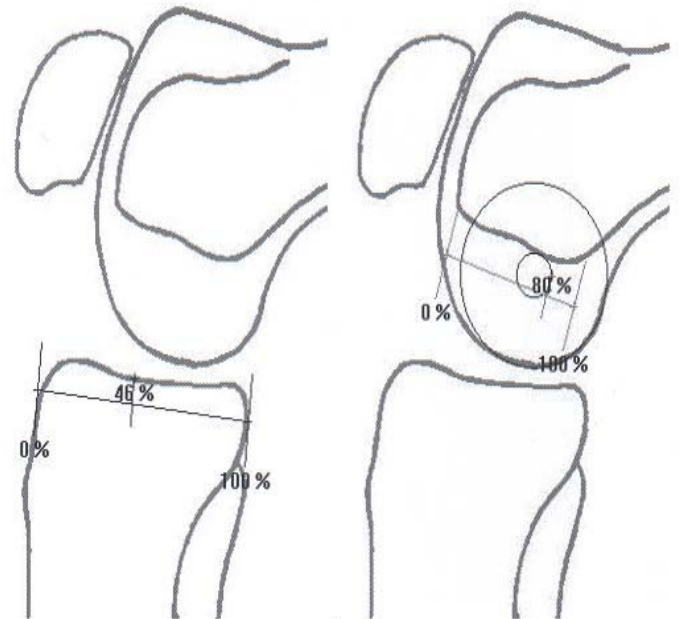
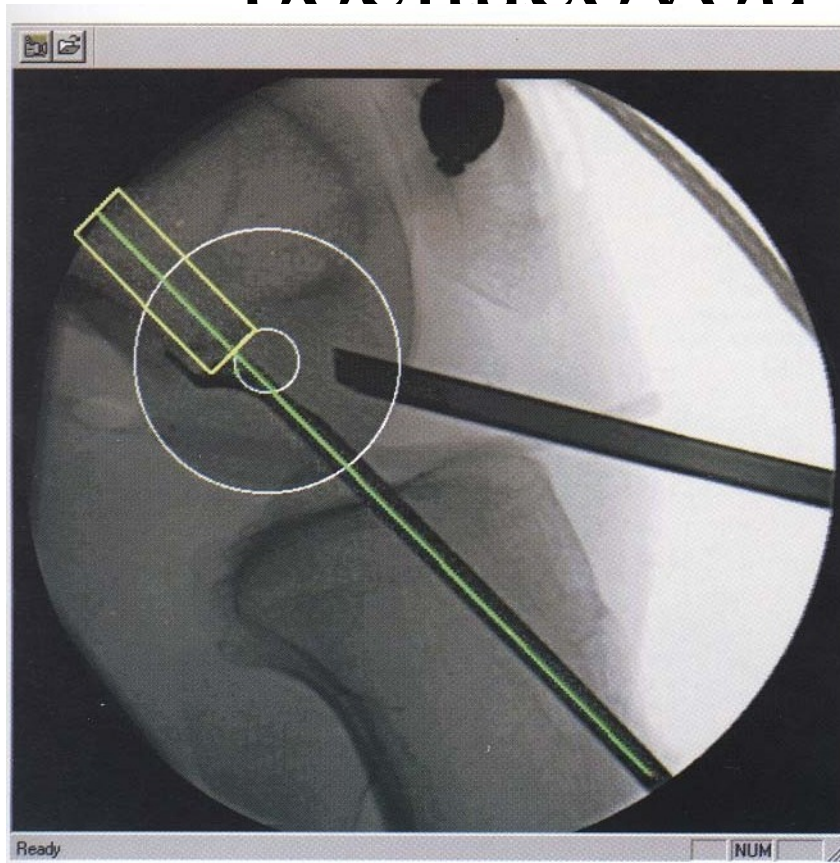


Guide Pin Tip Screwdriver





Skioskopická kontrola s nočítačovou asistenci



Skioskopická kontrola s počítačovou asistencí

Computer Assisted ACL Reconstruction: Operative Procedure

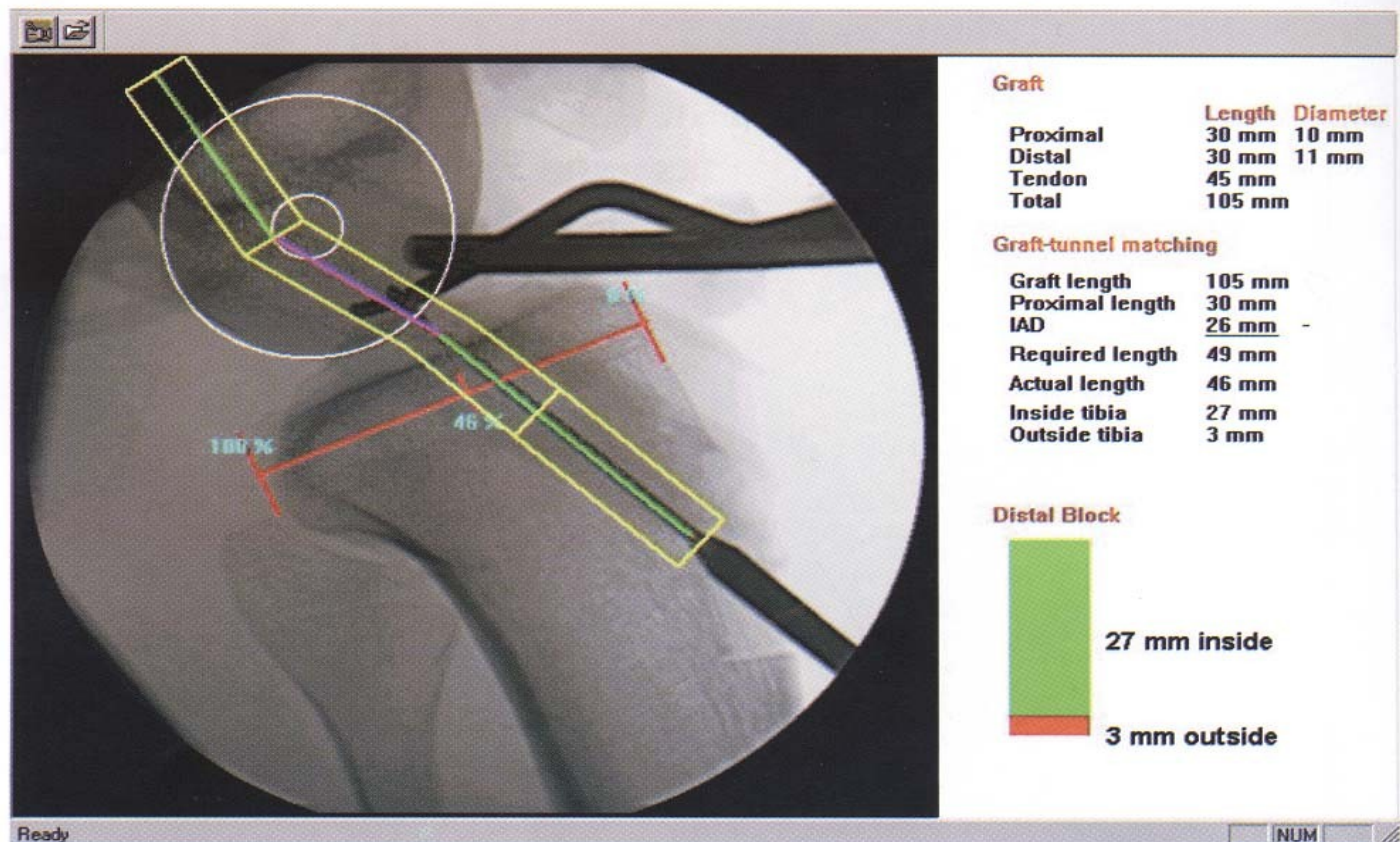
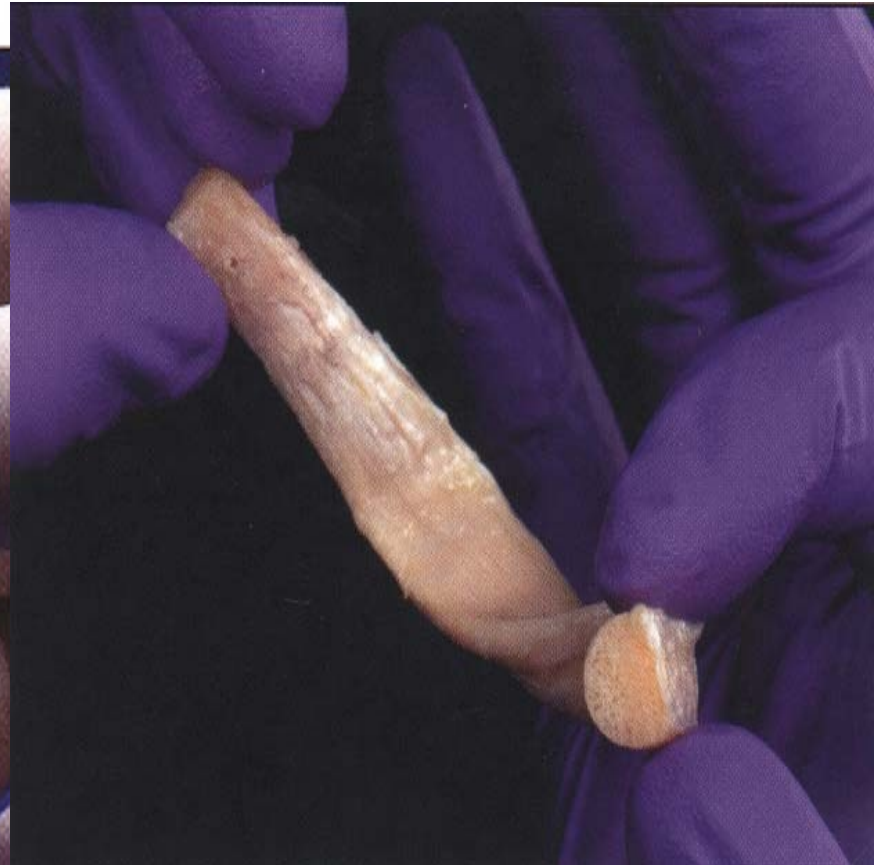
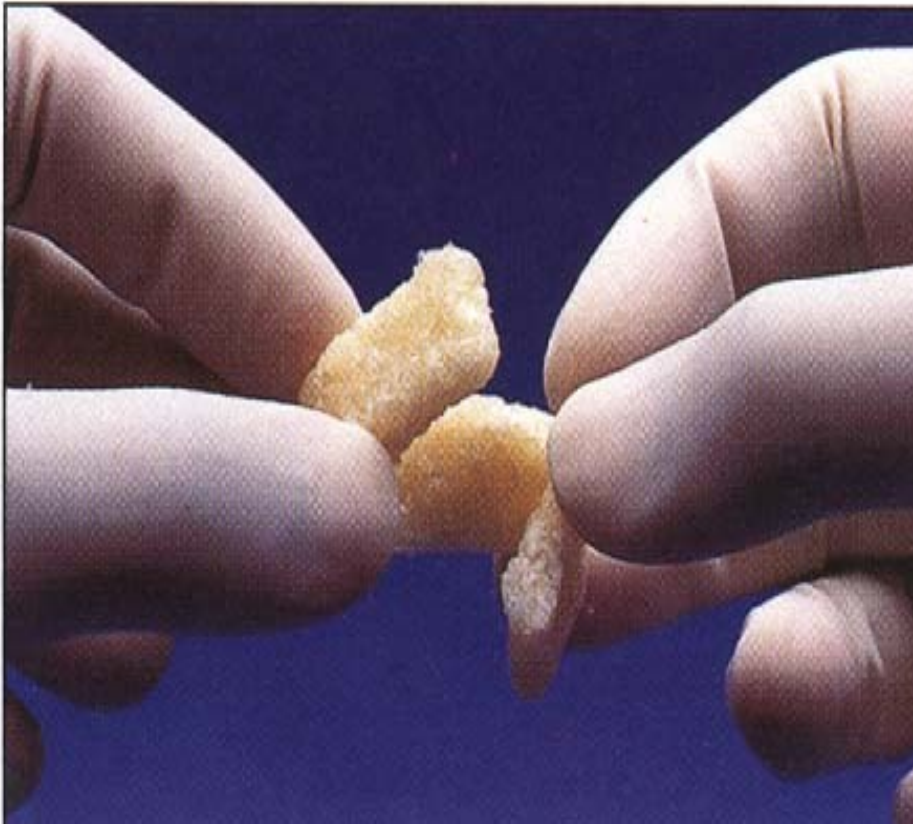
Figure 2: Fluoroscopy image with overlaying graphics identifying estimated tibial drilling path. Graft length measurements are also displayed.

Hamstrings -semitendinosus

- Jednodušší odběr i aplikace
- Mnoho metod fixace
- Rigidfix
- Srovnatelné výsledky
- delší doba integrace

Tkáňová banka



Kadaver – alogenní štěp

- Vynucená aplikace
- Výsledky ovlivněné reakcí příjemce
- Vhojování štěpu
- Dlouhodobé výsledky nejisté

Syntetické náhrady

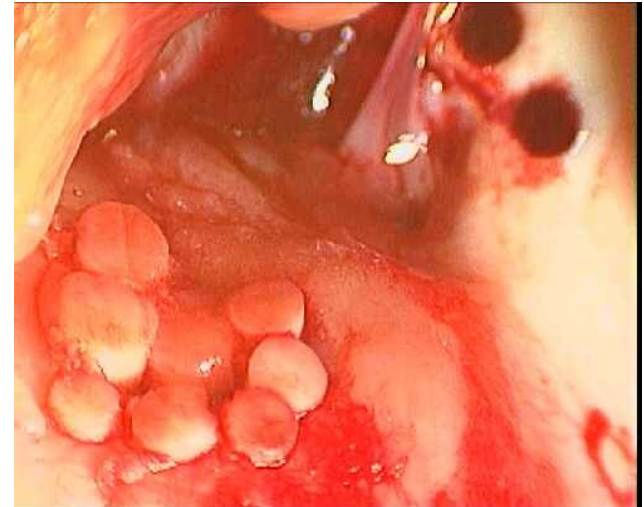
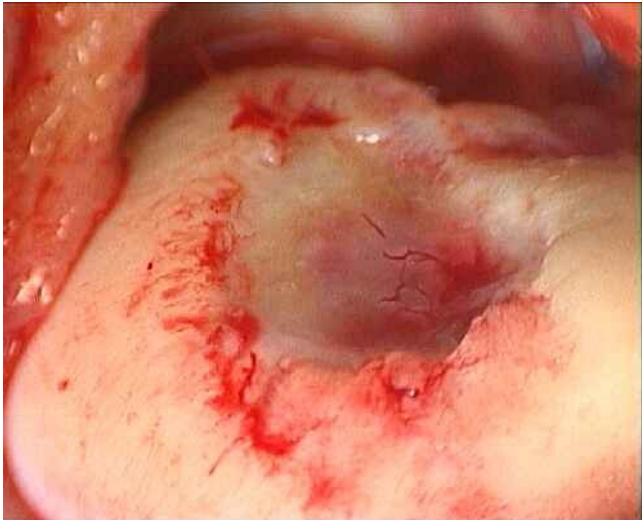
- goretex,
- nejisté výsledky
- vysoké náklady

Zásady náhrad vazů

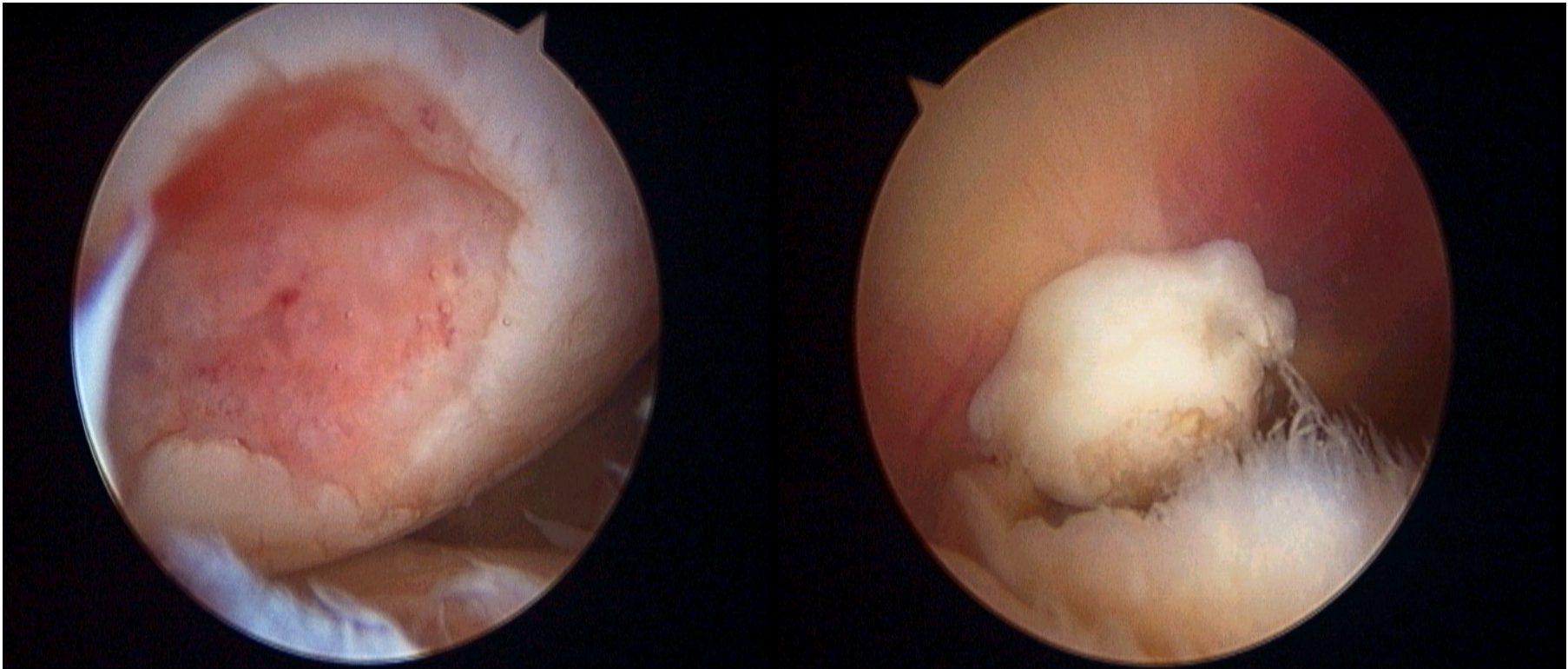
- Náhrada PZV vždy
- ZZV nezkoušet při nedostatku praxe
- Posterolaterální komplex
- Metoda volby B-T-B – hamstring
- Kadaver při selhání,
- Kombinované poranění -vždy řešit vše v jedné době

Terapie defektu chrupavky

Osteochondritis dissecans , osteochondrální zlomenina



Osteochondrosis dissecans



Možnosti terapie

- Nezapomenout na osteosynthesu!
- Debridement
- Návrtvy – mikrofractury
- Transplantace – optimální solidní štěp do 1cm v průměru
- Transplantace - mozaikplastika
- Transplantace - Kultiv. chondrocyty

Problematika

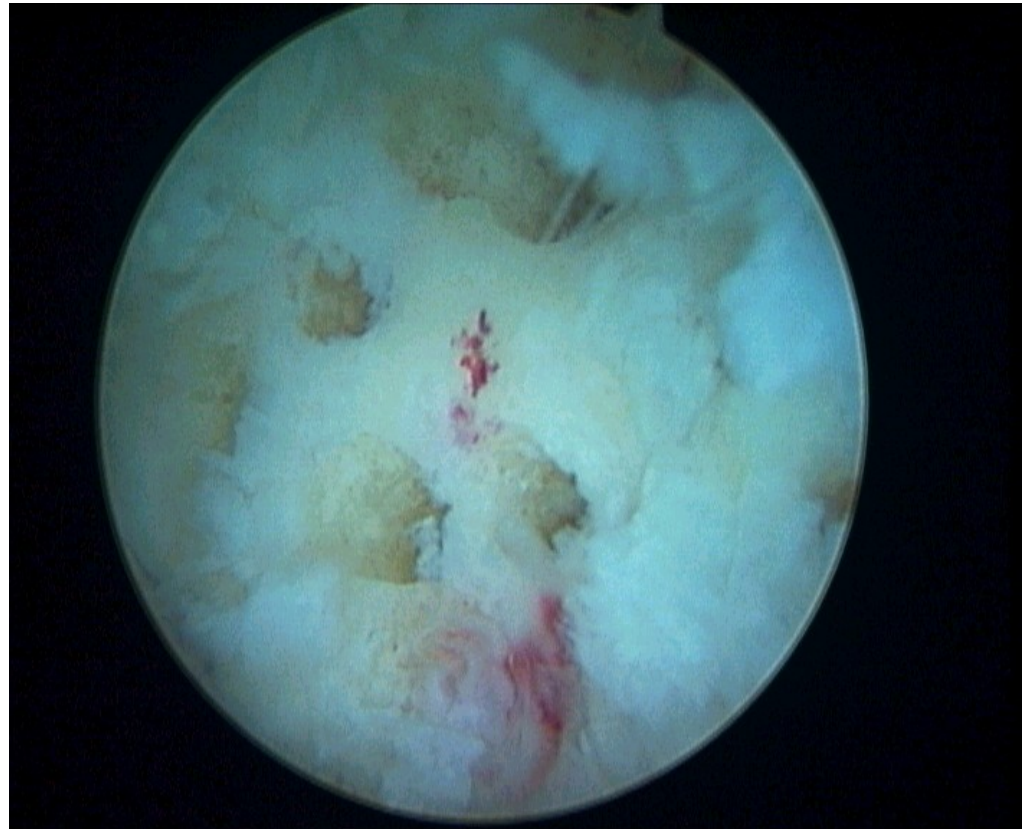- **hyalinní chrupavka**
- **obtížně regenerovatelná**
- **1743 Hunter - hojení vazivovou chrupavkou**
- **horší biomechanické vlastnosti**
- **pravděpodobně viskozita synoviální tekutiny /K. hyal./ zabraňuje proniknutí a aktivaci mesenchymálních buněk v defektu**
- **nutno toto aktivovat**

Debridement

- **ASC - Jackson, Rand, Morrans -
dobré výsledky 60%**
- **naše zkušenosti obdobné**
- **zlepšení krátká,**

Návrtý

- **Pridie, Ficat**
- **subchondrální kost 1,5 - 5 mm**
- **vrůst cév a mesenchymálních buněk**
- **dekomprese - snížení bolesti**
- **risiko poškození subchondrální kosti**
- **Abrasivní arthroplastika**



Mikrofraktury

- **Steadman - reakce na předchozí metodiky s malou úspěšností**
- **ASC - jednoduchá technika, speciální dláto**
- **otázka úspěšnosti ???**

Transplantace autologních chondrocytů

- 1994 Peterson, Britberg
- kultivované chondrocyty do defektu
- 2/3 pacientů - hya chrupavka



Autologous Chondrocyte Implatation (ACI)

Dvě fáze

- 1. Fáze

Arthroskopické debridement a odběr chondrocytů

- 2. Fáze

Periostální lalok a instilace chondroctů za lalok

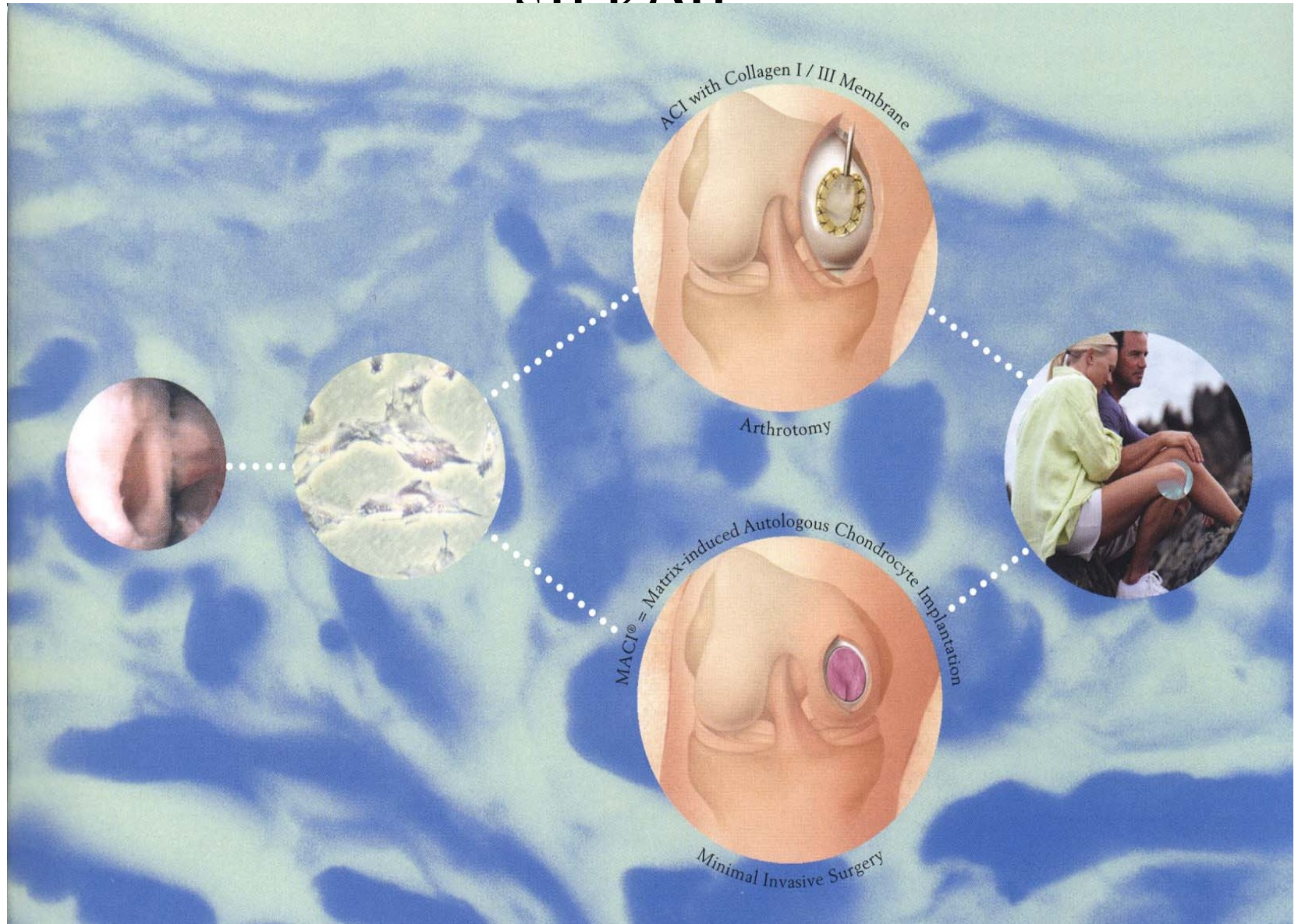
Transplantace chondrocytů

- Kultivace autochondrocytů

Problém je jejich fixace

- periostální lalok
- kolagenní síťka
- síť kyseliny hyaluronové
- bioreaktory
- MSC,

Zakrytí defektu periostem, kolagenní sítí



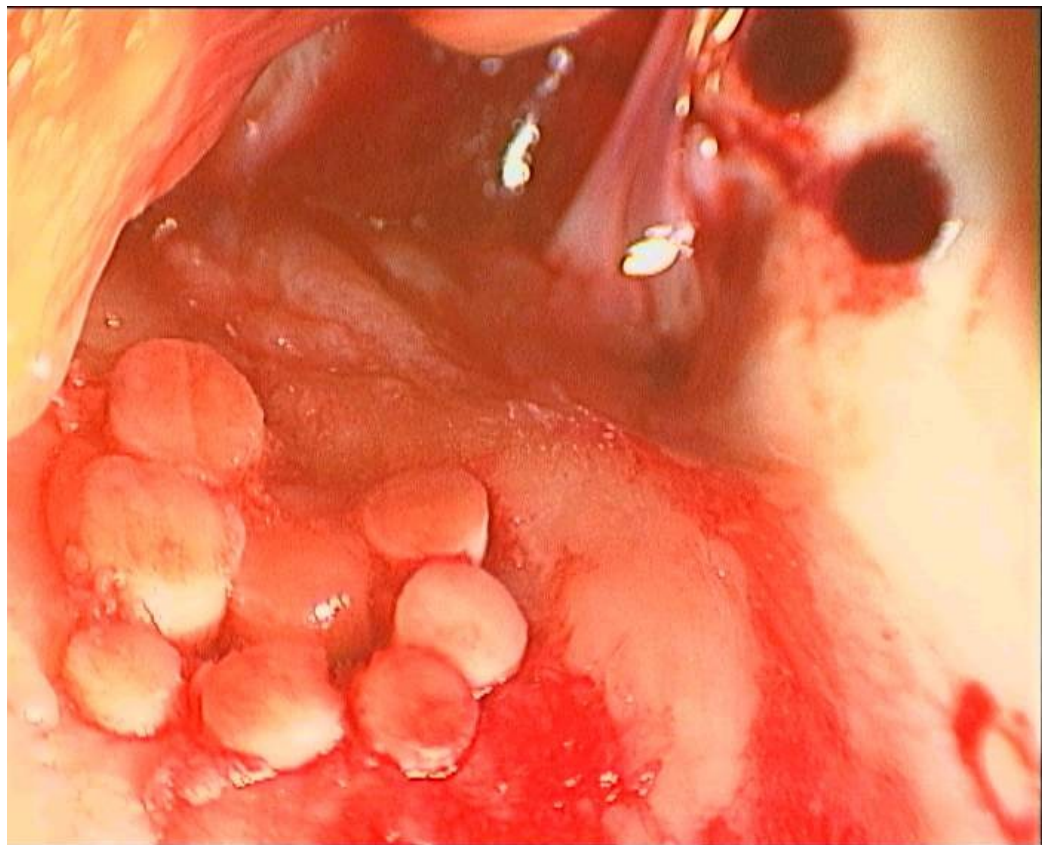
Autologní osteochondrální štěp

pravděpodobně optimální metoda

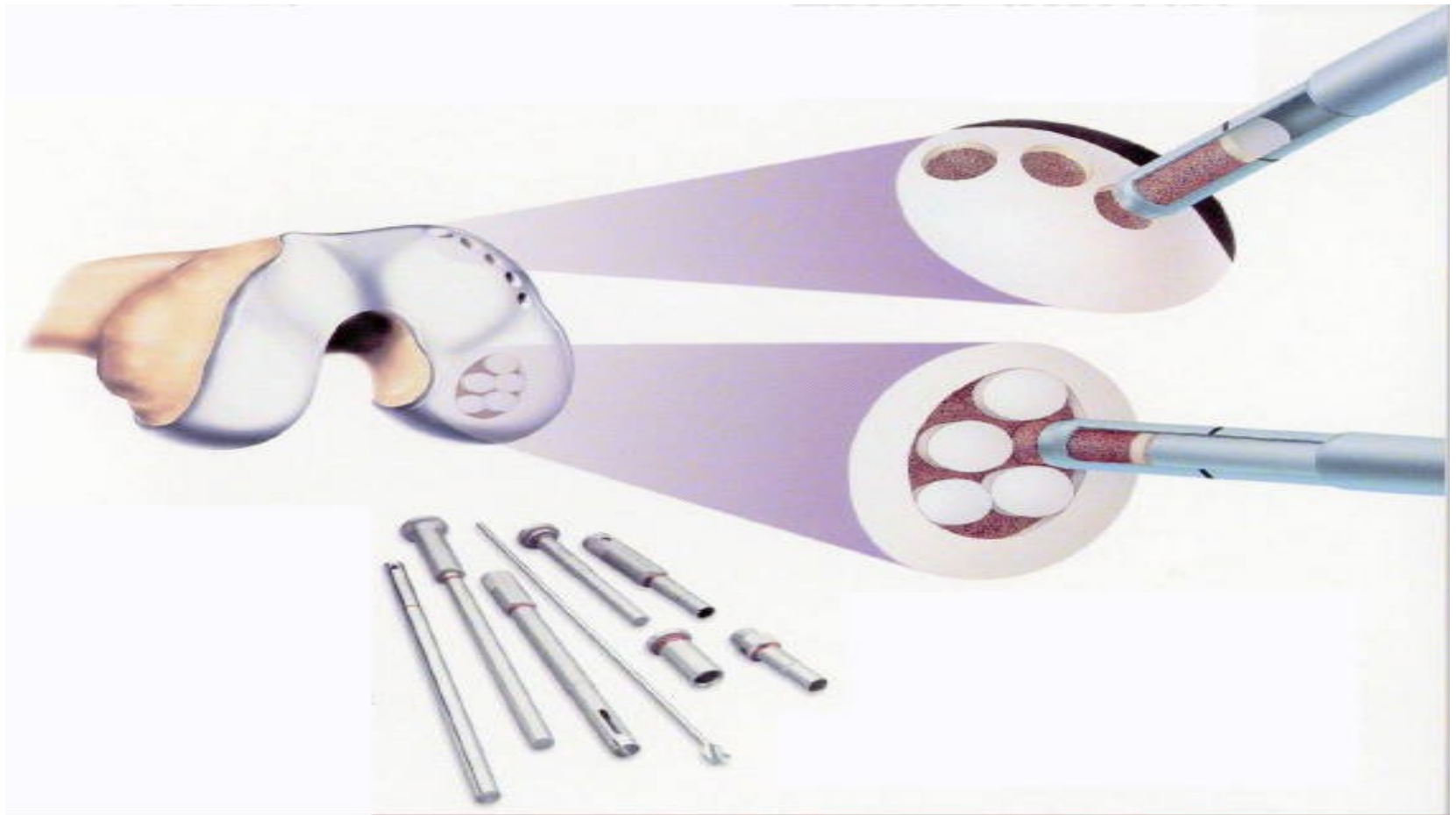
- hya chrupavky se spongio kostí do defektu**
- fixace přihojením**
- dokonalá integrace, kvalitní povrch**

Mozaiková plastika

- **Mosaic plasty**
- **1991 - Hanghody, Bobič**
- **větší množství malých štěpů**
- **bezpečný odběr a fixace v relativně velkém defektu**
- **KI - děti s růstovými zónami**





Arthroskopická metodika



Shrinkage

- „Svráštění“
- Efekt termické energie – do 60 st. Na kolagen
- Bipolární elektrody
- Monopolární elektroda, termická energie do 2mm



Použití shrinkage

- Instability ramenního kloubu
- Distense med. retinaku patelly
- Distense lig. FTA

- Efekt prokázán, vzhledem k operační léčbě cca 50% napnutí.

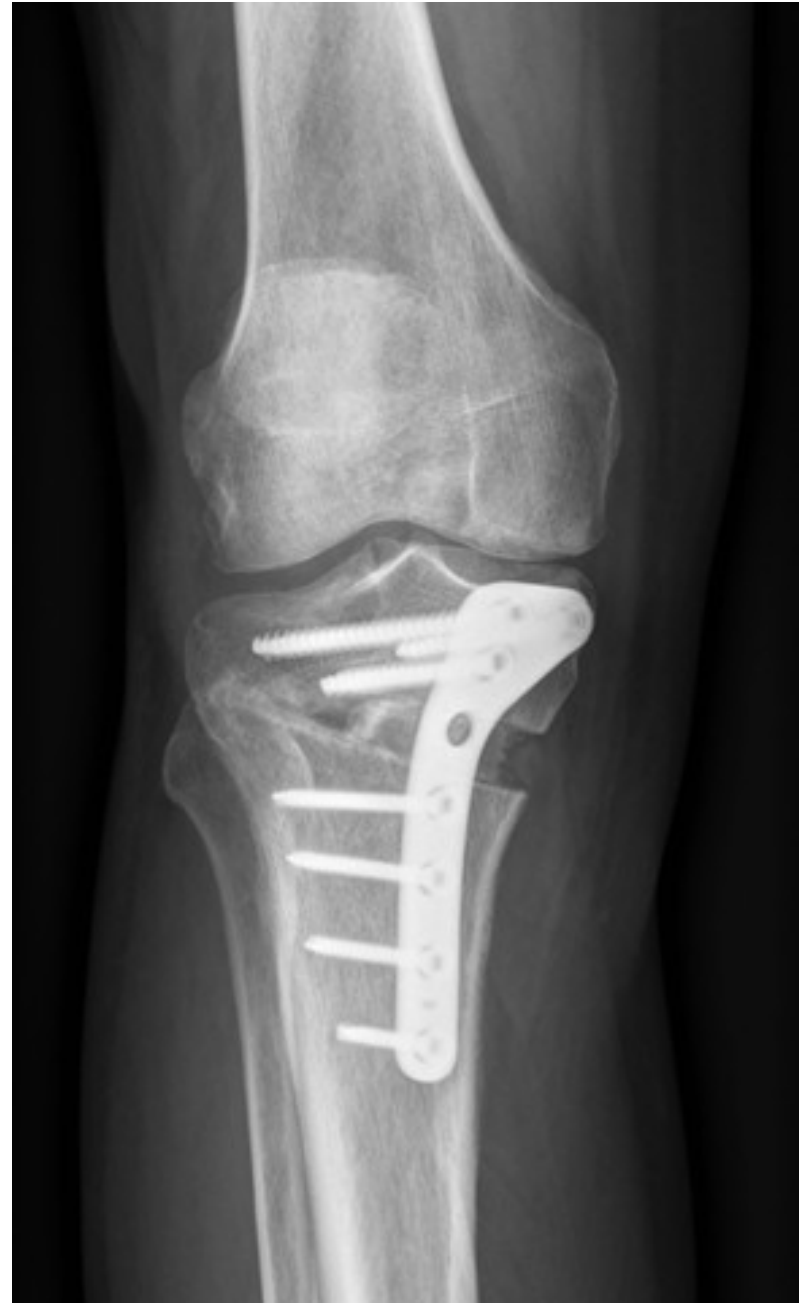Arthroskopie

- Více než 50% ortopedických operací je provedeno arthroskopicky
- Standartní výkony na koleni a rameni
- Vývoj hlezno, loket, kyčle, zápěstí
- Sportovní traumatologie – arthroskopická operativa

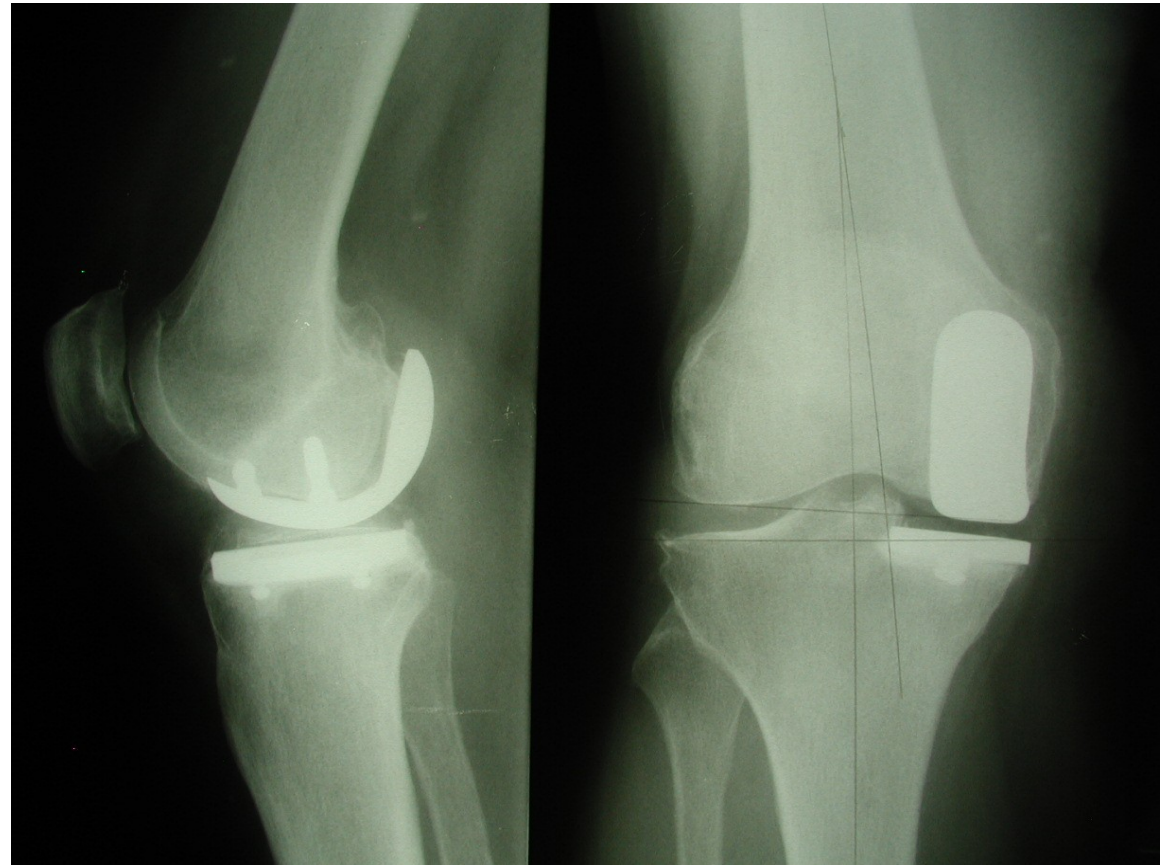
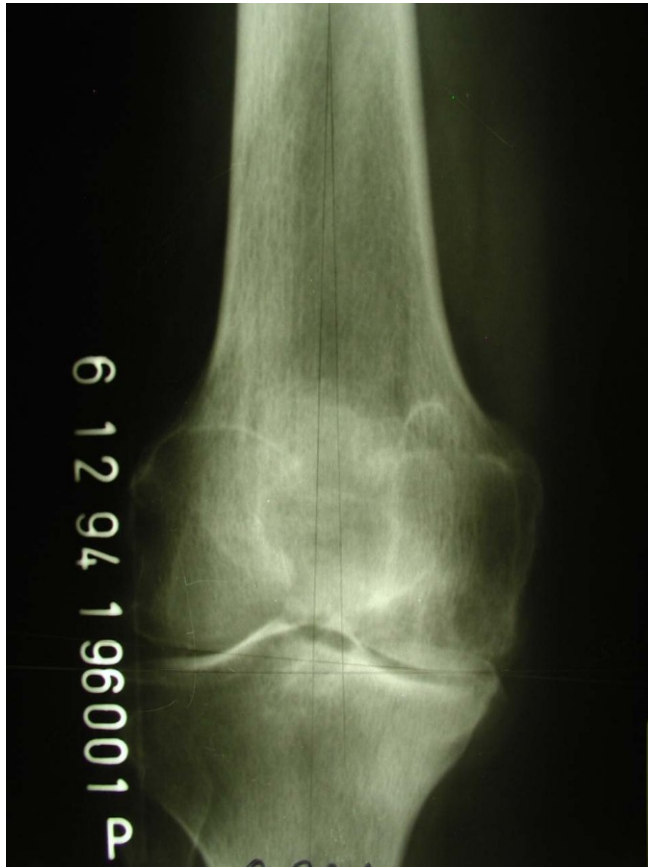Chirurgická léčba gonarthrosy

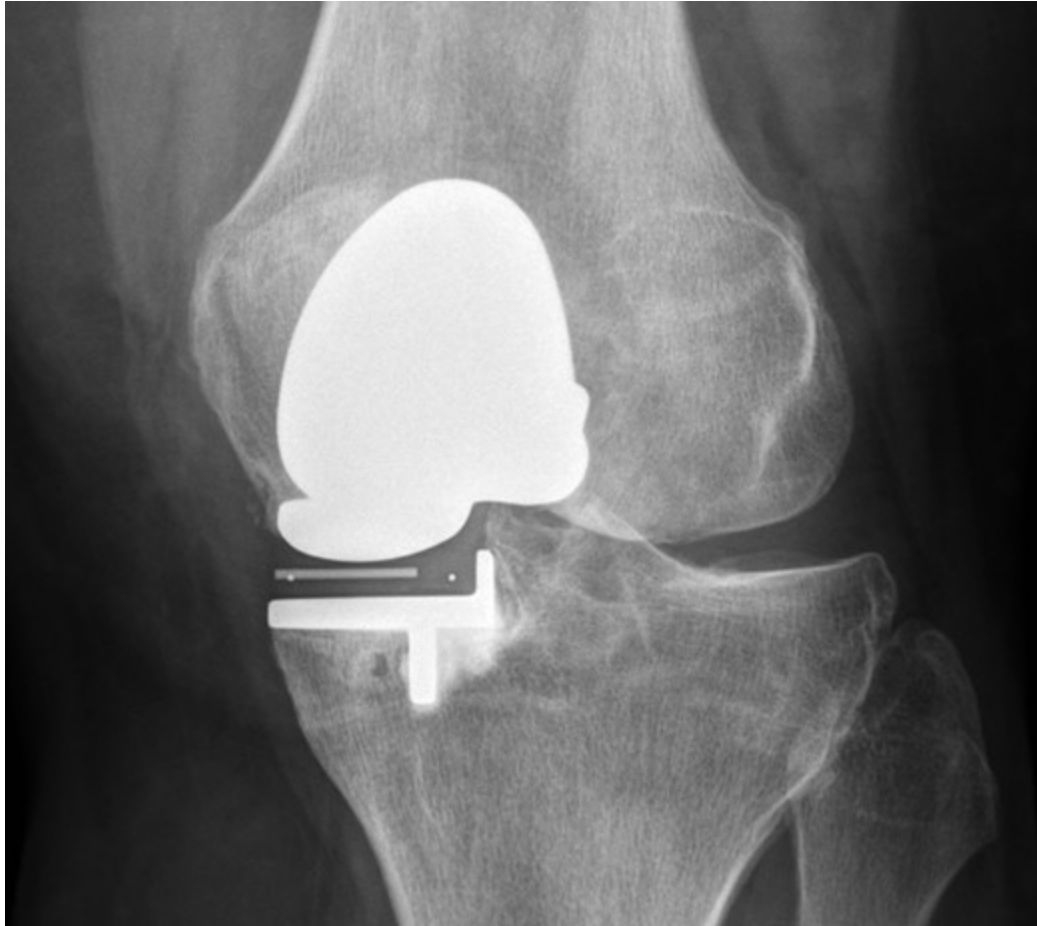
- časná synovektomie,
- ASC ME, debridement, coblatio,
- korekční OT,
- hemiartroplastika,
- totální endoprotéza,
- artrodéza

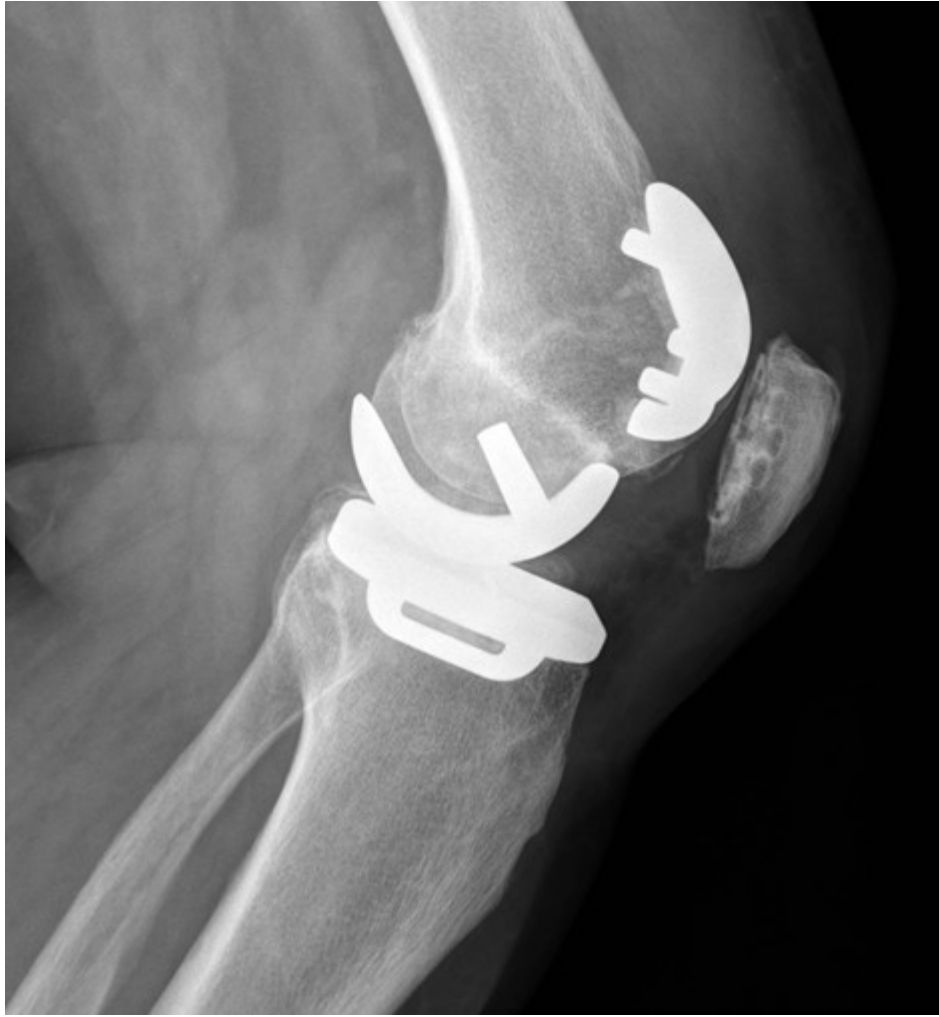Osteotomie



Hemiarthoplastika







TEP kolenního kloubu

