



Sportovní masáže

seminář

Mgr. Michaela Müllerová
FSpS MU

Svaly předloktí

PŘEDNÍ SKUPINA

1.vrstva

- m. pronator teres
- m. flexor carpi radialis
- m. palmaris longus
- m. flexor carpi ulnaris

2. vrstva

- m. flexor digitorum superficialis

3. vrstva

- m. flexor digitorum profundus
- m. flexor pollicis longus

4. vrstva

- m. pronator quadratus

LATERÁLNÍ SKUPINA

povrchová skupina

- m. brachioradialis
- m. extensor carpi radialis longus
- m. extensor carpi radialis brevis

hluboká vrstva

- m. supinator

ZADNÍ SKUPINA

povrchová skupina

- m. extensor digitorum
- m. extensor digiti minimi
- m. extensor carpi ulnaris

hluboká vrstva

- m. abductor pollicis longus
- m. extensor pollicis brevis
- m. extensor pollicis longus
- m. extensor indicis

Přední skupina – 1. vrstva

Pronující sval oblý (m. pronator teres)

Z: mediální epikondyl humeru, hákovitý výběžek ulny (*processus coronoideus ulnae*)

Ú: vnější okraj radia

FCE: pronace předloktí

Vřetenní ohýbač zápěstí (m. flexor carpi radialis)

Z: mediální epikondyl humeru

Ú: báze 2.-3. metakarpu (=záprstní kosti)

FCE: flexe zápěstí, radiální dukce, pomocná flexe loketního kloubu.

Dlouhý dlaňový sval (m. palmaris longus)

Z: mediální epikondyl humeru

Ú: RMF, palmární aponeuroza

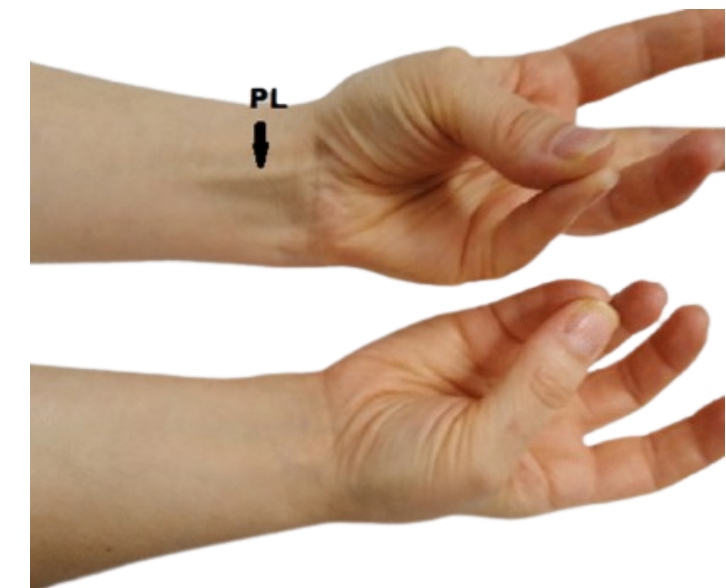
FCE: napíná palmární aponeurosu, pomocná flexe loketního kloubu a zápěstí


Loketní ohýbač zápěstí (m. flexor carpi ulnaris)

Z: mediální epikondyl humeru (=caput commune ulnare), olecranon, zadní okraj ulny

Ú: zápěstní kost hrášková


FCE: flexe zápěstí, ulnární dukce ruky



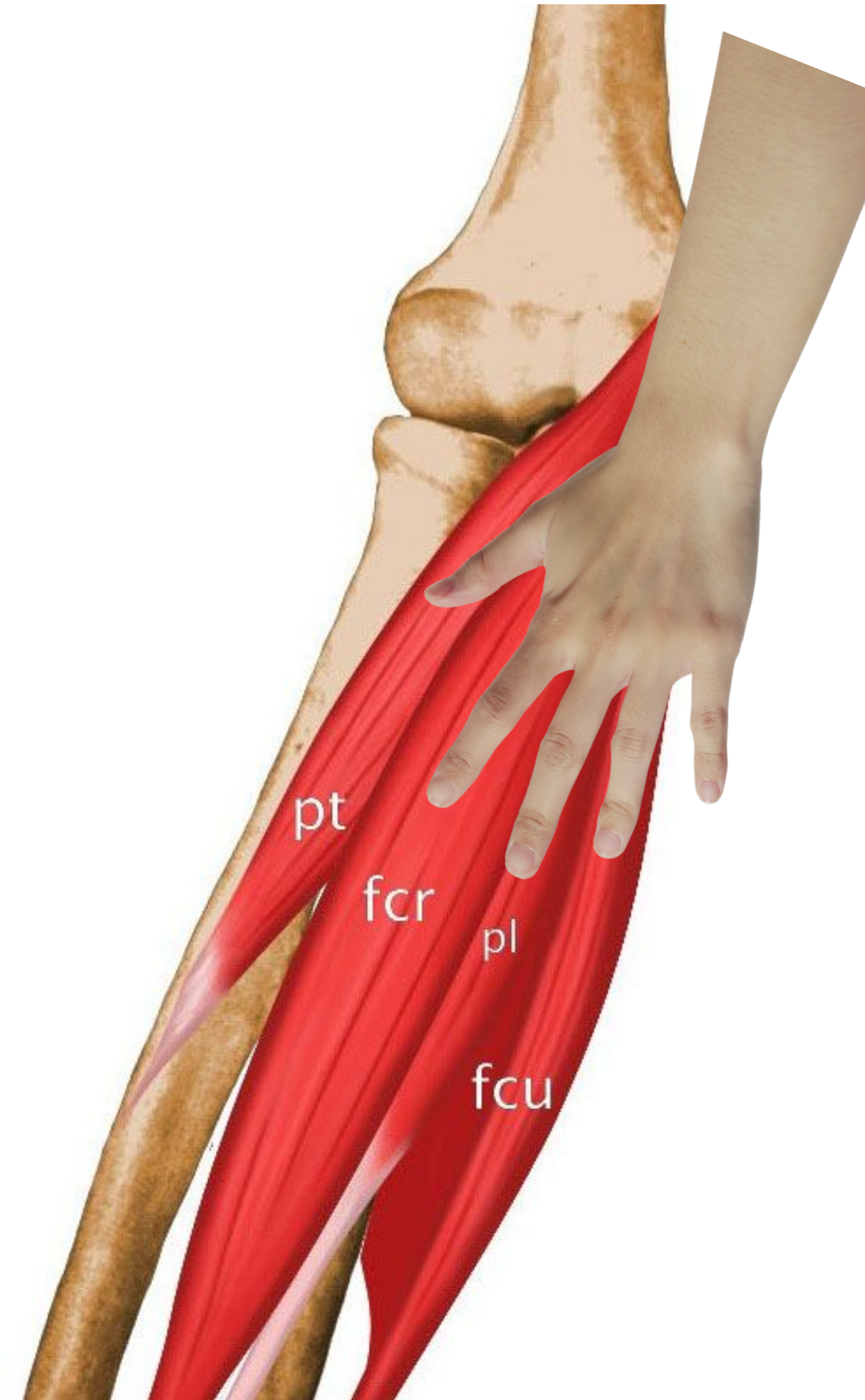


Caput commune ulnare

je společný začátek svalů u ulnárního epikondylu humeru.



*Vějíř první vrstvy svalů obecně vypadá jako levá ruka
přiložená dlaní na epicondylus
medialis – nejkratší palec představuje pronator teres
zanořující se hned do hloubky*



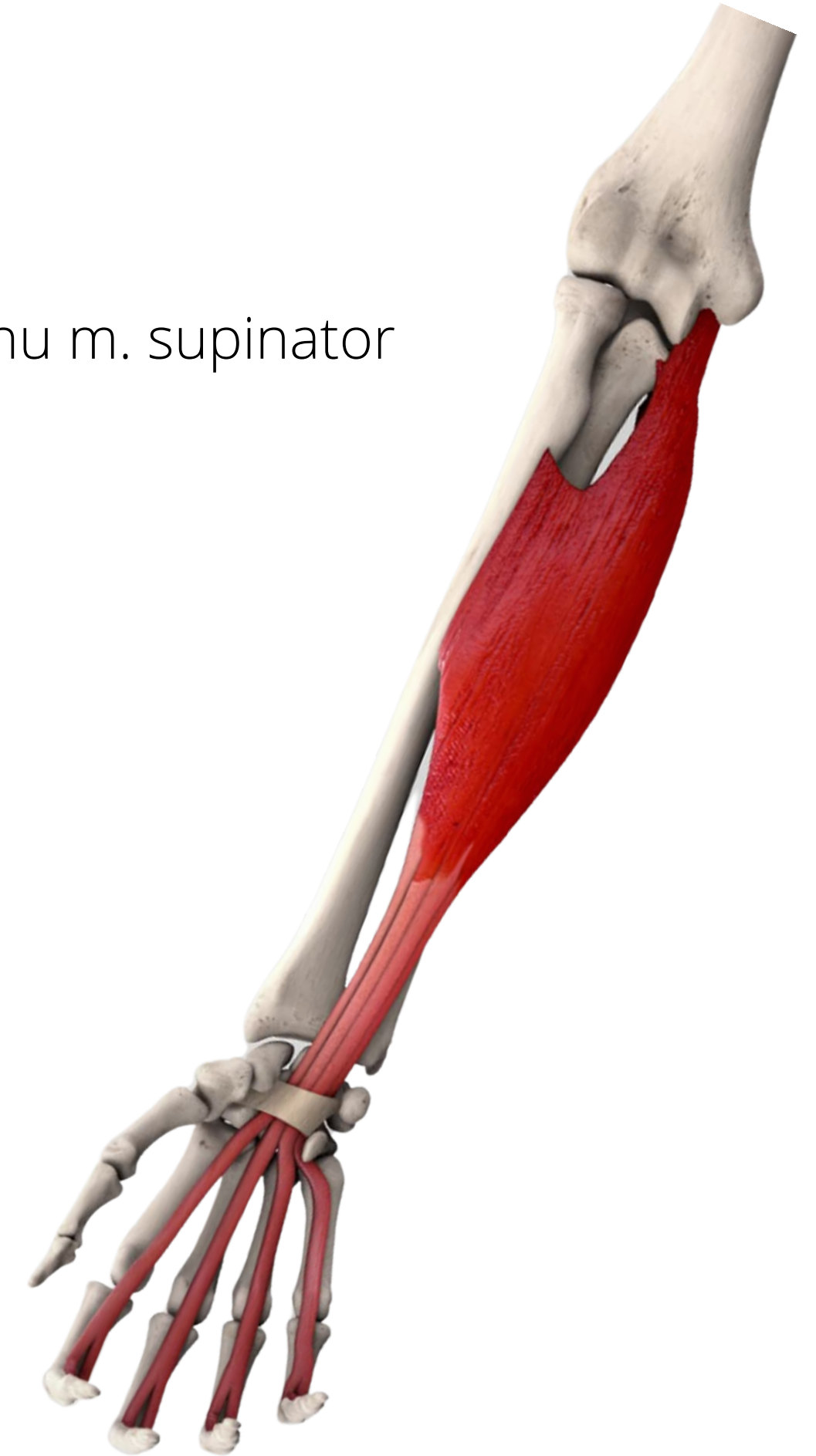Přední skupina - 2. vrstva

Povrchový ohýbač prstů (m. flexor digitorum superficialis)

Z: caput commune ulnare, lig. collaterale ulnare et ulna, radius při úponu m. supinator

Ú: střední phalangey II-V prstu

FCE: flexe proximálních interfalangových kloubů prstů



Přední skupina – 3. vrstva

Hluboký ohýbač prstů (m. flexor digitorum profundus)

Z: přední plocha ulny.

Ú baze distálního článku 2.–5. prstu

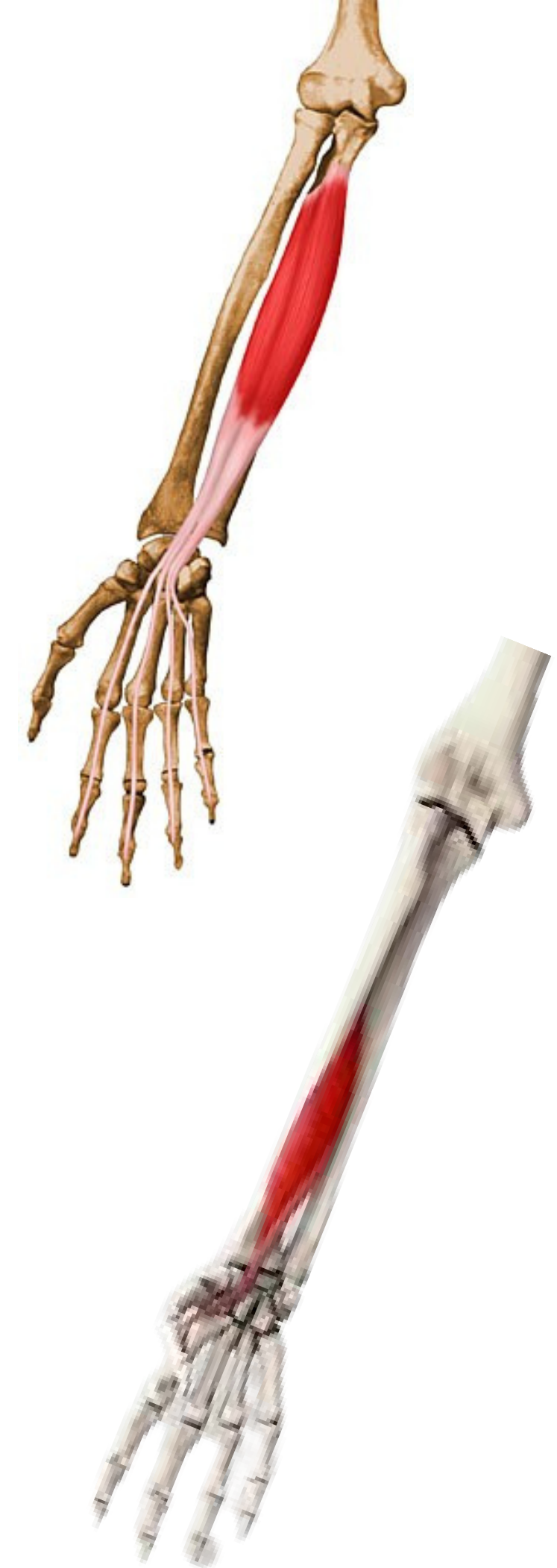FCE: flexe distálních interfalangových kloubů

Dlouhý ohýbač palce (m. flexor pollicis longus)

Z: přední plocha radia

Ú baze koncového článku palce

FCE: flexe v interfalangovém kloubu palce



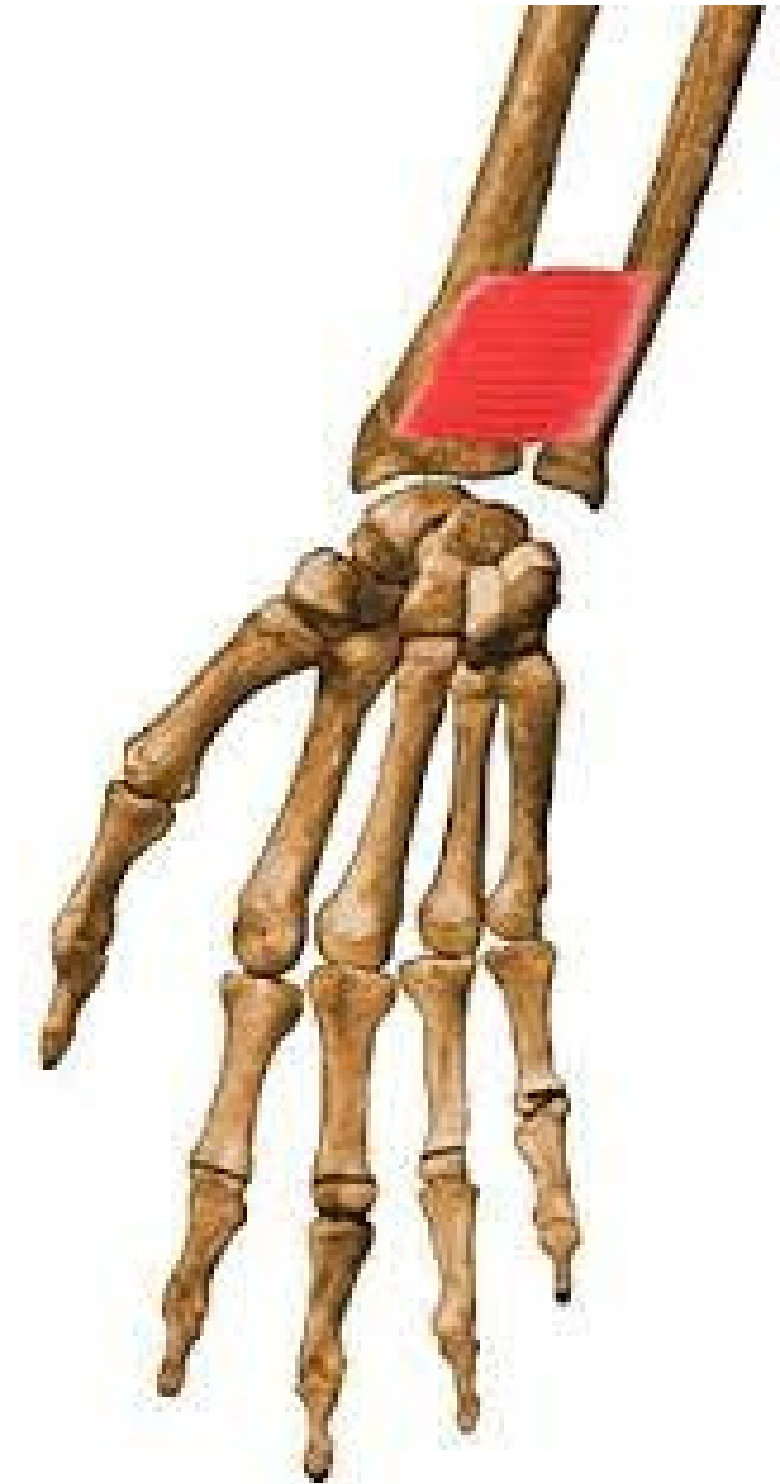
Přední skupina - 4. vrstva

pronující sval čtyřhranný (m. pronator quadratus)

Z: přední hrana ulny

Ú: palmární strana radia

FCE: pronace předloktí



Laterální skupina- povrchová vrstva

Vřetenopažní sval (m. brachioradialis)

Z: crista supracondylaris lat. humeri

Ú: bodcovitý výběžek radia (*processus styloideus radii*)

FCE: supinace předloktí, silová flexe v loketním kloubu

Dlouhý vřetenní natahovač zápěstí (m. extensor carpi radialis longus)

Z: crista supracondylaris lat. humeri

Ú: distální strana báze 2. metacarpu

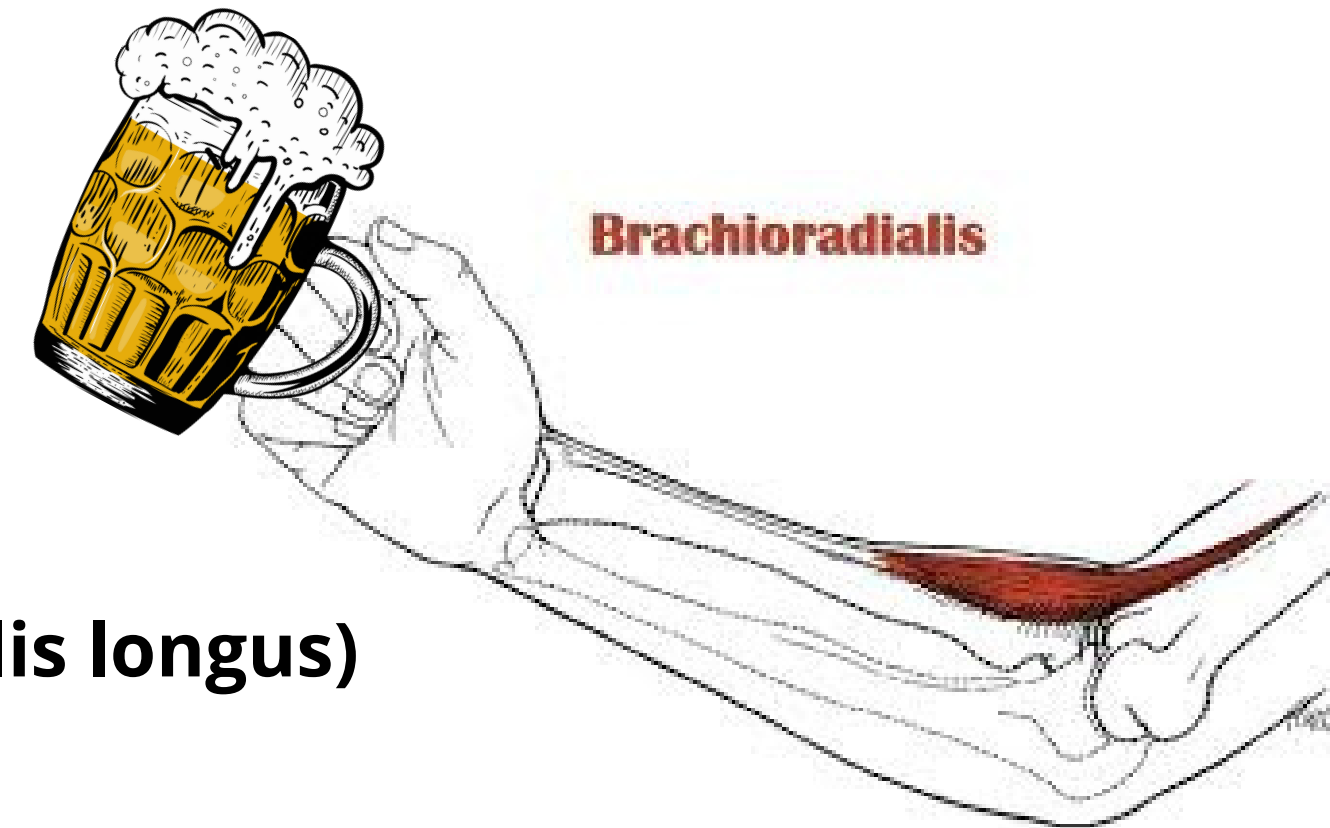
FCE: extenze a radiální dukce zápěstí

Krátký vřetenní natahovač zápěstí (m. extensor carpi radialis brevis)

Z: laterální epikondyl humeru, zevní postranní vaz a obkružující vaz

Ú: dorsální strana báze 3. metacarpu

FCE: extenze a radiální dukce zápěstí



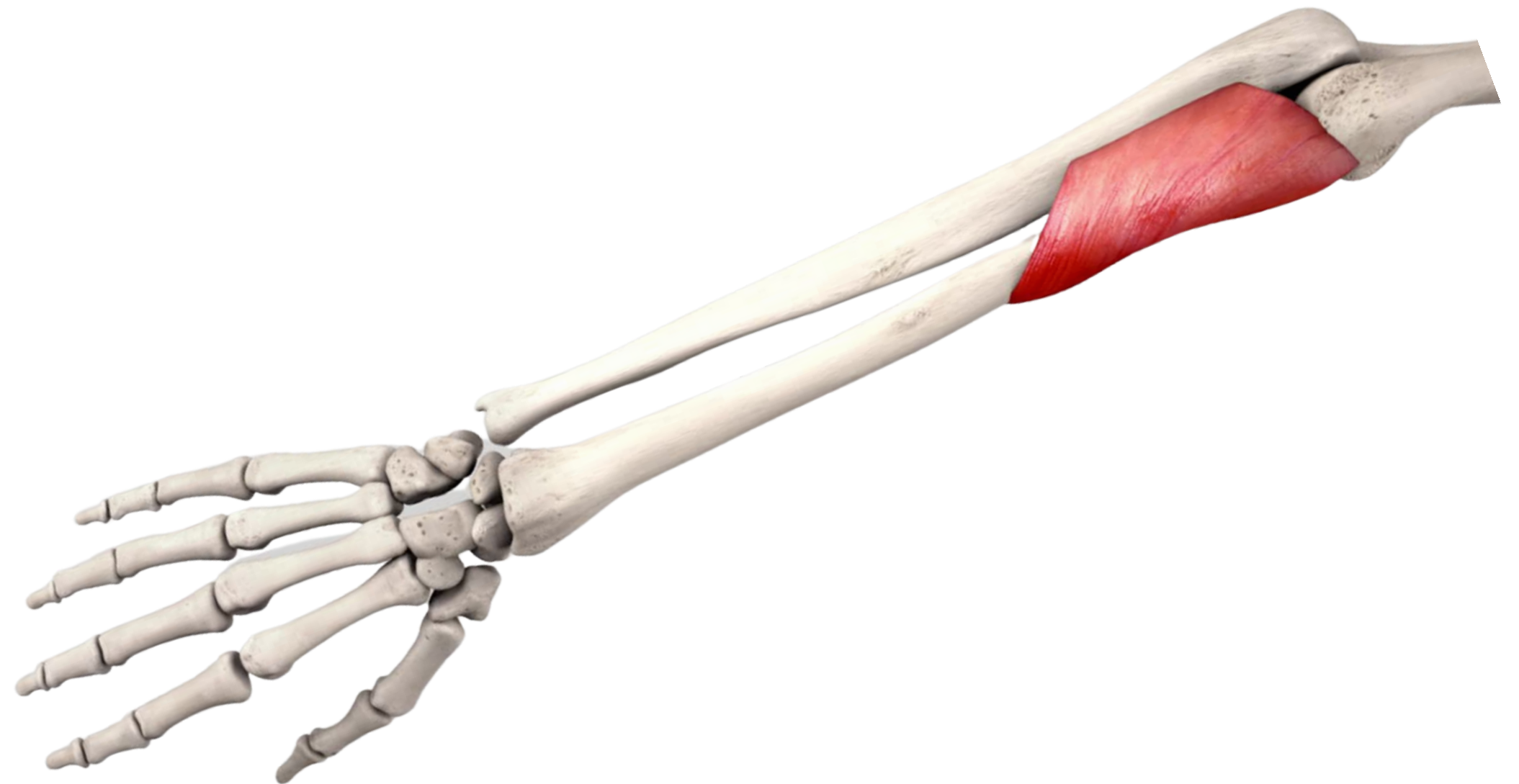
Laterální skupina–hluboká vrstva

supinující sval (m. supinator)

Z: laterální epikondyl humeru, část ulny, zevní postranní vaz a obkružující vaz

Ú: přední plocha radia

FCE: supinace



Zadní skupina – povrchová vrstva

Natahovač prstů (m. extensor digitorum)

Z: laterální epikondyl humeru

Ú: mediální a distální články 2.–5. prstu

FCE: extenze prstů, dorzální flexe zápěstí

Natahovač malíku (m. extensor digiti minimi)

Z: laterální epikondyl humeru

Ú: dorsální aponeurosa 5. prstu

FCE: extenze malíku

Loketní natahovač zápěstí (m. extensor carpi ulnaris)

Z: laterální epikondyl humeru, ulna

Ú: báze 5. metakarpu

FCE: dorzální flexe ruky, ulnární dukce (*spolu s m. flexor carpi ulnaris*)

Zadní skupina – hluboká vrstva

Dlouhý odtahovač palce (m. abductor pollicis longus)

Z: zadní strana ulny a radia

Ú: baze palcového metakarpu

FCE: abdukce palce, pomocná abdukce palce

Krátký natahovač palce (m. extensor pollicis brevis)

Z: radius

Ú: proximální článek palce

FCE: extenze palce, pomocná abdukce palce

Dlouhý natahovač palce (m. extensor pollicis longus)

Z: zadní strana ulny

Ú: distální článek palce

FCE: extenze palce

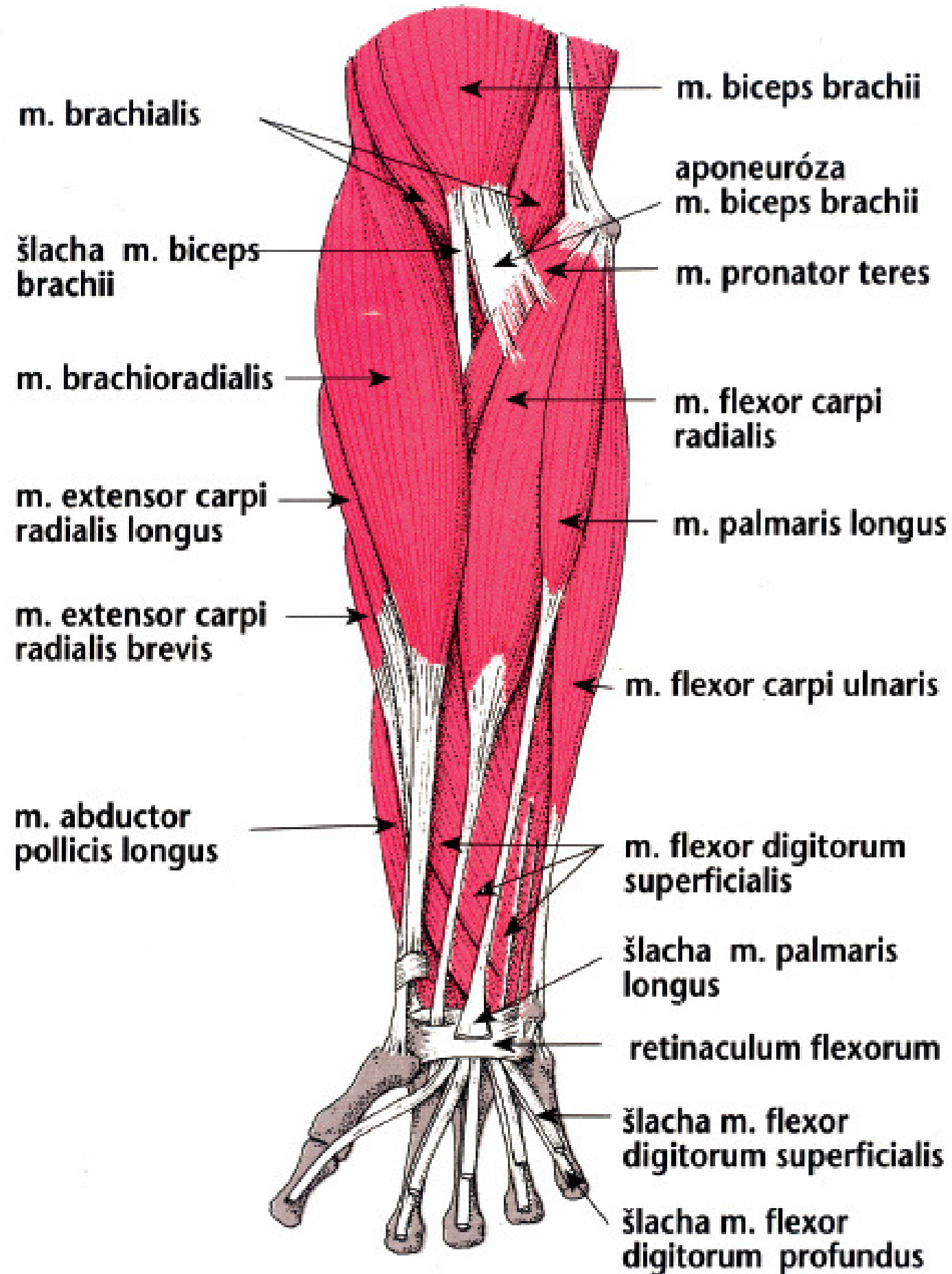
Natahovač ukazováku (m. extensor indicis)

Z: zadní strana ulny

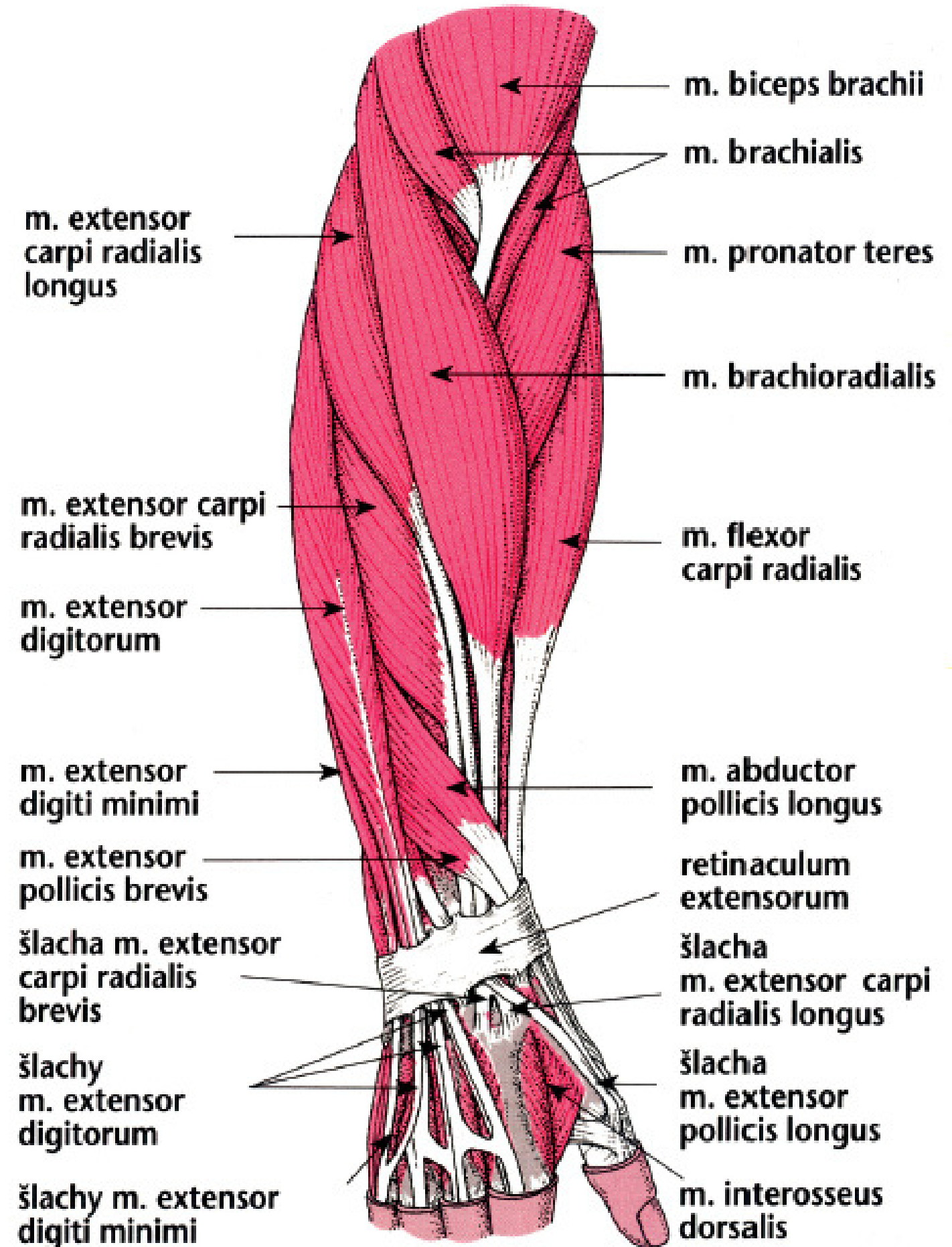
Ú: aponeurosa ukazováku

FCE: extenze 2. prstu

Supinační postavení



Pronační postavení



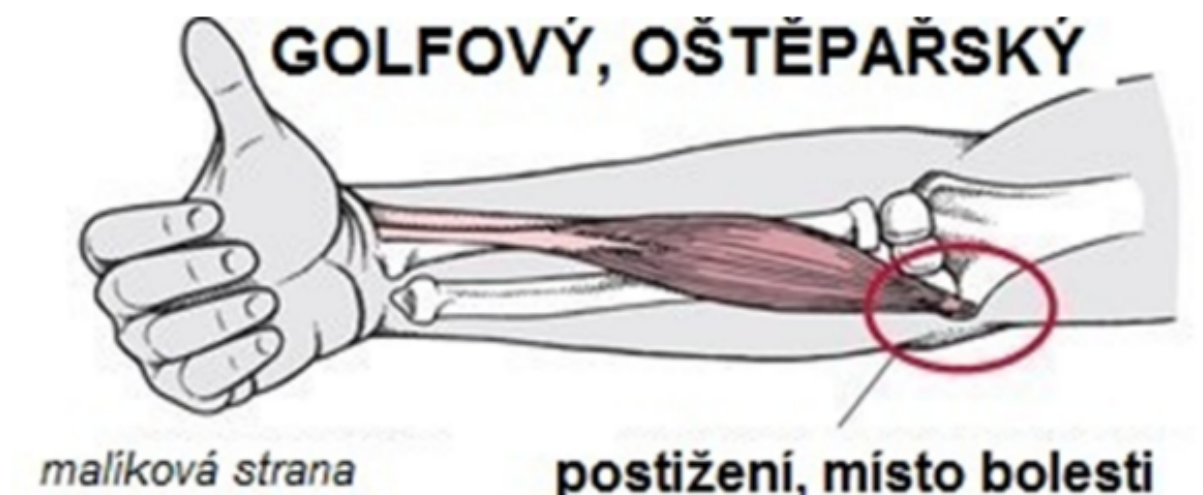
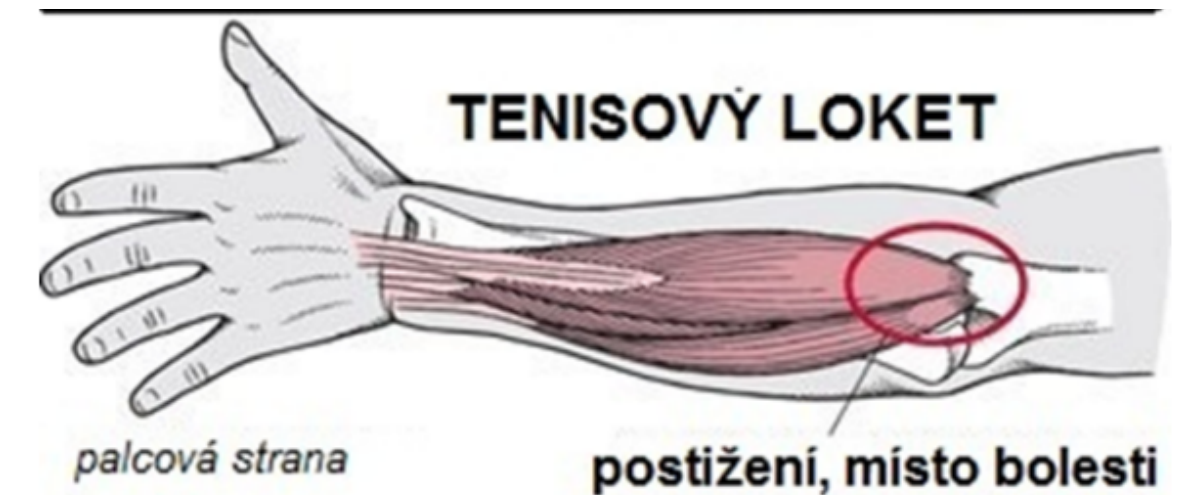
tenisový loket (časteji)

= laterální epikondylitida (na palcové straně)

- vzniká při jednorázovém nebo opakovaném dlouhodobém přetěžování (Postižení začátku extenzorů zápěstí, prstů a m. supinator)
- • při hraní tenisu, volejbalu, házené, při práci na počítači, šroubování a další manuální práce,...
- vyšší incidence u rekreačních tenistů nežli u vrcholových (chybné provedení)
- projevy : bolest při zátěži (především u extenze s radiální dukcí, supinace a stisk), otok, zarudnutí, zvýšená teplota v daném místě, bolest přenášející se do ramene, šíje, zápěstí, prstů
- chronické = déle než 6 týdnů

oštěpařský (golfový) loket

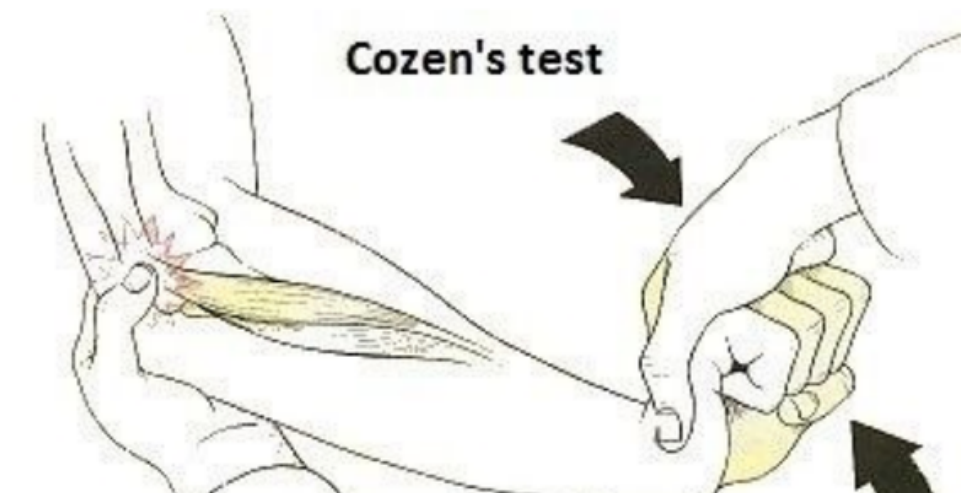
- = mediální (vnitřní) epikondylitida (na malíkové straně)
- typické pro hráče golfu, baseballu či oštěpaře a jiné sportovce (typický pohyb - hod)
- bolestivost při flexi prstů a zápěstí, pronaci v zápěstí (otáčení dlaně směrem dolů)



Diagnostické testy

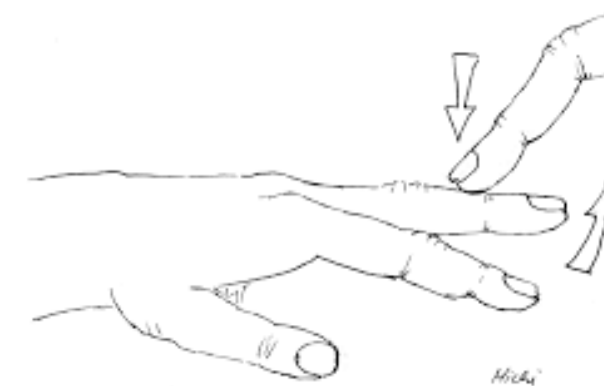Cozen test

- výchozí pozice: loket ve flexi okolo 90°, položený volně na podložce (stole), ruka je v pěsti
- Provedení: pronace předloktí a radiální dukce v zápěstí, pacient se snaží o provedení dorsální flexe v zápěstí proti odporu
- selektivní vyšetření m. extensor carpi radialis longus et brevis
- Pozitivita: bolestivost v oblasti laterálního epikondylu



Stres test 3. prstu (Maudsley test)

- natažení prostředníčku proti odporu
- pozitivita - bolest vnějšího lokte



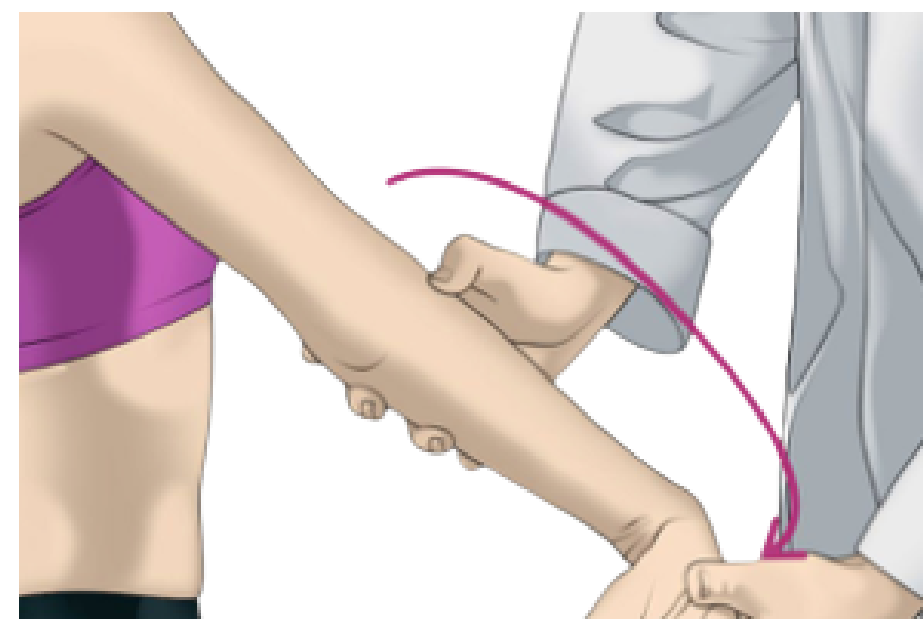


Polkův test (test zvedání židle/knihy)

- zvednutí předmětu o váze cca 2,5 kg
- v pronaci (dlaň dolů), zároveň přitáhnout loket k tělu - radiální epikondyl (tenisový loket)
- v supinaci (dlaň nahoru), zároveň přitáhnout loket k tělu - mediální epikondyl (golfový loket)
- pozitivita testu: bolest epikondylu

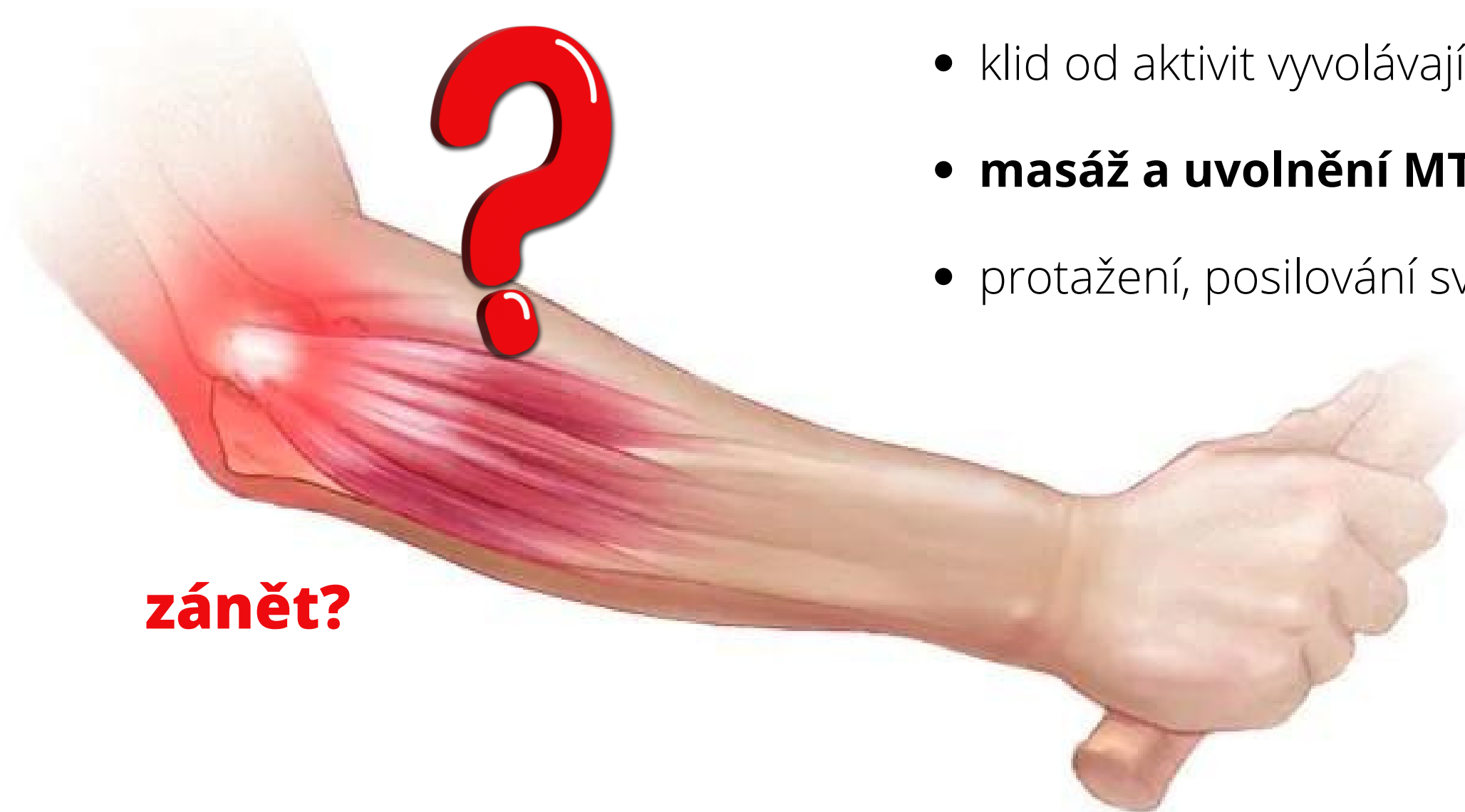Millsův test

- výchozí pozice: ve stoji, nahmatáme mediální epikondyl
- Provedení: pasivně provedeme supinaci předloktí, následně dorziflexi zápěstí a natažení v loketním kloubu
- pozitivita : bolest vnitřního lokte



Možnosti řešení

- lékař
- fyzioterapie (rázová vlna, ultrazvuk, mobilizace)
- ortézy, léky od bolesti, chlad, ...
- klid od aktivit vyvolávajících obtíže
- **masáž a uvolnění MTrP**
- protažení, posilování svalů předloktí (exentrické/koncentrické)



zánět?

1. úvodní trení celé HKK

- jednou rukou v úchopu (předloktí - triceps - rameno - biceps - předloktí)
- celými plochami dlaní

2. prsty

- vytírání
- roztírání
- nůžkový hmat
- protlačování prsty (propletené)

3. hřbet ruky

- roztírání patkou, 4 prsty
- palci - vytírání metakarpů

4. dlaň

otočená nahoru

- tření obtahováním
- vytření dlaně patkou
- roztírání palci
- protažení dlaně do stran palci
- provrtávání pěstí

5. zápěstí

- roztíráním thenarem (po stranách)
- obkružování palci (po stranách)
- vytírání a roztírání plošným tlakem prstů
- náramkový hmat

6. předloktí

- tření celou plochou dlaně (směrem k lokti)
- vytírání měkkou pěstí
- vytírání palci (bez pohybu/s pohybem v zápěstí)
- hnětení - finské A, B
- hnětení - uchopování odtahování
- hnětení - vlnovité
- "ždímání" ve vidlici

7. Pohyby v kloubech

- flexe, extenze, dukce, ...
- protažení prstů
- vychvění prstů

8. závěrečné tření (přechodné tření pokud pokračujeme masáží paže)

9. Biceps

pozice v extenzi lokte

- tření přes ruku
- vytírání dlaní
- vytírání měkkou pěstí
- vytírání předloktím
- vytírání/roztírání palci

pozice ve flexi (spojené ruce na břicho)

- uchopování odtahování
- vlnovité hnětení
- smetání
- vějířovité tepání

12. Loket

- roztírání patkou
- roztírání palci

13. Triceps

pozice - paže opřené o protilehlé rameno

- vytírání přes ruku
- finské A, B
- uchopování odtahování
- vlnovité hnětení
- smetání
- vějířovité tepání, ..

9. vytrásání celé HKK

10. závěrečné tření