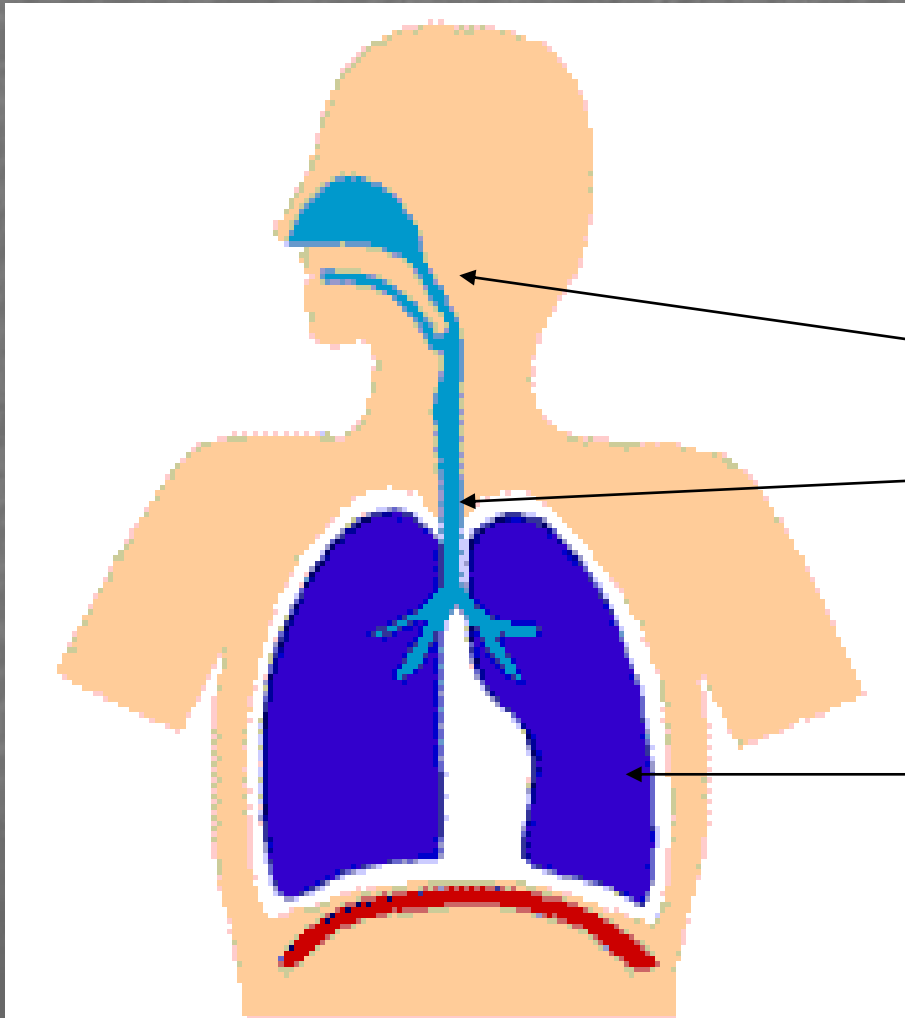


Dýchací systém



Dýchací cesty:

- horní

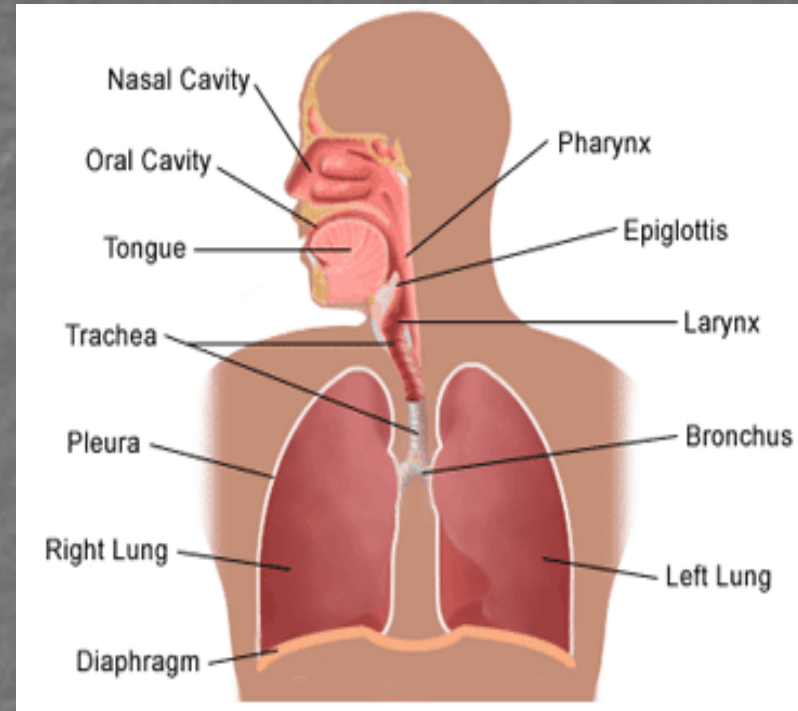
- dolní

Respirační oddíl
plic

Dýchací cesty

(vedou a upravují vdechovaný vzduch):

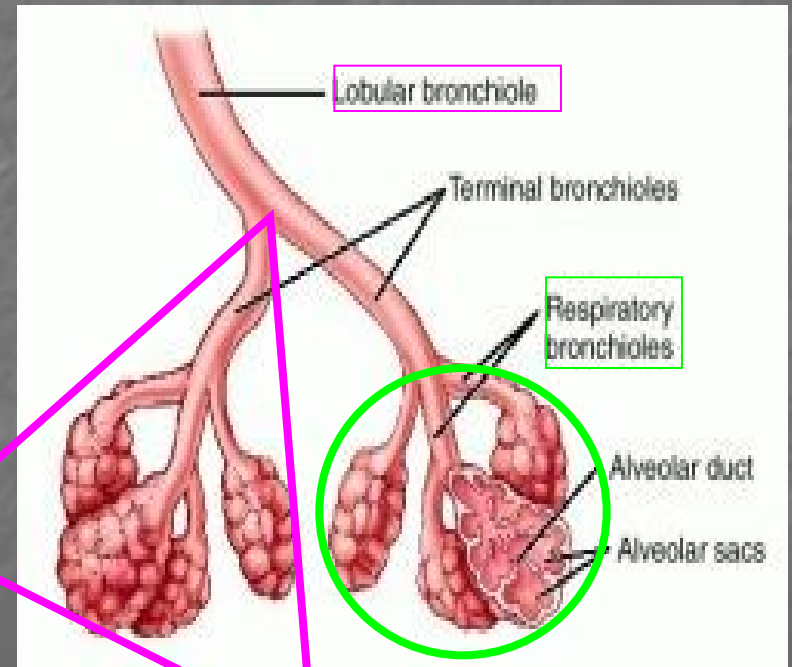
- Dutina nosní
- Nosohltan
- Hrtan (larynx)
- Průdušnice (trachea)
- Průdušky (bronchy)
- Průdušinky (bronchioly)



Respirační oddíl

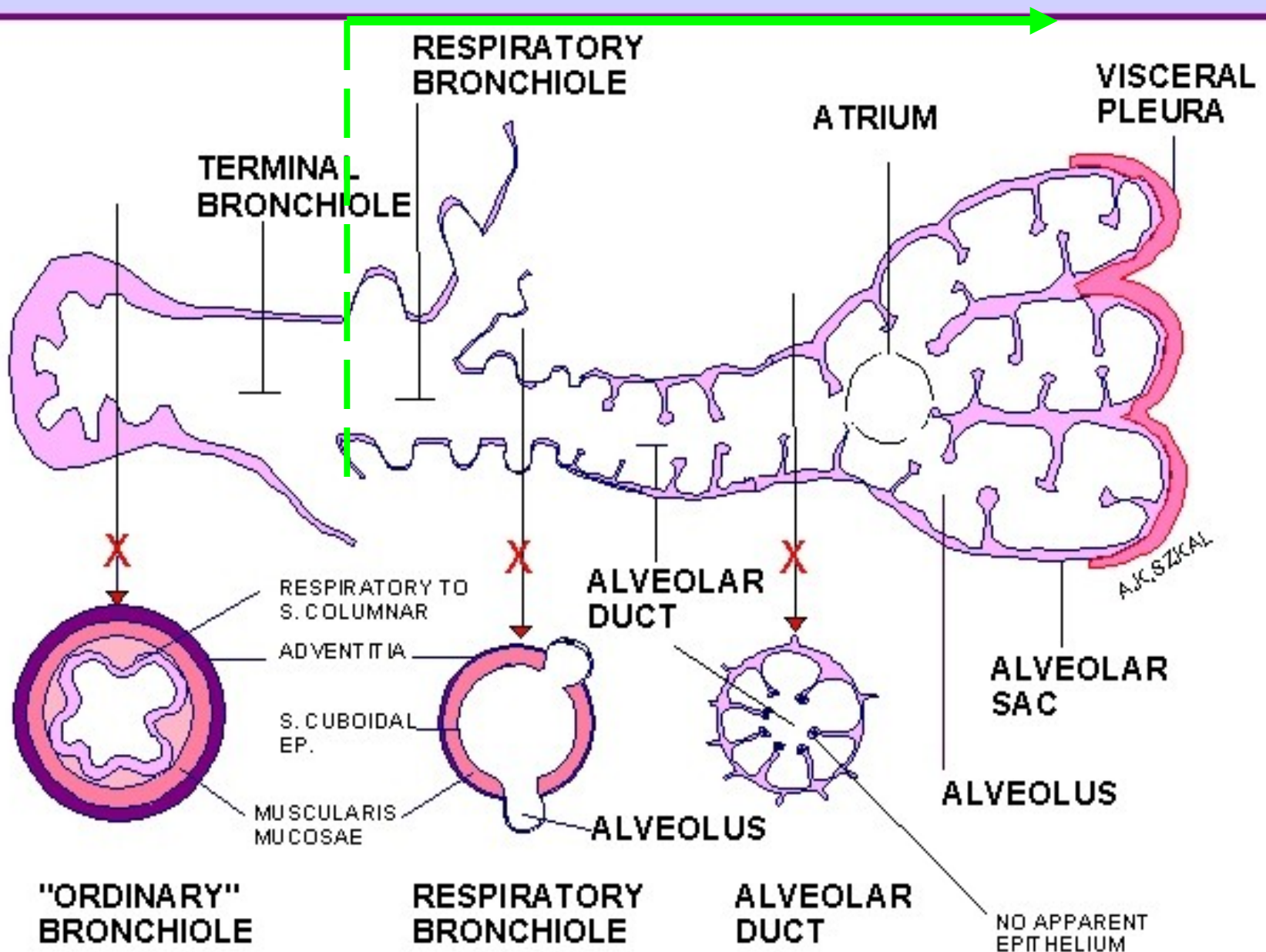
(transport dýchacích plynů):

- respirační bronchiolus
- ductus alveolaris
- atrium
- sacculus alveolaris
- alveolus



Plicní lalůček (lobulus pulmonalis)

Respirační oddíl

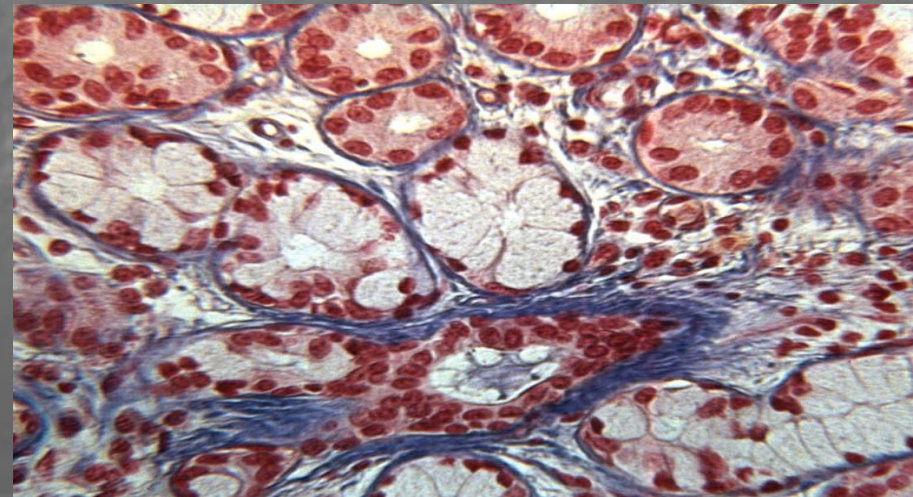


Dýchací cesta:

1. **Vyztužená stěna (chrupavka, event. kost)**
2. **Sliznici kryje víceřadý cyl. epitel s řasinkami**
3. **Funkce – vedení a úprava vzduchu:
odstranění vdechnutých částic – hlen
zvlhčení – smíšené žlázy
ohřev – venózní pleteně**


Sliznice

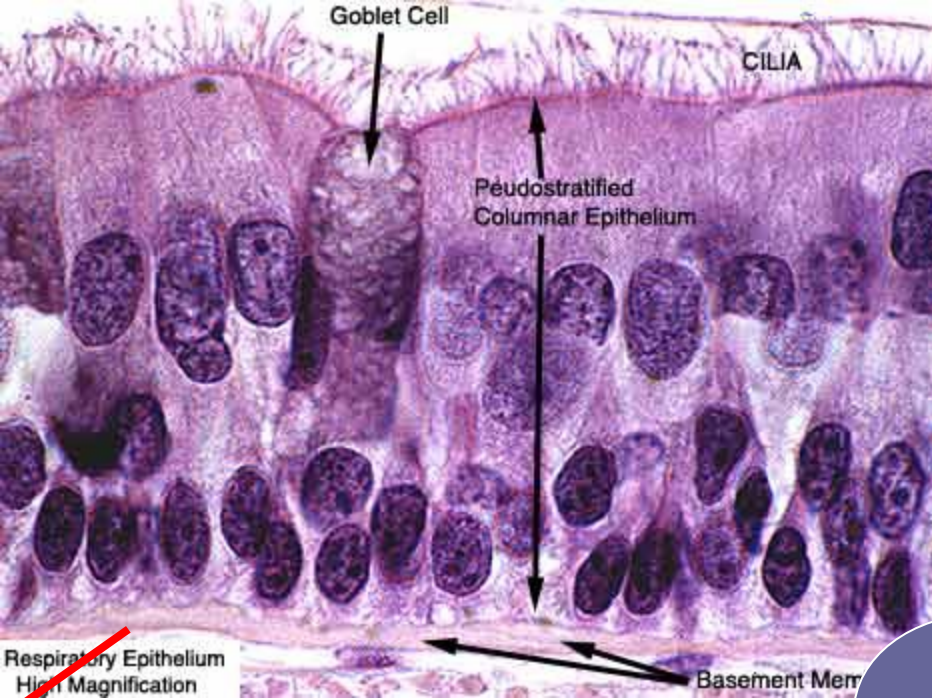
- **Epitel:** víceřadý cylindrický s řasinkami a pohárkovými buňkami
- **lamina propria mucosae** (řídké kolag. vazivo s **elastickými vlákny** v hlubších vrstvách, **smíšené žlázy**, lymfocytární infiltrace a lymfatické folikuly)





- Epitel dýchacích cest = **víceřadý cylindrický s řasinkami a pohárkovými buňkami**
X
- **Respirační epitel** (v alveolech)
 - 2 typy alveolárních buněk (I a II = membranózní a granulovaný pneumocyt)





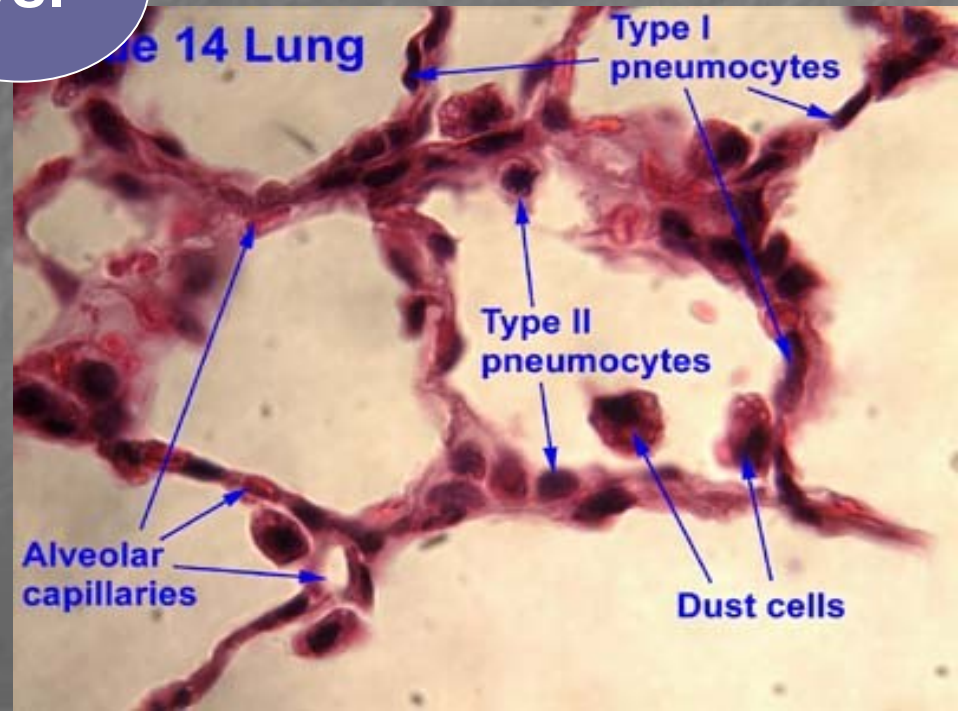
Ep. dýchacích cest

V: cavum nasi, nasopharynx, larynx, trachea, bronchy a bronchioly

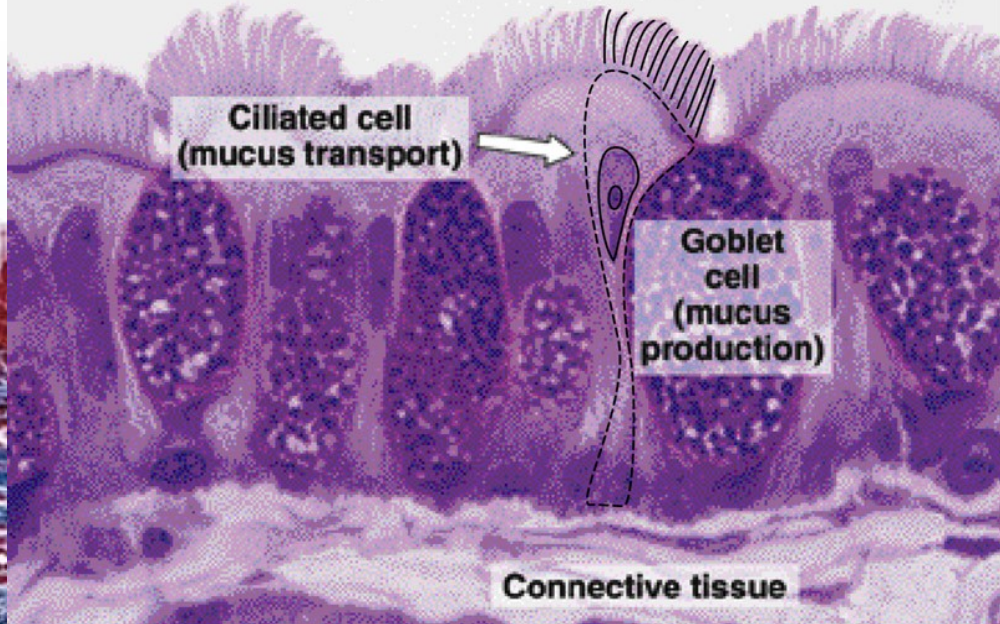
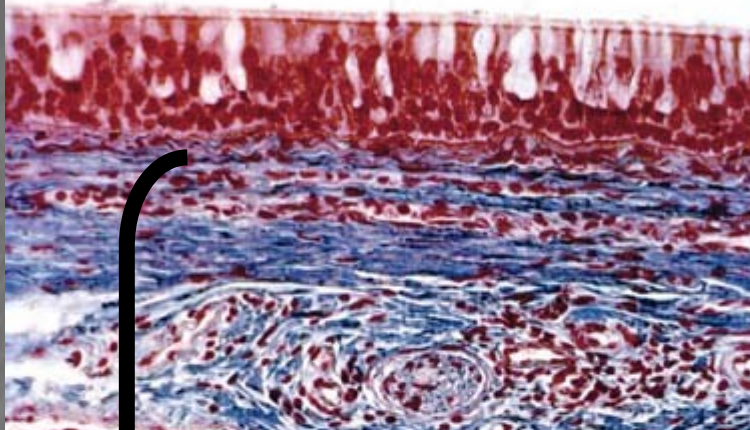
vs.

Respirační ep.

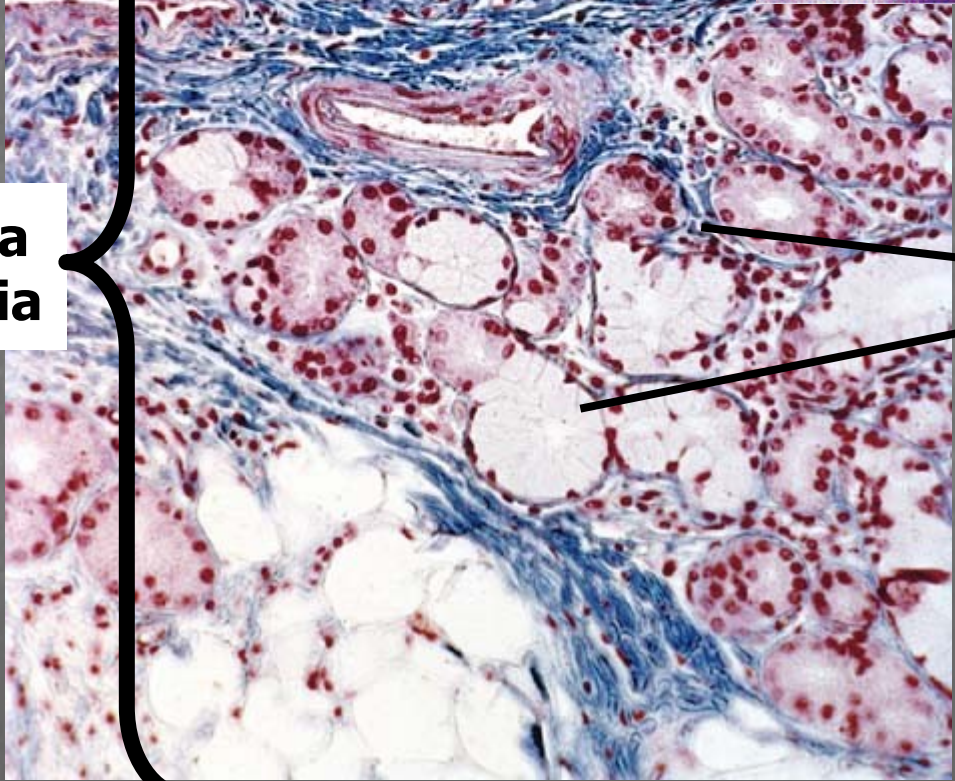
jen
v alveolech



epitel



lamina propria

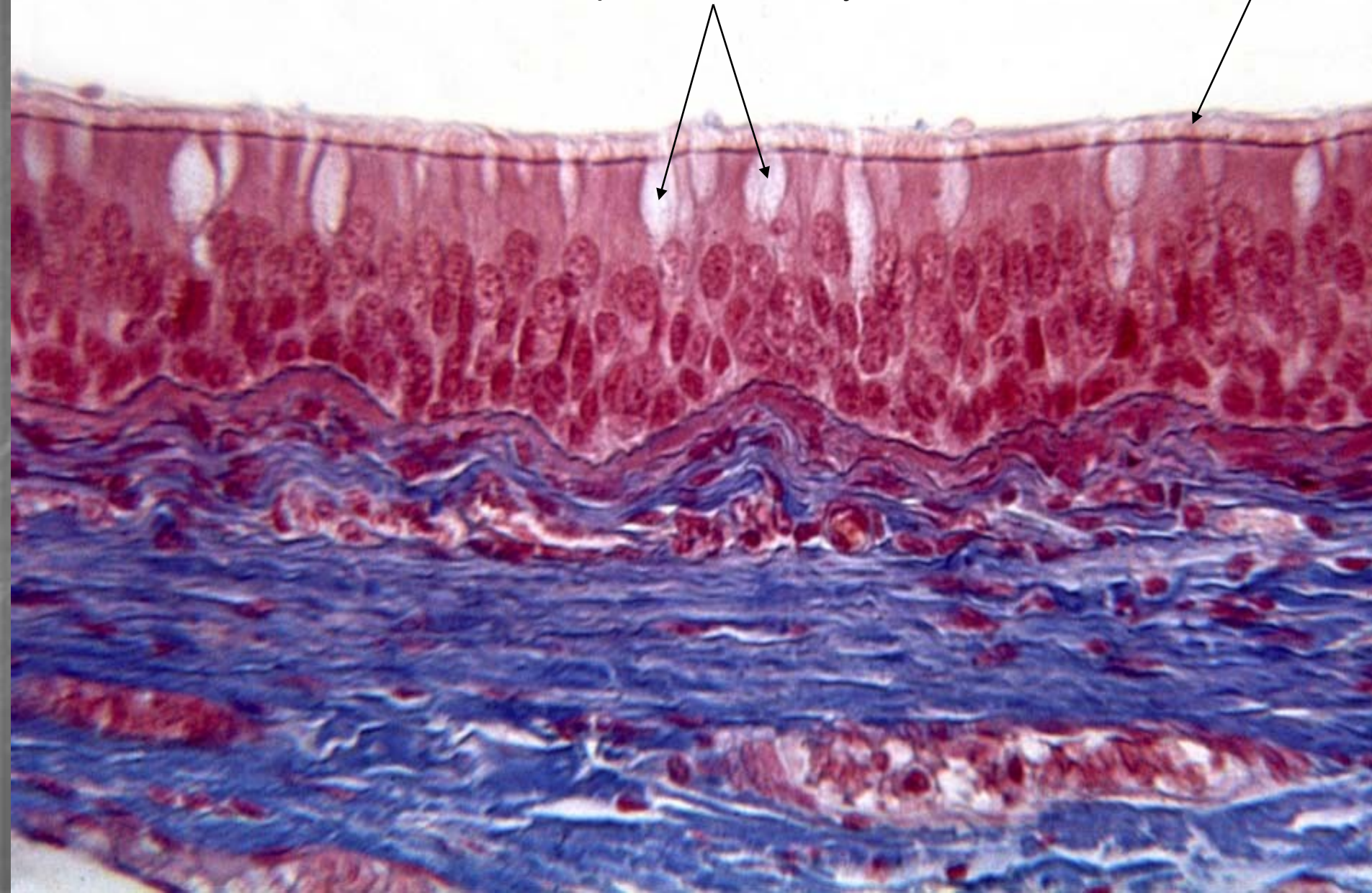


Smíšené žlázy

Trachea (Azan)


pohárkové buňky

řasinky

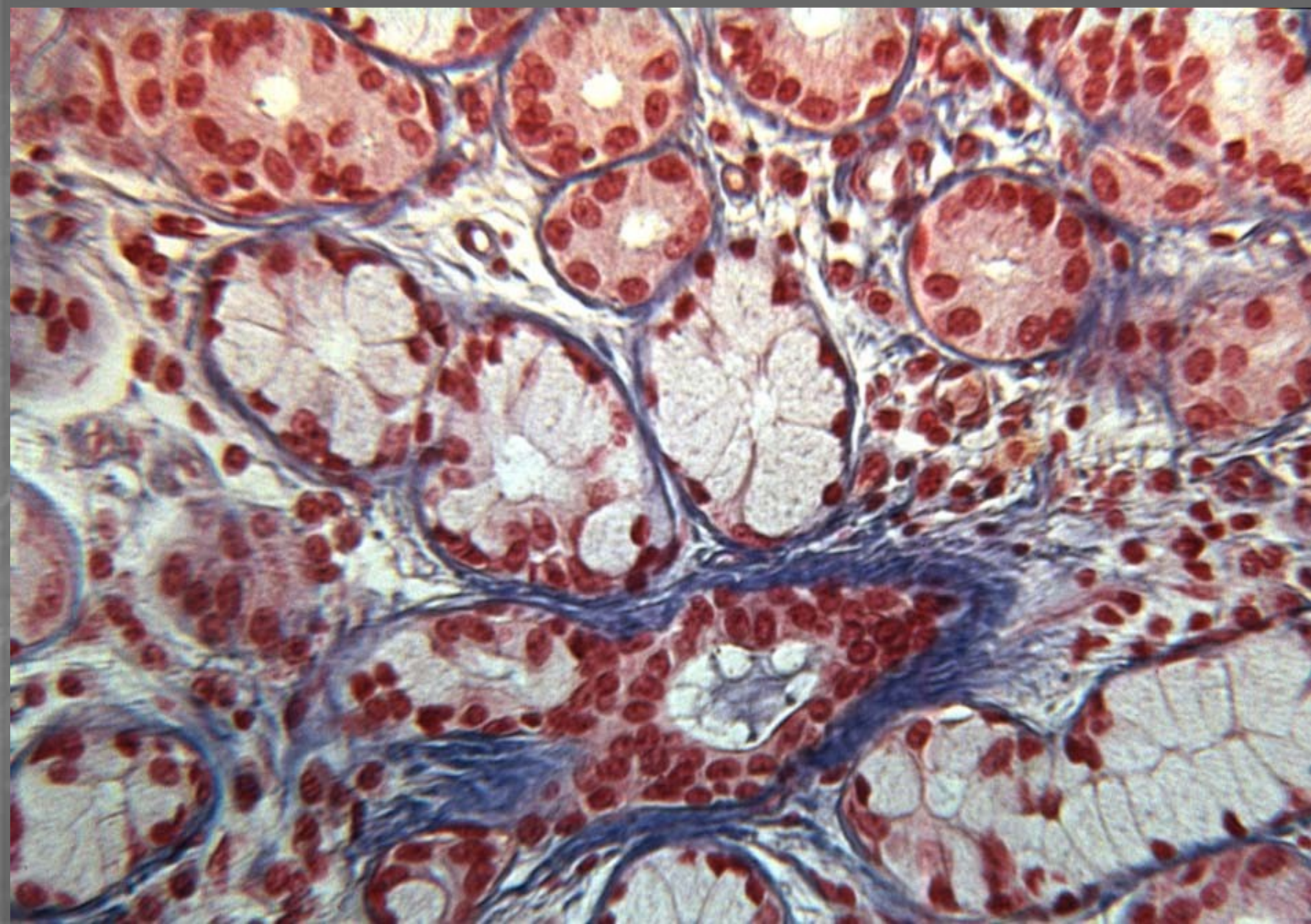




Buňky s řasinkami (SEM)



Smíšené žlázy v lamina propria

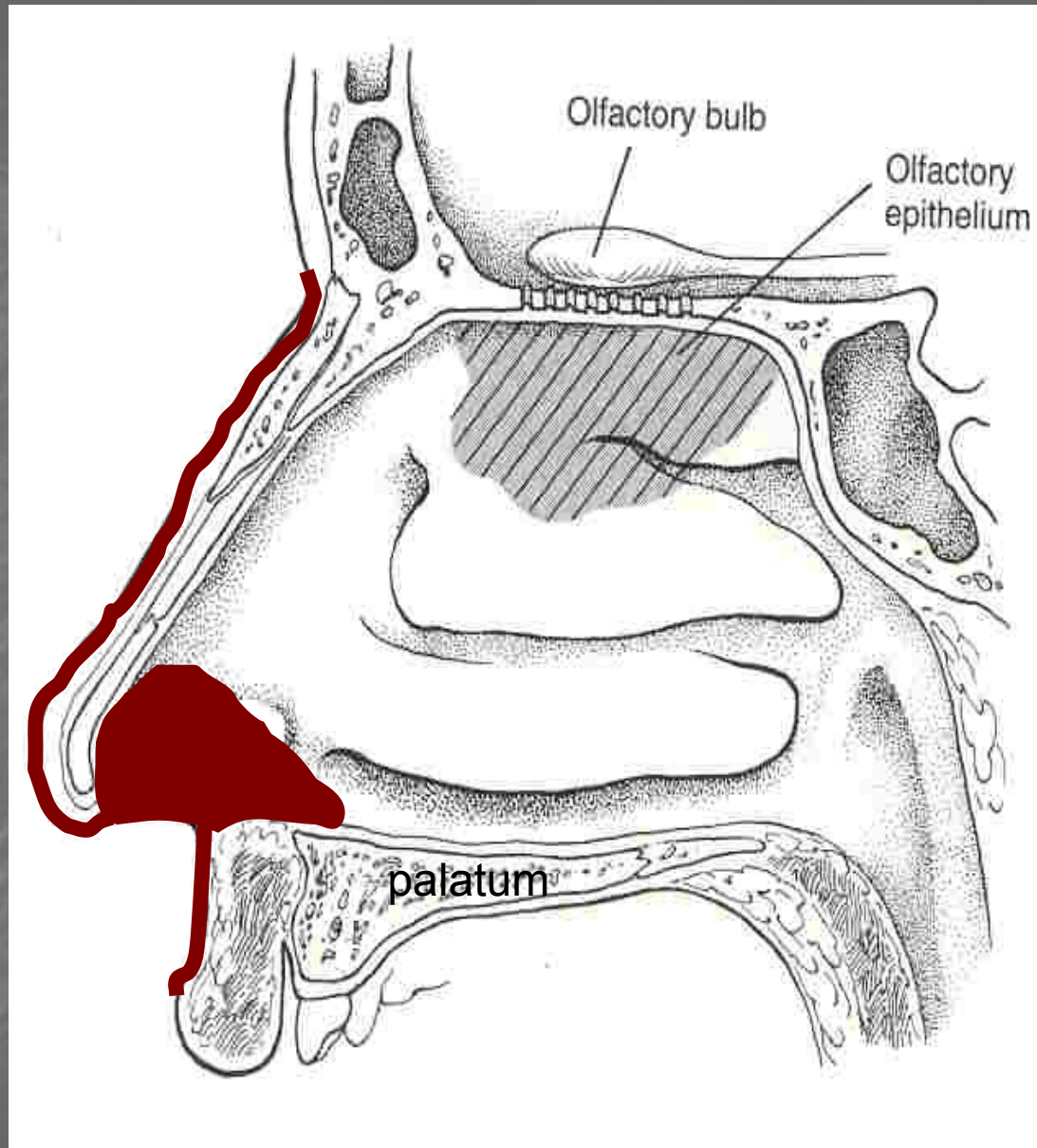


Dutina nosní

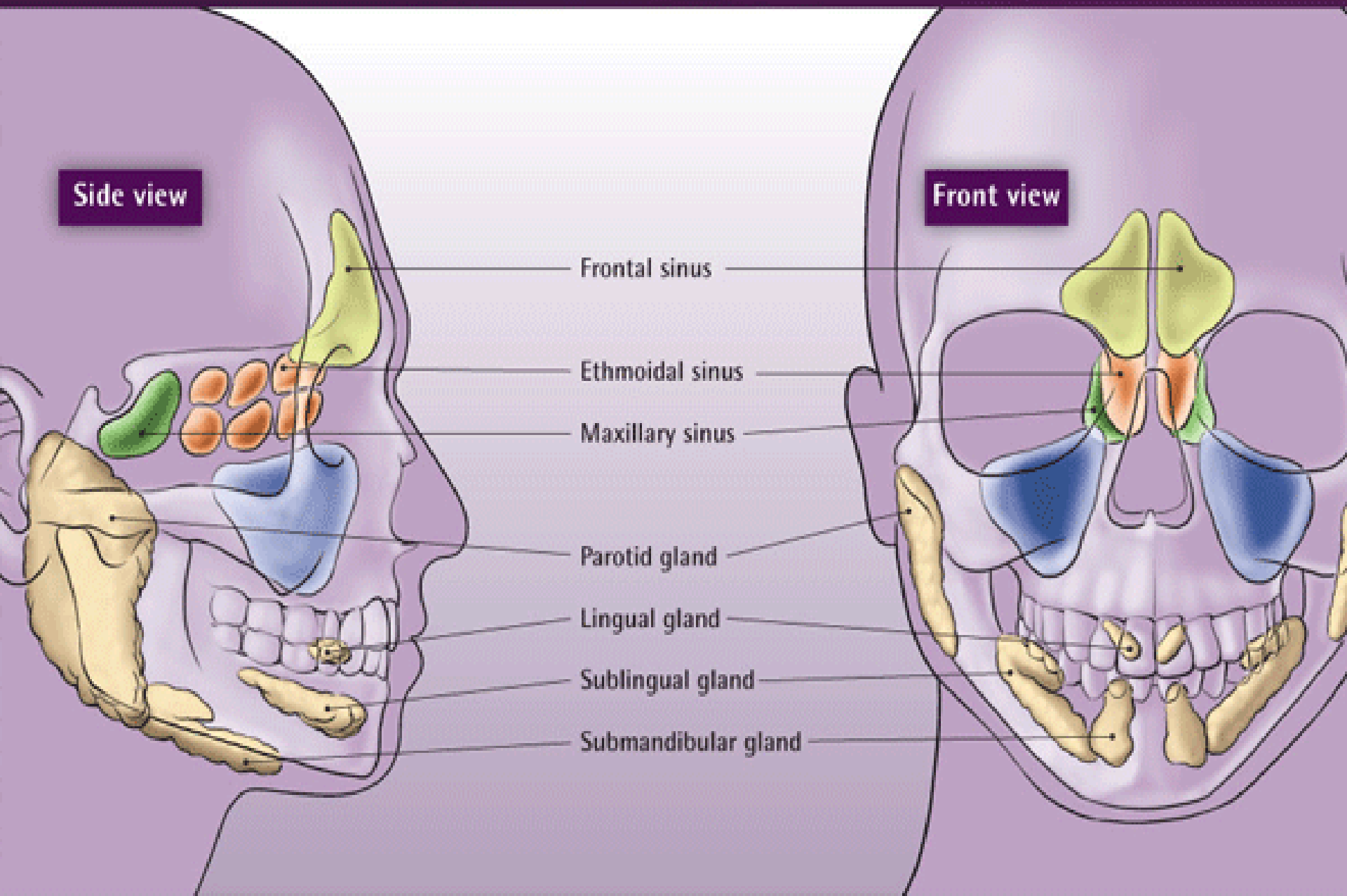
- **vestibulum nasi**
(kůže + vibrisae)
- **cavum nasi proprium:**
 1. **regio respiratoria**
sliznice dých. cest,
venózní plexus
 2. **regio olfactoria**
smyslový epitel,
serózní tubulózní žlázy
(gll. Bowmani)

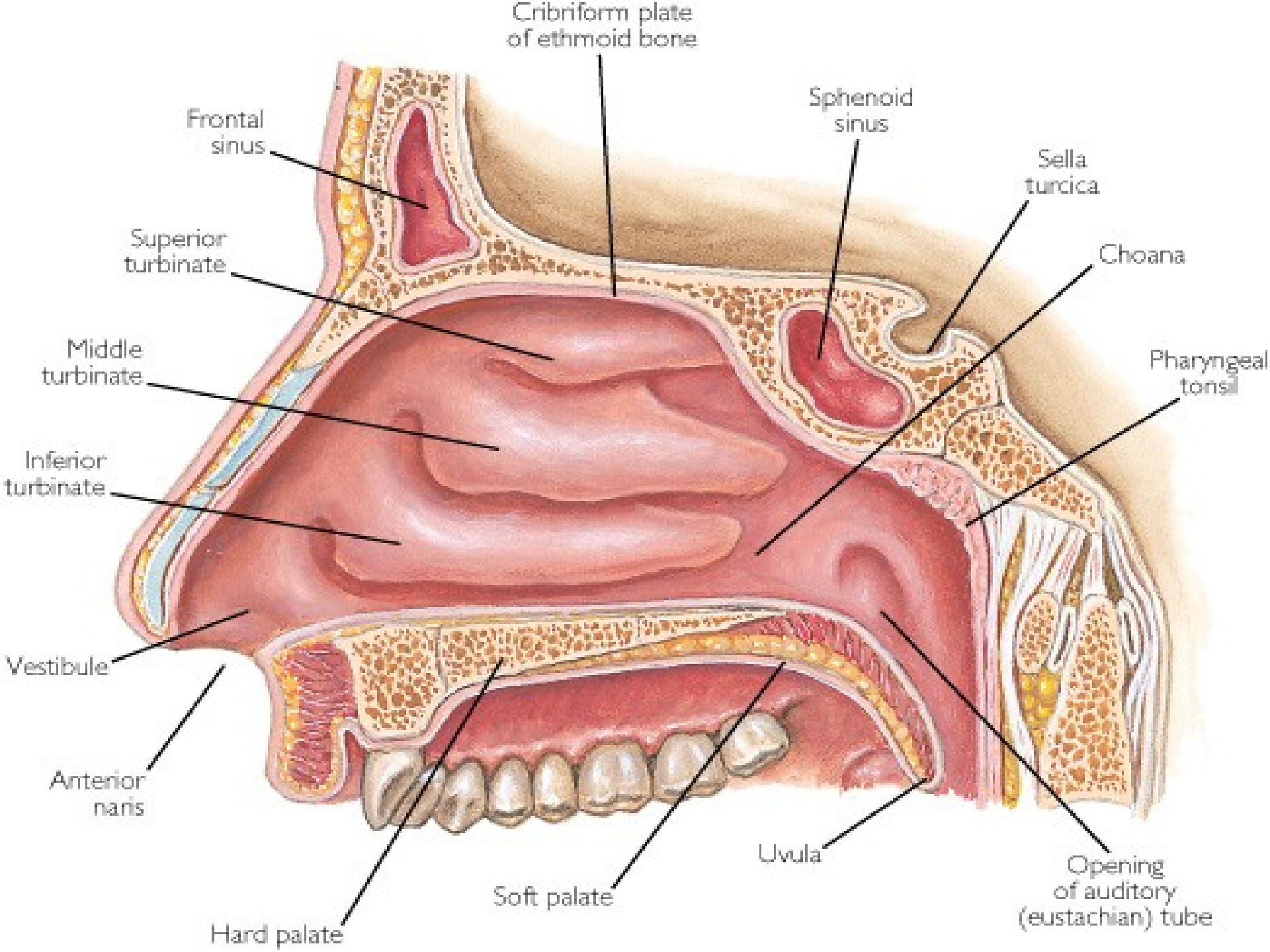
*Podklad sliznice: kost,
chrupavka,
Tela submucosa CHYBÍ*

- sinus paranasales
- nasopharynx



Paranasální sinusy





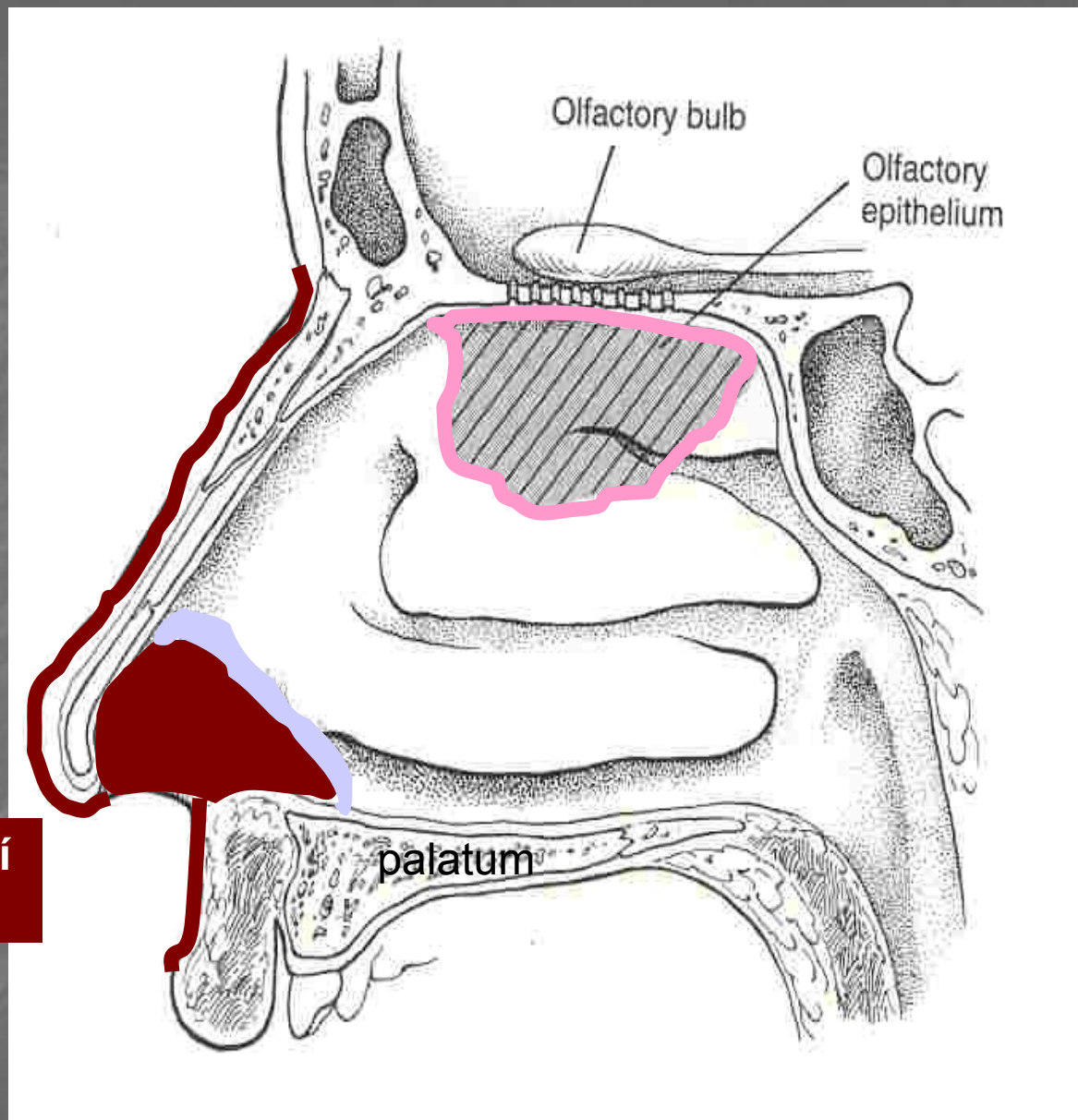
Epitel v dutině nosní

Regio olfactoria:
čichový ep.

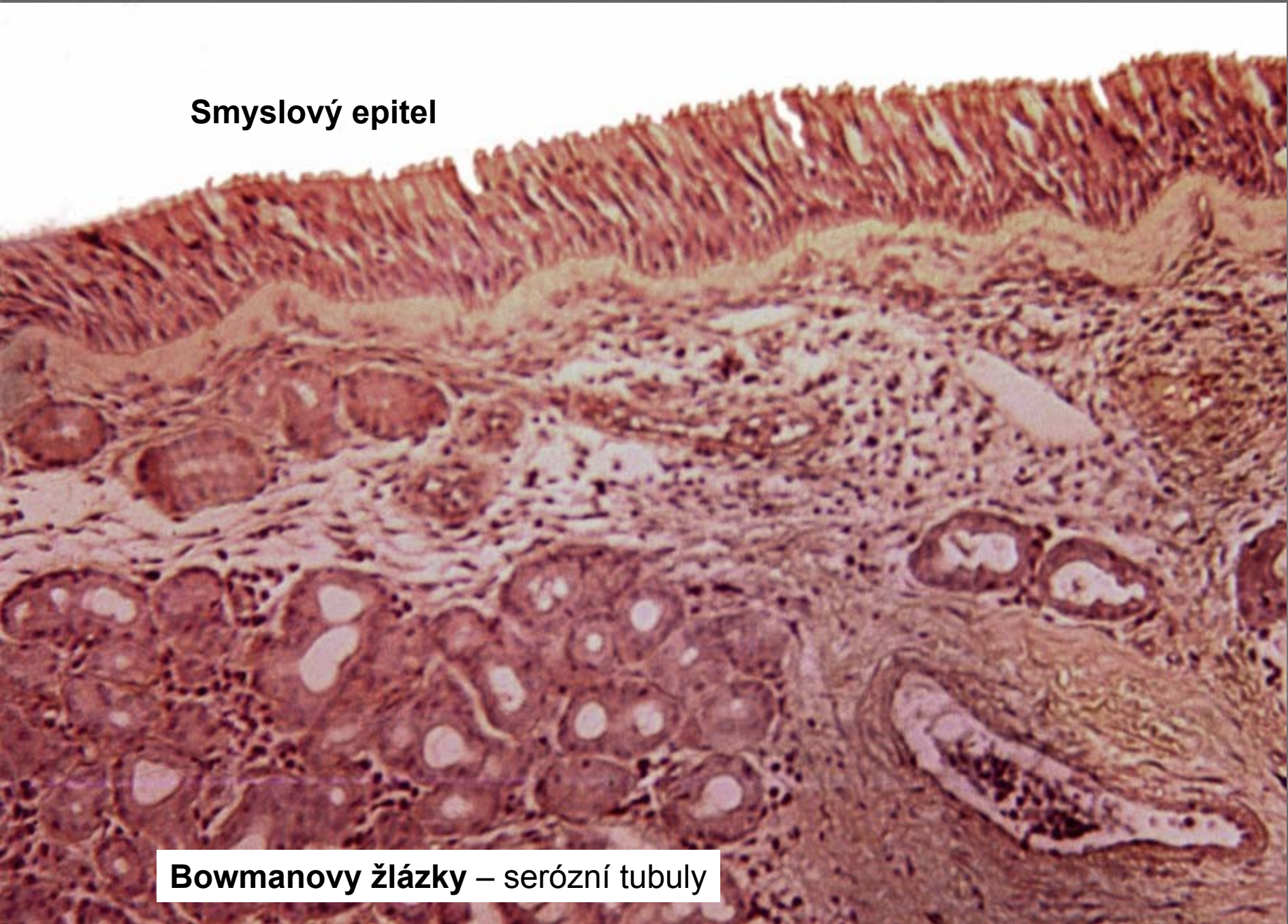
Regio respiratoria:
Víceřadý cyl. ep. + řasinky

Vestibulum nasi:
Vrstevnatý dlažd. ep.

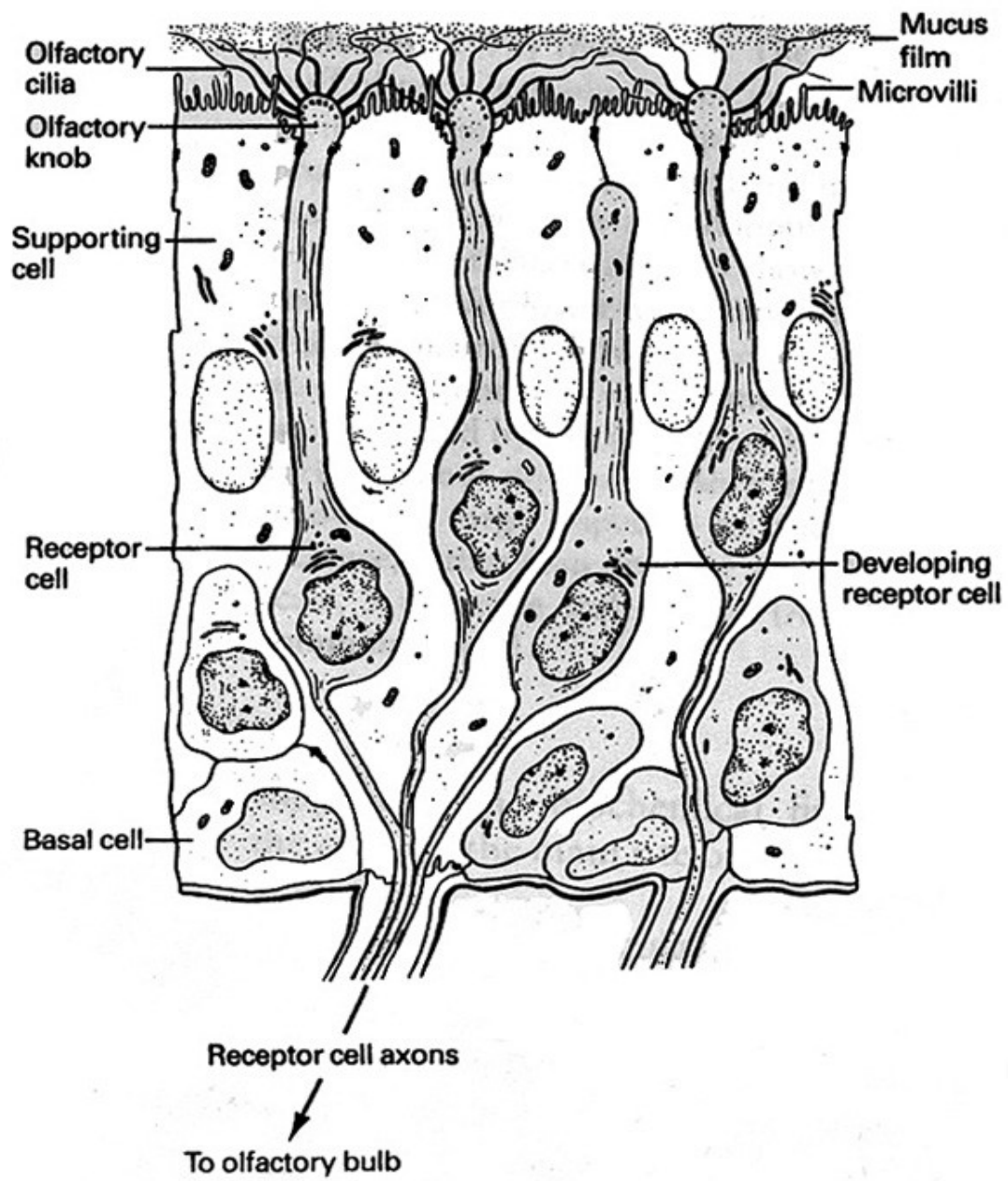
Vrsevnatý dlažd. ep. rohovatějící
= epidermis kůže + vibrisae



Smyslový epitel



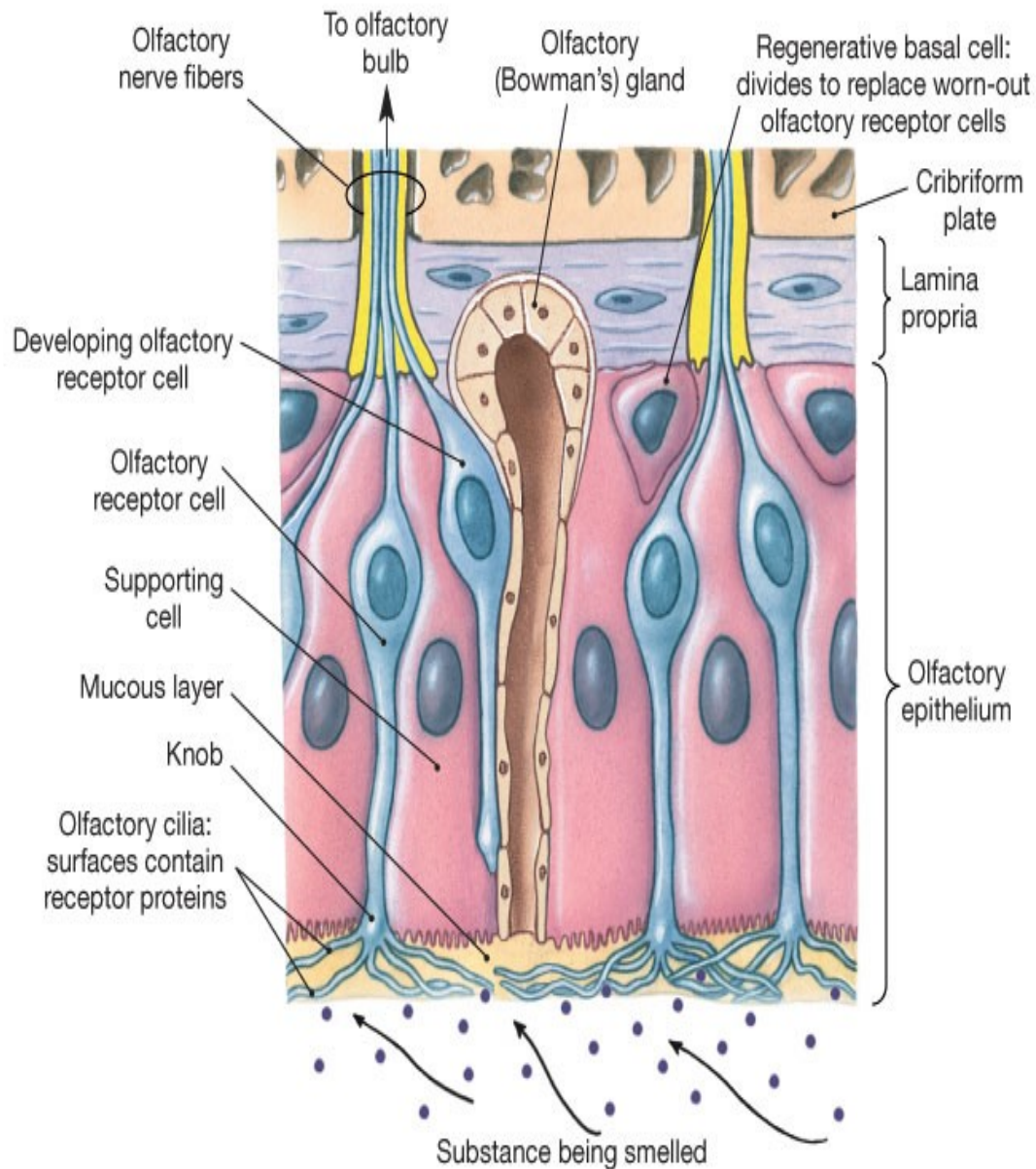
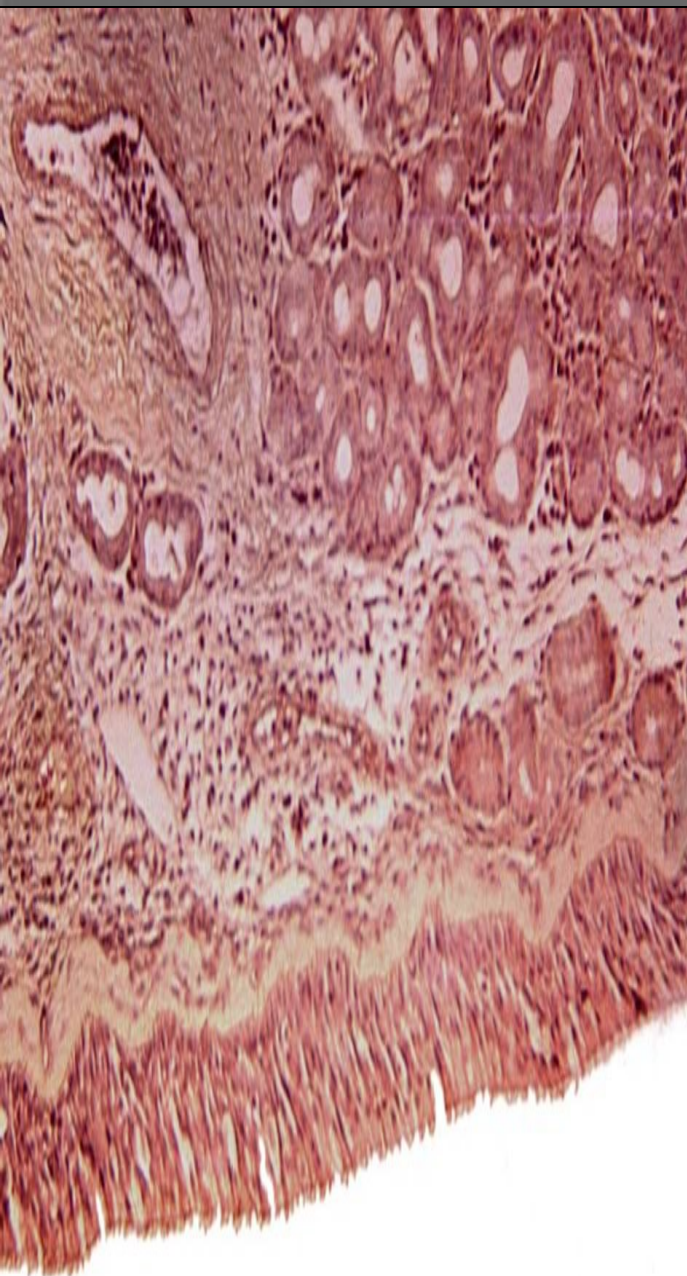
Bowmanovy žlázy – serózní tubuly



Smyslový epitel:

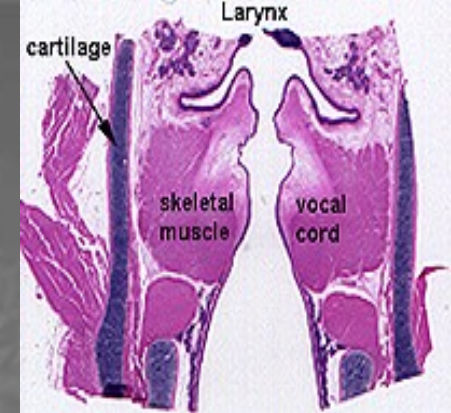
primární smyslové bb.

Smyslový (čichový) epitel



(b) Olfactory epithelium

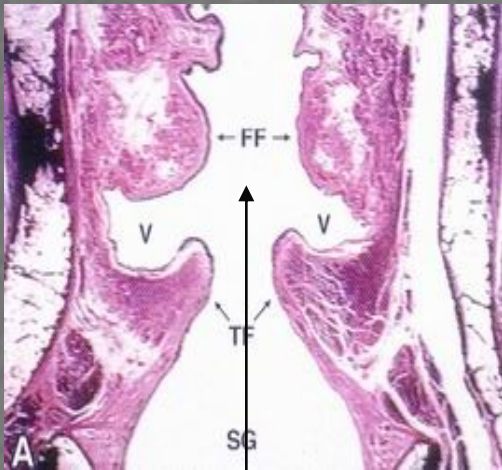
Larynx



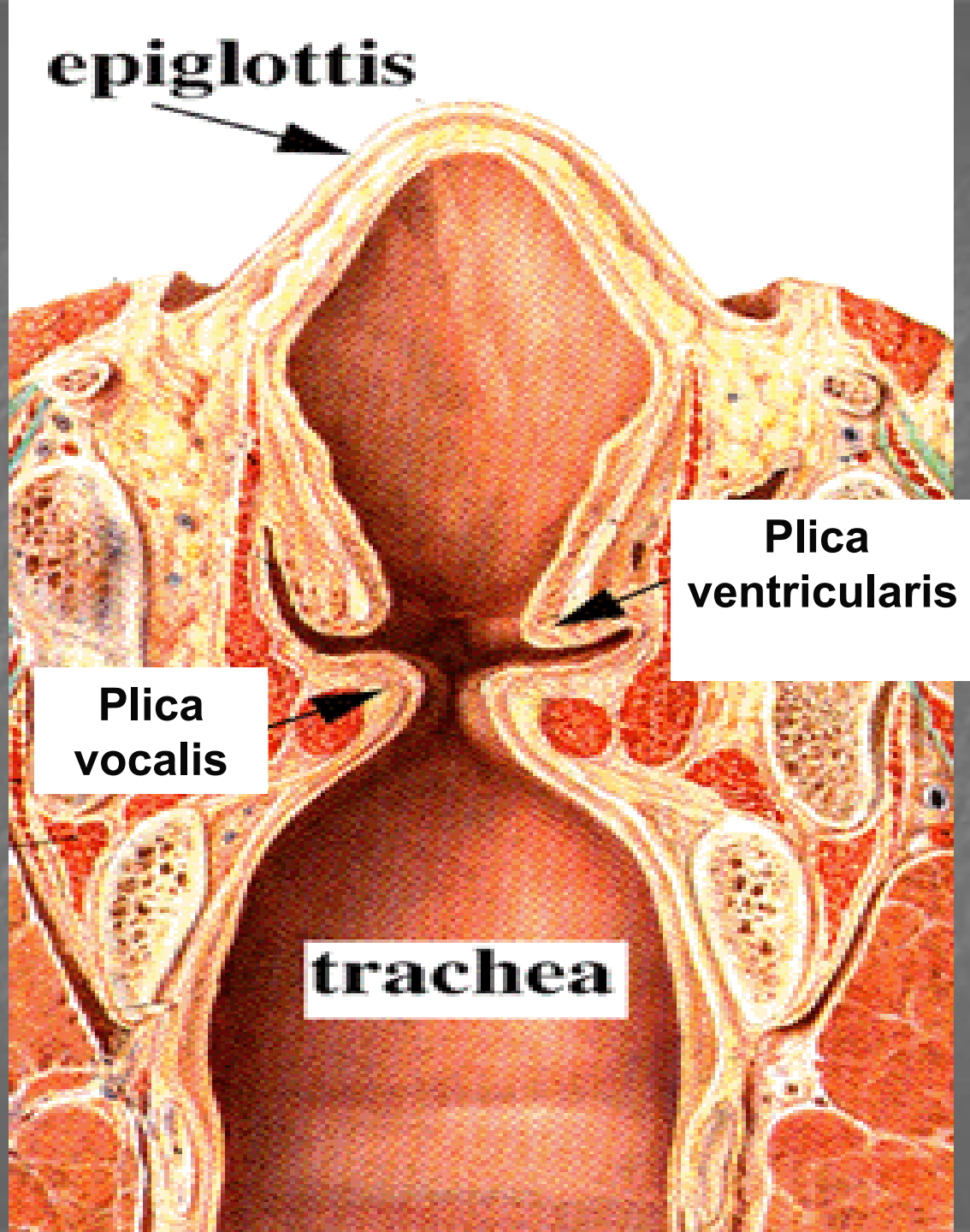
- chrupavky: hyalinní (velké), elastické (malé)
- lumen: ventriculus laryngis (plicae vocales a plicae ventriculares)
- Sliznice dýchacích cest

plica vocalis: vrstevnatý dlaždicový epitel; ligamentum vocale – elastický vaz.; musculus vocalis – kosterní sval; absence žlázek

Larynx



Glottis
(orgán hlasu)



LARYNX

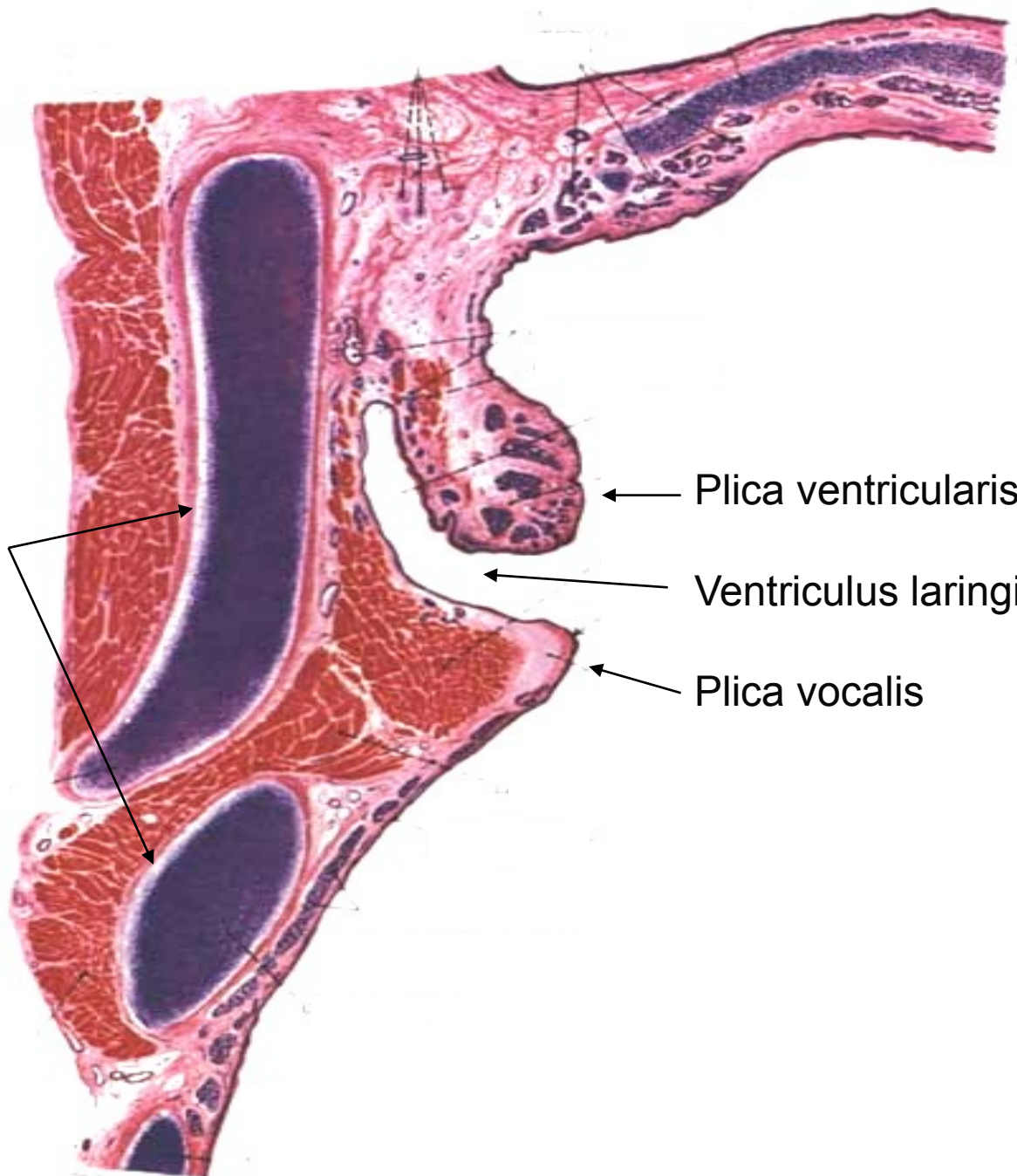
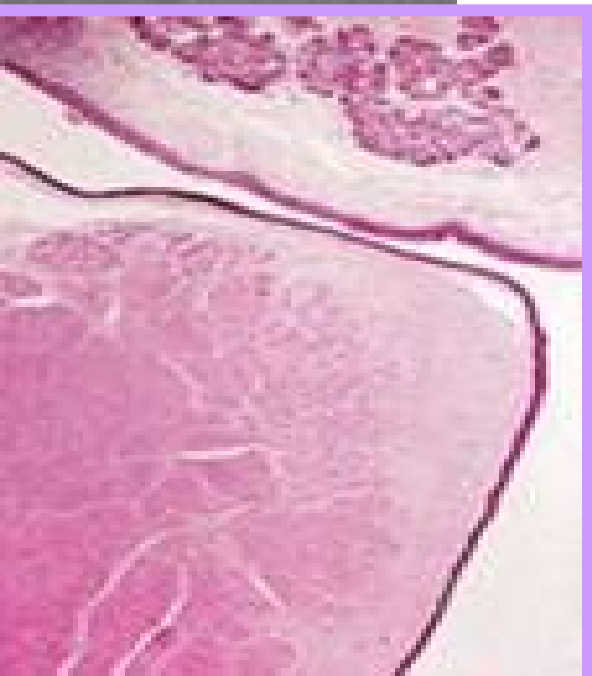
Chrupavky

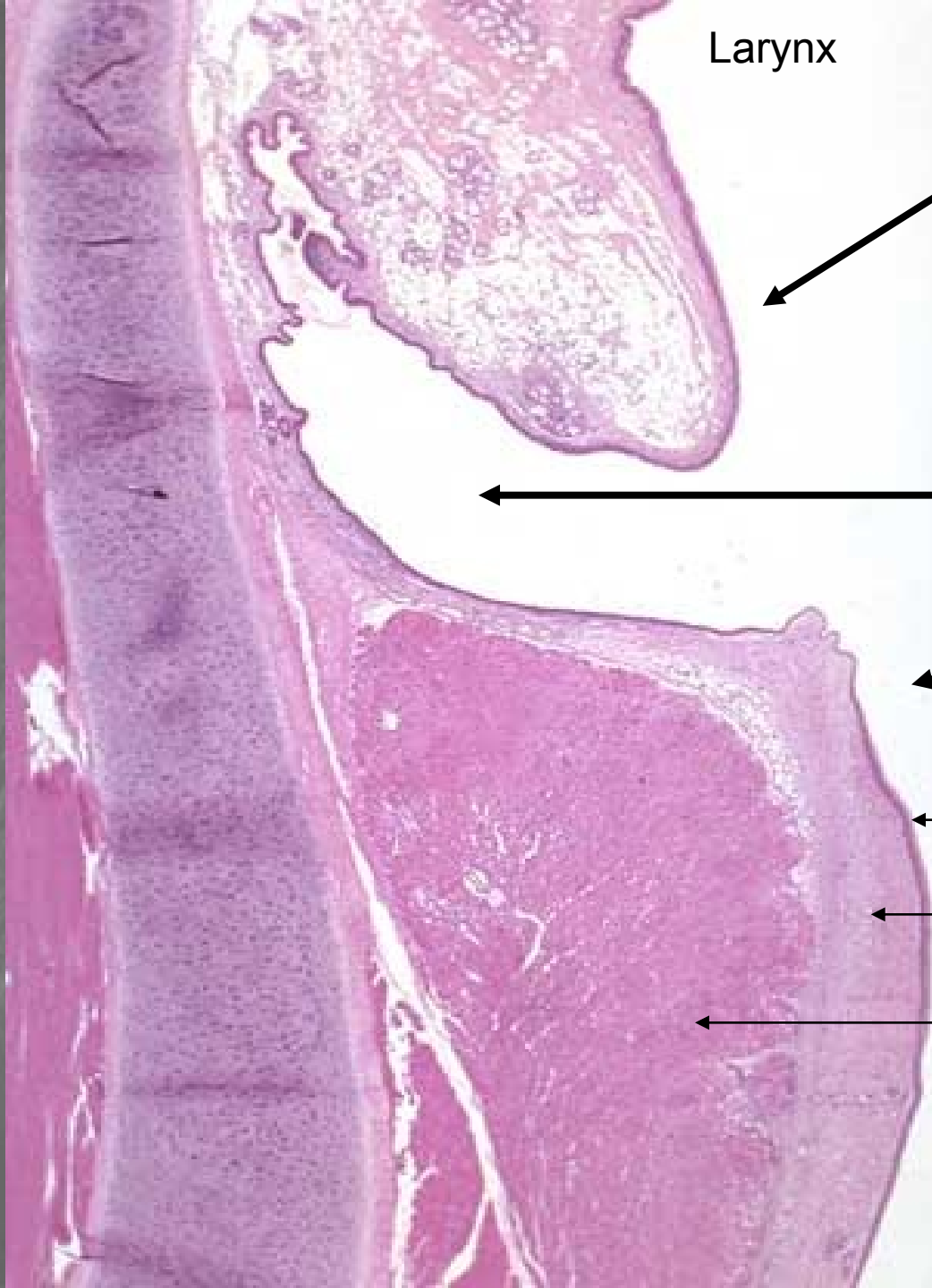Epiglottis

Plica ventricularis

Ventriculus laringis

Plica vocalis





Larynx

Plica ventricularis

Ventriculus laryngis

Plica vocalis

Vrst. dlažd. ep.

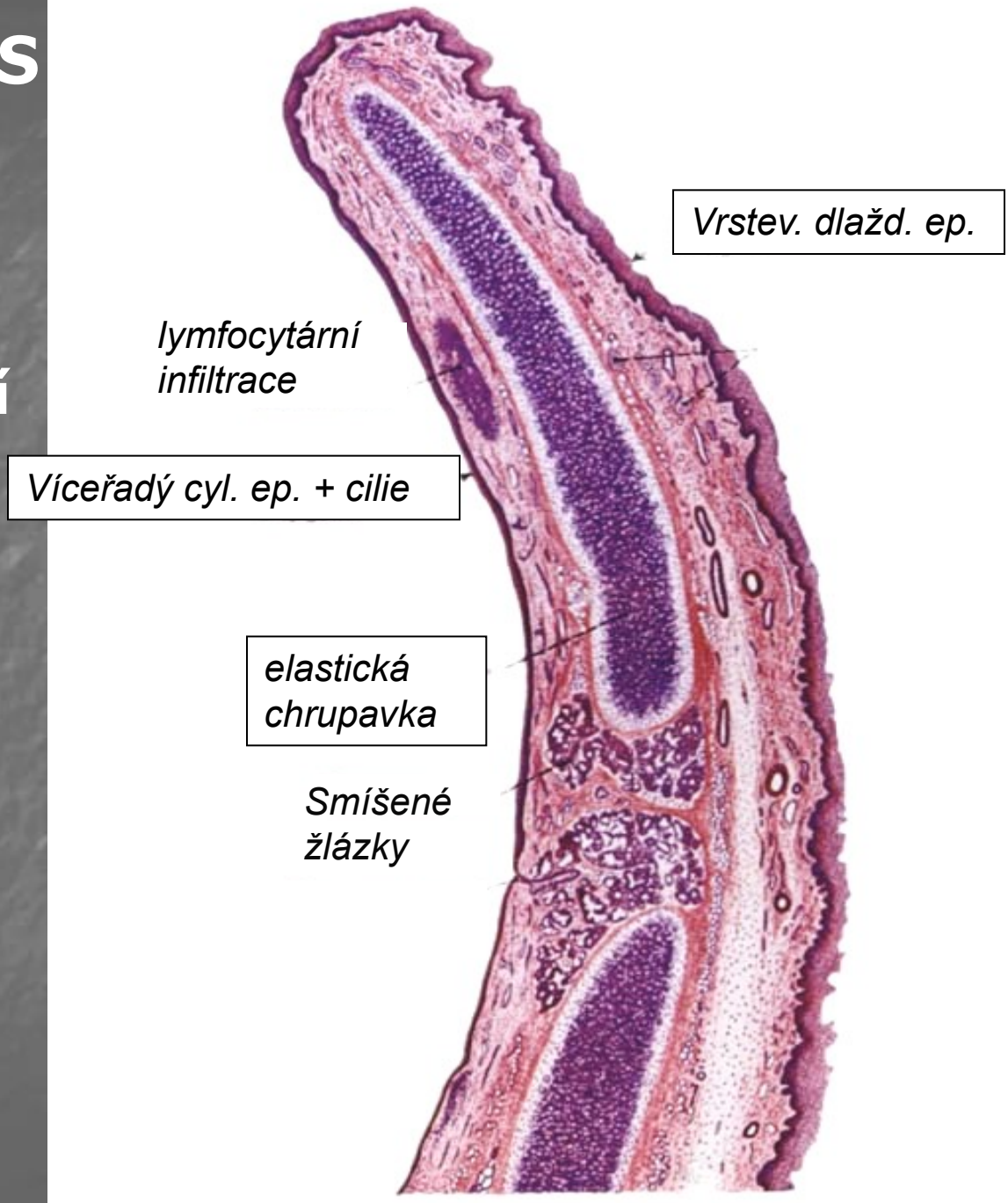
lig. vocale

m. vocalis

EPIGLOTTIS

Laryngeální
strana

Linguální
strana



Vrstev. dlažd. ep.

lymfocytární
infiltrace

Víceřadý cyl. ep. + cilie

elastická
chrupavka

Smíšené
žlázy

Slide 12 Epiglottis

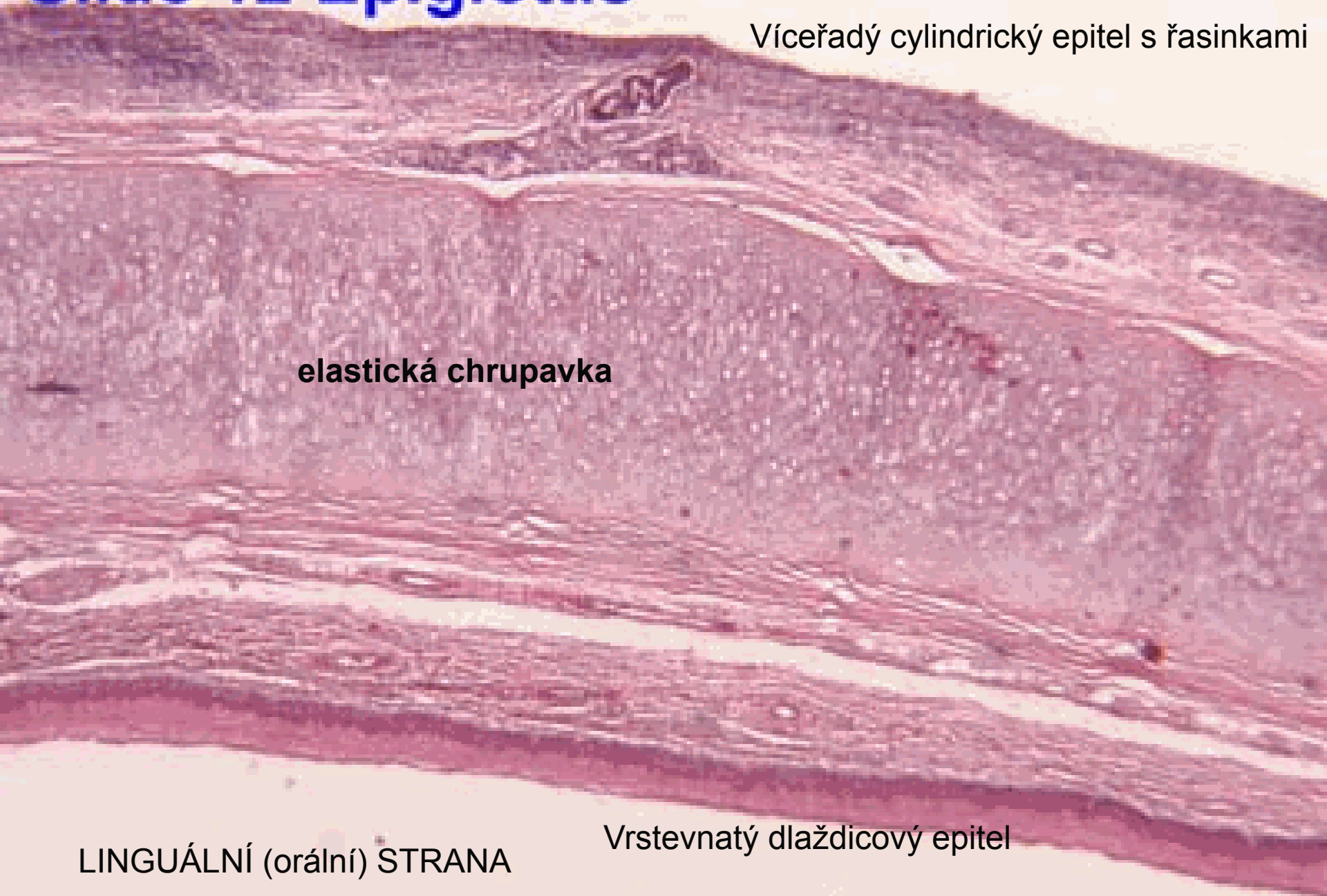
LARYNGEÁLNÍ STRANA

Víceřadý cylindrický epitel s řasinkami

elastická chrupavka

LINGUÁLNÍ (orální) STRANA

Vrstevnatý dlaždicový epitel

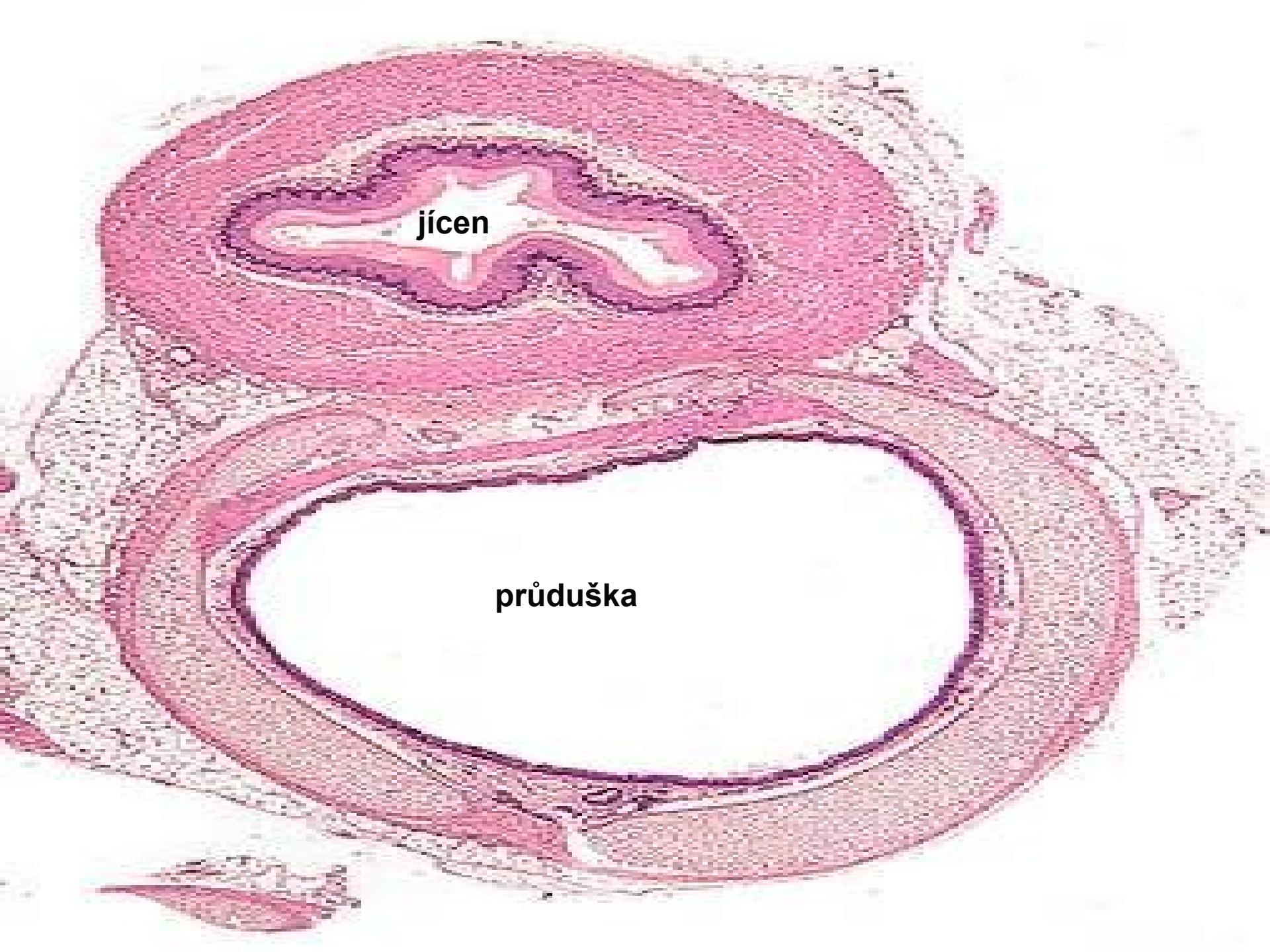


Trachea a extrapulmonální bronchy

- Sliznice dýchacích cest
- Fibroartilaginózní vrstva (hyalinní chrupavky, ligamenta, m. trachealis)
- adventicie

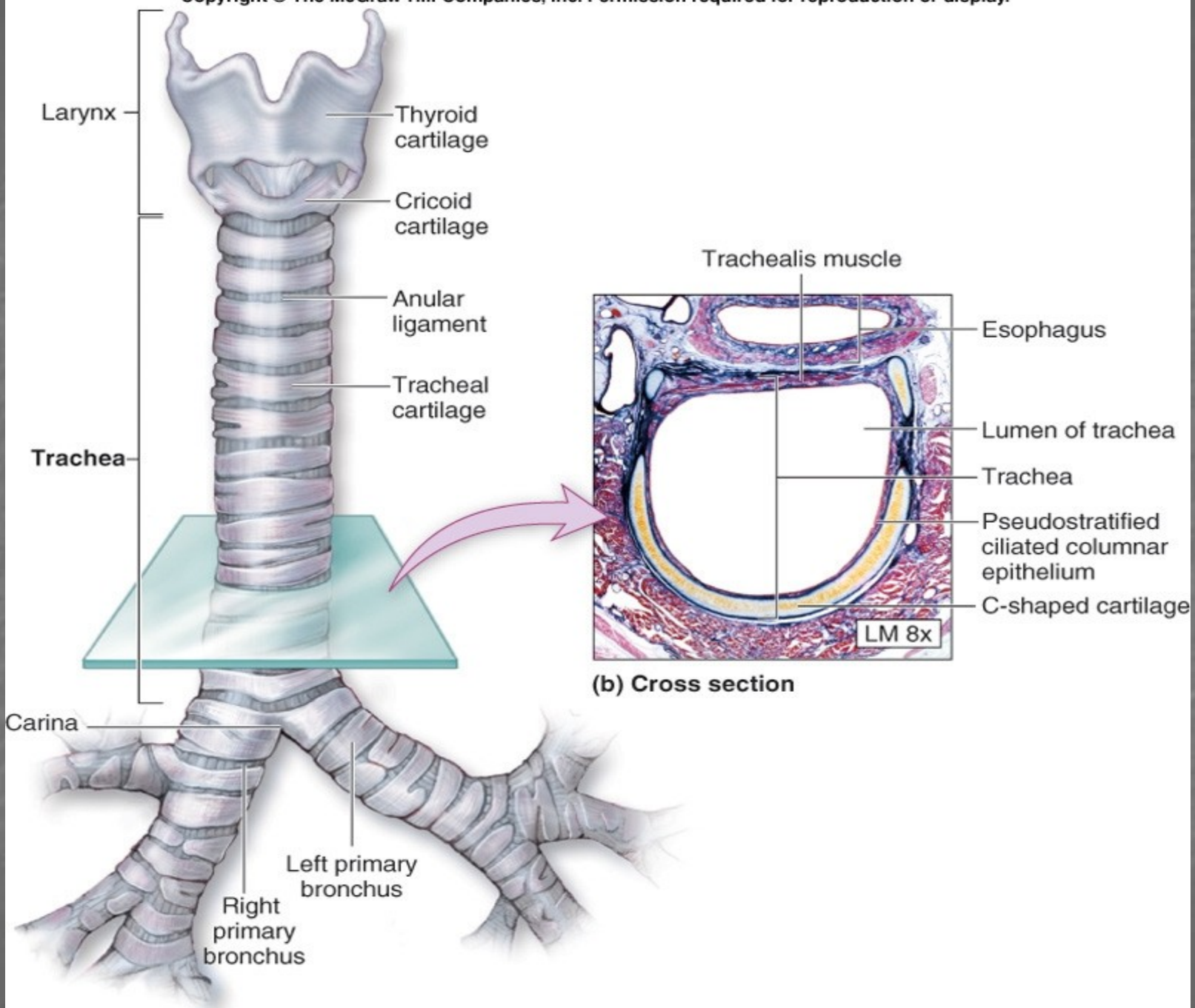
Intrapulm. bronchy:

hladká sval. tkáň v lamina propria (regulace průsvitu lumina)



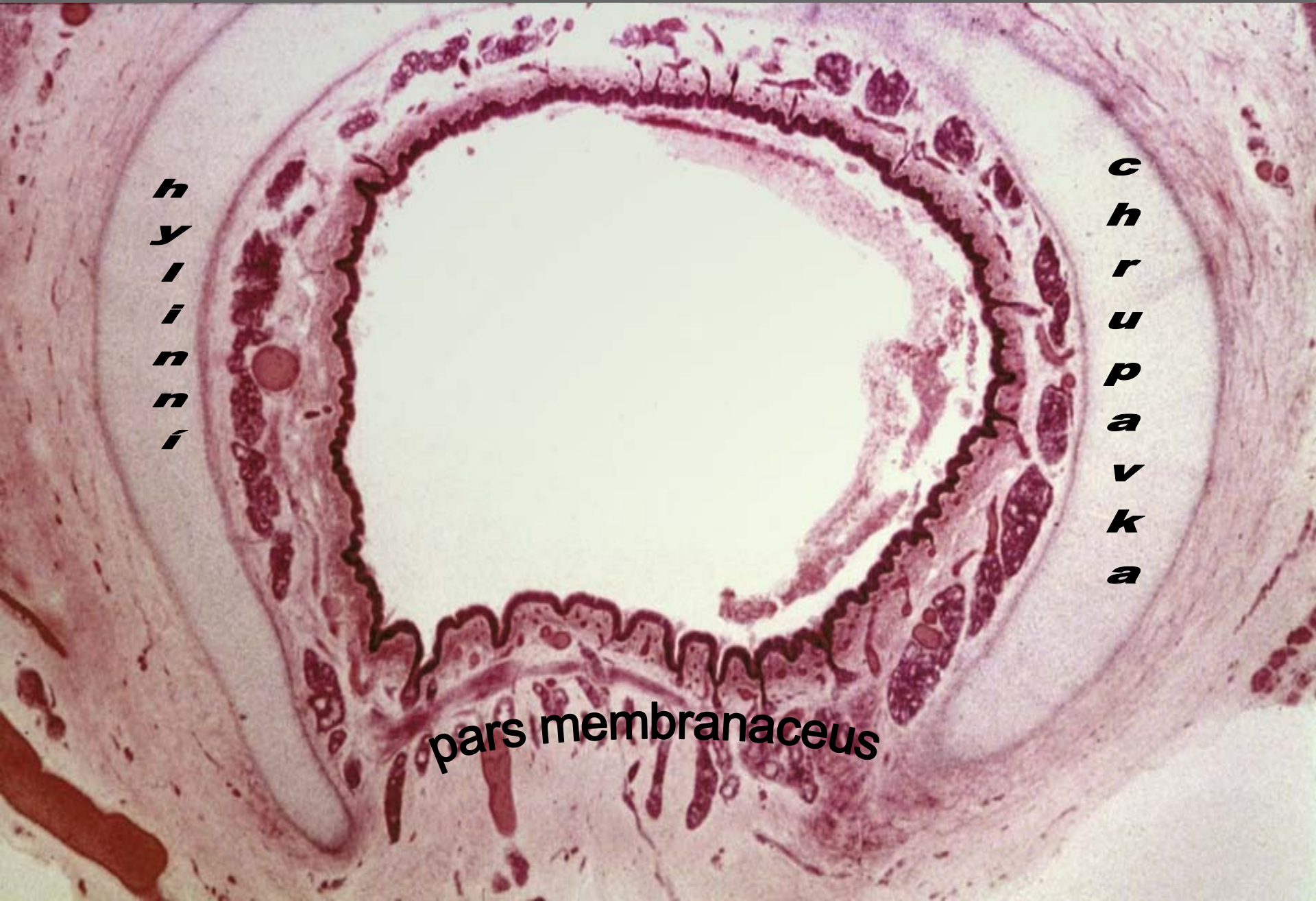jícen

průduška



(a) Anterior view

Trachea

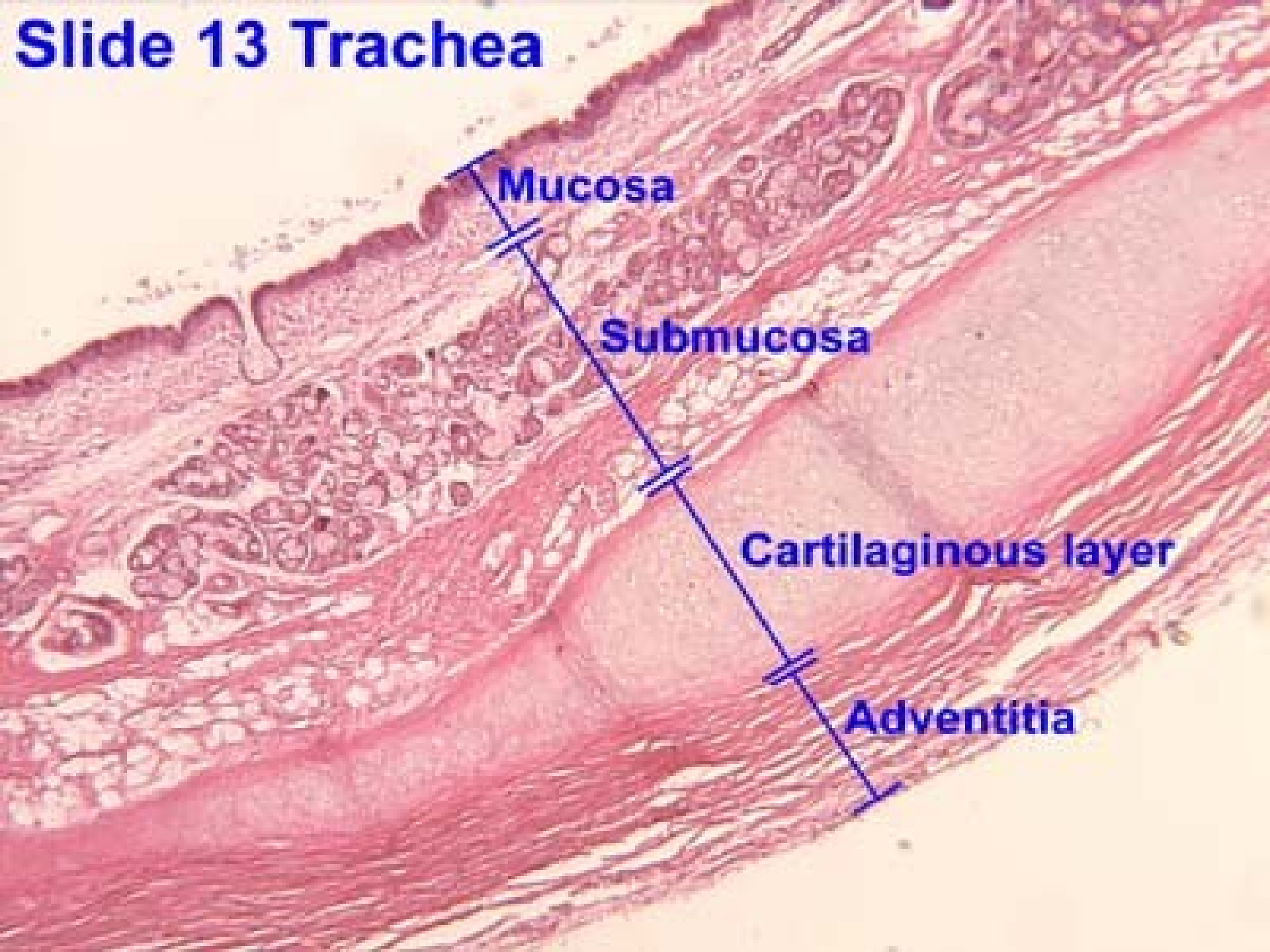


*h
y
l
i
n
i*

*c
h
r
u
p
a
v
k
a*

pars membranaceus

Slide 13 Trachea



TRACHEA:

Epitel

E

Lamina
Propria

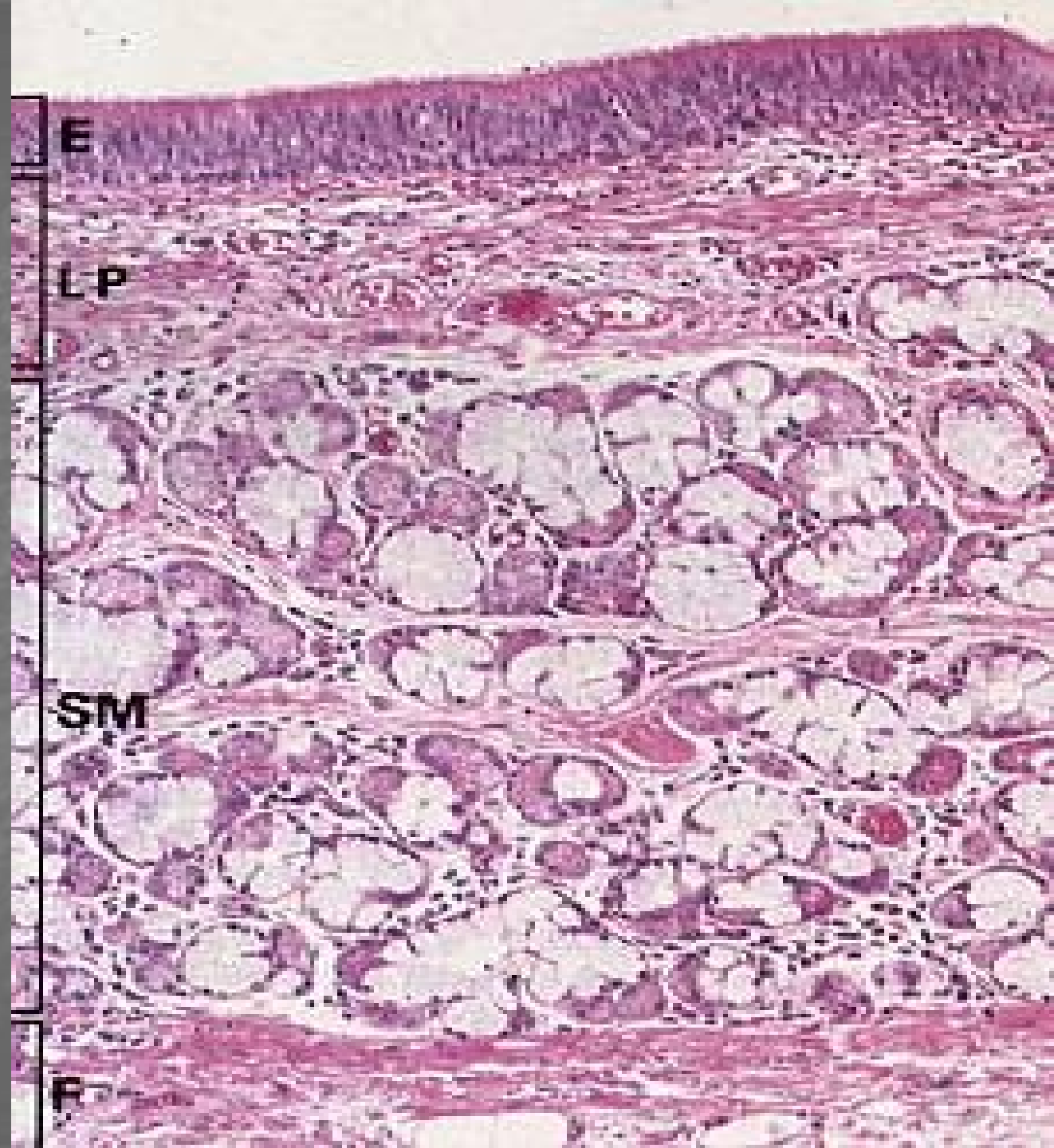
LP

Submucosa

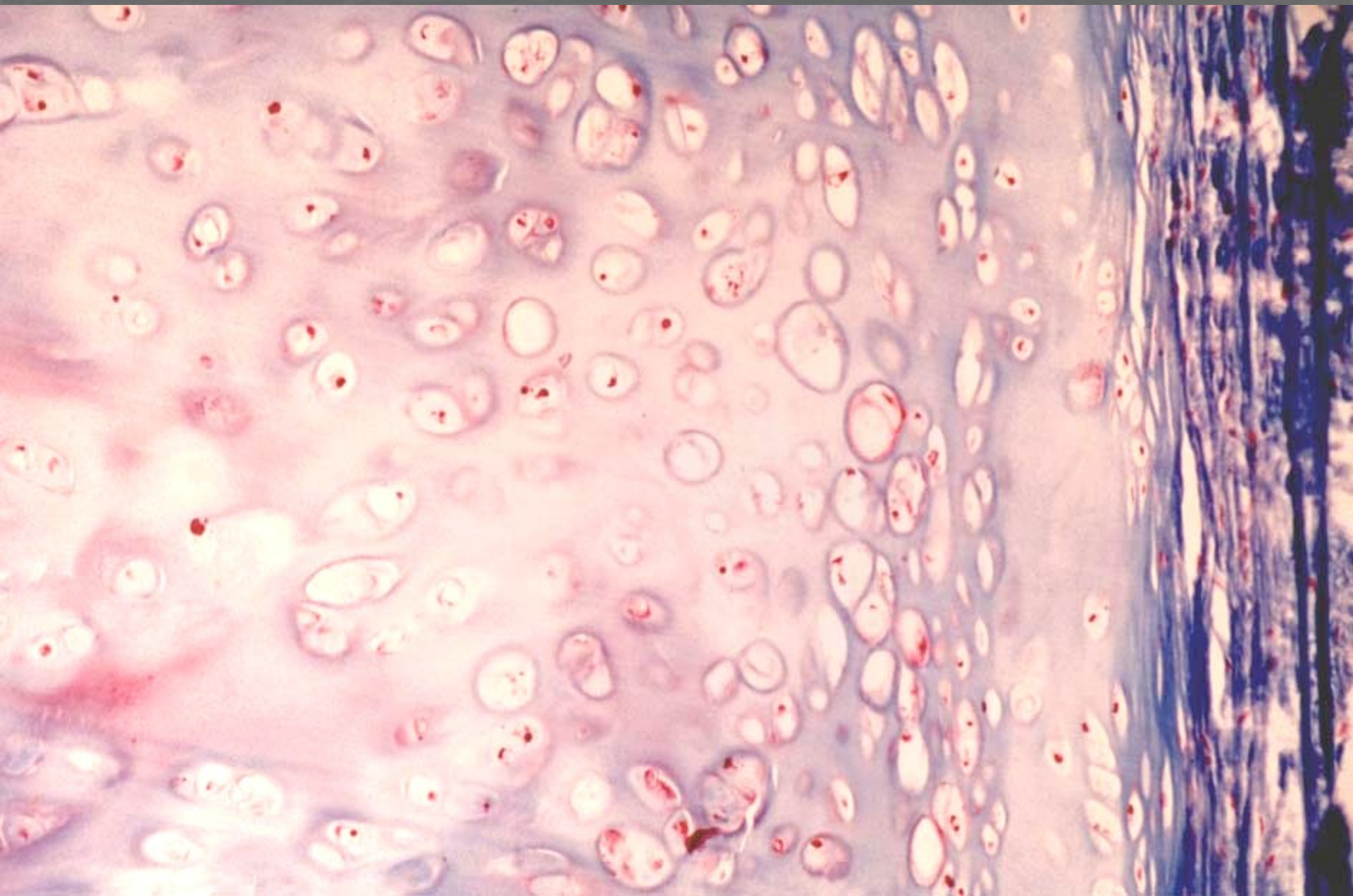
SM

Fibro-cartilag.
vrstva

F



Hyalinní chrupavka v trachey



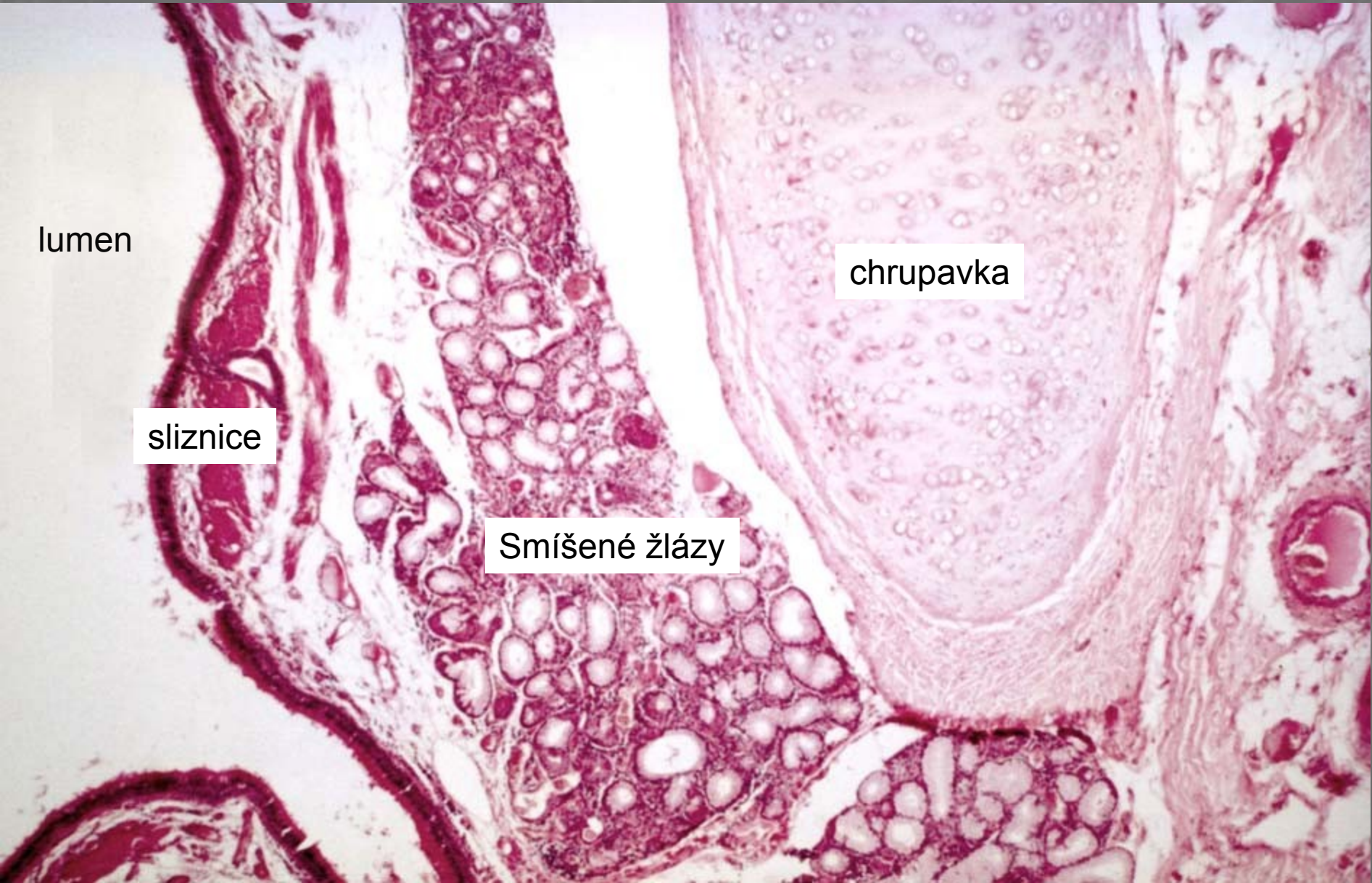Intrapulmonální bronchus

lumen

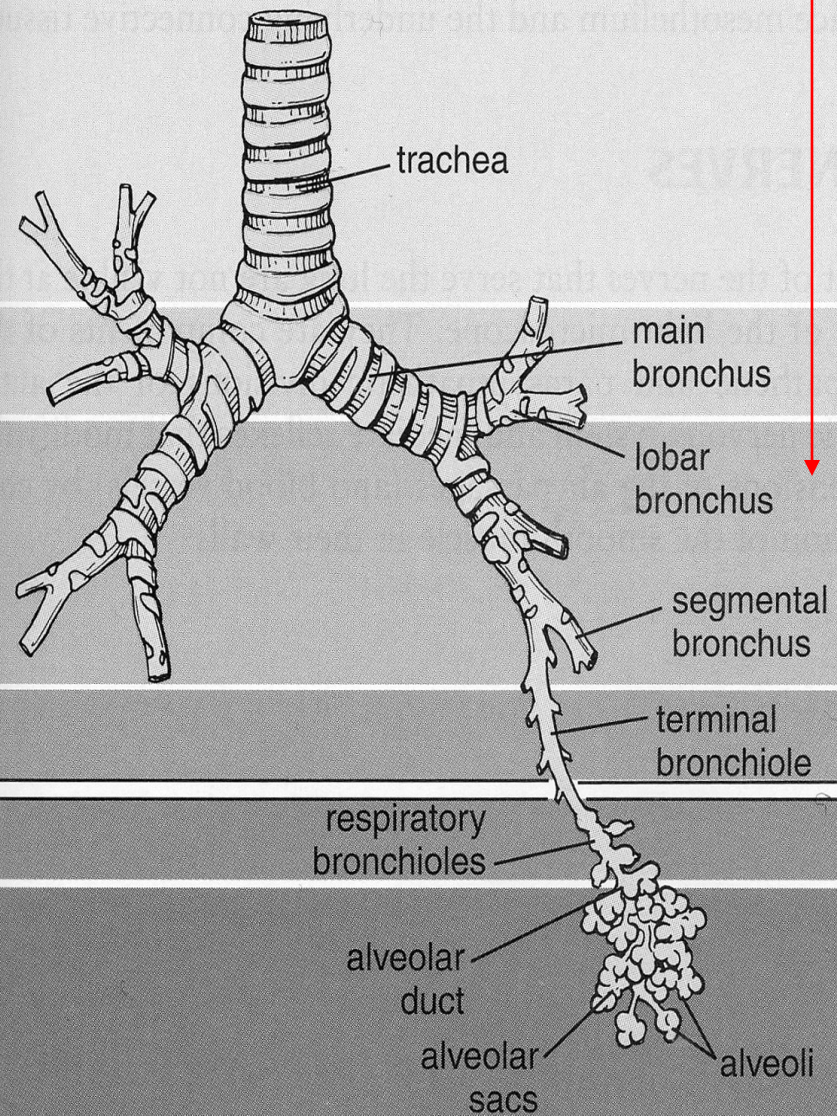
sliznice

Smíšené žlázy

chrupavka




epithelium goblet cells ciliated cells glands hyaline cartilage smooth muscle elastic fibers

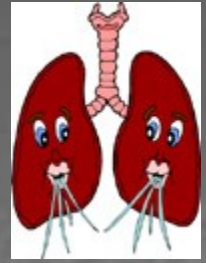


CONDUCTING

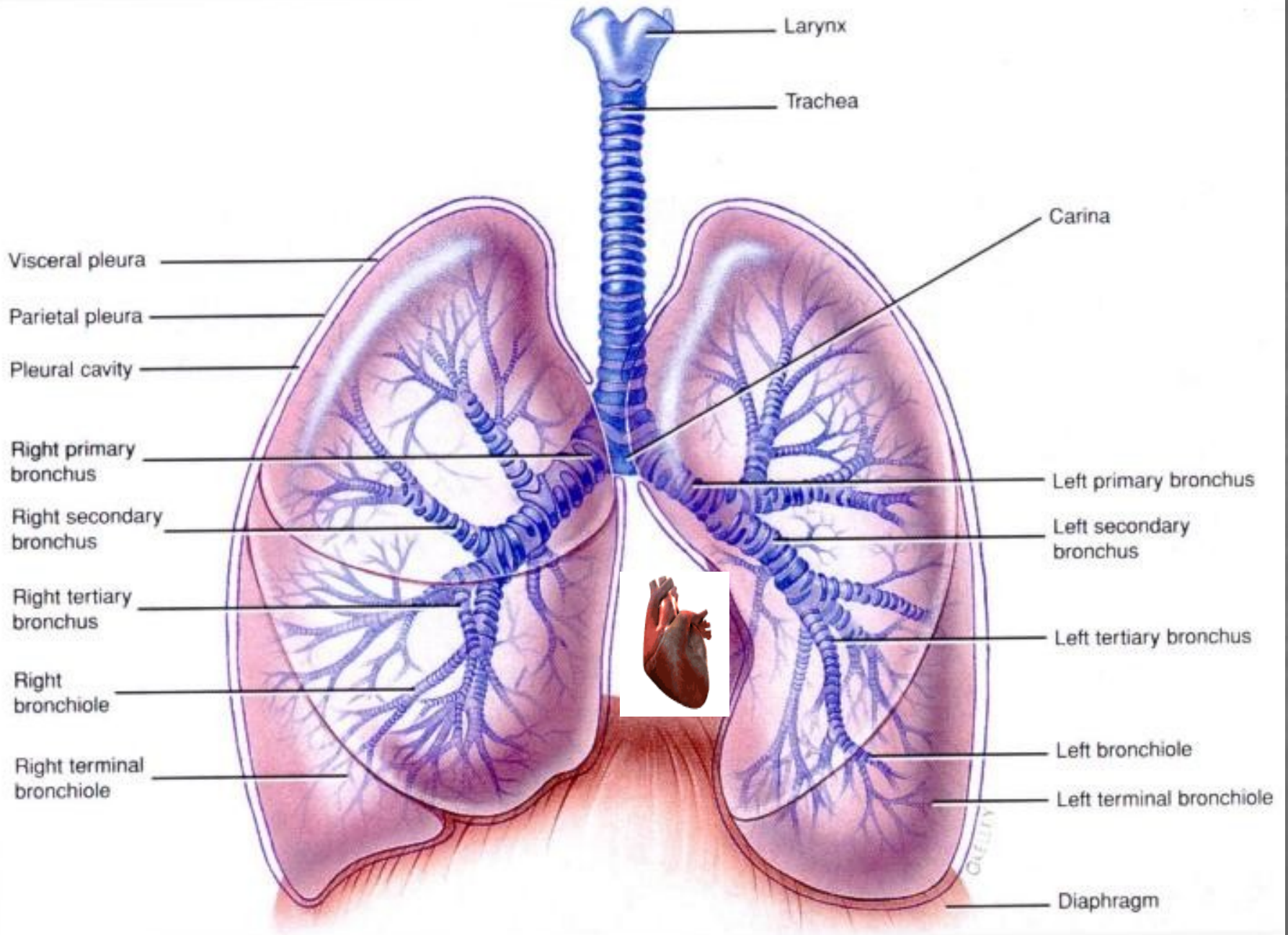
RESPIRATORY



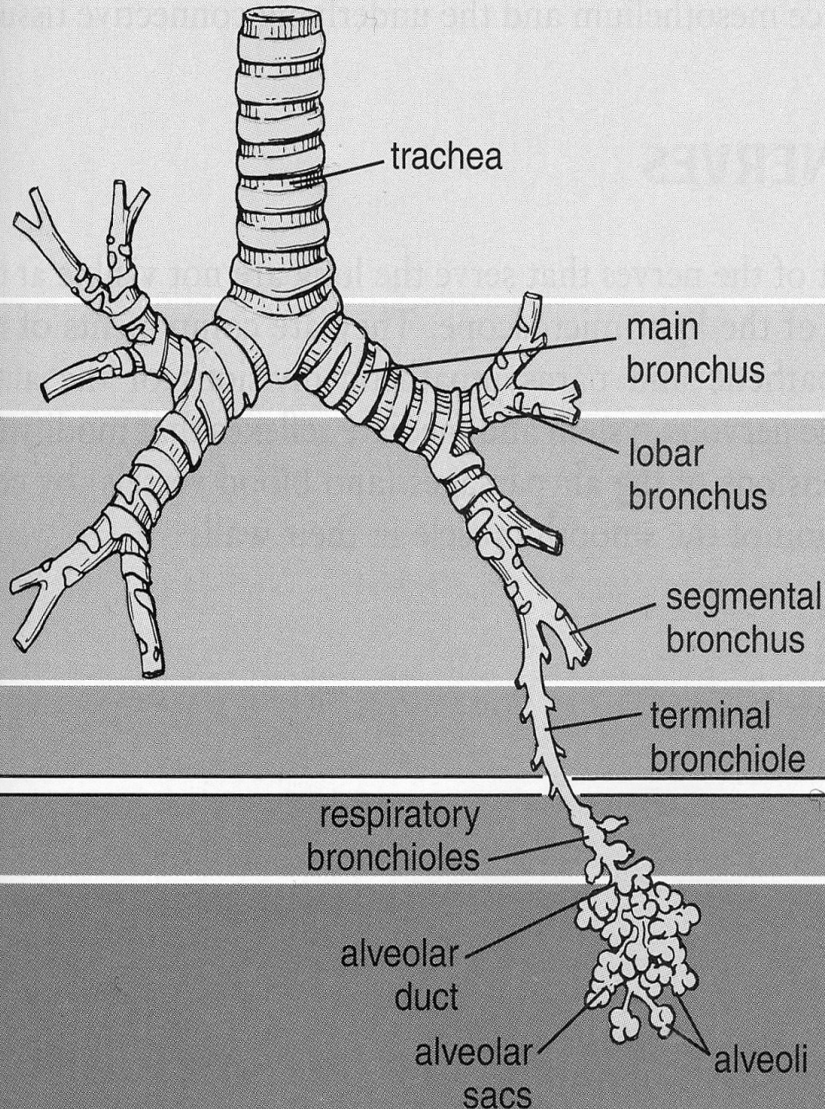
Plíce a bronchy



- Plíce – bronchi principales
- Plicní laloky – bronchi lobares (sekundární)
- Plicní segmenty – bronchi segmentales (terciární)
9 – 12x se větví a zužuje se lumen
- $\emptyset \leq 1$ mm – bronchiolus: epitel se snižuje,
redukce množství pohárkových buněk, žláz a
chrupavek



lalok – segment – lalůček plicní

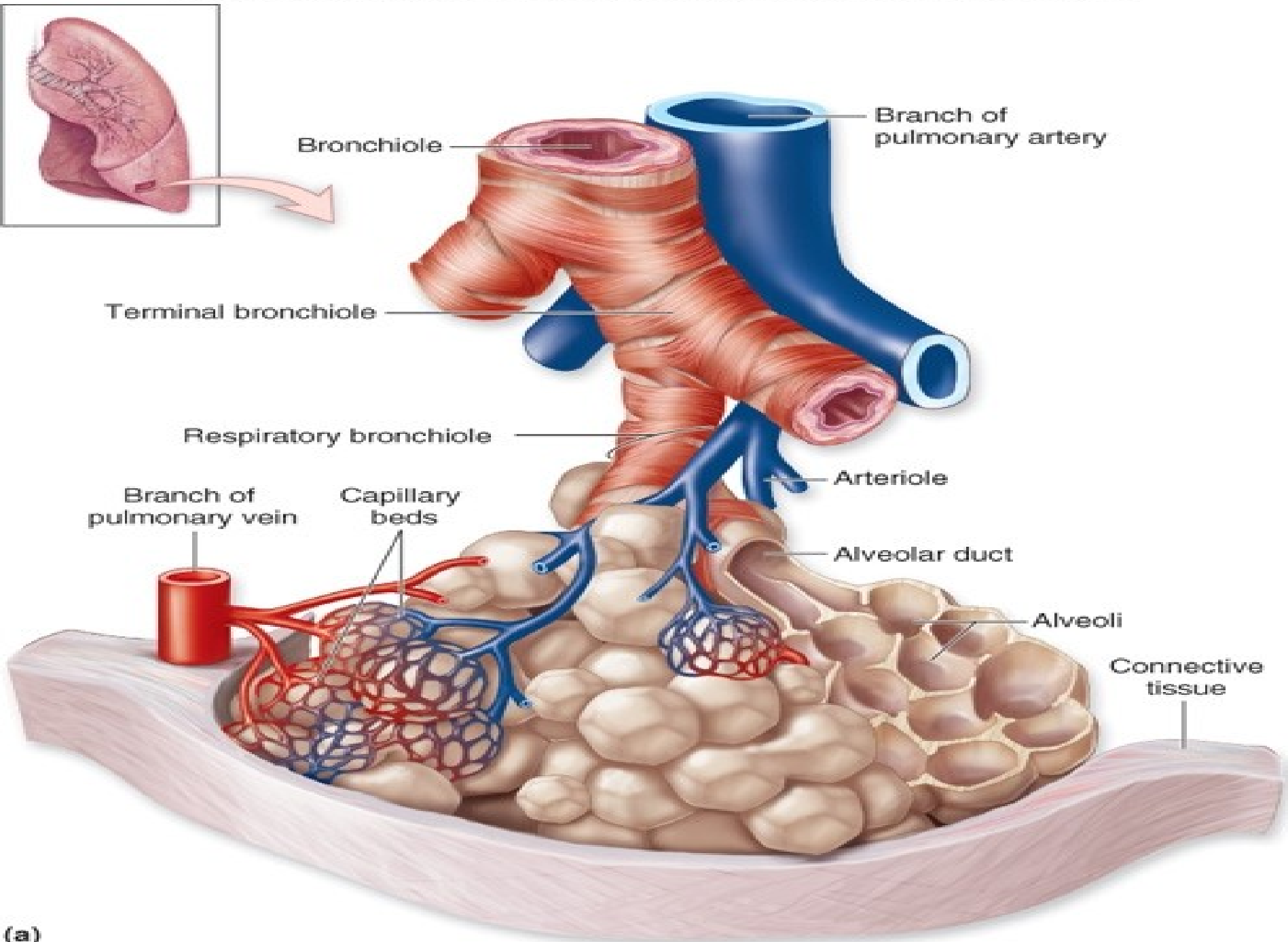


→ pravý a levý

→ ventiluje plicní **lalok**
(3 vpravo, 2 vlevo)

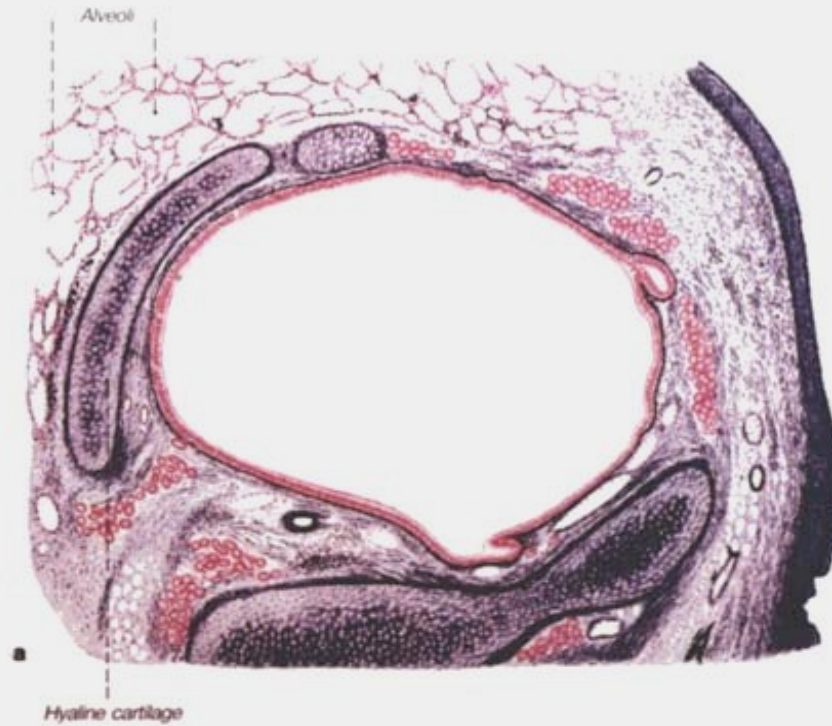→ ventiluje **segment**
(10 vpravo, 8 vlevo)

→ ventiluje plicní **lalůček**

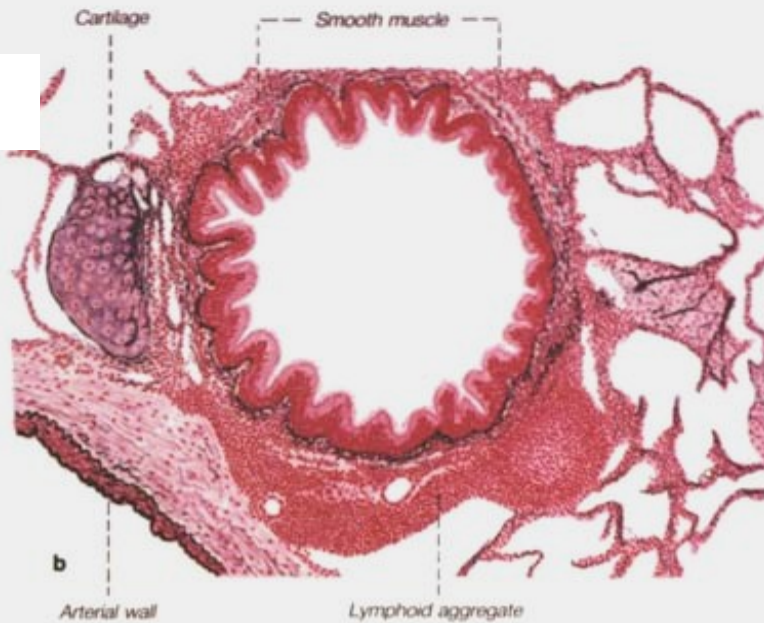


- **b. terminalis** – jednovrst. cyl. ep. + cilie, Clara buňky, l. propria bez žlázek a chrupavky
- **b. respiratorius** – oj. alveoly
- **ductus alveolaris** – ve stěně otvory do alveolu (kubický ep.; elastická vlákna a leiomyocyty obkružují ústí alveolů)
- **atrium**
- **Saccus alveolaris** – skupiny alveolů společně ústících do vaku
- **alveolus**

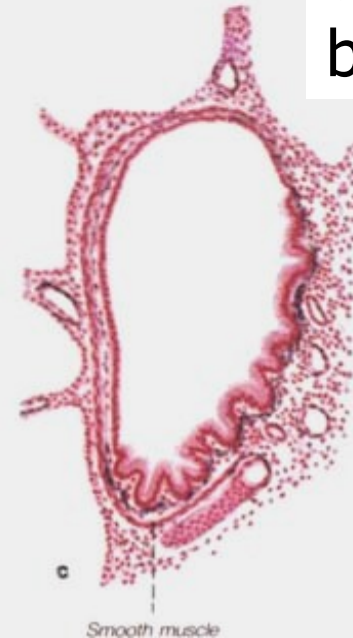intrapulmonální
bronchus



bronchiolus



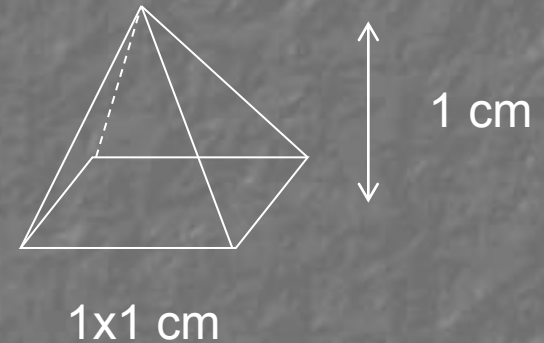
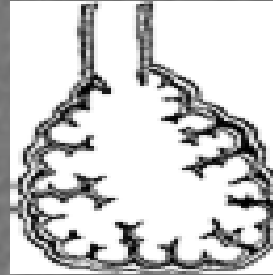
terminální
bronchiolus



Plíce

Lobulus pulmonis: tvar pyramidy, $V = 1 \text{ cm}^3$

terminální bronchiolus



↓
respirační bronchiolus (1-3)

↓
ductus alveolaris (2-11)

↓
saccus alveolaris et alveoli

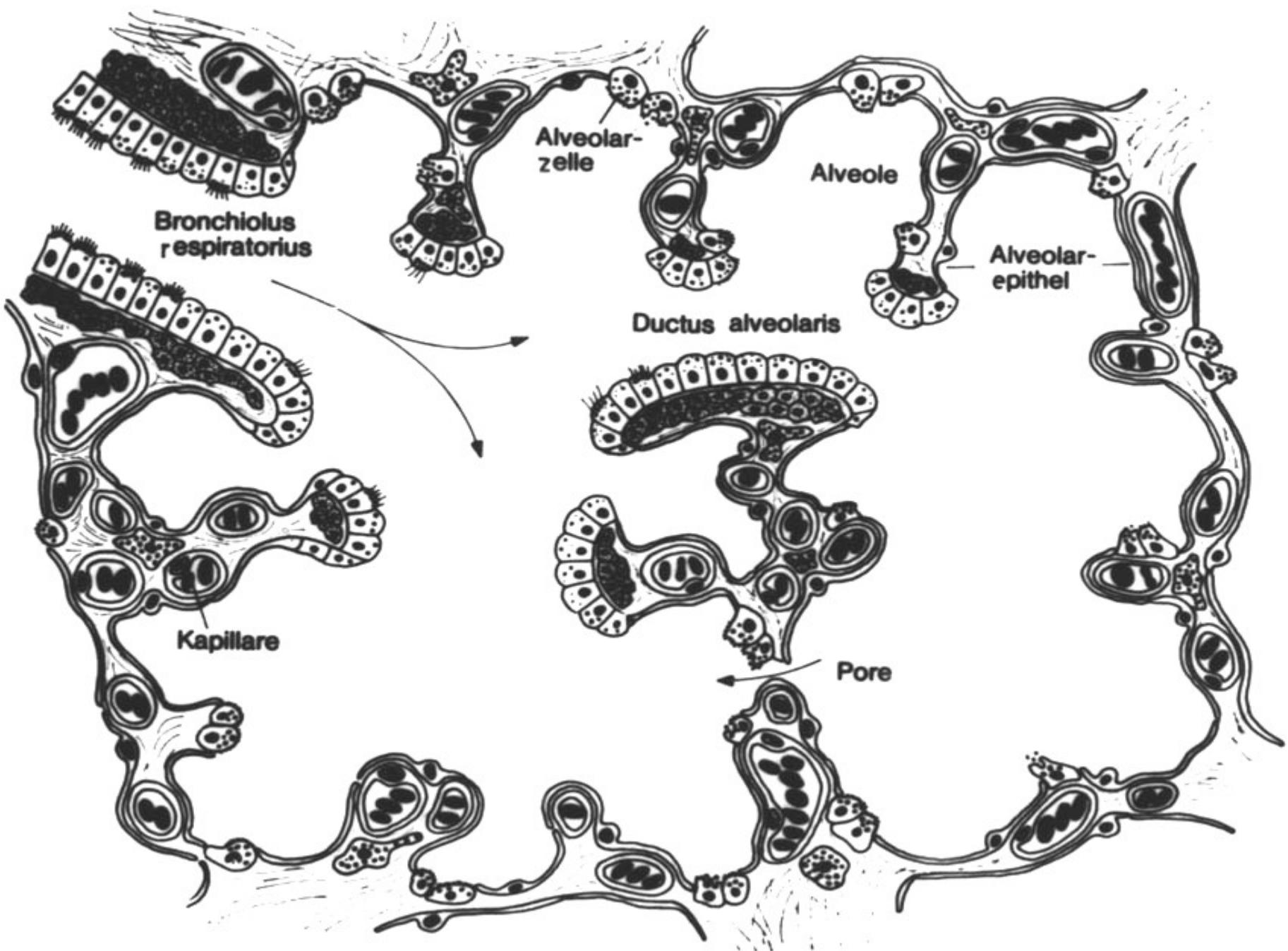
} respirační
oddíl
plic

Plicní alveolus

(300 – 500 mil. v každé plíci, plocha 70 – 80 m²)

- respirační epitel (2 typy pneumocytů:
membranózní* - 97% plochy, výměna plynů,
granulovaný** – 3% plochy, plicní surfaktant
- **retikuloelastická membrána**
(vlákna, fibroblasty, amorfni substance)
- **krevní kapiláry** – souvislé
- **Póry v interalveol. septu** – kolat. cirkulace vzduchu
- **alveolární makrofágy**

* alveolární buňky I, ** alveolární buňky II



Plicní surfaktant

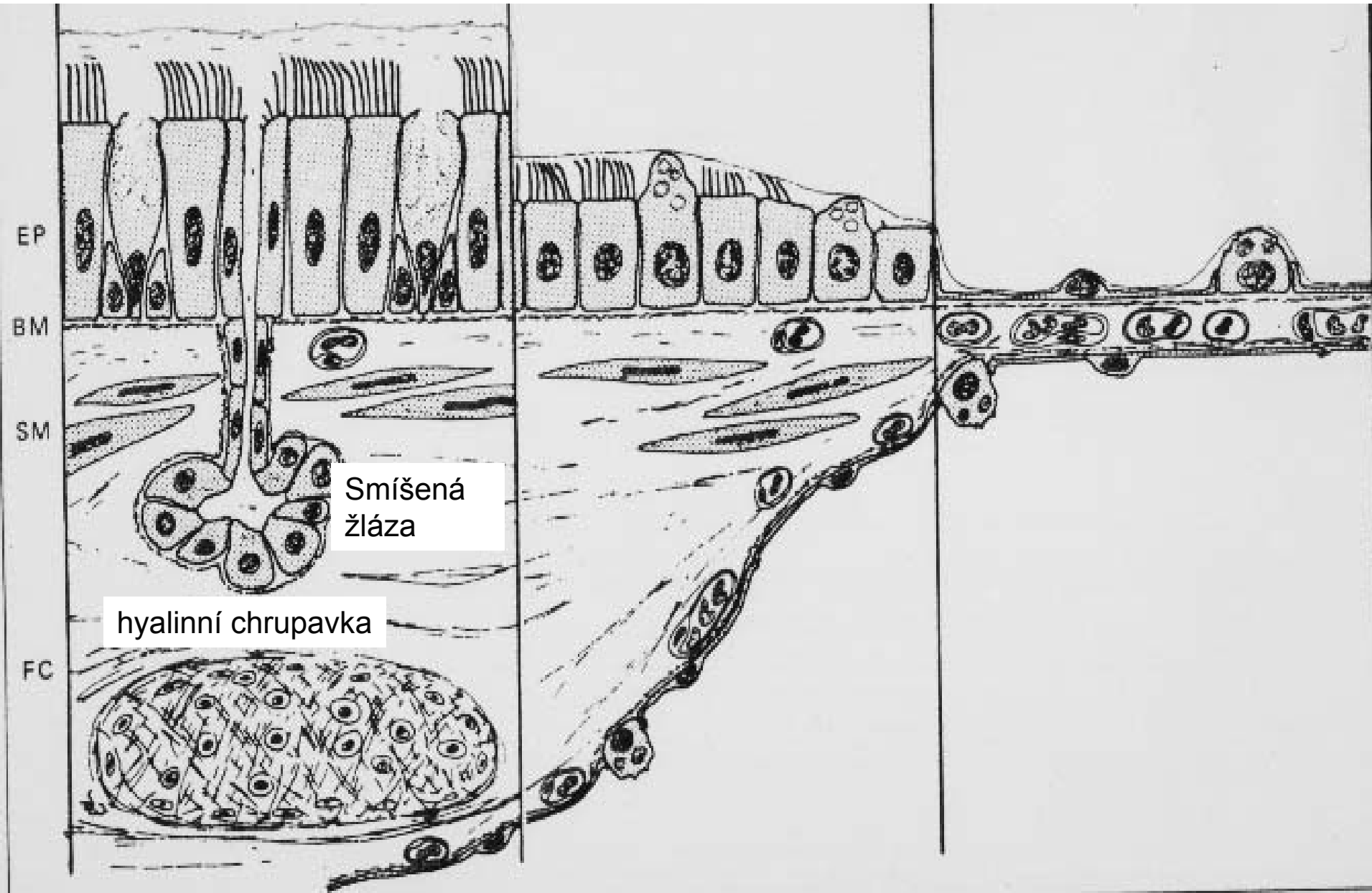
- na povrchu alveolárního epitelu
- snižuje povrchové napětí v alveolu a brání jeho kolapsu (atelektáze) při výdechu
- lipidy (90–95%) a proteiny.

Stavba stěny

bronchu

bronchiolu

alveolu



Smíšená
žláza

hyalinní chrupavka

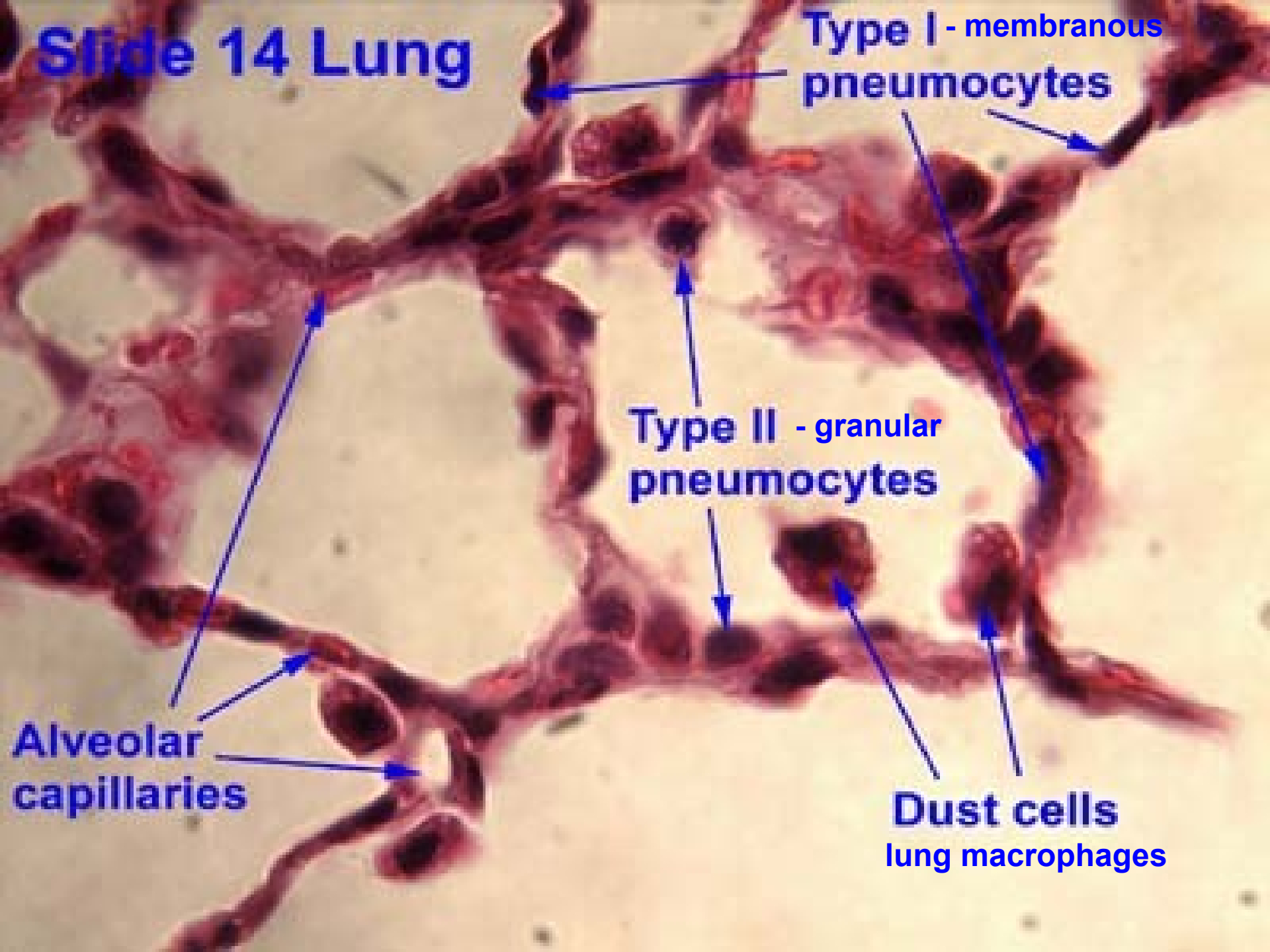
EP

BM

SM

FC

Slide 14 Lung



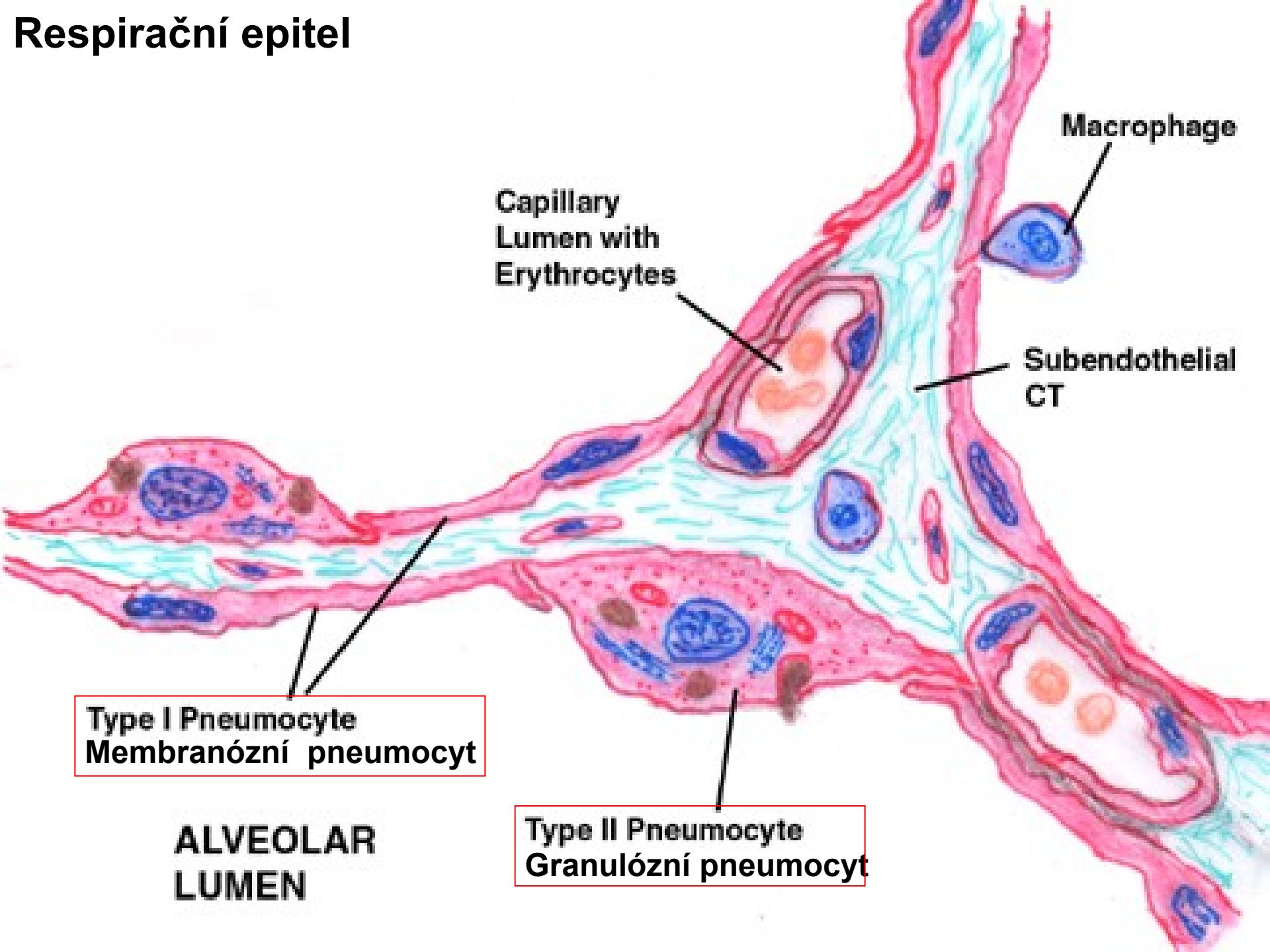
Type I - membranous pneumocytes

Type II - granular pneumocytes

Dust cells
lung macrophages

Alveolar capillaries

Respirační epitel



Macrophage

Capillary
Lumen with
Erythrocytes

Subendothelial
CT

Type I Pneumocyte
Membranózní pneumocyt

Type II Pneumocyte
Granulózní pneumocyt

ALVEOLAR
LUMEN

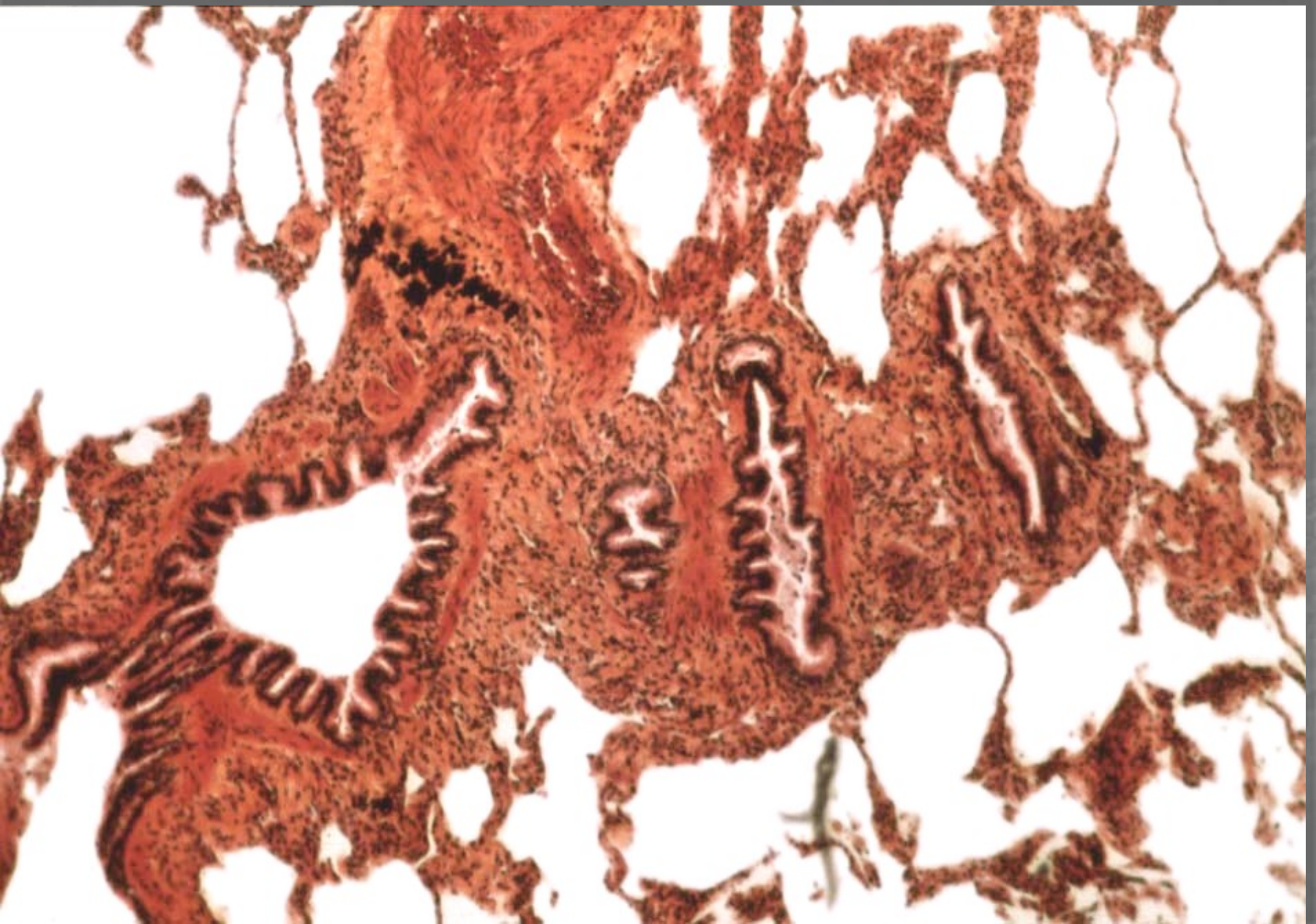


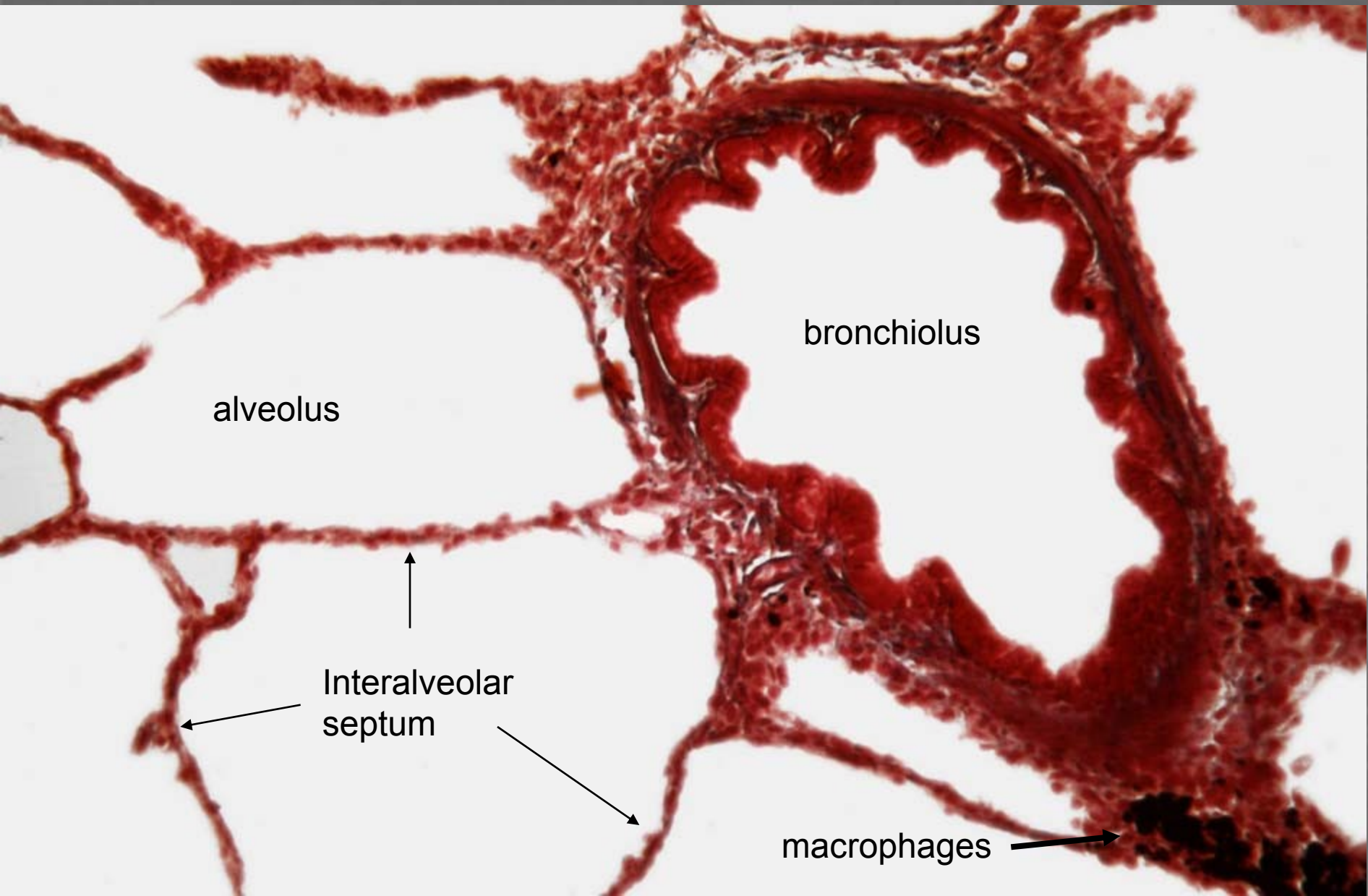
bronchiolus terminalis

This histological image shows a cross-section of lung tissue. The bronchioli terminalis are the larger, more irregular airways with a thicker wall, while the bronchioli respiratorius are the smaller, more uniform airways with a thinner wall. The surrounding lung parenchyma is composed of numerous small, rounded alveoli.

bronchiolus
respiratorius

bronchioly



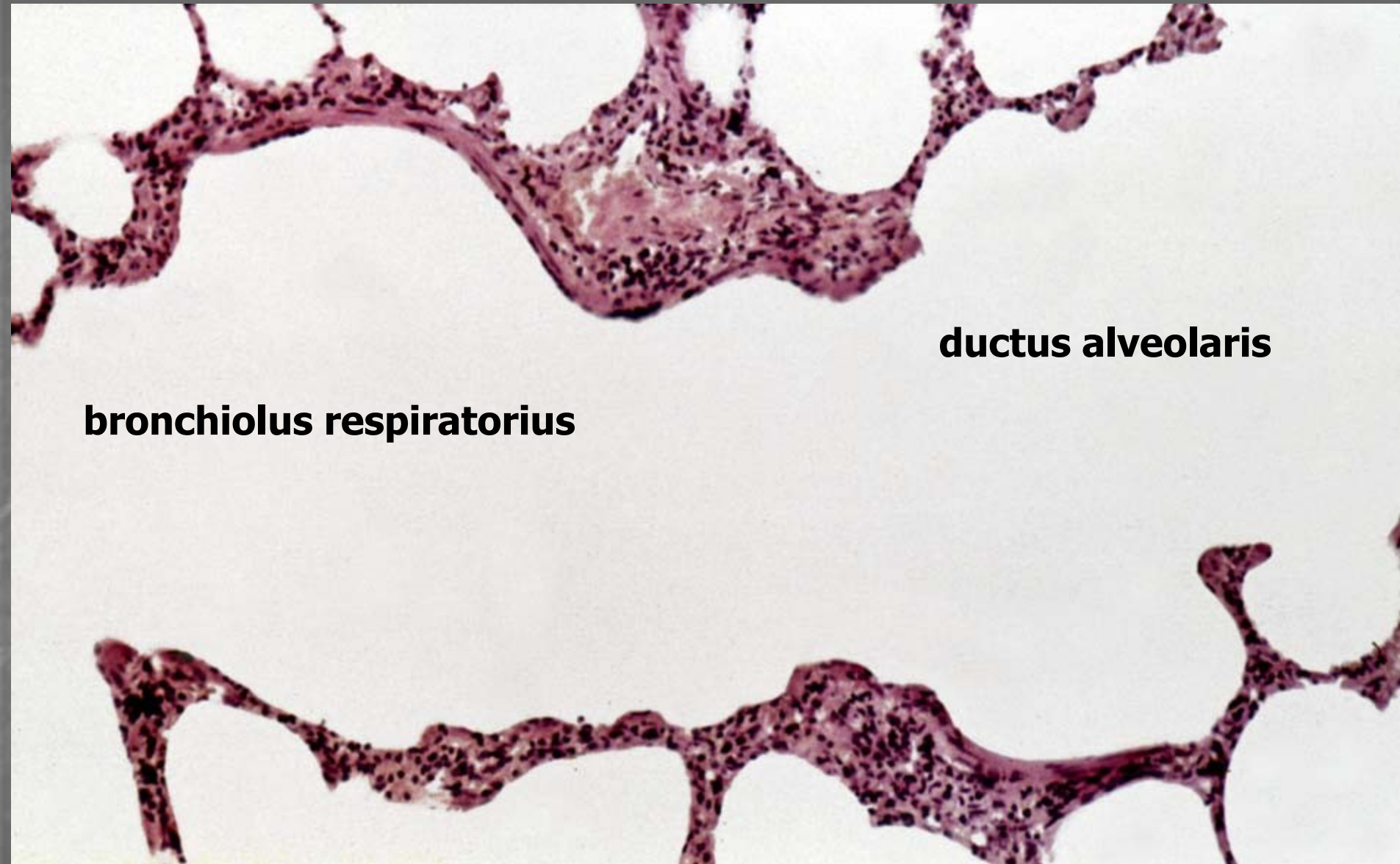


alveolus

bronchiolus

↑
Interalveolar
septum

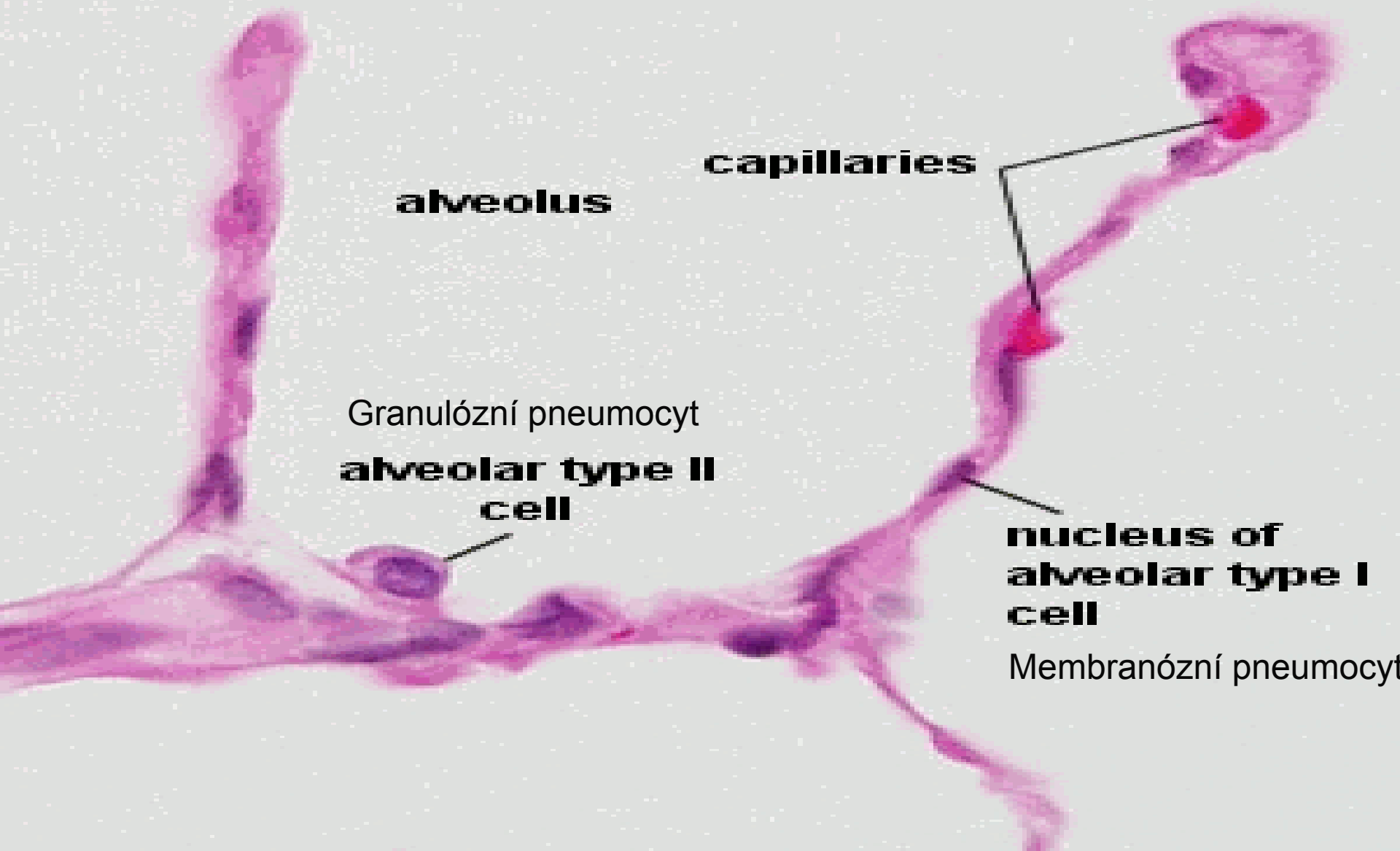
macrophages →



bronchiolus respiratorius

ductus alveolaris

Lung H&E



alveolus

capillaries

Granulózní pneumocyt
**alveolar type II
cell**

**nucleus of
alveolar type I
cell**

Membranózní pneumocyt

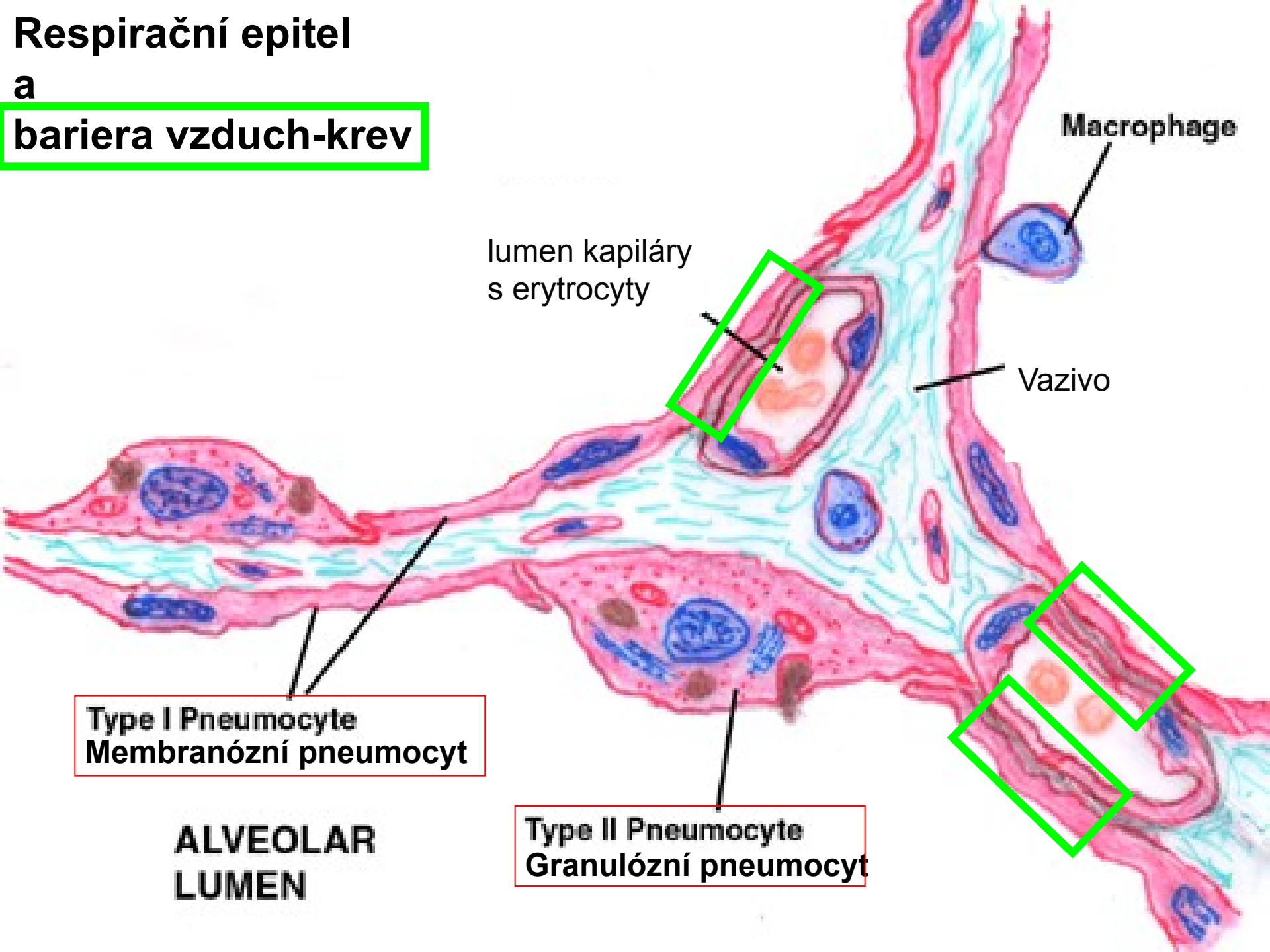
Krev-vzduch bariéra

(šířka 0,1 – 1,5 μm)

- surfaktant
- cytoplazma membranózního pneumocytu
- lamina basalis respiračního ep.
- lamina basalis endotelu kapiláry
- cytoplazma endotelové buňky

Respirační epitel

a bariera vzduch-krev



lumen kapiláry
s erytrocyty

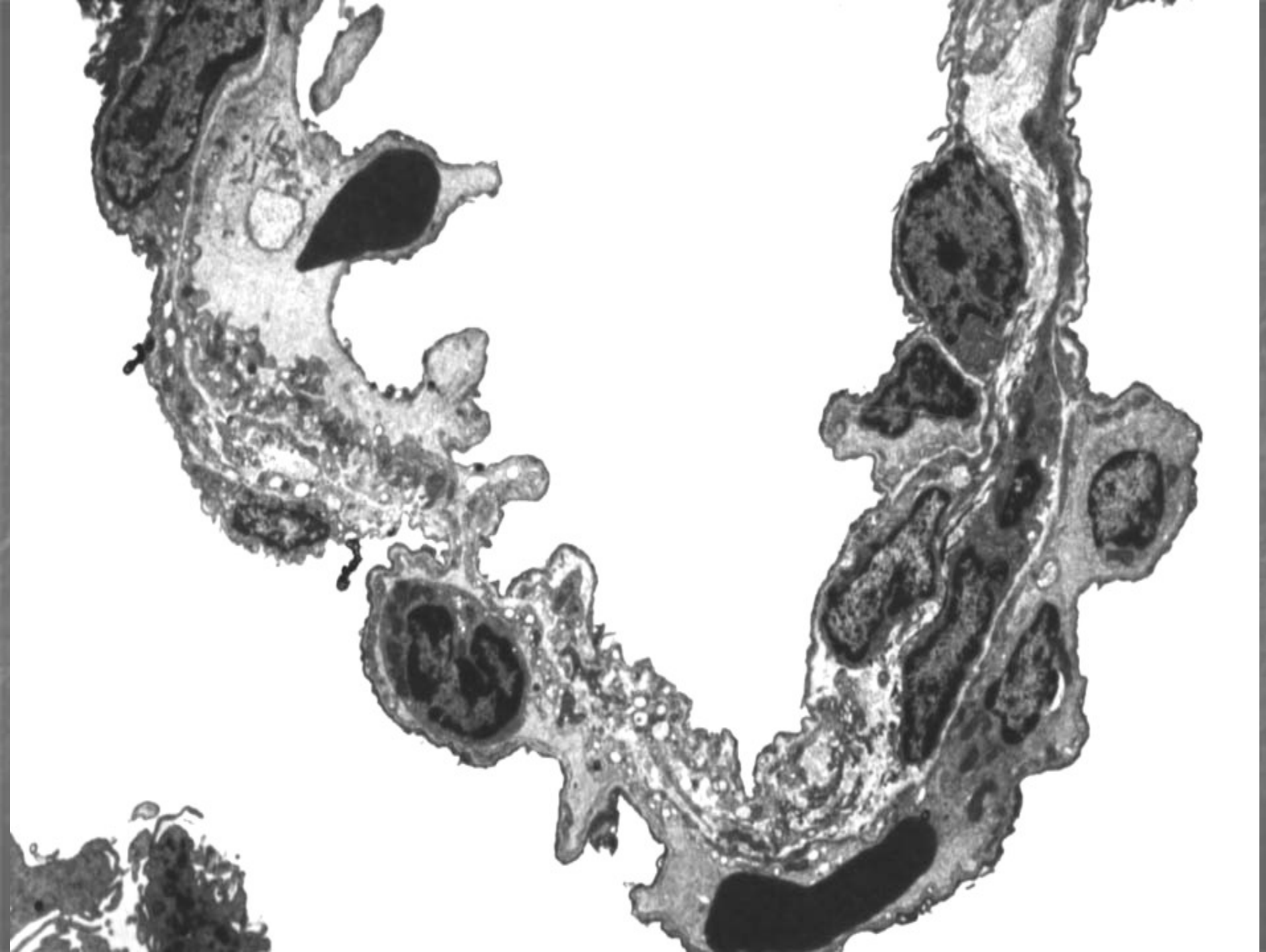
Macrophage

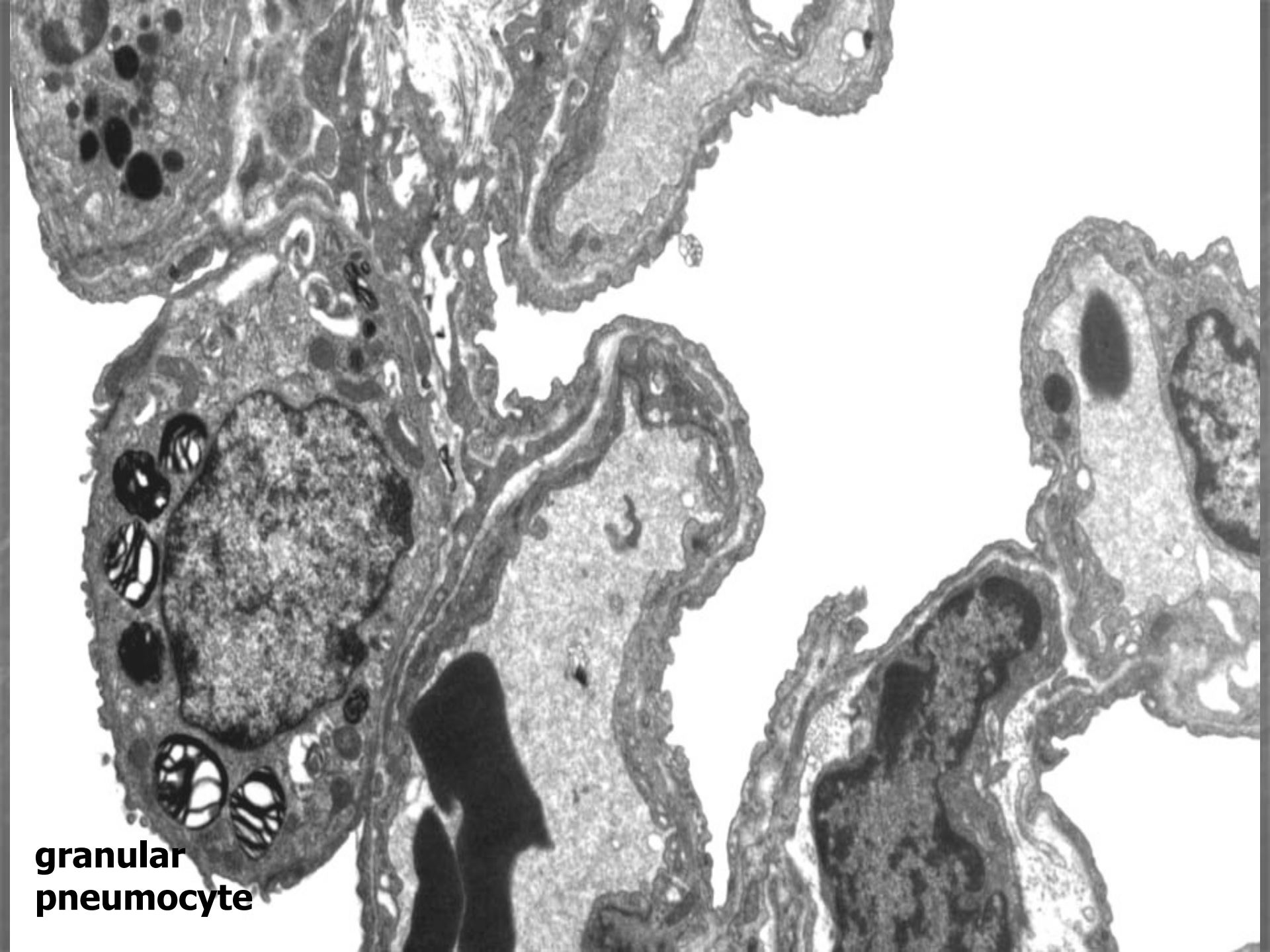
Vazivo

Type I Pneumocyte
Membranózní pneumocyt

Type II Pneumocyte
Granulózní pneumocyt

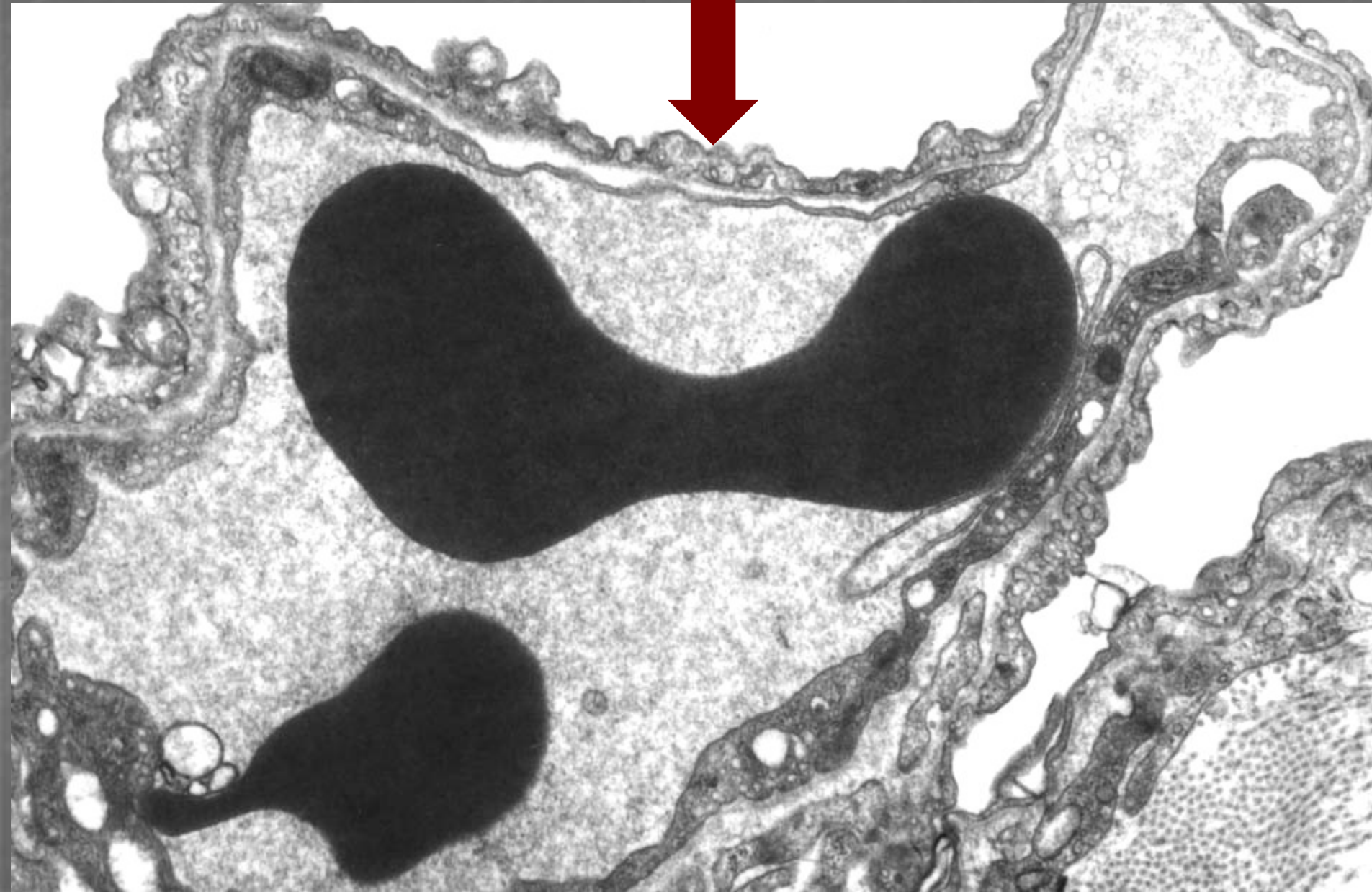ALVEOLAR
LUMEN



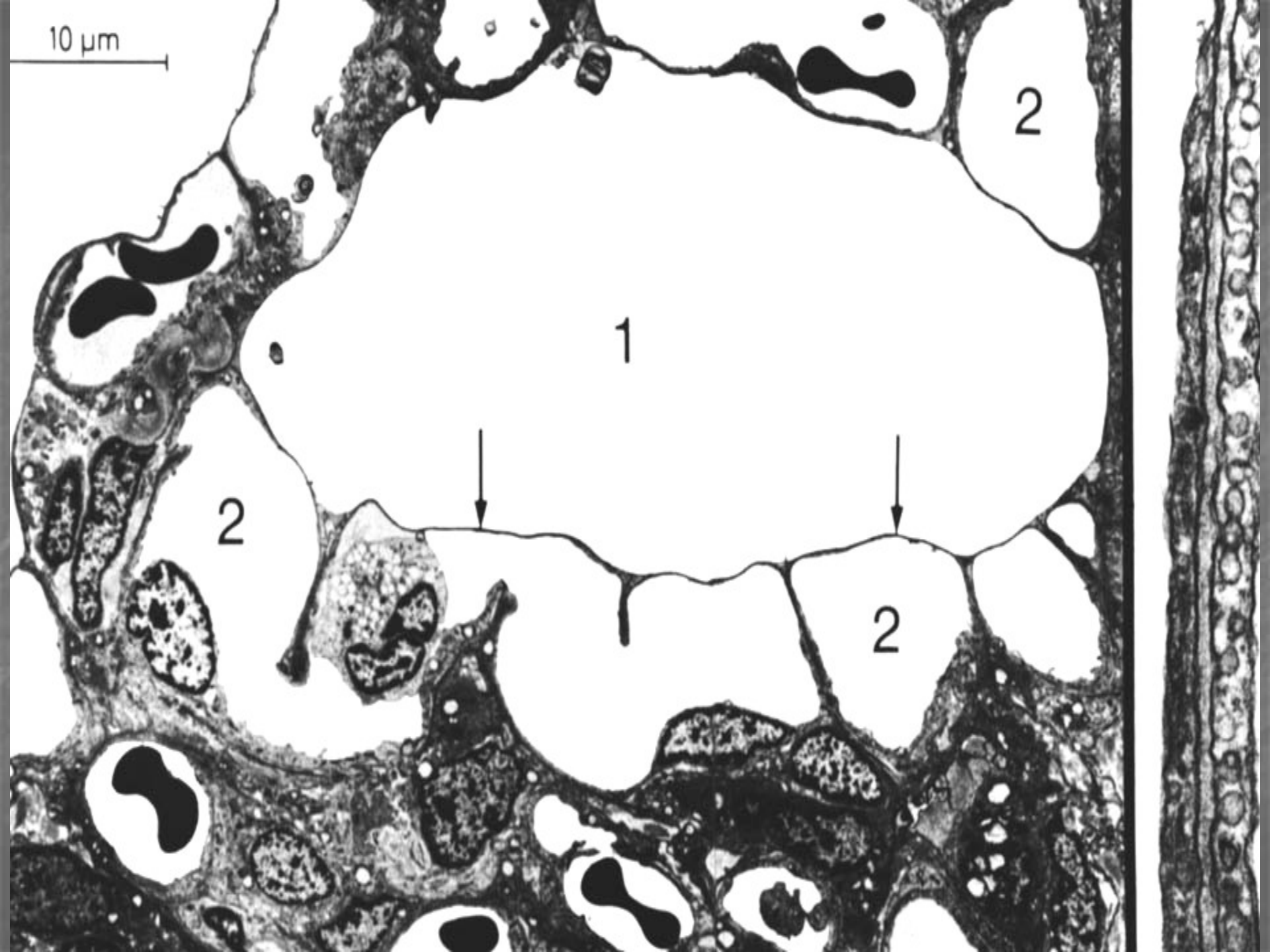


**granular
pneumocyte**

Blood-air barrier



10 μ m

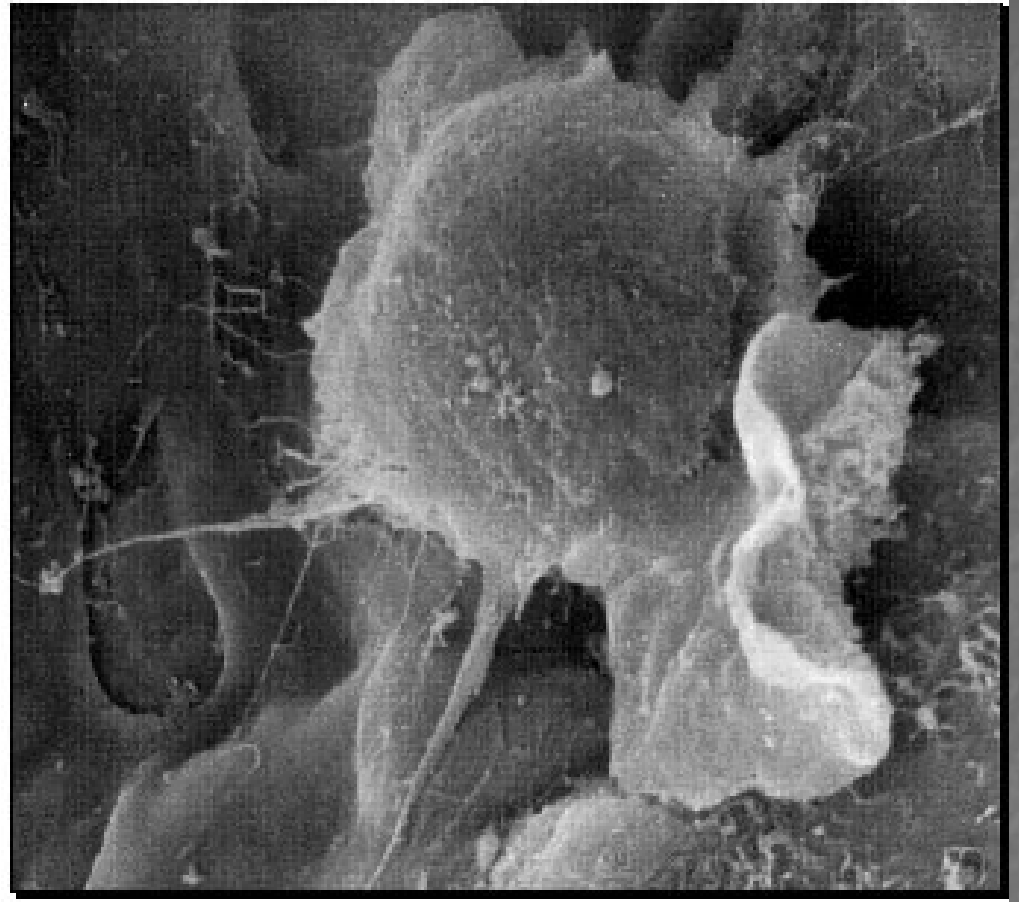
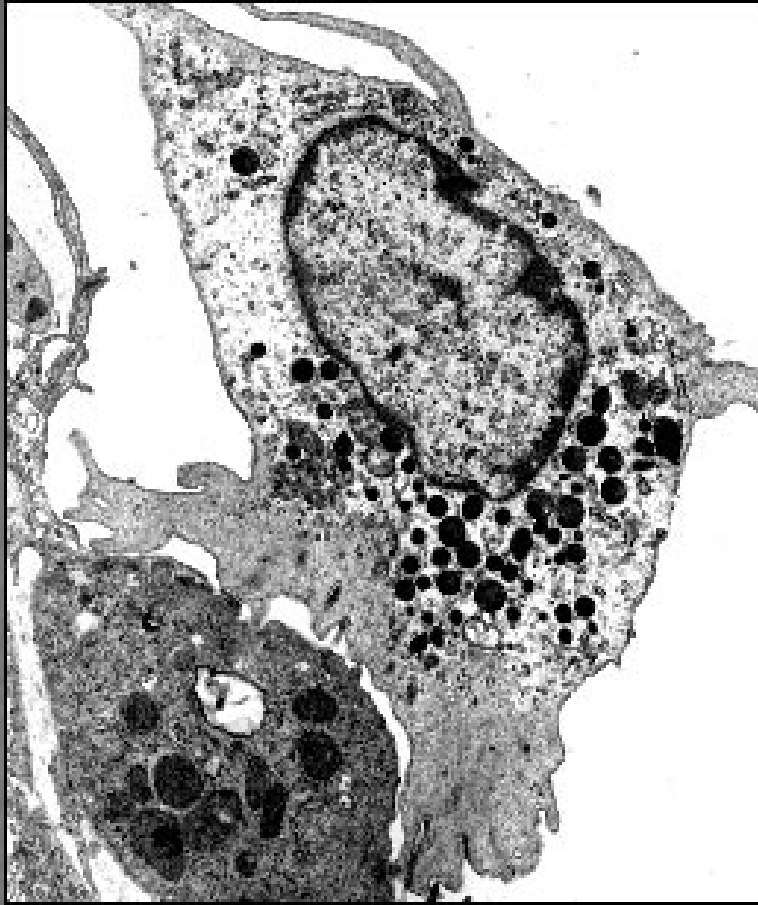


1

2

2

2



Alveolar macrophage

Pleura

(parietální a viscerální list)

