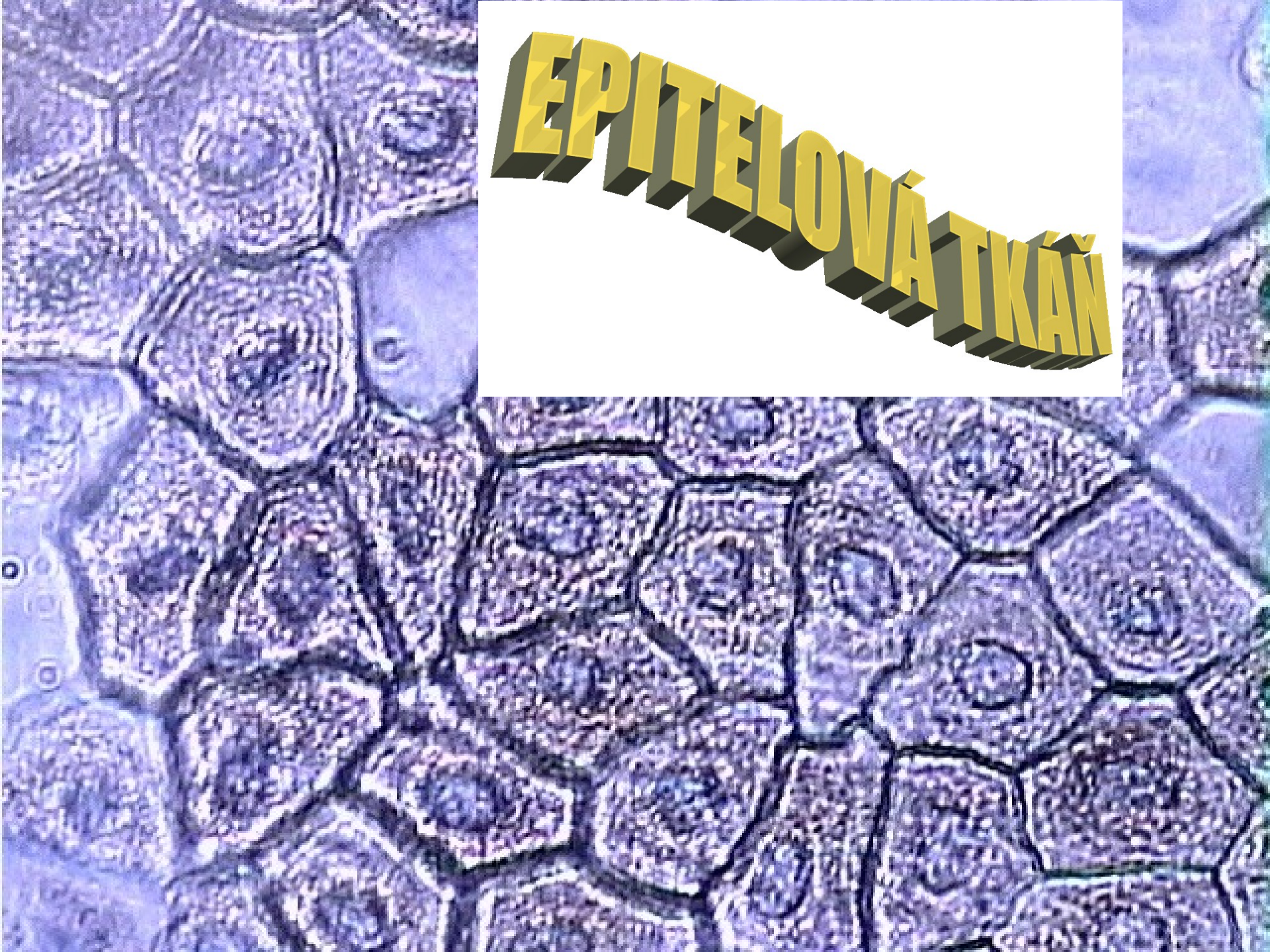


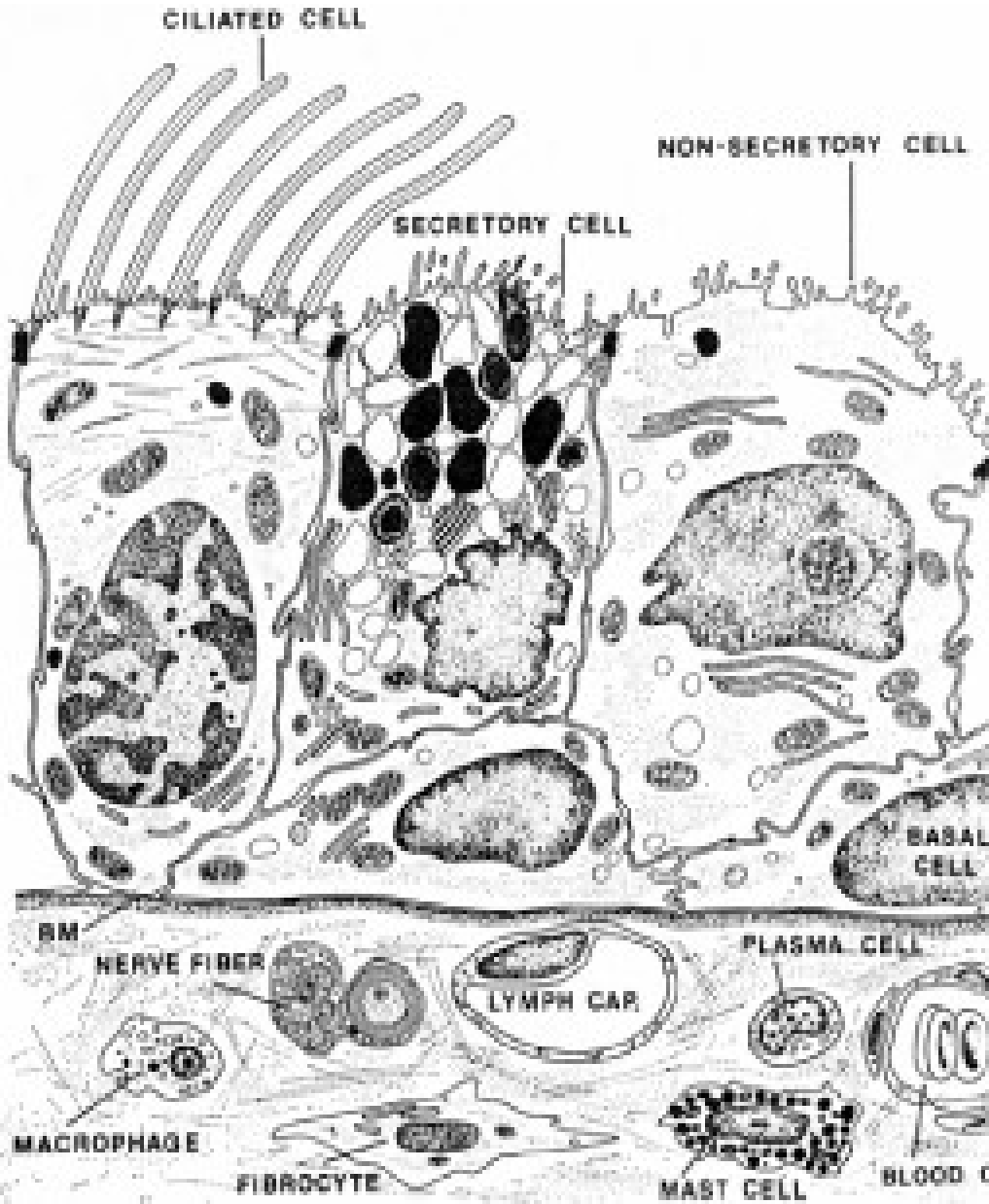
EPITELOVÁ TKÁŇ



Charakteristika

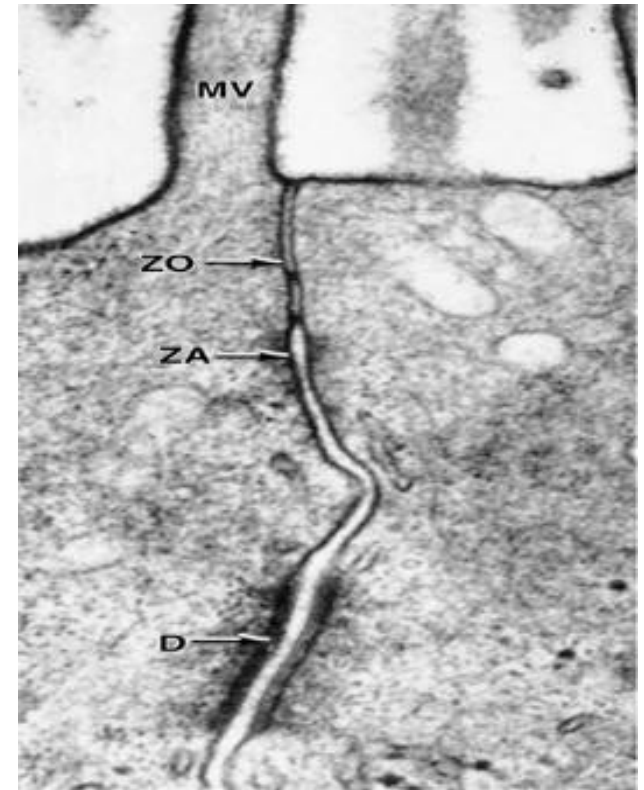
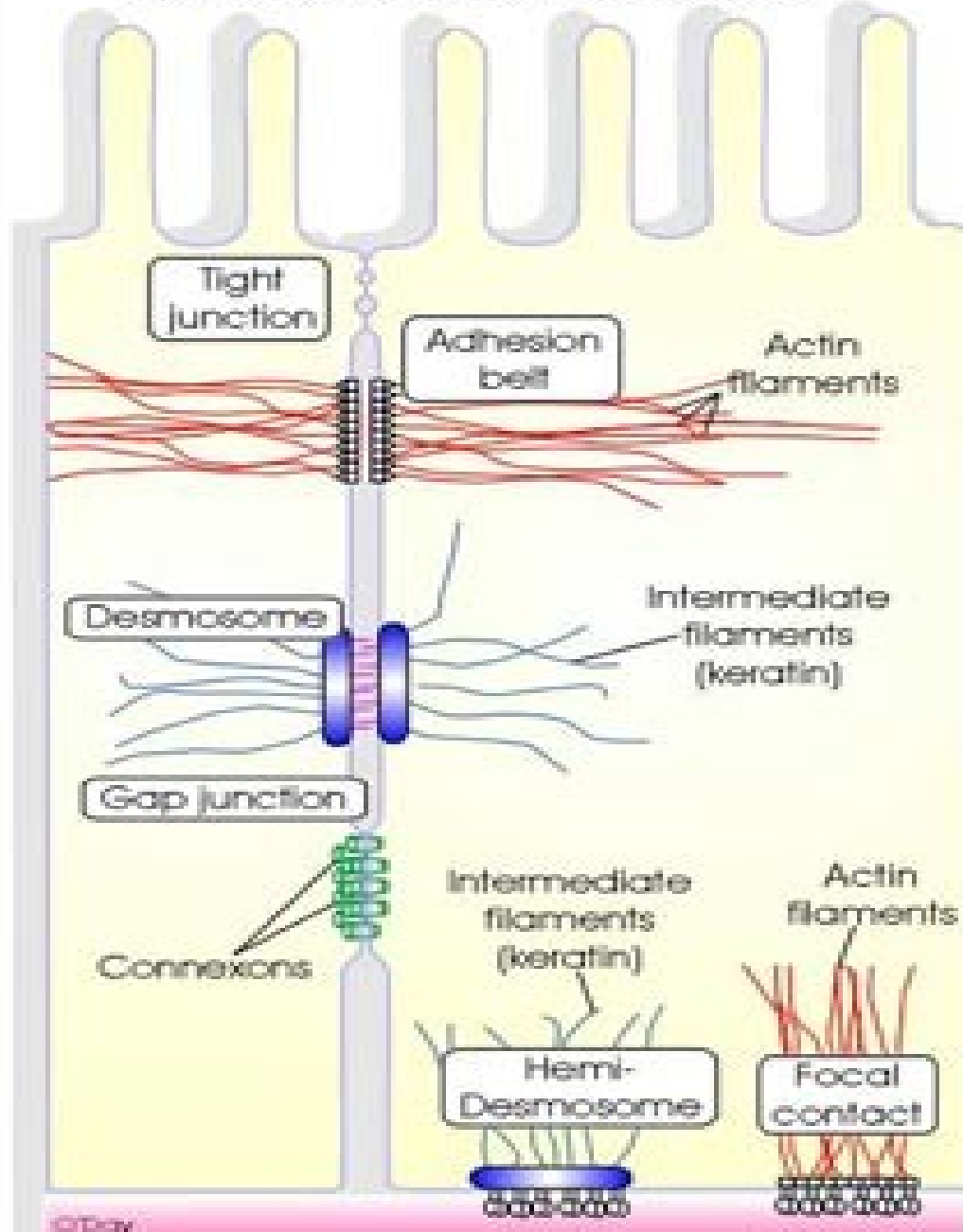
- Velmi buněčná tkáň s minimem mezibuněčné hmoty,
- lamina nebo membrana basalis odděluje epitel od ostatních tkání,
- bezcévná tkáň,
- polarizované buňky,
adheze buněk – mezibuněčné spoje,
modifikace povrchu buněk– mikroklky, cilie,
interdigitace,
- **cytokeratin** – mikrofilamenta v cytoplazmě.
- **Původ**: všechny zárodečné listy

Epitelové buňky (- polarizované)

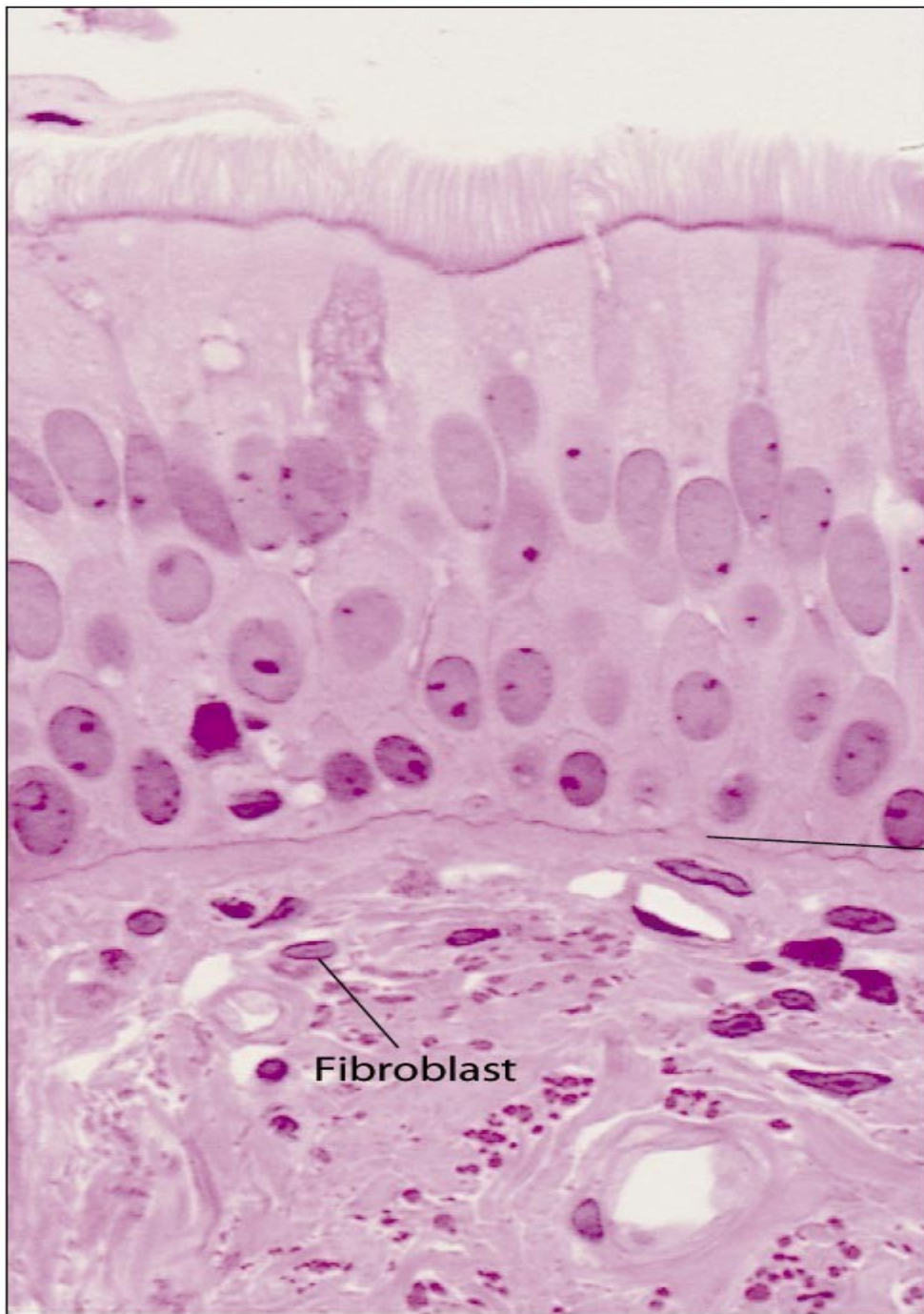


- Buněčný apex (mikrokly, řasinky)
 - Laterální strana (mezibuněčné spoje)
 - Buněčná baze (hemidesmosomy, bazální labyrint)
-
- Organelová výbava odpovídá funkci buňky (žlázová, respirační, smyslová apod.)

Junctional Complexes: Adhesion & Communication



Adheze (soudržnost) buněk



Epithelial
cell layer

Basal
lamina

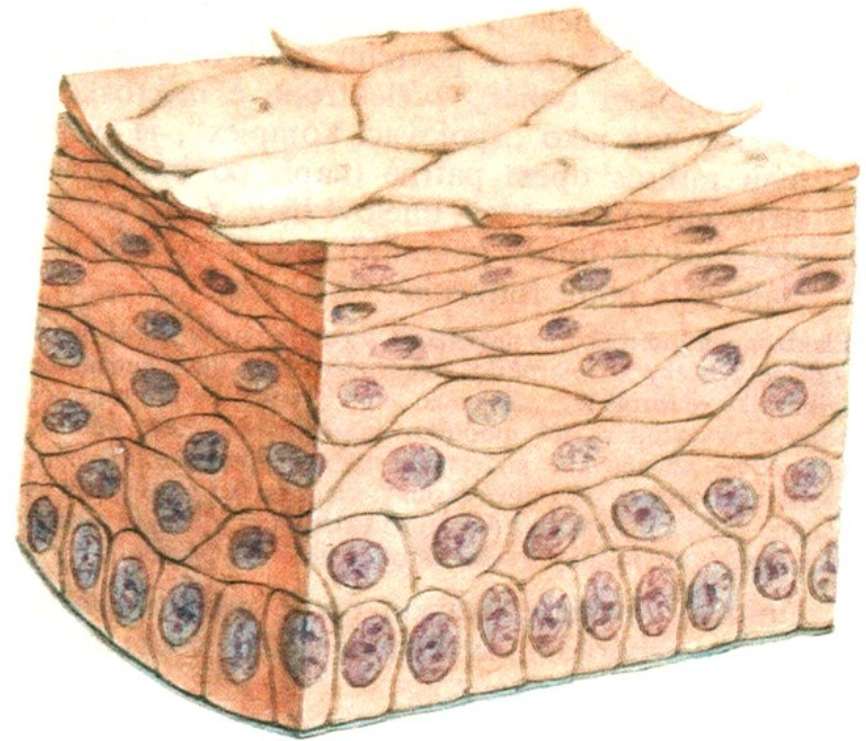

Fibroblast

Connective
tissue

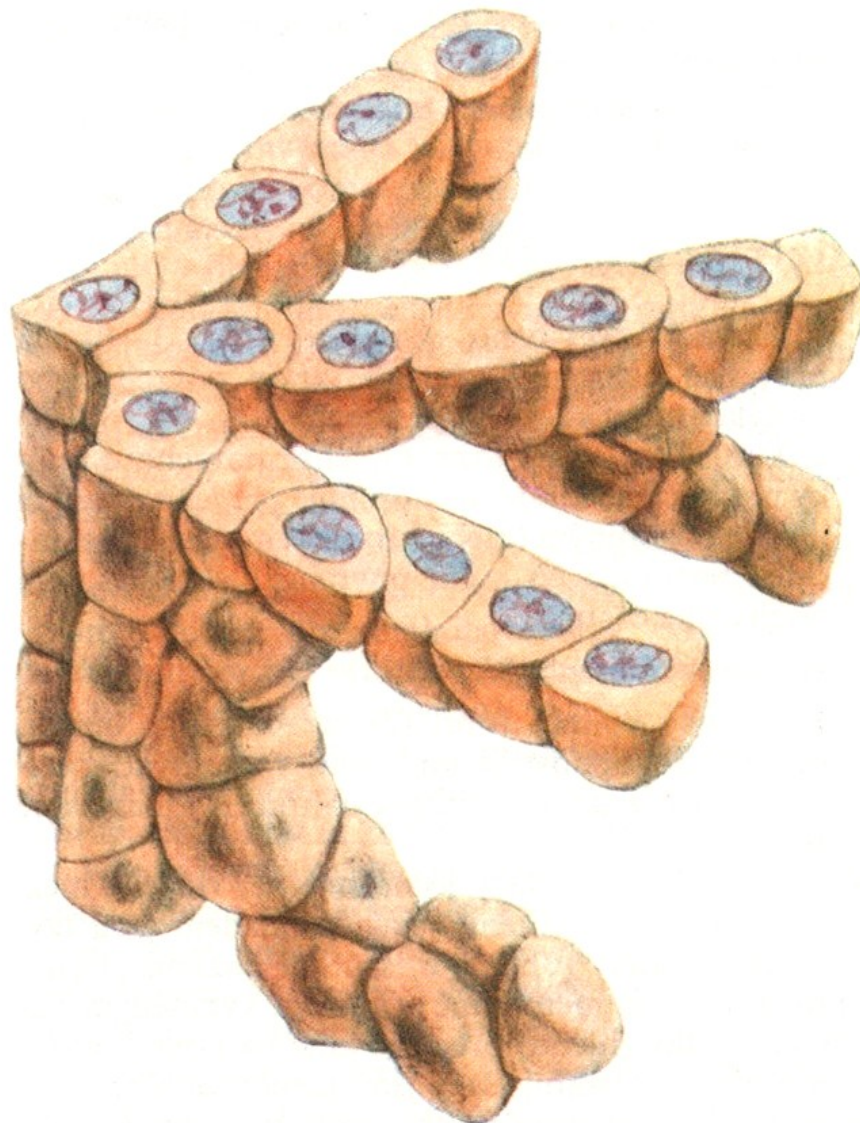Rozdělení epitelů podle stavby

- epitely **plošné** (buňky uspořádány do plochy, jeden povrch nasedá na bazální laminu, opačný povrch volný – většina epitelů)
- epitely **trámčité** (buňky tvoří trámce – játra, endokrinní žlázy)
- epitely **retikulární** – rozvlákněné (buňky v kontaktu dlouhými výběžky, široké intercelulární štěrbinny – brzlík)

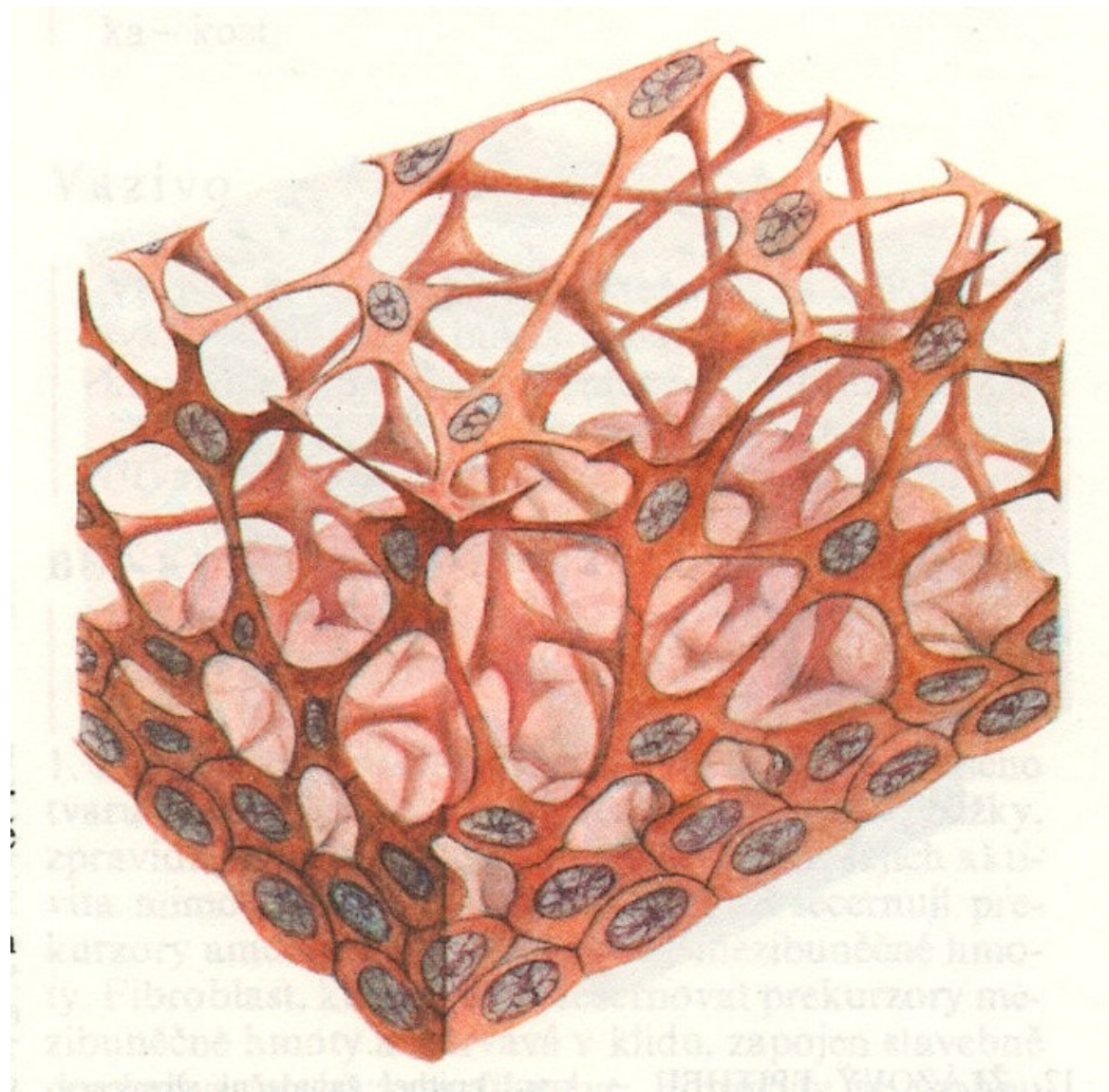
epitely plošné



epitel trámčitý



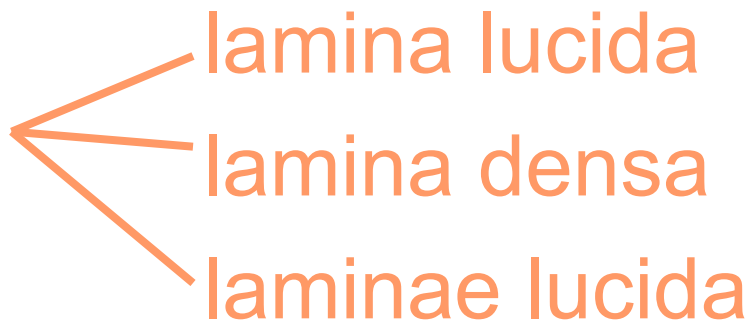epitel retikulární



BAZÁLNÍ LAMINA

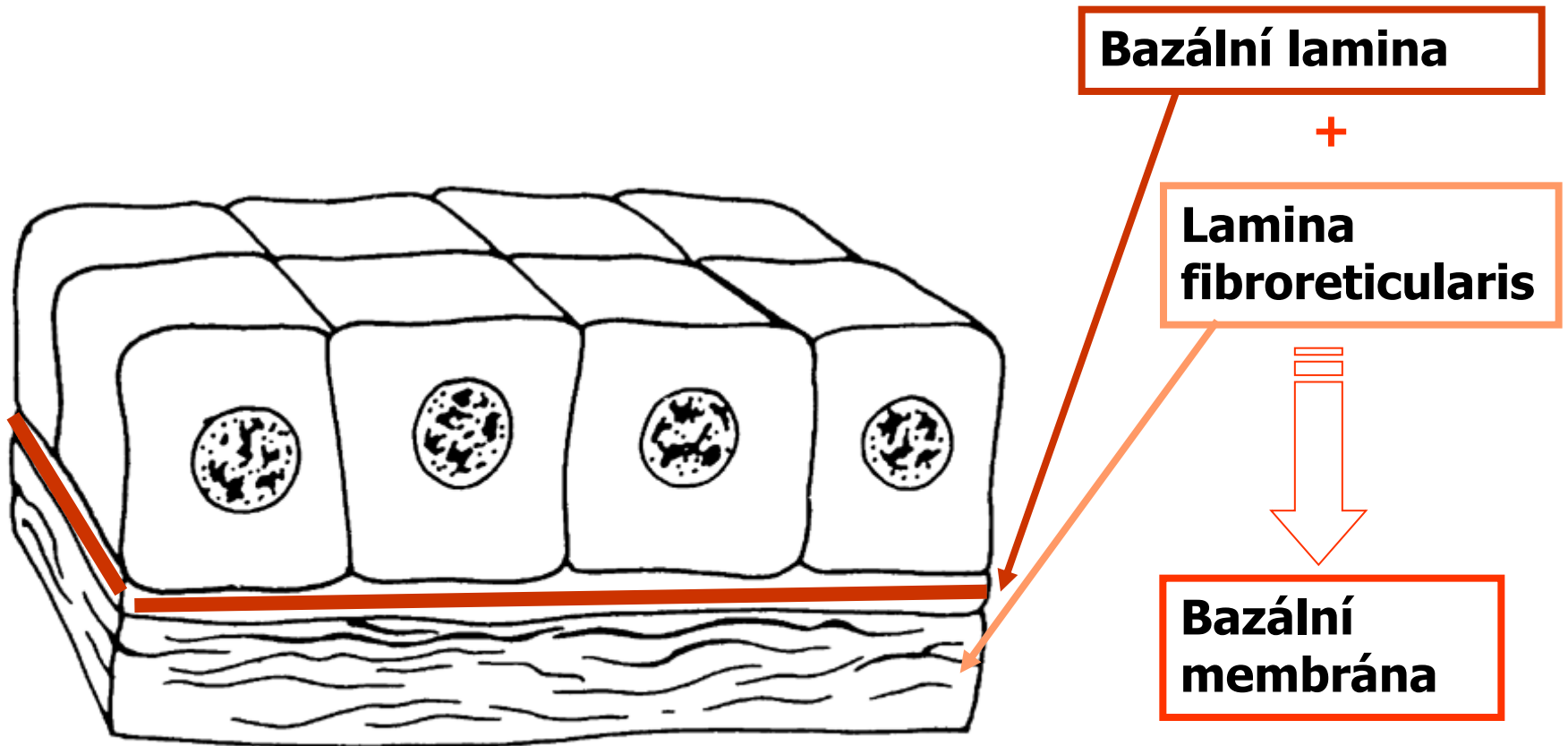
BAZÁLNÍ MEMBRANE

- **Bazální lamina** (*lamina basalis*):



- **Bazální membrána** (*membrana basalis*):
lamina basalis + *lamina reticularis* (retikulární vlákna v amorfní hmotě s glykoproteinem fibronektinem).

Epitelové buňky



Bazální lamina je a produkt epitelových buněk, lamina fibroreticularis je produkt fibroblastů ve vazivu pod epitelem

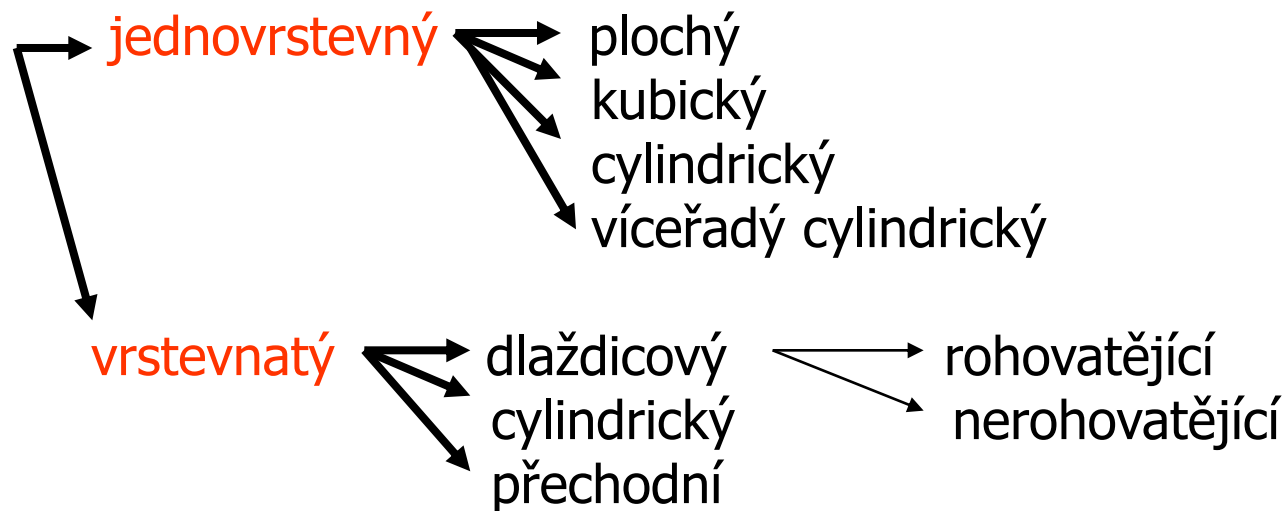
FUNKCE EPITELU

(klasifikace podle funkce)

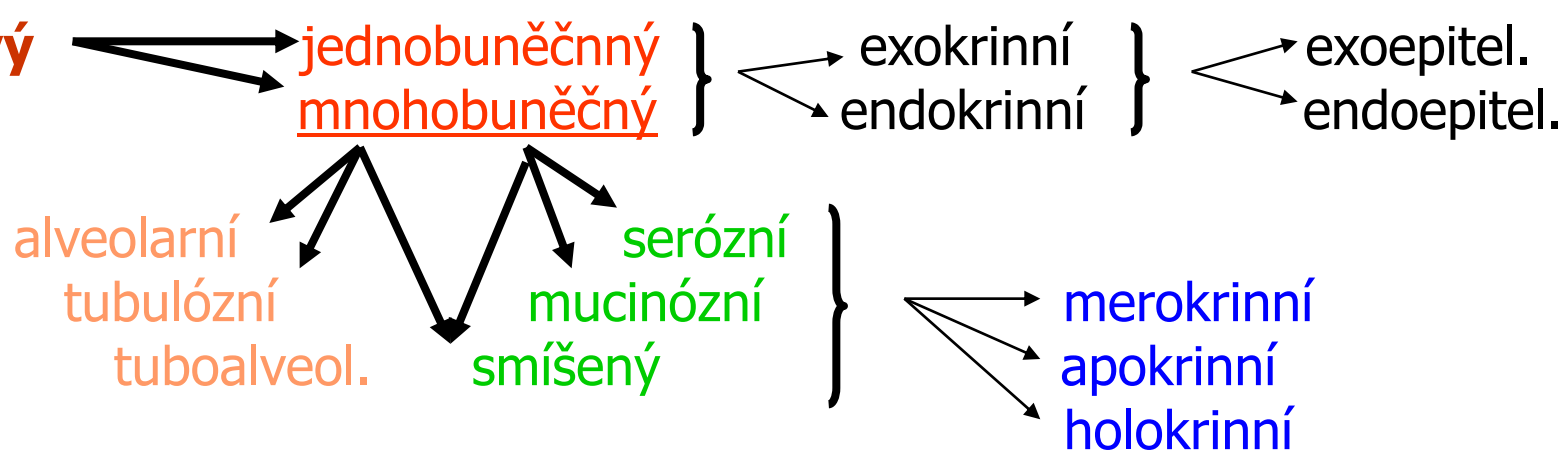
- Kryje (vystýlá) povrchy – krycí (povrchový) ep.
- Tvorba a vyloučení sekretu – žláznový ep.
- Vnímání podnětů – smyslový ep.
- vstřebávání – resorpční ep.
- Výměna dýchacích plynů – respirační ep.
- + myoepitelové buňky

Klasifikace epitelů:

Krycí



Žláznový

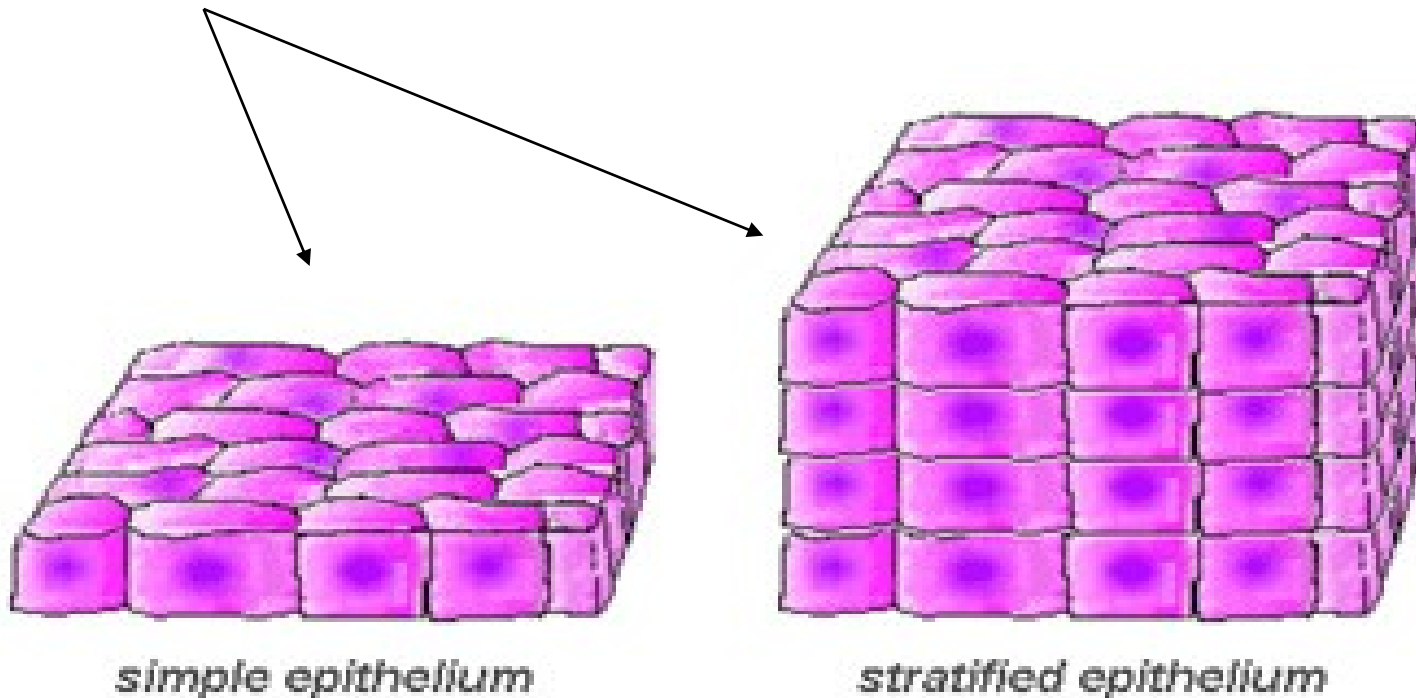


Respirační **Resorpční** **Smyslový**

morfologicky a funkčně specializovaný epitel

Krycí (povrchový) epitel

- 1 nebo více vrstev buněk
- typ epitelu je označen podle tvaru buněk v povrchové vrstvě

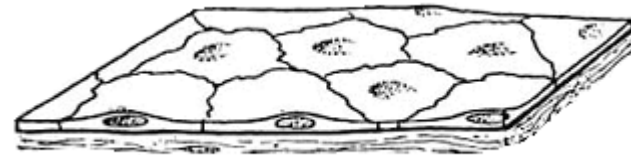


Klasifikace jednovrstevných ep.

- **1 vrst. plochý ep.** – ploché buňky

výskyt: tenký úsek

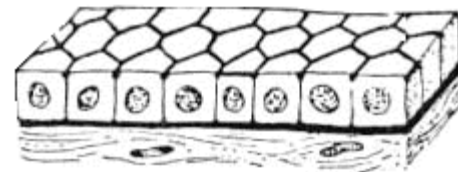
Henleho kličky v ledvině

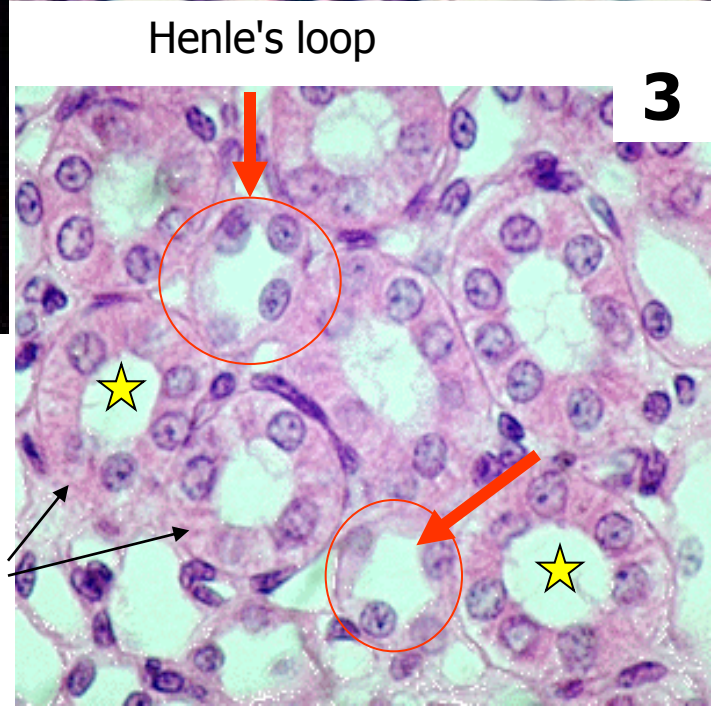
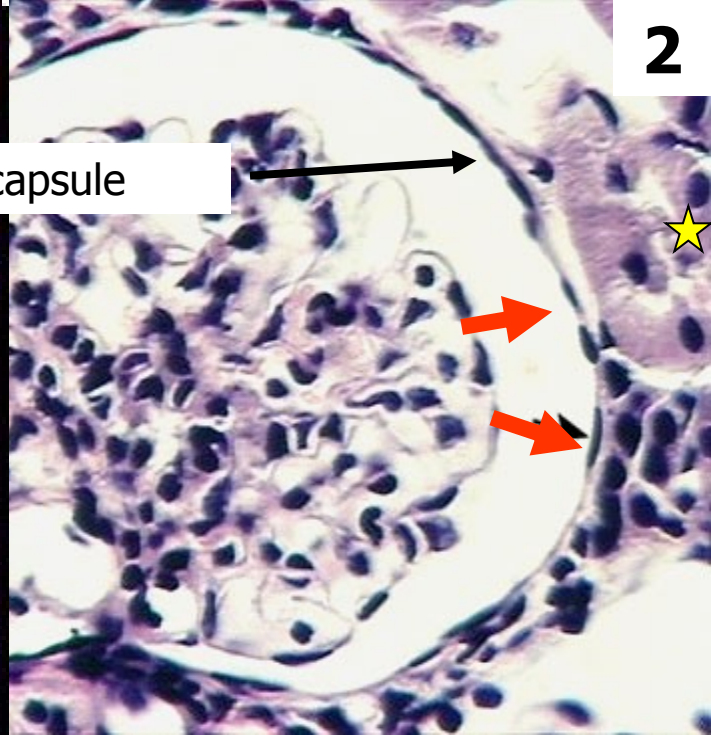
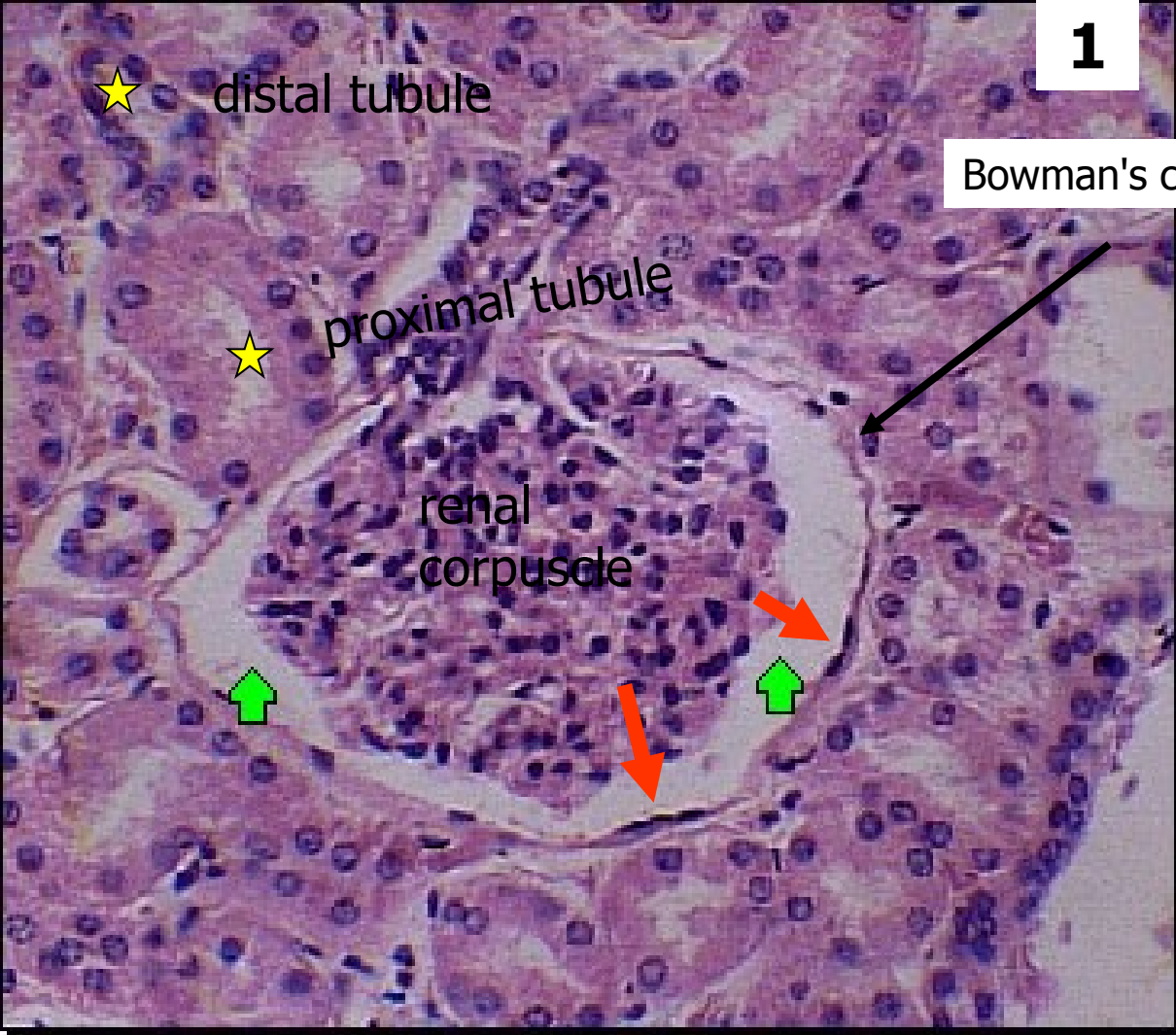


- **1 vrst. kubický ep.** – stejná výška a šířka buněk

výskyt: tlustý úsek

Henleho kličky v ledvině,
malé vývody žláz





1

2

3

★ distal tubule

★ proximal tubule

renal corpuscle

Bowman's capsule

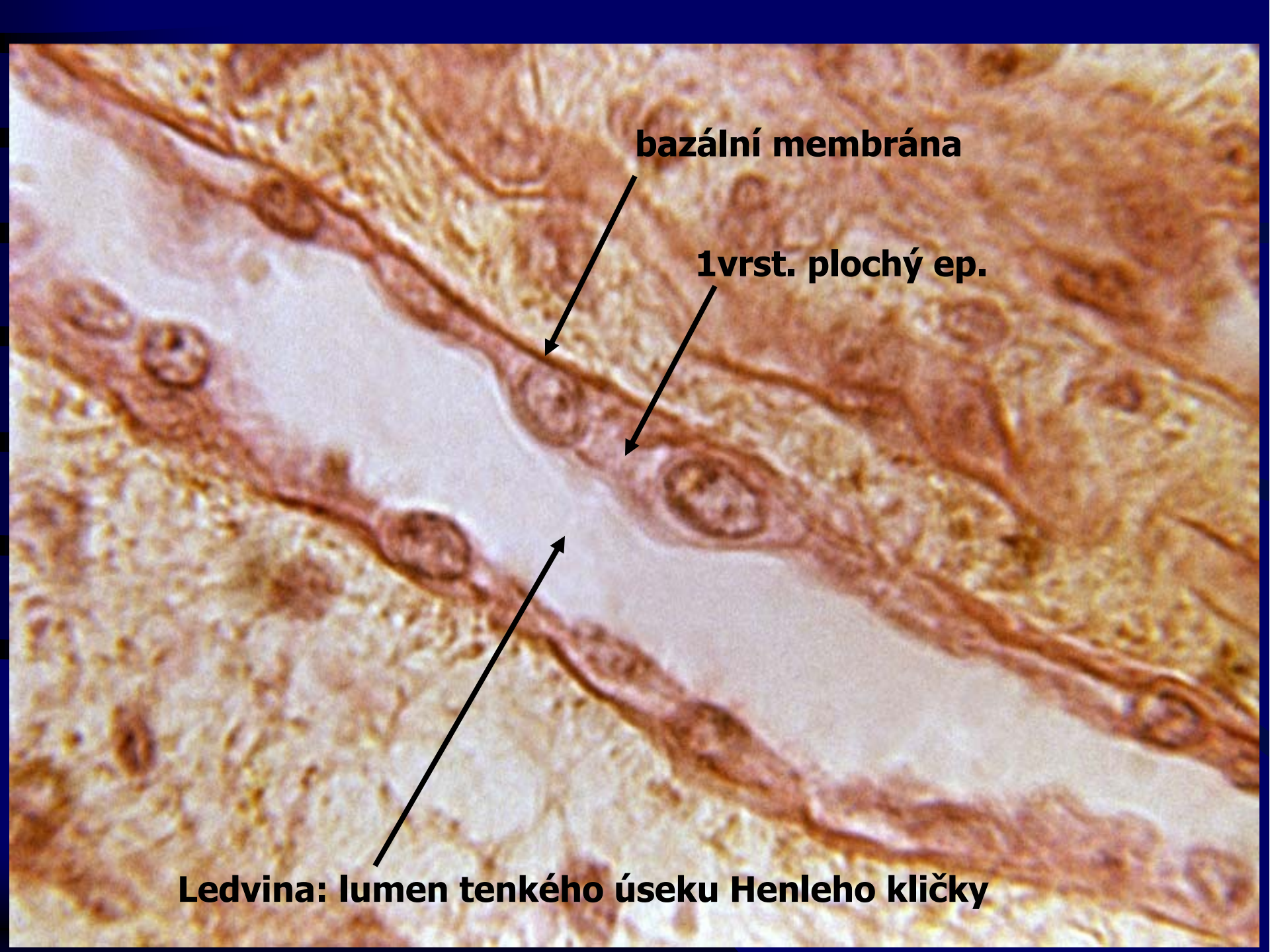
Henle's loop

Ledvina:

1vrst. ploché ep. →

1vrst. kubický ep. ★

collecting ducts

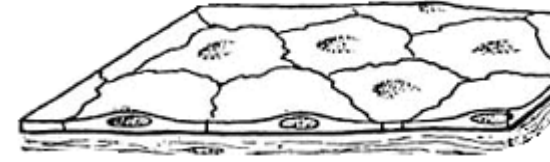


bazální membrána

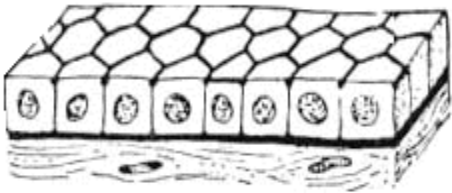
1vrst. plochý ep.

Ledvina: lumen tenkého úseku Henleho kličky

1vrst. plochý ep.



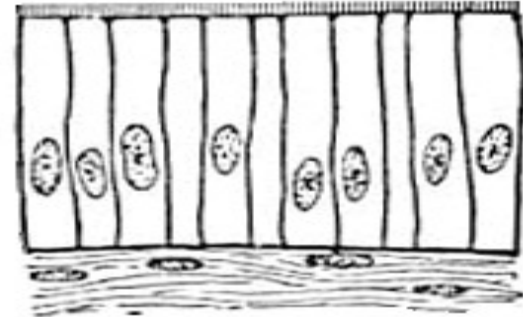
1vrst. kubický ep.



Dřeň ledviny

- **1 vrst. cylindrický ep.** – cylindrické buňky

výskyt: žaludek, střevo, žlučník

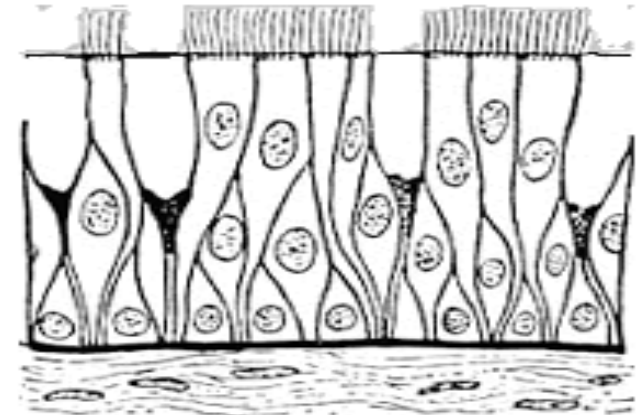



- **Víceřadý cylindrický ep.**

- cylindrické bb.
- bazální bb.
- vřetenovité a \triangle bb.

Jádra ve 2-3 řadách

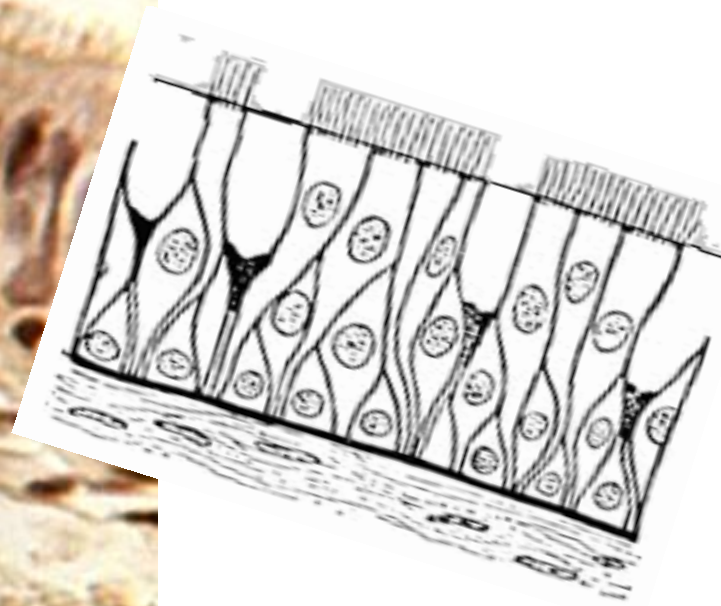
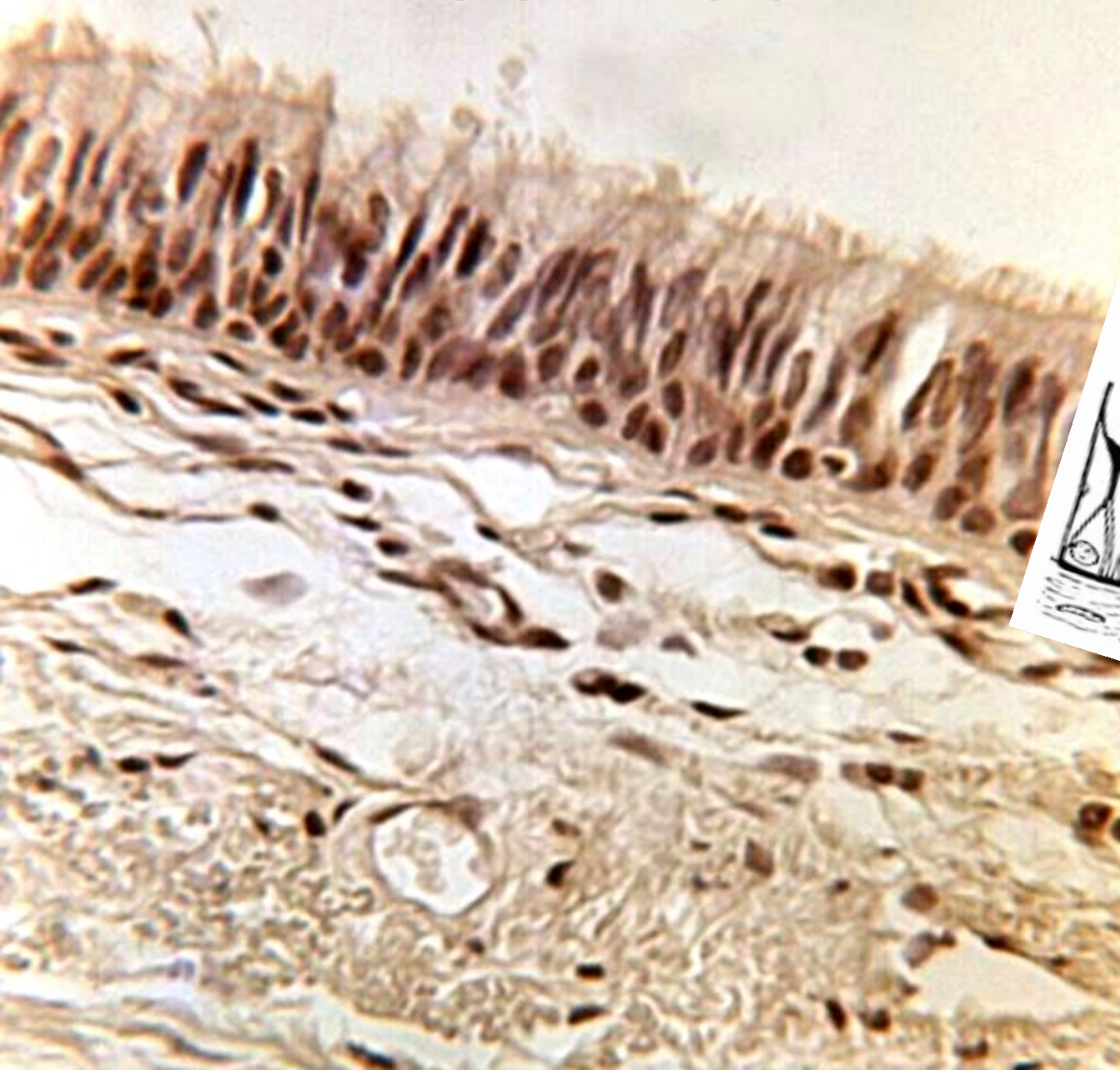
výskyt: dýchací cesty






Vesica fellea (žlučník) – 1vrst. cylindrický ep.

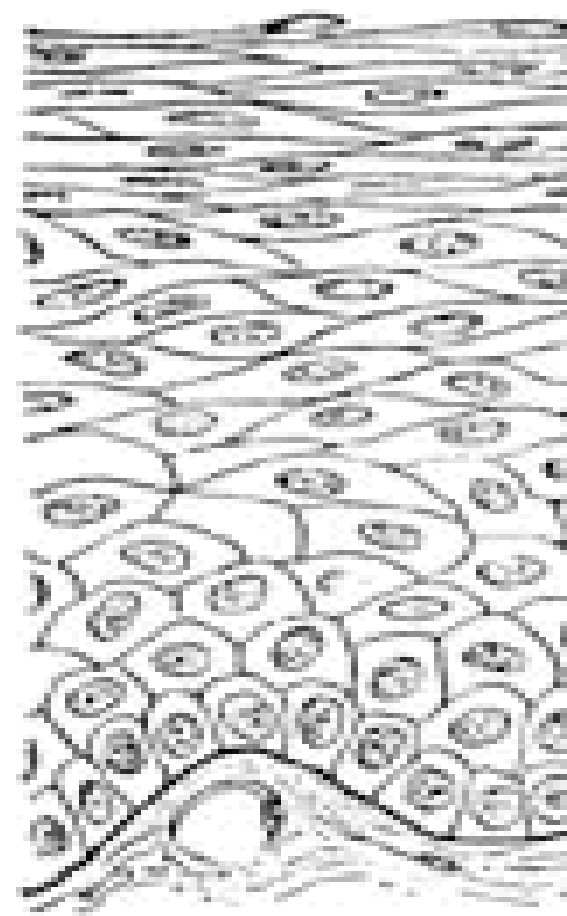
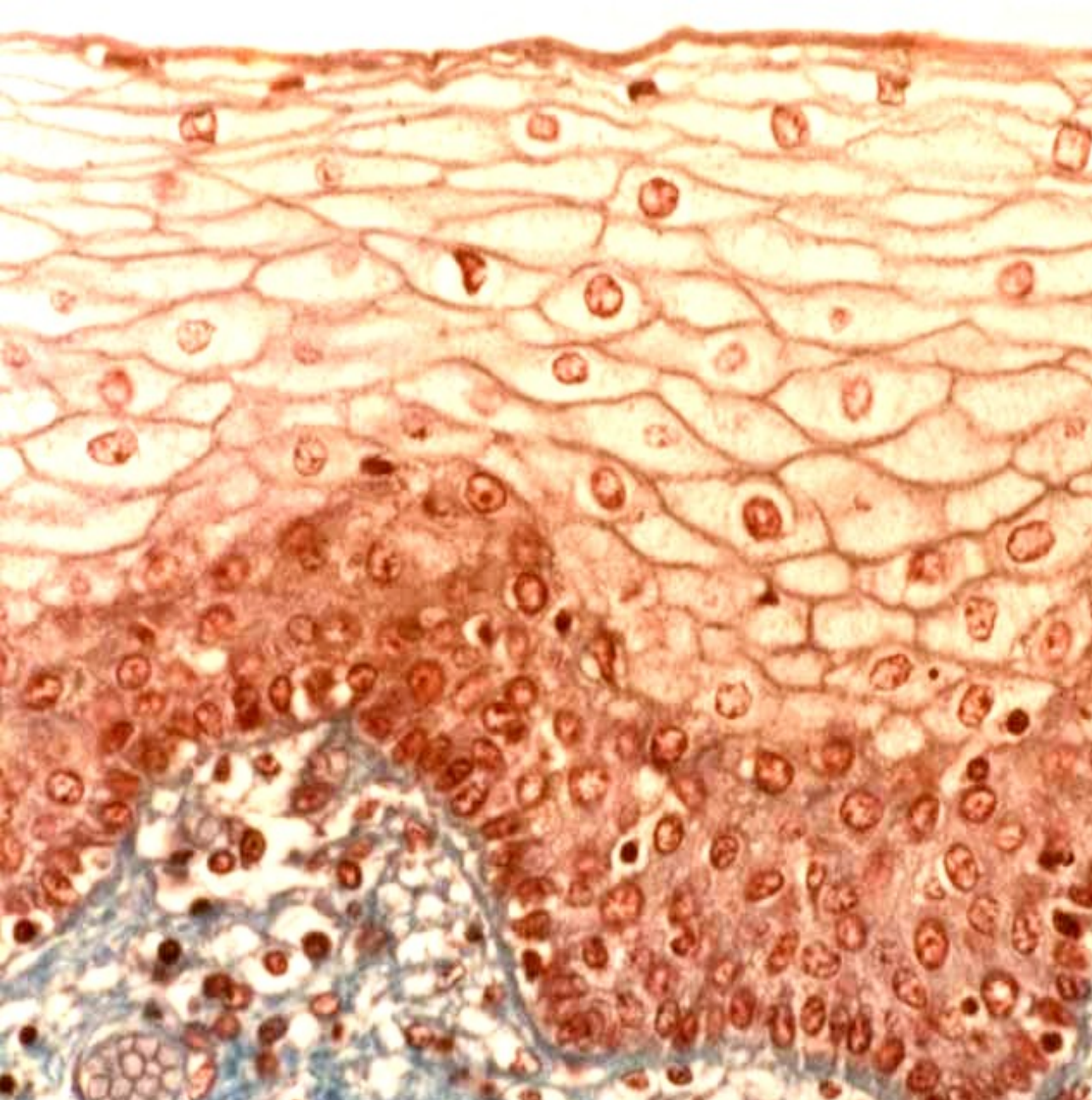
Trachea – víceřadý cylindrický ep. s řasinkami a pohárkovými bb.



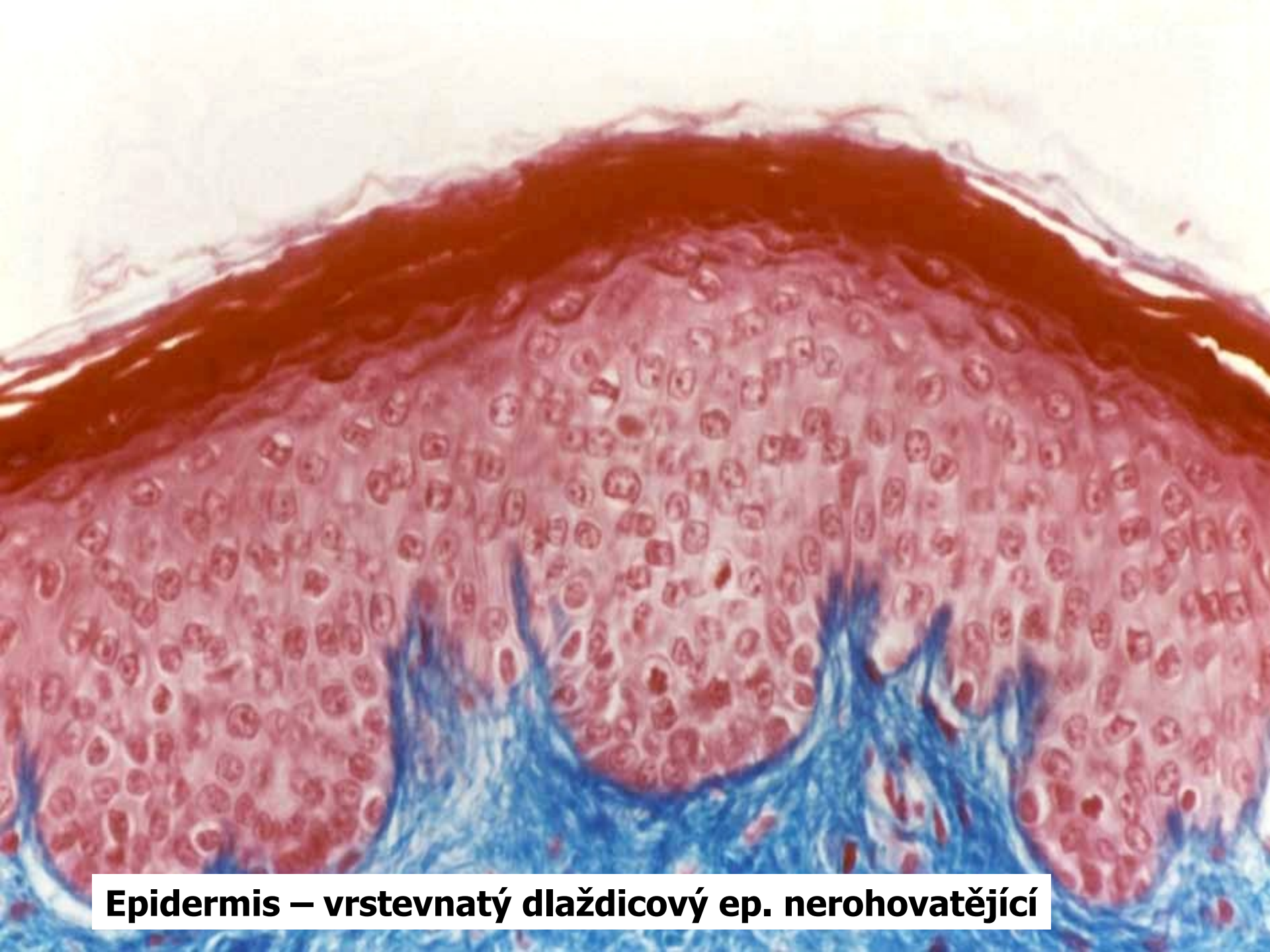Klasifikace vrstevnatých ep.

- vrstevnatý dlaždicový ep. nerohovatějící
výskyt: dutina ústní, jícen, vagina
- vrstevnatý dlaždicový ep. rohovatějící
výskyt: epidermis (pokožka)





Jícen – vrstevnatý dlaždicový ep. nerohovatějící



Epidermis – vrstevnatý dlaždicový ep. nerohovatějící

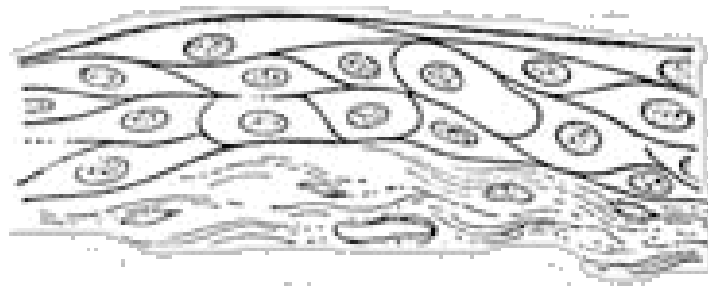
● vrstevnatý cylindrický ep.

výskyt: spojivka, mužská močová trubice

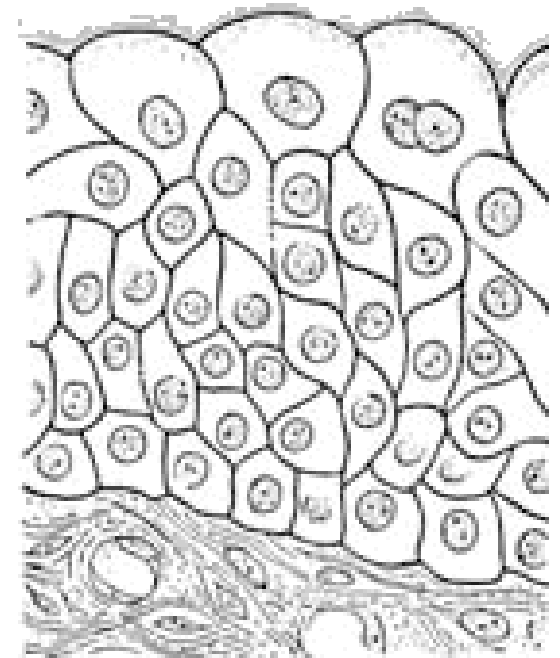
● přechodní ep.

výskyt: močové cesty

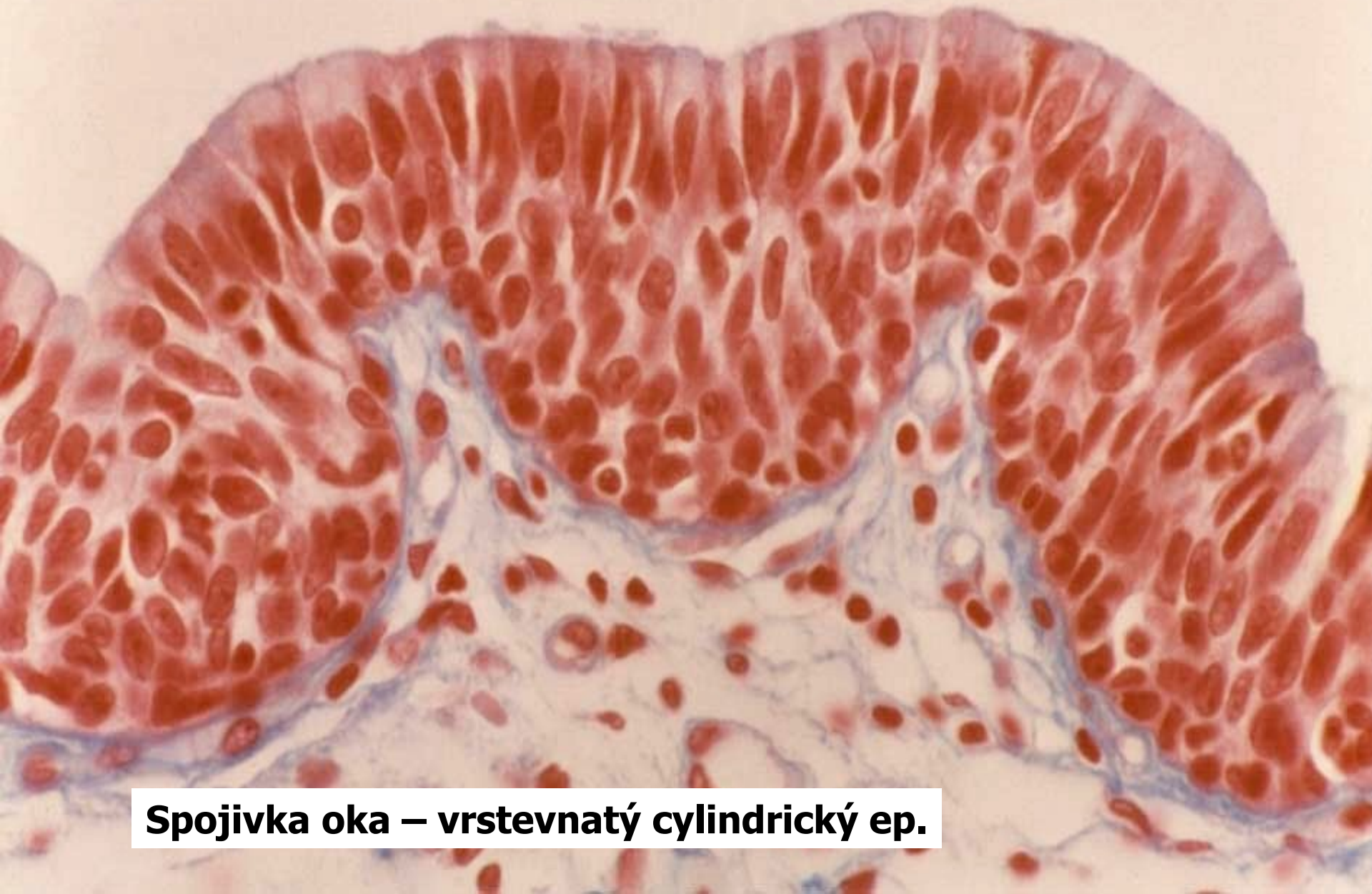(močovod, močový měchýř, močová trubice)



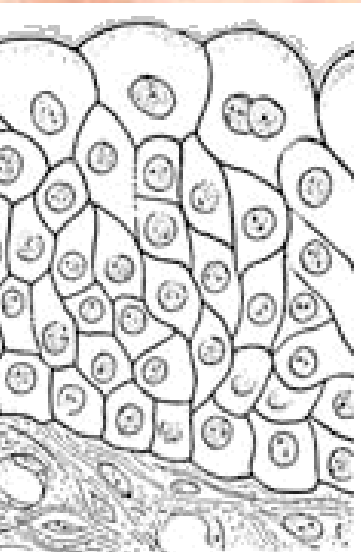
distended



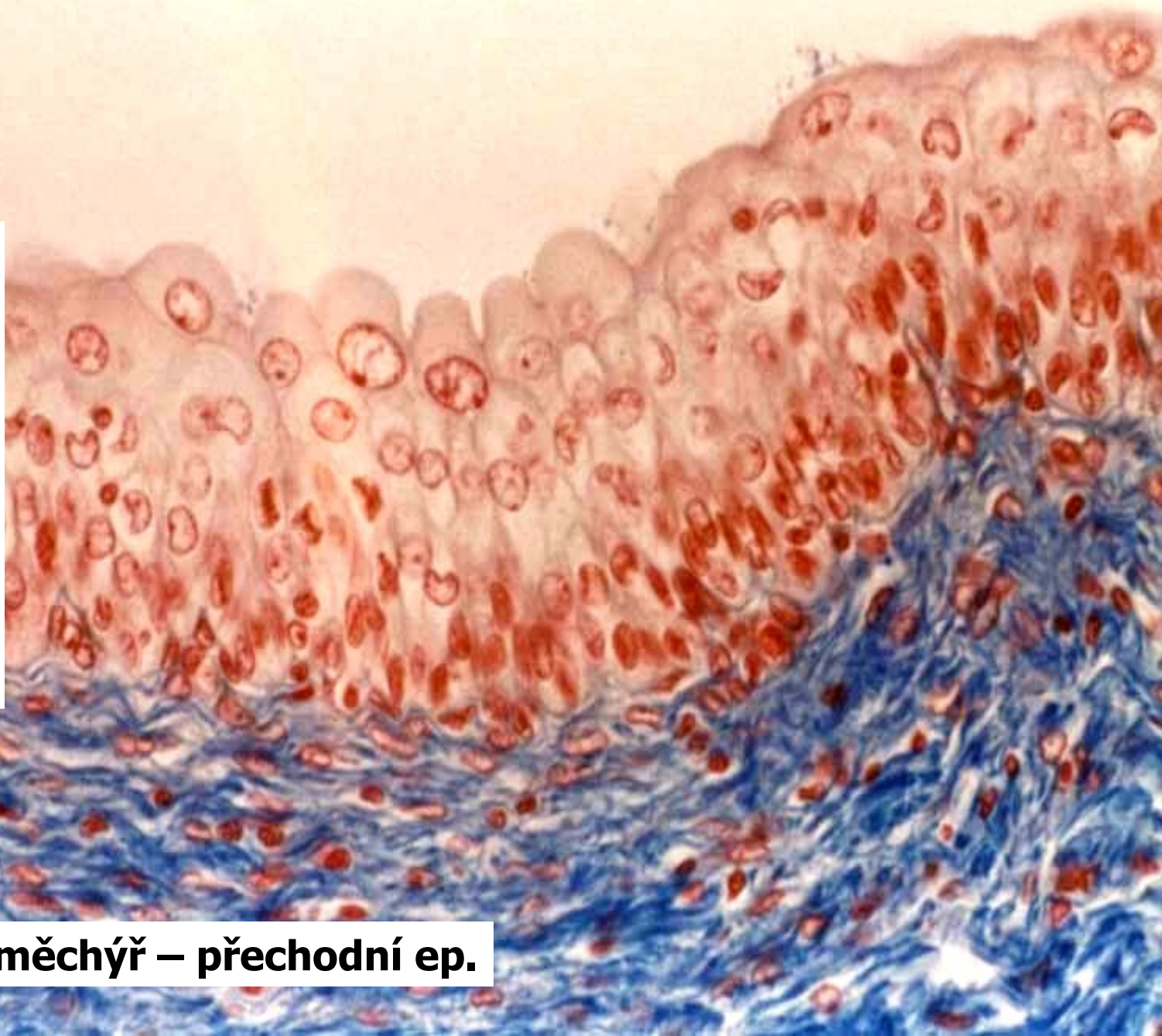
relaxed



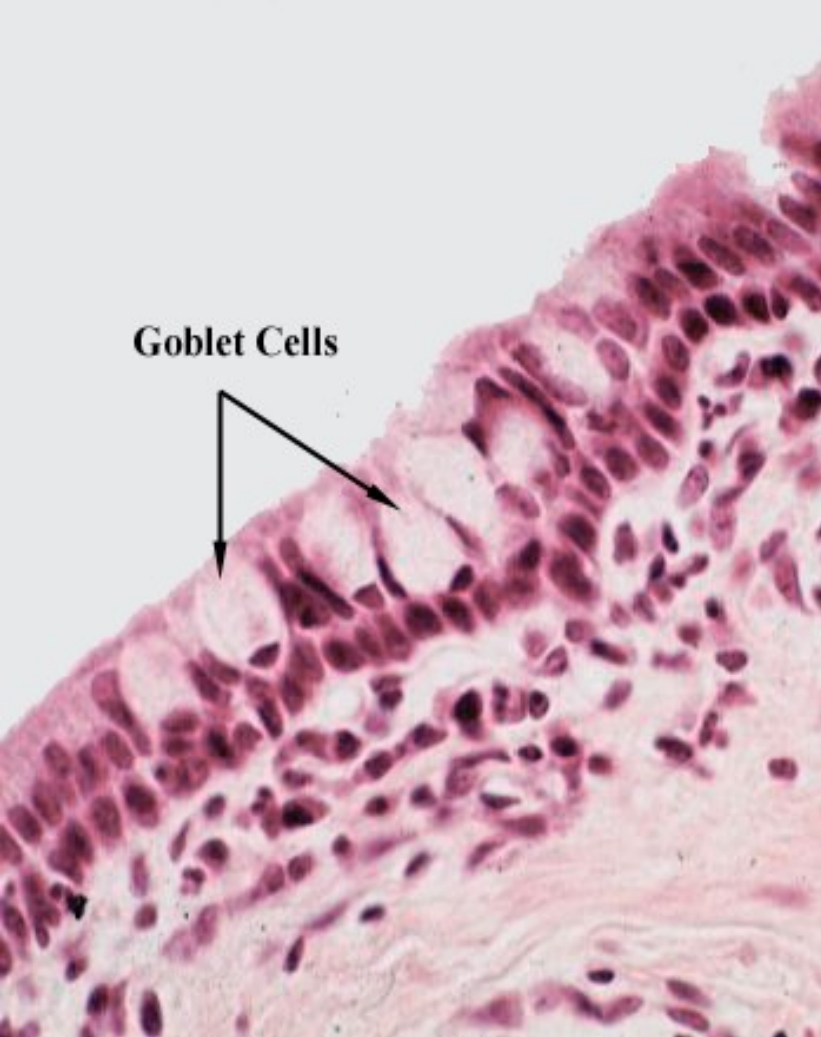Spojivka oka – vrstevnatý cylindrický ep.



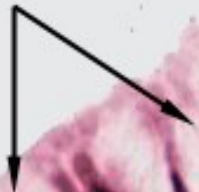relaxed



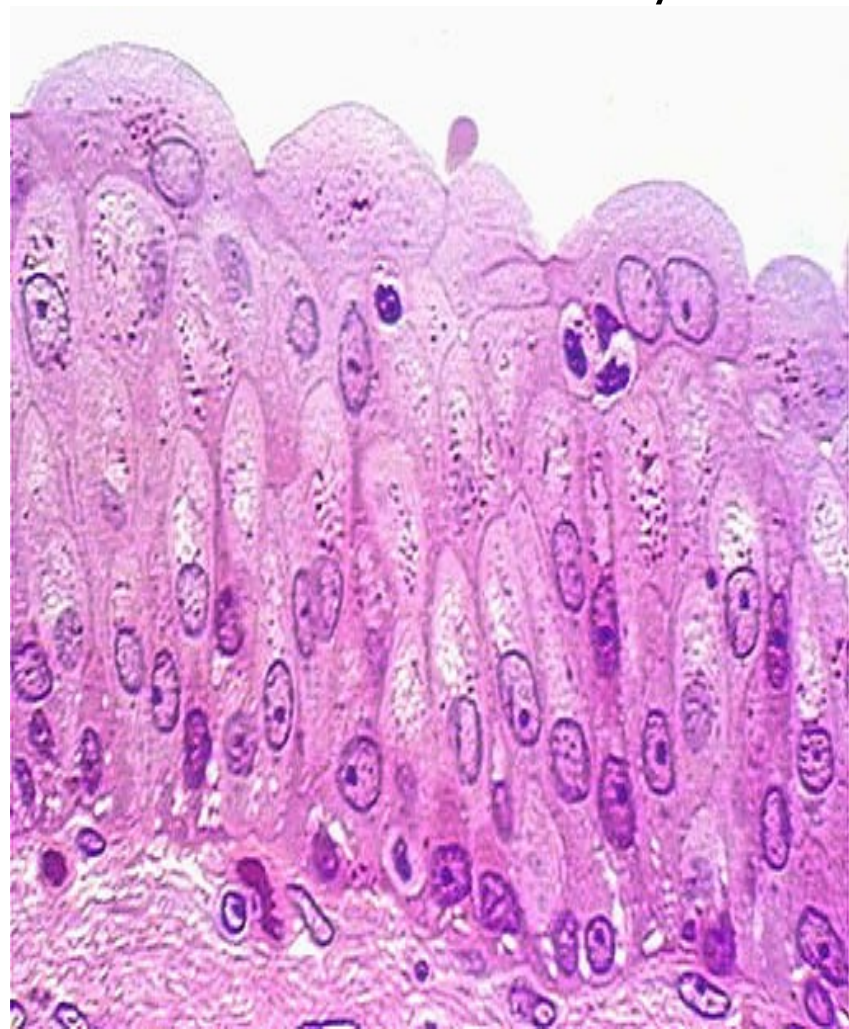

Močový měchýř – přechodní ep.



Goblet Cells



Spojivka

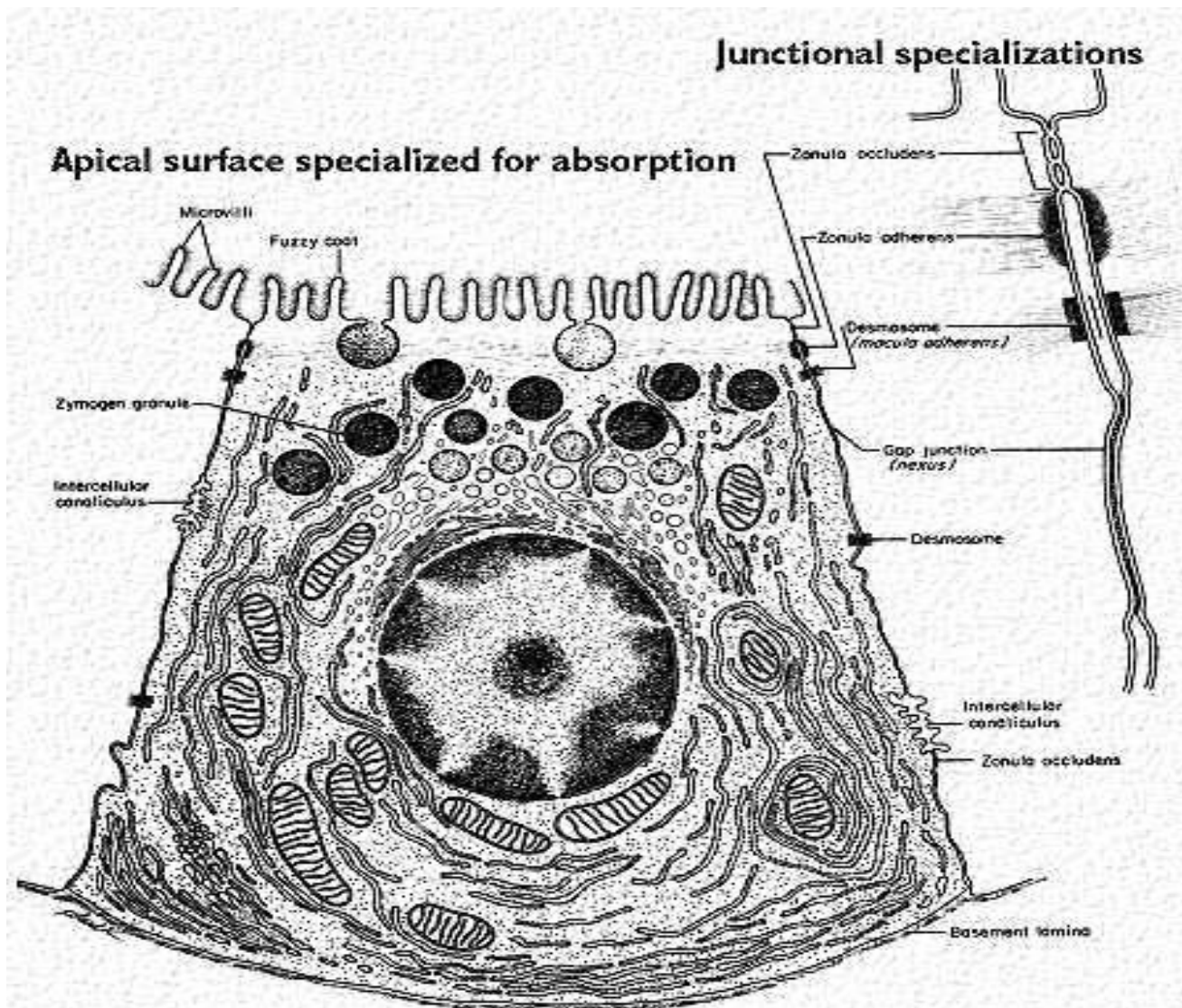


Močové cesty

Žláznový epitel

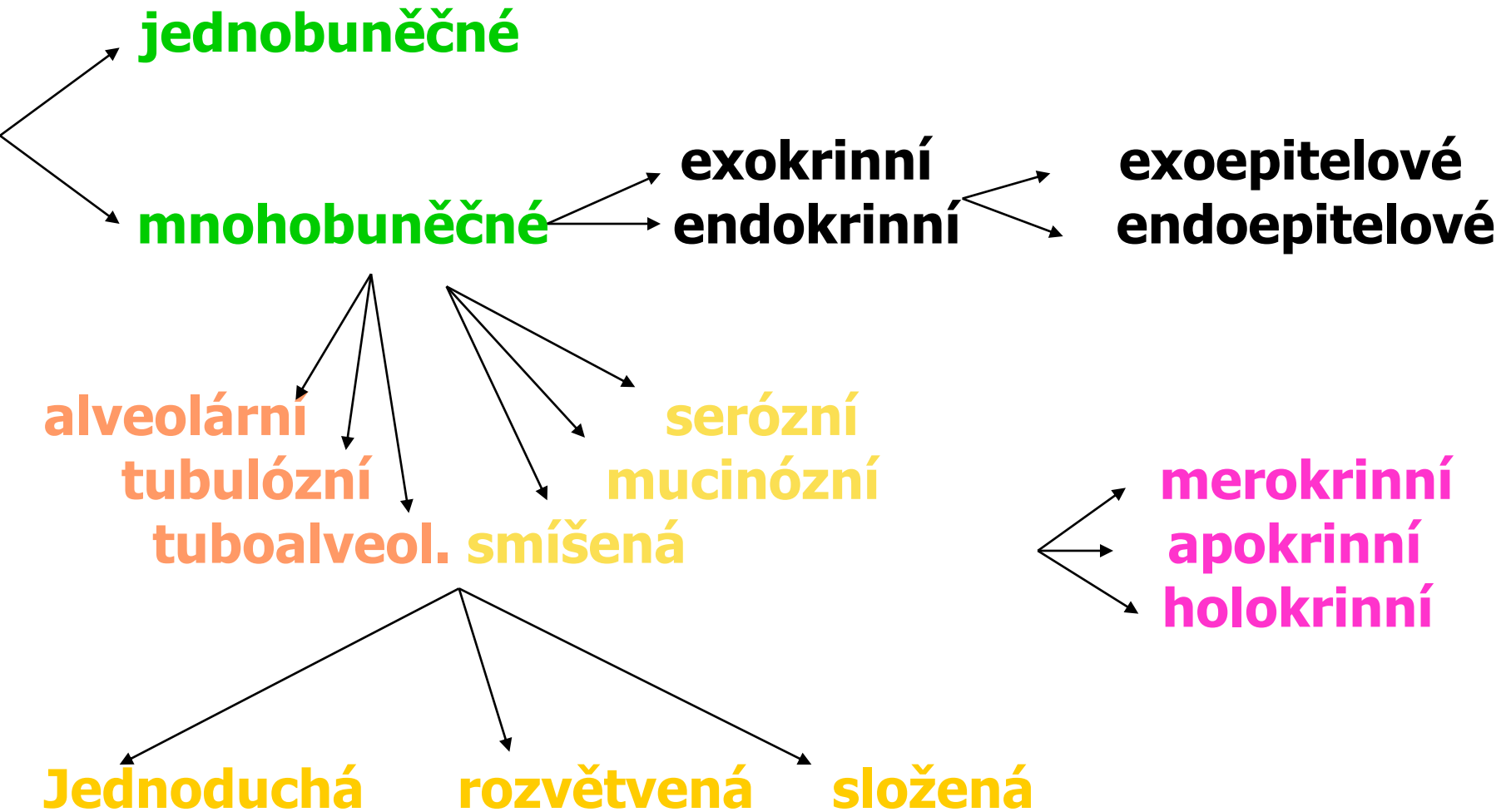
- specializované epitelové buňky – žláznové
- syntéza makromolekul (organelová výbava: gER, GA, sekreční granula)
- sekrece
- buňky většinou nasedají na bazální lamínu

žlázová buňka



Cell membrane is specialized at each region of a polarized cell.

Klasifikace žláz:

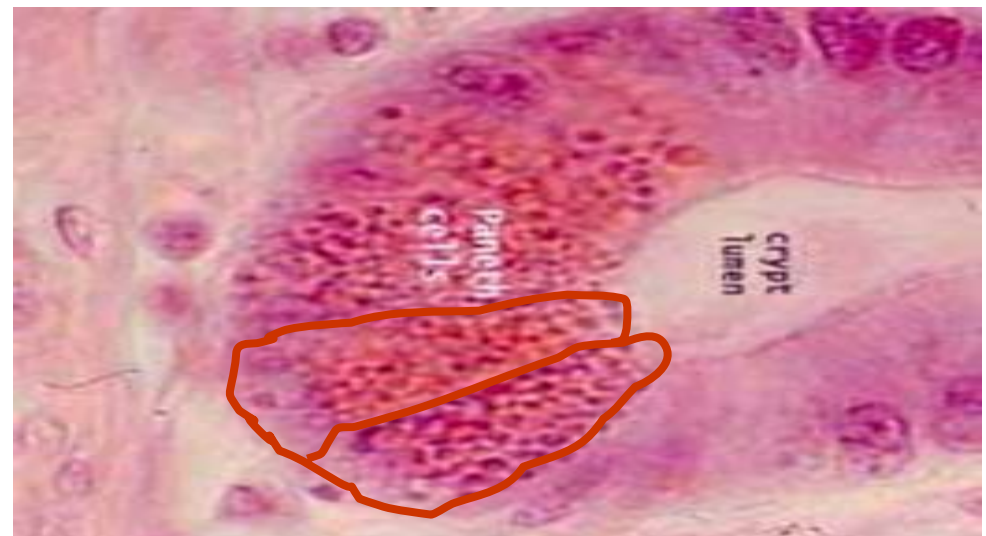
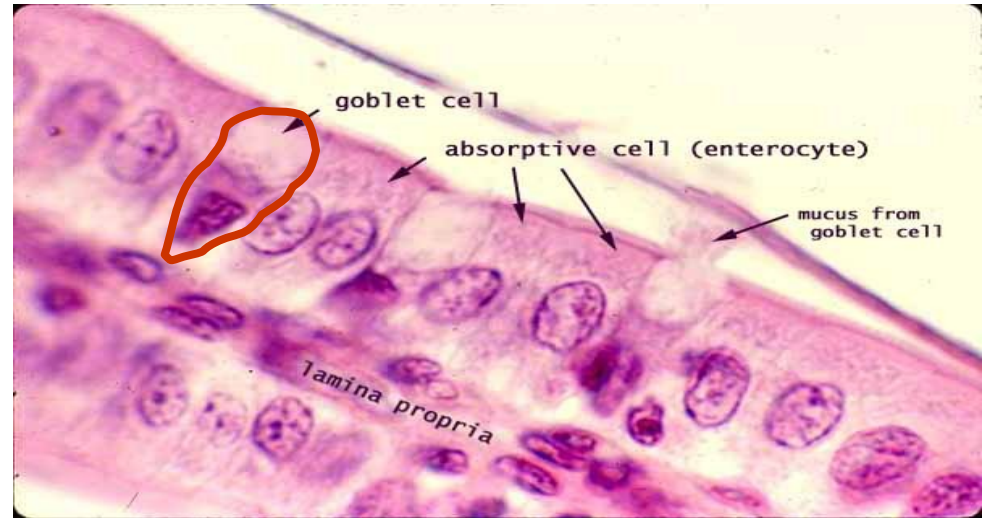


Jednobuněčné žlázy

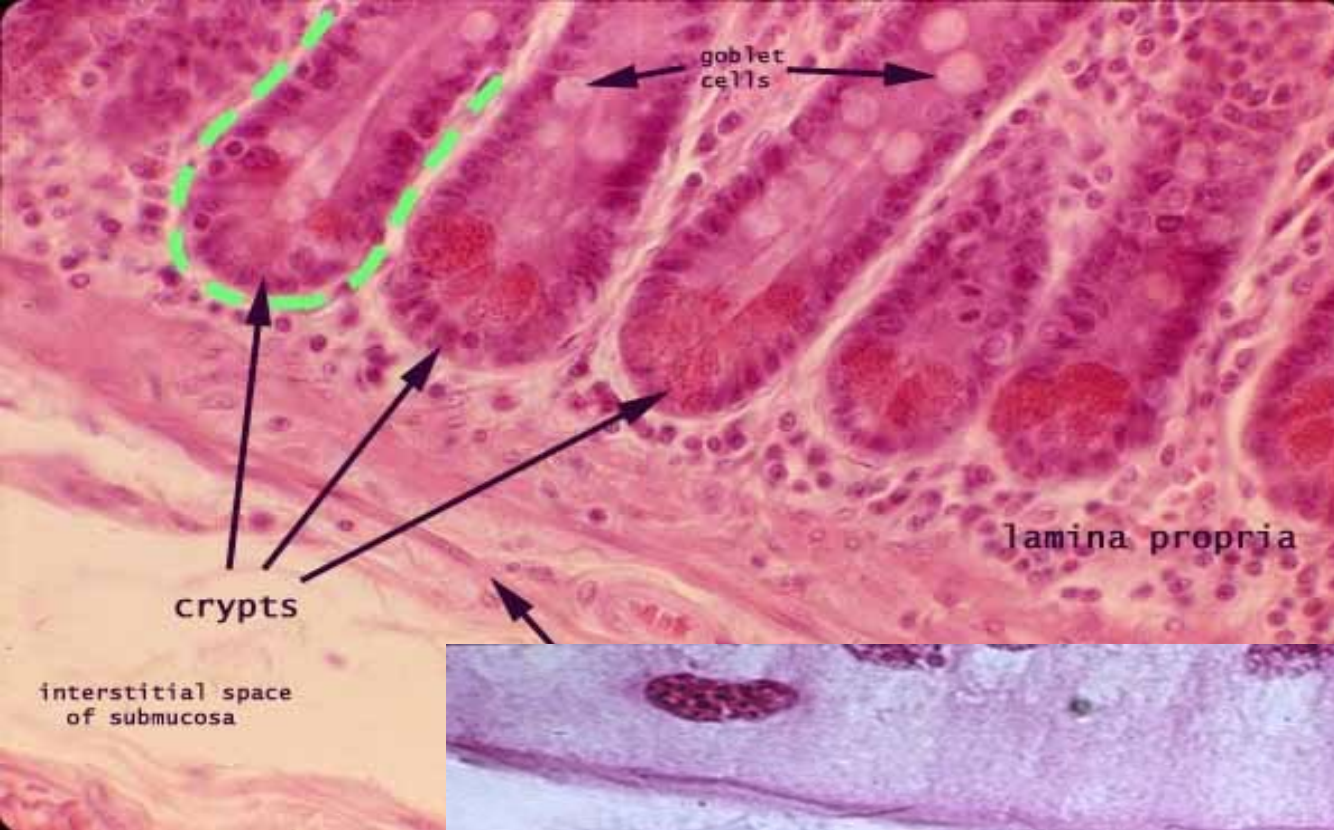
- Jednotlivé žlázové buňky ve tkáni

př.:

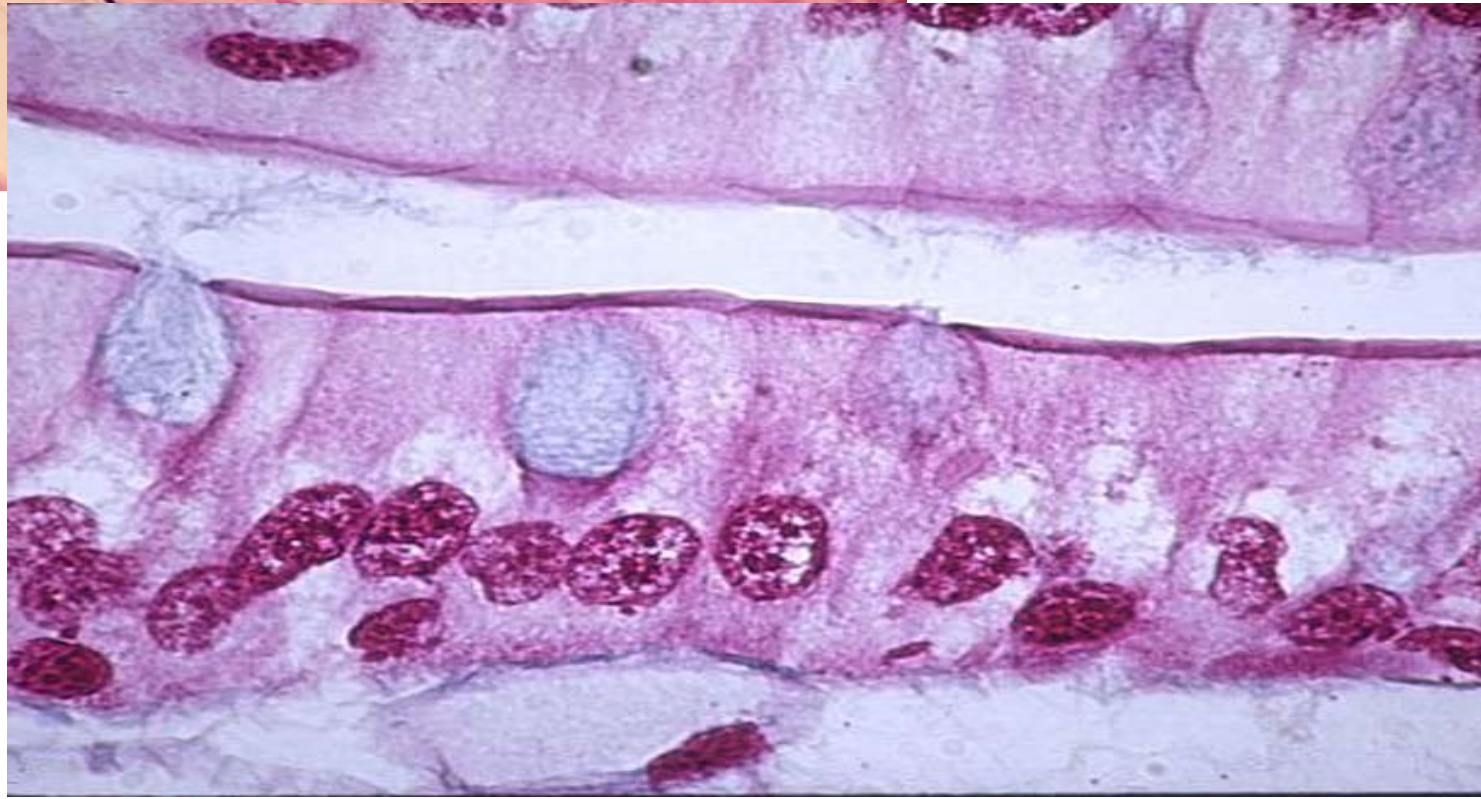pohárkové bb.,
Panethovy bb.,
gastro-entero-
endokrinní bb.



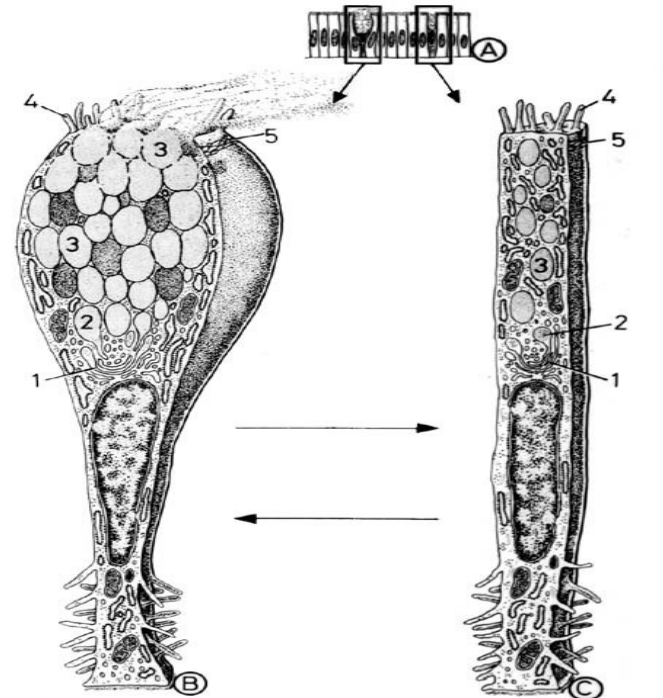
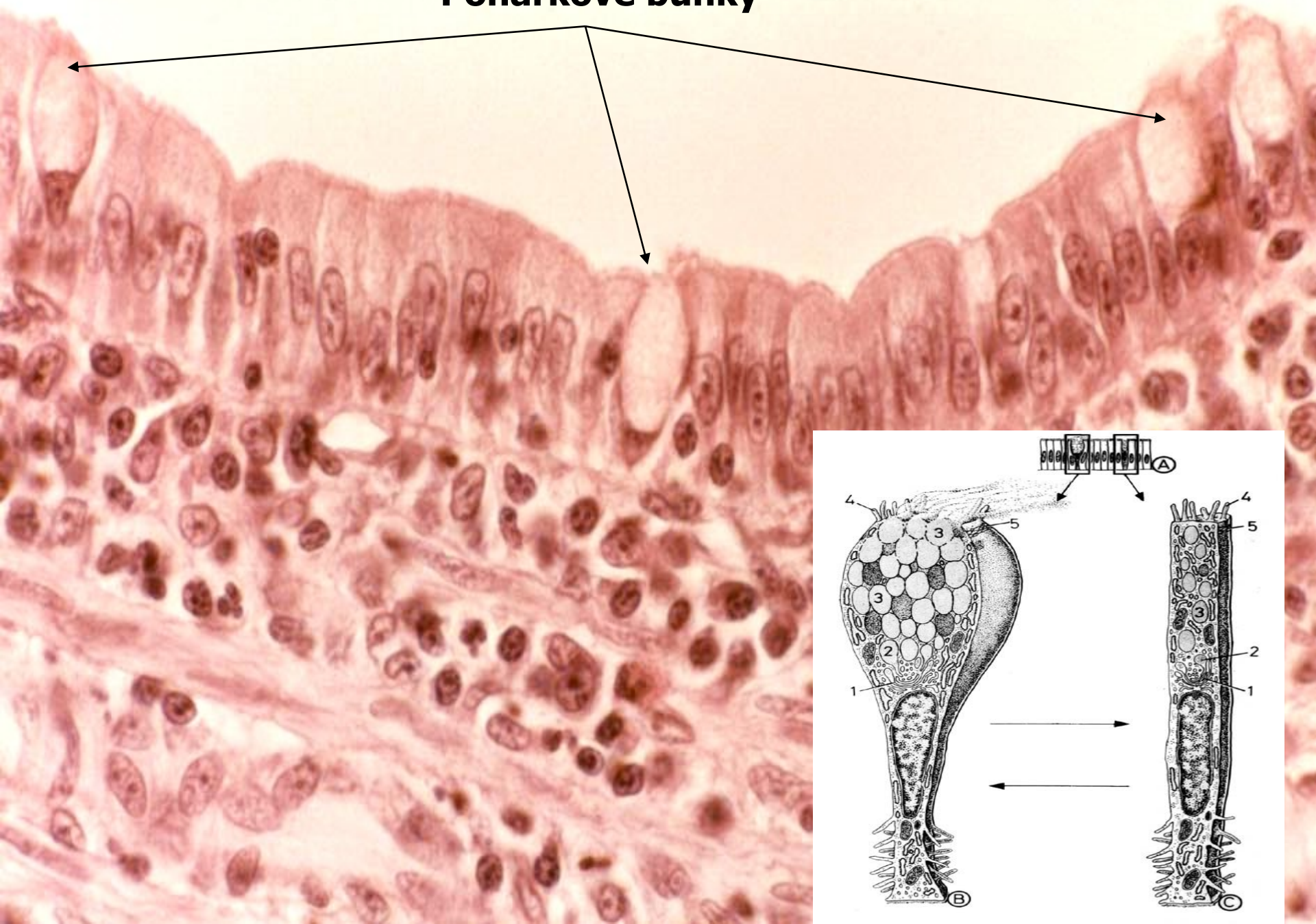Panethovy bb.

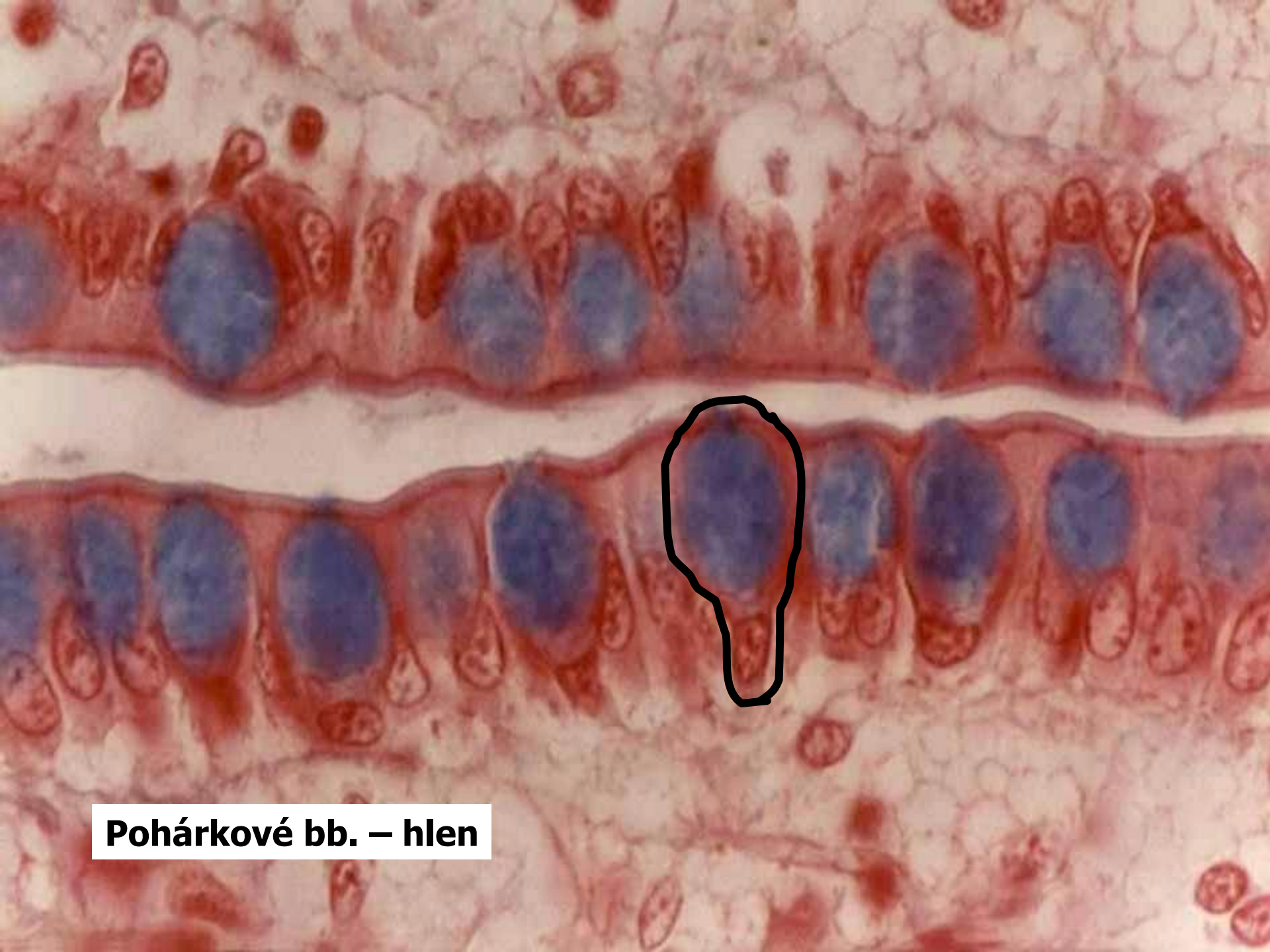


pohárkové bb.



Pohárkové buňky





Pohárkové bb. – hlen

exokrinní X endokrinní žlázy

- Exokrinní žlázy – uvolňují sekret do systému **vývodů**
- Endokrinní žlázy – nemají vývody; uvolňují sekret do krve v kapilárách, které tvoří hustou síť kolem skupin a trámců žlázových buněk

exoepitelové X endoepitelové žlázy

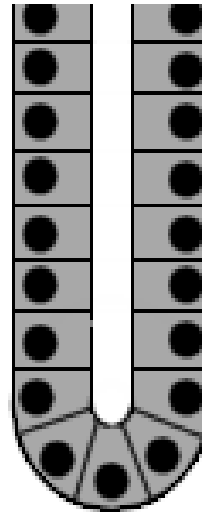
- Exoepitelové žlázy – ve vazivu, pod bazální membránou epitelu.
- Endoepitelové žlázy – ojedinele nebo ve skupinách jsou žlázové buňky součástí epitelu a s jeho buňkami nasedají na bazální membránu.

Mnohobuněčné žlázy

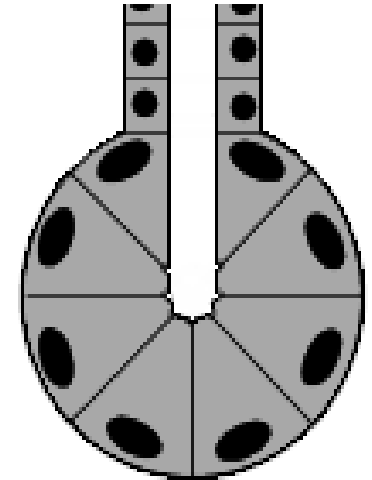
(klasifikace podle sekrečního oddílu)

- Žlázové buňky jsou uspořádané do sekrečních jednotek:
- **acinus = alveolus** (**alveolární žláza**),
- **tubulus** (**tubulózní žláza**),
- (**tuboalveolární žláza**)

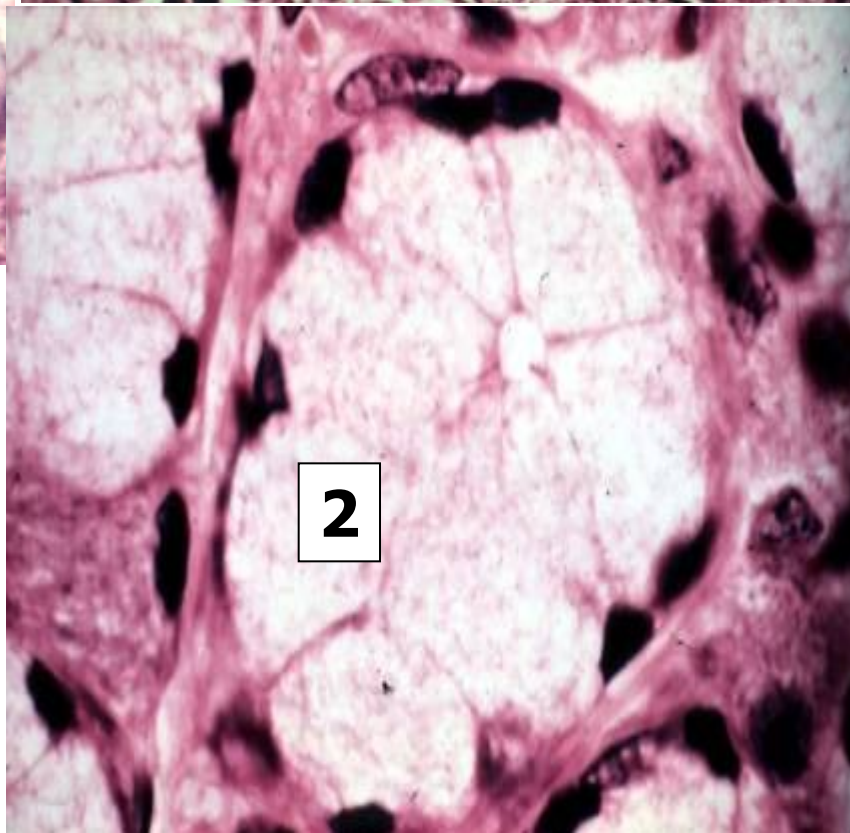
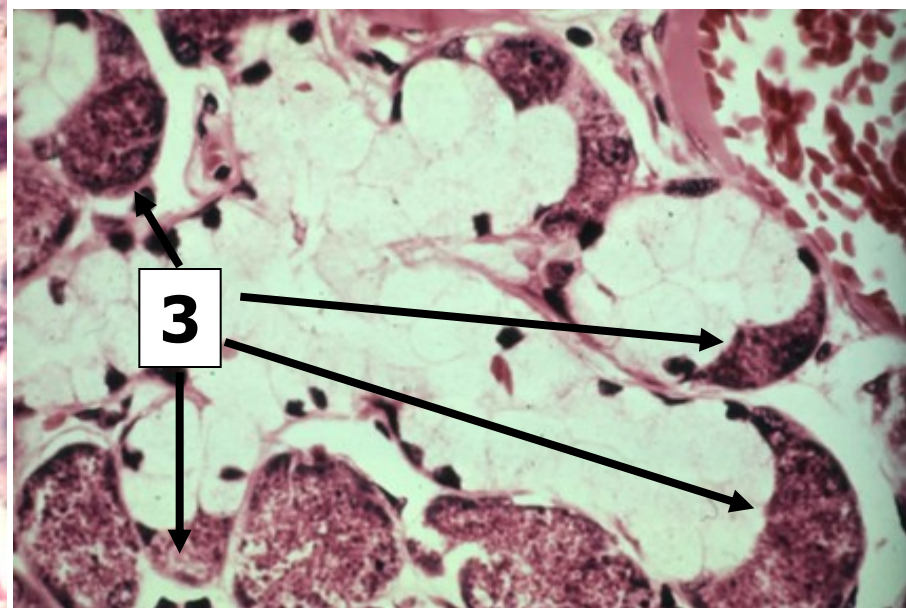
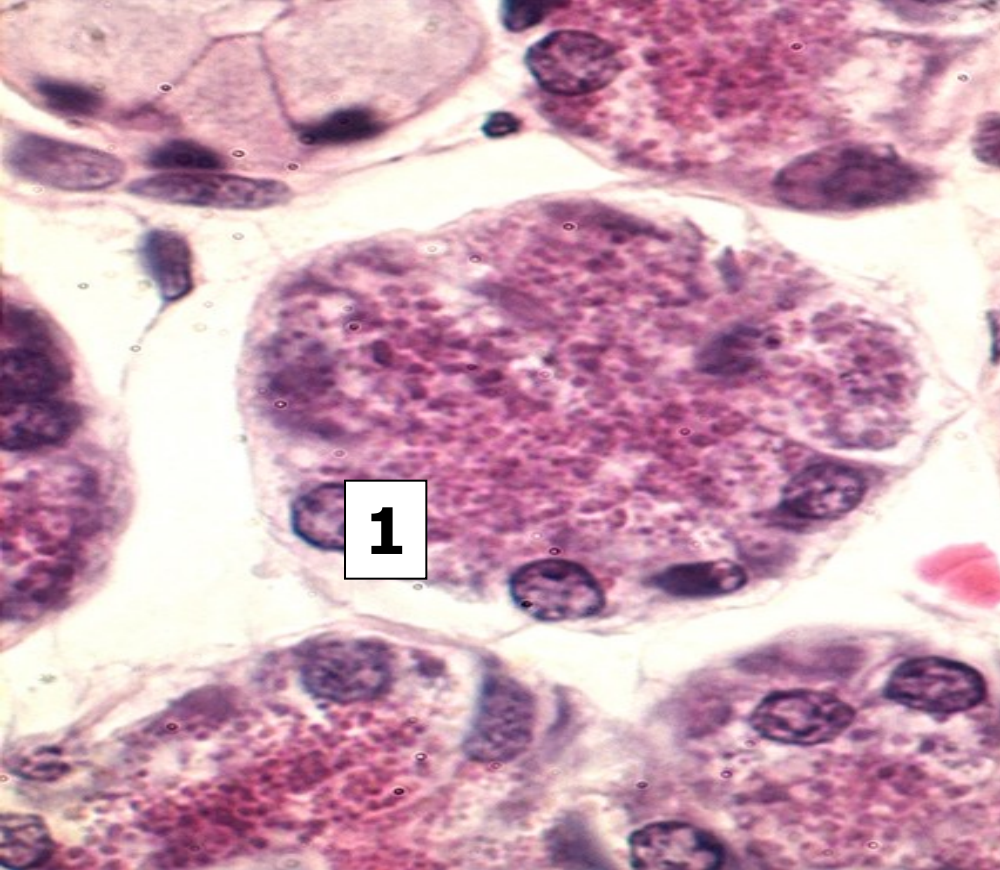
tubular



acinar



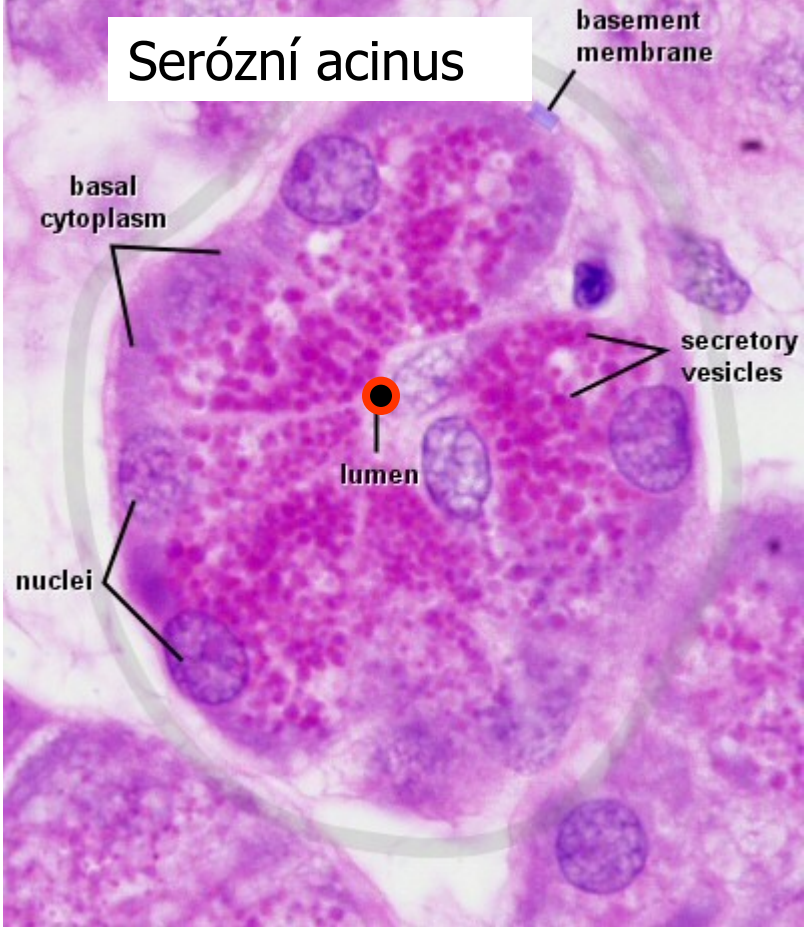
glands



- 1 – serózní acinus (alveolus)**
- 2 – mucinózní tubulus**
- 3 – serózní lunula**

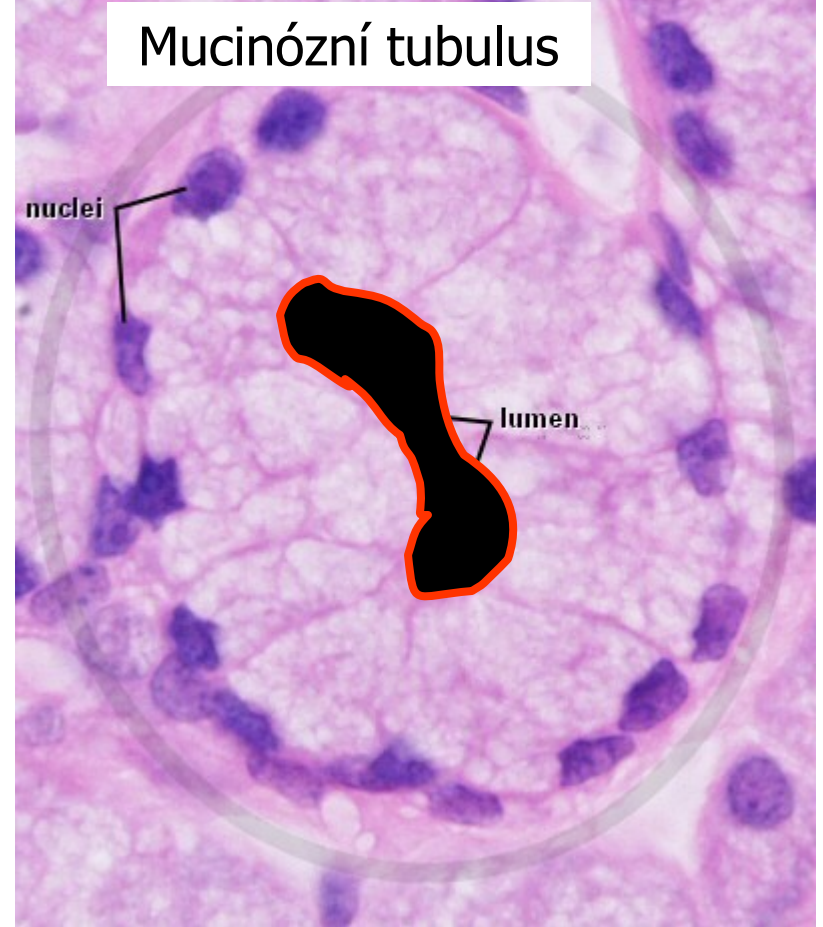
Parotid Gland H&E

Serózní acinus



Sublingual Gland H&E

Mucinózní tubulus



Mnohobuněčné žlázy

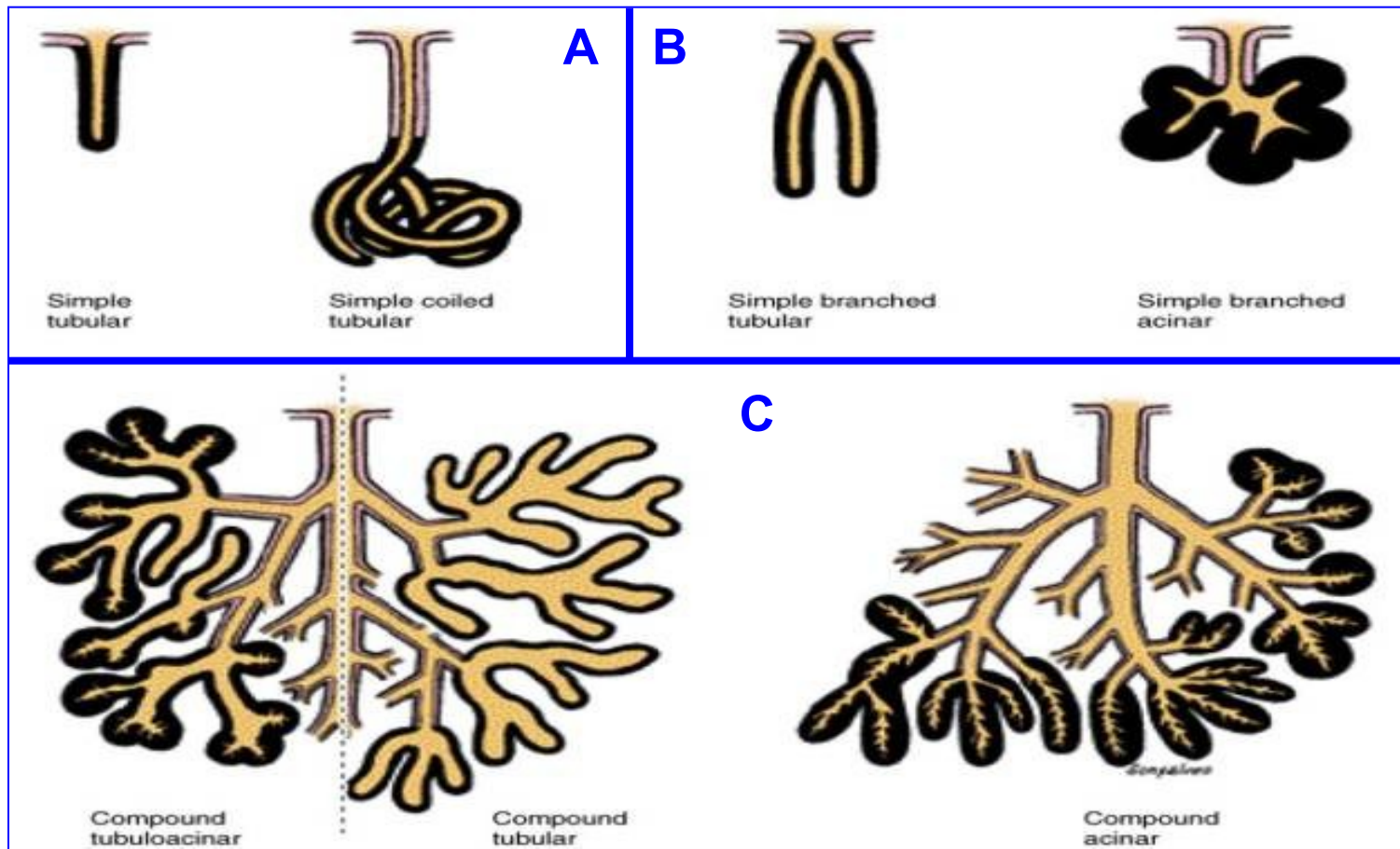
(klasifikace podle povahy sekretu)

- **Serózní žlázy** – řídký, vodnatý sekret (z alveolů s úzkým lumenem)
- **Mucinózní žlázy** – viskózní sekret (z tubulů s širokým lumenem)
- **Smíšené žlázy** (seromucinózní)

Mnohobuněčné žlázy

(klasifikace podle uspořádání vývodů)

- Jednoduché (A) – rozvětvené (B) – složené (C)



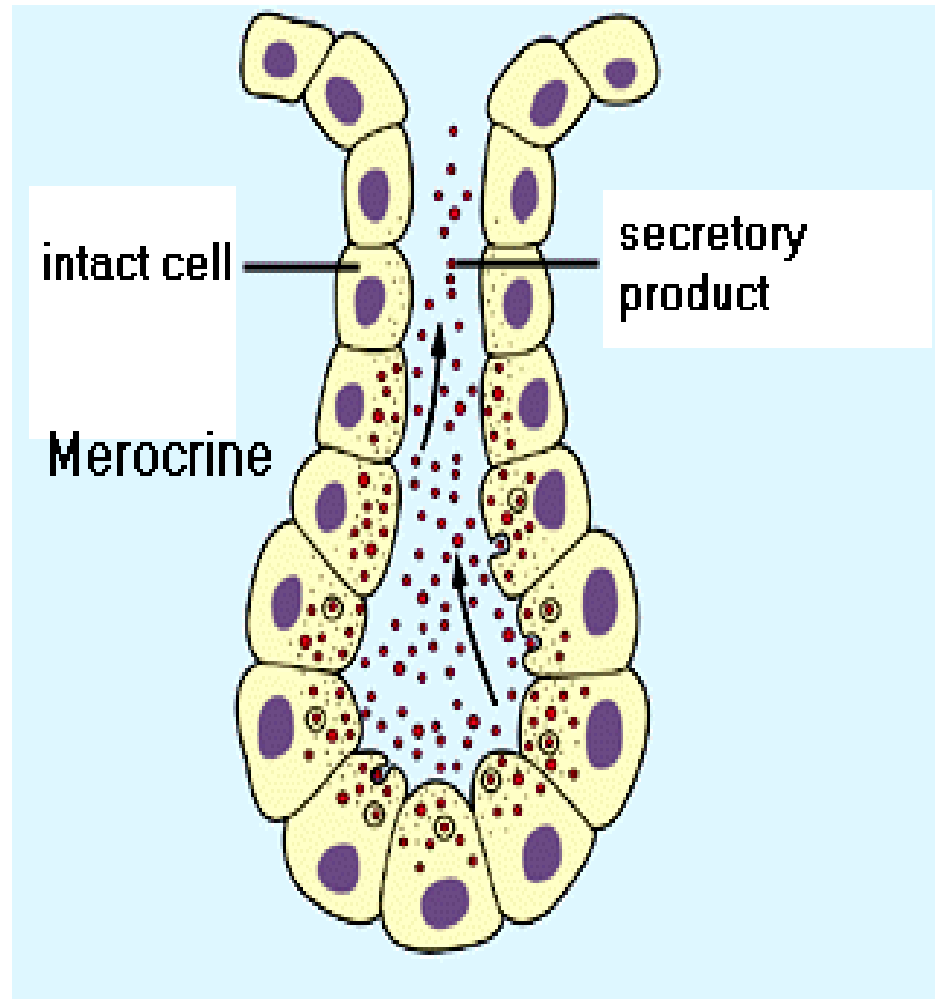

Příklady

- Jednoduchá tubulózní – malé potní žlázy
- Jednoduchá alvolární – **není**
- Rozvětvená – žlázy v děloze a v žaludku
- Rozvětvená alveolární – mazové žlázy
- Složená tubulózní – žlázy duodena
- Složená alvolární – gl. parotis
- Složená smíšená – gl. submandibularis, gl. sublingualis (are mixed)

dle způsobu sekrece:

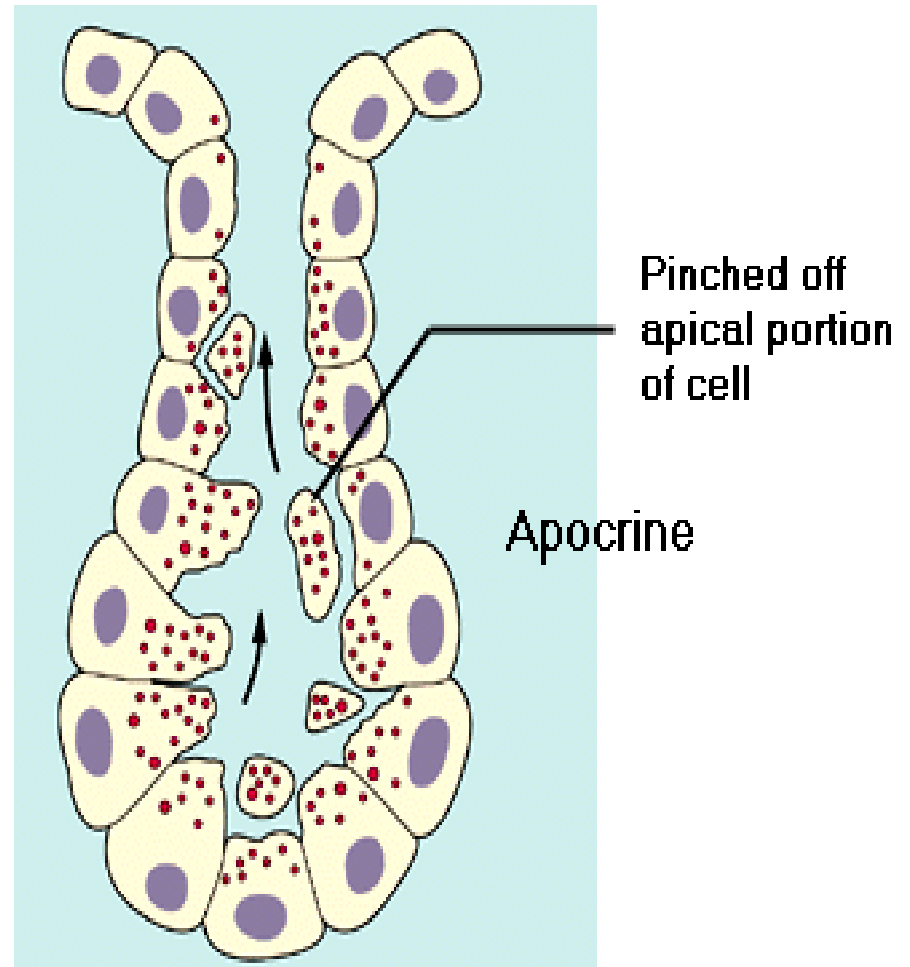

ekrinní – apokrinní – holokrinní žlázy

merocrine



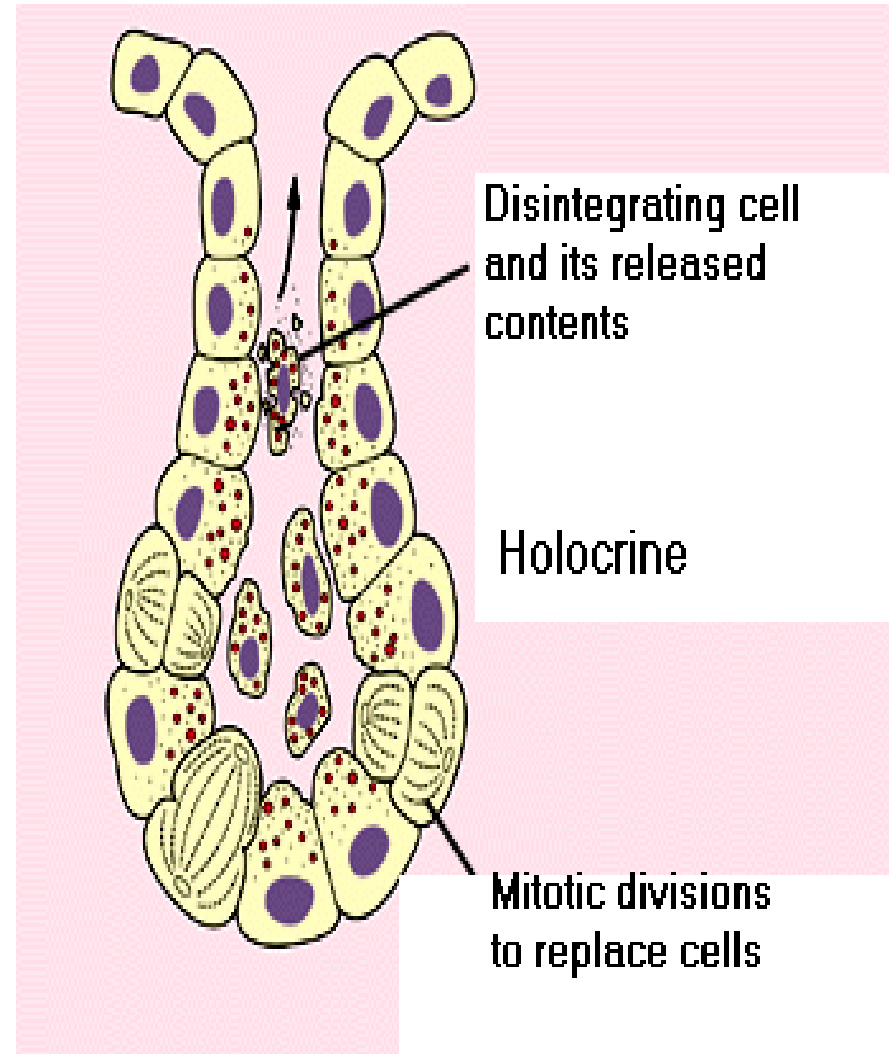

dle způsobu sekrece:
ekrinní – apokrinní – holokrinní žlázy

apocrine



dle způsobu sekrece:
ekrinní – apokrinní – holokrinní žlázy

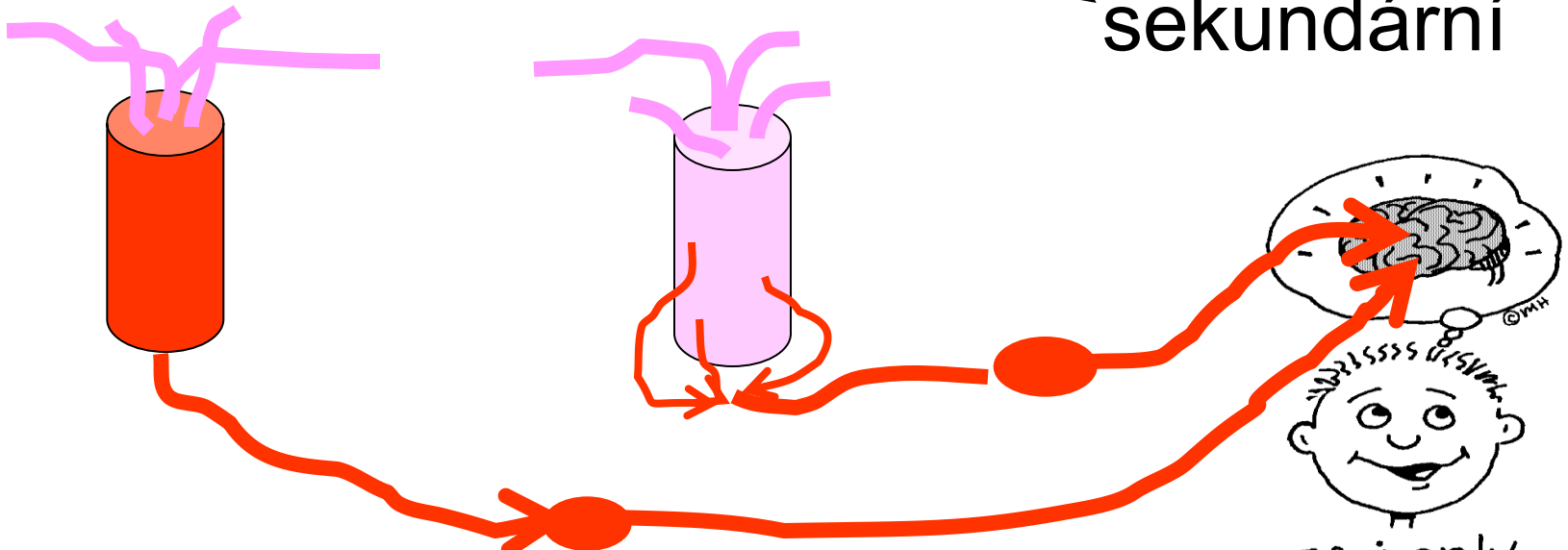
- Holokrinní



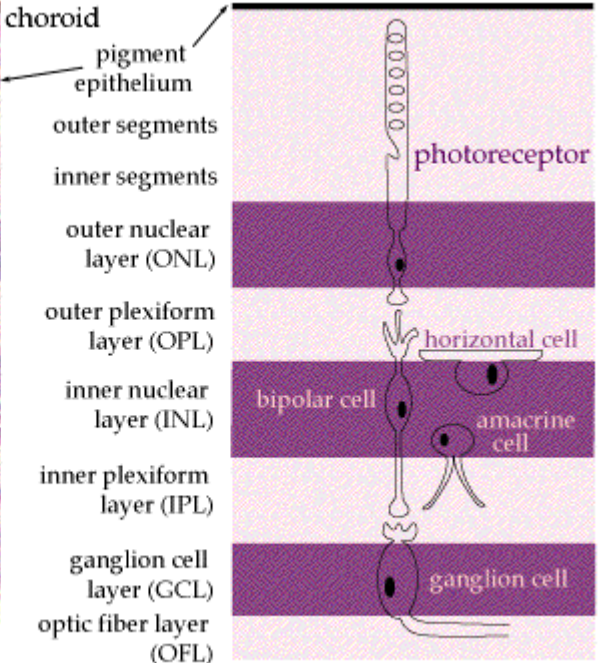
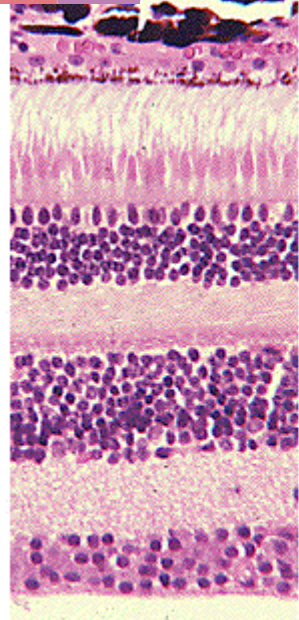
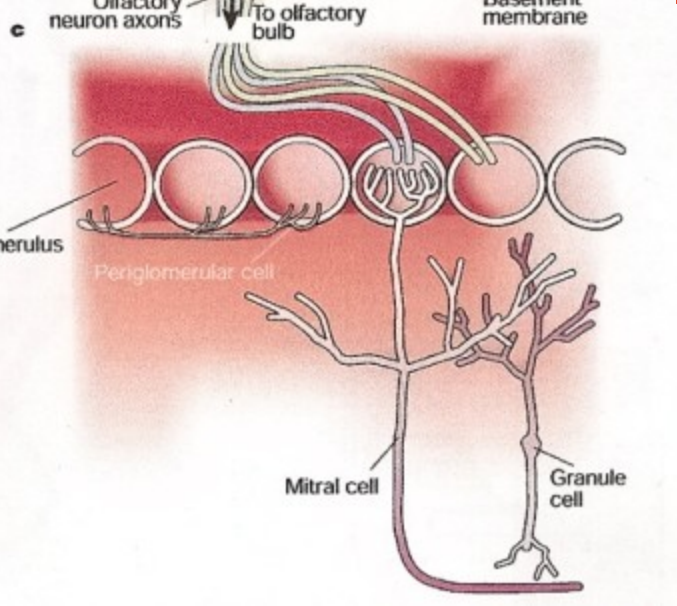
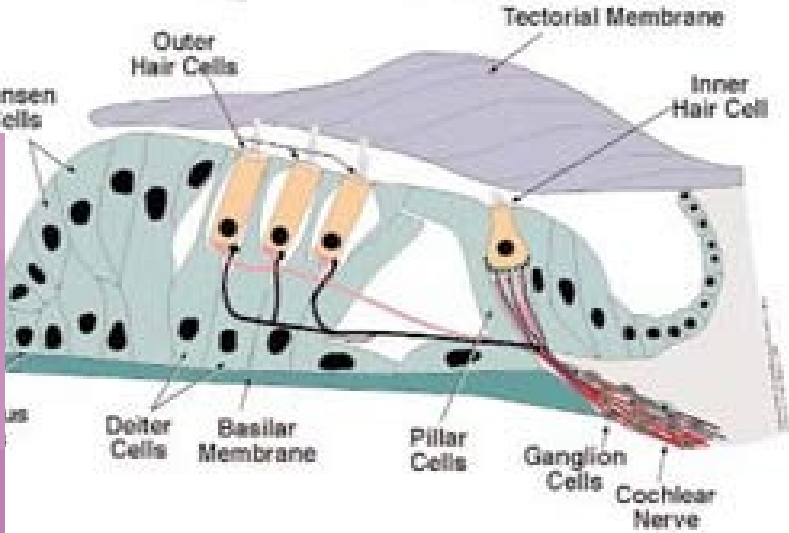
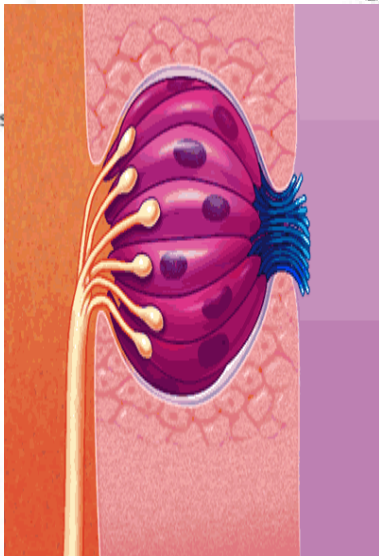
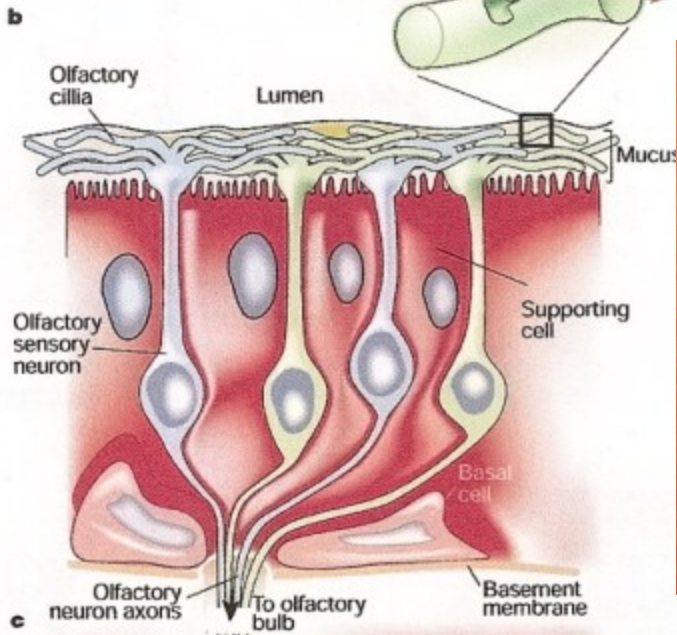
Senzitivní epitel

Na bazální membráně:

- Podpůrné bb.
- Bazální bb.
- Senzitivní bb. (receptory) ↗ primární
↘ sekundární



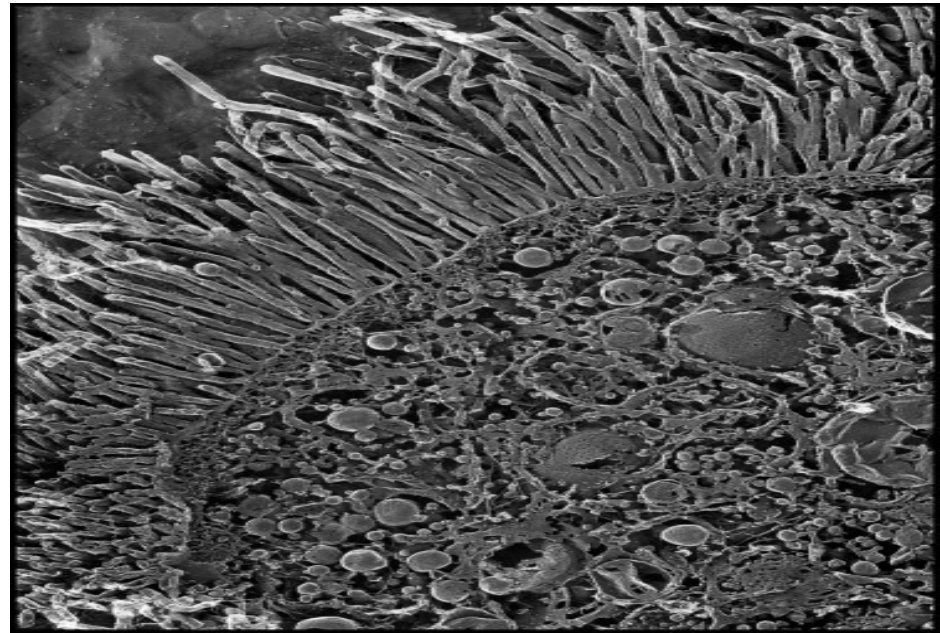
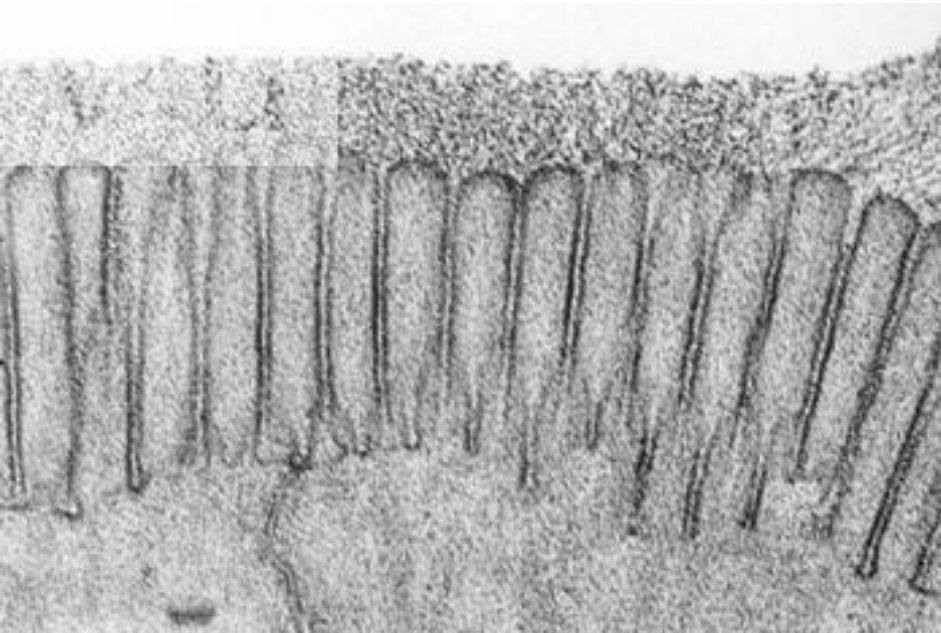
Organ of Corti



LIGHT ↑

Resorpční ep.

- Resorpční povrch epitelových buněk je zvětšen - mikrokilky tvoří žíhaný nebo kartáčový lem
- Příklad: střevo, kanálky ledvin



Respirační ep.

