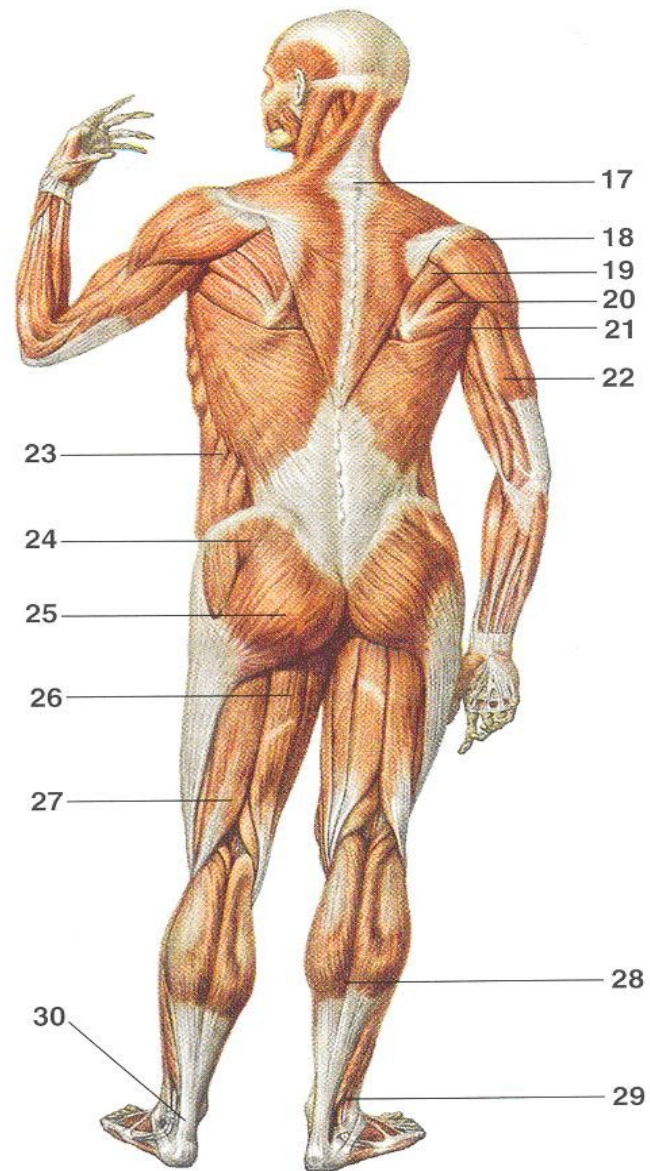
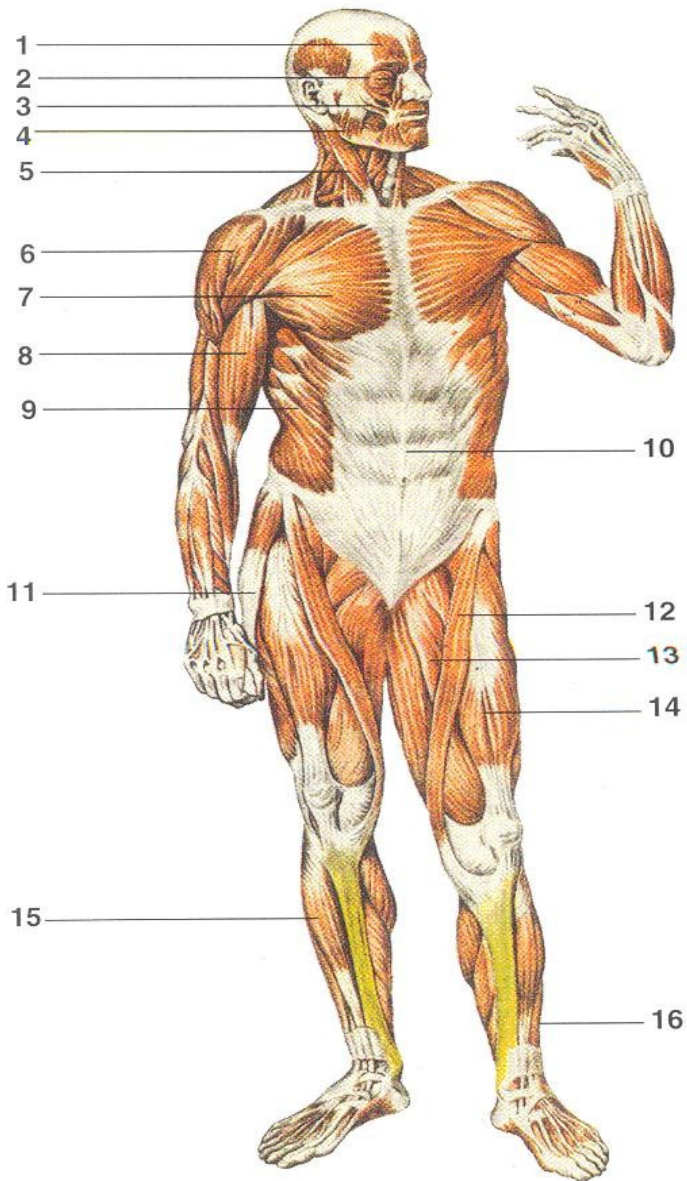


SVALOVÁ SOUSTAVA ČLOVĚKA



Svalová tkáň

Svalová soustava



Svalová tkáň – tvoří svaly

Svalová soustava – soubor svalů

Sval – vysoce specializovaný orgán

- pohyb jako odpověď na vlivy okolí
- pohyb v prostoru
- pohyb částí těla vzhledem tělu



Fyziologické vlastnosti svalu

- excitabilita (vzrušivost)
 - schopnost reagovat
- kontraktilita (stažlivost)
 - schopnost zkrácení
- elasticita (pružnost)
 - schopnost návratu pův. délky
- stálý svalový tonus (napětí)

Zákl. vlastnost - kontraktilita

- Kontraktilita - „kontraktilní“ proteiny v buňkách (**aktin** a **myosin** - vlákna)
- Kontraktilní proteiny – orientované paralelně s dlouhou osou buňky ve směru kontrakce
- Kontrakce a relaxace ⇔ pohyb

Svalová tkáň - typy

1. příčně pruhovaná kosterní
 2. příčně pruhovaná srdeční
 3. hladká
-

Složení tkáně:

svalové buňky a vazivo (cévy, nervy)

- Základní stavební jednotkou svalové tkáně je **svalová buňka!**
 - Svalové vlákno příč. pruh. (**rhabdomyocyt**)
 - Svalová buňka srdeční (**kardiomyocyt**)
 - Svalová buňka hladká (**leiomyocyt**)

Terminologie

mys/myos (sval)

myocyt (svalová buňka)

sarx/sarcós (maso):

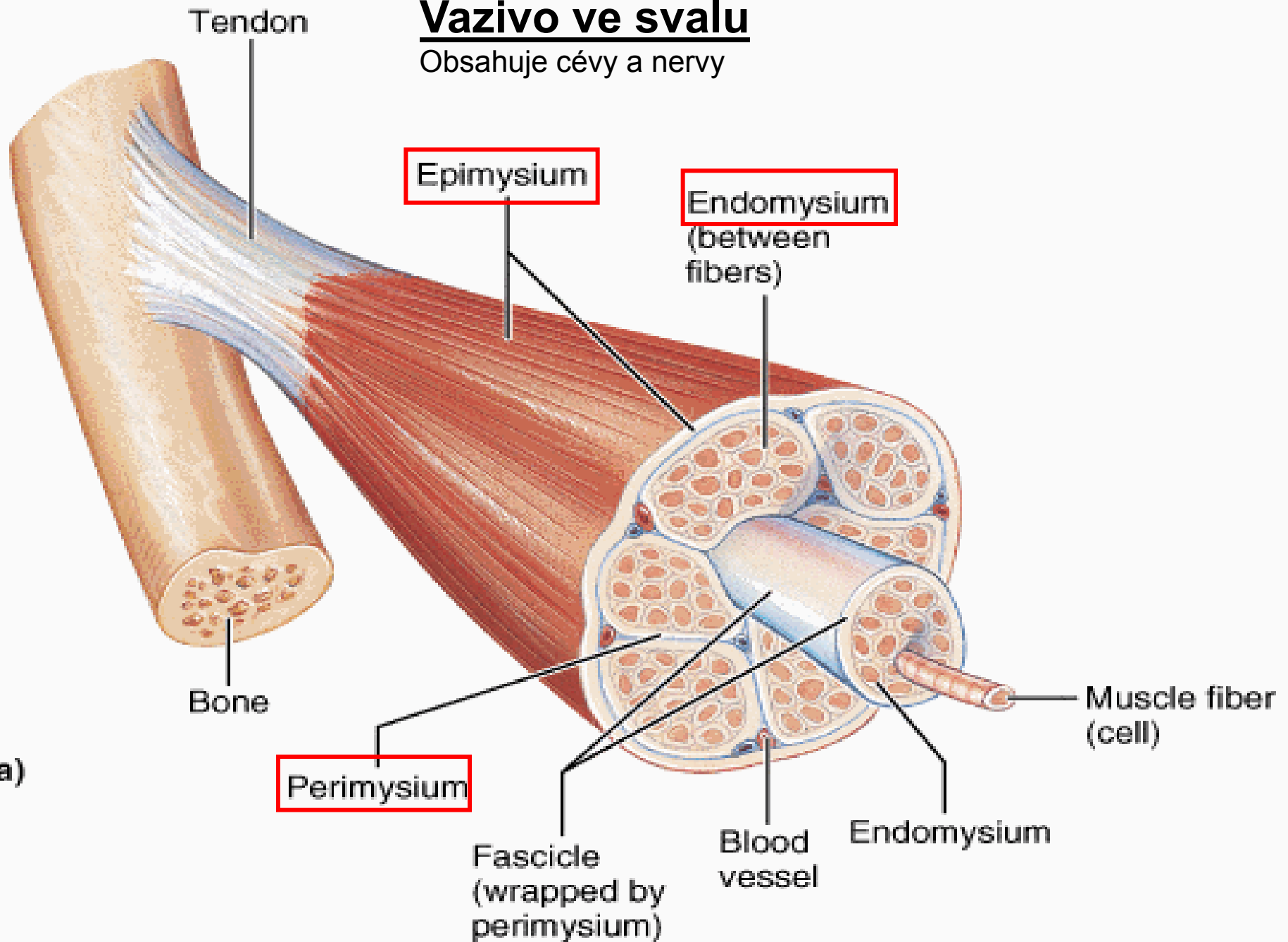
buněčná membrána = **sarkolema**

cytoplazma = **sarkoplazma**

hladké ER = **sarkoplazmatické retikulum**

Vazivo ve svalu

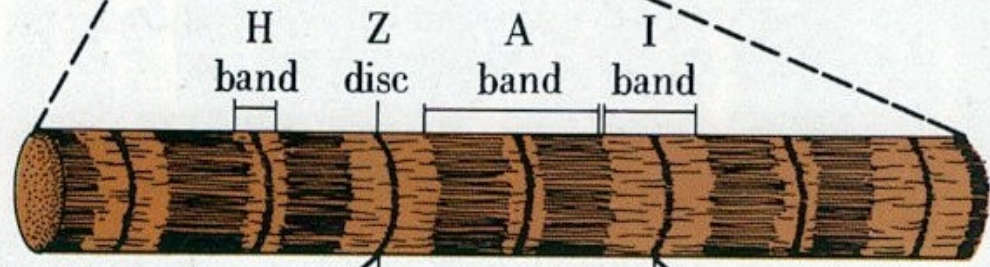
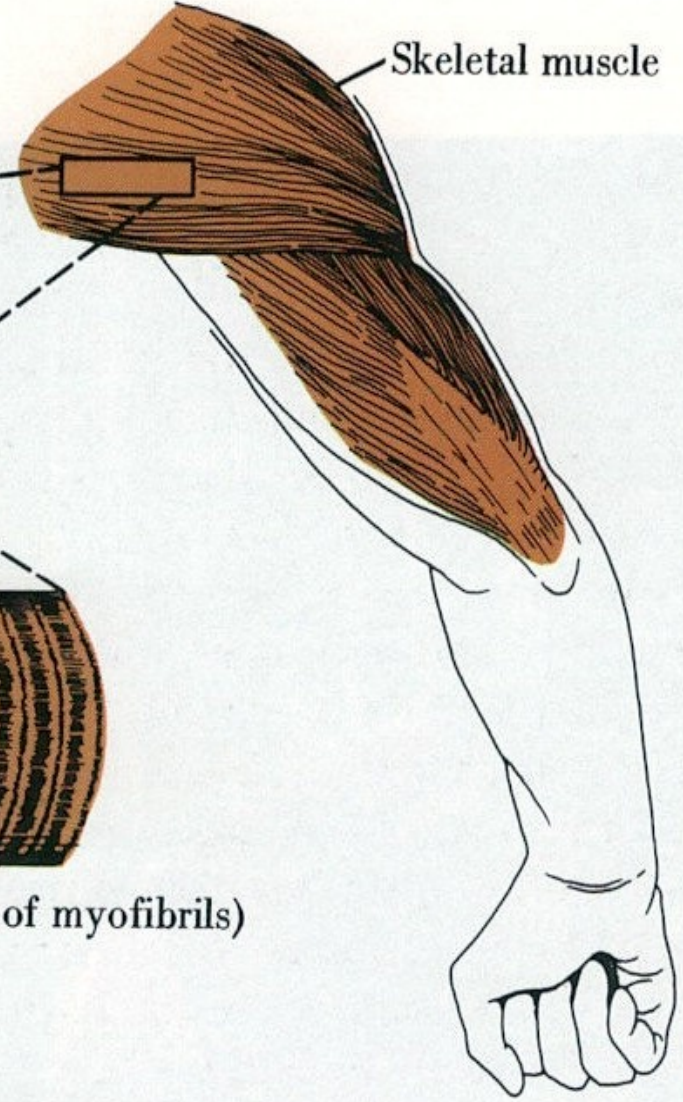

Obsahuje cévy a nervy



(a)

Svalová tkáň příčně pruhovaná kosterní

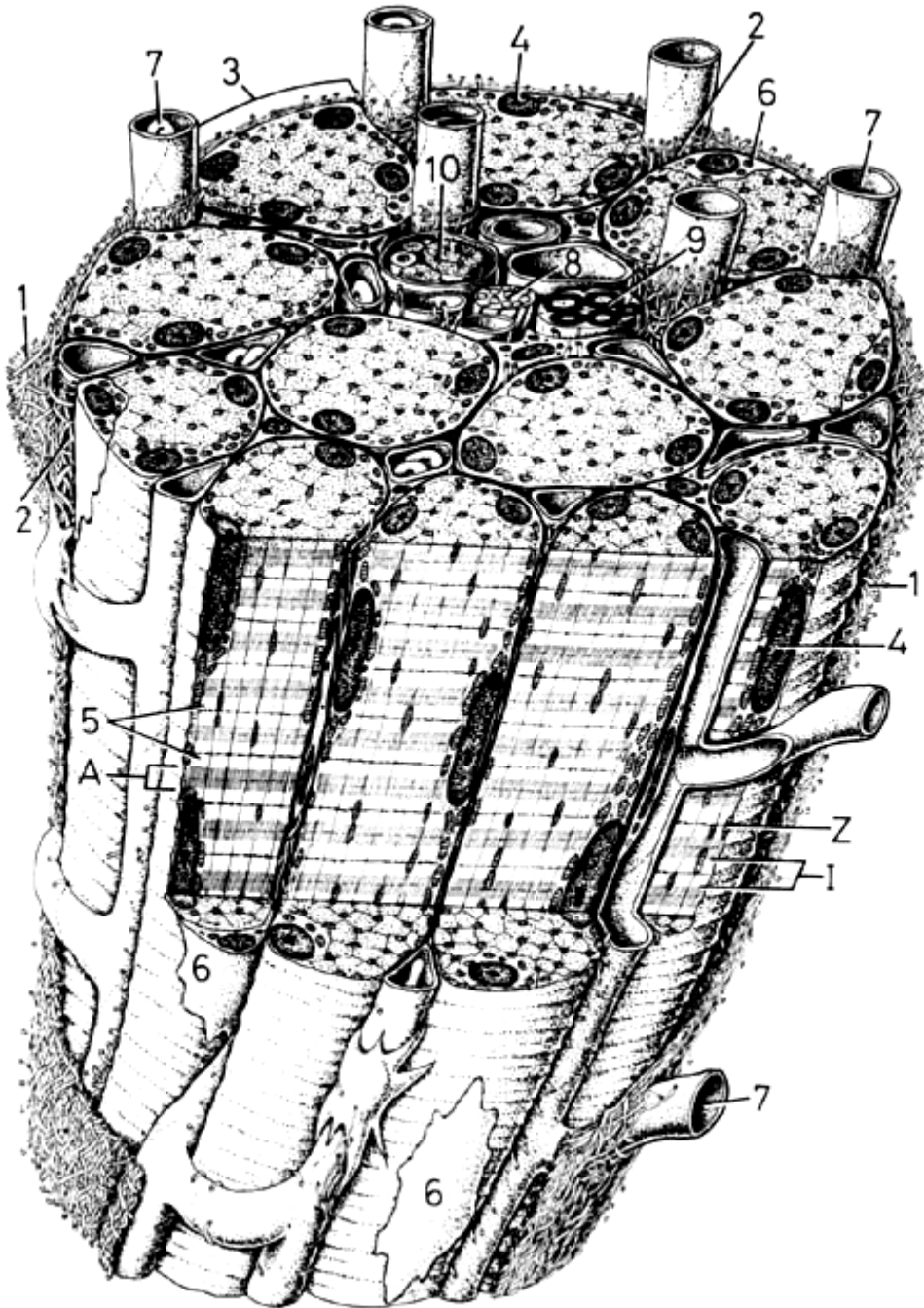
- **morfologická a funkční jednotka:**
svalové vlákno (rhabdomyocyt) –
mnohoaderný útvar (=syncytium) s jádry
uloženými periferně (pod sarkolemou)
- průměr: 25-100 μm
- délka: milimetry až centimetry (až 15 cm)



Myofibrils within a sarcomere

Myofibril (made up of myofibrils)

Primární svazek svalových vláken (rhabdomyocytů)



Stavba svalového vlákna

(rhabdomyocytu)

- **sarkolema + T-tubuly**
- **jádra (25-40 na 1mm délky)**
- **sarkoplazma:**
 - **myoglobin (přenos O₂)**
 - **myofibrily (příčně pruhované 1–2 μm tlusté vláknité útvary)**
 - **organely: mitochondrie, Golgiho aparát, sarkoplazmatické retikulum (Ca²⁺)**
 - **inkluze (glykogen)**

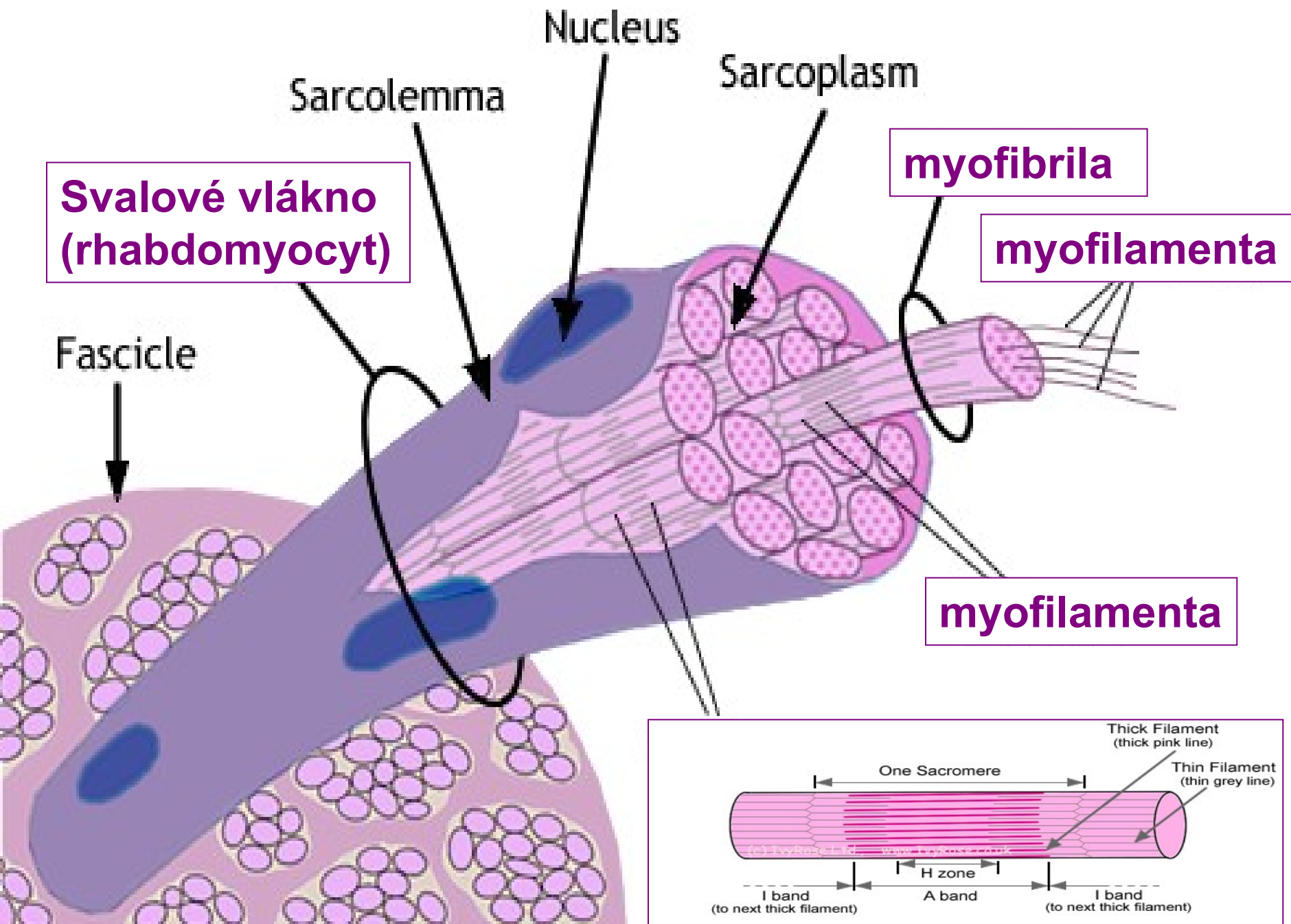
Rhabdomyocyt = svalové vlákno (buňka)

Sval. vlákno – morfol. a funkční jednotka
koster. svalu [Ø 25 – 100 µ]

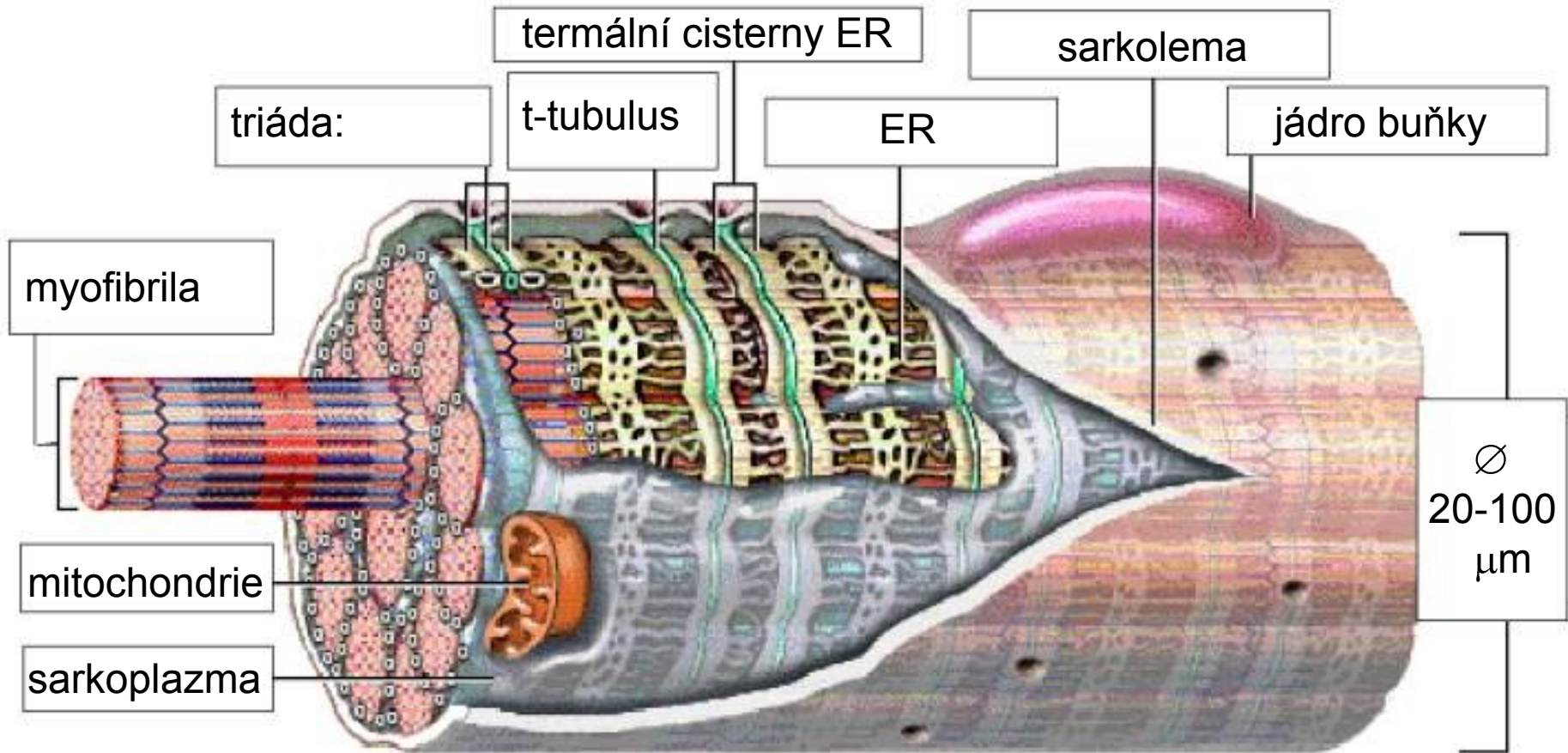
Myofibrila – strukturní složka sarkoplazmy
[Ø 0,5 – 1,5 µ]

Myofilamentum – aktin a myosin, uspořádání
do sarkomer (několik v délce myofibrily)
[Ø 8 and 15 nm]

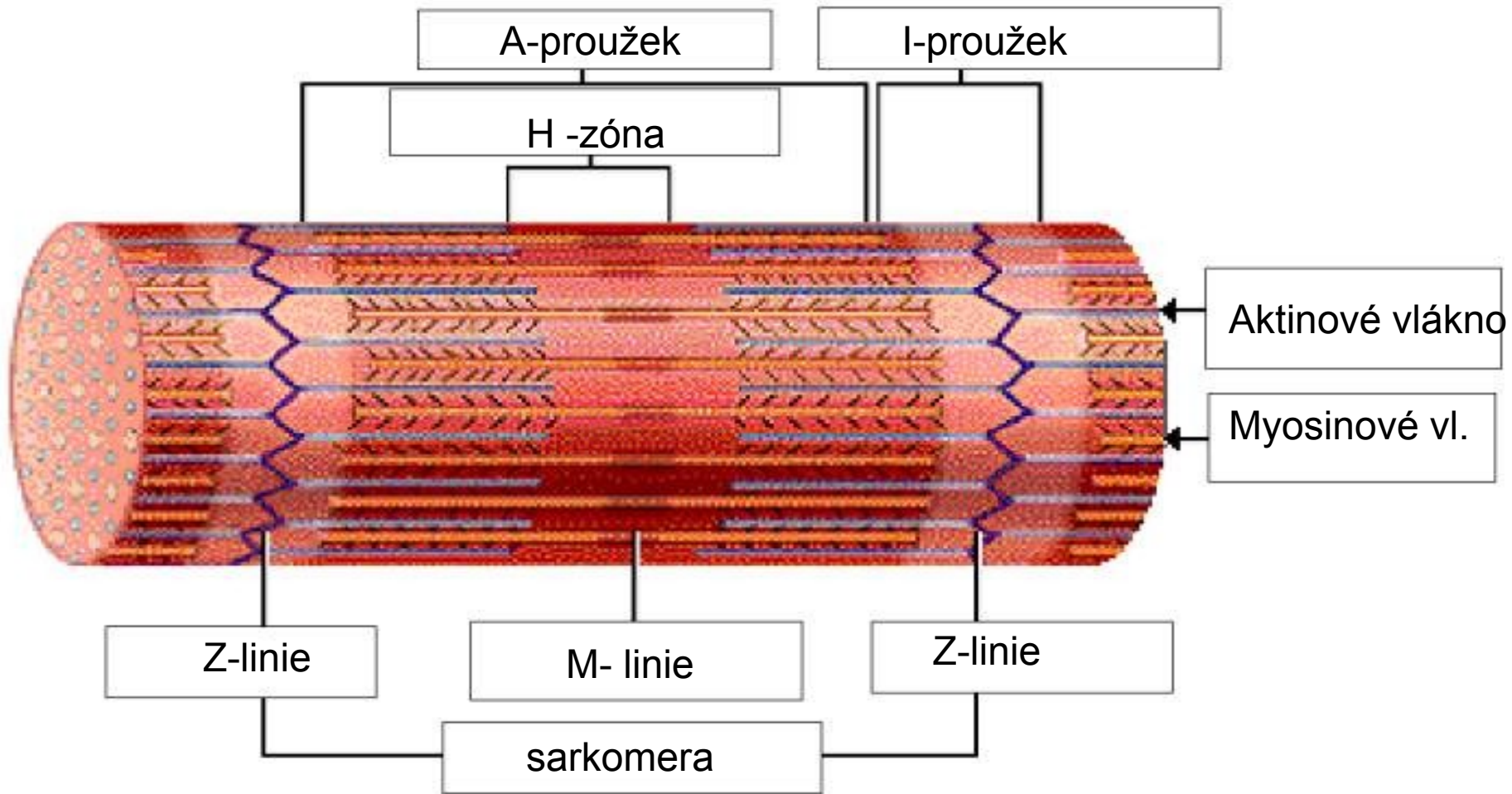
Sarkomera – nejmenší kontraktlní jednotka
[2,5 – 4 µm]

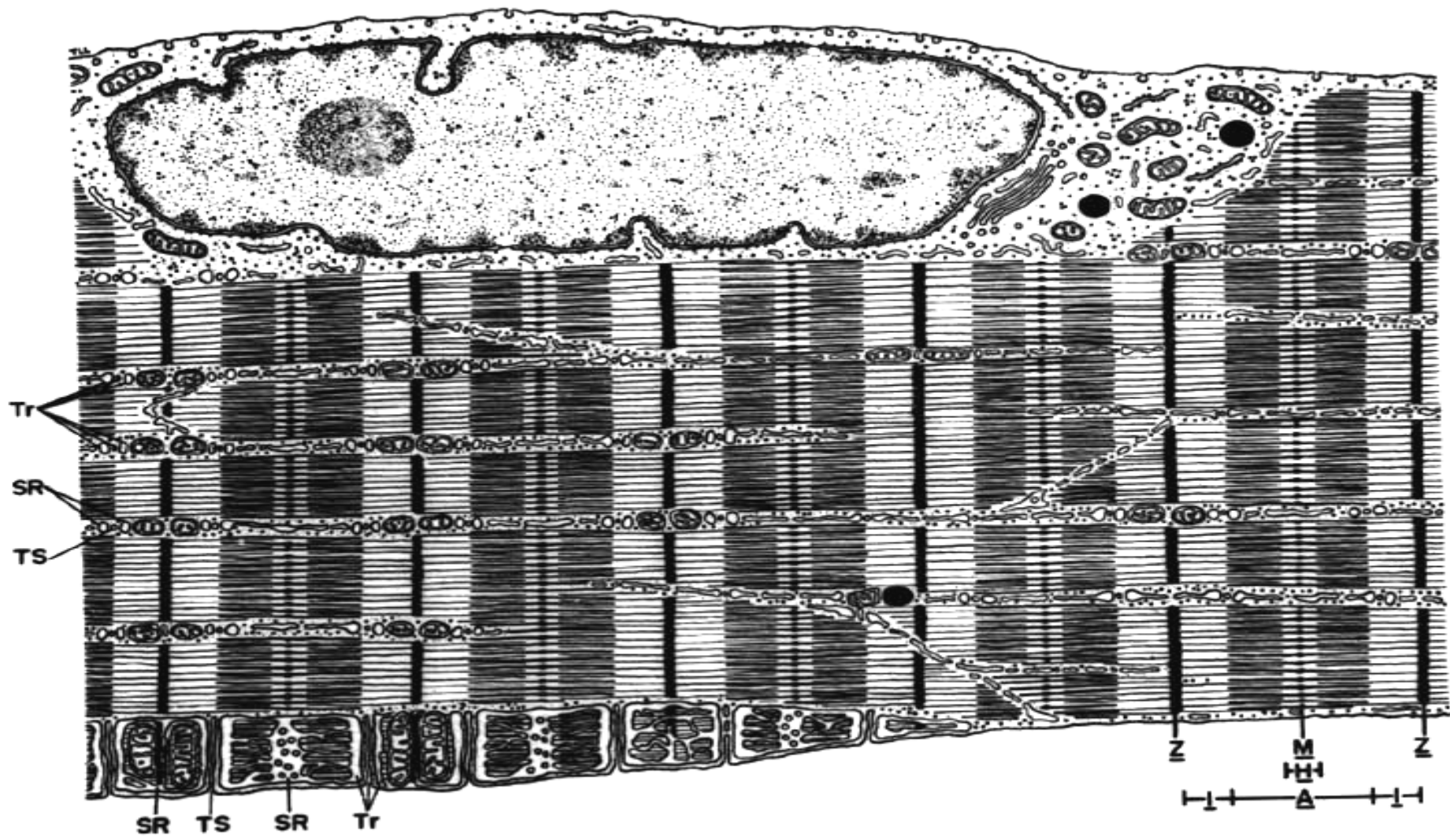


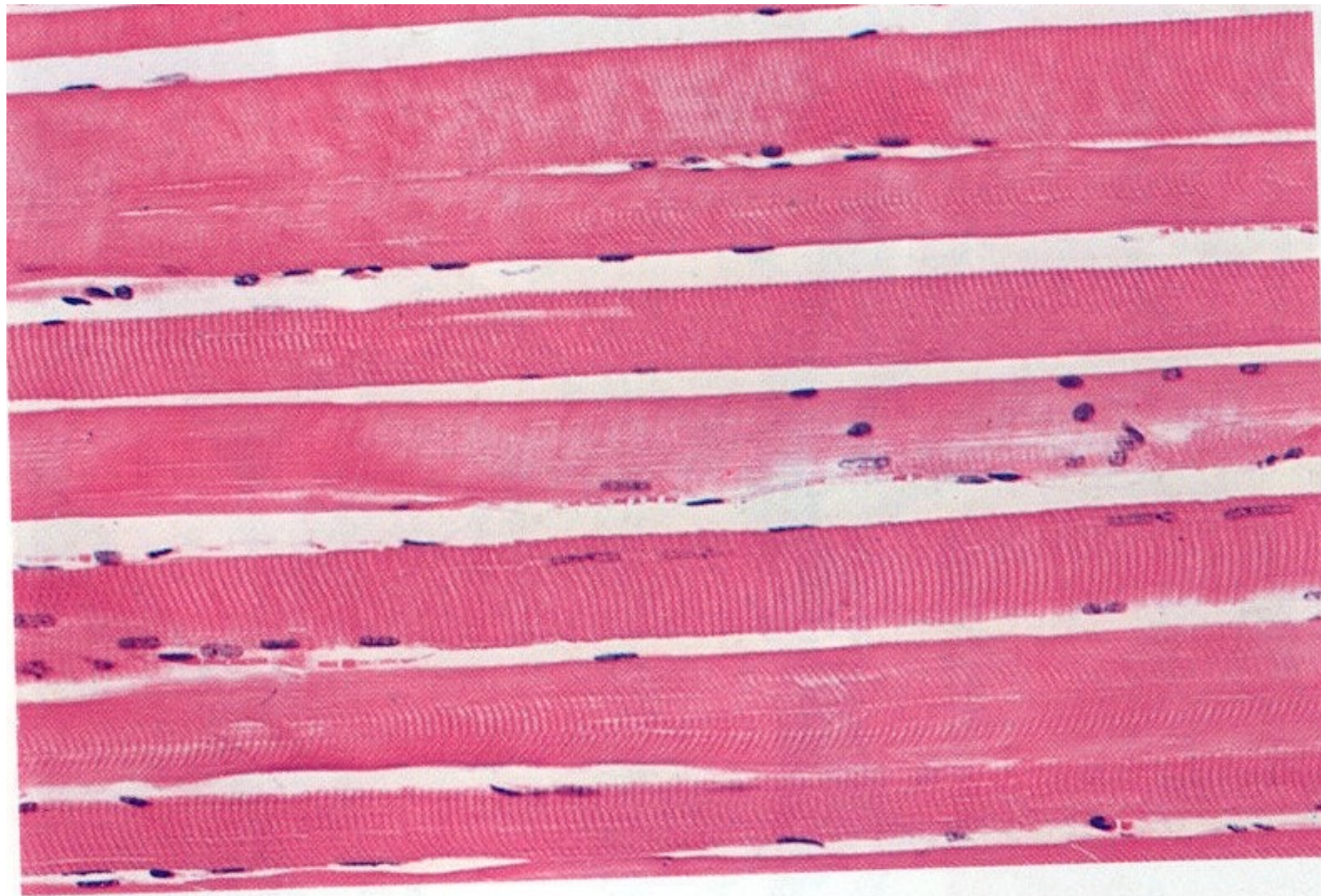
RHABDOMYOCYT




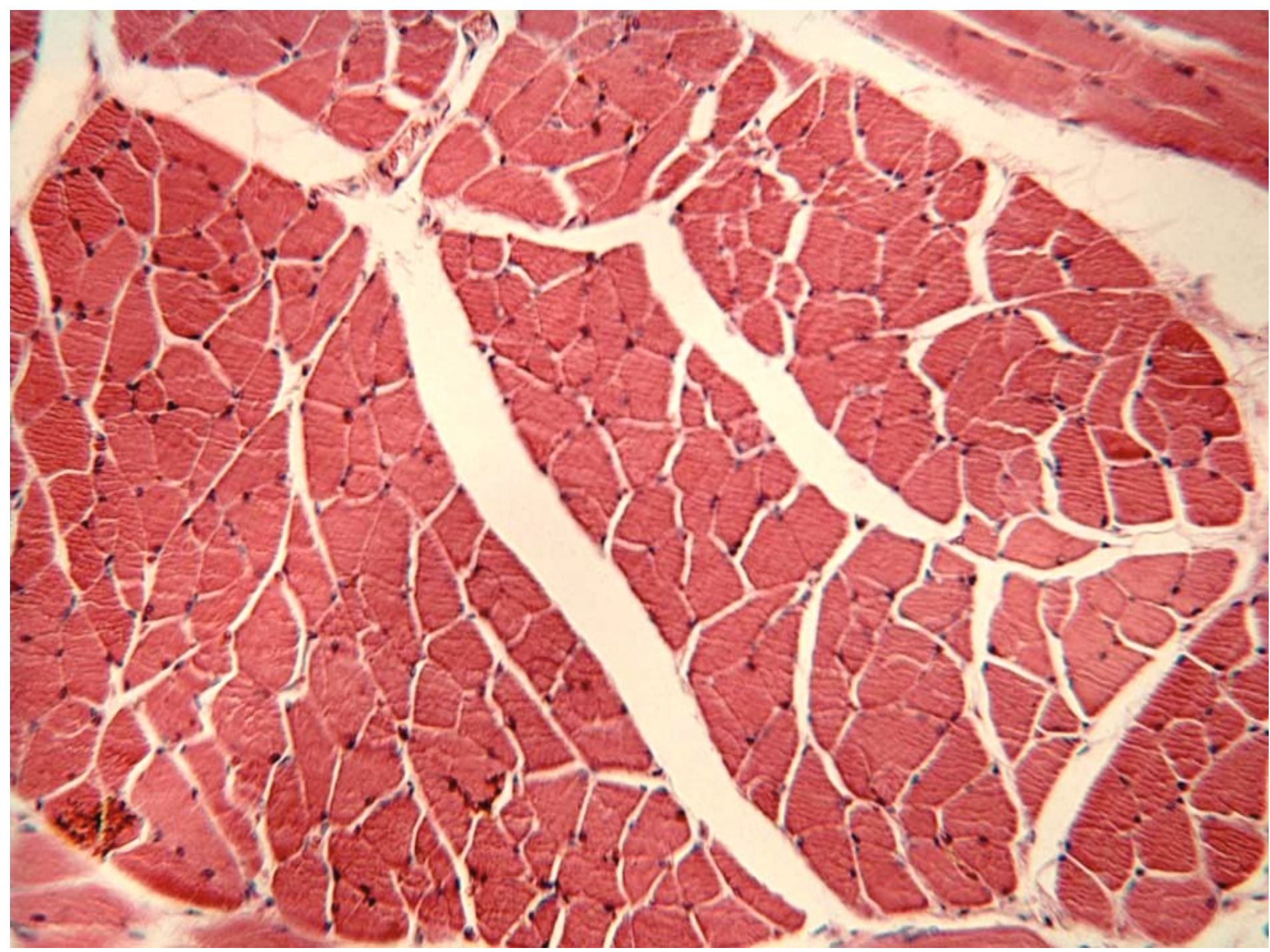
SARKOMERA

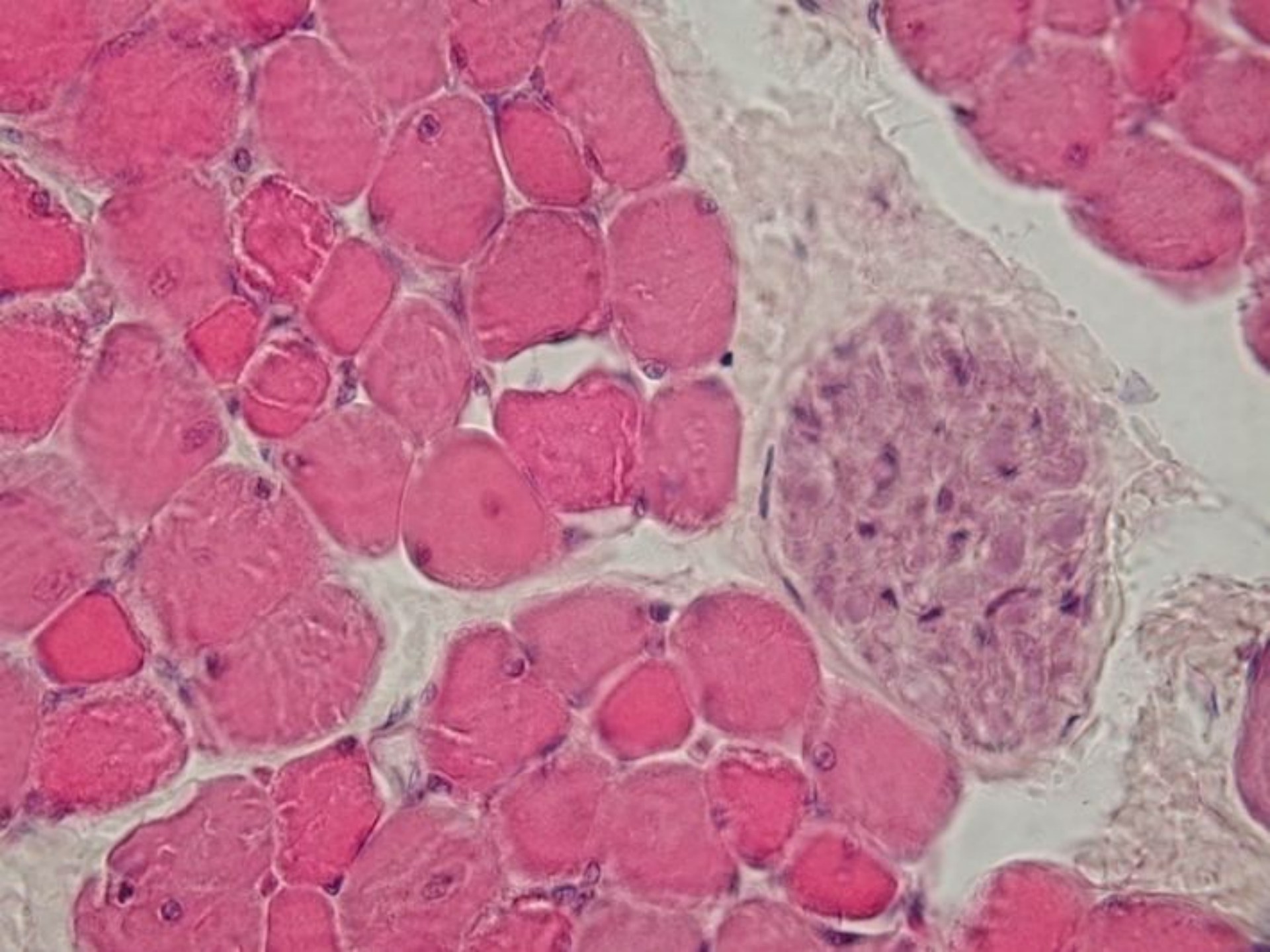


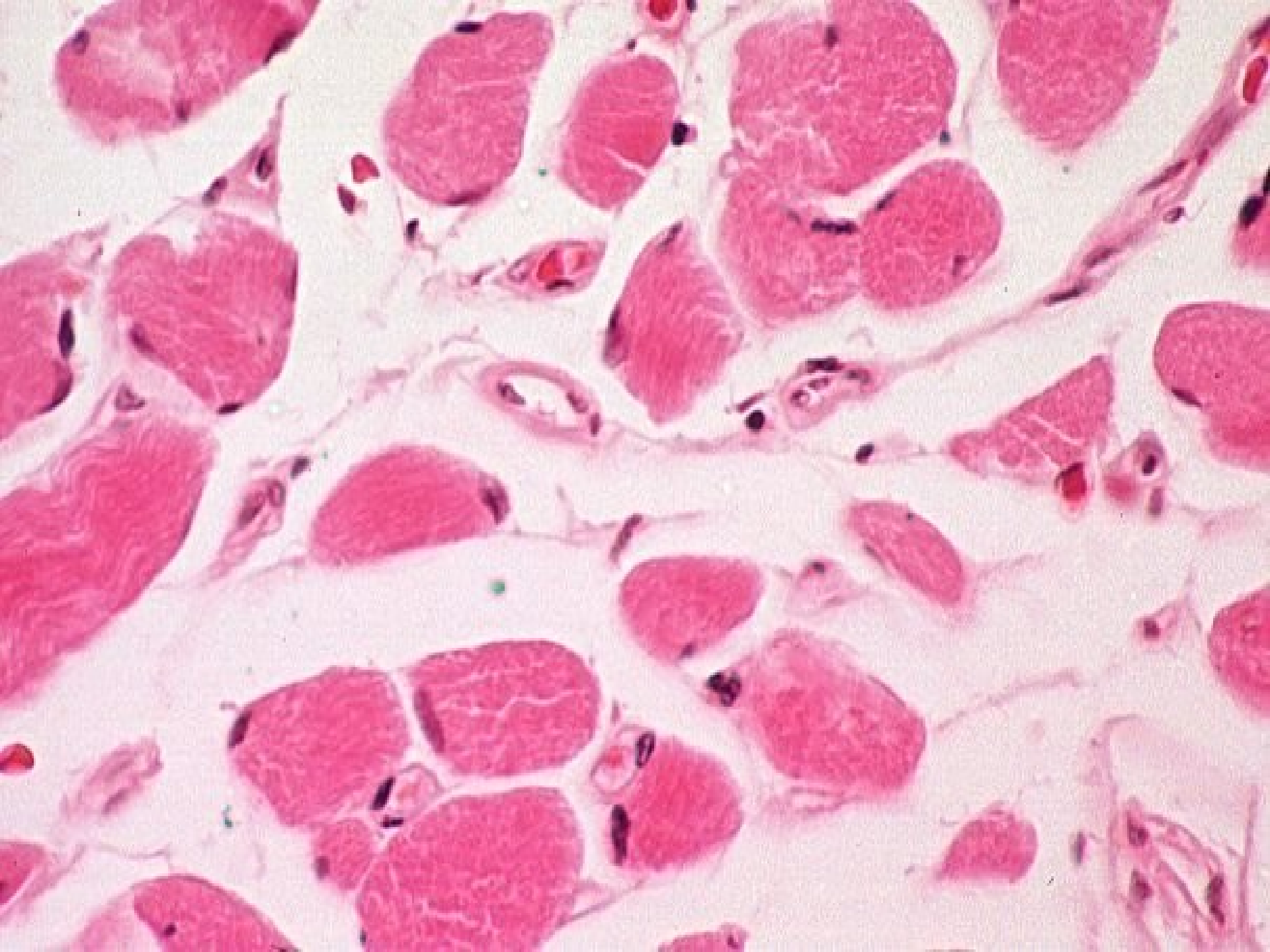


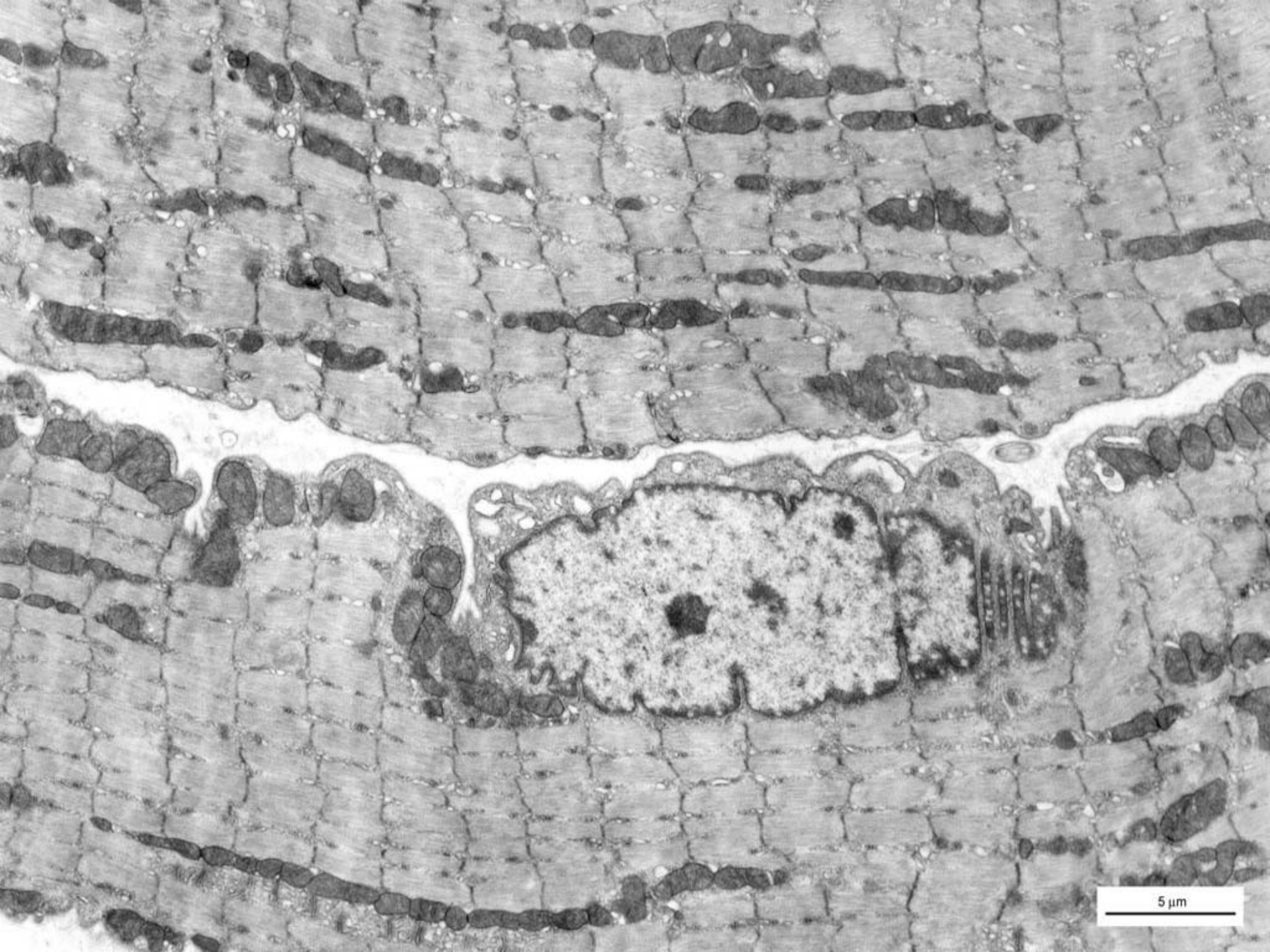



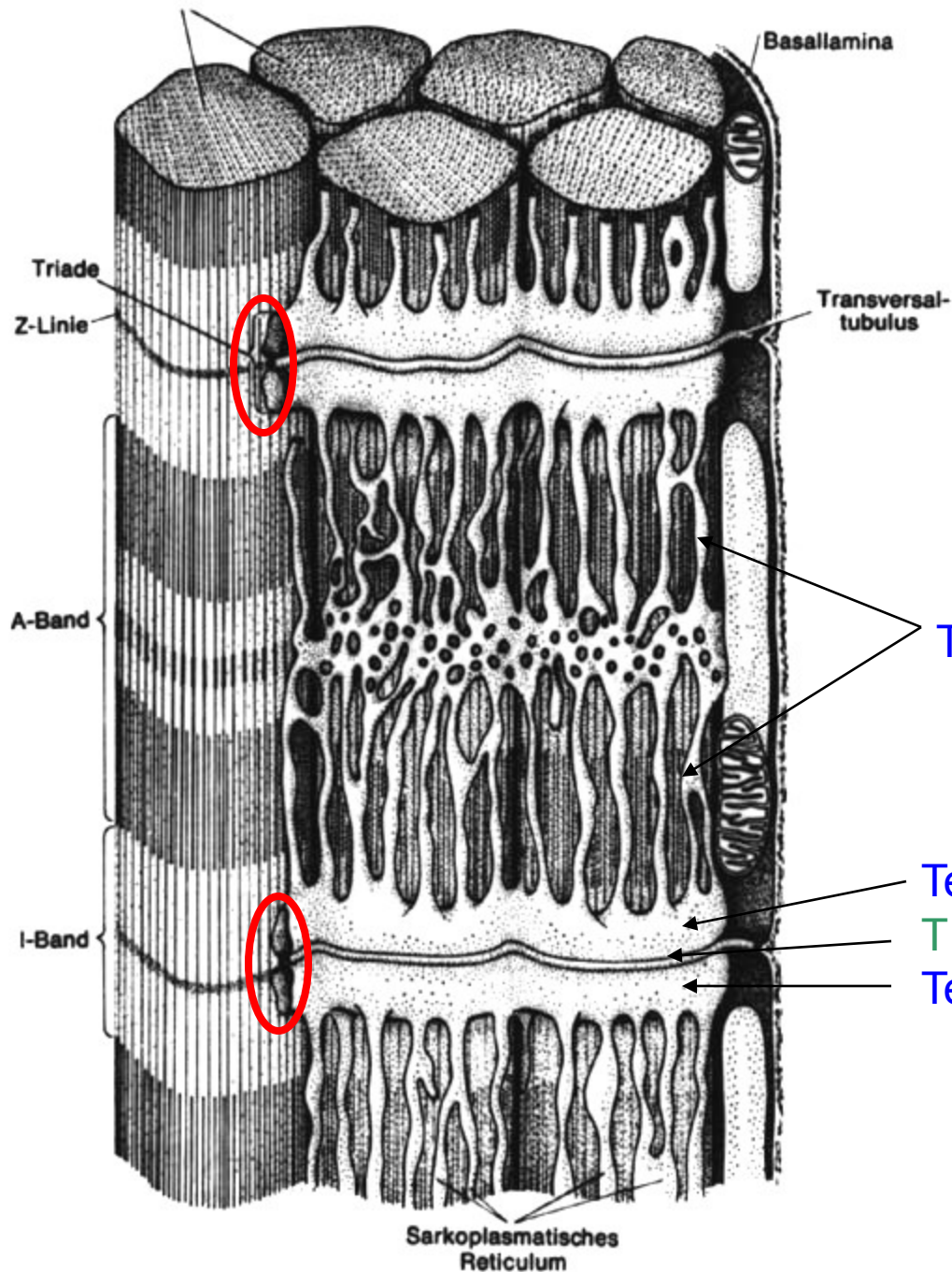








5 μm



Sarkoplazmatické retikulum =
hladké endoplazmatické retikulum
(rezervoár Ca iontů)

T-tubulus = invaginace sarkolemy
(šíření vzruchu do buňky)

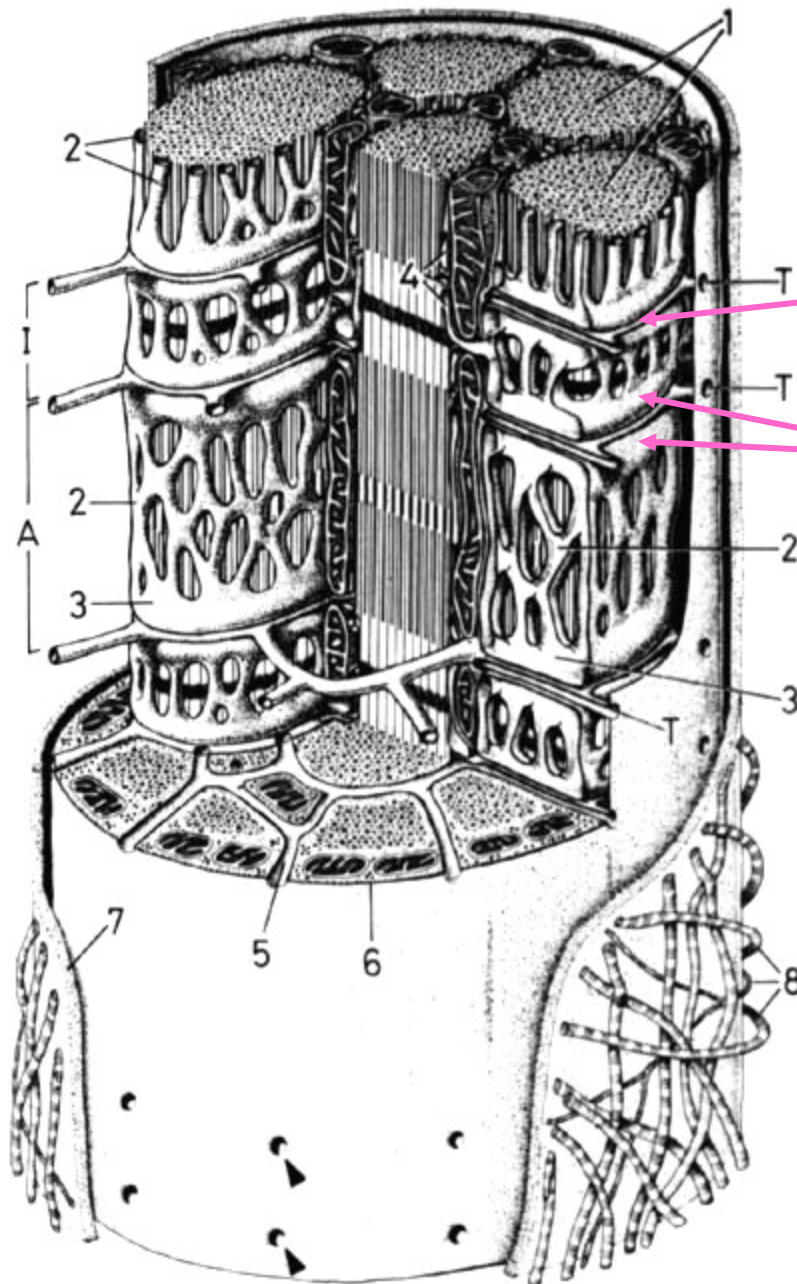
Tubuly SR

Terminální cisterna

T – tubulus

Terminální cisterna

triáda



T-tubulus

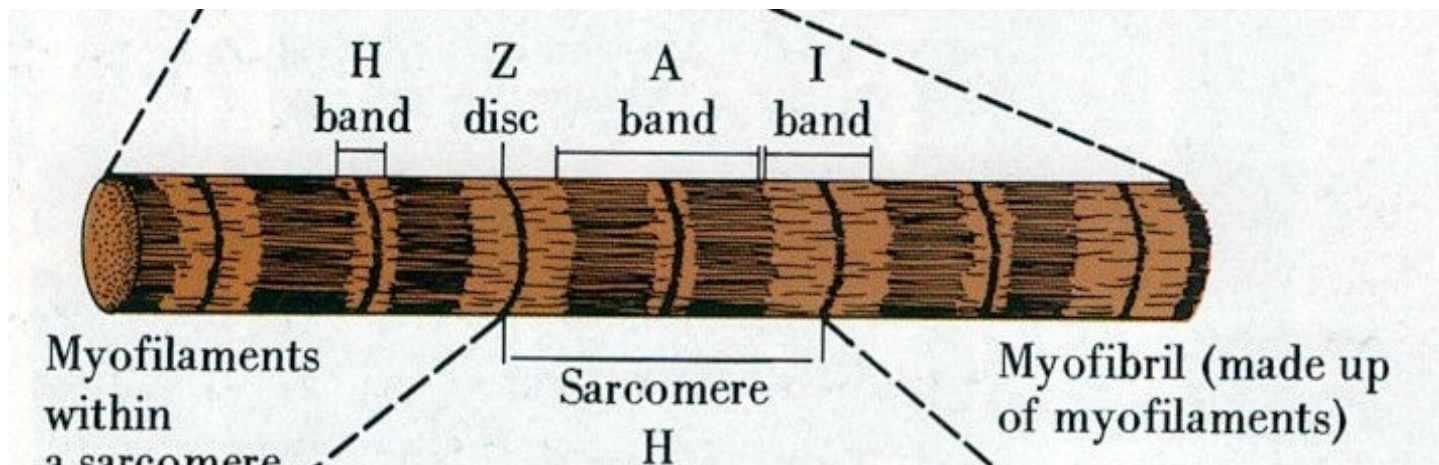
terminální cisterny

Stavba myofibril

izotropní úseky (**I-proužky**) – světlé, Z-linie (telofragma)

anizotropní úseky (**A-proužky**) – tmavé, M-linie (mezofragma), H-proužek

Sarkomera – úsek mezi dvěma Z-liniemi

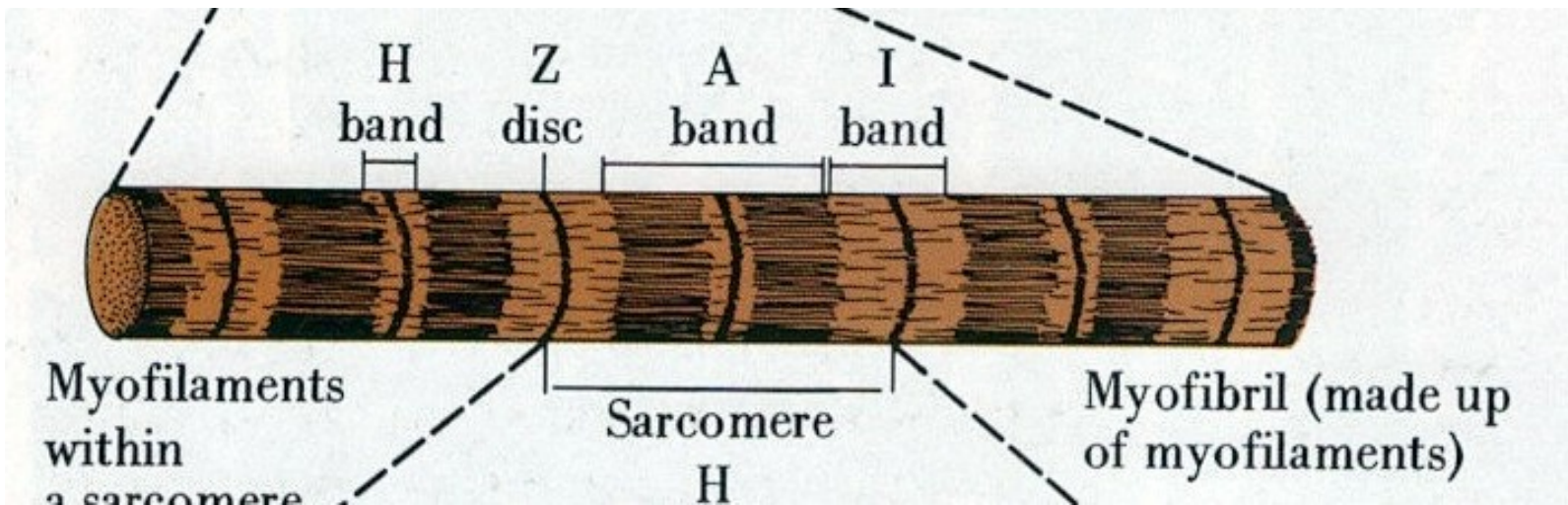


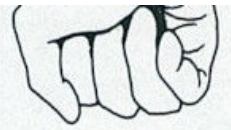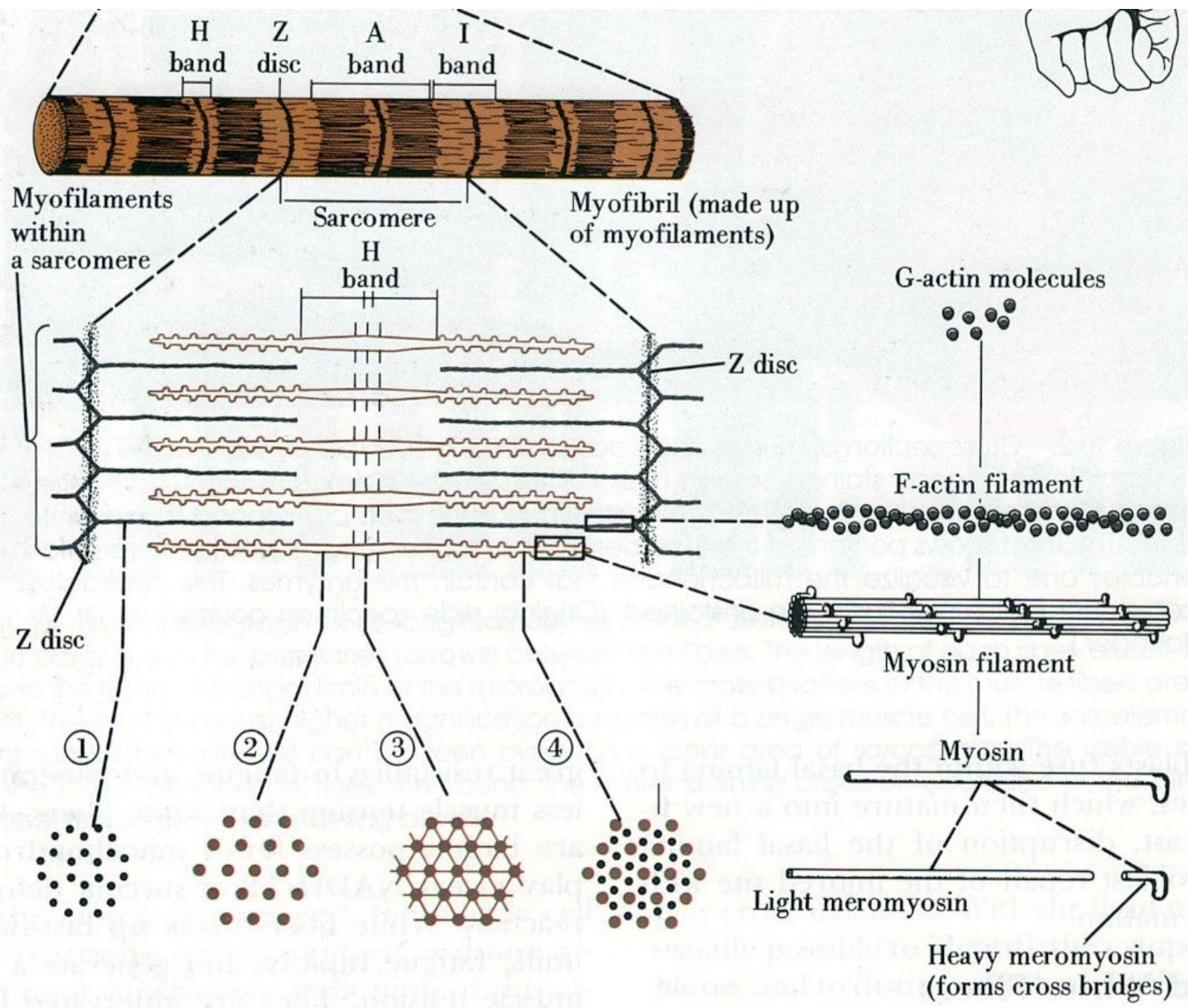
Myofilamenta

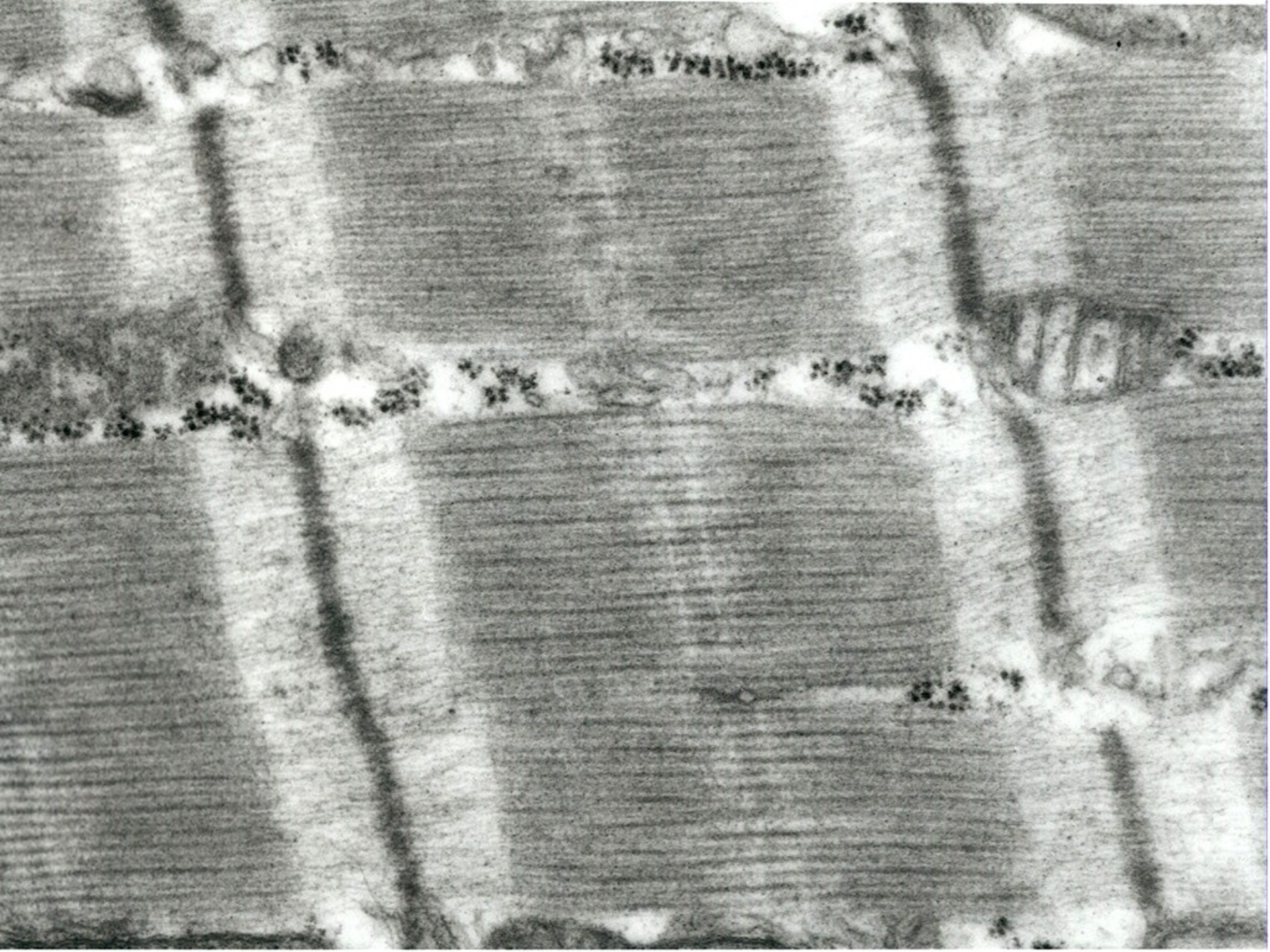
tlustá: výlučně v rozsahu A-proužku, **myozin**, tloušťka 15 nm, délka 1,6–1,8 μm

tenká: v rozsahu I-proužku (zasahují i do anizotropních úseků), **F-aktin a regulační proteiny**, tloušťka 6-7 nm, délka 1,5 μm

zkrácení myofibril při svalovém stahu se děje na principu posuvného mechanismu, **délka tenkých a tlustých filament se při kontrakci nemění**







Stavba myofilament

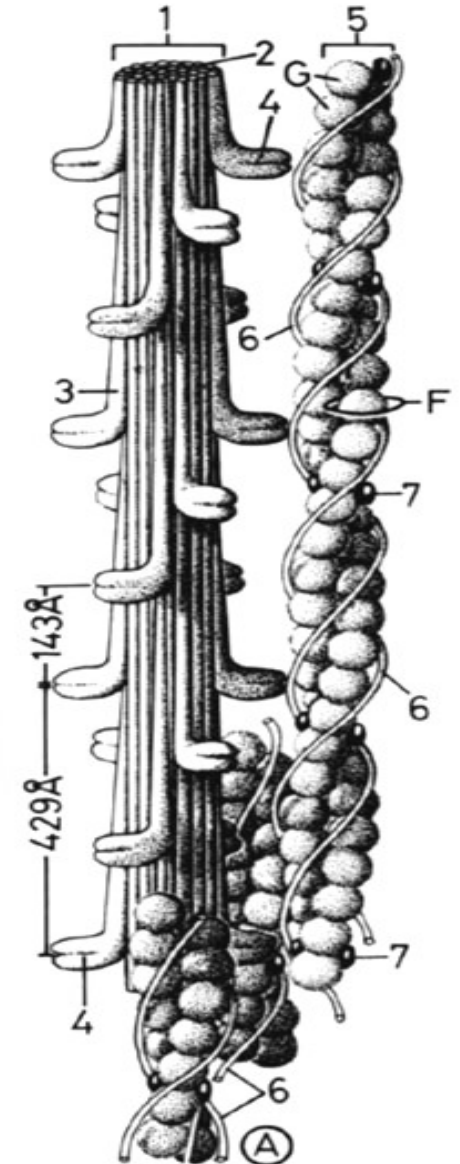
Tlustá myofilamenta - myozin

(molekuly tvaru golfové hole - hlavice, krček a tyčinkovitá násada)

Tenká myofilamenta - aktin + regulační proteinový komplex troponinu a tropomyosinu

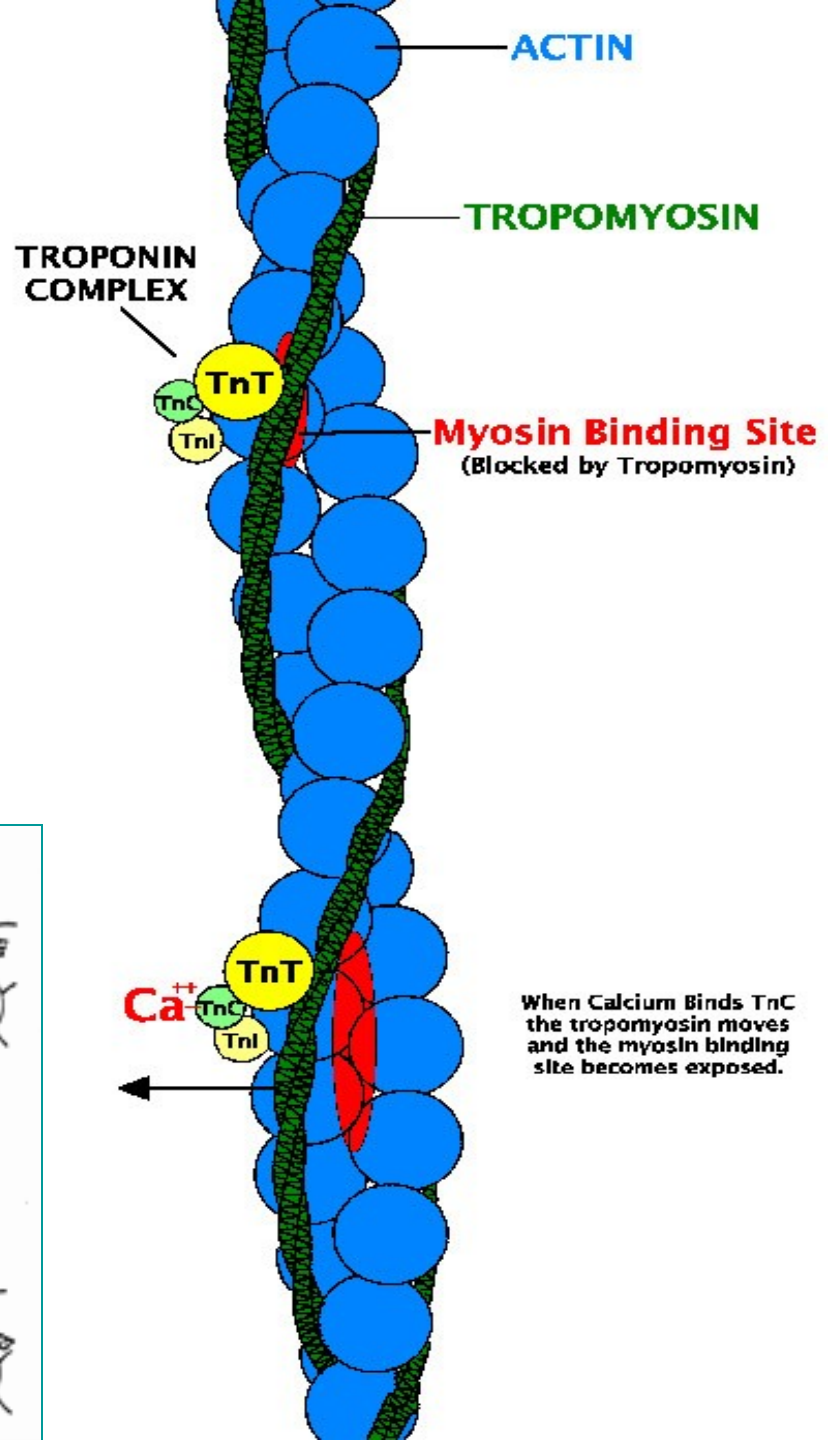
Tropomyozin obtáčí vlákno aktinu

troponin (3 podjednotky: **TpT** váže troponin k tropomyozinu, **TpI** inhibuje interakci aktinu s myozinem a **TpC** odpovídá za vazbu vápenatých iontů)

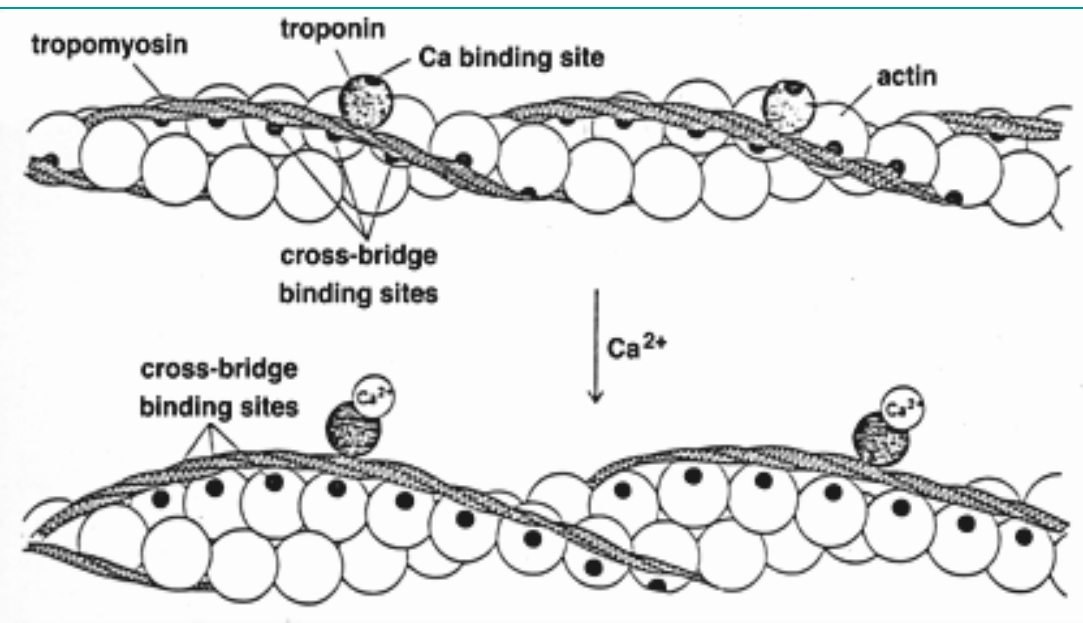


Aktin

- Vlákna aktinu (F-aktin, fibrilární) jsou složena z polymerizovaných molekul globulárního proteinu G-aktinu o průměru 5,6nm.
- Z-linie = α -aktin

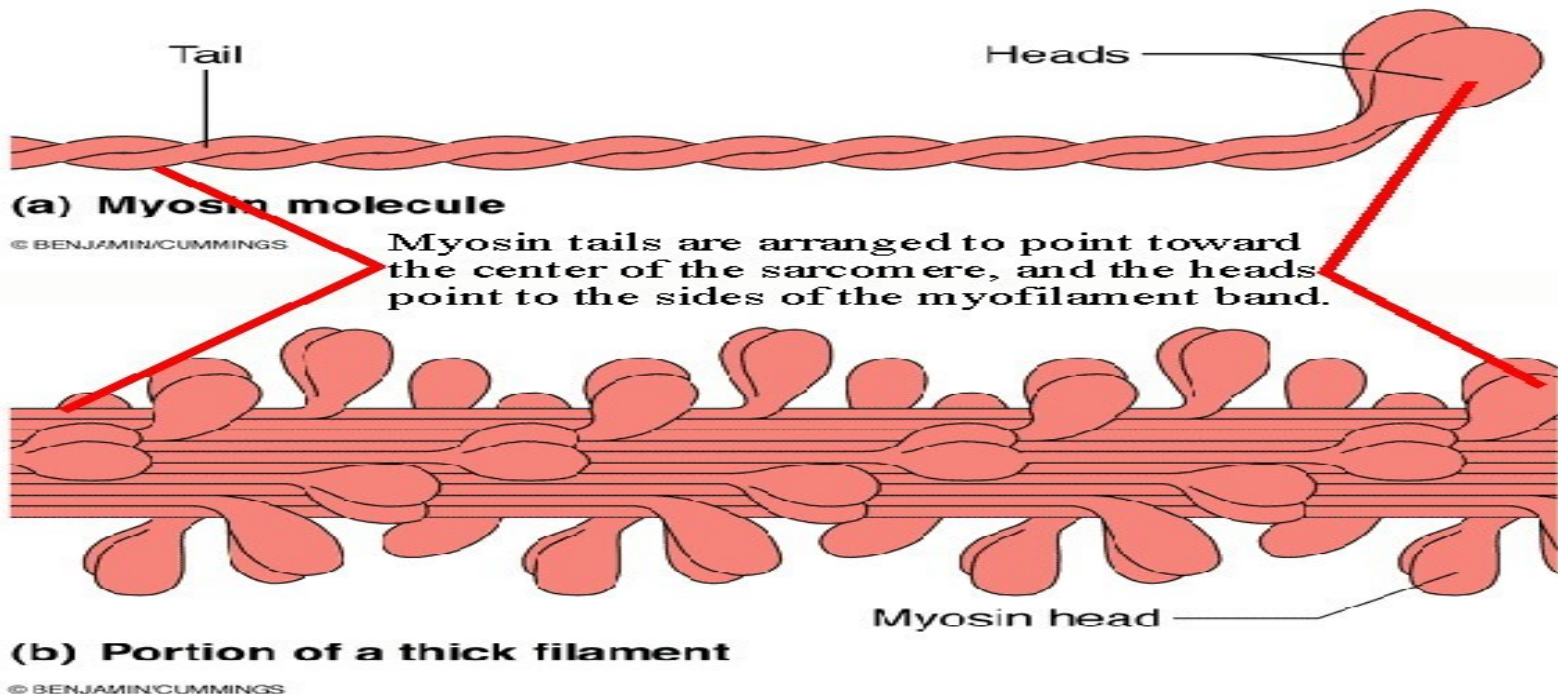


When Calcium Binds TnC the tropomyosin moves and the myosin binding site becomes exposed.

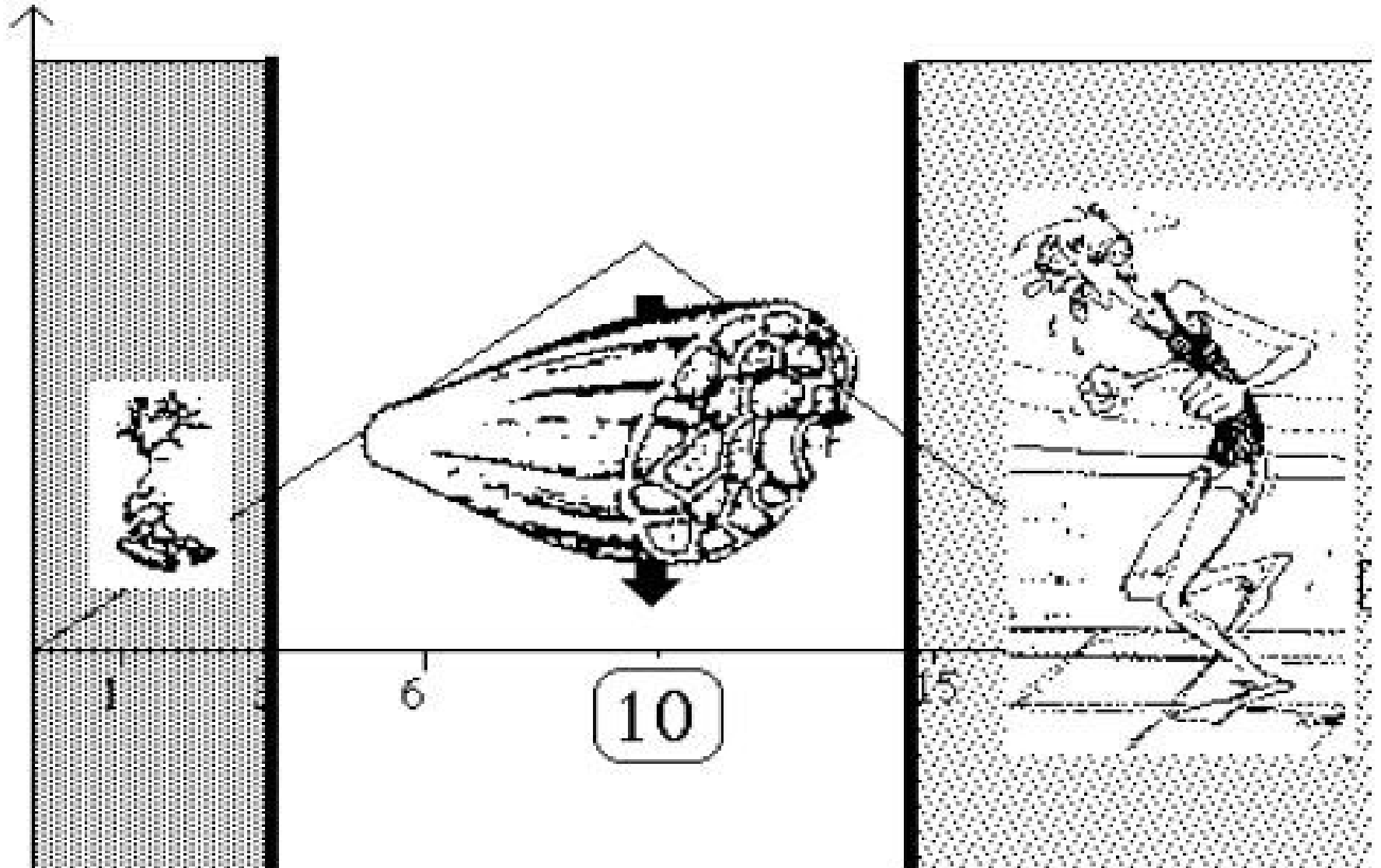


Myosin

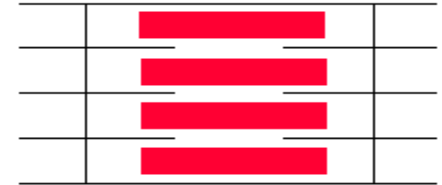- Molekula myosinu je podstatně větší
- Na povrchu vlákna jsou hlavice spojené s vláknem flexibilním krčkem.
- Hlavice mají ATPázovou aktivitu



Svalová kontrakce



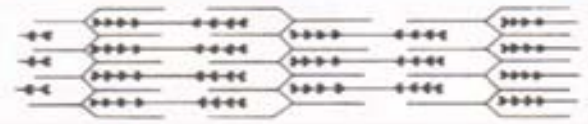


Kontraktilní jednotka a princip svalové kontrakce



- Za kontrakci svalové buňky zodpovídají proteiny, které se vůči sobě za spotřeby ATP a účasti dalších látek (Ca^{2+} , regulační proteiny) posouvají.
- Tyto proteiny jsou uspořádány do specifických útvarů (tvaru válce) nazývaných **myofibrily**.
- Myofibrila se dá dále rozčlenit na menší úseky, které nazýváme **sarkomery**.
- **Sarkomera** je nejmenší funkční jednotkou myofibril.

Myofibrila – myofilamenta – sarkomera

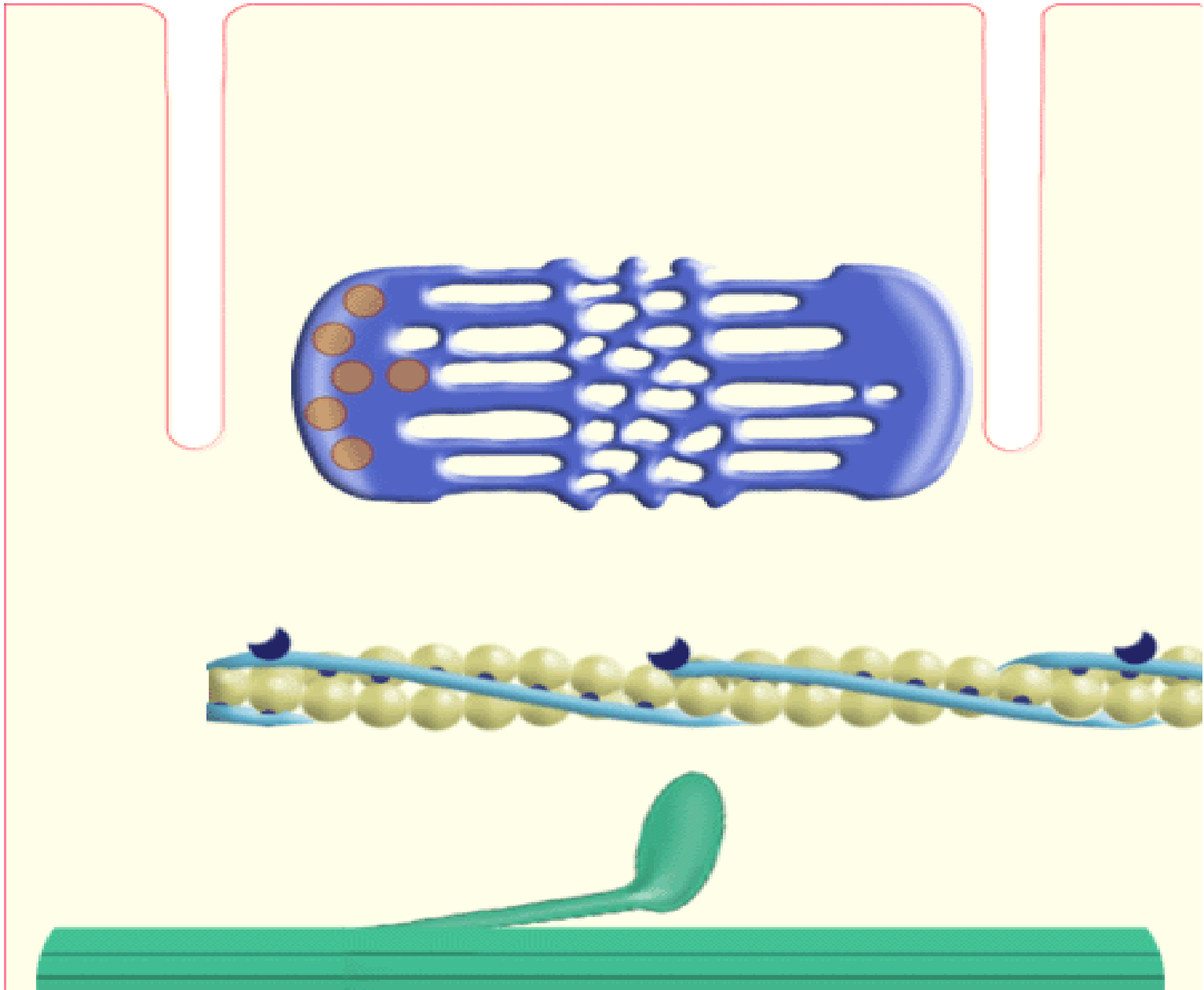


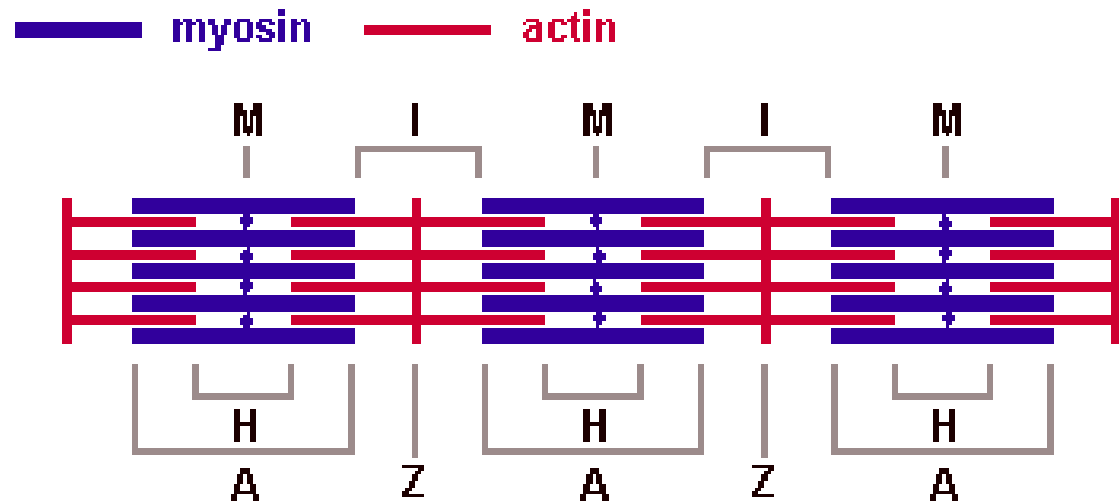
Fáze svalové kontrakce

- přenos vzruchu → depolarizace sarkolemy
- depolarizace sarkolemy postupuje prostřednictvím T-tubulů do oblasti triád, přestup na membrány sarkoplazmatického retikula → výstup Ca^{2+} do sarkoplazmy
- Ca^{2+} se váže na troponin C → odkrytí vazebných míst pro myozinové hlavice na aktinových filamentech

Fáze svalové kontrakce

- myozinové hlavice se přikládají k aktinovému filamentu, uvolní se energie, která způsobí ohnutí krčku a hlavice, což vede k posunutí aktinových vláken ke středu sarkomery
- po ukončení depolarizace jsou Ca^{2+} pumpovány ze sarkoplazmy nazpět do sarkoplazmatického retikula





Bands and lines in the contractile apparatus of skeletal muscle

Sarkomera - aktinová + myosinová myofilamenta

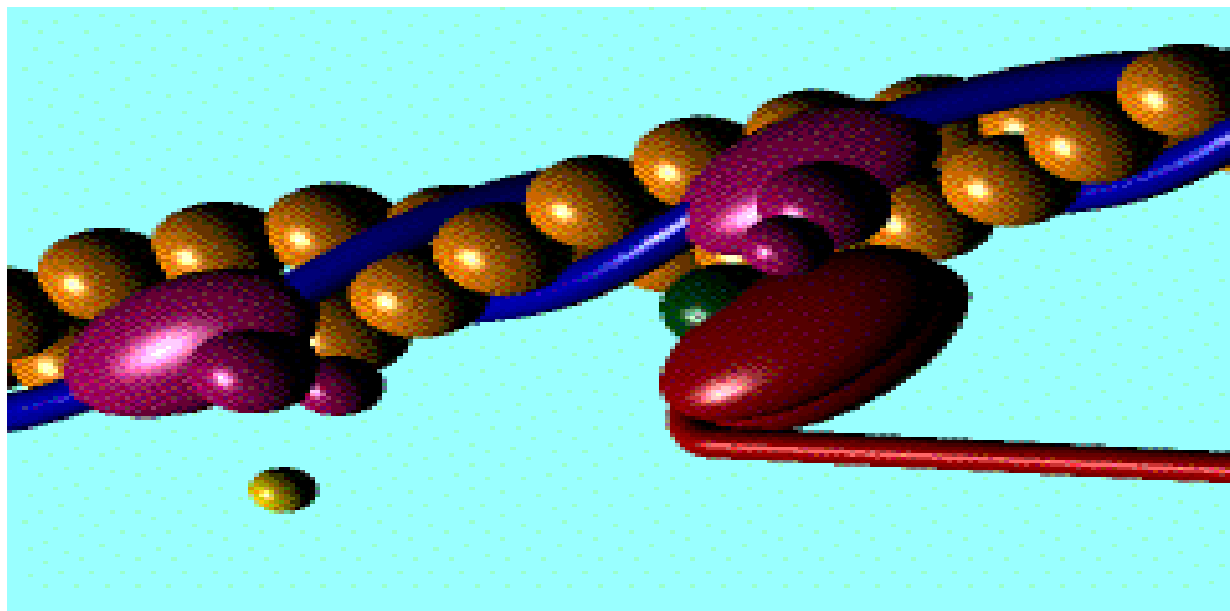
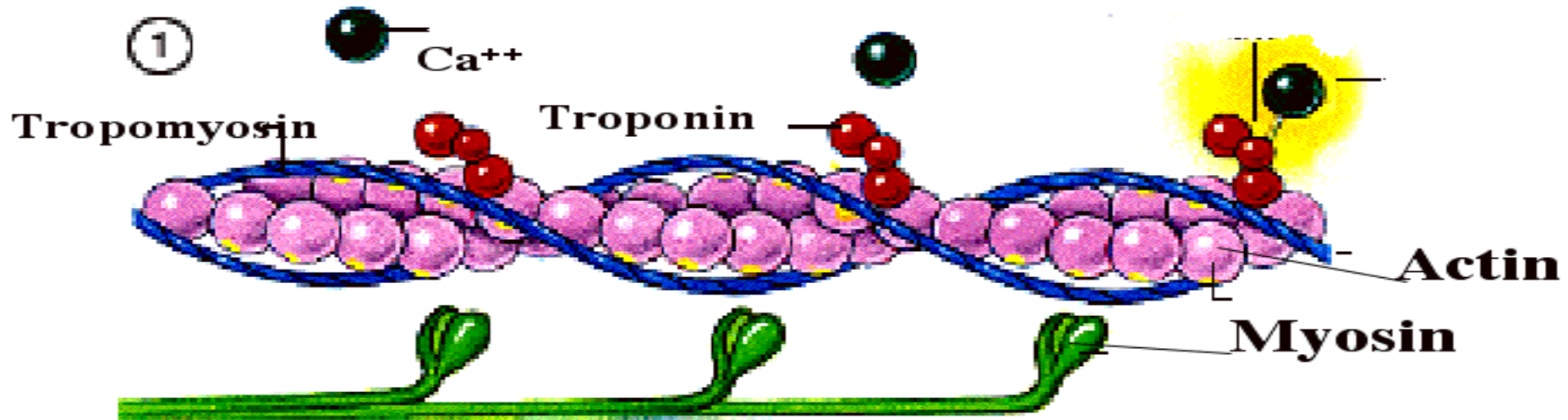
I- proužek (izotropní) *aktin*

A-proužek (anizotropní) *aktin + myosin*

Z-linie

M-linie

H-zóna (*jen na nekontrahované sarkomeře*)



Klasifikace svalových vláken

- **Červená vlákna**

 - ↑ myoglobin, mitochondrie, lipid. kapky

 - ↓ myofibrily, glykogen – pomalá, vytrvalá kontrakce

- **Bílá vlákna**

 - ↓ myoglobin, mitochondrie, lipid. kapky

 - ↑ myofibrily, glykogen – rychlá, krátká kontrakce

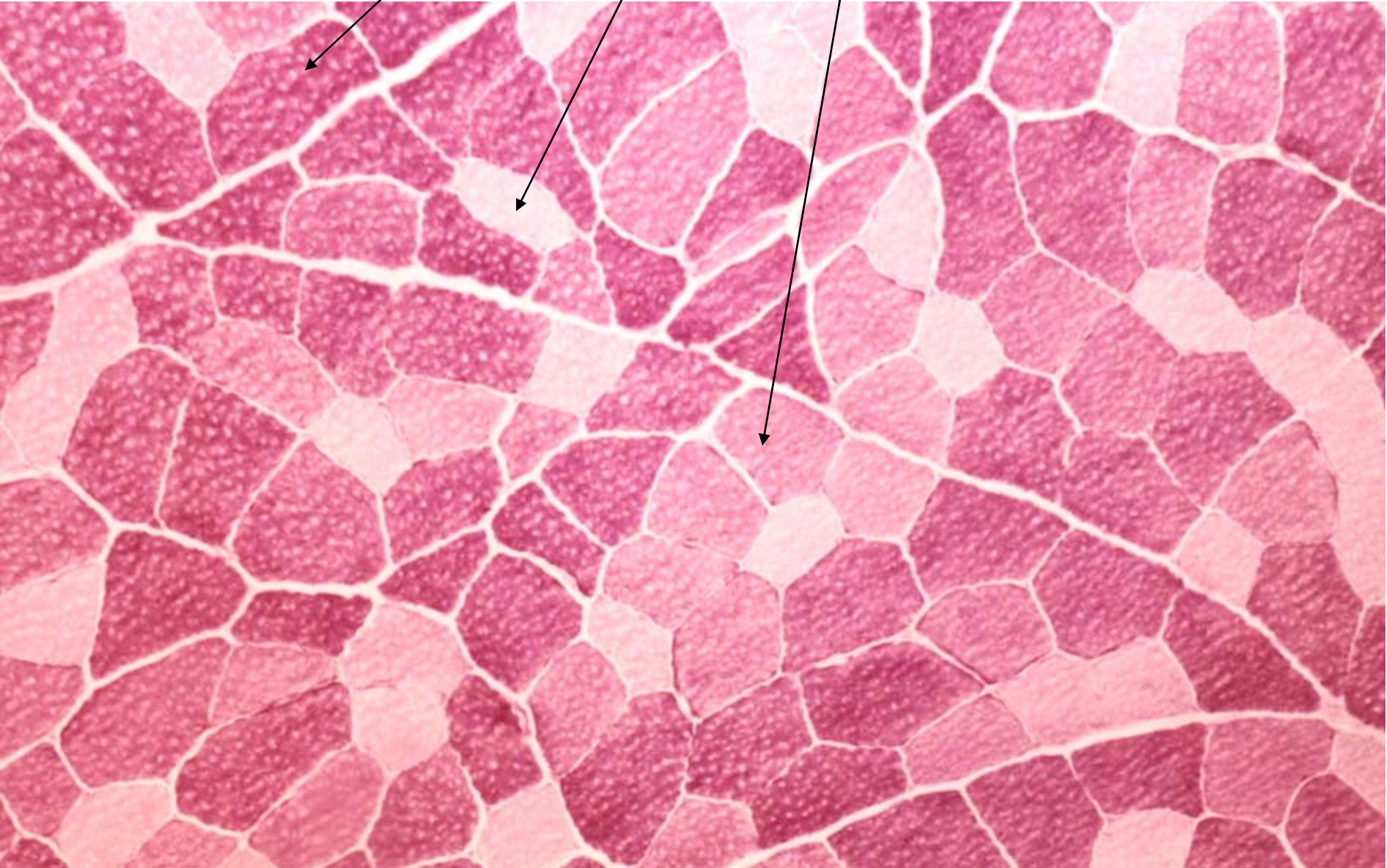
- **Intermediární vlákna**

 - rychlá, vytrvalá kontrakce

Charakteristika jednotlivých typů svalových vláken

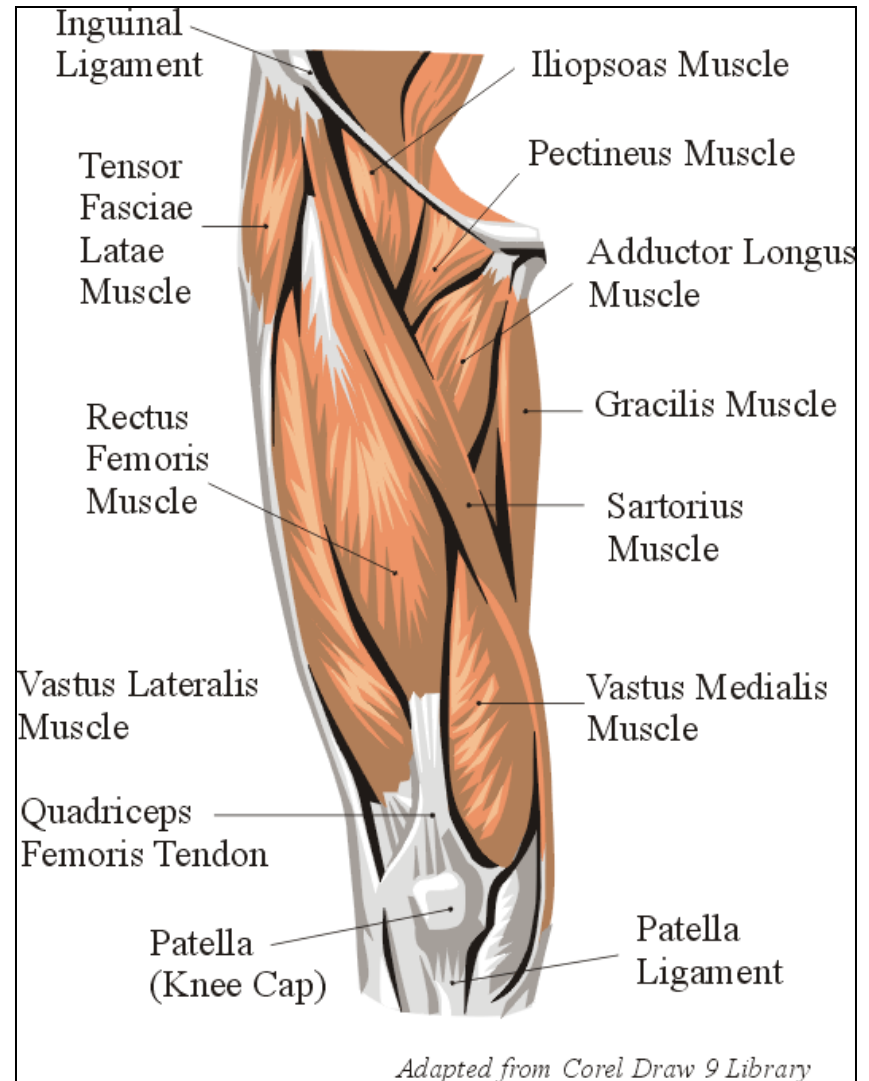
Vlákná	Červená	Intermediární	Bílá
Barva	Tmavá (červená)	Tmavá (červená)	Světlá (bílá)
Obsah myoglobinu	Vysoký	Střední	Nízký
Počet mitochondrií	Hodně malých	Hodně velkých	Málo malých
ATPazová aktivita	Nízká	Vysoká	Vysoká
Typ metabolismu	Oxidativní	Aerobní i anaerobní	Anaerobní
Stah	Pomalý	Rychlý	Rychlý
Unavitelnost	Velmi malá	Malá	Vysoká
Hustota vlásečnic	Vysoká	Vysoká	Nízká

Svalová vlákna červená, bílá a intermediární



Sval

- Masitá část svalu
- Šlacha
- Nervově-cévní svazek
- Pomocná svalová zařízení



*Strap with
tendinous
intersections*

Strap

Tricipital

Triangular



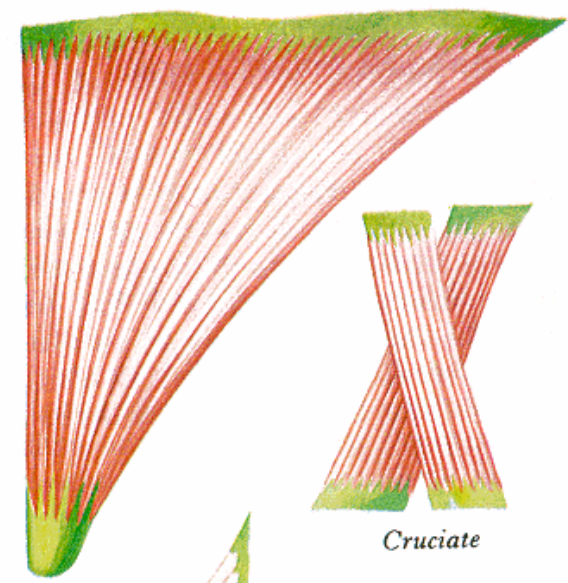
Quadrilateral



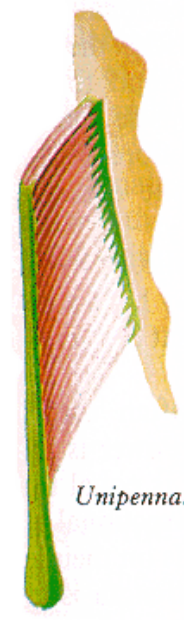
Fusiform



Digastric



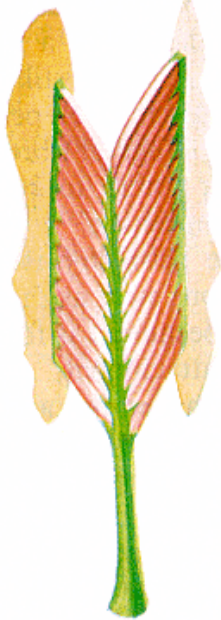
Cruciate



Unipennate



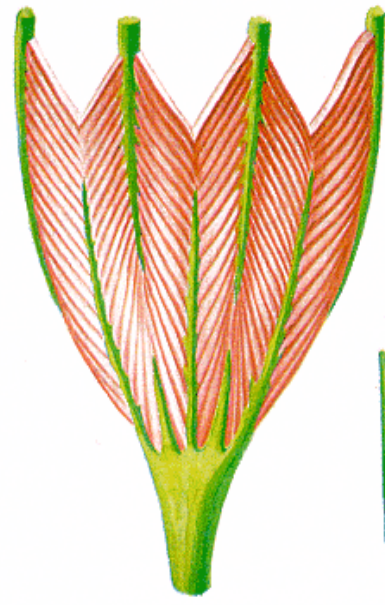
Bipennate



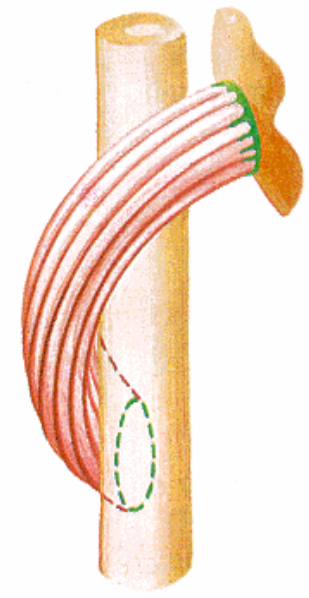
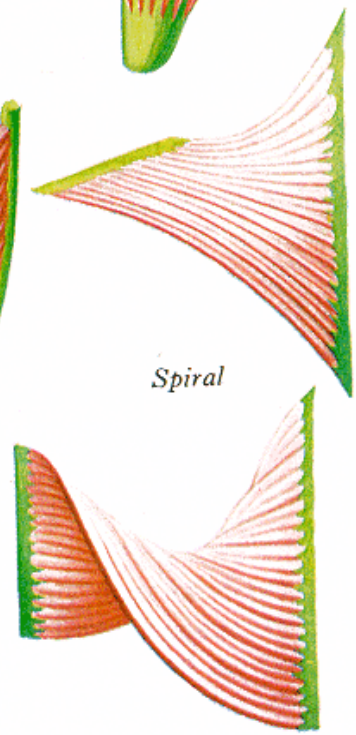
Radial



Multi-pennate



Spiral



Masitá část svalu

Tvar – různý, barva – červenohnědá, schopnost kontrakce

Primární snopce – 10 – 50 rhabdomyocytů (sval. vláken)

Endomysium (*jemné vazivo, kolag. a retikul. vlákna, oj. fibrocyty*)

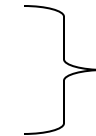
Sekundární snopce

Perimysium (*řídke kolag. vazivo, cévy, nervy, tuk. buňky*)

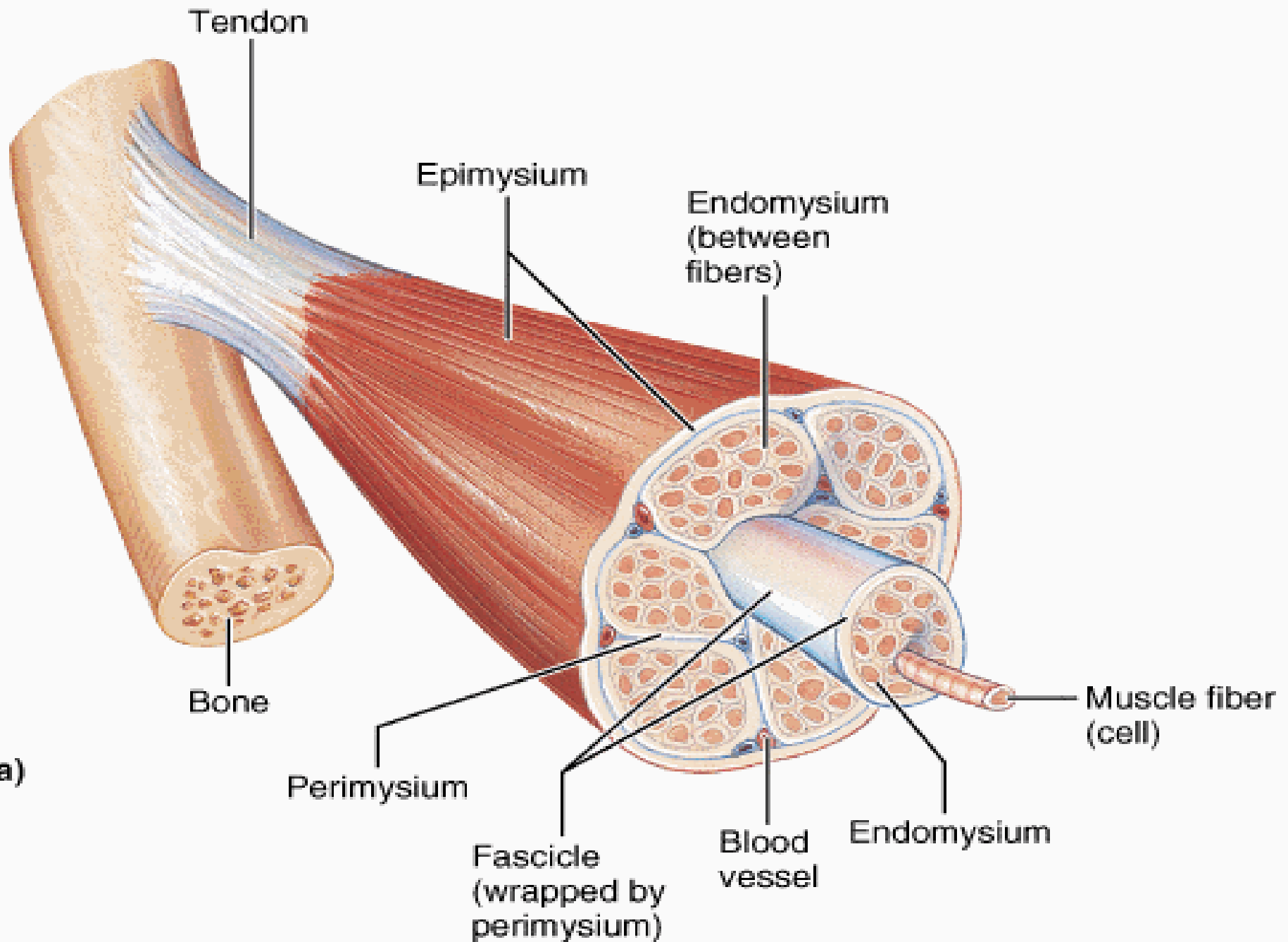
Terciární snopce (svazek) – celý sval

Epimysium (*husté kolag. vazivo neuspořádané*)

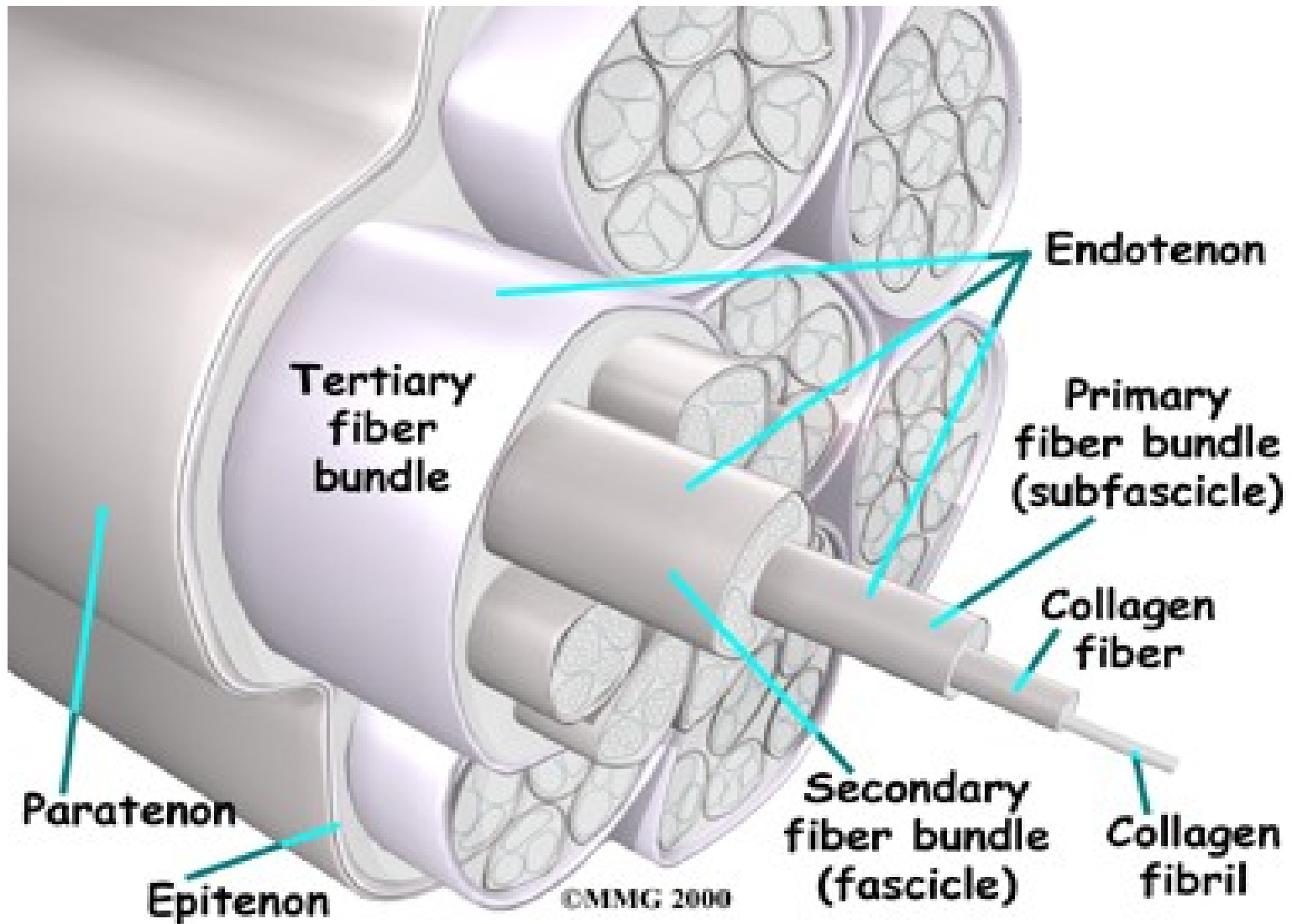
Svalová fascie



Obal svalu



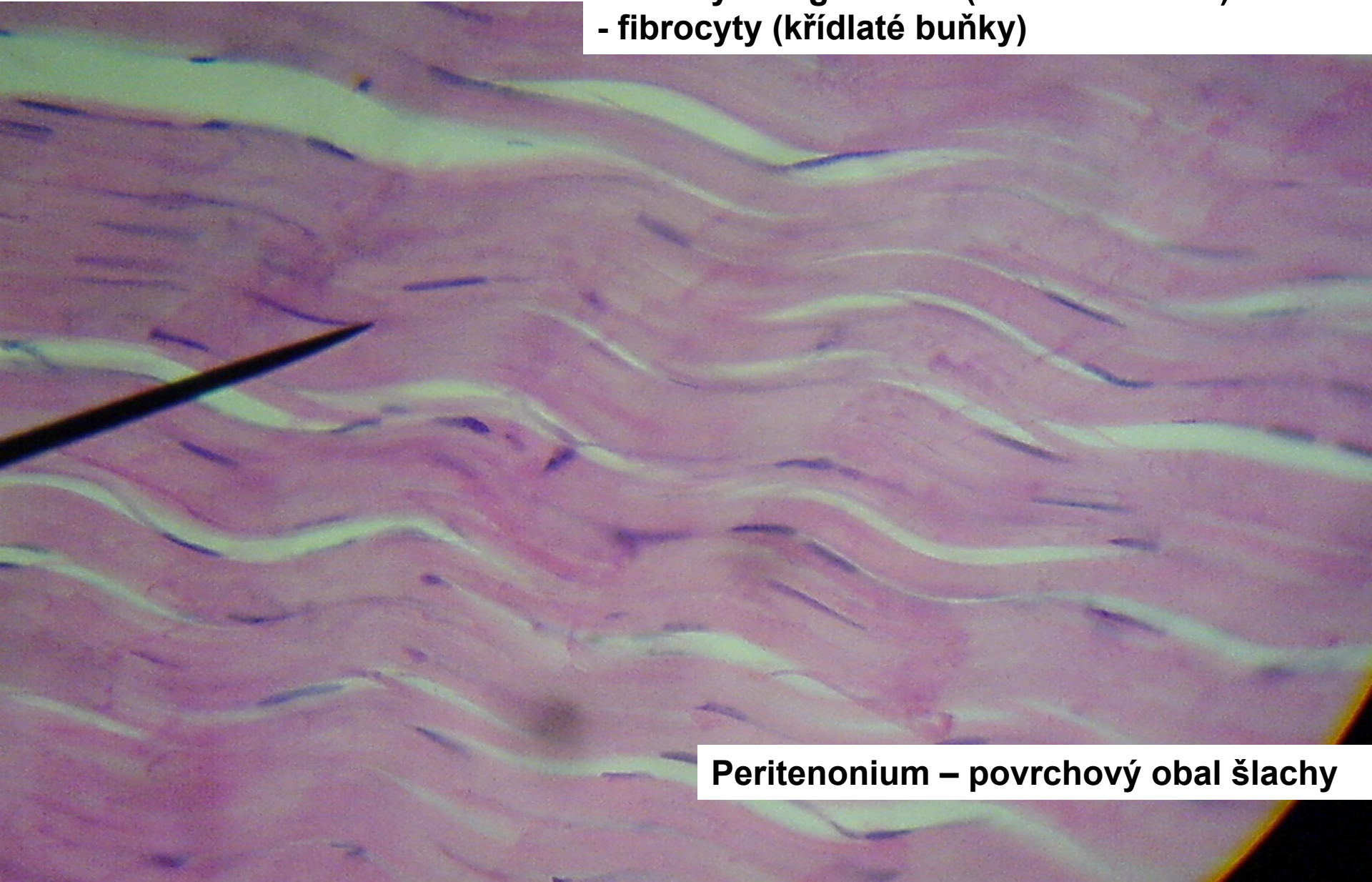
Šlacha



Šlacha

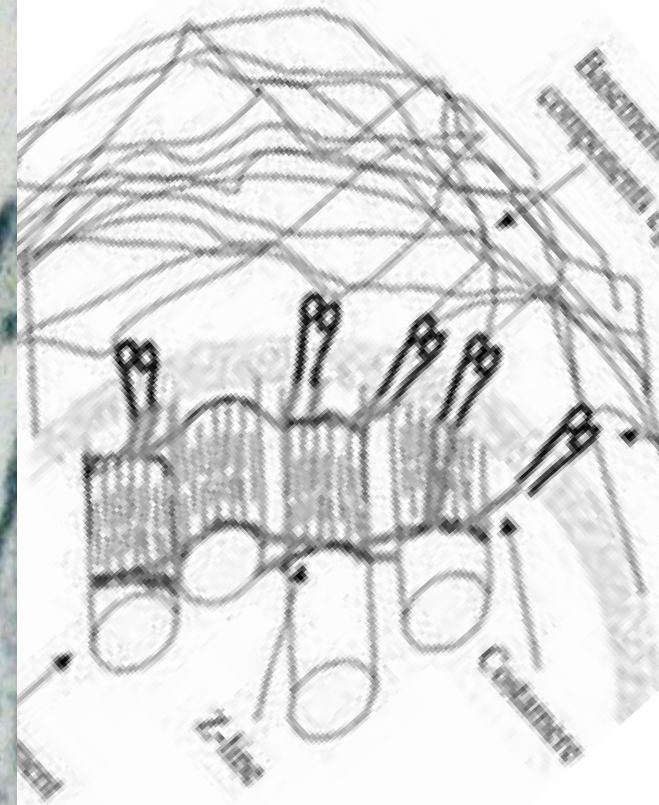
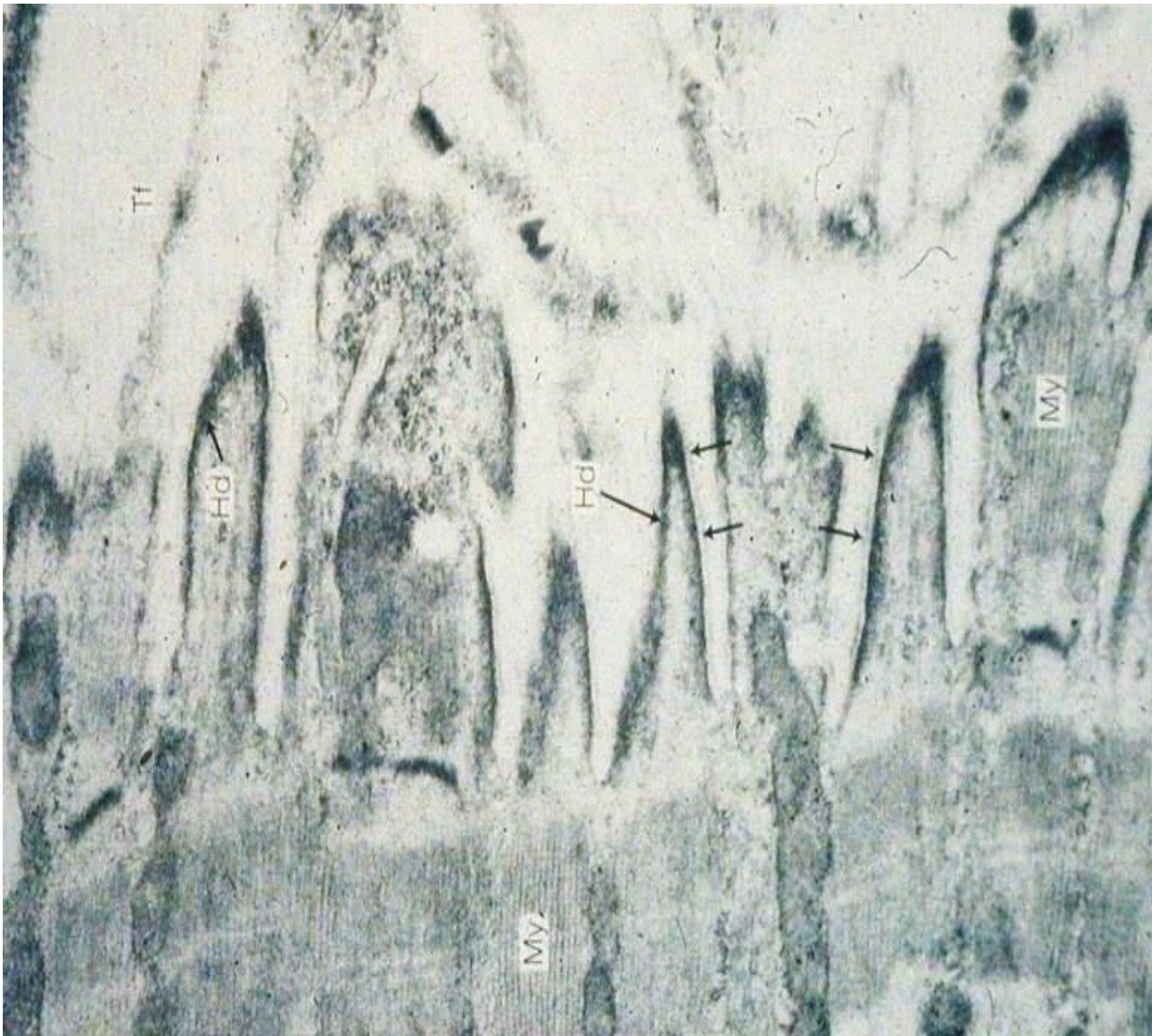
Husté kolag. vazivo neuspořádané:

- svazky kolag. vláken (fibrae tendinae)
- fibrocyty (křídlaté buňky)



Peritenonium – povrchový obal šlachy

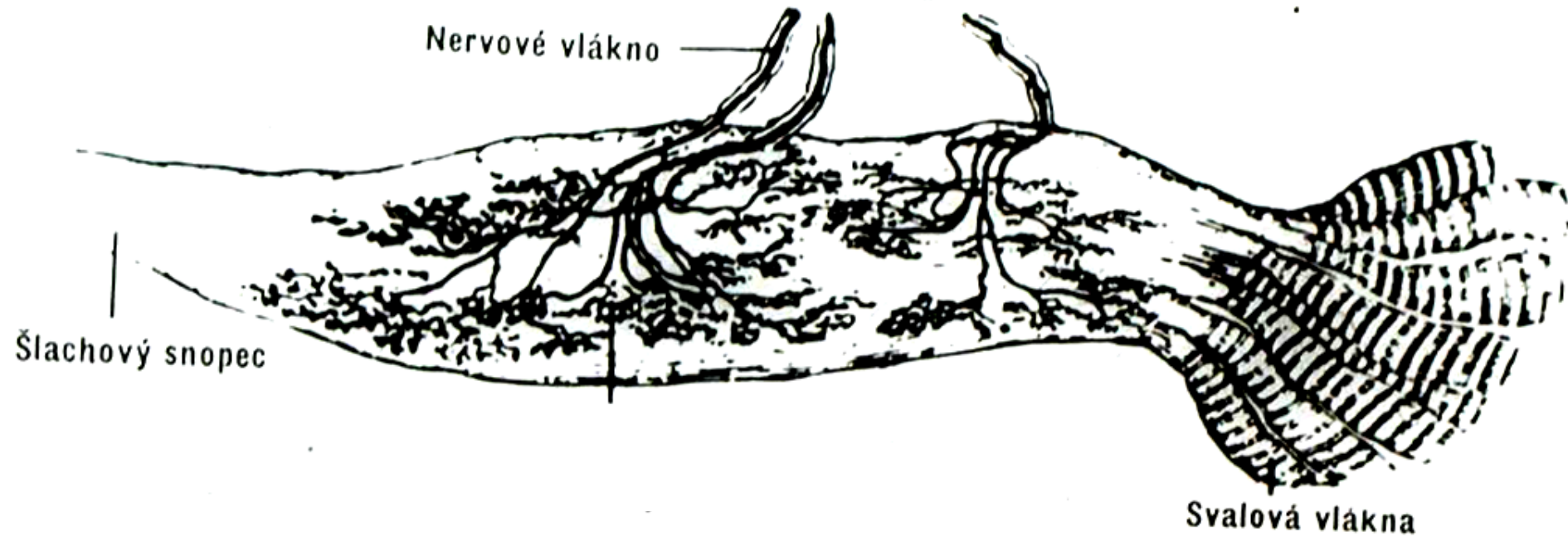
Spojení šlacha sval



Zásobení svalu

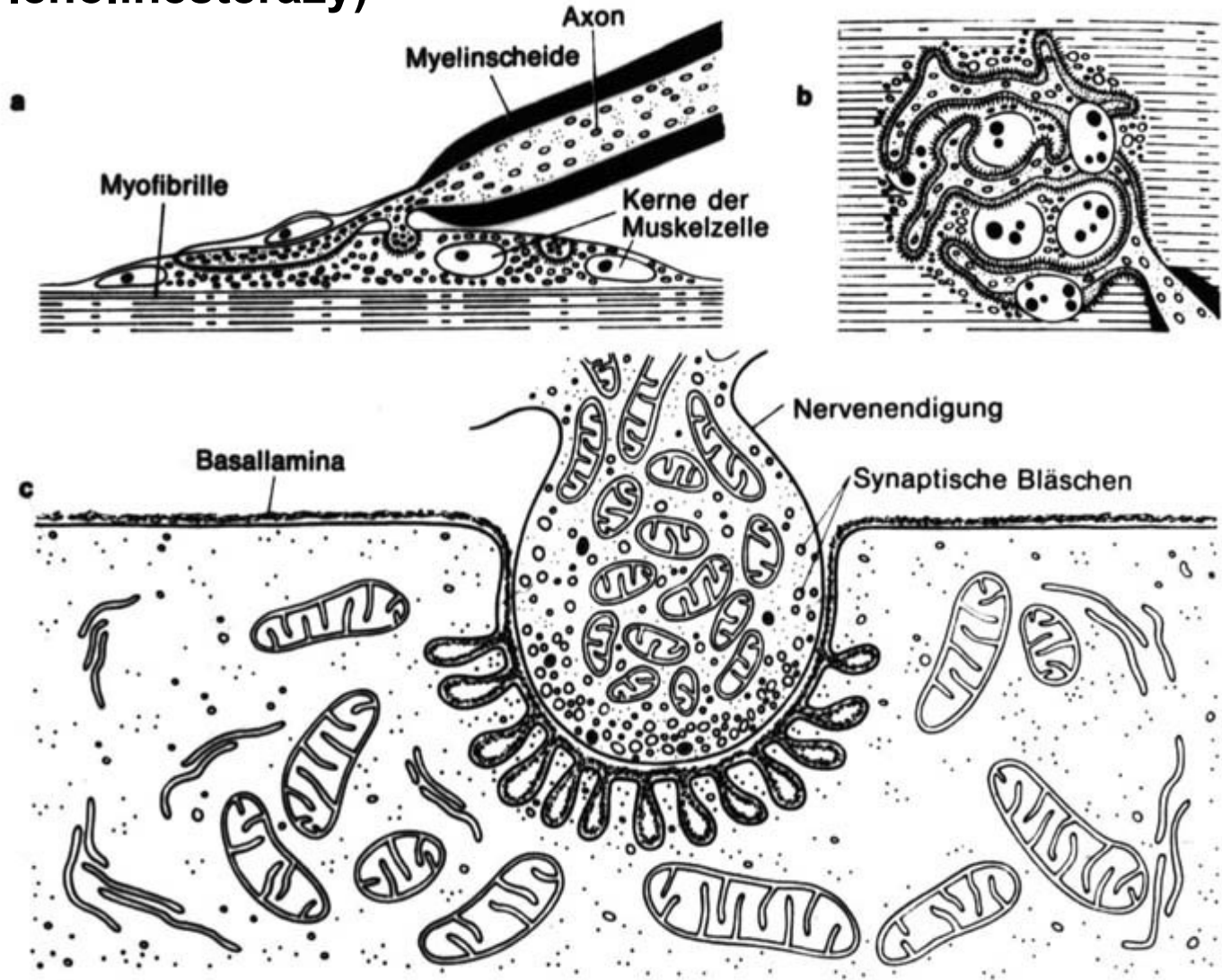
- cévy i nervy se větví ve vazivu svalu
- senzitivní nervy
 - nervosvalová vřeténka (délka svalu)
 - šlachová vřeténka (napětí svalu)
 - volná nervová zakončení (bolest)
- motorické nervy, motorická jednotka
 - myelinizované axony motoneuronů v míše
 - motorické ploténky

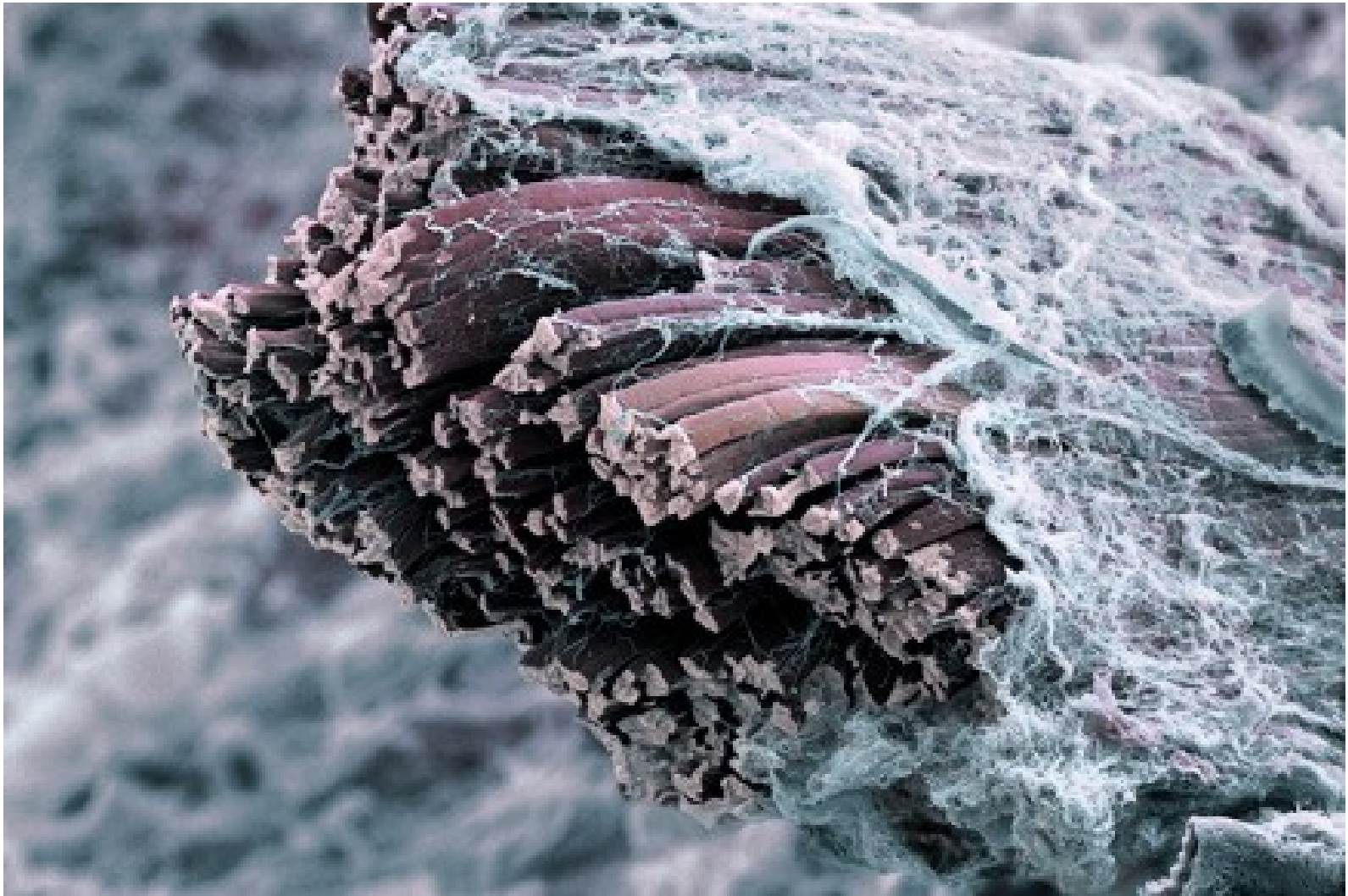
Golgiho šlachové vřeténko



- na přechodu šlachy ve sval
- registrace svalového napětí a tlaku na šlachu

Motorická ploténka (průkaz acetylcholinesterázy)



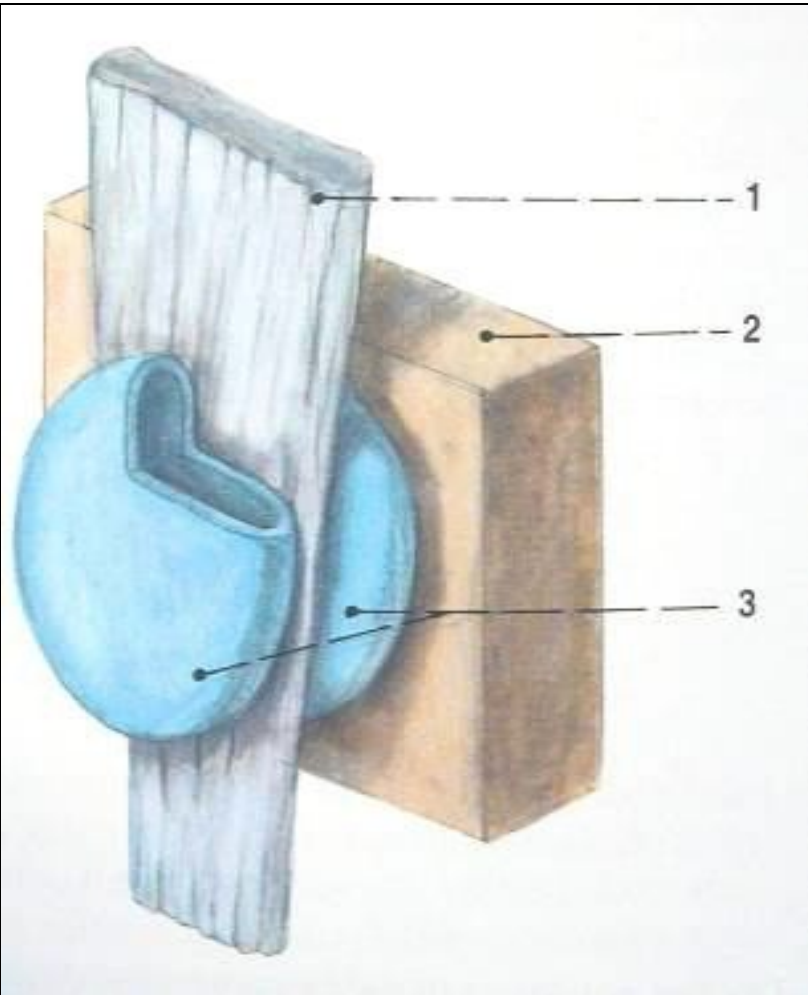
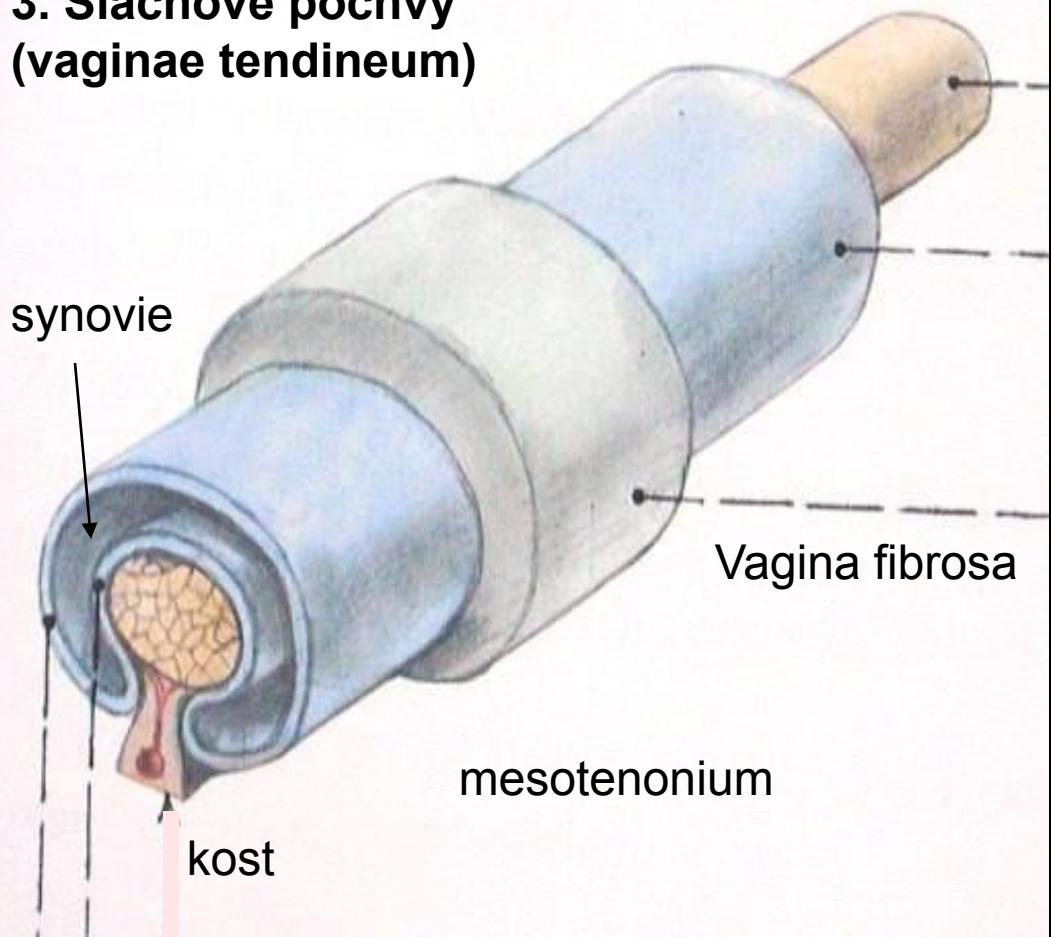


Fascia muscularis

Pomocná svalová zařízení – vazivové struktury:

1. Povázky (fascie), 2. Kladky (trochleae),

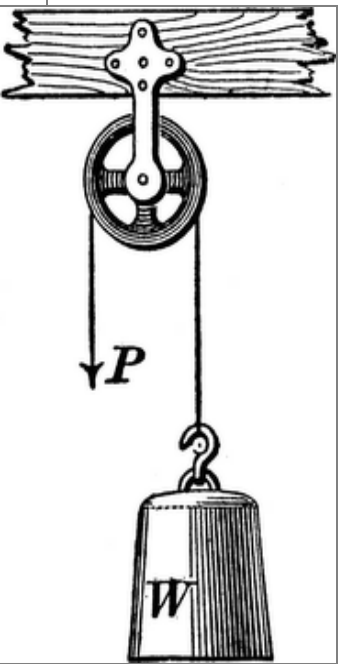
3. Šlachové pochvy
(vaginae tendineum)



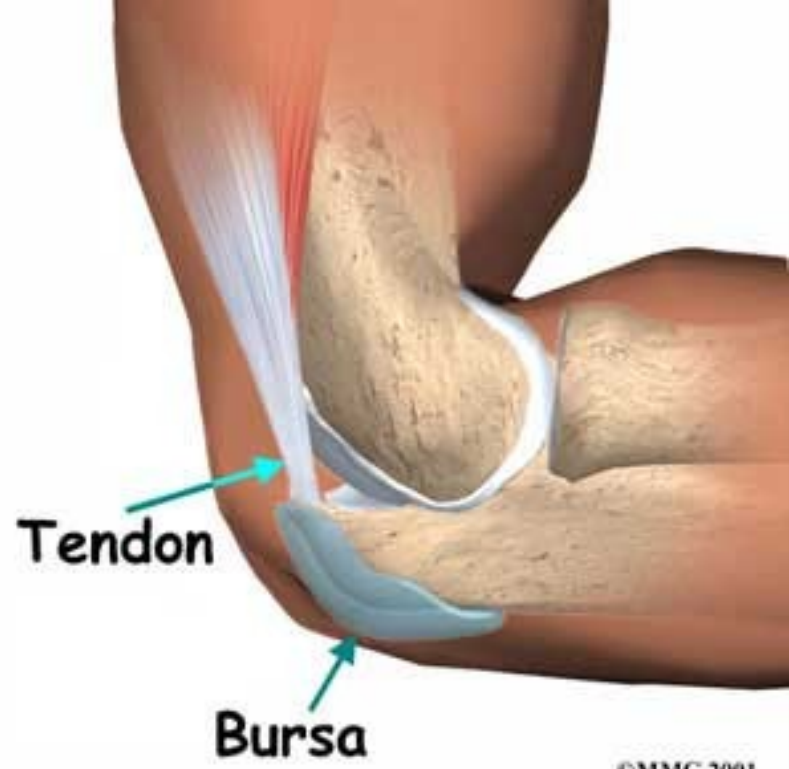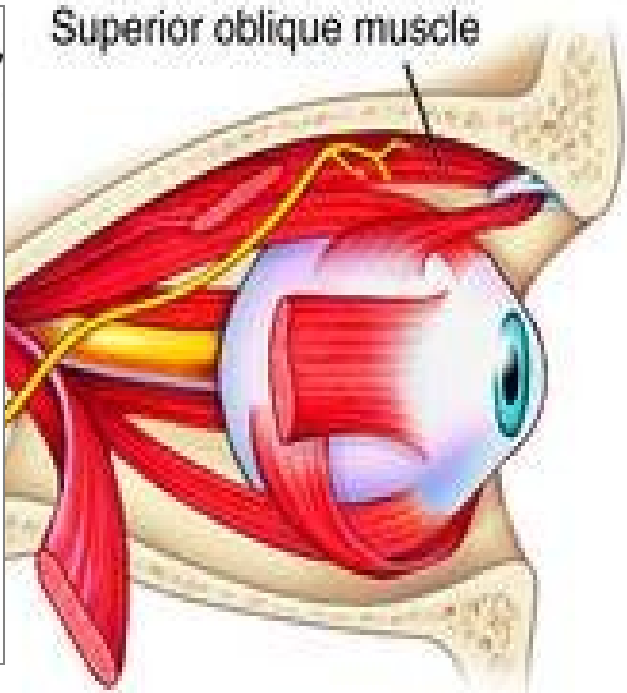
vagina
synovialis

viscerální list
parietální list

4. Synoviální váčky
(bursae synoviales)



Superior oblique muscle



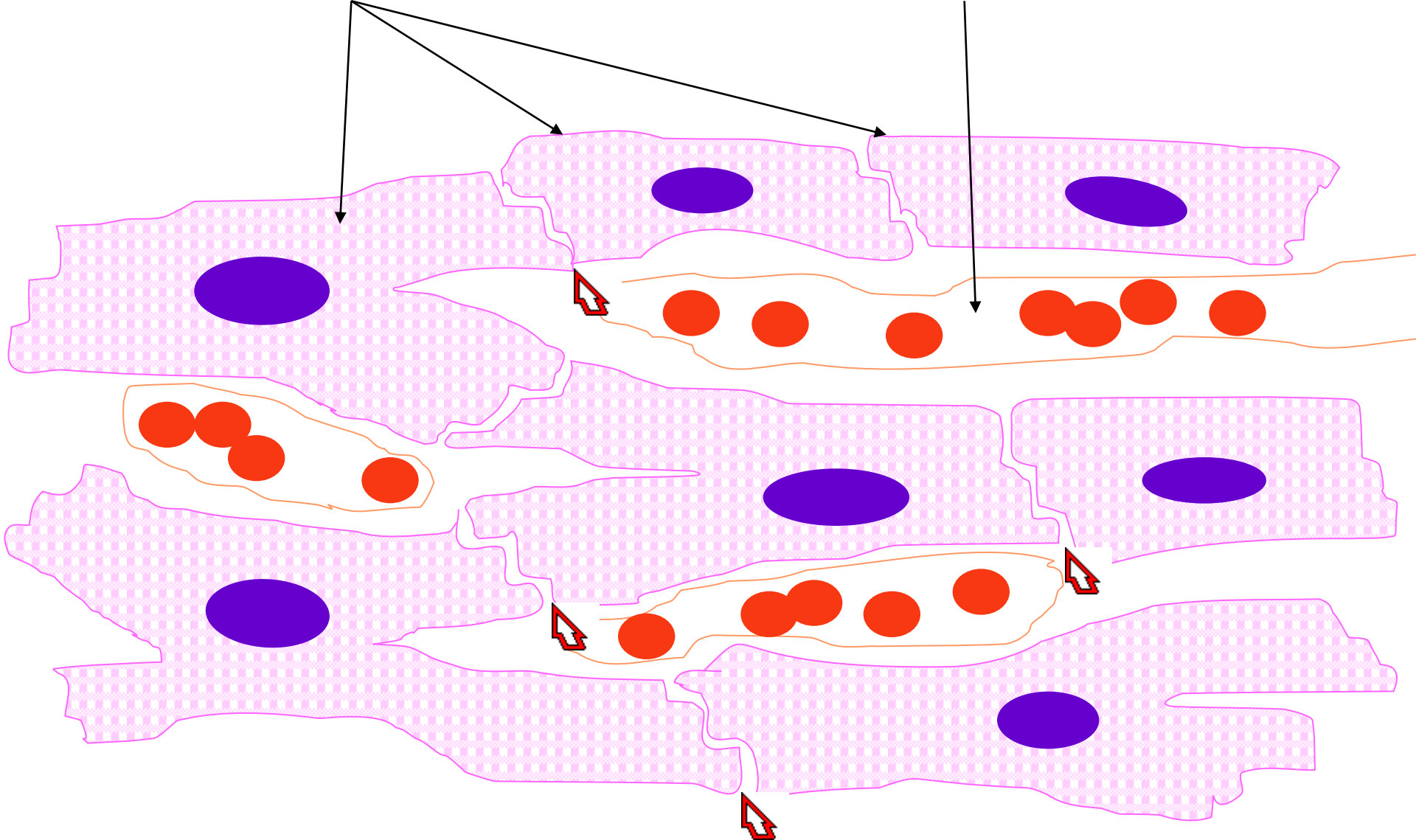
Svalová tkáň příčně pruhovaná srdeční

- **morfologická a funkční jednotka:**
srdeční svalová buňka (kardiomyocyt) –
cylindrická buňka s 1 – 2 jádry uloženými
centrálně
- průměr: 15 μm
- délka: 85-100 μm

*Buňky jsou spojeny do vláken nebo
prostorových sítí **interkalárními disky**.*

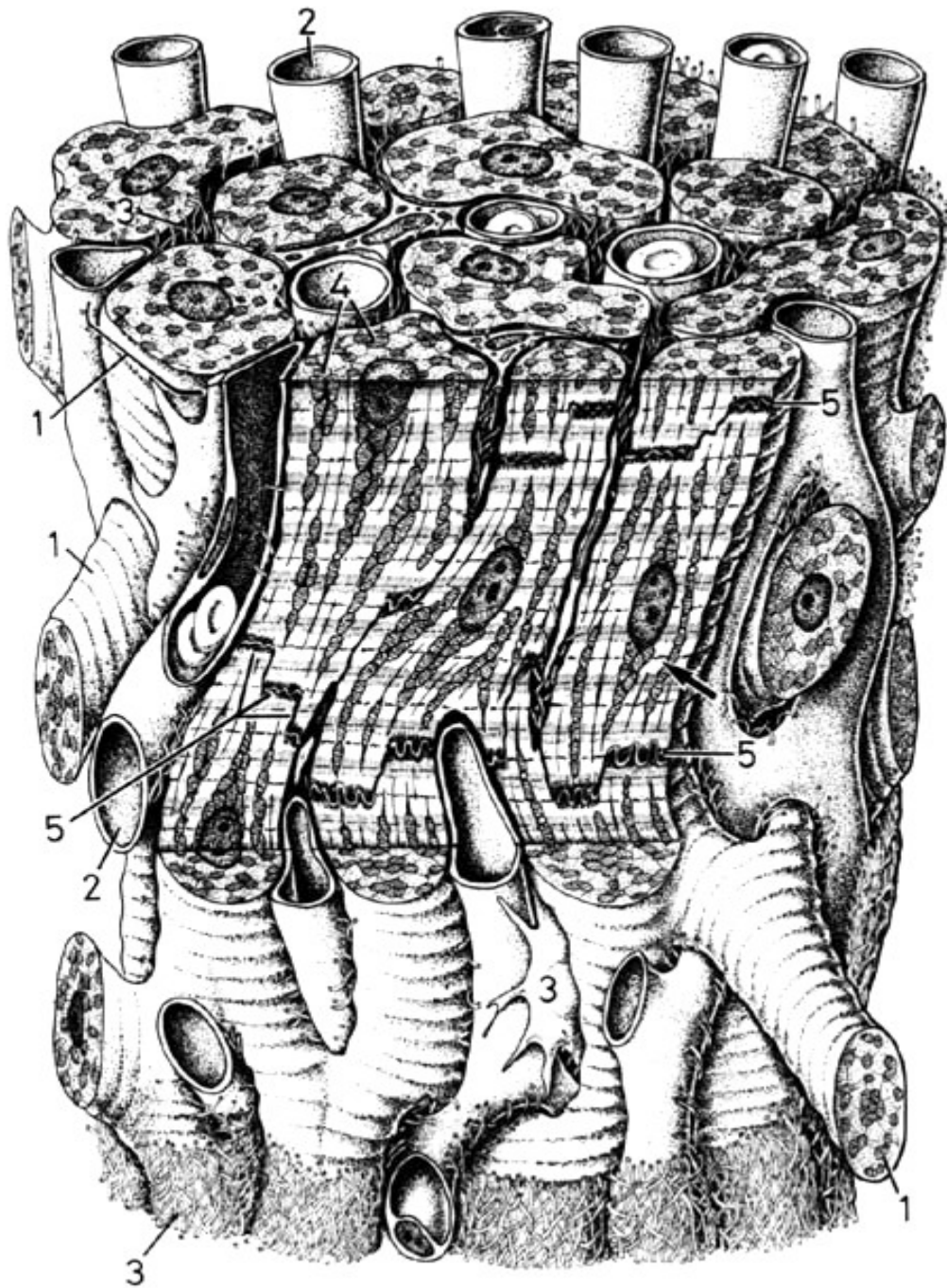
řetězec kardiomyocytů

kapilára s erytrocyty



Interkalární disk

Kardiomyocyty



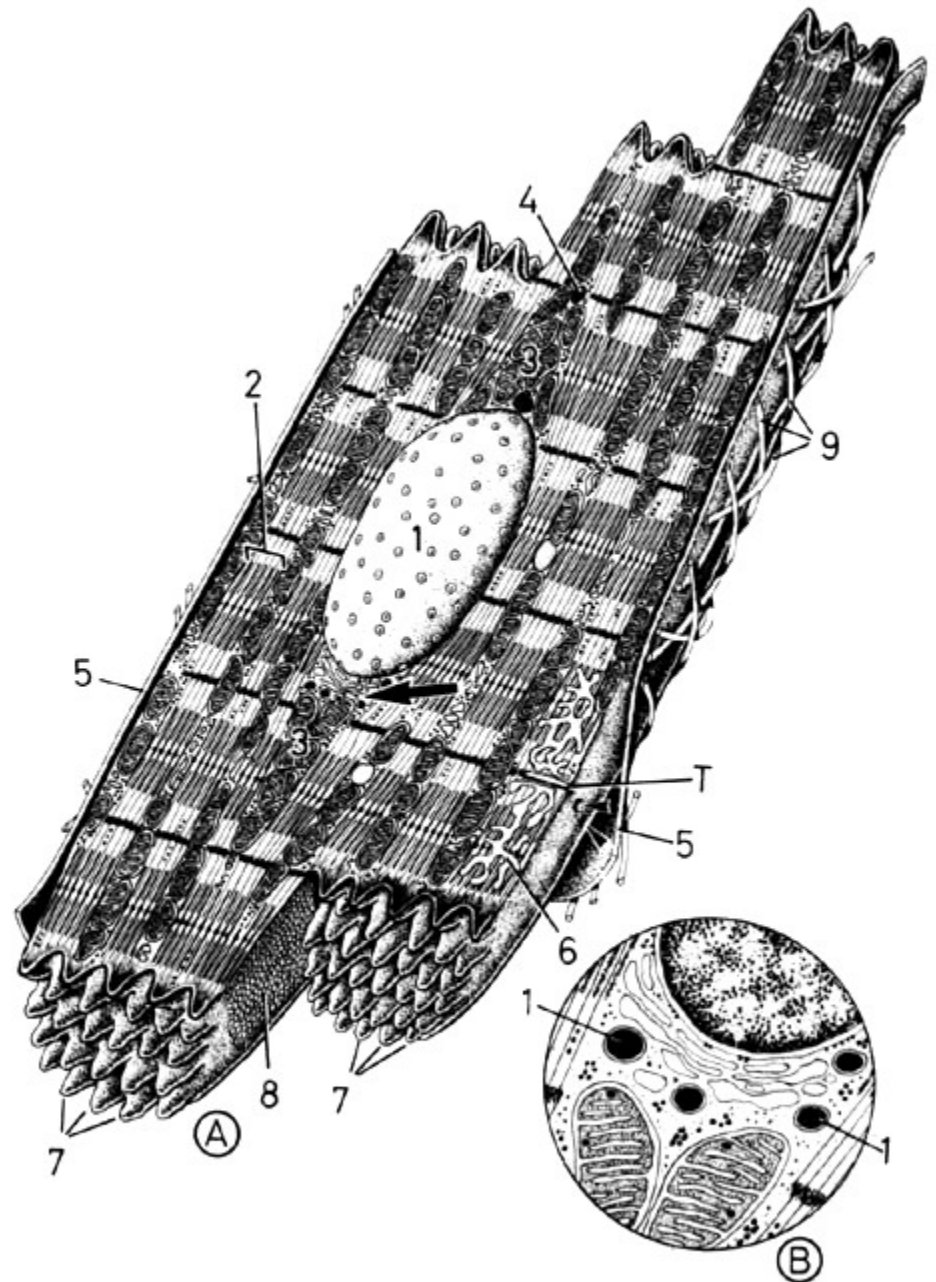
Kardiomyocyty

```
graph LR; A[Kardiomyocyty] --- B[pracovní (kontraktilní)]; A --- C[vzrušivé]
```

- jednojaderná bb. - oválné jádro centrálně
- množství mitochondrií
 - GER, GA, glykogen, lipidy
- kontraktilní aparát - jako v kosterním svalu
- terminální cisterny SR a T-tubuly tvoří diády na úrovni Z-linií
- v síních granula aurikulinu (natriuretický faktor)

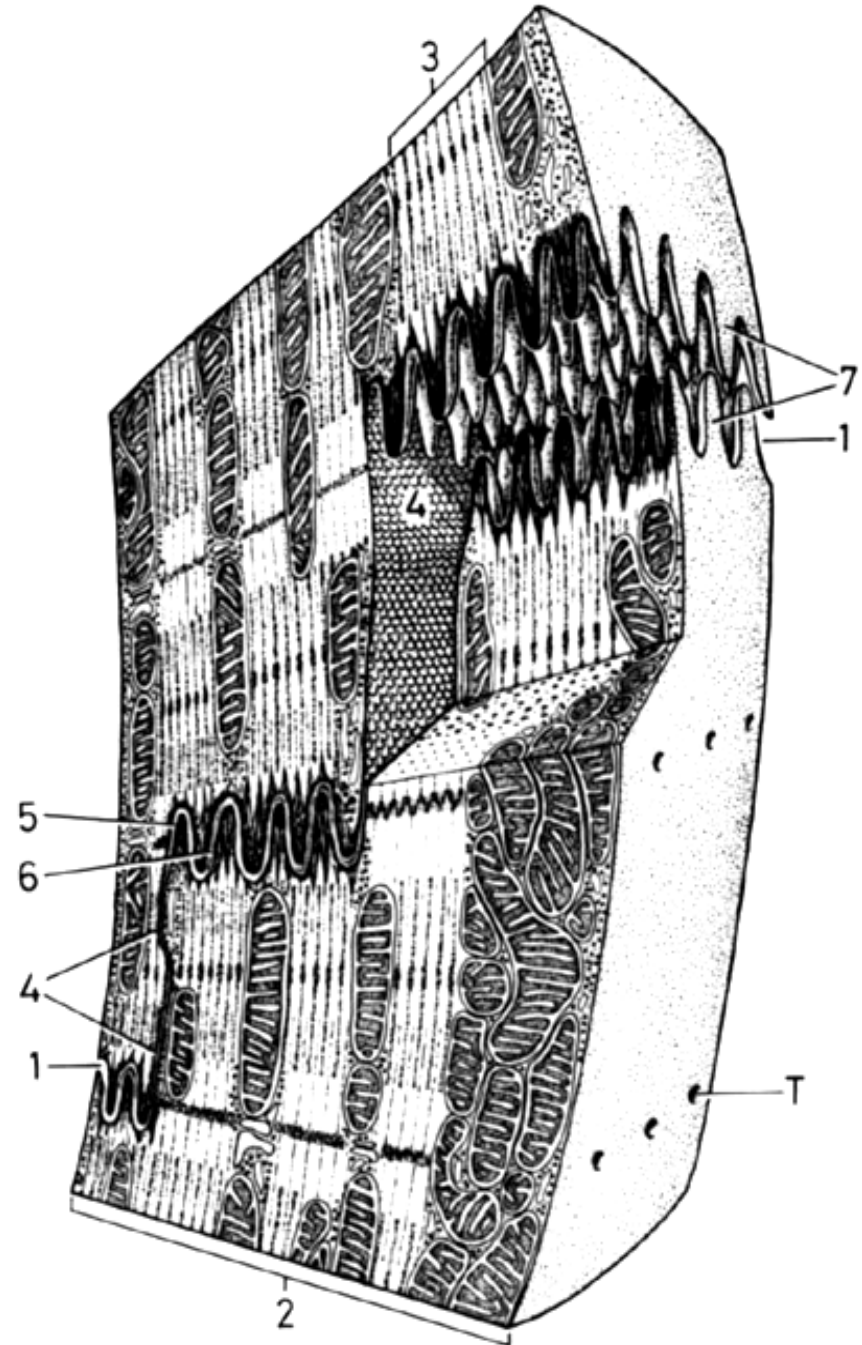
Kardiomyocyt

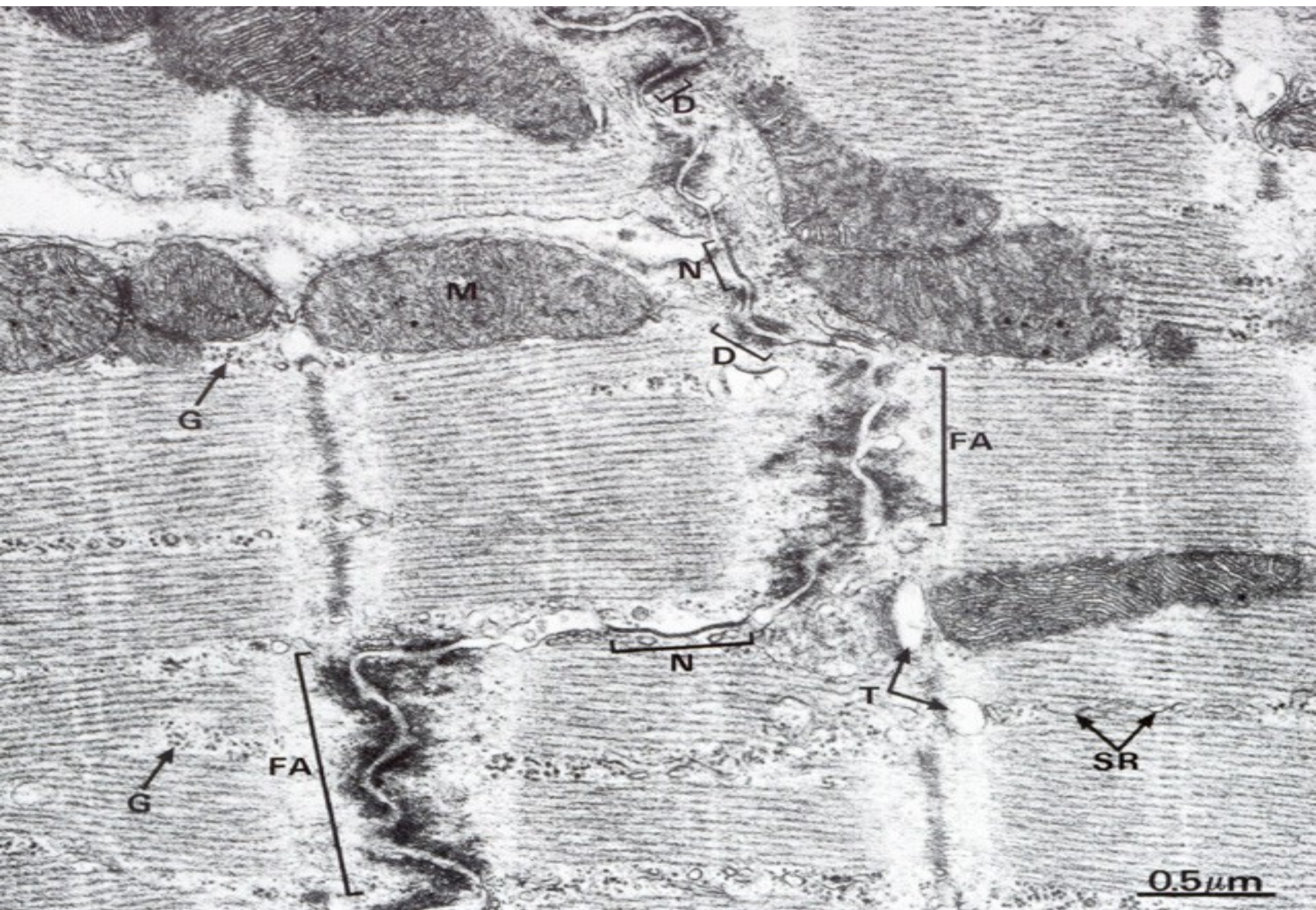- Kratší sarkomery
- Diády
- T-tubulus kolem Z-linie, jen v komorách (ne v síních)

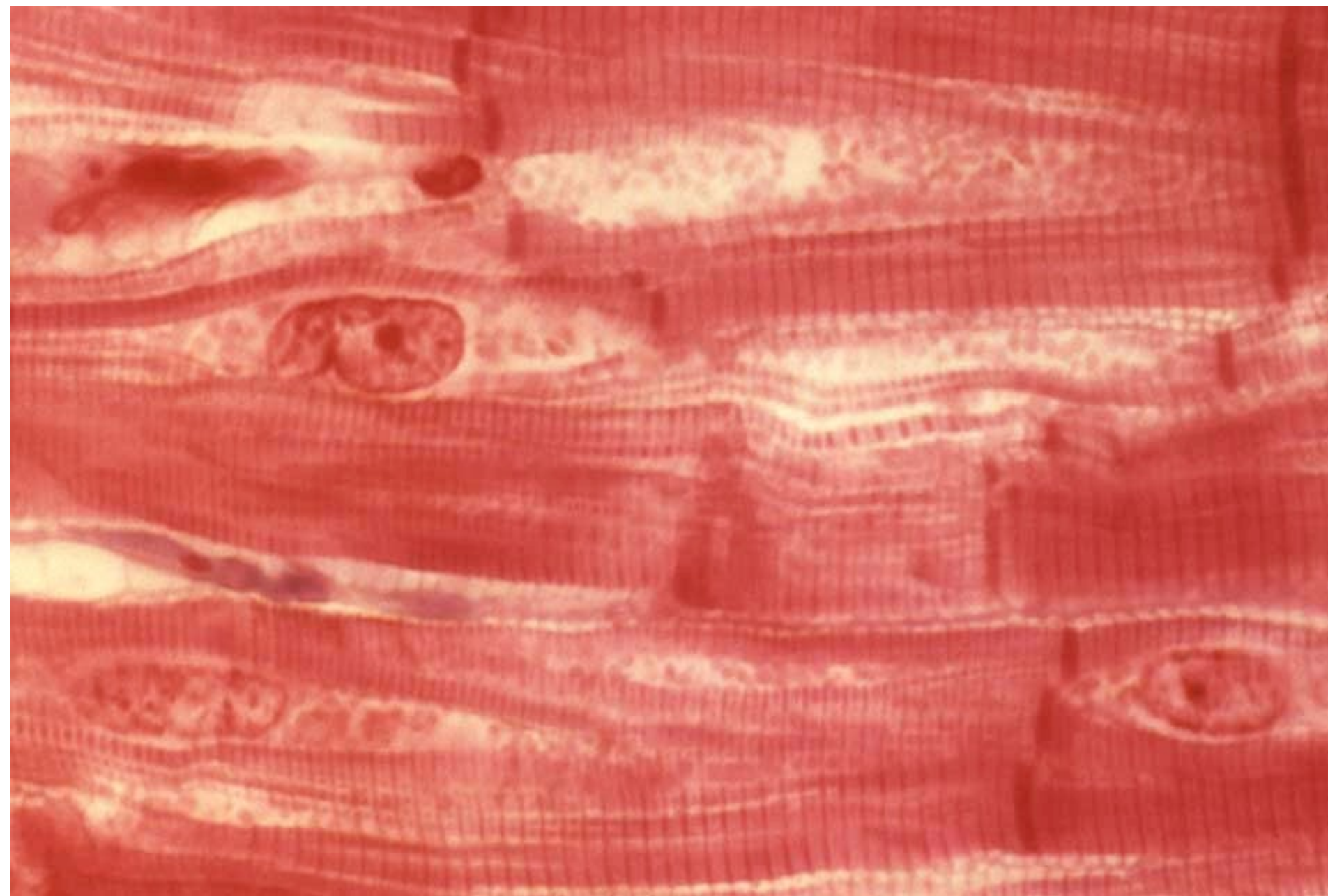


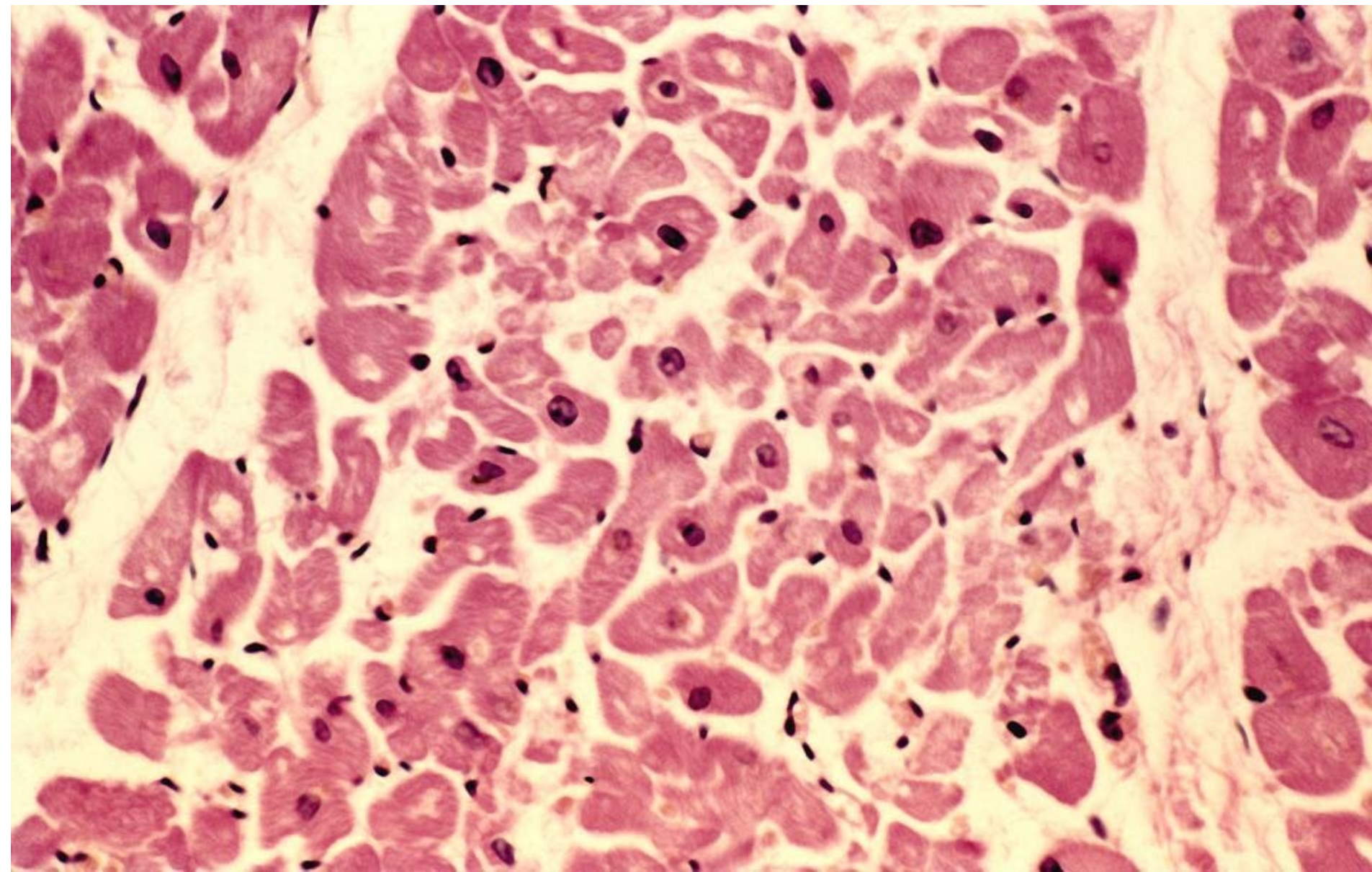
Interkalární disk

- schodovitě spojení sousedních kardiomyocytů
- intercelulární spoje
 - *desmosom*
 - *fasciae adherentes*
 - *gap junction (nexus)*

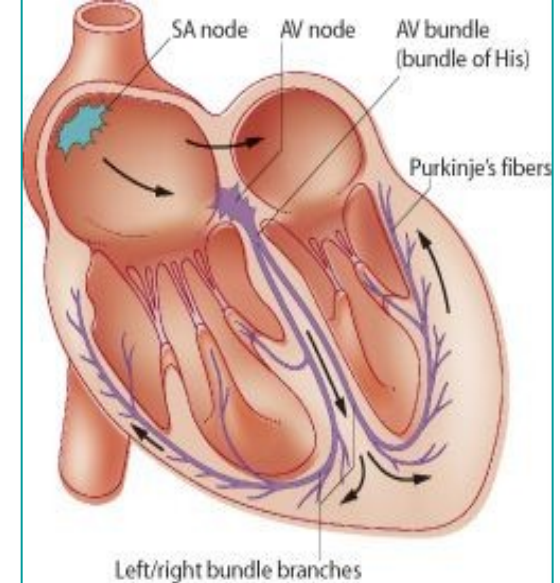








Vzrušivé (nonkontraktilní) kardiomyocyty



- součást převodního /excitomotorického/ aparátu srdce: **sinusový a síňokomorový uzlík, Hissův svazek** rozdělený na pravé a levé raménko a **Purkyňova vlákna**
- nízký počet myofibril, zvýšený obsah glykogenu v sarkoplasmě, chybění T-tubulů a interkalárních disků a hojné spoje typu nexusů



**Pracovní
kardiomyocyty**

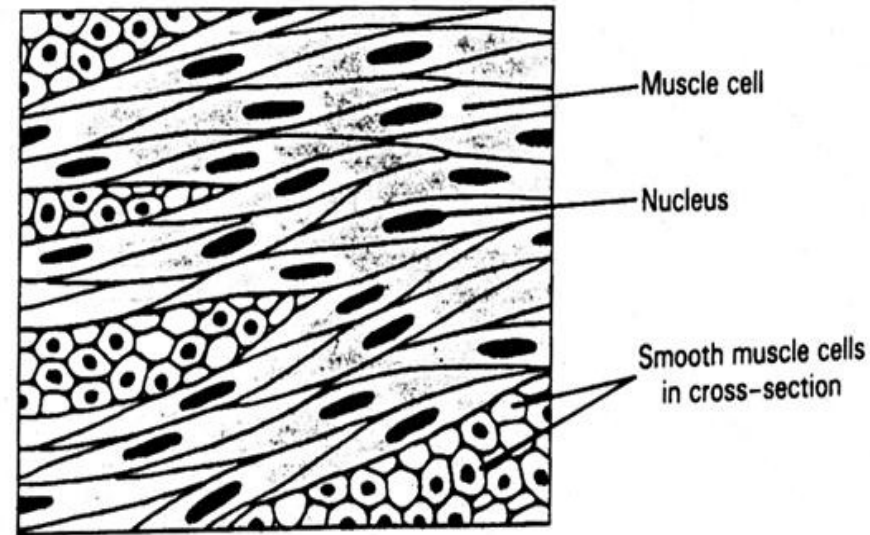
This image shows a histological section of cardiac tissue. The left side is dominated by 'Pracovní kardiomyocyty' (working cardiomyocytes), which are elongated, striated cells with visible nuclei. The right side shows 'Vzrušivé kardiomyocyty' (pacemaker cardiomyocytes), which are larger, more rounded cells with prominent, centrally located nuclei and a distinct cytoplasmic texture. The overall staining is pink and purple, typical of H&E staining.

**Vzrušivé
kardiomyocyty**

Svalová tkáň hladká

- **morfologická a funkční jednotka: svalová buňka (leiomyocyt) –**
buňka s 1 jádrem uloženým centrálně
- průměr: 3-10 μm
- délka: 20-200 μm

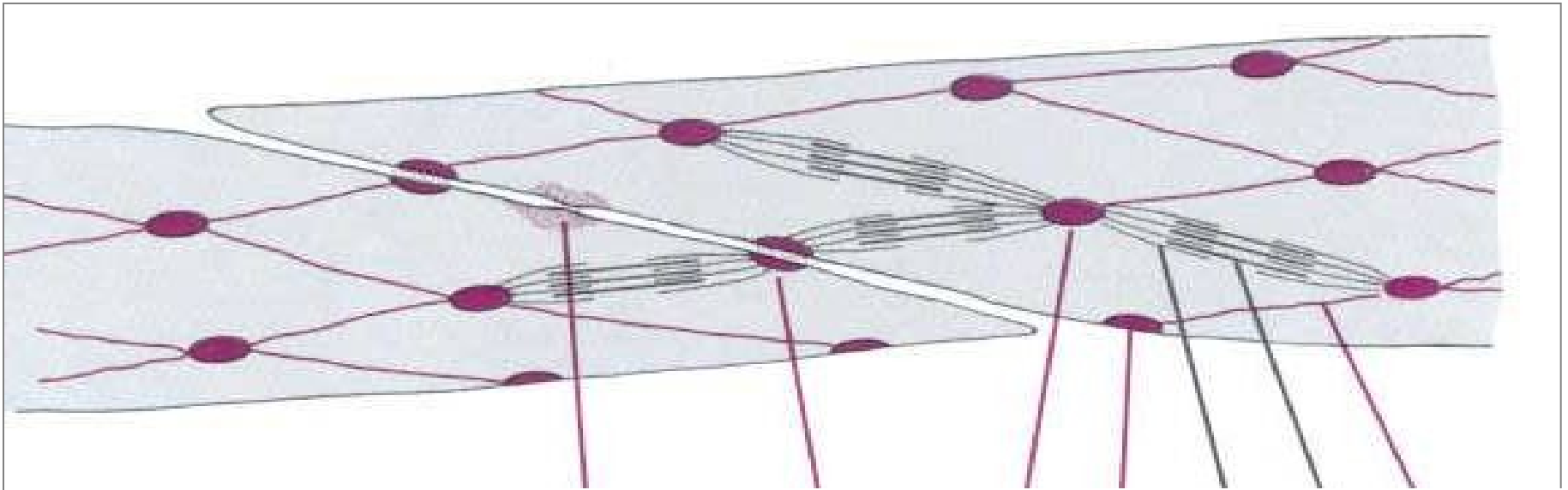
Hladká svalová tkáň



- Schopnost hypertrofie (gravidní uterus)
- Jádro – centrálně
- Myofilamenta nejsou uspořádána do myofibril, *(buňka nevykazuje příčné pruhování)*.
- Mezibuněčné spoje – nexusy, desmosomy, ZO
- Na povrchu buněk lamina basalis *(jsou schopny produkovat kolagen a elastin – např. ve stěně cév)*

Leiomyocyt

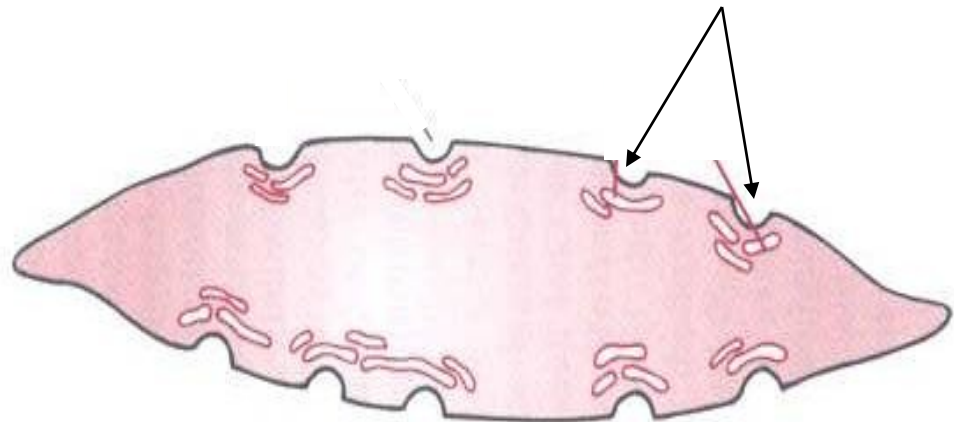
- sarkoplazmatické retikulum: pouze izolované váčky, chybějí terminální cisterny i T-tubuly
- kaveoly (\approx T-tubuly)
- **tenká** (aktinová) a **tlustá** (mysionová) **myofilamenta** uspořádána do složité prostorové sítě, chybí periodické střídání obou typů filament (= nejsou vytvořeny myofibrily)



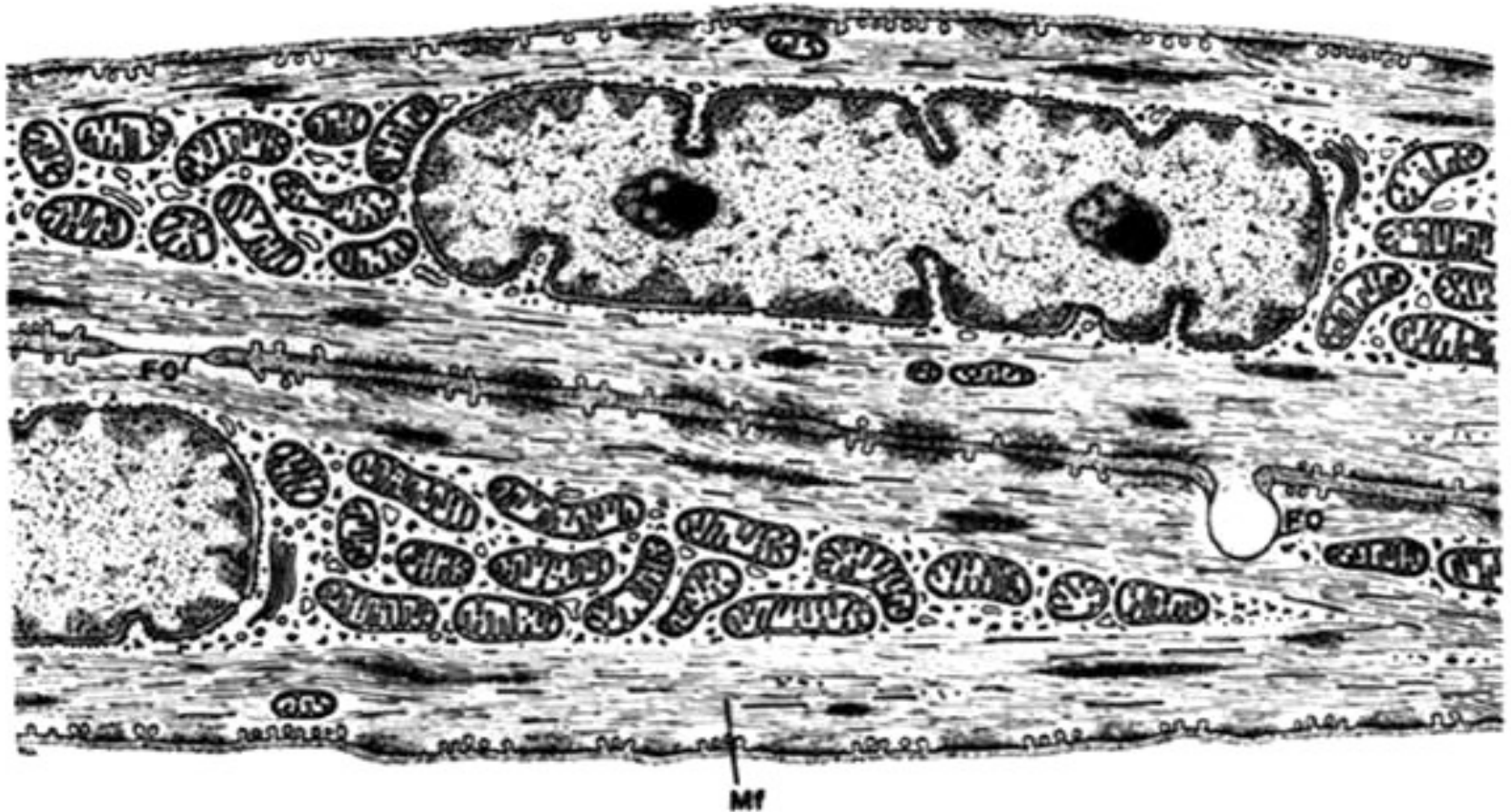
Aktinová myofilamenta – fokálně adherují k sarkolemě nebo do **denzních tělísek** (\approx Z-linie) v sarkoplazmě.

Kalmodulin (\approx troponin)

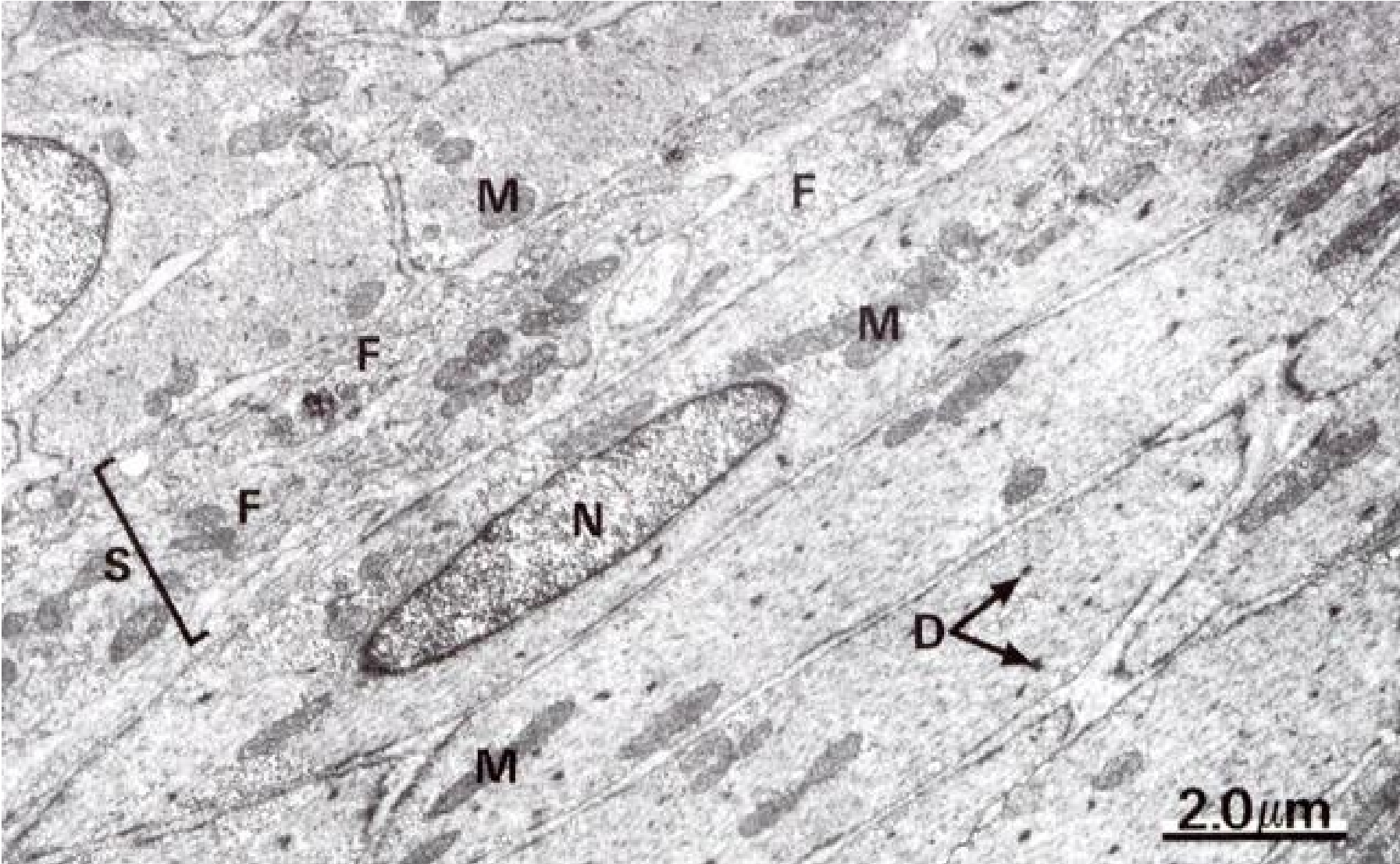
Sarkoplazmatické retikulum – jen krátké tubuly; kaveoly –
přesun Ca^{2+}

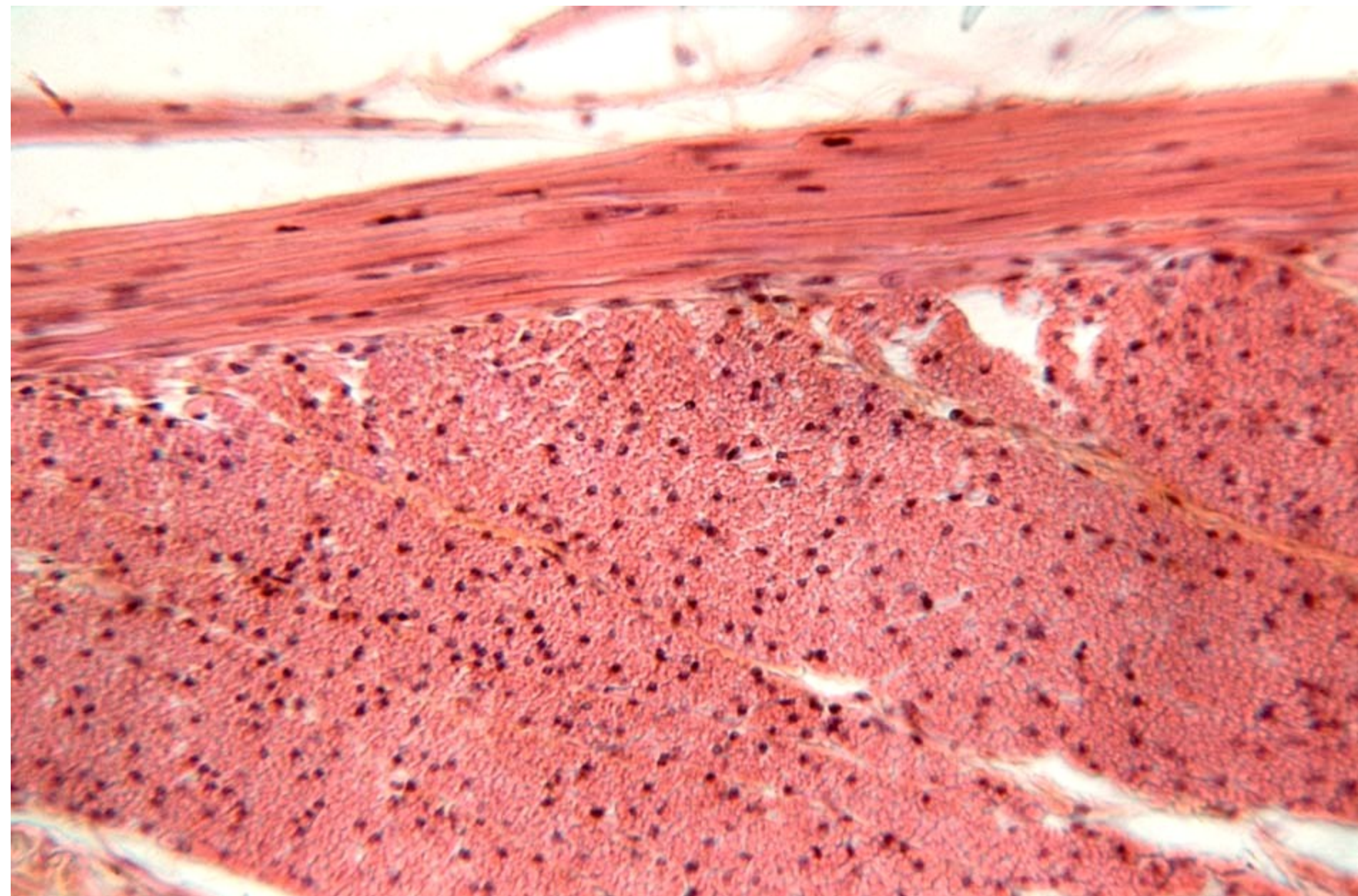


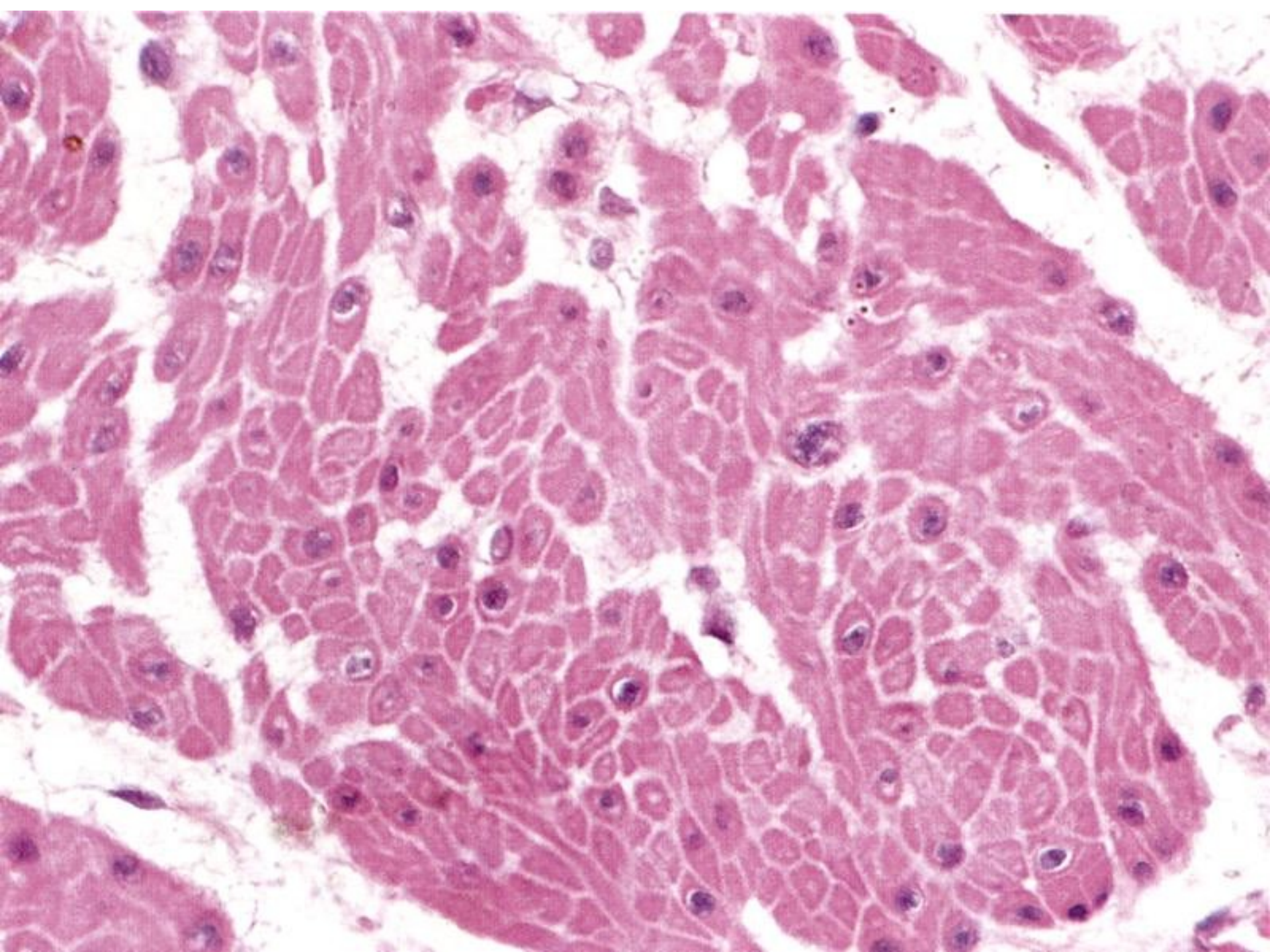
Části 2 leiomyocytů



Leiomyocyty - ELM

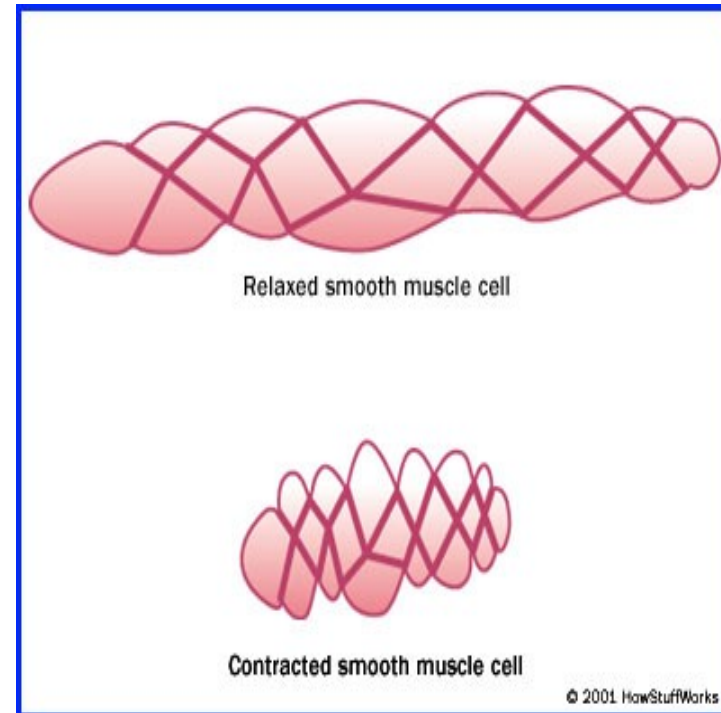






Mechanismus kontrakce

- Ca^{2+} (vstup do buňky), vazba na kalmodulin
 - Ca^{2+} -kalmodulin aktivuje myosin-kinázu (přes cAMP)
 - $\text{ATP} \downarrow \rightarrow \text{ADP}$
 - vazba aktinu na myosin
- dále jako u kosterní svaloviny



Svalová tkáň – shrnutí

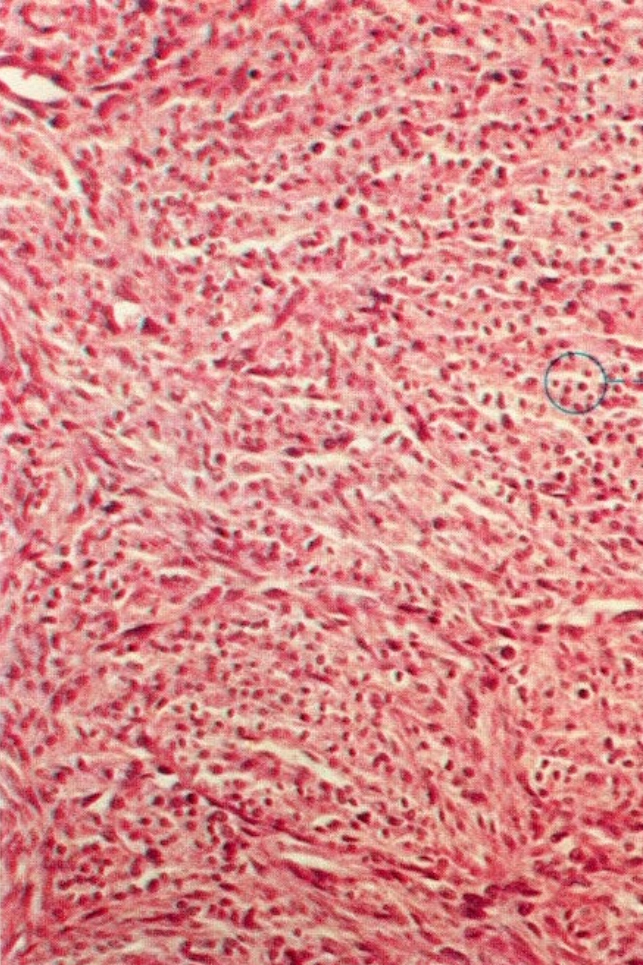
znak	Kosterní tkáň svalová	Srdeční tkáň svalová	Hladká tkáň svalová
Původ	mezoderm (myotomy)	mezoderm (kardiogenní ploténka)	mezenchym
Stavební jednotka	rhabdomyocyt (svalové vlákno)	kardiomyocyt	leiomyocyt
Velikost	tl. 100 μ m d. mm až cm	tl. 10-15 μ m d. 85-100 μ m	tl. 3-10 μ m d. 20-500 μ m
Počet jader	mnoho	1(2)	1
Umístění jádra	pod sarkolemou	uprostřed	uprostřed
regenerace	velmi omezená	žádná	regeneruje

Regenerace svalové tkáně

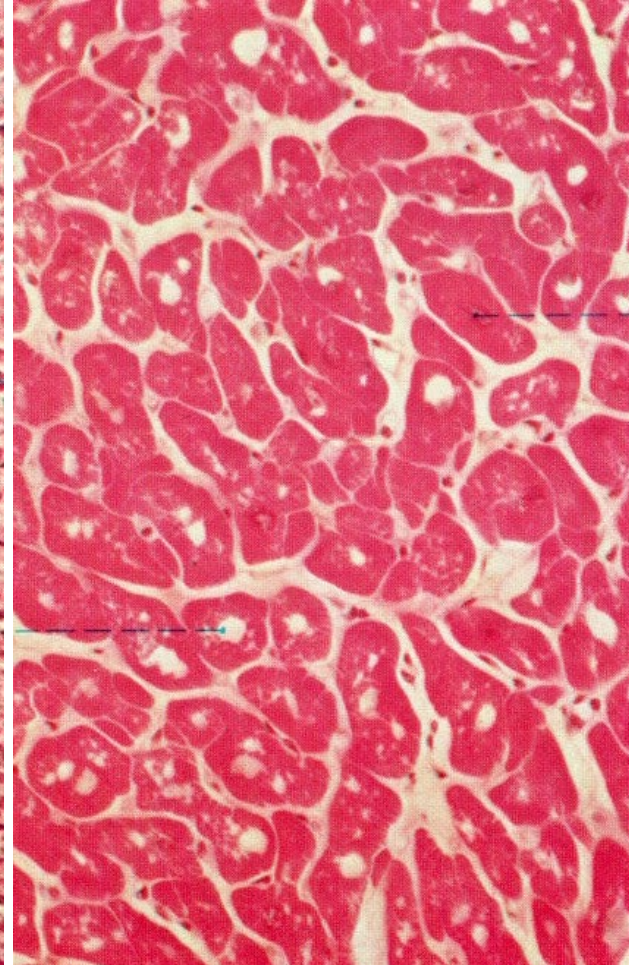
- vysoce diferencovaná tkáň (zejména příčně pruhovaná)
- nízká schopnost regenerace
- srdeční sval se hojí jizvou
- kosterní sval se hojí jizvou + lehce regeneruje ze satelitových bb.
- hladké svalové bb. se dělí a snadno regenerují

svalová tkáň – příčný řez

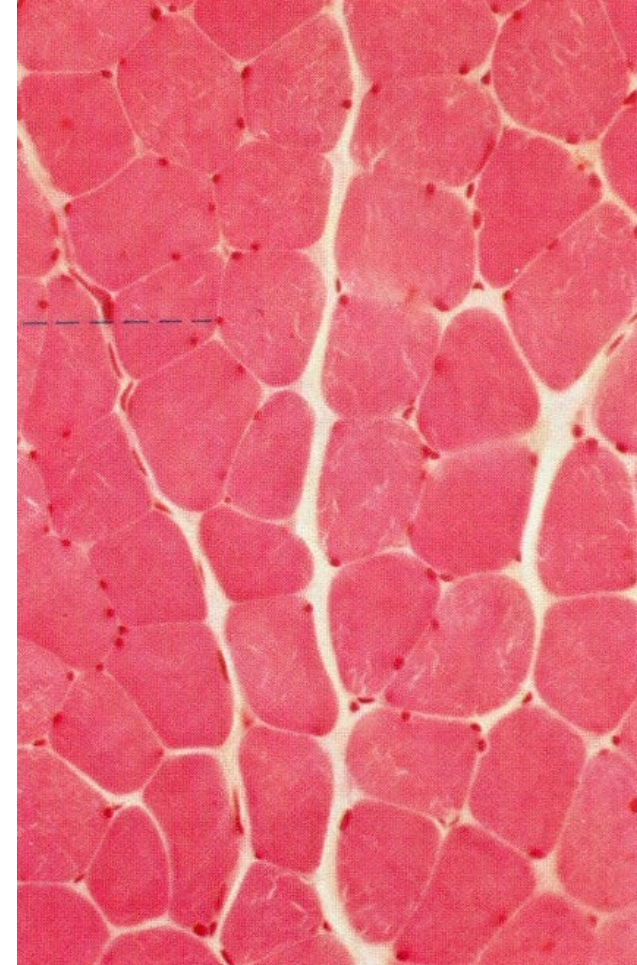
hladká

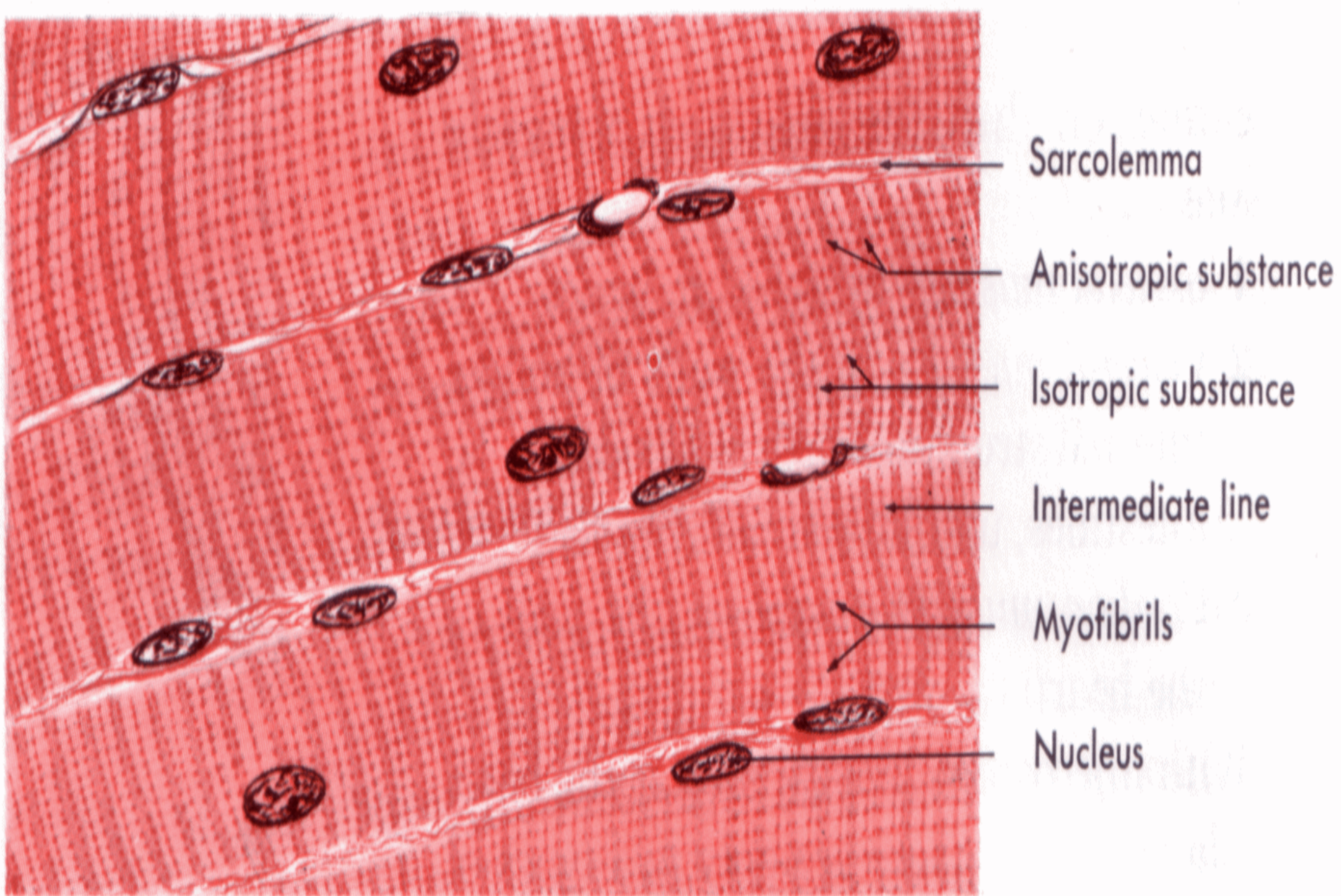


srdeční

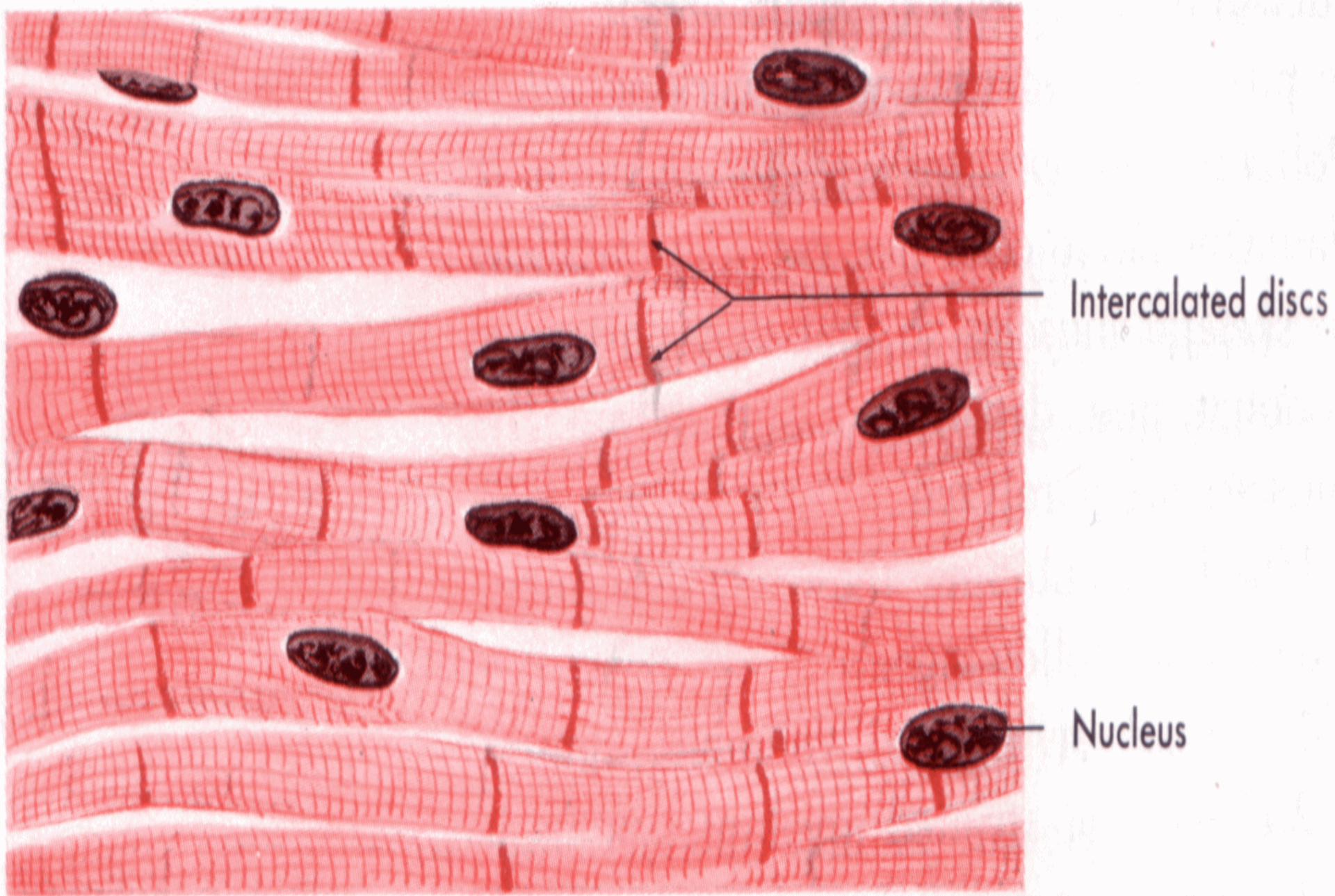


kosterní

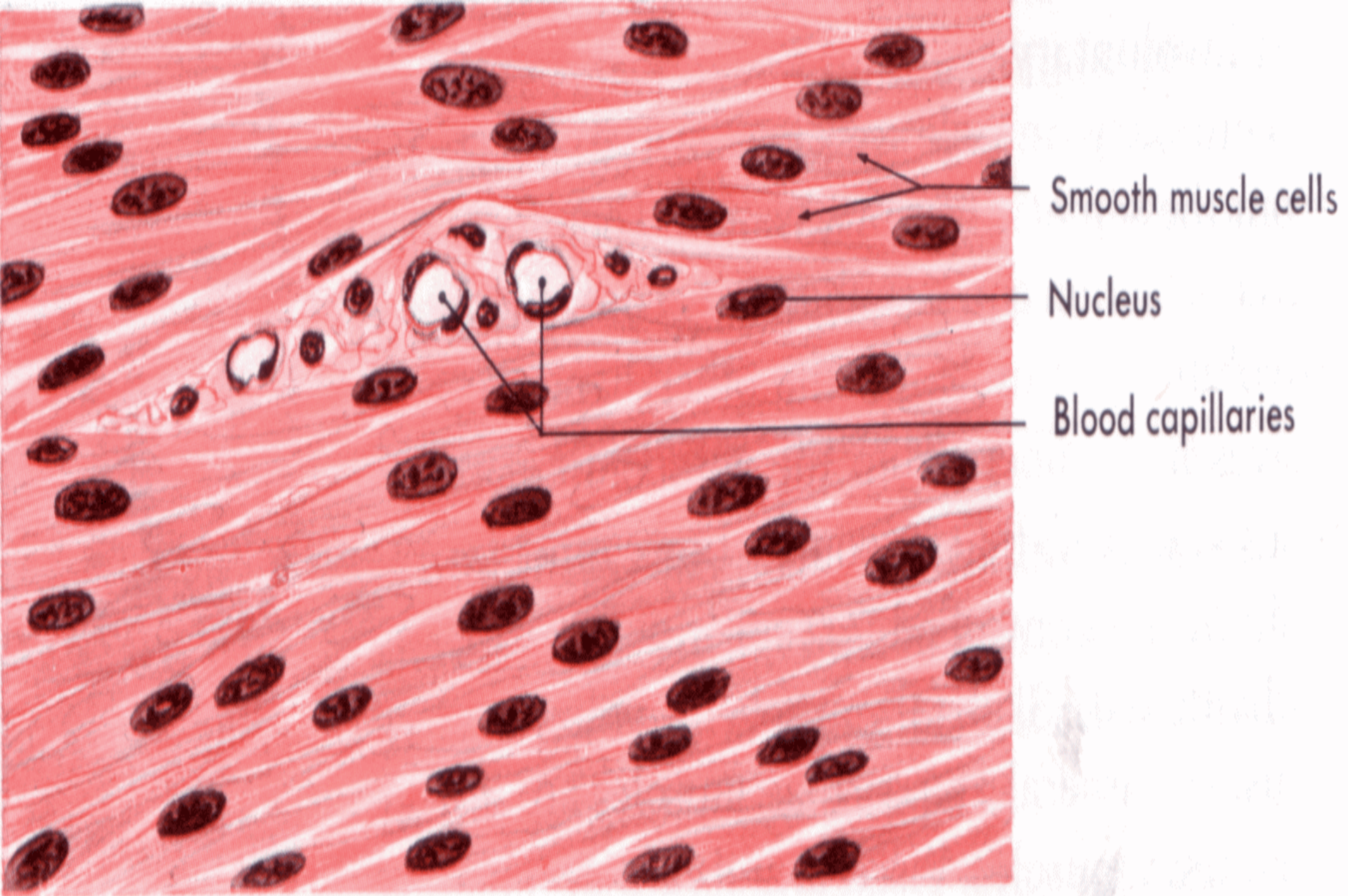




Skeletal or striated voluntary muscle tissue.



Cardiac or striated involuntary muscle tissue.



Visceral or nonstriated (smooth) involuntary muscle tissue.

sarkomera

