

Vyšetřovací metody X – vyšetření chůze, dýchání

Bipedální chůze - základní způsob lidské lokomoce po dvou dolních končetinách. Chůze má 3 hlavní části: **zahajovací fáze, cyklická fáze a fáze ukončení**. Během cyklické fáze vykonává DK opakované, cyklické pohyby, které lze popsat v rámci krokového cyklu. **Krokový cyklus** má dvě hlavní fáze – opornou a švihovou. **Opěrná** začíná **kontaktem paty**. První je období **postupného zatěžování** až do okamžiku **položení celé plosky**. Následuje **období střední opory** končící okamžikem **odlepení paty**. Pro pohyb vpřed je nejdůležitější **období aktivního odrazu**. Poslední je **období pasivního odlepení** končící okamžikem **zvednutí špičky**. **Fáze švihová** se dělí na **období zahájení švihu, období středního švihu a období ukončení švihu**. Při srovnání krokových cyklů obou dolních končetin lze určit **fázi dvojí opory a fázi jedné opory**. Ve fázi dvojí opory jsou obě DKK zároveň ve styku s opěrnou bází.

Krok je vzdálenost mezi místy dopadu pravé a levé paty, **dvojkrok** je vzdálenost mezi místy dopadu paty jedné dolní končetiny na začátku a na konci jejího krokového cyklu.

Švihová fáze

- Je náročná pro udržení vodorovné polohy pánve – tendence k podklesnutí na straně švihové nohy z důvodu ztráty opory, důležitá role oporné nohy. Snaha zabránit výraznějšímu poklesu pánve - aktivita abduktorů oporné nohy, dále m.quadratus lumborum, m.iliopsoas na straně nohy švihové.
- Rotace pánve na stranu podpůrné nohy, rotace pletence ramenního v opačném směru – torzní pohyb páteře s vrcholem v Th8.
- V kyčelním kloubu flexe a mírná ZR, zpočátku ADD přecházející v ABD ke konci (zejména při delším kroku).
- V kolenním kloubu nejdříve flexe, která přechází v EXT (se zvyšující se rychlostí chůze, stoupá i velikost aktivity svalů)
- V hleznu dochází k dorzální flexi a mírné everzi nohy.

Oporná fáze

- Začíná nárazem paty švihové nohy na opornou plochu, který zabrzdí postupující pád.
- První kontakt na podložce laterálním výběžkem hrbolu patní kosti.
- Kontakt nohy s opornou bází se postupně rozšiřuje z paty na celou plantu.
- Dále navazuje odvinutí planty plantární flexí nohy a z oporné DK se stává noha odrazová.
- Oporná fáze končí odvinutím palce, oporná DK se stává DK švihovou.
- V kyčelním kloubu pokračuje pohyb do extenze zahájený již krátce před dopadem paty, kdy je kyčelní kloub v mírné zevní rotaci. Zevní rotace přetrvává v první části fáze opory. Poté nastává vnitřní rotace přetrvávající až do období odrazu. Spolu s femurem rotuje i bérce, jehož vnitřní rotace je výraznější.
- Páneve rotuje na stranu nové oporné dolní končetiny.

- Kolenní kloub je před dopadem paty v EXT, od dotyku paty až po dotyk celé planty dochází k mírné flexi, pak až do odvíjení paty je kolenní kloub opět v EXT.
- V hlezenním kloubu je na počátku v dorziflexi či neutrální poloze a zahajuje pasivní plantární flexi, při kterém je na podložce poskládaná ploska nohy. Připojuje se hyperextenze metatarzofalangeálních kloubů.
- V této fázi distorze hlezna - poškození ligament a kloubního pouzdra (z důvodu střídání supinace a pronace pro zajištění spolehlivé opory, nerovnosti terénu atd.).

Fáze dvojí opory

- Obě končetiny se dotýkají oporné báze, tvoří přechod mezi fází švihovou a opornou.
- Při běhu tato fáze chybí!!

Horní končetiny se pohybují v opačném smyslu než příslušné dolní končetiny.

Pohyby při lokomoci jsou programově řízeny CNS (jsou zděděny a rámcově v CNS uloženy), jednotlivé individuální detaily vznikají učením spojeným s adaptačními mechanismy na vlivu zevního i vnitřního prostředí nebo i různými patogenními vlivy – tím lze vysvětlit značnou individualitu chůze.

Aspekce přirozené chůze

Pacient je při vyšetření bos, v plavkách nebo ve spodním prádle. Chůzi pozorujeme postupně zezadu, zepředu a z boku. Při sledování jednotlivých částí postupujeme zdola nahoru. Nejdříve si všímáme způsobu došlapu (včetně hlasitosti došlapu), odvíjení nohy a dynamiky nožní klenby. Hodnotíme symetrii, délku a šířku kroku. Na konci stojné fáze (před švihovou) si všímáme dopínání kolena do extenze a úhlu extenze v kyčelním kloubu. Vázne-li EXT v kyčelním kloubu, dochází pak kompenzačně ke zvětšení anteverze, rotace pánve a k lordotizaci bederní páteře. Omezená EXT v kyč. kloubu může být způsobena oslabením extenzorů kyčle (m.gluteus maximus), nebo zkrácením, popříp.přítomností reflexních změn ve flexorech kyč.kl. Dále pak sledujeme vzájemné postavení LS a ThL přechodu, které jsou v ideálním případě přímo nad sebou.

Zezadu sledujeme pohyby páteře a pánve. Páteř, která během chůze rotuje, by se neměla výrazně uklánět ani lodrdotizovat. Zřetelný úklon k jedné straně může být kompenzačním mechanismem oslabených abduktorů kyčle. Lordotizace dolní hrudní páteře (ThL přechodu) je známkou nedokonalé koaktivace hluboké břišní muskulatury, bránice a pánevního dna s následnou hyperaktivitou paravertebrálních svalů.

Pohyby pánve hodnotíme podle laterálního posunu, zešíkmení během jednooporové fáze kroku a rotování pánve v transverzální rovině. Pánev se při chůzi posunuje lehce do strany, a to vždy na stranu stojné DK. Fyziologický pokles pánve během jednooporové fáze na straně švihové DK činí 5st. Větší zešíkmení je známkou oslabení abduktorů kyčle.

Zepředu hodnotíme rovnoměrné zapojení všech břišních svalů a sledujeme, nedochází-li při chůzi k výrazné aktivaci m.rectus abdominis. Na trupu si všímáme postavení ramen, rotace horní části trupu a s tím spojených souhybů HKK. Ramenní pletence mají být volně spuštěny dolů, lopatky ve středním postavení bez protrakce nebo retrakce. Pohyby HKK v ideálním případě vycházejí z ramenních kloubů a jsou přirozeným pokračováním rotace páteře. Rozsah pohybu v ramenním kloubu je při chůzi kole 45st. S větším podílem EXT paže. Ramenní pletenec a hrudník vykonávají vždy kontrarotaci vzhledem k rotaci pánve s vrcholem rotace v oblasti Th7. Všímáme si také pozice a případných pohybů hlavy.

Obecné ukazatele:

- Samostatnost – chůzi pac.realizuje sám, s dopomocí druhé osoby, dopomocí pomůcek.
- Směr – norm., deviace od osy.
- Jistota při chůzi.
- Rychlost – přiměřenost věku.
- Rytmus chůze – pravidelný, nepravidelný.
- Iniclace, průběh, zastavení, otočení při chůzi – hodnotíme plynulost, freezing, deviace směru, titubace).
- Šíře postavení DKK – báze (široká, normální, úzká, asymetrie).
- Adaptace na terén.
- Energetická náročnost (subjektivně - dušnost, nedostatek dechu, bolesti na hrudníku, výrazné pocení, objektivně – dušnost, tachypnoe, tachykardie)
- Opěrné pomůcky.

Vyšetření modifikované chůze

Vyšetření modifikované chůze ozřejmí poruchy, které se při přirozené chůzi nemusí vždy projevit, případně potvrdíme poruchy zjištěné již při aspekci přirozené chůze:

- Chůze o zúžené bázi – chůze po čáře může ozřejmit poruchu dynamické rovnováhy způsobené centrální lézí CNS (mozeček, bazální ganglia).
- Chůze po měkkém povrchu – informuje o kvalitě zpracování propriorecepce.
- Chůze pozpátku – ozřejmí omezení extenze v kyč.kl.
- Chůze s elevací HKK s nesením vodorovné desky – potvrdí laterální nestabilitu pánve (oslabení abd kyč.kl.).
- Chůze se souběžným kognitivním úkolem (počítání, zpěv) – vyloučí vědomou kontrolu chůze, takže se projeví jinak nezjištěné odchylky při přirozené chůzi.
- Chůze s různou rychlostí – vyšší rychlost zvýrazní odchylky ve stereotypu chůze.
- Chůze s použitím vnější opory – chůze s ortézou, bandáží, ortopedickou obuví, lokomoční pomůckou – hodnotíme změnu kvality chůze při použití protetické pomůcky.

Laboratorní vyšetření chůze – Kinematická analýza – 3D, měření tlakových sil (Footscan aj.)

Vyšetření dýchání

Nutná znalost inspiračních a expiračních svalů!!!!

Pohybovou osu dýchání tvoří – *pánev – páteř – hlava*.

Dýchací pohyby slouží k ventilaci plic a současně mají vliv na posturální funkci a držení těla.

Dýchací pohyby můžeme pozorovat ve třech trupových sektorech:

1. dolní – břišní, od bránice po pánevní dno
2. střední – dolní hrudní, mezi bránicí a 5. hrudním obratlem
3. horní – horní hrudní, od Th5 až k dolní krční páteři

Při dýchacích pohybech pozorujeme odlišný pohyb dolních a horních žeber, který je určen osou rotace žeber.

- dolní žebra se pohybují převážně do stran
- horní žebra charakteristický pohyb horizontálně
- při nádechu (inspiriu) se hrudník rozšiřuje ve všech směrech – příčném (laterolaterálním), předozadním (anterioposteriorním), svislém (kraniokaudálním). Směrová kombinace pohybů hrudníku je umožněna dvěma funkčními mechanismy – pohybem horních žeber (až po 7. žebro) a kosti hrudní ve směru anterioposteriorním (mechanismus sternokostální) a pohybem dolních žeber a bránice ve směru příčném a svislém (kostodiafragmatický mechanismus). Většinou převažuje určitý typ mechanismu, záleží na mnoha faktorech. K významným patří např.: typ hrudníku, poloha těla, aktivace svalů a jejich napětí.

Dýchací pohyby se opakují rytmicky ve dvou fázích – inspirium (nádech) a expirium (výdech), které jsou odděleny preinspirem a preexpirem. Preinspirem je krátká pauza na konci výdechu a před nádechem. S výdechem je spojen inhibiční vliv na svalovou aktivitu posturálně-lokomočního systému, je obecně spojován s podporou relaxace a uvolněním svalového napětí. Nádech má excitační vliv na svalovou aktivitu posturálně-lokomočního systému a využívá se pro facilitaci pohybové aktivity.

Ze všech pohybových stereotypů je pokládáno dýchání za nejdůležitější. Nejdříve vyšetřujeme klidové dýchání vleže a potom vsedě nebo vstoje. Vleže na zádech má převládat břišní dýchání. **Pozorujeme tzv. dechovou vlnu.**

Výrazná chyba pokud je hrudník trvale v nádechovém (inspiračním) postavení i v klidu – aspekčním nálezem jsou pak hluboké supraklavikulární jamky, zvýraznění m. SCM a skalenové svaly, napětí v horních fixátorech lopatek a svalů v oblasti ramenního pletence. (!! Synd. Otevřených nůžek)

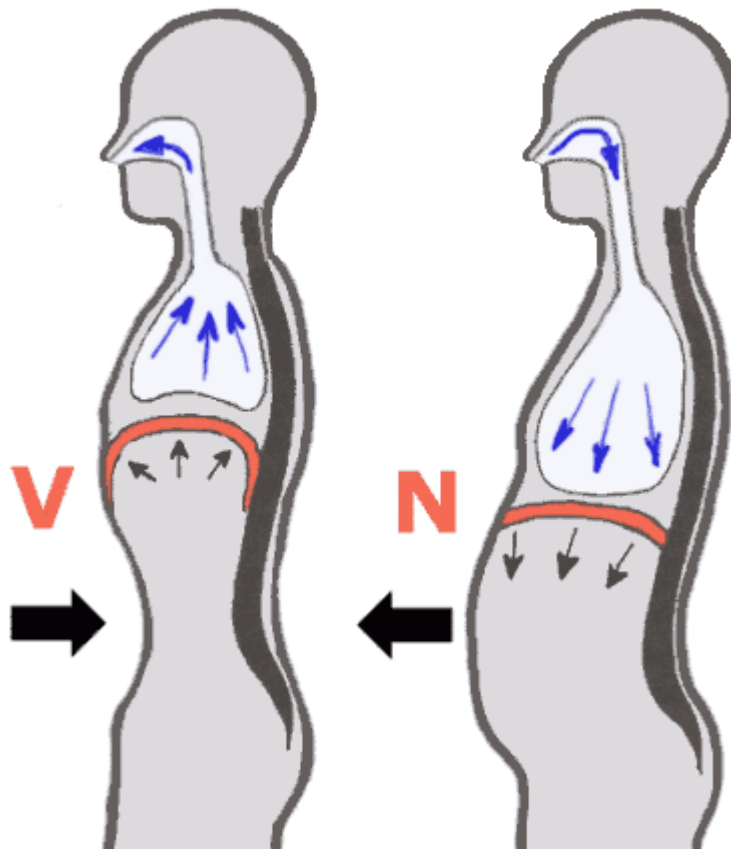
!! „Paradoxní dýchání“ – inkoordinace dechu, při nádechu se břišní stěna klesá dolů (pac. břicho vtahuje), při výdechu se břišní stěna vyklenuje. Nezávažnější porucha.

Při nedostatečné aktivitě břišního svalstva páteř ztrácí oporu bránice, dochází k přetížení disků Lp.

Horní typ dýchání – závažná porucha, hrudník se zvedá pomocí auxiliárních dýchacích svalů a nerozšiřuje se. Tento typ dýchání je neekonomický z hlediska plicní ventilace, ale dochází k přetěžování auxiliárních svalů, které se upínají v oblasti Cp. Často kyfóza Th páteře, protrakce ramen, kyfotizace CTh. aj. Tento typ dýchání může být i asymetrický, takže při horním typu dýchání se rameno na jedné straně zvedá více než na druhé.

Dechová vlna:

- nádech začíná v oblasti břicha a postupuje směrem nahoru
- dochází k laterálnímu rozvoji spodních žebber, horní žebra se vyklenují směrem dopředu
- nádech poté končí v hrudníku, kde by měl dojít až do podklíčkové oblasti
- při výdechu dochází k opačnému ději - tedy nejprve putuje hrudník směrem dolů, spodní žebra dovnitř a následuje břicho



Dýchací svaly inspirační:

- elevují žebra a sternum

Hlavní svaly inspirační

- 1) Diafragma
- 2) Mm. intercostales externi
- 3) Mm. levatores costarum

Vedlejší svaly inspirační

m. sternocleidomastoideus

- 1) Mm. scaleni (je-li krční páteř fixována jinými svaly)
- 2) M. pectoralis major et minor (je-li horní končetina v ABD)
- 3) M. serratus anterior – spodní vlákna (je-li HK také v ABD)
 - 4) M. latissimus dorsi
 - 5) M. serratus posterior
 - 6) M. iliocostalis cervicis

Dýchací svaly expirační:

- deprese žeber a sternu
- pasivní proces zajištěn pasivní retrakcí plic a pružností hrudníku
- energie nutná pro výdech je podmíněna energií vznikající při nádechu, která je poté uskladněna v elastických komponentách hrudníku a plic
- ve vzpřímené pozici jsou žebra tažena dolů jejich vlastní vahou a k tomu je třeba přičíst také vliv gravitace

Hlavní svaly expirační

- 1) Mm. intercostales interni

Vedlejší expirační svaly

- 1) břišní svaly
 - m. rectus abdominis
 - m. obliquus externus abdominis

- m. obliquus internus abdominis
- 2) m. iliocostalis thoracis
- 3) M. longissimus
- 4) M. serratus posterior inferior
- 5) M. quadratus lumborum

Vyšetření žeber:

Aspekci:

- *symetrie*
- *pohyby* :
 - zda pohyb na jedné straně neustává dříve, a to jak při dýchání vleže na zádech, tak i na břiše
 - rozvíjení i v Th páteři (časté blokády spojené s dysfunkcí žeber)
- *blokády*
 - inspirační blokáda: žebro mírně nadzvednuto a prominuje
 - expirační blokáda: naopak

Palpací:

- *angulus costae*:
 - nejzakřivenější část žebra (palpujeme zlom)
 - pacient sedí, stojíme za ním, palcem vyšetřujeme bolestivost jednotlivých žeber laterálně od vzpřimovačů trupu (cca 2 prsty od páteře),
 - v horní hrudní oblasti je nutno abdukovat lopatku (*přitahujeme loket k opačnému rameni*)

Vyšetření „fenoménu předbíhání“:

- pacient leží na zádech, sledujeme pohyb žeber při hlubokém dýchání
- pozorujeme, že žebro na jedné straně je výše než na straně druhé
- při nádechu se žebro, které bylo níže, dostane výše žebro, které zůstalo stát, bylo předběhnuto a předpokládáme jeho blokádu

