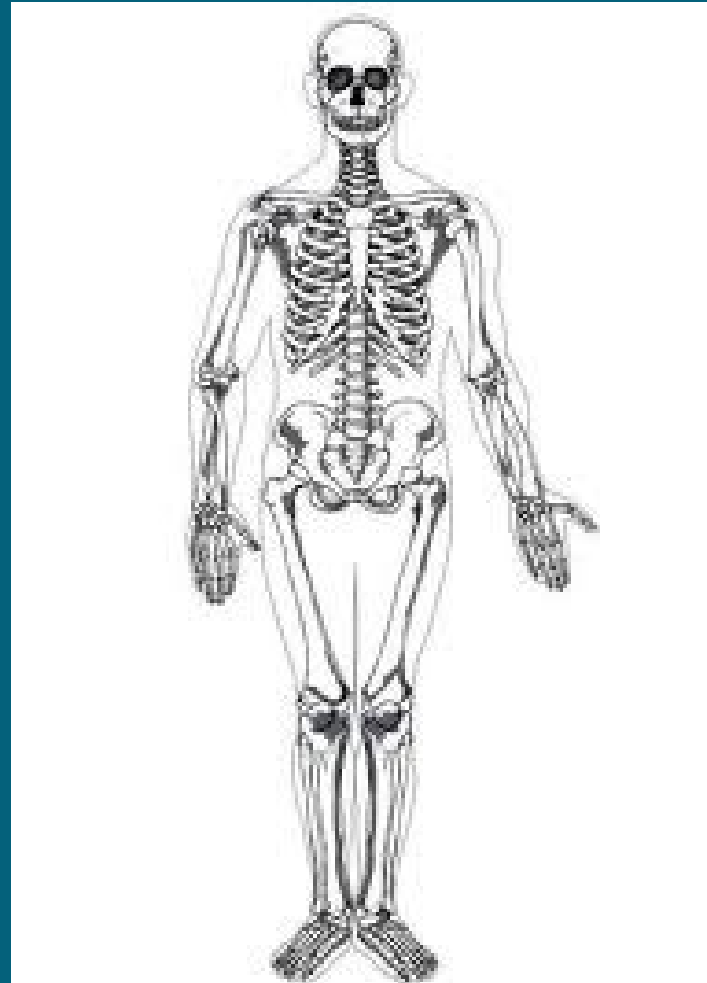


Kosterní, svalový systém, kůže

MUDr. Zdeněk Pospíšil

Anatomie kosterního systému

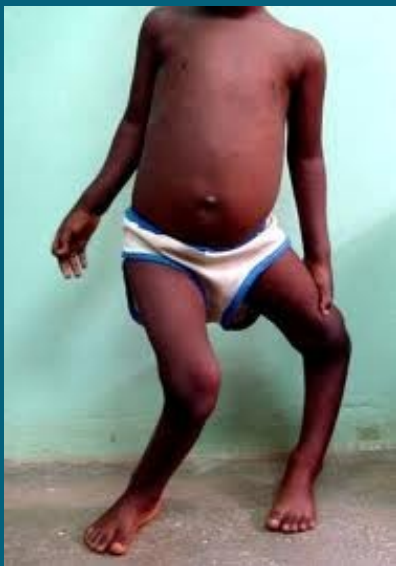- Kostra hlavy, trupu a končetin
- Složení s organických a anorganických složek
- Růst pomocí růstových chrupavek
- Kostní hmota a dřeň
- Metabolicky aktivní tkáň



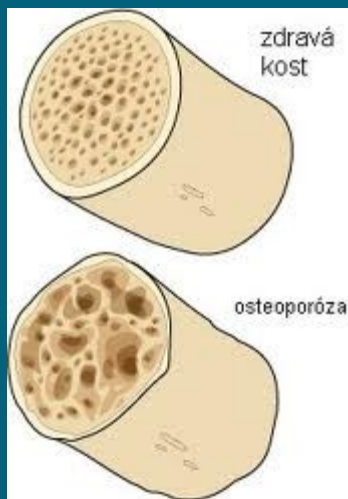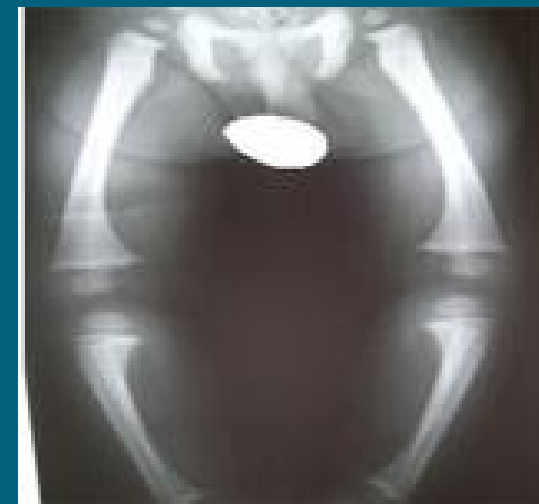Funkce kosterního systému

1. **Opěrná funkce**-vzpřímená poloha těla-/páteř/,dvojí prohnutí
 2. **Ochrana vnitřních orgánů**-/hrudník,lebka,pánev/ ochrana cév a nervů,tlumivá ochrana pomoci kloubů
 3. **Krvetvorná**-/dlouhé a ploché kosti,žebra,obratle/
 4. **Účast v imunitním systému.**
 5. **Funkce pohybová**-/klouby,úpony svalů,chrupavky/
- Funkčnost zajišťuje složení kostí-kompaktní hmota a dřeň-uspořádání do trámců,spojení klouby

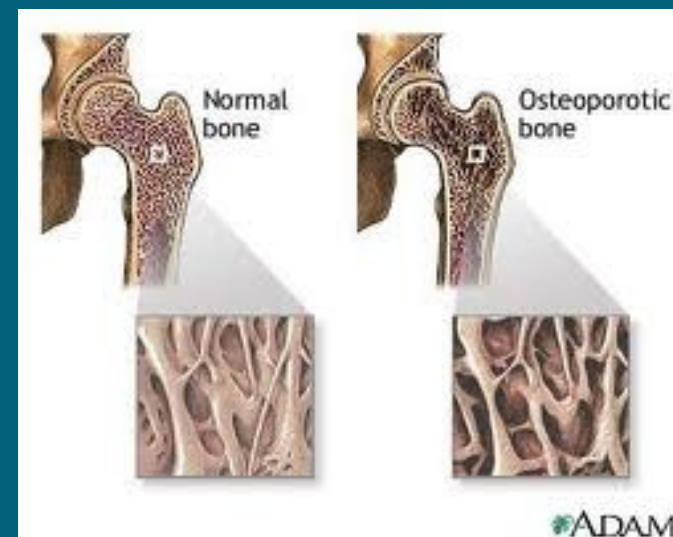
Onemocnění kostí

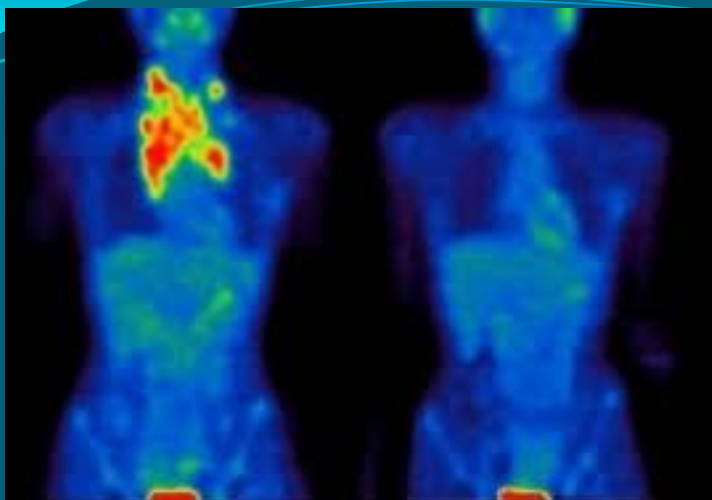


Osteomalácie.Rachitis



Osteoporóza

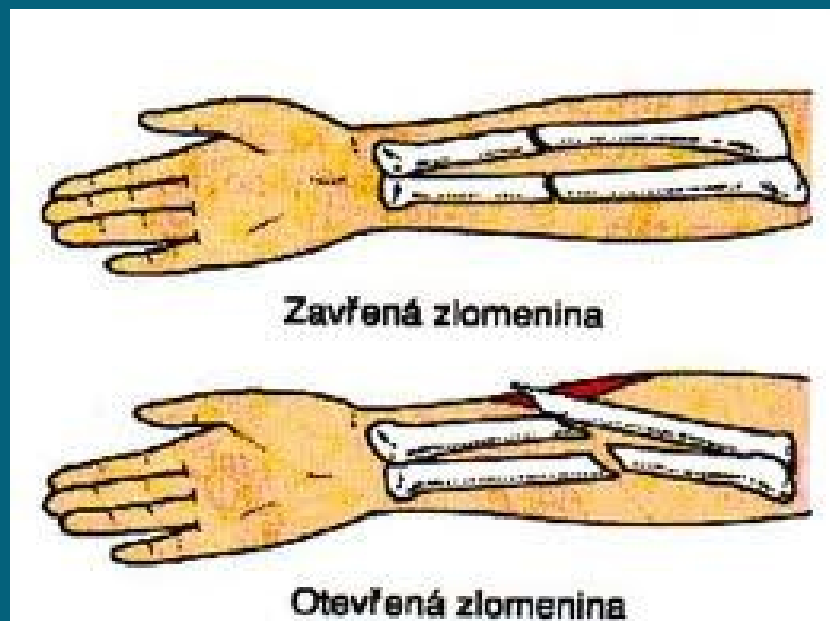


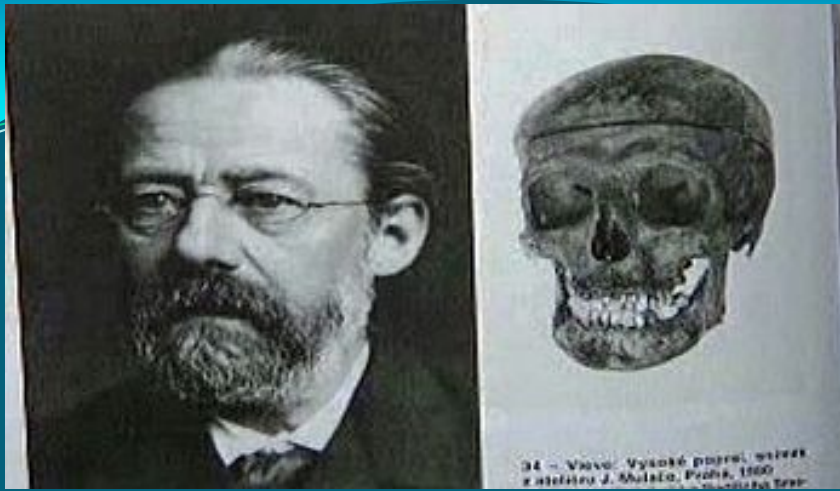

Nádory



Traumatologie

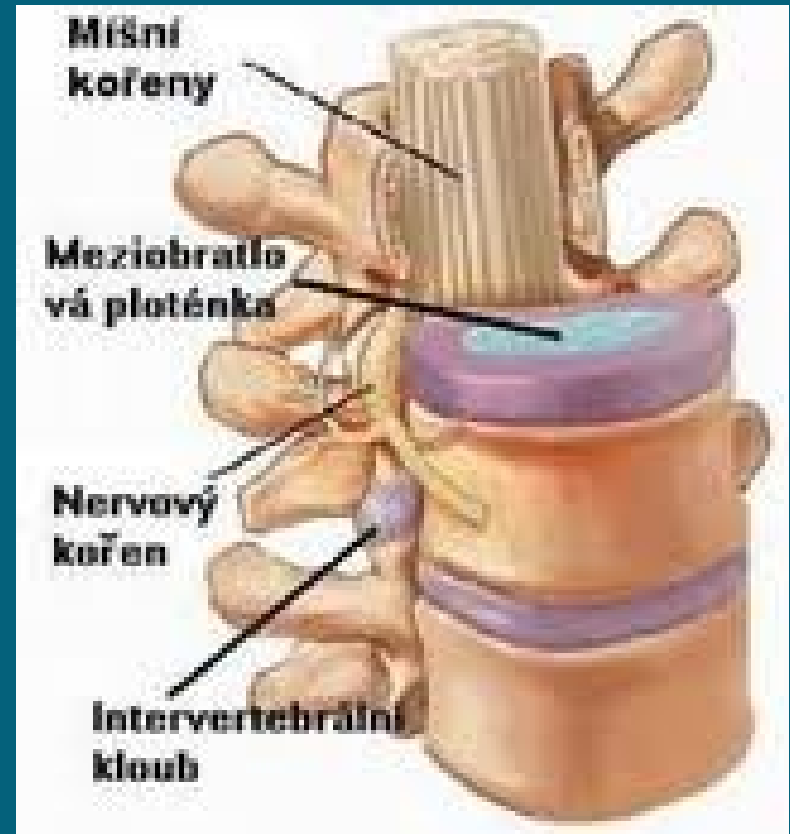




Záněty

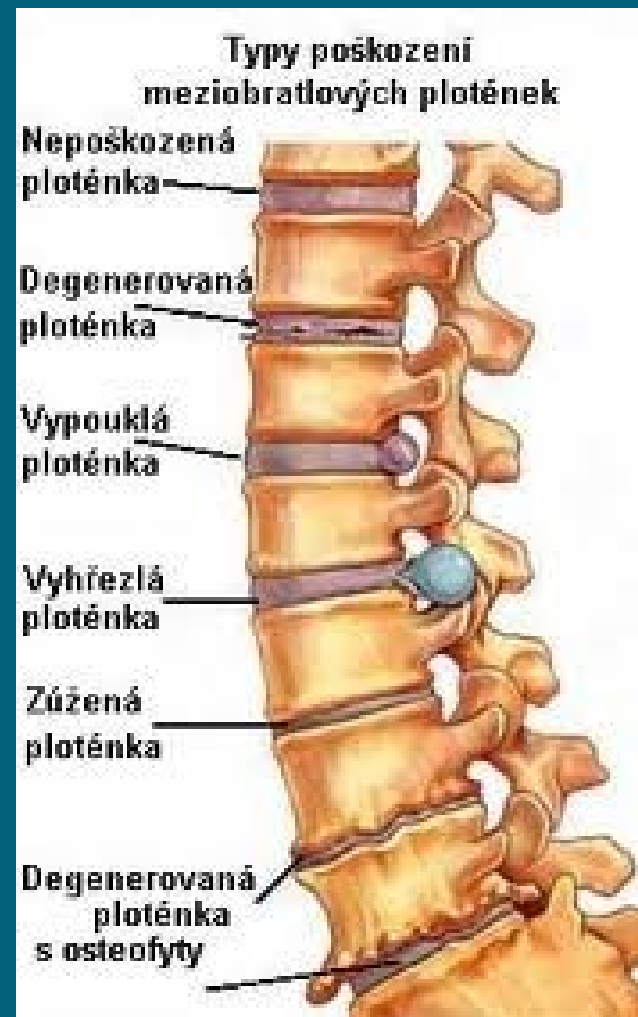


Degenerativní onemocnění

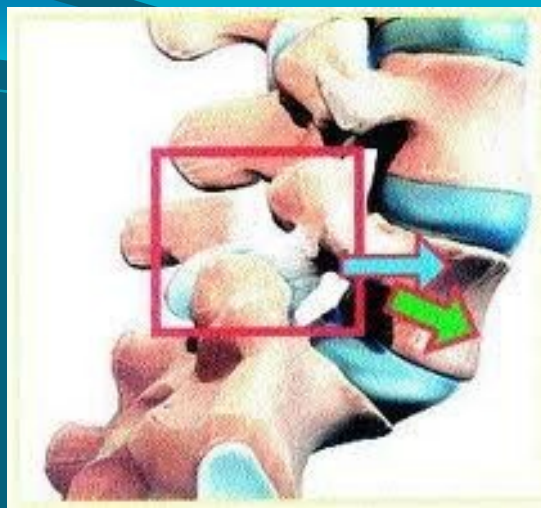
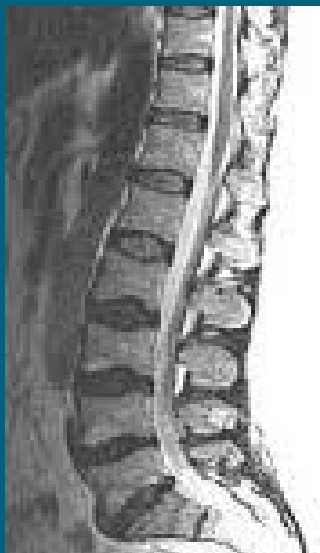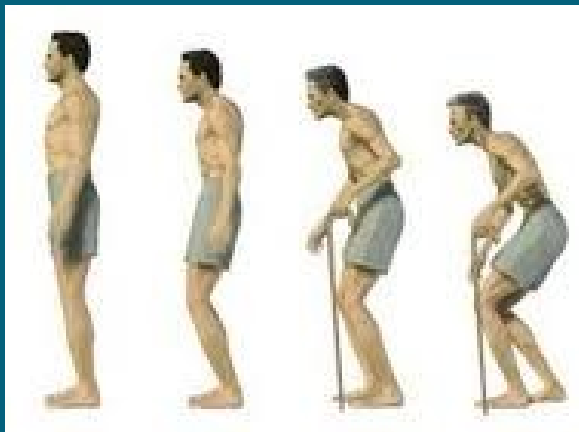


Onemocnění páteře

- Cervikální degenerativní syndromy-CC a CB,cervikokardiální a cervikogastrický
- Krční myelopatie,syndrom zadního krčního sympatiku
- Spondylitis,spondylodiscitis u dětí
- Lumbago,LS syndromy
- Spondylolistézy a stenózy lumbálního kanálu
- Coccygodynie



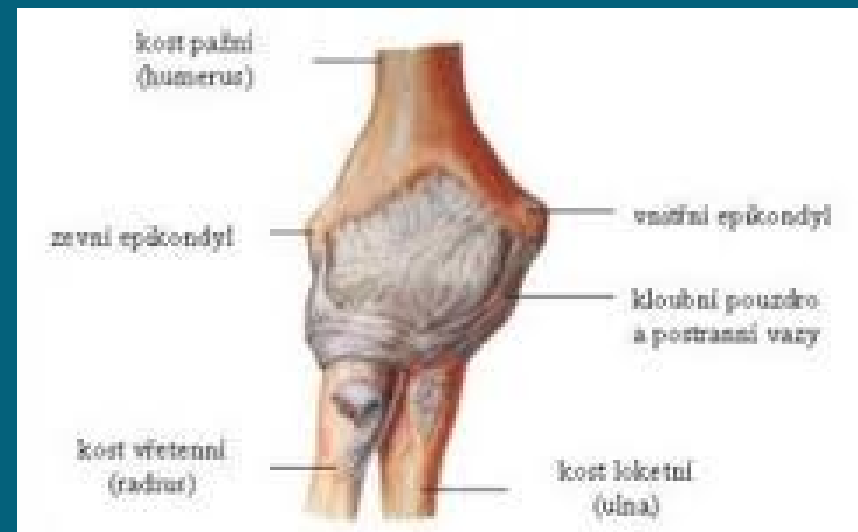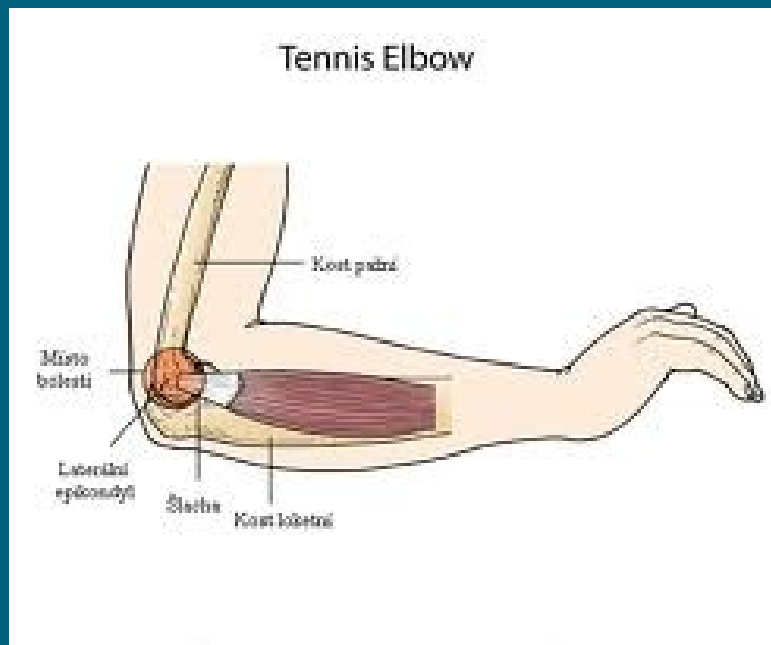
- Spondylolistézy a stenózy lumbálního kanálu



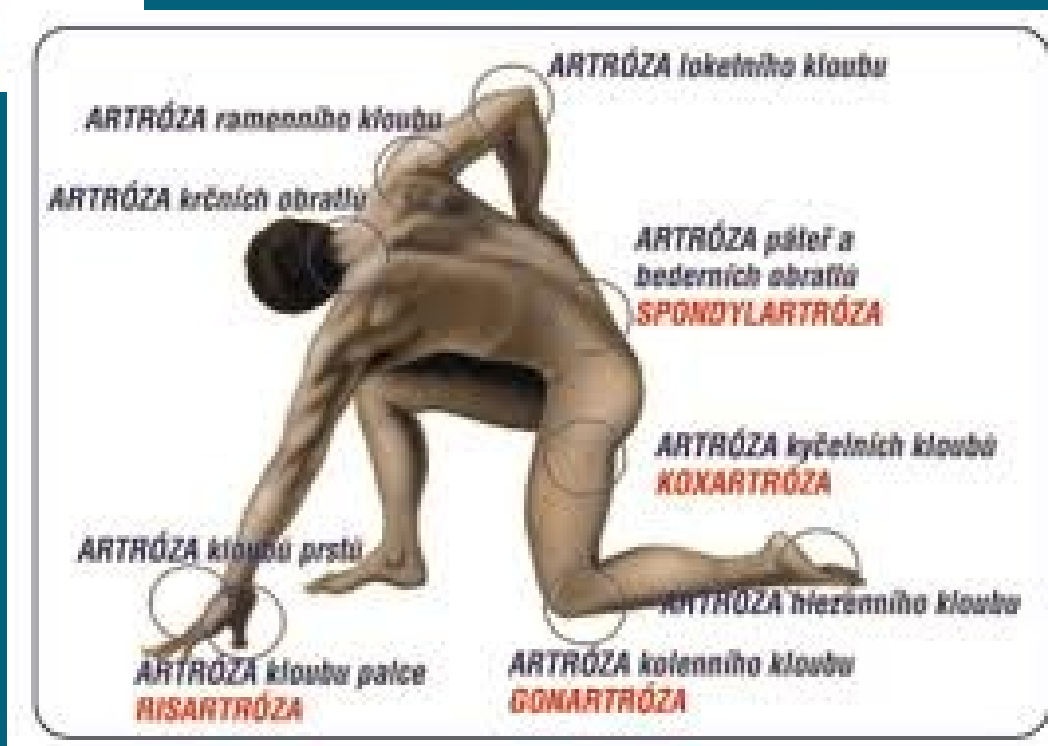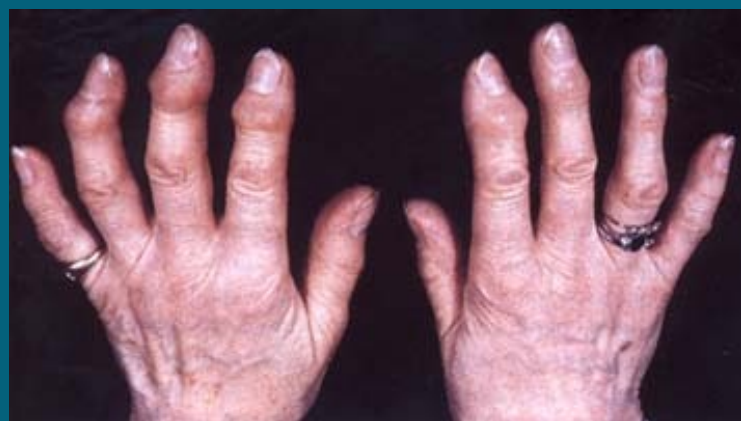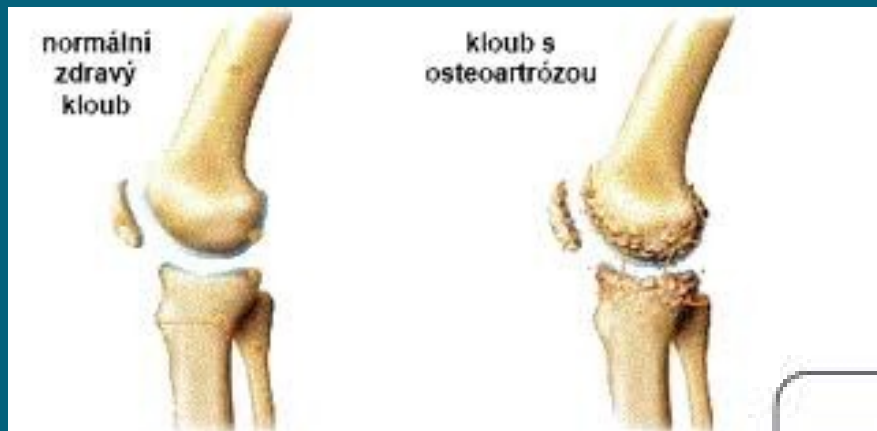- Krční myelopatie, syndrom zadního krčního sympatiku
- Idiopatická skolioza
- M. Scheuermann
- M. Bechtěrev.
- Osteoporóza s kompreseami obratlů-věk

Onemocnění kloubní

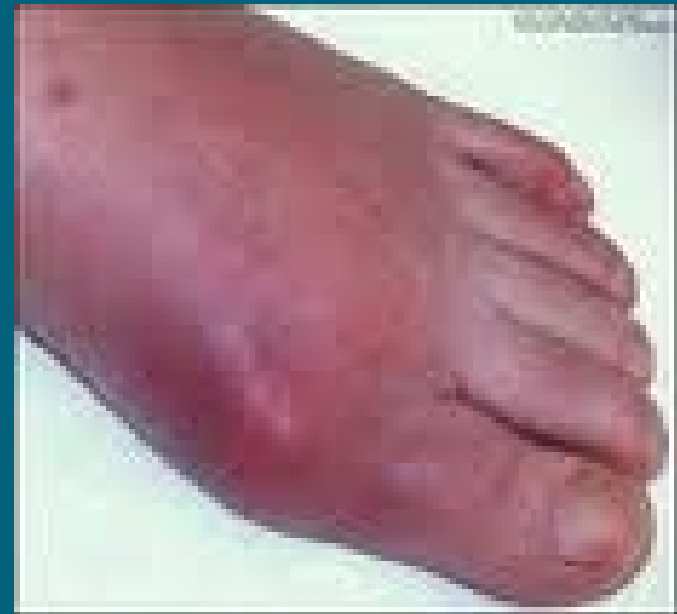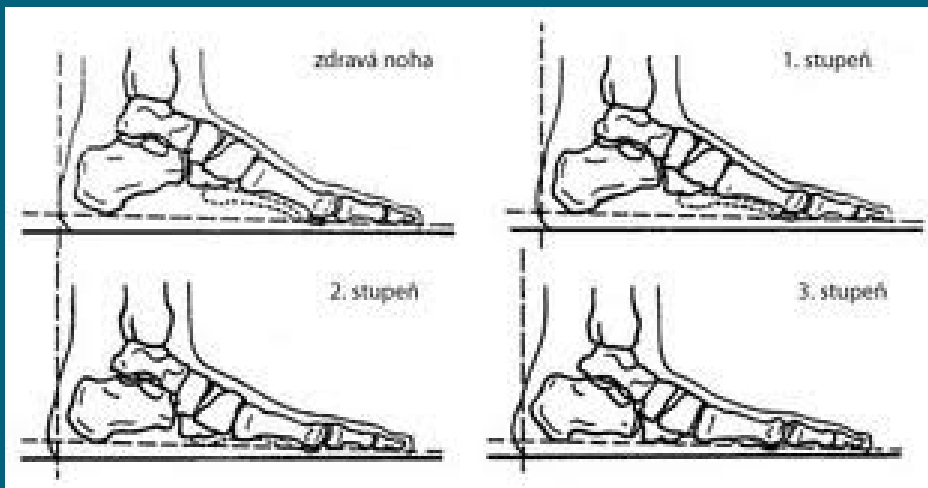
- **Traumatologie. Nemoci z jednostranného zatížení** (tenisový, oštěpářský loket, pochodová fraktura V.met.)



Degenerativní onemocnění. (arthrózy, revmatoidní artritida, „gonarthróza, coxarthróza)

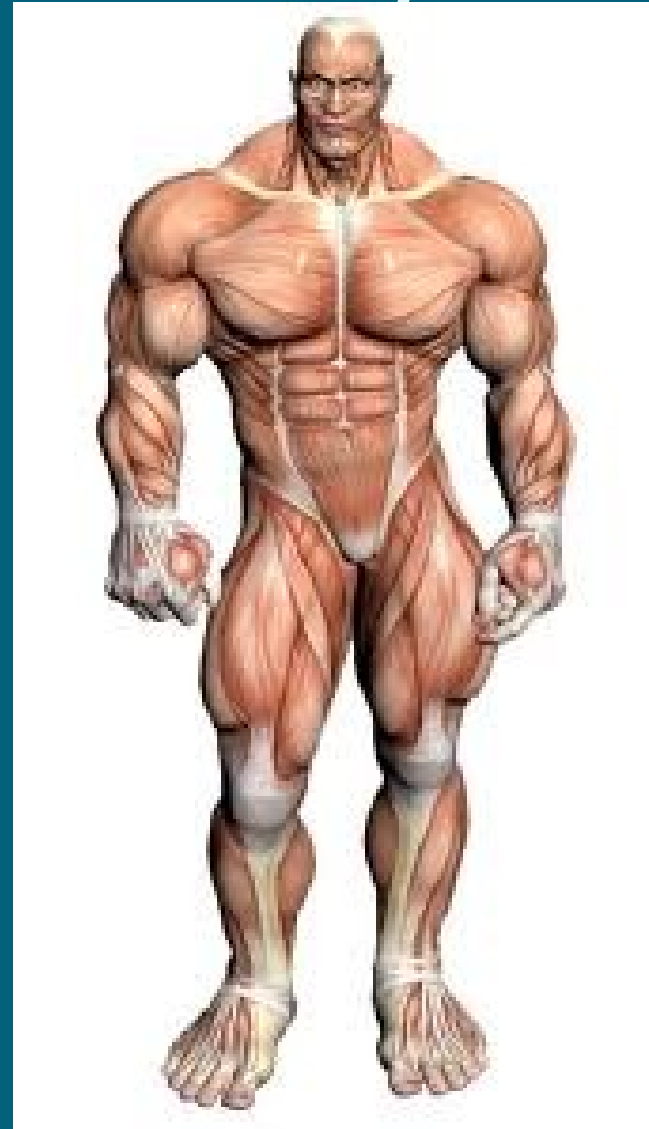


- Celková onemocnění projevující se na kloubech RH, Lupus, TBC, infekce, progresivní polyartritida
- Vrozené kloubní vady (plochonoží)
- Metabolické arthropatie-dna
- Onemocnění přídatných struktur-burzitidy, ostruhy, synovitidy.



Anatomie svalové soustavy.

- Rozdělení:
 - příčně pruhované
 - hladké
 - sval srdeční
- Funkčně : flexory x extenzory
- Tvarově
dlouhé, krátké, kruhové, ploché
jednoúponové a víceúponové

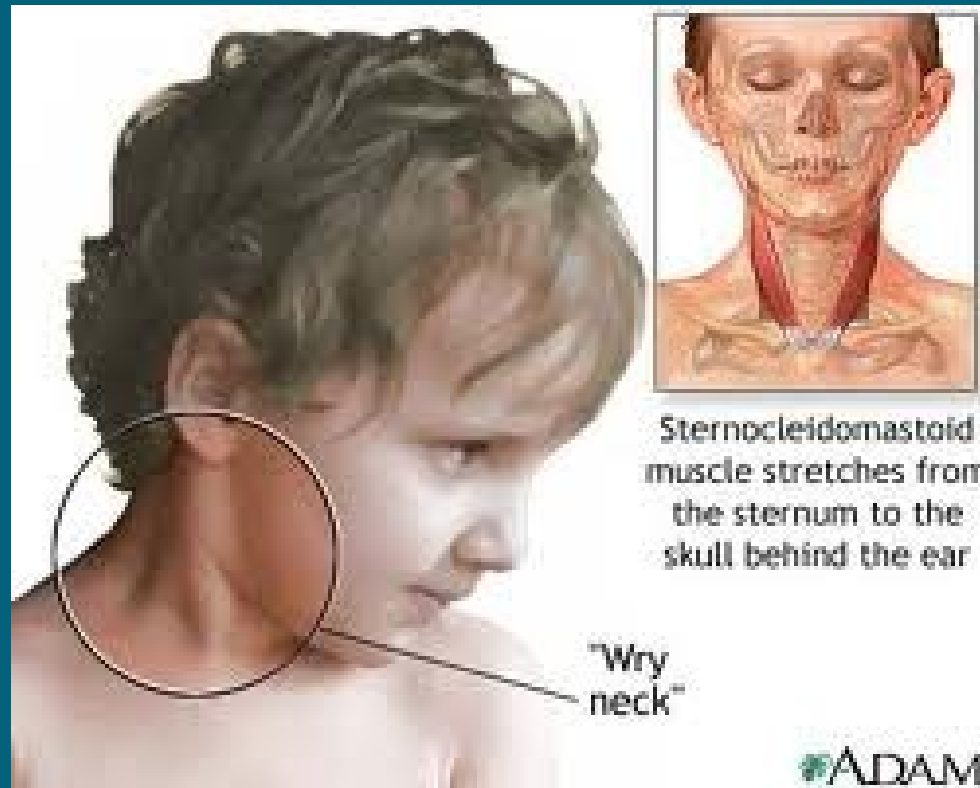

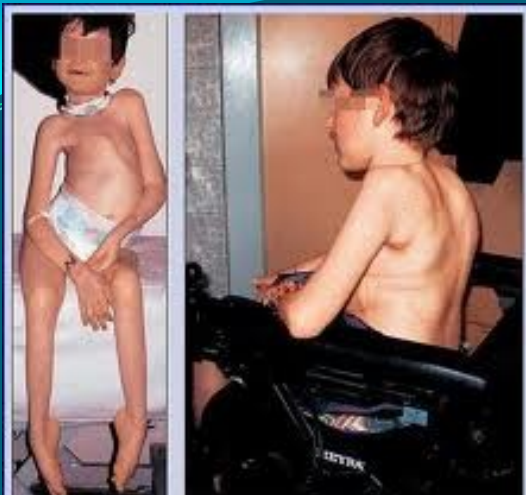Funkce svalů a šlach

- **Umožnění pohybu** ve všech složkách-
chůze, běh, skoky ale i emoční projevy a
neverbální komunikace
- **Udržení klidových poloh** posturálních trvalým
napětím svalových vláken
- **Koordinace pohybu svalových skupin**
- **Zajištění správné motorické funkce**
zažívání, dýchání, vylučování, rozmnožování.
- **Srdeční sval** jako hnací motor oběhového systému

Onemocnění svalů a šlach

- Celková onemocnění s projevy na svalech a šlachách
svalový revmatismus, myasthenia, myozitis
- Tortikolis
- Infekce





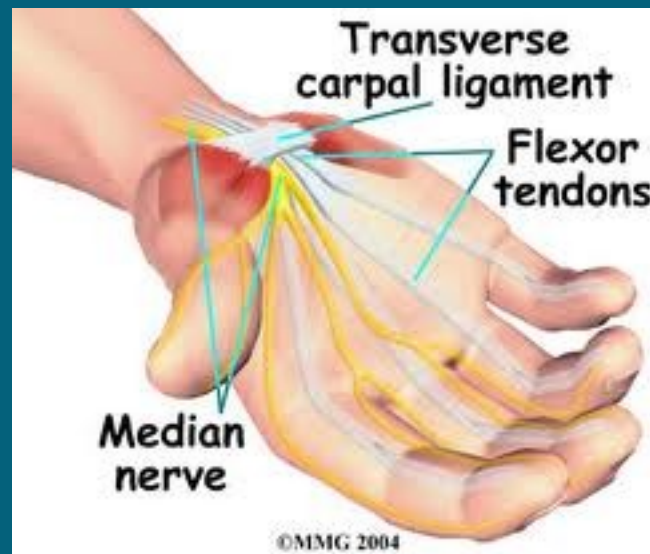
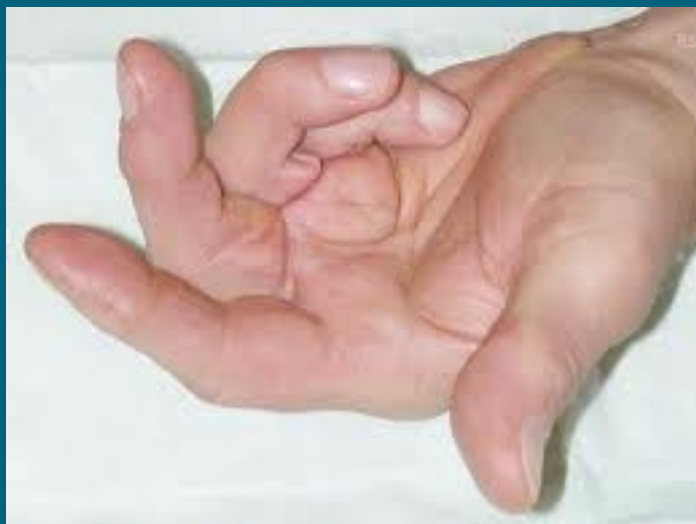Obr. 1 (vlevo) – Dívka se spinální svalovou atrofií I. typu, sedí s oporou
 Obr. 2 (vpravo) – Chlapec se spinální svalovou atrofií II. typu, patrná je již i závažná kyfotická



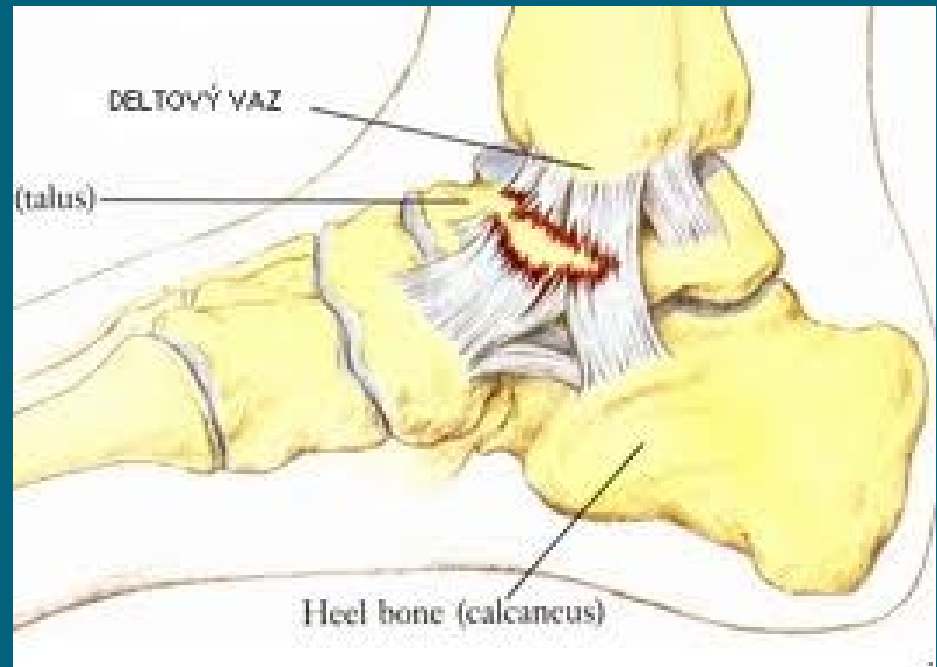
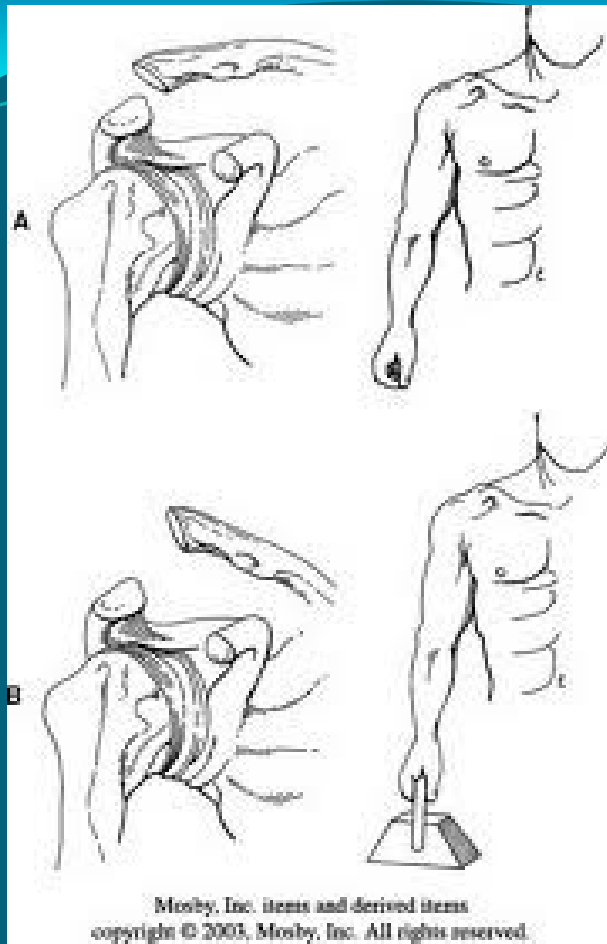
Atrofie svalové. Hypertrofie



Nemoci z přetížení pohybového ústrojí

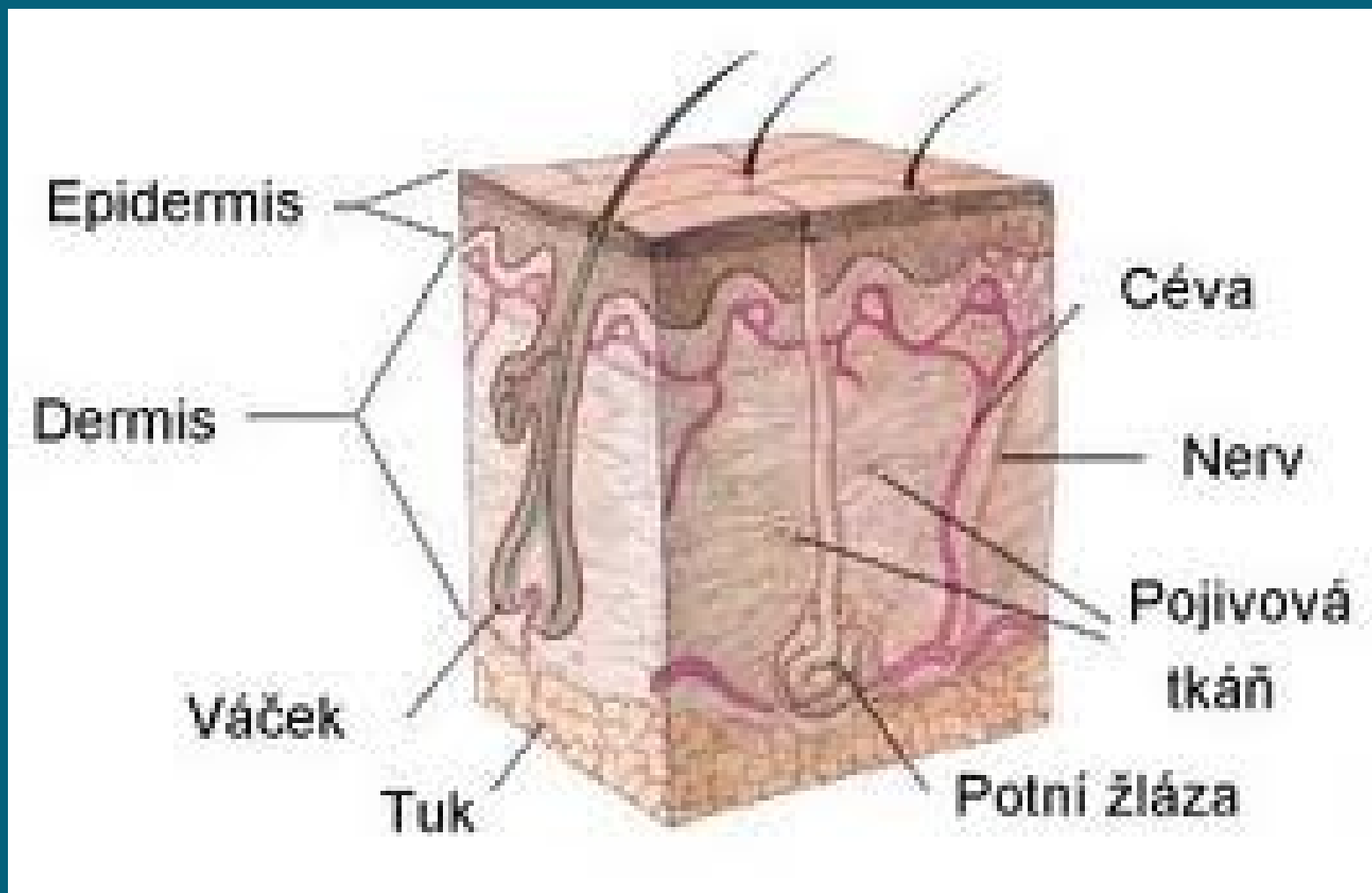


Traumatologie natažení, ruptury, výrony, zhmoždění



Onemocnění šlach, pouzder, přídatných struktur-
burzitidy, entezopatie

Kůže - složení



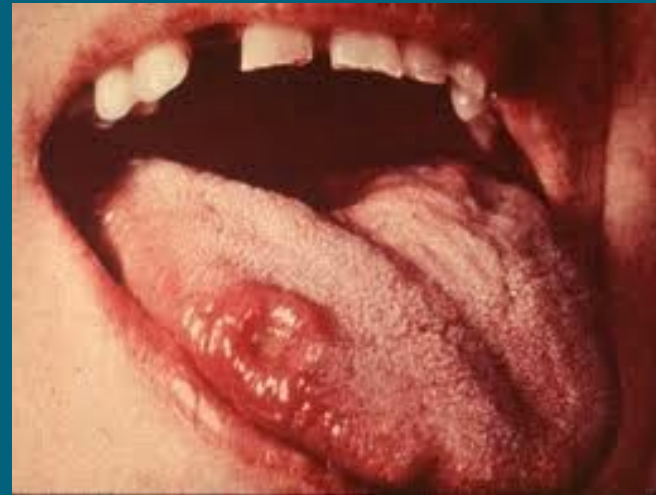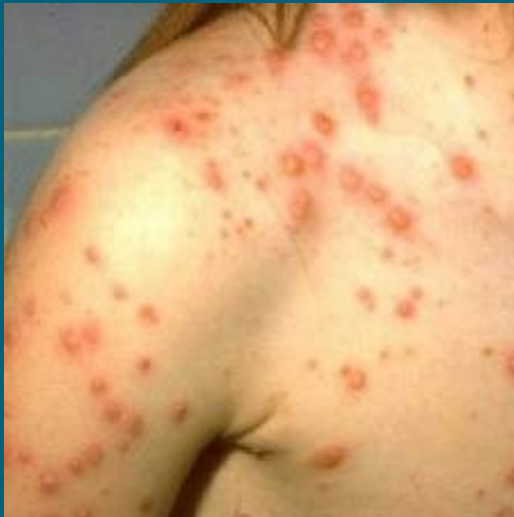Funkce kůže.

- **Barierová funkce pro vodu**-difuze formou perspiratio insensibilis závislá na okolní vlhkosti
- **Ochranná funkce**-mechanická,chemická/pH 4,5-6,5/antibakteriální,protiplísňová,ochrana před zářením
- **Tepelná regulace**-uvolňování tepla závislé na cévách a potních žlázách
- **Smyslové funkce**-teplo,chlad,bolest,hmat,ale i napětí svědění

Závislost na vegetativní nervové soustavě ovlivňující tonus cév,sekreci žláz,kožní napětí.

Projevy nemoci na kůži

- Celkové projevy-zarudnutí,svědění,bolest,pigmentace
- Místní projevy-primární/makula,papula,vesicula,bula
secundární-crusta,ragáda,eroze,ulcus,lichenifikace



- Ostatní projevy-hyperkeratoza,atrofie,hypertrofie,
znaménka,pihy,jizvy,tetováž,lipomy,bradavice,otlaky

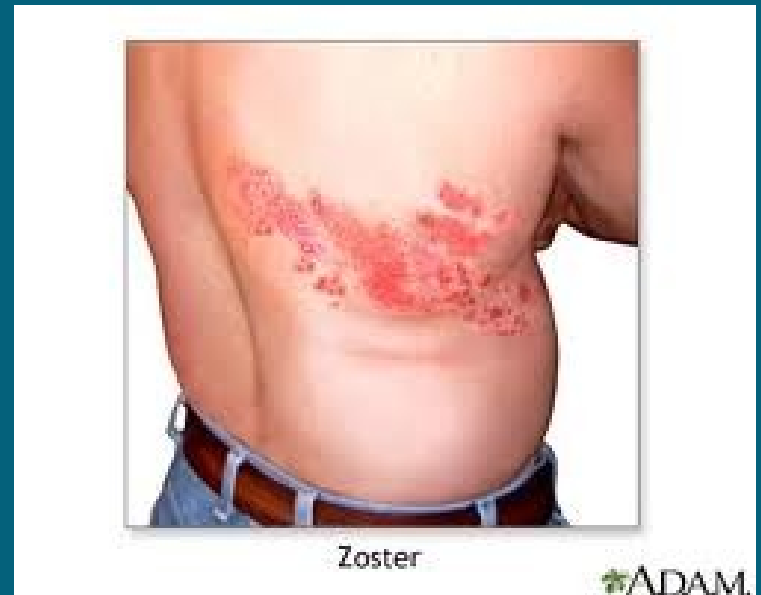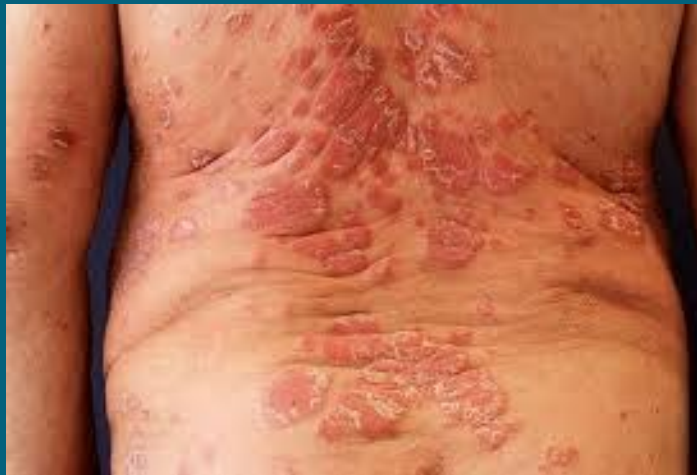Topografie projevů :

psoriáza-lokty,kolena,vlas.část hlavy,kříže

kopřivka-celé tělo

herpes-kolem rtů,v průběhu nervů

ekzémy-podkolení,ruce,bérce,krk,šíje,loketní jamky



Cesty šíření:

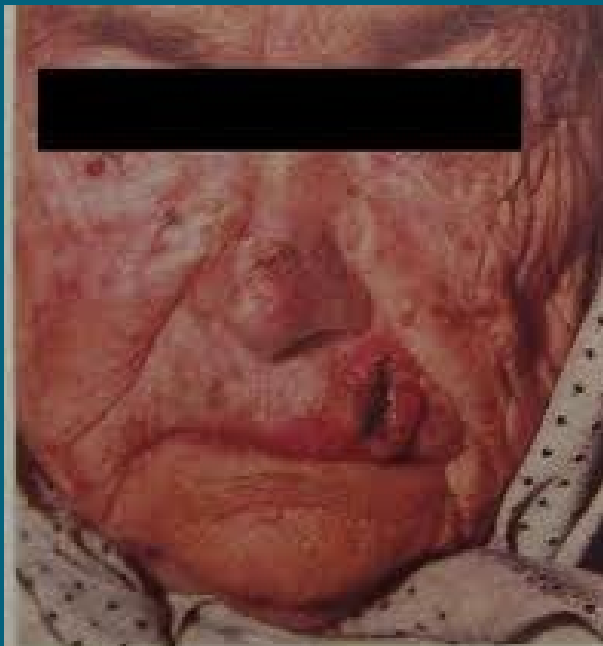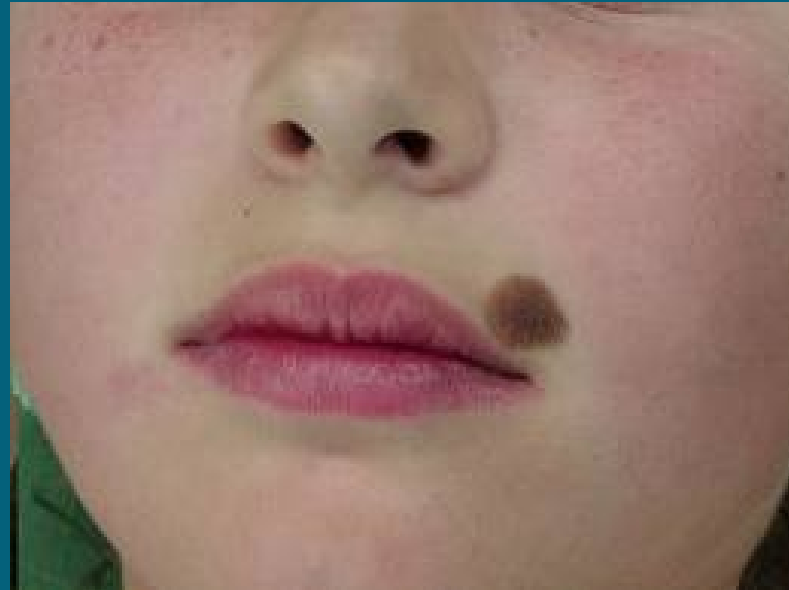- lymfatická/záněty,infekce místní/
- krevní cesta /infekce virové,bakteriální celkové/

Záněty ,alergie

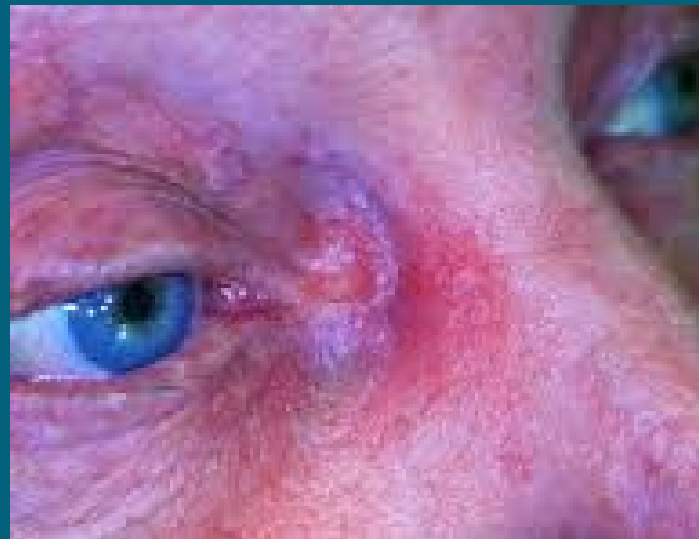- Bakteriální-
furunculus,erysipel,lymphadenitida,panaritium,sycosis barbae,acknae.impetigo
- Tbc kůže
- Virové- verrucae,moluscum contagiosum,herpes
- Dermatomykozy/pityriazis,epidermofycie,trichofycie
- Kopřivka, ekzem atopický
- Alergie ze zevních příčin-prací prostředky,trávy,vody, včela,chlupy, atd.

Nádory kůže

- Melanom
- Bazaliom
- Keratozy
- Fibromatoza

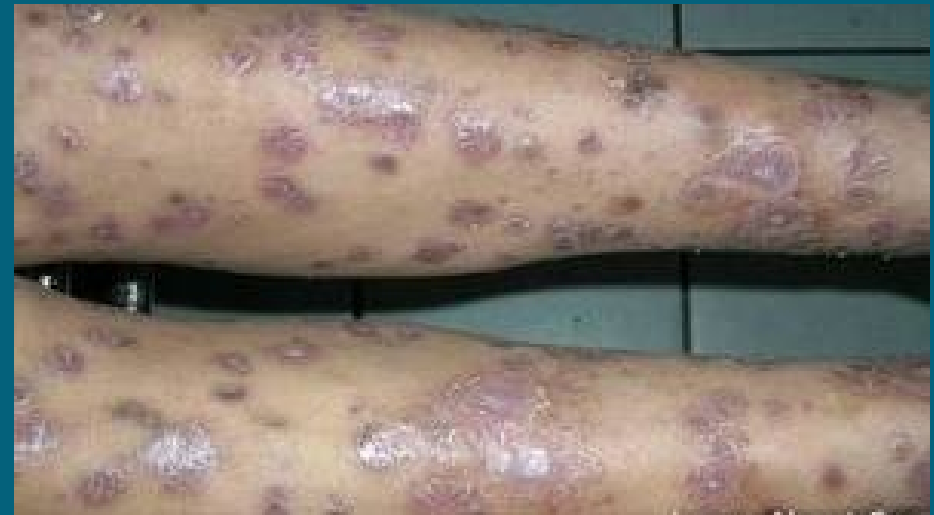
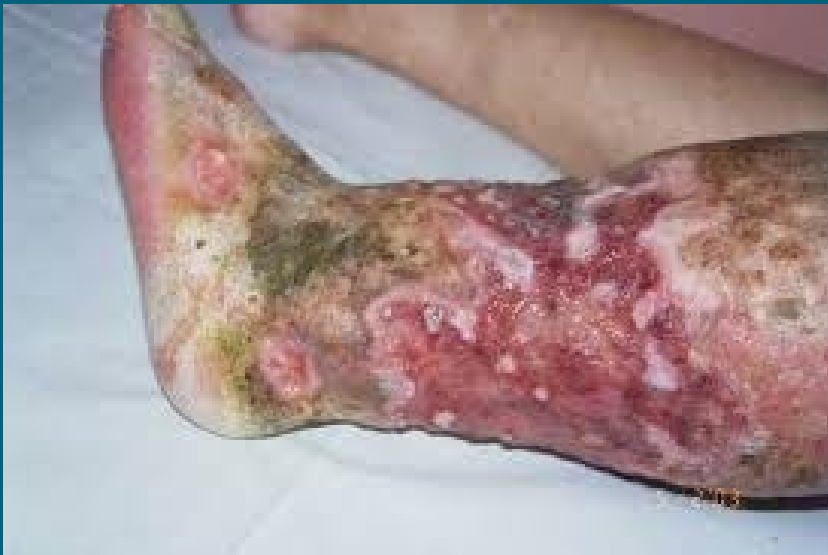
Keratosis senilis faciei.
Carcinoma spinocellulare
labii superioris oris



Ostatní onemocnění

- Varikozní komplex-ulcera cruris
- Ischemická choroba DK-Raynaudová ch.
- Psoriazis
- Syfylyl II stadium



Poškození mechanická, tepelná a ozáření

- Solární dermatitida
- Popáleniny a omrzliny
- Rány, jizvy, tetováž

