

LEKCE 2

Gramatické penzum

- 2. deklinace substantiv a adjektiv: nominativ, genitiv singuláru a plurálu

Lexikální okruh

- anatomické termíny

Cíle lekce

- procvičit si správnou výslovnost latinských hlásek
- vytvářet gramaticky správná spojení se substantivy a adjektivy (1. a 2. deklinace) pro pojmenování anatomických struktur
- rozlišovat v latinských termínech shodný a neshodný přívlástek (S + A, S + S)

Latinská substantiva 2. deklinace

Charakteristické znaky:

- v genitivním tvaru jsou zakončena na **-ī**
- tvar nominativu singuláru končí na **-us/-er** nebo na **-um**
- rody substantiv: maskulina a neutra; výjimky ženského rodu (*diameter, trī, f., methodus, ī, f.*¹)
- ze zakončení základního tvaru se většinou dá rozpoznat rod substantiva:
 - **-us/-er** (maskulina, popř. feminina)
 - **-um** (neutra)

Skloňování substantiv 2. deklinace

Vzor pro maskulina a feminina 2. deklinace: **mūsculus, ī, m.**

	sg.	pl.
nom.	mūscul- us	mūscul- ī
gen.	mūscul- ī	mūscul- ōrum

Vzor pro neutra 2. deklinace: **sēptum, ī, n.**

	sg.	pl.
nom.	sēpt- um	sēpt- a
gen.	sēpt- ī	sēpt- ōrum

Rozdíl mezi oběma vzory je v nominativu plurálu *mūsculī* x *sēpta*.

Pro všechna latinská neutra platí dvě obecná pravidla:

- **nominativ plurálu** je vždy zakončený na **-a**²
- **nominativ a akuzativ** má vždy **shodný tvar**

2. deklinace je pro svůj charakteristický znak samohlásky **-ō-** v koncovce genitivu plurálu **-ōrum** označovaná jako *ō-kmenová*.

¹ *methodus, ī, f.* způsob, metoda

² Srov. čes. *město* – *města*.

Adjektiva 1. a 2. deklinace (doplnění)

Adjektiva 1. a 2. deklinace mají tři tvary (viz výklad 1. lekce). První tvar se zakončením na *-us* nebo *-er* je určen pro substantiva mužského rodu a skloňuje se podle vzoru *musculus*. Druhý tvar s koncovkou *-a* je ženský a skloňuje se podle vzoru *vena*. Třetí tvar končící na *-um* je určen pro spojení s neutry a skloňuje se jako *septum*.

Příklady skloňování spojení s adjektivy 1. a 2. deklinace

1. *palatinus, a, um*

M	sg.	pl.
nom.	sulcus palātīnus	sulcī palātīnī
gen.	sulcī palātīnī	sulcōrum palātīnōrum

2. *obliquus, a, um*

F	sg.	pl.
nom.	diameter oblīqua	diametrī oblīquae
gen.	diametrī oblīquae	diametrōrum oblīquārum

3. *transversus, a, um*

N	sg.	pl.
nom.	ligāmentum trānsversum	ligāmenta trānsversa
gen.	ligāmentī trānsversī	ligāmentōrum trānsversōrum

Řecká substantiva 2. deklinace

Zakončení substantiva 2. deklinace v základním tvaru koncovkou **-os** nebo **-on** svědčí o řeckém původu slova (*stomachos³, colon*). U některých řeckých slov se uplatňuje jak původní řecká, tak i polatinštěná podoba (*stomachos* i *stomachus, organon* i *organum*). U výrazů jako např. *carpus, tarsus* se původní řecké koncovky zcela latinizovaly.

Řecká substantiva 2. deklinace se skloňují stejným způsobem jako latinská (maskulina a feminina podle *musculus* a neutra podle *septum*).

Společné rysy 1. a 2. deklinace

- shodný tvar genitivu singuláru s tvarem nominativu plurálu (1. dekl.: **-ae**, 2. dekl.: **-ī**)
- shodné zakončení genitivu plurálu s odlišností v kmenové samohlásce (1. dekl. **-ārum**, 2. dekl. **-ōrum**)

³ *stomachos, ī, m.* žaludek

Přehled zakončení nominativu sg./pl. a genitivu sg./pl. 2. deklinace

	sg.		pl.	
nom.	-us/-os/-er (M/F)	-um/-on (N)	-ī (M/F)	-a (N)
gen.	-ī		-ōrum	

SLOVNÍ ZÁSoba

accessōrius, a, um	přídavný, vedlejší
āla, ae, f.	křídlo, oddíl, část
angulus, ī, m.	úhel
anōmalia, ae, f.	nepravidelnost, odchylka od normy, anomálie
antebrachium, ī, n.	předloktí
aponeurōticus, a, um	týkající se ploché šlachy, aponeurotický
audītīvus, a, um	sluchový
axilla, ae, f.	podpažní jáma, podpaží
bifidus, a, um	dvojklaný
spīna bifida	rozštěp páteře
brachium, ī, n.	paže
bucca, ae, f.	tvář, líce
bulbus, ī, m.	koule, bulva
bursa, ae, f.	váček
carpus, ī, m.	zápěstí
cerebrum, ī, n.	mozek
collum, ī, n.	krk, krček
cōlon, ī, n.	tračník
compāctus, a, um	hutný, tuhý, celistvý, kompaktní
complicātus, a, um	složitý, spletitý, obtížný, komplikovaný
condylus, ī, m.	kloubní hrbol
concha, ae, f.	skořepa
coxa, ae, f.	kyčel, kyčelní kloub
crānium, ī, n.	lebka
crassus, a, um	tlustý, silný
cubitus, ī, m.	loket
diameter, ī, f.	průměr
digitus, ī, m.	prst
dorsum, ī, n.	záda, hřbet
dūrus, a, um	tvrdý
fossa, ae, f.	jáma
frāctūra, ae, f.	zlomenina
galea, ae, f.	přilba
galea aponeurotica	plochá šlacha na temeni hlavy
ganglion, ī, n.	nervová uzlina
haemorrhagia, ae, f.	krvácení
humerus, ī, m.	pažní kost
chīrurgicus, a, um	chirurgický
intestīnum, ī, n.	střevo
isthmus, ī, m.	zúžené místo, úžina
ligāmentum, ī, n.	vaz
lobus, ī, m.	lalok

longus, a, um	dlouhý
lumbus, ī, m.	bedro
magnus, a, um	velký
manubrium, īī, n.	rukojeť, držadlo
manubrium sternī	rukojeť hrudní kosti
membrum, ī, n.	končetina
methodus, ī, f.	způsob, metoda
minimus, a, um	nejmenší
digitus minimus	malíček
mūsculus, ī, m.	sval
nāsus, ī, m.	nos
nervus, ī, m.	nerv
nucleus, ī, m.	jádro
numerus, ī, m.	1. počet, 2. množství; číslo
nūtrīcius, a, um	vyživovací
oblīquus, a, um	šikmý, kosý
oculus, ī, m.	oko
oesophagus, ī, m.	jícen
ōlecrānon, ī, n.	loketní výběžek
opticus, a, um	oční, zrakový
organum, ī, n.	orgán
osseus, a, um	kostěný, kostní
ōstium, ī, n.	ústí
palātum, ī, n.	patro
palma, ae, f.	dlaň
periculum, ī, n.	nebezpečí
planta, ae, f.	chodidlo, ploska nohy
radius, ī, m.	vřetenní kost; poloměr
rāmus, ī, m.	větev, rameno
rēctus, a, um	přímý, rovný
ruber, bra, brum	červený
ruptūra, ae, f.	trhlina, prasknutí, roztržení, přetržení
ruptus, a, um	přetržený, prasklý
sartōrius, ia, ium	krejčovský
sēptum, ī, n.	přepážka
spongiōsus, a, um	houbovitý
sternum, ī, n.	kost hrudní
stomachos, ī, m.	žaludek
sulcus, ī, m.	rýha, brázda
sūra, ae, f.	lýtko
tālus, ī, m.	hlezno, hlezenní kost
tarsus, ī, m.	zánártí
therapia, ae, f.	léčení, léčba
tonus, ī, m.	napětí, tonus
trānsversus, a, um	příčný
truncus, ī, m.	1. trup; 2. kmen (nervový, cévní)
tūberculum, ī, n.	hrbolek
uterus, ī, m.	děloha
vagus, a, um	bludný
vestibulum, ī, n.	předsíň, vchod

CVIČENÍ

1. Přeložte do češtiny následující anatomické termíny:

Ala nasi	_____
Angulus mandibulae	_____
Arteria cerebri media	_____
Arteria nutricia radii	_____
Bulbus oculi	_____
Condylus humeri	_____
Collum fibulae	_____
Concha nasi media	_____
Cranium	_____
Diameter recta, obliqua, transversa	_____
Dorsum linguae	_____
Fascia antebrachii, brachii	_____
Fossa olecrani	_____
Intestinum crassum	_____
Isthmus aortae	_____
Ligamenta carpi	_____
Ligamenta tarsi	_____
Lobus cerebri	_____
Musculi externi bulbi oculi	_____
Musculus transversus linguae	_____
Nervus vagus	_____
Nervi optici	_____
Nuclei cellularum	_____
Nucleus ruber	_____
Oculus dexter	_____
Ostium uteri	_____
Palatum durum	_____
Ramus dexter venae portae	_____
Ramus mandibulae	_____
Rami nervorum	_____
Septum nasi	_____
Sulci palatini	_____
Tuba auditiva	_____

Talus	_____
Tuberculum costae	_____
Vena magna cerebri	_____
Venae transversae colli	_____
Vestibulum nasi	_____

2. Přeložte do latiny:

Úhel žebra	_____
Hluboká tepna paže	_____
Příčná tepna krku	_____
Krček vřetenní kosti	_____
Hrana krčku žebra	_____
Hřbet nosu	_____
Svalová povázka	_____
Zúžené místo vejcovodu	_____
Široký vaz dělohy	_____
Příčný vaz lopatky	_____
Svaly zad	_____
Dlouhý sval krku	_____
Hrudní nervy	_____
Ústí srdečnice	_____
Kostěné patro	_____
Patrový šev	_____
Nosní přepážka	_____
Hrbolky prsního dvorce	_____
Hluboká mozková žíla	_____
Poševní vchod	_____
Příčný tračník	_____
Sliznice jícnu	_____
Hrudní nervové uzliny	_____
Střední lebeční jáma	_____
Přídavné oční orgány	_____

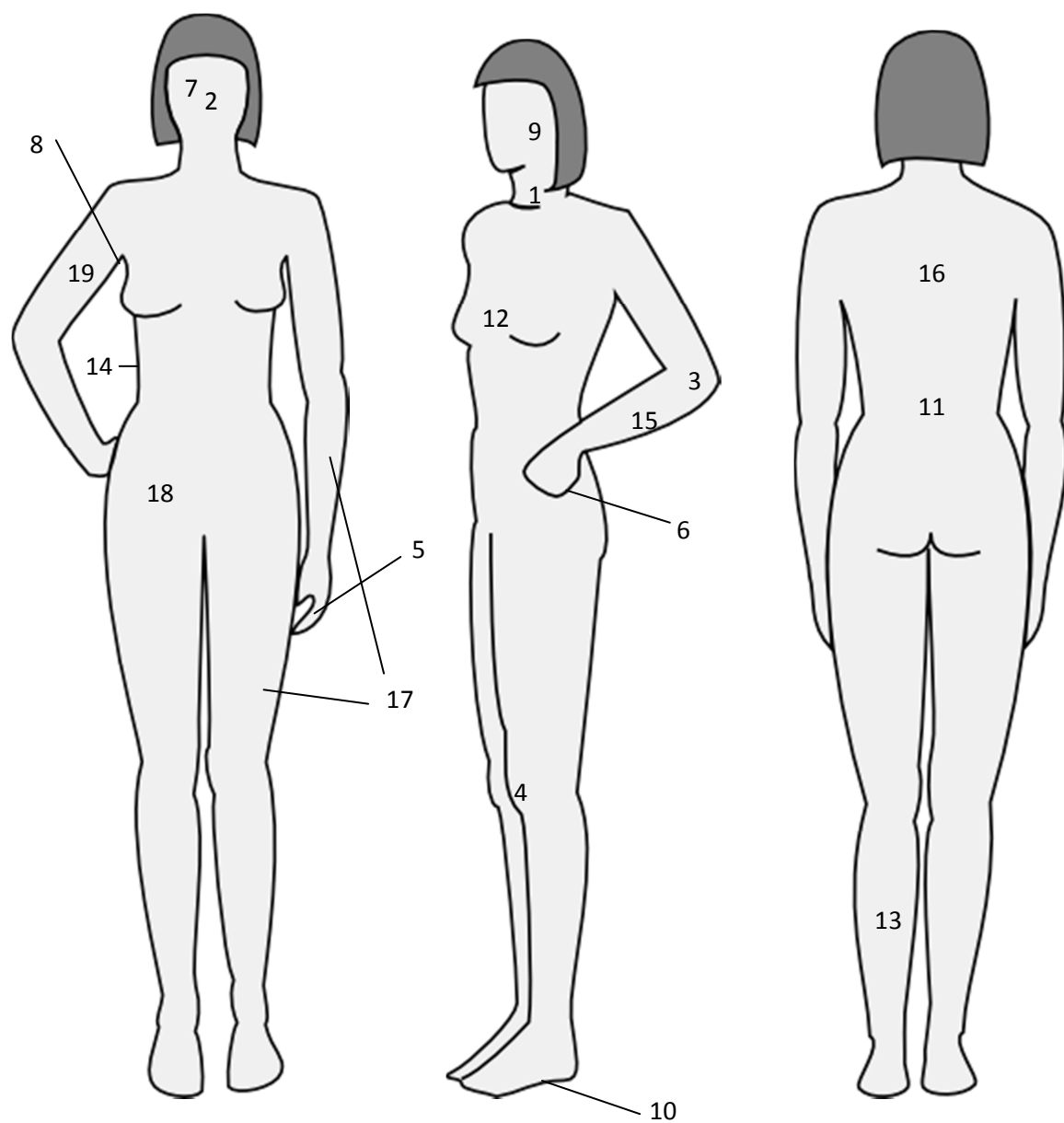
3. Rozdělte substantiva v genitivu do tří skupin podle typu skloňování. Do tabulky zapisujte tvary v nominativu, číslo zachovejte:

olecranorum, ostii, tali, sterni, organorum, nervorum, cranii, plantarum, isthmi, fossae, bulbi, axillae, ganglii, digitorum, alarum, manubrii, rupturarum, tibiae, oculi, antebrachii

<i>vena</i>	<i>musculus</i>	<i>cerebrum</i>

4. Přiřaďte čísla z obrázku k níže uvedeným anatomickým termínům a termíny přeložte:

- | | | |
|----------------------|---------------------|-------------|
| ___ antebrachium | ___ digitus minimus | ___ palma |
| ___ axilla dextra | ___ dorsum | ___ patella |
| ___ brachium dextrum | ___ lumbus | ___ plantae |
| ___ bucca | ___ mammae | ___ sura |
| ___ collum | ___ membra sinistra | ___ truncus |
| ___ coxa dextra | ___ nasus | |
| ___ cubitus sinister | ___ oculus dexter | |



Obrázek 1

5. Spojte některé výše uvedené termíny se slovem *haemorrhagia*, *fractura* nebo *anomalía* podle vzoru:

carpus dexter:	<i>haemorrhagia carpi dextri</i>	
nasus:	haemorrhagia	_____
antebrachium:	fractura	_____
coxa dextra:	anomalía	_____
oculus dexter:	haemorrhagia	_____
membrum sinistrum:	fractura	_____
dorsum:	haemorrhagia	_____
patella:	anomalía	_____
cubitus sinister:	haemorrhagia	_____
collum:	haemorrhagia	_____
brachium dextrum:	fractura	_____
sura:	haemorrhagia	_____
digitus minimus:	fractura	_____

6. Následující spojení v genitivu převed'te do nominativu (tzn. řídící substantivum bude v nominativu a číslo zůstane zachováno). Uved'te také rod řídícího substantiva:

Vzor:	<i>nominativ sg.:</i>	<i>rod:</i>
<i>ligamenti carpi transversi</i>	<i>ligamentum carpi transversum</i>	<i>n.</i>
vesicae urinariae	_____	_____
collorum costarum	_____	_____
diametri transversae	_____	_____
tunicae mucosae linguae	_____	_____
vestibuli dextri	_____	_____
venae portae	_____	_____

olecrani dextri _____

fasciae antebrachii _____

vertebrarum thoracicarum _____

7. Převeďte do opačného čísla (pád zachovejte):

ligamentum ruptum _____

spinae scapularum _____

tuberculum costae _____

ruptura muscoli recti _____

collum fibulae _____

conchae auricularum _____

fossa olecrani _____

organa oculi accessoria _____

fractura costae verae _____

ganglion thoracicum _____

8. Vytvořte vhodné dvojice, u adjektiva zakroužkujte správnou koncovku a uveďte gen. sg. a nom. pl. celého výrazu:

		Gen. sg.	Nom. pl.
vesica	transversus, a, um	_____	_____

musculus	sinister, tra, trum	_____	_____
----------	---------------------	-------	-------

tuba	ruptus, a, um	_____	_____
------	---------------	-------	-------

membrum	felleus, a, um	_____	_____
---------	----------------	-------	-------

arteria	uterinus, a, um	_____	_____
---------	-----------------	-------	-------

patella	obliquus, a, um	_____	_____
---------	-----------------	-------	-------

9. Doplňte koncovky a přeložte:

musculus long___ coll___ _____

numerus vertebr___ coccyge___ _____

tunica mucos___ vesic___ urinari___ _____

ruptura ligament___ lat___ uter___ _____

therapia chirugic___ fractur___ humer___ _____

10. Spojte termíny s výrazy v závorce a přeložte:

musculi (galea aponeurotica) _____

numerus (costae verae et spuriae) _____

ruptura (fascia lata) _____

bursa (musculus sartorius) _____

periculum (spina bifida) _____

anomalia (spina scapulae) _____

fractura complicata (manubrium sterni) _____

tonus (musculus obliquus externus) _____

11. Která dvě slova z gramatického hlediska nepatří mezi ostatní na stejném řádku?

- a) glandula, vagina, fascia, ala, membra, mandibula, fossa, concha, manubria, pulpa, sutura
- b) rupti, musculi, uteri, radii, isthmi, nodi, profundi, nervi, anguli, oculi, rami
- c) ostia, palata, cola, ligamenta, septa, brachia, pericula, crania, membra, olecrana, cerebra

12. Doplňte protiklady:

tunica intima	_____
membra sinistra	_____
costae verae	_____
substantia spongiosa	_____
musculus rectus	_____