

LEKCE 4

Gramatické penzum

- adjektiva 3. deklinace: základní charakteristika a typologie (jednovýchodná, dvojevýchodná); skloňování (nominativ a genitiv singuláru a plurálu)
- stupňované tvary latinských adjektiv (komparativ a superlativ)
- odvozování adjektiv pomocí latinských přípon *-ālis, -āle* a *-āris, -āre*
- odvozování adjektiv pomocí řeckých přípon *-icus, -ica, -icum* a *-eus, -ea, -eum*

Lexikální okruh

- anatomické termíny

Cíle lekce

- vytvářet gramaticky správná spojení s adjektivy 3. deklinace (S + A) pro pojmenování anatomických struktur
- analyzovat tvary adjektiv 3. deklinace z hlediska slovtvorby
- samostatně odvozovat základní latinská a řecká adjektiva s významem příslušnosti, vztahu

Charakteristika adjektiv 3. deklinace

Z typologického hlediska dělíme adjektiva 3. deklinace do dvou¹ základních skupin:

a) adjektiva **dvojevýchodná**:

- mají dva základní tvary nominativu singuláru zakončené:

buď na **-is, -e**; např. *nāsālis, nāsāle*

nebo na **-ior, -ius**; např. *superior, superius*²

- první tvar je společný pro substantiva mužského a ženského rodu, druhý tvar je určený pro neutra.

Příklady spojení substantiv s dvojevýchodným adjektivem *nāsālis, nāsāle*

se substantivem M	se substantivem F	se substantivem N
<i>margō nāsālis</i>	<i>crista nāsālis</i>	<i>os nāsāle</i>

Příklady spojení substantiv s dvojevýchodným adjektivem *superior, superius*

se substantivem M	se substantivem F	se substantivem N
<i>angulus superior</i>	<i>fascia superior</i>	<i>membrum superius</i>

b) adjektiva **jednovýchodná**:

- mají pouze jeden tvar nominativu singuláru, zakončený nejčastěji na:

-ex; např. *simplex*

-ns; např. *abdūcēns*

-s; např. *teres*

- u jednovýchodných adjektiv je tvar nominativu singuláru společný pro substantiva všech tří gramatických rodů.

¹ Ojediněle se v lékařské terminologii vyskytují i trojevýchodná adjektiva 3. deklinace (např. *ācer, ācris, ācre* = ostrý, prudký).

² Adjektiva s příponou *-ior, -ius* jsou tvary 2. stupně (viz níže výklad o stupňování adjektiv)

Příklady spojení substantiv s jednovýchodným adjektivem *simplex*

se substantivem M	se substantivem F	se substantivem N
<i>lobulus simplex</i>	<i>articulātiō simplex</i>	<i>crūs simplex</i>

Skloňování adjektiv 3. deklinace

Adjektiva 3. deklinace se skloňují obdobným způsobem jako substantiva této deklinace. Dělí se podle typu kmene na i-kmeny a souhláskové kmeny. Pro většinu z nich je typické i-kmenové deklinační schéma.

Skloňování i-kmenových adjektiv 3. deklinace

Do skupiny i-kmenových adjektiv patří dvojevýchodná adjektiva 3. deklinace zakončená v nominativu singuláru na *-is*, *-e* a adjektiva jednovýchodná. Tvary pro maskulina a feminina se ve většině pádů³ skloňují podle vzoru *auris*, pro neutra podle vzoru *rēte*.

a) příklad skloňování spojení s dvojevýchodným adjektivem

M	sg.		pl.	
nom.	margō	nāsāl- is	marginēs	nāsāl- ēs
gen.	marginis	nāsāl- is	marginum	nāsāl- ium

F	sg.		pl.	
nom.	crista	nāsāl- is	cristae	nāsāl- ēs
gen.	cristae	nāsāl- is	cristārum	nāsāl- ium

N	sg.		pl.	
nom.	os	nāsāl- e	ossa	nāsāl- ia
gen.	ossis	nāsāl- is	ossium	nāsāl- ium

b) příklad skloňování spojení s jednovýchodným adjektivem

M	sg.		pl.	
nom.	lobulus	simplex	lobulī	simplic- ēs
gen.	lobulī	simplic- is	lobulōrum	simplic- ium

F	sg.		pl.	
nom.	articulātiō	simplex	articulātiōnēs	simplic- ēs
gen.	articulātiōnis	simplic- is	articulātiōnum	simplic- ium

³ S výjimkou ablativu singuláru, kde mají koncovku *-ī* místo *-e*.

N	sg.		pl.	
nom.	crūs	simplex	crūra	simplic- ia
gen.	crūris	simplic- is	crūrum	simplic- ium

Skloňování souhláskových kmenů adjektiv 3. deklinace

Mezi souhláskové kmeny 3. deklinace patří dvojvýchodná adjektiva zakončená v nominativu singuláru na *-ior, -ius*. Tvar pro maskulina i feminina se skloňuje podle vzoru *pulmō* a tvar pro neutra podle vzoru *corpus*.

M	sg.		pl.	
nom.	angulus	super- ior	angulī	superi ōr-ēs
gen.	angulī	superi ōr-is	angulōrum	superi ōr-um

F	sg.		pl.	
nom.	fascia	super- ior	fasciae	superi ōr-ēs
gen.	fasciae	superi ōr-is	fasciārum	superi ōr-um

N	sg.		pl.	
nom.	membrum	super- ius	membra	superi ōr-a
gen.	membrī	superi ōr-is	membrōrum	superi ōr-um

Přehled zakončení nominativu a genitivu sg./pl. adjektiv 3. deklinace (i-kmeny)

	sg.		pl.	
nom.	-is/-ns/-ex (M, F)	-e/-ns/-ex (N)	-ēs (M, F)	-ia (N)
gen.	-is		-ium	

Přehled zakončení nom. a gen. sg./pl. adjektiv 3. deklinace (souhláskové kmeny)

	sg.		pl.	
nom.	-ior (M, F)	-ius (N)	-iōrēs (M, F)	-iōra (N)
gen.	-iōris		-iōrum	

Stupňování latinských adjektiv

Stupňování přídavných jmen představuje možnost vyjádřit pomocí adjektiva různé stupně téže vlastnosti. Kromě základního stupně (pozitivu) rozlišujeme druhý stupeň (komparativ) a třetí stupeň (superlativ). Komparativ se užívá při srovnání dvou subjektů pro vyjádření vyššího stupně vlastnosti, kterou označuje stupňované adjektivum. Funkcí superlativu je vyjádřit nejvyšší stupeň vlastnosti při srovnání dvou nebo více subjektů.

Pravidelné stupňování

Latinský komparativ se tvoří příponami *-ior* (pro spojení se substantivy M, F) a *-ius* (pro spojení se substantivy N). Tyto přípony se připojují ke genitivnímu kmeni adjektiva. Komparativy jsou vždy dvojvýchodná adjektiva 3. deklinace.

např. *lātus, a, um: lātior, lātius*

Superlativy se nejčastěji tvoří připojením přípony *-issimus, -issima, -issimum* ke genitivnímu kmeni adjektiva. Jsou to adjektiva 1. a 2. deklinace.

např. *lātus, a, um: lātissimus, lātissima, lātissimum*

Neúplné stupňování

Některé adjektivní tvary komparativu v latině pocházejí z předložek a chybí jim tvar v základním stupni (tzv. neúplné stupňování).

Komparativ vytvořený od předložky		
ante	anterior, anterieus	<i>pariēs anterior gastris segmentum anterieus</i>
post	posterior, posterius	<i>pars posterior hēpatis forāmen ēthmoīdāle posterius</i>
īnfra	īnferior, īferius	<i>angulus īnferior scapulae labium īferius</i>
supra	superior, superius	<i>angulus superior scapulae labium superius</i>

Superlativ vytvořený od předložky		
īntra	īntimus, īntima, īntimum	<i>tunica īntima oesophagī</i>
supra	suprēmus, suprēma, suprēmum	<i>concha nāsālis suprēma</i>

Nepravidelné stupňování

U nepravidelného stupňování se jednotlivé stupně vytváří od odlišných kmenů adjektiva.

Nepravidelně tvořené komparativy v anatomické terminologii

Komparativ vytvořený od adjektiva		Příklad anatomického termínu
magnus, magna, magnum	major, majus	<i>pelvis major forāmen majus</i>
parvus, parva, parvum	minor, minus	<i>pelvis minor tūberculum minus</i>

Nepravidelně tvořené superlativy v anatomické terminologii

Superlativ vytvořený od adjektiva		Příklad anatomického termínu
magnus, magna, magnum	maximus, maxima, maximum	<i>mūsculus glūteus maximus</i>
parvus, parva, parvum	minimus, minima, minimum	<i>mūsculus glūteus minimus</i> <i>vēnae cordis minimae</i>

Překlad stupňovaných tvarů adjektiv

To, že se jedná o komparativní, resp. superlativní tvary, se však u anatomických termínů v překladu do češtiny většinou neprojeví. Obtížnější je aktivní překlad do latiny s použitím *major/majus*, *minor/minus* a superlativů. Obecně platí, že se latinské komparativy používají zejména tehdy, pokud se tatáž anatomická struktura vyskytuje v protikladném umístění (*labium superius/inferius* „horní/dolní ret“) nebo s protikladnou mírou určité vlastnosti (*tūberculum majus/minus* „velký/malý patrový otvor“). Superlativ odráží nejvyšší míru vlastnosti ve srovnání s obdobnými strukturami určité části lidského těla (*mūsculus lātissimus dorsī* „široký sval zad“).

latinský anatomický termín	český ekvivalent
<i>forāmina palātīna minora</i> <i>forāmen palātīnum majus</i> <i>angulus inferior/superior scapulae</i> <i>mūsculus lātissimus dorsī</i> <i>mūsculus longissimus capitis</i>	malé patrové otvory velký patrový otvor dolní/horní úhel lopatky široký sval zad dlouhý sval hlavy

Odvozování latinských adjektiv příponou *-ālis*, *-āle* a *-āris*, *-āre*

Latinské adjektivum s významem příslušnosti nebo vztahu k určité anatomické struktuře se nejčastěji tvoří příponami *-ālis*, *-āle*, resp. *-āris*, *-āre*, které se připojí ke genitivnímu kmeni substantiva, od něhož se dané adjektivum odvozuje.

slovníkový tvar substantiva	kmen substantiva	odvozené adjektivum s významem příslušnosti/vztahu
pariēs, pariet-is, m.	pariet-	<i>parietālis</i> , <i>parietāle</i>
tonsilla, tonsill-ae, f.	tonsill-	<i>tonsillāris</i> , <i>tonsillāre</i>

Přípona *-āris*, *-āre* se používá v případě, že této příponě předchází slabika obsahující hlásku *l*.

Odvozování řeckých adjektiv příponou *-icus*, *-ica*, *-icum* a *-eus*, *-ea*, *-eum*

Řecká adjektiva s významem vztahu nebo příslušnosti se nejčastěji tvoří příponami *-icus*, *-ica*, *-icum* nebo *-eus*, *-ea*, *-eum*. I tyto přípony se připojují ke genitivnímu kmeni substantiva, od kterého se adjektivum odvozuje.

slovníkový tvar substantiva	kmen substantiva	odvozené adjektivum s významem příslušnosti/vztahu
hēpar, hēpat-is, n.	hēpat-	<i>hēpaticus</i> , <i>hēpatica</i> , <i>hēpaticum</i>
larynx, laryng-is, m.	laryng-	<i>laryngeus</i> , <i>laryngea</i> , <i>laryngeum</i>

SLOVNÍ ZÁSoba

abdūcēns, entis	odtahující, odtahovací
acūtus, a, um	prudký, akutní
anterior, ius	přední
articulus, ī, m.	kloub
ascendēns, entis	stoupající, vzestupný
biceps, bicipitis	dvojhlavý
biliāris, e	žlučový
brevis, e	krátký
bursa, ae, f.	váček, burza
carōtis, idis, f.	krkavice, krční tepna
cartilāgineus, a, um	chrupavčitý
cauda, ae, f.	ocas, ohon
cavus, a, um	dutý
centrālis, e	ústřední, centrální
columna, ae, f.	sloup
commūnis, e	společný, obecný
compositus, a, um	složený
curvātūra, ae, f.	zakřivení
cutāneus, a, um	kožní
cutis, is, f.	kůže
deltoīdeus, a, um	deltový (podobný řeckému písmenu D)
dēscendēns, entis	sestupující, sestupný
distālis, e	vzdálený (vzdálenější od trupu)
dysfūctiō, ōnis, f.	porušená funkce, porucha činnosti
encephalon, ī n.	mozek
ēthmoīdālis, e	čichový (patřící k čichové kosti)
extrēmitās, ātis, f.	končetina, konec
fluctuāns, antis	kolísavý, volný
frontālis, e	čelní
gastēr, gastris, f.	žaludek
gastricus, a, um	žaludeční
glūteus, a, um	hýžd'ový
hēpaticus, a, um	jaterní

hīlum, ī, n. (hīlus, ī, m.)	branka (místo vstupu a výstupu cév do/z orgánu)
īnferior, ius	dolní
innervātiō, iōnis, f.	inervace (zásobení nervovými vlákny, spojení s CNS pomocí periferních nervů)
īnertiō, iōnis, f.	úpon
intimus, a, um	vnitřní (<i>dosl.</i> nejnvnitřnější)
labium, īī, n.	ret
lacrimālis, e	slzní
laryngeus, a, um	hrtanový
laterālis, e	postranní, boční
lobulus, ī, m.	lalůček
lumbālis, e	bederní
major, majus	velký (<i>dosl.</i> větší)
malleolus, ī, m.	kotník
massētēr, ēris, m. (mūsculus)	žvýkač, sval žvýkací
maximus, a, um	velký (<i>dosl.</i> největší)
mediālis, e	střední (ležící směrem ke středové rovině)
metacarpālis, e	záprstní
minimus, a, um	malý (<i>dosl.</i> nejmenší)
minor, minus	malý (<i>dosl.</i> menší)
molāris, e	mlecí, molárový
mollis, e	měkký, jemný
mūsculāris, e	svalový
nāsālis, e	nosní
oblīquus, a, um	šikmý
occipitālis, e	týlní
oppōnēns, entis	opačný (stojící proti)
orīgō, orīginis, f.	1. původ; 2. začátek (svalu)
pectorālis, e	1. hrudní; 2. prsní (u svalů)
pelvīnus, a, um / pelvicus, a, um	pánevní
perforāns, antis	prostupující, pronikající, proděravující
permanēns, entis	stálý, trvalý
petrōsus, a, um	skalní
pharyngeus, a, um	hltanový

pleura, ae, f.	pohrudnice
posterior, ius	zadní
praemolāris, e	třenový, premolárový
prōminēns, entis	vyčnívající, vystupující
proximālis, e	blížejší (trupu)
pulmōnālis, e	plicní
quadriceps, quadricipitis	čtyřhlavý
recēns, recentis	čerstvý, svěží, nedávný
recurrēns, entis	zpětný, návratný
segmentum, ī, n.	úsek, část
serrātus, a, um (mūsculus)	pilovitý (sval)
simplex, simplicis	jednoduchý
spasmus, ī, m.	křeč
sphēnoīdālis, e	klínový
sternālis, e	hrudní
strūctūra, ae, f.	stavba, složení (např. tkáně)
subtendineus, a, um	podšlachový
superior, ius	horní
suprēmus, a, um	horní (<i>dosl.</i> nejhořejší)
sūra, ae, f.	lýtko
temporālis, e	spánkový
teres, etis	oblý, hladký
trapezius, a, um	lichoběžníkový, trapézový
triceps, tricipitis	trojhlavý
trochantēr, ēris, m.	chocholík (výrůstek na stehenní kosti)
trochantēricus, a, um	chocholíkový
tūber, eris, n.	hrbol
ulcus, eris, n.	vřed
venter, ventris, m.	1. břicho; 2. bříško (u svalů)

CVIČENÍ

1. Přeložte do češtiny následující anatomické termíny:

Columna vertebralis	_____
Vertebrae cervicales, vertebra prominens	_____
Articulatio simplex, composita	_____
Ossa membri superioris, inferioris	_____
Costae fluctuantes	_____
Tuberculum majus, minus, laterale, mediale	_____
Extremitas proximalis et distalis humeri	_____
Condylus lateralis et medialis femoris	_____
Trochanter major, minor	_____
Malleolus lateralis et medialis	_____
Fossa malleoli lateralis	_____
Crista occipitalis externa, interna	_____
Ala major et minor ossis sphenoidalis	_____
Dens molaris, premolaris, permanens	_____
Foramina palatina minora	_____
Incisura parietalis ossis temporalis	_____
Musculus biceps femoris	_____
Caput laterale et mediale musculi tricipitis surae	_____

Musculus abductor digiti minimi pedis	_____
Ligamentum teres hepatis	_____
Margo lateralis unguis	_____
Palatum molle	_____
Vesica biliaris	_____
Cavitas abdominalis	_____
Curvatura major, minor	_____
Lobus inferior, superior, medius pulmonis dextri	_____

Paries anterior gastris	_____
Pleura parietalis	_____
Tunica intima oesophagi	_____
Aorta ascendens, descendens, abdominalis	_____
Arteria carotis communis externa, interna	_____
Ostium venae cavae inferioris	_____

Venae cordis minimae _____
Medulla spinalis _____
Nervus laryngeus inferior, recurrens, superior _____
Nervus petrosus major, minor, profundus _____
Nucleus nervi abducentis _____

2. Přeložte do latiny následující anatomické termíny:

kost čichová, čelní, slzní, nosní, týlní, temenní, spánková

dolní, střední, horní, nejhořejší nosní skořepa

hrudní konec klíční kosti _____
čelní hrboly _____
velký patrový otvor _____
obratlové otvory _____
malík nohy _____
dvojhlavý a trojhavý sval paže _____
krátká hlava dvojhavého svalu paže _____
krátký sval odtahovač palce (ruky) _____
dlouhá hlava dvojhavého svalu stehna _____
dlouhý sval natahovač palce (nohy) _____
velký, střední, malý hýžd'ový sval _____
široký sval zad _____
nejdelší sval hlavy, krku, hrudníku _____
hřbetní záprstní vazy _____
oblý vaz dělohy _____
dolní a horní ret _____
svalová vrstva _____
vzestupný, sestupný tračník _____
ledvinová dřeň _____
slzní žláza _____
společná jaterní tepna _____
dolní, horní hrtanová tepna _____
vzestupná hltanová tepna _____
ústí (pl.) plicních žil _____

prostupující žíly

odtahovací nerv

hlavové nervy

3. Vytvořte gramaticky i významově správná spojení:

Arteria (pl.) – gastricus – brevis

Lobus – superior – pulmo – sinister

Systema – nervosus – centralis

Bursa – trochantericus – musculus – gluteus – maximus

Sulcus – tendo – musculus – flexor – hallux – longus

Foramen – ethmoidalis – anterior

Ligamentum – metacarpalis – transversus – profundus

Ligamentum – transversus – scapula – superior

Margo – frontalis – ala – major – os – sphenoidalis

Musculus – rectus – caput – posterior – major

Nucleus – dorsalis – nervus – vagus

Musculus – flexor – digitus – minimus – brevis – pes

Tunica – intimus – vas (pl.)

4. Následující substantiva a adjektiva přiřaďte do tabulky podle typu jejich skloňování:

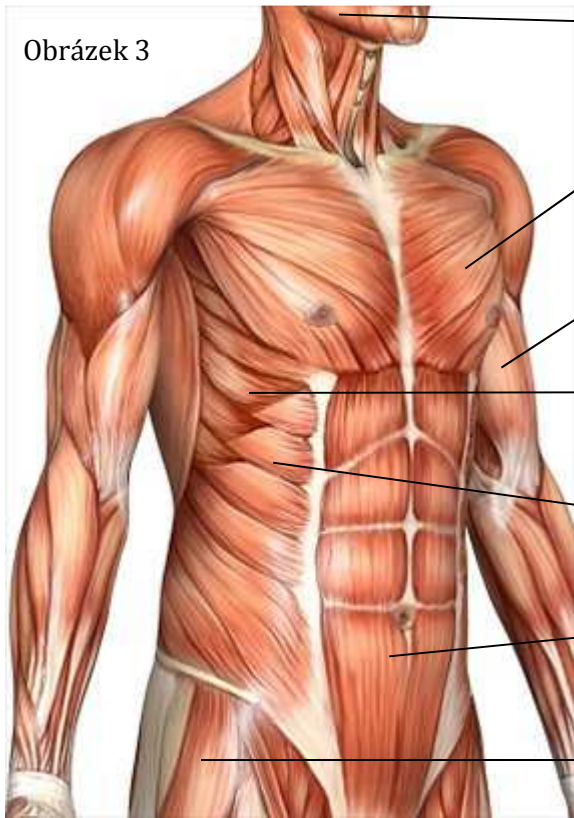
breve, muscularis, minus, encephalon, liber, maxima, innervatio, columna, venter, pelvina, anterior, minimum, superius, segmentum, intimus, raphe, simplex, obliquus, cutis, vulnus

<i>vena</i>	<i>systole</i>	<i>musculus</i>	<i>septum</i>
<i>pulmo</i>	<i>auris</i>	<i>corpus</i>	<i>rete</i>

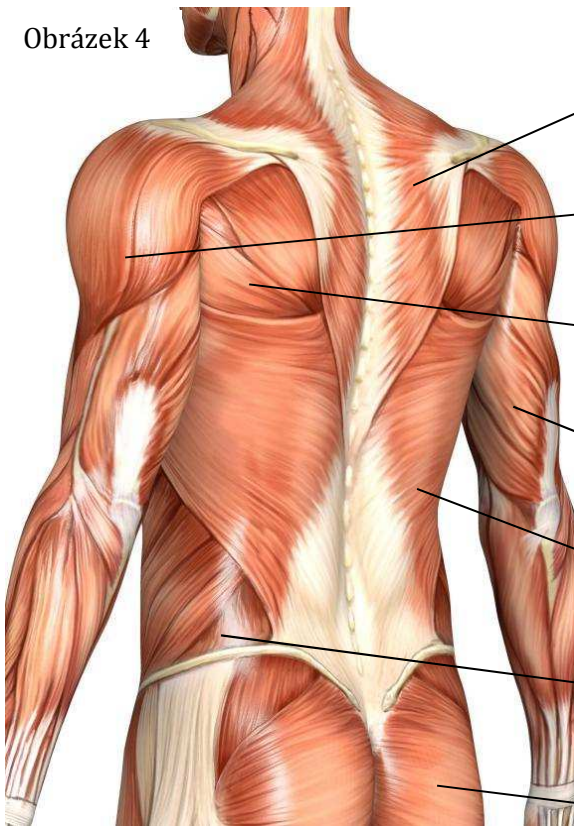
5. Přiřaďte k jednotlivým svalům na obrázku latinské názvy z rámečku:

m. rectus abdominis	m. gluteus medius
m. obliquus externus abdominis	m. pectoralis major
m. deltoideus	m. obliquus internus abdominis
m. triceps brachii	m. biceps brachii
m. latissimus dorsi	m. trapezius
m. masseter	m. gluteus maximus
m. serratus anterior	m. teres major

Obrázek 3



Obrázek 4



6. Spojte název svalu s předepsaným výrazem a spojení přeložte:

Laesio (musculus gluteus medius) _____

caput longum (musculus biceps brachii) _____

Ruptura (musculus deltoideus) _____

structura (musculus serratus anterior) _____

insertio (musculus masseter) _____

Dysfunctio (musculus obliquus externus abdominis) _____

fascia (musculus gluteus maximus) _____

hilum (musculus obliquus internus abdominis) _____

vagina (musculus rectus abdominis) _____

Spasmus (musculus pectoralis major) _____

bursa subtendinea (musculus triceps brachii) _____

innervatio (musculus teres major)

tendo (musculus latissimus dorsi)

origo (musculus trapezius)

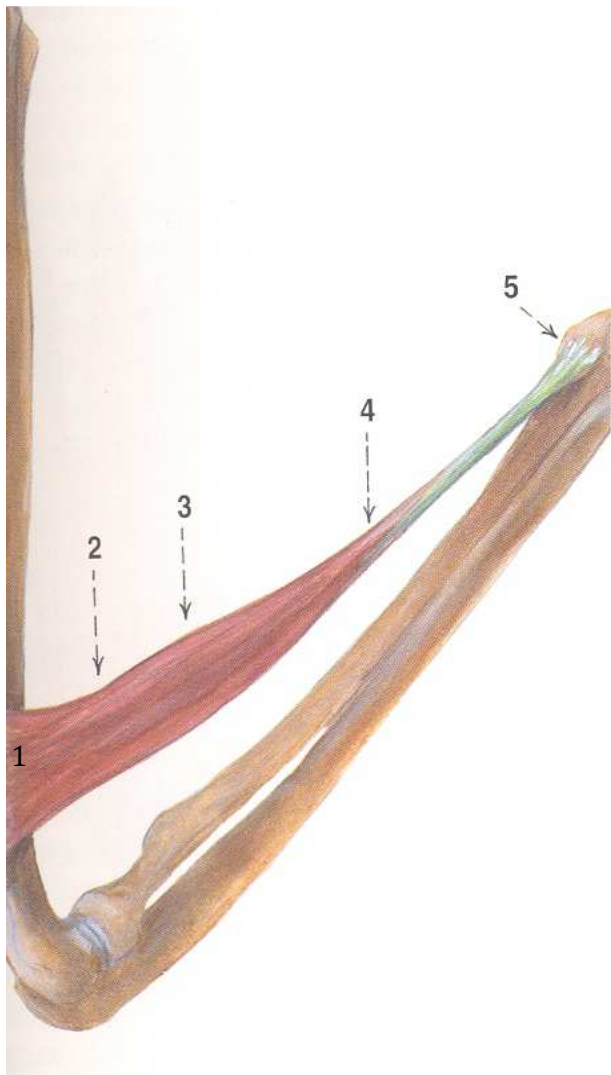
7. Prohlédněte si níže uvedený obrázek.

a) Ke každému číslu vedle obrázku doplňte název úseku svalu z rámečku:

b) Od názvů pod čísla 1–4 vytvořte adjektiva a odhadněte jejich význam (nemusí souviset se svalem nebo s jeho částí):

venter insertio cauda origo caput

Obrázek 5



1. _____

adj.: _____

překlad: _____

2. _____

adj.: _____

překlad: _____

3. _____

adj.: _____

překlad: _____

4. _____

adj.: _____

překlad: _____

5. _____

8. Odvozování adjektiv.

a) Utvořte adjektiva od následujících substantiv:

lumbus	_____	cranium	_____
palatum	_____	os	_____
abdomen	_____	musculus	_____
spina	_____	vertebra	_____
dorsum	_____	pelvis	_____
corpus	_____	latus	_____
uterus	_____	articulus	_____
cerebrum	_____	cutis	_____
basis	_____	cartilago	_____
frons	_____	ulna	_____

b) Přiřaďte některá výše vytvořená adjektiva k předepsaným substantivům, spojení přeložte a vytvořte genitiv singuláru:

	spojení:	překlad:	gen. sg.:
Vzor: <i>arteria (hepar)</i>	<i>arteria hepatica</i>	<i>jaterní tepna</i>	<i>arteriae hepaticae</i>
nucleus (basis)	_____	_____	_____
medulla (spina)	_____	_____	_____
palatum (os)	_____	_____	_____
regio (lumbus)	_____	_____	_____
tunica (musculus)	_____	_____	_____
pars (pelvis)	_____	_____	_____
columna (vertebra)	_____	_____	_____
cavitas (abdomen)	_____	_____	_____
rete (articulatio)	_____	_____	_____
m. flexor carpi (ulna)	_____	_____	_____

c) Přiřaďte některá výše vytvořená adjektiva k předepsaným substantivům, spojení přeložte a vytvořte nominativ plurálu:

	spojení:	překlad:	nom. pl.:
arteria (cerebrum)	_____	_____	_____
os (frons)	_____	_____	_____
nervus (cranium)	_____	_____	_____
tuba (uterus)	_____	_____	_____
ligamentum (dorsum)	_____	_____	_____
foramen (palatum)	_____	_____	_____
margo (latus)	_____	_____	_____
vena (cutis)	_____	_____	_____

9. Převeďte do opačného čísla:

hallux et pollex	_____
Laesio capitis	_____
articulationes simplices	_____
Fractura costae fluctuantis	_____
musculi glutei	_____
nervus cranialis	_____
ossa membrorum inferiorum	_____
ligamentum ruptum	_____
lobi superiores pulmonum	_____
digitus minimus membri inferioris	_____
bursae subtendineae musculorum	_____
margo lateralis unguis	_____

10. Uved'te logické protiklady k následujícím termínům (v protikladu mají být podtržená slova):

- musculi membrorum inferiorum _____
- margo lateralis unguis _____
- foramen palatinum majus _____
- pollex dexter _____
- musculus gluteus minimus _____
- palatum molle _____
- tunica externa arteriae _____
- colon ascendens _____
- articulatio composita _____
- musculus extensor hallucis longus _____
- arteria temporalis anterior _____
- malleolus lateralis (fibulae) _____

11. Podtržené tvary adjektiv vpište do náležitého sloupce tabulky a doplňte i jejich další stupně (rod zachovejte):

- | | |
|---|--|
| 1. musculus <u>latissimus</u> dorsi | 7. arteria recurrens tibialis <u>anterior</u> |
| 2. caput <u>breve</u> musculi bicipitis brachii | 8. bursa musculi bicipitis femoris <u>superior</u> |
| 3. musculus teres <u>major</u> | 9. musculus flexor hallucis <u>longus</u> |
| 4. musculus serratus <u>posterior inferior</u> | 10. tunica <u>intima</u> arteriae |
| 5. articulatio <u>simplex</u> | 11. musculus obliquus abdominis <u>externus</u> |
| 6. musculus gluteus <u>minimus</u> | |

	POZITIV	KOMPARATIV	SUPERLATIV
1.			
2.			
3.			
4.			
5.			
6.			
7.			
8.			
9.			
10.			
11.			

12. Doplňte tabulku tak, aby v každém řádku byl skloňován jeden výraz a v každém sloupci aby byl vždy jen jeden pád:

musculus flexor			
	articulationis compositae		
		partes distales	
			membrorum inferiorum
	ossis longi		

13. Do tabulky doplňte adjektiva v patřičném stupni:

POZITIV	KOMPARATIV	SUPERLATIV
pars magna	pars	pars
dolor	dolor acutior	dolor
os	os	os longissimum
digitus	digitus	digitus brevissimus
vulnus recens	vulnus	vulnus