

LEKCE 5

Gramatické penzum

- substantiva 4. a 5. deklinace: charakteristické znaky; skloňování (nominativ, genitiv singuláru a plurálu)
- latinská deminutiva
- odvozování adjektiv příponou *-īdeus, -īdea, -īdeum*
- nejběžnější latinské řadové číslovky

Lexikální okruh

- anatomické termíny

Cíle lekce

- vytvářet gramaticky správná spojení se substantivy 4. a 5. deklinace pro pojmenování anatomických struktur
- rozpoznat zdvojnáslená slova v anatomickém názvosloví
- odvodit význam u řeckých adjektiv s příponou *-īdeus, -īdea, -īdeum* (vyjádření podobnosti)
- znát latinské řadové číslovky užívané u anatomických termínů

Substantiva 4. deklinace

Charakteristické znaky:

- v genitivním tvaru jsou zakončena na **-ūs**
- tvar nominativu singuláru končí na **-us** nebo na **-ū**
- rody substantiv: maskulina a neutra (*genū, ūs, n.* a *cornū, ūs, n.*); výjimka ženského rodu *manus, ūs, f.*
- ze zakončení základního tvaru se většinou dá rozpoznat rod substantiva:
 - **-us** (maskulina, popř. feminina)
 - **-ū** (neutra)

Skloňování substantiv 4. deklinace

Vzor pro maskulina a feminina 4. deklinace: **prōcessus, ūs, m.**

	sg.	pl.
nom.	prōcess- us	prōcess- ūs
gen.	prōcess- ūs	prōcess- uum
akuz.	prōcess- um	prōcess- ūs
abl.	prōcess- ū	prōcess- ibus

Vzor pro neutra 4. deklinace: **genū, ūs, n.**

	sg.	pl.
nom.	gen- ū	gen- ua
gen.	gen- ūs	gen- uum
akuz.	gen- ū	gen- ua
abl.	gen- ū	gen- ibus

4. deklinace je pro svůj charakteristický znak samohlásky **-u-** v zakončení genitivu plurálu **-uum** označovaná jako *u-kmenová*.

Přehled zakončení nominativu sg./pl. a genitivu sg./pl. substantiv 4. deklinace

	sg.		pl.	
nom.	-us (M/F)	-ū (N)	-ūs (M/F)	-ua (N)
gen.	-ūs		-uum	

Substantiva 4. deklinace ve spojení s adjektivy

Příklady skloňování substantiva 4. deklinace ve spojení s adjektivem 1. a 2. deklinace

M	sg.	pl.
nom.	prōcessus trānsvers us	prōcessūs trānsvers ī
gen.	prōcessūs trānsvers ī	prōcessuum trānsvers ōrum

N	sg.	pl.
nom.	cornū coccŷge um	cornua coccŷge a
gen.	cornūs coccŷge ī	cornuum coccŷge ōrum

Příklady skloňování substantiva 4. deklinace ve spojení s adjektivem 3. deklinace

M	sg.	pl.
nom.	prōcessus temporāl is	prōcessūs temporāl ēs
gen.	prōcessūs temporāl is	prōcessuum temporāl ium

N	sg.	pl.
nom.	cornū sacrāl e	cornua sacrāl ia
gen.	cornūs sacrāl is	cornuum sacrāl ium

Substantiva 5. deklinace

Charakteristické znaky:

- v genitivním tvaru jsou zakončena na **-ēī/-eī**
- tvar nominativu singuláru končí vždy na **-ēs**
- rody substantiv: feminina; výjimka mužského rodu *diēs, ēī, m.*

Skloňování substantiv 5. deklinace

Vzor pro substantiva 5. deklinace: **faciēs, ēī, f.**

	sg.	pl.
nom.	faci- ēs	faci- ēs
gen.	faci- ēī	faci- ērum
akuz.	faci- em	faci- ēs
abl.	faci- ē	faci- ēbus

5. deklinace je pro svůj charakteristický znak samohlásky **-ē-** v zakončení genitivu plurálu **-ērum** označovaná jako *ē-kmenová*.

Přehled zakončení nominativu sg./pl. a genitivu sg./pl. substantiv 5. deklinace

	sg.	pl.
nom.	-ēs	-ēs
gen.	-ēī/-eī	-ērum

Substantiva 5. deklinace ve spojení s adjektivy

Příklady skloňování substantiva 5. deklinace ve spojení s adjektivem 1. a 2. deklinace

F	sg.	pl.
nom.	faciēs externa a	faciēs externa e
gen.	faciēī externa e	faciērum externa rum

Příklady skloňování substantiva 5. deklinace ve spojení s adjektivem 3. deklinace

F	sg.	pl.
nom.	faciēs laterā lis	faciēs laterāl ēs
gen.	faciēī laterā lis	faciērum laterāl ium

Latinská deminutiva

Latinské zdobněliny se obvykle vytvářejí od slovního základu připojením jedné z typických přípon:

- **-olus, a, um** *artēria* („tepna“) → *artēriola* („tepénka“)
- **-(c)ulus, a, um** *dēns* („zub“) → *denticulus* („zoubek“)
- **-ellus, a, um** *cerebrum* („mozek“) → *cerebellum* („mozeček“)

Rod odvozeného substantiva zůstává zachován. Latinská deminutiva jsou vždy substantivy 1. nebo 2. deklinace.

Řecká adjektiva s příponou *-īdeus, -īdea, -īdeum*

Pomocí řecké přípony *-īdeus, -īdea, -īdeum* se zpravidla vyjadřuje podobnost tvaru, např.

- *sūtūra lambdoīdea* „šev tvarem podobný řeckému písmenu Λ “
- *mūsculus deltoīdeus* „sval tvarem podobný řeckému písmenu Δ “
- *cōlon sigmoīdeum* „tračník tvarem podobný řeckému písmenu ζ “
- *os hyoīdeum* „kost tvarem podobná řeckému písmenu υ “

V anatomické nomenklatuře je velmi časté spojení takto odvozeného řeckého adjektiva se substantivem *prōcessus*, např.

- *prōcessus coracoīdeus* zobcovitý výběžek (lopatky)
- *prōcessus corōnoīdeus* věnčitý výběžek (dolní čelisti)
- *prōcessus pterygoīdeus* křídlovitý výběžek (klínové kosti)
- *prōcessus xiphoīdeus* mečovitý výběžek (hrudní kosti)

Latinské řadové číslovky v anatomickém názvosloví

Z celé škály latinských číslovek se u anatomických termínů užívají jen číslovky řadové, nejčastěji ty, které vyjadřují pořadí 1. – 12.:

- 1. *prīmus, a, um* první
- 2. *secundus, a, um* druhý, á, é
- 3. *tertius, a, um* třetí
- 4. *quārtus, a, um* čtvrtý, á, é
- 5. *quīntus, a, um* pátý, á, é
- 6. *sextus, a, um* šestý, á, é
- 7. *septimus, a, um* sedmý, á, é
- 8. *octāvus, a, um* osmý, á, é
- 9. *nōnus, a, um* devátý, á, é
- 10. *decimus, a, um* desátý, á, é
- 11. *ūndecimus, a, um* jedenáctý, á, é
- 12. *duodecimus, a, um* dvanáctý, á, é

Řadové číslovky se skloňují jako adjektiva 1. a 2. deklinace, např. *digitus quīntus*, gen. sg. *digitī quīntī*; *vertebra septīma*, gen. sg. *vertebrae septīmae*; *os tertium*, gen. sg. *ossis tertīi*.

SLOVNÍ ZÁSoba

abdōminālis, e	břišní
acūsticus, a, um	sluchový
aditus, ūs, m.	vchod, vstup
antebrachiālis, e	předloketní
anulāris, e	prstencový, kruhový
digitus anulāris	prsteníček
aorticus, a, um	srdečnicový
apparātus, ūs, m.	soustava, ústrojí
arcus, ūs, m.	oblouk
articulāris, e	kloubní
audītus, ūs, m.	sluch
auriculāris, e	ušní, boltcový
brachiālis, e	pažní
carōticus, a, um	krkavicový (vztahující se ke krkavici)
cervicālis, e	krční, hrdelní, šíjový
condylāris, e	kondylární (patřící ke kloubnímu výběžku)

prōcessus condylāris
cornū, ūs, n.
costālis, e
prōcessūs costālēs

cubitālis, e
dēcubitus, ūs, m.
dentālis, e
diaphragmaticus, a, um
digitālis, e
dorsālis, e
ductus, ūs, m.
exitus, ūs, m.
faciālis, e
faciēs, ēī, f.
femorālis, e
genū, ūs, n.
glūteālis, e / glūteus, a, um
gustus, ūs, m.
hiātus, ūs, m.
homō, minis, m.
hyoīdeum, ī, n.
index, indicis, m.
intercostālis, e
lētālis, e
mandibulāris, e
manus, ūs, f.
maxillāris, e
meātus, ūs, m.
meātus acūsticus
nervōsus, a, um
olfactōrius, a, um
olfactus, ūs, m.
orbita, ae, f.
orbitālis, e
ossiculum, ī, n.
palmāris, e
phalanx, ngis, f.
pleurālis, e
plexus, ūs, m.
popliteus, a, um
prōcessus, ūs, m.
recessus, ūs, m.
sacrālis, e
sensus, ūs, m.
sigmoīdeus, a, um
sinus, ūs, m.
sive (seu)
spīnālis, e
styloīdeus, a, um
sublinguālis, e
superficiālis, e
tāctus, ūs, m.
tractus, ūs, m.

výběžek ramene dolní čelisti
roh
žeberní, žebrovitý
příčné výběžky bederních obratlů (redukována žebra)
loketní
proleženina
zubní
brániční (vztahující se k bránici)
prstový
1. hřbetní; 2. zadní
kanál, vývod
1. východ; 2. smrt, odchod
obličejový
1. plocha; 2. obličej
stehenní
koleno
hýžd'ový
chuť
otvor
člověk
jazylka
1. ukazováček; 2. ukazatel; 3. seznam
mezižeburní
smrtný, smrtící
dolnočelistní
ruka
hornočelistní
chodba, průchod
zvukovod
nervový
čichový
čich
očnice
očnicový
kůstka
dlaňový
článek prstu
pohrudniční
pletenec, pleteň
zákolenní
výběžek
záhyb
křížový
smysl
esovitý
1. rozšíření; 2. splav; 3. dutina
nebo, neboli
1. hřbetní; 2. míšní; 3. páteřní
bodcovitý
podjazykový
povrchový
hmat
dráha, trakt

trigeminus, a, um
vīsus, ūs, m.
zygomaticus, a, um

1. trojitý, trojnásobný; 2. trojklaný
zrak
lícní

CVIČENÍ

1. Přeložte do češtiny následující anatomické termíny:

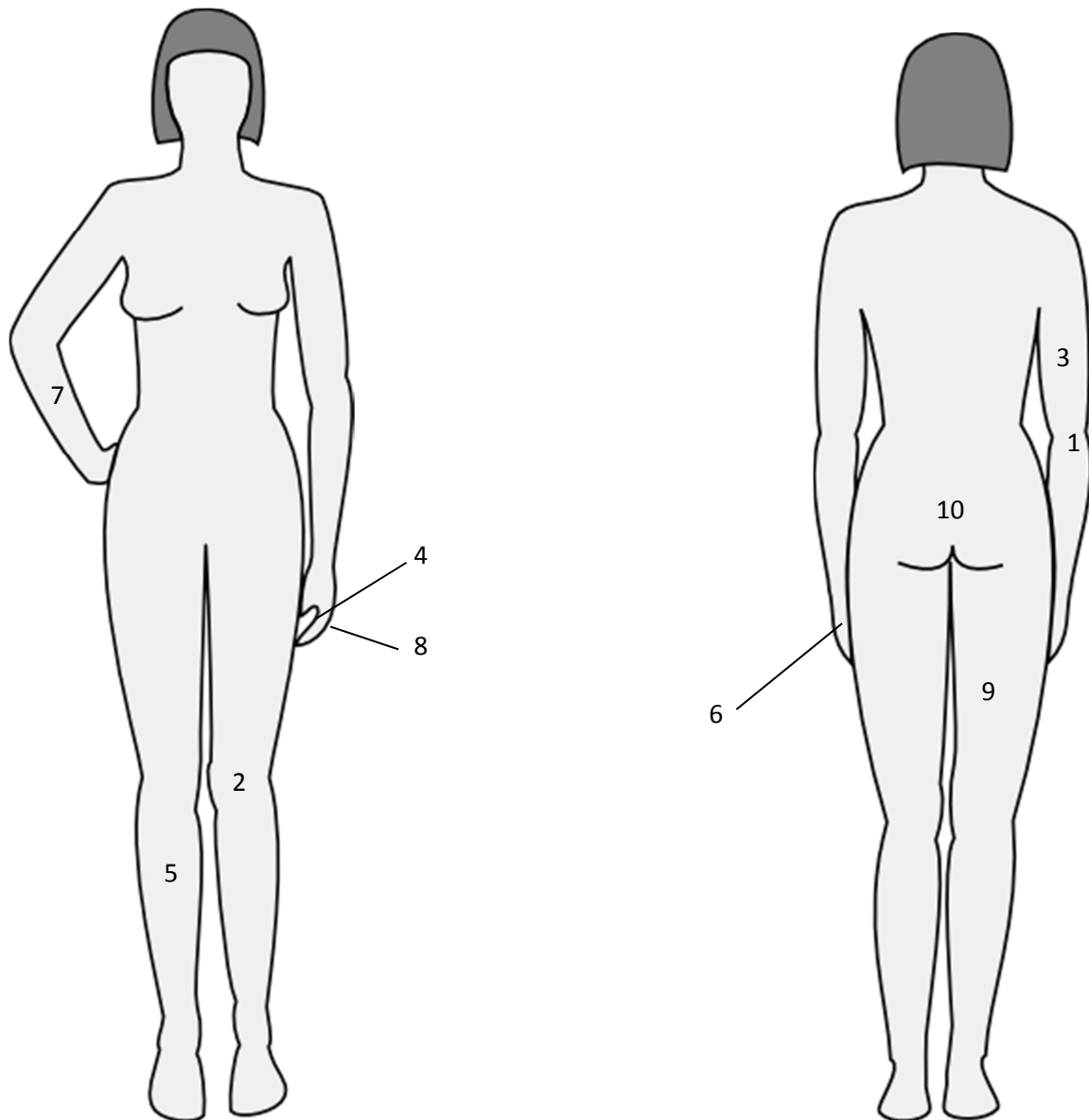
Arcus dentalis mandibularis et maxillaris	_____
Articulatio genus	_____
Cornu coccygeum	_____
Cornua majora et minora ossis hyoidei	_____
Digitus minimus manus	_____
Facies articularis tuberculi costae	_____
Fascia dorsalis manus	_____
Processus medialis tuberis calcanei	_____
Processus styloideus ulnae	_____
Sinus frontalis	_____
Aditus laryngis	_____
Apparatus lacrimalis	_____
Cartilago meatus acustici	_____
Ductus sublinguales minores	_____
Facies diaphragmatica hepatis	_____
Musculus sphincter ductus biliaris	_____
Sensus hominum: auditus, gustus, visus, olfactus, tactus	_____
Organa sensuum	_____
Ossicula auditus	_____
Recessus pleurales	_____
Ventriculus tertius et quartus	_____
Arcus venosus palmaris superficialis	_____
Plexus venosus caroticus internus	_____
Rete articulare genus	_____
Sinus aortae	_____
Valvula sinus coronarii	_____
Hiatus canalis nervi petrosi majoris	_____
Plexus nervorum spinalium	_____
Tractus opticus	_____

2. Přeložte do latiny:

Vchod očníce	_____
Lícni oblouk	_____
Klouby ruky	_____
Čelní roh	_____
Rohy křížové kosti	_____
První, druhý, třetí, čtvrtý, pátý prst ruky	_____
Kloubní plocha žeberní hlavice	_____
Hýžd'ová plocha kyčelní kosti	_____
Levé koleno	_____
Otvor kosti křížové	_____
Sval odtahovač malíku ruky	_____
Boční výběžek patního hrbolu	_____
Velký podjazykový vývod	_____
Zevní a vnitřní zvukovod	_____
Příčná tepna obličeje	_____
Povrchová spánková tepna	_____
Hřbetní žilní síť ruky	_____
Pažní (nervová) pleteň	_____
Větev zrakové dráhy	_____
Pravý, levý mízovod	_____
Přepážka klínové dutiny	_____
Splav dutých žil	_____
Čichová dráha	_____
Hluboké žíly obličeje	_____

3. Přiřaďte čísla z obrázku k latinským názvům z rámečku:

Obrázek 6



___ regio/facies brachialis posterior

___ facies digitales dorsales

___ dorsum manus

___ regio/facies cruralis anterior

___ regio genus anterior

___ regio/facies femoralis posterior

___ facies digitales palmares/ventrales

___ regio/facies antebrachialis anterior

___ cornu coccygeum

___ regio/facies cubitalis posterior

4. Doplňte latinské termíny k českým ekvivalentům (využijte slovíčka v rámečku, slova mohou být použita vícekrát):

_____	palec ruky
_____	dlaň ruky
_____	chodidlo, ploska nohy
_____	jáma zákolenní
_____	hřbet nohy
_____	hřbet ruky
_____	palec nohy
_____	malíček ruky
_____	hýžd'ová rýha
_____	loketní jáma

cubitalis palma fossa glutealis manus sulcus digitus pes
dorsum hallux pollex planta minimus hallux popliteus

5. Z řady substantiv vyřad'te dvě, která mezi ostatní gramaticky nepatří:

- a) cubitus, manus, digitus, isthmus, sulcus, lumbus, tonus, hiatus, truncus, carpus
- b) olecranorum, oculorum, nervorum, levatorum, membrorum, digitorum, labiorum, ligamentorum, musculorum, pectorum
- c) cochlearia, vulnera, cornua, capita, inguina, tubera, genua, corpora, femora, retia, ilia
- d) facierum, trochanterum, vulnerum, dierum, laterum, sphincterum, ulcerum, masseterum

6. Logicky spojte substantiva s adjektivy, přeložte a uveďte genitiv singuláru:

- | | |
|--------------|------------------------|
| 1. decubitus | letalis, e |
| 2. genu | cranialis |
| 3. processus | diaphragmaticus, a, um |
| 4. facies | profundus, a, um |
| 5. nervus | humanus, a, um |
| 6. corpus | dexter, tra, trum |
| 7. exitus | condylāris, e |

Nom. sg.

Gen. sg.

1. _____

Překlad: _____

2. _____

3. _____

4. _____

5. _____

6. _____

7. _____

7. Převeďte do plurálu:

phalanx media manus	_____
articulatio genus	_____
ramus nervi cranialis	_____
tractus nervosus	_____
organum sensus	_____
Laesio faciei digitalis dorsalis	_____

8. Přeložte následující zdrobněliny a uveďte, od kterých slov jsou odvozeny (napište je i s koncovkou gen. sg. a rodem):

Vzor: venula	žilka	vena, ae, f.
canaliculus	_____	_____
capitulum	_____	_____
arteriola	_____	_____
ossiculum	_____	_____
cuticula	_____	_____
cerebellum	_____	_____
lobulus	_____	_____
corpusculum	_____	_____

9. Vytvořte z řady slov jeden víceslovný termín připojením náležitých koncovek (pořadí slov neměňte):

digitus (pl.) – manus – dexter

facies – gluteus – os – ilia

Fractura – complicatus – costa – quintus


Dolor – acutus – dorsum – et – brachium – sinister

foramen (pl.) – cartilago – meatus – acusticus – externus

Laesio – caput – superficialis – musculus – flexor – pollex – brevis

10 a) Doplňte z tabulky označení prstů ruky:

digitus primus = _____
digitus secundus = _____
digitus tertius = _____
digitus quartus = _____
digitus quintus = _____



10. b) přeložte termíny (název prstu přeložte vždy oběma způsoby):

vzdálený článek prostředníčku pravé ruky

zhmoždění malíčku levé nohy

klouby prsteníčku

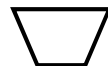palce rukou

nehet ukazováčku levé ruky

11. Adjektiva ze slovních spojení přiřaďte k příslušným tvarům a přeložte je:

os cuboideum musculus deltoideus articulatio sphaeroidea
os trapezoideum articulatio ellipsoidea ossa sesamoidea
tuberculum conoideum musculus rhomboideus os hyoideum

cuboideus, a, um



krychlovitý

12. Doplňte koncovky a nahrad'te číslice řadovými číslovkami; každé spojení přeložte:

vertebra cervical__ _____ [IV]

articulatio cost__ _____ [I]

os metacarpal__ _____ [III]

arteria intercostal__ posteri__ _____ [II]

nervus cranial__ _____ [V] (sive nervus trigemin__)
