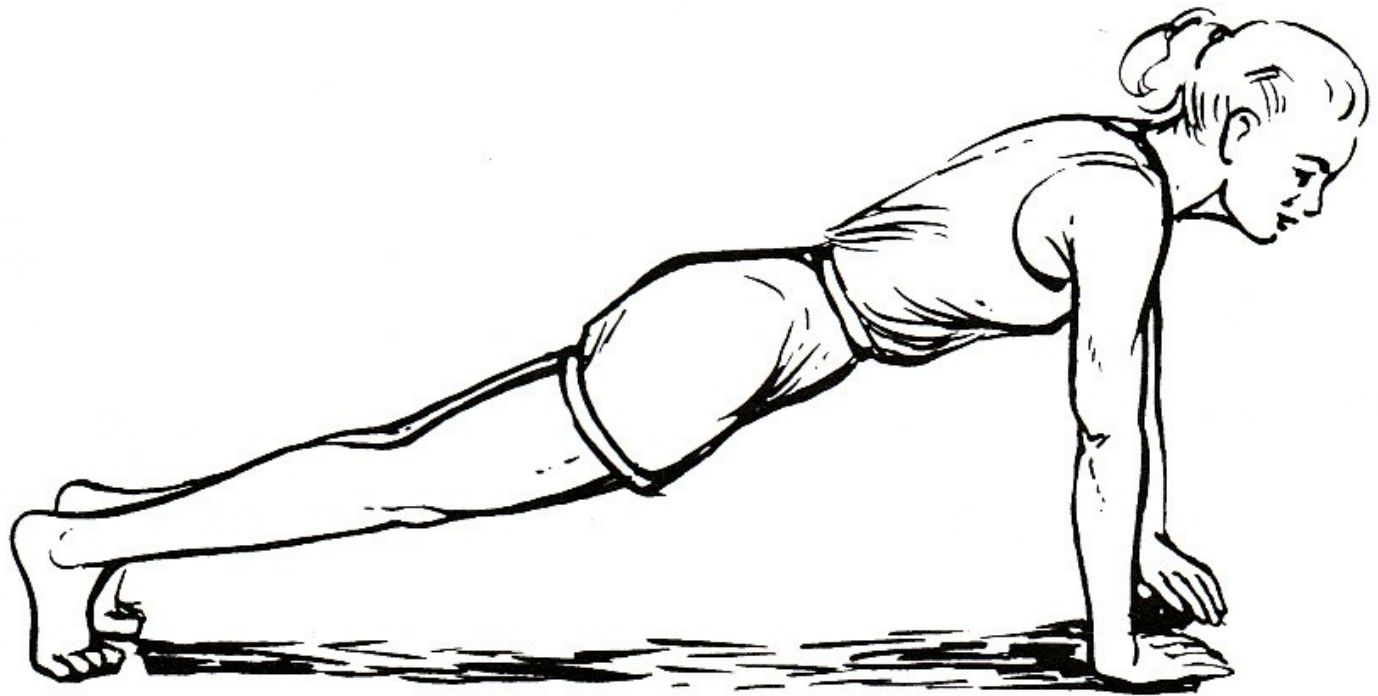


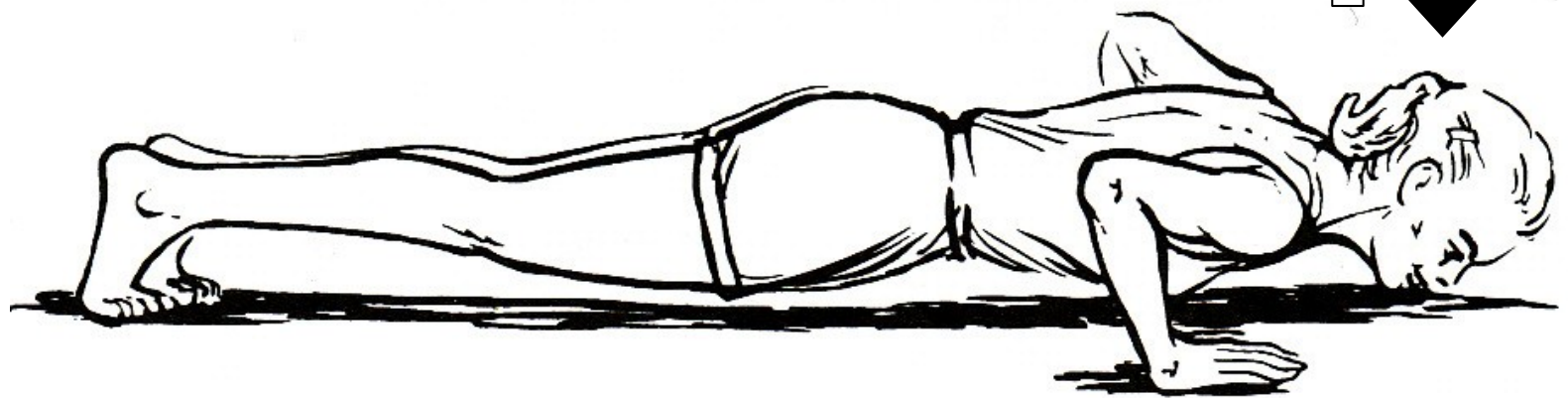
KLIK

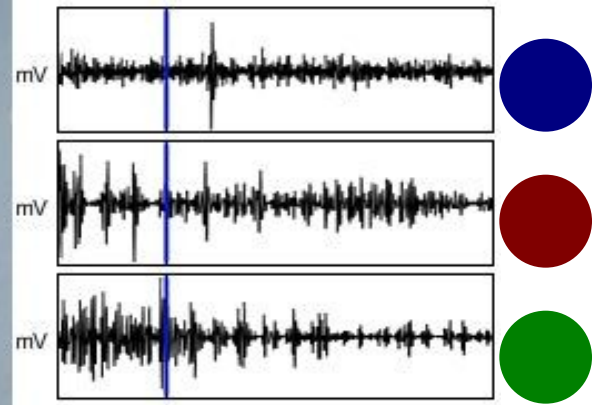
Kineziologická analýza





1 ↓ ↑ 2





m. erector spinae

m. pectoralis major

**m. deltoideus
(pars clavicularis)**

FÁZE: klik

KLOUB/ČÁST TĚLA	POHYB V KLOUBU	POHYBUJÍCÍ SE SEGMENT	ROVINA	IMPULS POHYBU	AGONISTÉ	KONTRAKCE
rameno	horizontální abdukce	trup	horizontální	gravitace	<i>m. pectoralis major</i>	excentrická
					<i>m. deltoideus (pars clavicularis)</i>	
					<i>m. coracobrachialis</i>	
lopatka	retrakce	lopatka	horizontální	gravitace	<i>m. serratus anterior</i>	excentrická
					<i>m. pectoralis minor</i>	
loket	flexe	paže	sagitální	gravitace	<i>m. triceps brachii</i>	excentrická
					<i>m. anconeus</i>	
zápěstí	dorzální flexe	předloktí	sagitální	gravitace	<i>m. flexor carpi ulnaris et radialis</i>	izometrická
					<i>m. palmaris longus</i>	

FÁZE: návrat do výchozí pozice

KLOUB/ČÁST TĚLA	POHYB V KLOUBU	POHYBUJÍCÍ SE SEGMENT	ROVINA	IMPULS POHYBU	AGONISTÉ	KONTRAKCE
rameno	horizontální addukce	trup	horizontální	svaly	<i>m. pectoralis major</i>	koncentrická
					<i>m. deltoideus (pars clavicularis)</i>	
					<i>m. coracobrachialis</i>	
lopatka	protrakce	lopatka	horizontální	svaly	<i>m. serratus anterior</i>	koncentrická
					<i>m. pectoralis minor</i>	
loket	extenze	paže	sagitální	svaly	<i>m. triceps brachii</i>	koncentrická
					<i>m. anconeus</i>	
zápěstí	dorzální flexe	předloktí	sagitální	svaly	<i>m. flexor carpi ulnaris et radialis</i>	izometrická
					<i>m. palmaris longus</i>	

