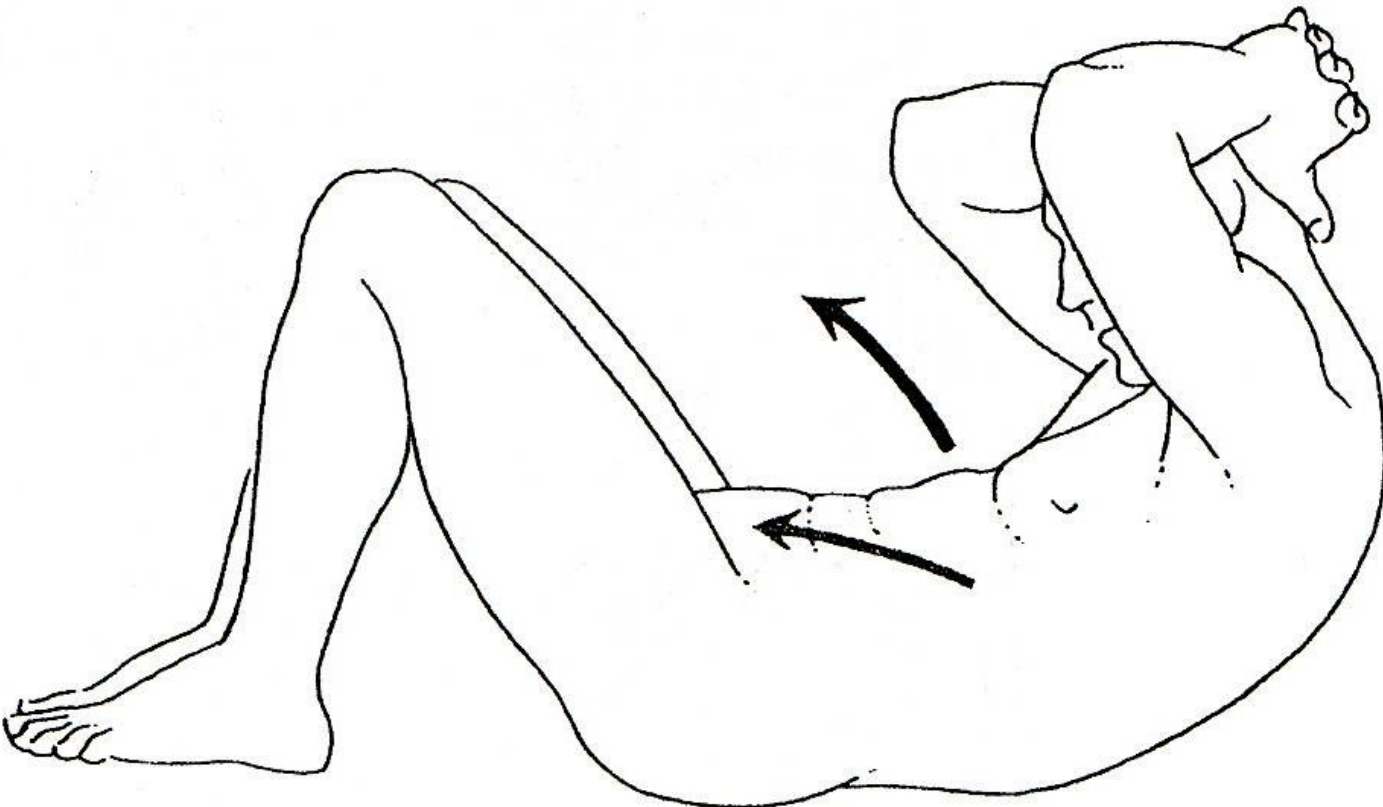
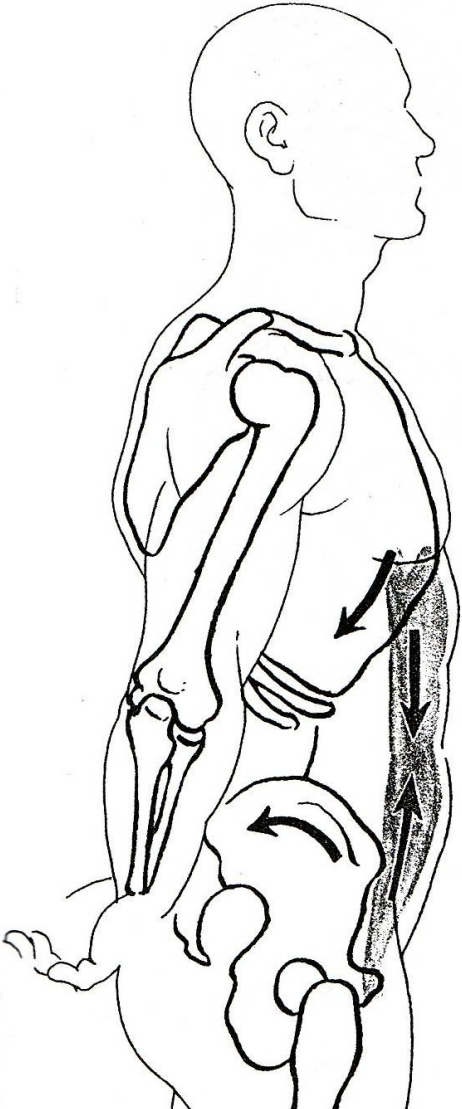
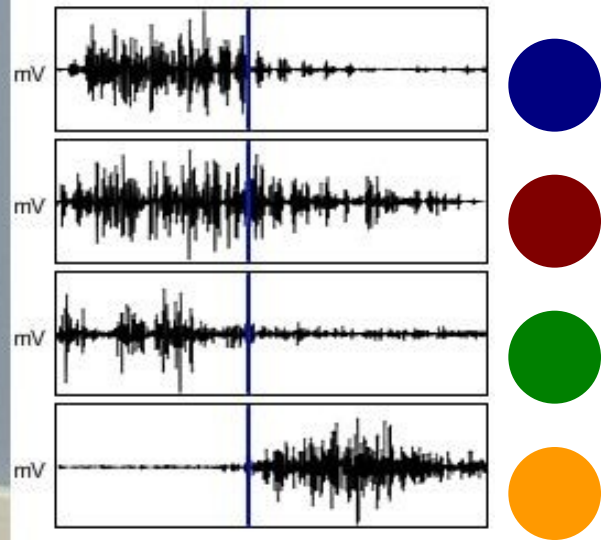


SED-LEH

Kineziologická analýza





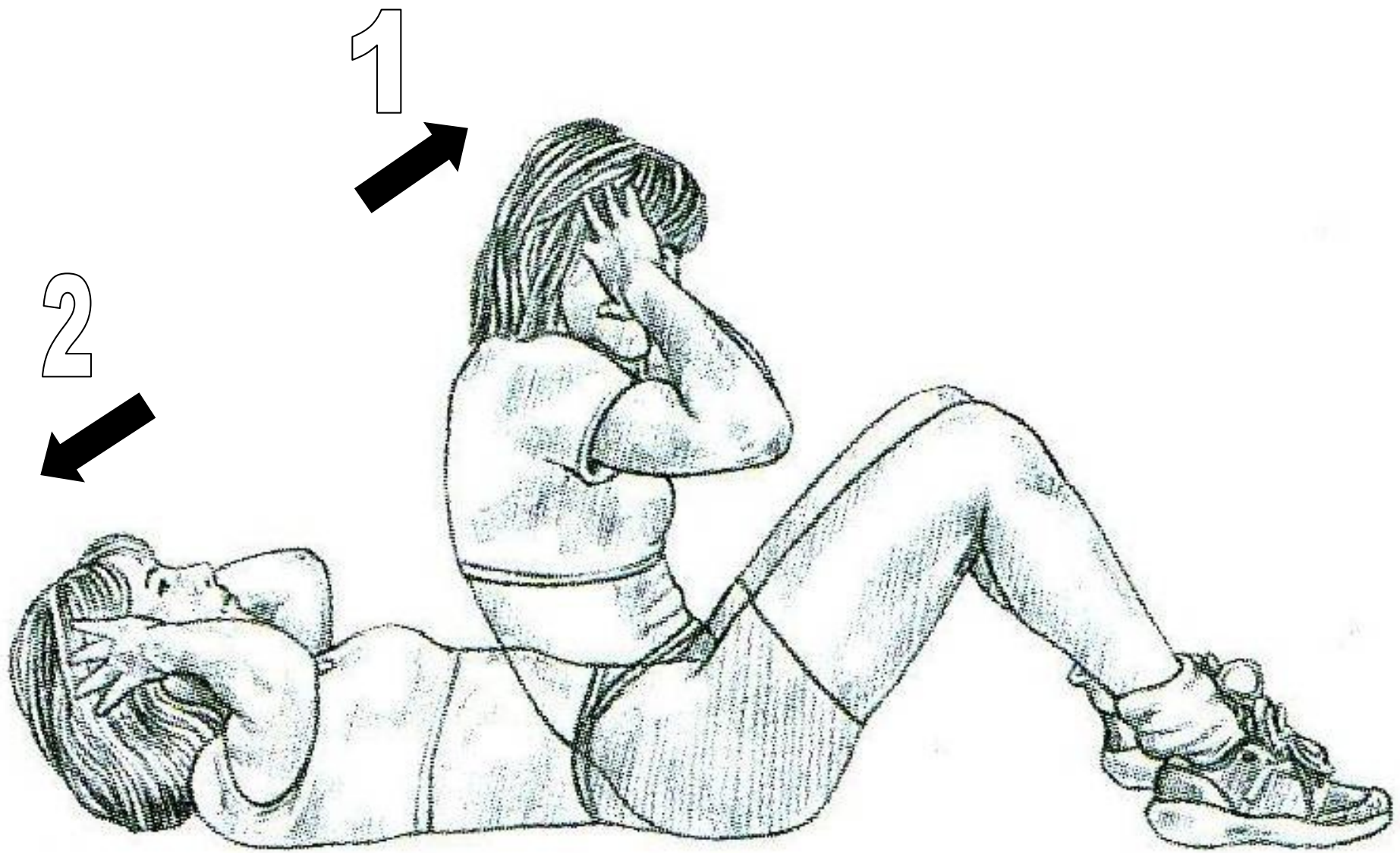


m. sternocleidomastoideus

m. rectus abdominis

m. rectus femoris

m. sartorius



FÁZE: zdvih ramen a trupu směrem ke stehnům

KLOUB/ČÁST TĚLA	POHYB V KLOUBU	POHYBUJÍCÍ SE SEGMENT	ROVINA	IMPULS POHYBU	AGONISTÉ	KONTRAKCE
krční páteř	flexe	hlava a krk	sagitální	svaly	m. sternocleidomastoideus	koncentrická
					<i>mm. scalenii</i>	
hrudní a bederní páteř	flexe	trup	sagitální	svaly	m. rectus abdominis	koncentrická
					<i>m. obliquus externus abdominis</i>	
					<i>m. obliquus internus abdominis</i>	
kyčel	flexe	trup	sagitální	svaly	<i>m. iliopsoas</i>	koncentrická
					m. rectus femoris	
					m. sartorius	

FÁZE: návrat trupu na podložku

KLOUB/ČÁST TĚLA	POHYB V KLOUBU	POHYBUJÍCÍ SE SEGMENT	ROVINA	IMPULS POHYBU	AGONISTÉ	KONTRAKCE
krční páteř	extenze	hlava a krk	sagitální	gravitace	<i>m. sternocleidomastoideus</i>	excentrická
					<i>mm. scalenii</i>	
hrudní a bederní páteř	extenze	trup	sagitální	gravitace	<i>m. rectus abdominis</i>	excentrická
					<i>m. obliquus externus abdominis</i>	
					<i>m. obliquus internus abdominis</i>	
kyčel	extenze	trup	sagitální	gravitace	<i>m. iliopsoas</i>	excentrická
					<i>m. rectus femoris</i>	
					<i>m. sartorius</i>	

