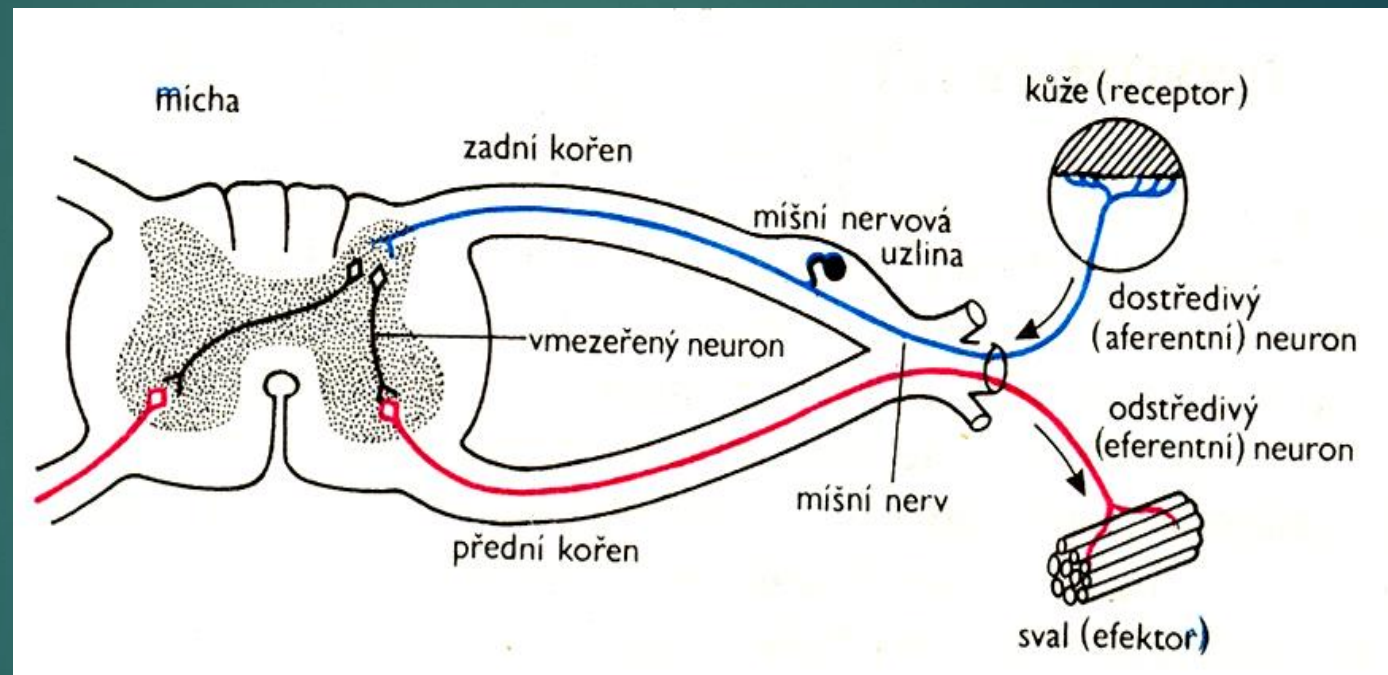


Neurofyziologie a pohybový systém 5.seminář

MUDR. KATEŘINA KAPOUNKOVÁ

REFLOXOLOGIE

- ▶ **Mimovolní odpověď organismu vyvolaná podrážděním receptorů**
- ▶ **Reflexní oblouk**



Podráždění receptoru – vedeno přímo nebo nepřímo (vložené interneurony) k motoneuronům (mícha, mozkový kmen) – změna aktivity motorických neuronů a odpovídajících svalových vláken

- 
- ▶ Jednotlivé reflexy mají přesně definované **reflexní oblouky** (dráhu, centrum)
 - ▶ Podle charakteru odpovědi – **topicky diagnostikovat poškození**

Při vyšetřování reflexů sledujeme

▶ **Vybavitelnost reflexu**

V určitém malém procentu může některý reflex chybět i u zdravého jedince

▶ **Kvantitativní změny odpovědi**

Zeslabení – **hyporeflexie**

Zesílení – **hyperreflexie**

Rozšíření reflexogenní zóny (zvětšení plochy odkud lze reflex vyvolat)

▶ **Kvalitativní změny odpovědi**

Na stejný podnět dostaneme odpověď jiného druhu než normálně (kyvadlový reflex)

Některé reflexy
vybavitelné jen v
určitém období
ontogeneze
(jinak patologie)

Nutné vždy srovnat pravou a levou stranu !!!!!
Jednostranné změny jsou závažnější než oboustranné !!!!

Postup při vyšetřování

- ▶ U většiny reflexů vybavitelné **úderem kladívka** v místě receptorů
- ▶ Úder kladívka **přiměřený** (vyzkoušet na stole)
 - silný – bolest
 - slabý – nemusí podráždit receptor

dostatečně silný, rychlý a přesný

- ▶ Reflex nevybavíme – **zesilovací manévr** (zvýšené napětí antagonistů)
 - vyšetřovaný zaklesne ruce do sebe a snaží se je usilovně roztáhnout
 - odvedení pozornosti (odečítání od 100)

Reflexy proprioceptivní (myotatické, napínací)

▶ **Maseterový reflex**

n.mandibularis (V) – Varolův most – n.mandibularis

▶ **Nasopalpebrální reflex**

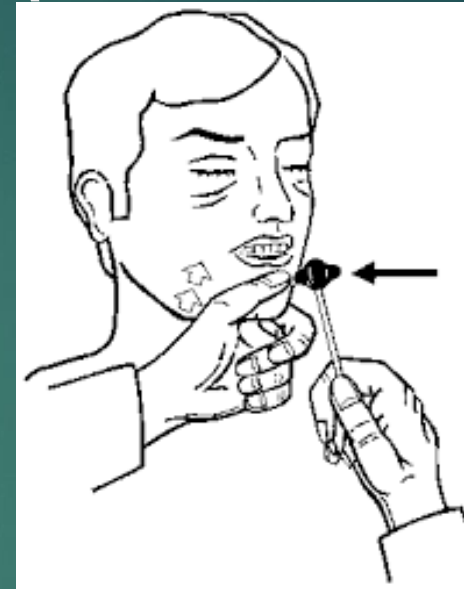V - Varolův most - VII

▶ **Bicipitální reflex**

n.musculocutaneus – C5- n.musculocutaneus

▶ **Tricipitální reflex**

n.radialis – C7- n.radialis



Horní končetiny (HK) - reflexy

• *Rr. šlachové a okosticové:*

• **r. bicipitový (C5)**

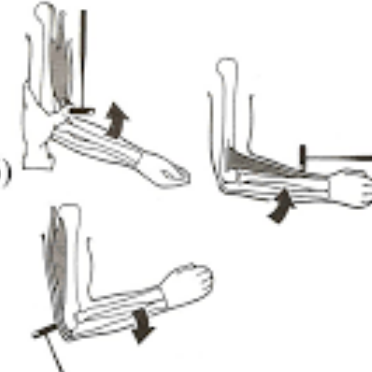
• **r. styloradiální (C5,6)**

• **r. tricipitový (C7)**

• **r. flexorů prstů (C8)**

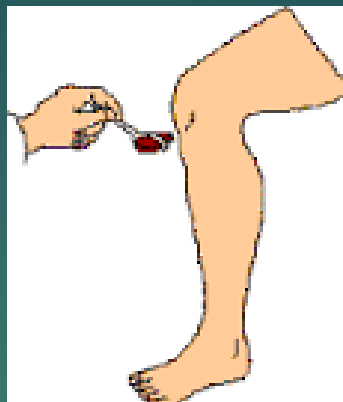
• **r. pronační (C6)**

• **fenomén horního předloktí (C5-7)**



▶ Patelární reflex

n.femoralis – L2-L4 – n.femoralis



▶ Reflex Achillovy šlachy

n.tibialis – L5-S2- n.tibialis

Dolní končetiny (DK) - reflexy

- r. patelární (L2-L4)
- r. šlachy Achillovy (L5-S2)
- r. medioplantární (L5-S2)

Three line drawings illustrating reflex tests. The top drawing shows a hand tapping the patellar tendon. The middle drawing shows a hand tapping the Achilles tendon. The bottom drawing shows a hand tapping the medial plantar surface of the foot.Two line drawings illustrating reflex tests. The top drawing shows a hand tapping the patellar tendon. The bottom drawing shows a hand tapping the Achilles tendon.

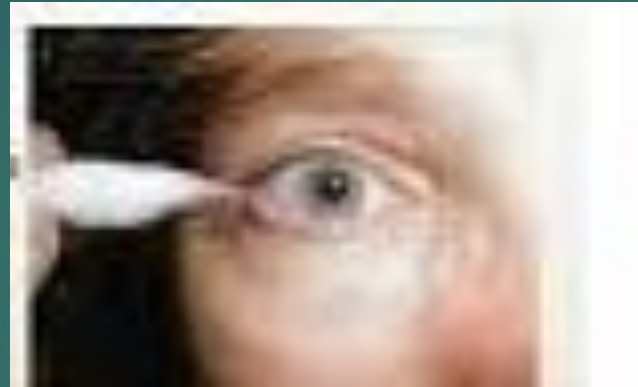– vyšetření patelárního reflexu; B – vyšetření reflexu Achillovy šlachy

AMBLER, Zdeněk. Základy neurologie. . Praha : Galén, 2011. 351 s. ISBN 978-80-7262-707-3.

Reflexy exteroceptivní (kožní, slizniční)

- ▶ Korneální reflex

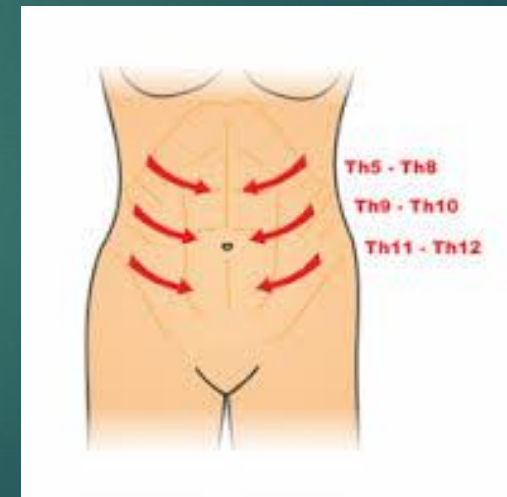
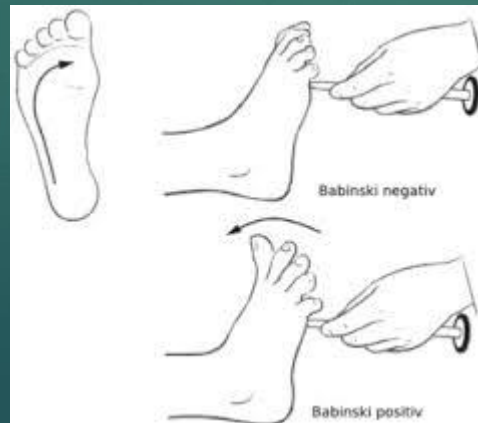
V - Varolův most - VII



- ▶ Reflex patrový

- ▶ Reflex epigastrický, mesogastrický, hypogastrický

- ▶ Babinského reflex



Reflexy smyslové

- ▶ Zornicové reakce (mióza, mydriáza)
na světlo – přímá, nepřímá reakce

mióza

na konvergenci

miózac

na bolest: štípnutí do kůže

mydriáza

Pyramidové jevy

Dělí se na :

- ▶ iritační (spastické)
- ▶ zánikové (paretické)

Spastické

= extenzní reakce vyvolané specifickým podnětem

HKK

Justerův příznak :

tahem špendlíku po antithenaru směrem k 5. metakarpo-falangeálnímu skloubení a odtud dále směrem k 2. metakarpo-falangeálnímu skloubení ukazováčku.

Fyziologicky - nevýbavný.

Patologie:

-pomalá, mírná addukce palce s naznačenou opozicí

Spastické

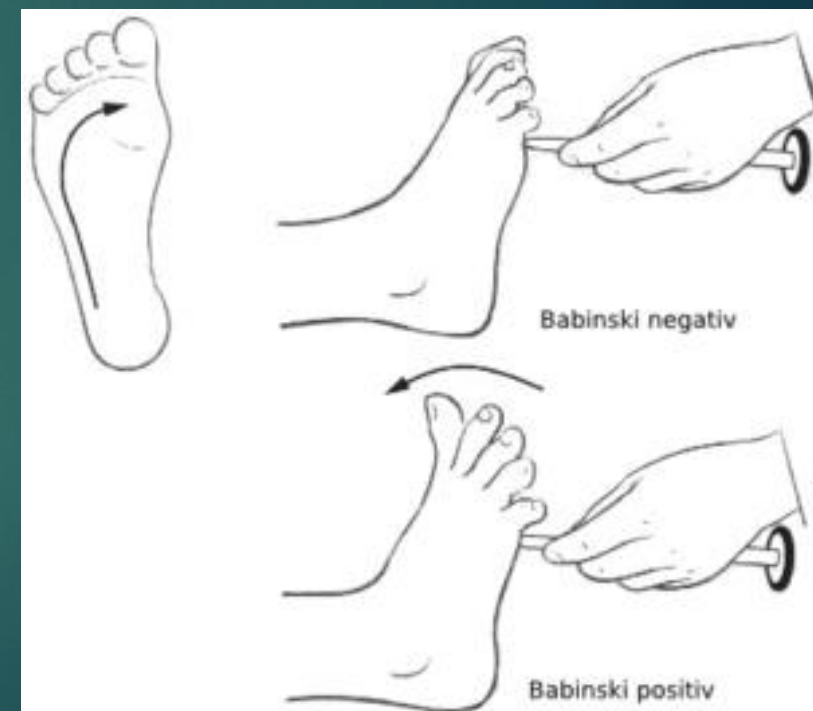
DKK

Babinského příznak :

ostrou hranou přejet po plantě od paty k malíku a dále k palci

Fyziologicky : plantární flexe

Patologicky: **extenze palce** a abdukce ostatních prstů (**příznak vějíře**)



zánikové

HKK

Mingazziniho příznak

při předpažení parétická paže klesá (více akrálně)

DKK

příznak Mingazzini

vyšetřovaný (ležící na zádech), zavřené oči, drží dolní končetiny flektované v kyčlích a kolenou do pravého úhlu

Příznak pozitivní :

pokles končetiny na straně parézy

Barrého příznak

Vyšetřovaný (ležící na břiše) má bérce flektované v kolenou do 90 stupňů

Co zjišťujeme

- ▶ **Porucha centrálního – horního motoneuronu**

Hypertonus, hyperreflexie, paréza

- ▶ **Porucha dolního motoneuronu**

Hypotrofie, fascikulace, hypotonus, hypo až areflexie

- ▶ **Svalové onemocnění**

Hypotrofie, hypotonus, hypo až areflexie

- ▶ **Poruchy neuromuskulárního přenosu**

Slabost, velká unavitelnost, normální nebo hypotonus, reflexy normální

- ▶ **Funkční slabost**

Bez hypotrofie, normální tonus, normální reflexy, nestálá síla