

Materiály ke zkoušce z bp 2001 Morfologie pohybového systému, podzim 2017

Mgr. Marta Gimunová

Kosti

Kostra osová

Kostra horní končetiny

Kostra dolní končetiny

Kostra hlavy

Svaly

Svaly hlavy (musculi capitis)

Svaly krku (musculi coli)

Svaly hrudníku (musculi thoracis)

Svaly břicha (musculi abdominis)

Svaly zádové (musculi dorsi)

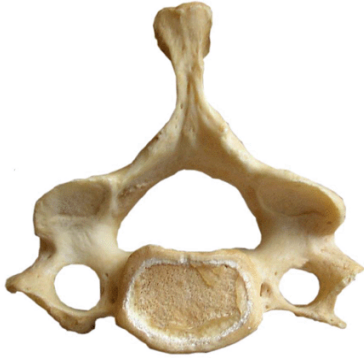Svaly horní končetiny (musculi membri superioris)

Svaly dolní končetiny (musculi membri inferioris)

1. Kosti

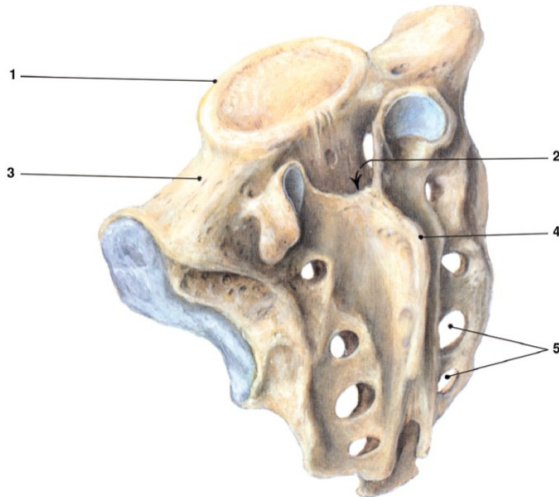
2.1 Kostra osová

Krční obratle (*vertebrae cervicales*)



1. tělo (*corpus*)
2. trnový výběžek (*processus spinosus*)
3. zářez obratlový horní (*incisura vertebralis superior*)
4. kloubní plocha pro spojení s ostatními obratli (*facies articularis superior*)
5. příčný výběžek (*processus transversus*) s předním hrbolkem (*tuberculum anterius*) (v oblasti 6.krční obratle více vyčnívající – *tuberculum caroticum*) a zadním hrbolkem (*tuberculum posterius*)
6. otvor v příčném výběžku (*foramen processus transversi, foramen vertebroarteriale*) pro *a.vertebralis*
7. otvor obratlový (*foramen vertebrale*)
8. horní kloubní výběžek (*processus articularis superior*)

Kost křížová (*os sacrum*)



1. tělo (*corpus*) - 5 srostlých těl obratlových, první tvoří předhoří (*promotorium*)

2. obratlový kanál křížový (*canalis ossis sacralis*) s ústím (*hiatus sacralis*)

3. laterální massa (*massae laterales*), obsahuje boltcovou plochu (*facies auricularis*) pro spojení s kyčelní kostí (*articulatio sacroiliaca*)

4. středový křížový hřeben (*crista sacralis medianna*), který vzniká srůstem trnových výběžků (*processus spinosus*), prostřední křížový hřeben (*crista sacralis intermedia*) vzniká srůstem kloubních výběžků (*processus articulares*) a boční křížový hřeben (*crista sacralis lateralis*), vzniká srůstem zakrnělých žeber.
5. přední a zadní otvory kosti křížové (*foramina dorsalia et ventralia ossis sacralis*)



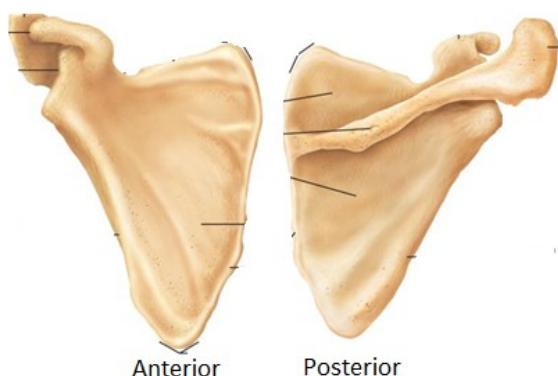
Kost hrudní (*sternum*)

rukojeť kosti hrudní (*manubrium sterni*)

tělo kosti hrudní (*corpus sterni*)

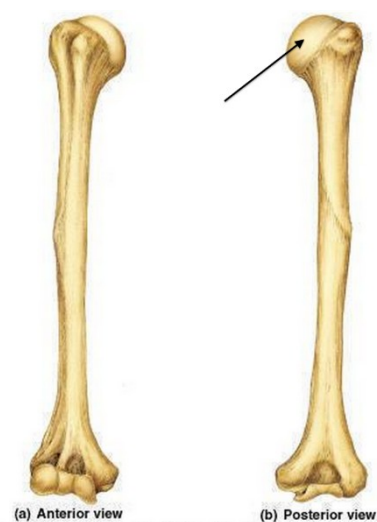
mečovitý výběžek kosti hrudní (*processus xiphoideus*)

2.2 Kostra horní končetiny



Lopatka (scapula)

plochá kost trojúhelníkového tvaru, má tři úhly a tři okraje. Zadní plocha je rozdělena hřebenem lopatkovým (*spina scapulae*) na jámu nadhřebenovou (*fossa supraspinata*) a podhřebenovou (*fossa infraspinata*). *Spina scapulae* vyčníhá v nadpažek (*acromion*), pod nímž je kloubní jamka (*cavitas glenoidalis*) pro kloub ramenní. Horní okraj lopatky vyčníhá v zobcovitý výběžek (*processus coracoideus*).



Kost pažní (humerus)

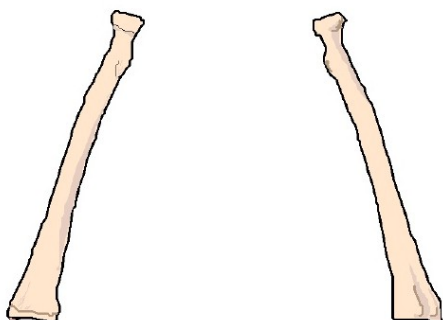
- o tělo (*corpus humeri*),
- o proximální část – hlavička (*caput humeri*),

anatomický a chirurgický krček (*collum anatomicum et chirurgicum humeri* – nejsou shodné struktury), hrbolky: velký a malý (*tuberculum majus et minus humeri*),

- o distální část – kladka (*trachlea humeri*),

hlavička (*capitulum humeri*), dva hrbolky (*epicondylus medialis et lateralis humeri*), žlábek pro loketní nerv (*sulcus nervi ulnaris*) a dolní (distální) části 3 jámy: přední hákovitá

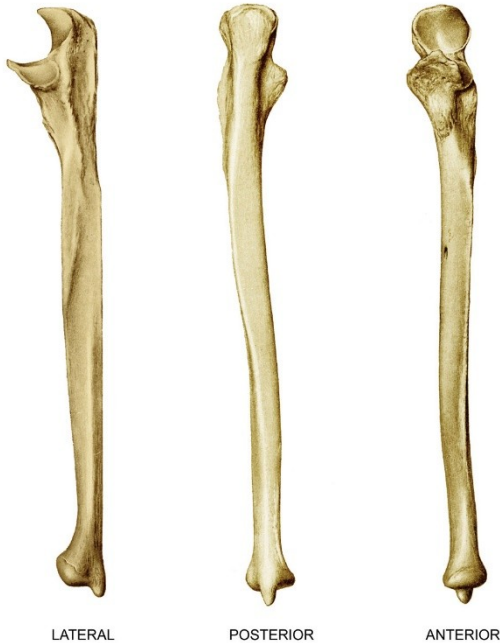jamka (*fossa coronoidea*), jamka vřetenní (*fossa radialis*) a zadní – jamka loketního výběžku – okovcová jamka (*fossa olecrani*). Na zadní straně těla je žlábek pro nerv vřetenní (*sulcus nervi radialis*).



Kost vřetenní (radius)

se nalézá na palcové straně předloktí. Tvoří ji tělo (*corpus radii*), proximální část – hlavička (*caput, capitulum radii*), krček (*collum radii*), drsnatina

(*tuberositas radii*), distální část – jamka pro kloub zápěstní (*facies articularis carpea*), vybíhá v bodcovitý výběžek (*processus styloideus radii*)



Kost loketní (ulna)

se nalézá na malíkové straně předloktí. Tvoří ji:

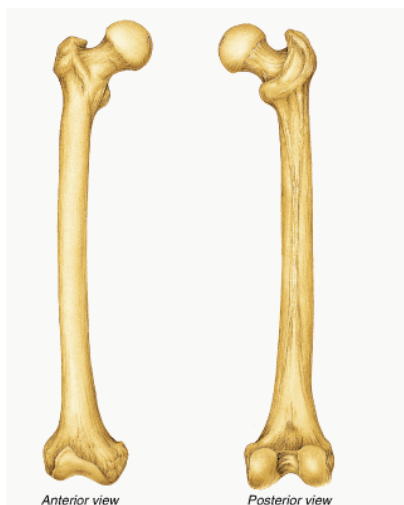- tělo (*corpus ulnae*),
- proximální část – loketní

výběžek – okovec (*olecranon*), dopředu hákovitý (svalový, věncový) výběžek (*processus coronoideus*), kladkový zářez (*incisura trochlearis* nebo *semilunaris ulnae*), vřetenní zářez (*incisura radialis*) pro hlavičku vřetenní kosti (*caput radii*), a drsnatina (*tuberositas ulnae*), kam se upíná pažní sval (*musculus brachialis*).

- distální část – hlavička (*capitulum ulnae*), bodcovitý výběžek (*processus styloideus*

ulnaris). Mezikostní blána (*membrana interossea*) spojuje mezi sebou kost loketní a vřetenní a upíná se na hrany mezikostní kosti ulnární a vřetenní (*margo interosseus radii*, *margo interosseus ulnaris*)

2.3 Kostra dolní končetiny



Kost stehenní (femur)

nejdelší kost v těle, skládá se z **proximální části** – hlavice (*caput femoris*), krčku (*collum femoris*), velkého a malého chocholíku (*trochanter major et minor*), mezi nimi vzadu je hrana (*crista intertrochanterica*), vpředu čára (*linea intertrochanterica*),

tělo (*corpus femoris*), jehož středem zadní strany jde drsná čára – *linea aspera*, na níž lze rozeznat dvě souběžné čáry, *labium mediale* a *labium laterale*, které se směrem

distálním tratí a kost stehenní je oploštělá, tvoříc tzv. *facies poplitea (planum popliteum)*, jež končí mezi kondyly hranou, *linea intertrcondylaris*,

distální část, která má dva hrboly kloubní (*condyli*) a dva malé hrbolky *epicondylus lateralis et medialis* (nadhrbolky), kloubní plošku (*facies patellaris*) pro čěšku (*patella*). Kondyly jsou vzadu odděleny hlubokým zářezem, *fossa intercondylaris*



Kost holenní (tibia)

má tělo trojboké, **proximální část** má dva kloubní hrboly (*condyli medialis et lateralis*), které mají kloubní plochy (*facies articulares*), mezi nimi je vyvýšenina (*eminentia intercondylaris*), která vybíhá v hrbolky (*tuberculum intercondylare mediale et laterale*), ke kterým se upínají zkřížené vazy kolenního kloubu (*ligamenta cruciata genus*). Malá kloubní ploška je pro hlavičku kosti lýtkové

(*facies articularis fibulae*), za okrajem hrbolu lýtkového je malý hrbolek (*tuberositas tractus iliotibialis*). Na předním okraji proximálního konce kosti holenní (*tibiae*) je mohutná drsnatinu (*tuberositas tibiae*), na kterou se upíná šlacha čtyřhlavého svalu stehenního, zvaná (*ligamentum patellae*).

Tělo (*corpus tibiae*) je trojbokého tvaru a vpředu je nejzřetelnejší hrana (*margo, crista anterior tibiae*), na mediální straně méně zřetelná hrana (*margo interosseus, crista interossea*).

Distální část je tvořena přístředním kotníkem (*malleolus medialis*). Na protilehlé straně lýtkové (*fibulární*) kosti je konkávní zářez, (*incisura fibularis*). Za vnitřním kotníkem je žlábek (*sulcus malleolaris*), pro šlachy svalu lýtkového zadního (m. *tibialis posterior*) a šlachu ohýbače prstců dlouhého (m. *flexor digitorum longus*). Distální konec kosti holenní má kloubní plošku určenou pro kontakt s kostí hlezenní (*facies articularis inferior*), která pokračuje na vnitřní kotník (*facies articularis malleoli*).



Kost lýtková (fibula)

je štíhlá kost nalézající se laterálně od kosti holenní.

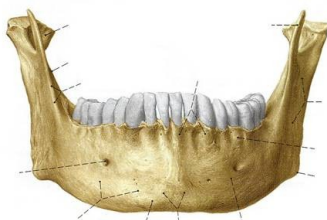
Proximální část tvoří hlavička (*caput fibulae*), vybíhající do

hrotu (*apex capitis fibulae*), na který se upíná vaz kolaterální (*ligamentum collaterale fibulae*), a šlacha dvojhavého svalu stehenního (*tendo musculi bicipitis femoris*). Na holenní straně je šikmo orientovaná kloubní ploška (*facies articularis capitis fibulae*).

Tělo (*corpus fibulae*), je čtyřhranné (*margo anterior, posterior, tibialis*) a největší je hrana mediální (*margo interosseus, crista interossea*), na kterou se upíná mezikostní bérková membrána (*membrana interossea cruris*).

Distální část tvoří boční kotník (*malleolus lateralis*), který má kloubní plošku (*facies articularis malleoli*), pro kost hlezenní a za ní jamku (*fossa malleoli lateralis*), pro úpon šlachy (*ligamentum talofibulare posterius*). Na zadním okraji zevního kostníku je žlábek (*sulcus malleoli lateralis*), pro šlachy svalů lýtkových (*ligamenti musculi peronei*).

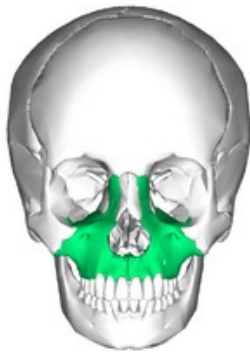2.4 Kostra hlavy



Dolní čelist (mandibula)

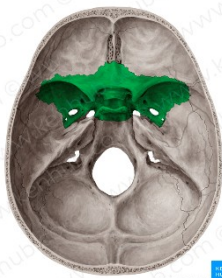
tvořena tělem (*corpus mandibulae*), které je podkovovité s lůžkovým výběžkem (*processus alveolaris*), v němž jsou

zubní lůžka (*alveoli dentales*) pro dolní zuby, a dvěma větvemi (*ramus mandibulae*). Větve se dělí nahoře na přední svalový výběžek (*processus coronoideus*) a zadní kloubní výběžek (*processus condylaris*) s hlavičkou čelistního kloubu (*caput mandibulae*) a krčkem horní čelisti (*collum mandibulae*).



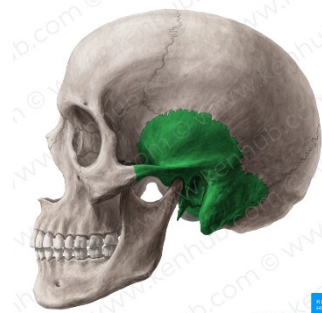Horní čelist (maxilla)

Je párová kost, tvořena dutinou čelistní (*sinus maxilaris*) – patří k paranasálním dutinám – vedlejším dutinám nosním. Tvoří dolní stěnu oční a laterální stěnu dutiny nosní (*cavum, cavitas nasi*). Má výběžek čelní (*processus frontalis*) – tvoří část mediální stěny oční, výběžek lícní (*processus zygomaticus*), výběžek zubních lůžek (*processus alveolaris*) obsahuje lůžka zubní (*alveoli dentales*), výběžek patrový (*processus palatinus*), který se podílí na tvorbě tvrdého patra (*palatum durum*).



Kost klínová (os sphenoidale)

je před kostí týlní ve střední části lebky. Má tvar letící vosy: tělo s dutinou klínovou (*sinus sphenoidalis*) jednou z vedlejších dutin nosních, shora prohloubeninu jámy podvěškové (*fossa hypophysealis* – turecké sedlo – *sella turcica*), protože připomíná turecké sedlo, pro umístění podvěšku mozkového – hypofýzy. Do stran malá a velká křídla (*ala minor et major ossis sphenoidalis*), dolů výběžky křídlovité (*processus pterygoidei*).



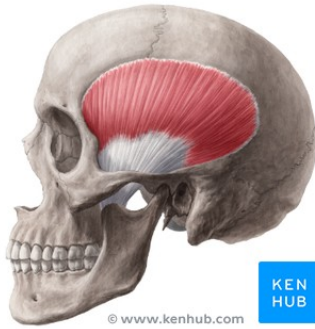
Kost spánková (os temporale)

je párová, šupina kosti spánkové (*squama temporalis*) vpředu vybíhá do výběžku lícního (*processus zygomaticus*) a v jeho bazi zespodu se nachází jamka čelistního kloubu (*fossa mandibularis*). Kost spánkovou (*os temporale*) tvoří šupina (*squama temporalis*), pars petrosa kosti spánkové, která je tvořena kostí skalní (*os petrosum*), kostí bubínkovou (*os tympani*), která lemuje vchod do zevního zvukovodu (*meatus acusticus externus*). Do nitra lebky směřuje vnitřní zvukovod (*meatus acusticus internus*), kterým pronikají do kosti nerv sluchový, rovnovážný, obličejový a cévy. Další součástí je bradavkový výběžek (*processus mastoideus*) a výběžek bodcovitý (*processus styloideus*).

2. Svaly

2.1 Svaly hlavy (*musculi capitis*)

Žvýkácí svaly



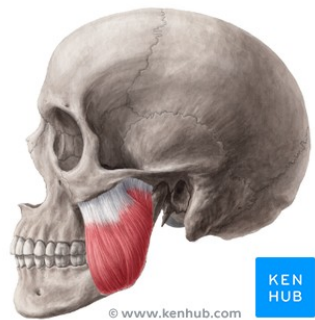
Spánkový sval (*m. temporalis*)

Origo: v jámě spánkové

Insertio: svalový výběžek dolní čelisti (*processus coronoideus*)

Funkce: elevace horní čelisti (*mandibula*)

Inervace: trojklanný nerv (*n. trigeminus*)



Žvýkácí sval (*m. masseter*)

Origo: jařmový oblouk (*arcus zygomaticus*)

Insertio: zevní strana úhlu mandibuly (*angulus mandibulae*)

Funkce: přitahuje dolní čelist

Inervace: trojklanný nerv (*n. trigeminus*)

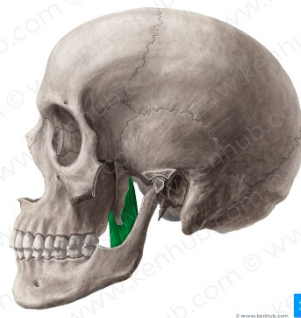Vnitřní křídlovitý sval

Origo: křídlovitý

Insertio: vnitřní strana

Funkce: přitahuje

Inervace: trojklanný



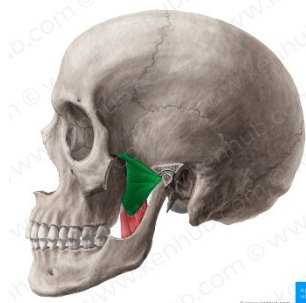
(*m. pterygoideus medialis*)

výběžek klínové kosti (*os sphenoidale*)

úhlu mandibuly (*angulus mandibulae*)

mandibulu, laterální pohyby

nerv (*n. trigeminus*)



Vnější křídlovitý sval (*m. pterygoideus lateralis*)

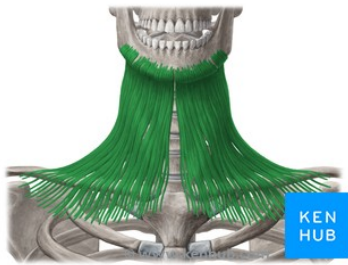
Origo: křídlovitý výběžek klínové kosti (*os sphenoidale*)

Insertio: před hlavičkou dolní čelisti

Funkce: laterální pohyby mandibuly

Inervace: trojklanný nerv (*n. trigeminus*)

2.2 Svaly krku (*musculi coli*)



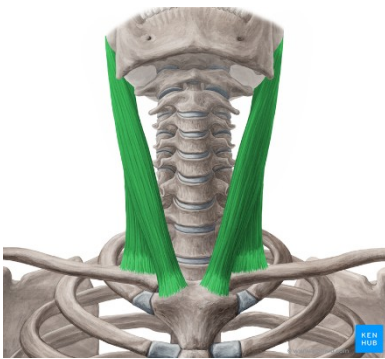
Kožní krční sval (*m. platysma*)

Origo: hrudní a ramenní fascie

Insertio: kůže obličeje v okolí brady

Funkce: přizpůsobivost kůže při pohybech

Inervace: lícní nerv (*n. facialis*)



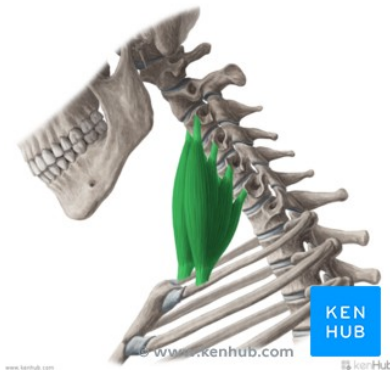Hlavový zdvihač (*m. sternocleidomastoideus*)

Origo: rukojeť hrudní kosti, přilehlá část klíční kosti

Insertio: bradavkový výběžek spánkové kosti (*processus mastoideus, os temporale*)

Funkce: stočení hlavy na opačnou stranu, oboustranná kontrakce: předklon a záklon hlavy

Inervace: přídatný nerv (*n. accesorius*)



Svaly kloněné (*mm. scaleni*): přední, střední, zadní (*anterior, medius, posterior*)

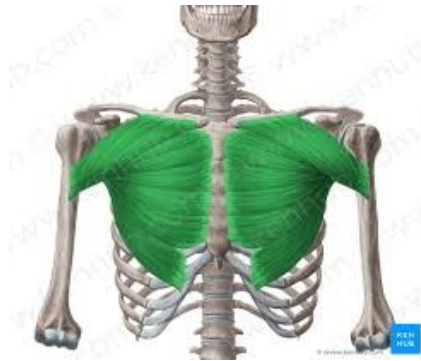Origo: příčné výběžky krčních obratlů

Insertio: 1. a 2. žebro

Funkce: úklon na stranu kontrahovaného svalu a otočení na opačnou, oboustranná kontrakce: předklon

Inervace: krční pleteň (*plexus cervicalis*)

2.3. Svaly hrudníku (*musculi thoracis*)



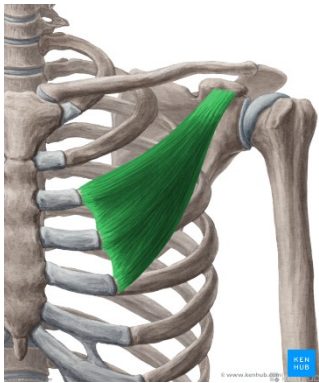
Velký prsní sval (*m. pectoralis major*)

Origo: klíční a hrudní kost (*clavicula, sternum*)

Insertio: velký hrbol pažní kosti (*tuberculum majus, humerus*)

Funkce: předpažení, připažení (addukce) paže, vnitřní rotace paže (pronace), pomocný sval dýchací

Inervace: nervy prsní (*nn. pectorales*)



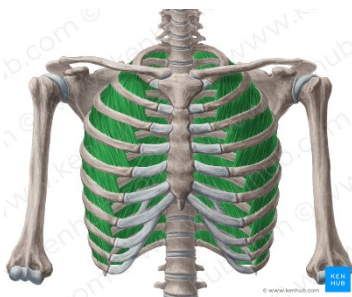
Malý prsní sval (*m. pectoralis minor*)

Origo: 3.-5. žebro

Insertio: zobcovitý výběžek (*processus coracoideus*) lopatky (*scapula*)

Funkce: táhne lopatku dolů (kaudálně) a dopředu (anteriorně), pomocný sval dýchací (napomáhá vdechu)

Inervace: nervy prsní (*nn. pectorales*)



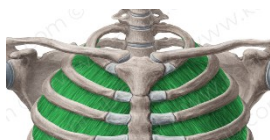Svaly mezižební vnější (*mm. intercostales externi*)

Origo: kranialnější žebro

Insertio: kaudální žebro

Funkce: vdechový sval

Inervace: mezižební nervy (*nn. intercostales*)



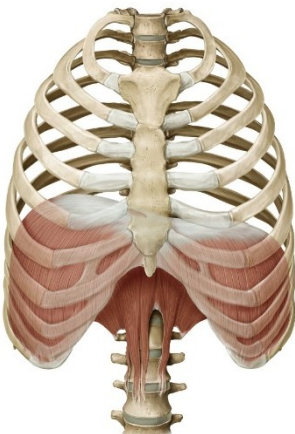
Svaly mezižební vnitřní (*mm. intercostales interni*)

Origo: kaudálnější žebro

Insertio: kranialní žebro

Funkce: výdechový sval

Inervace: mezižební nervy (*nn. intercostales*)



Bránice (*diaphragma*)

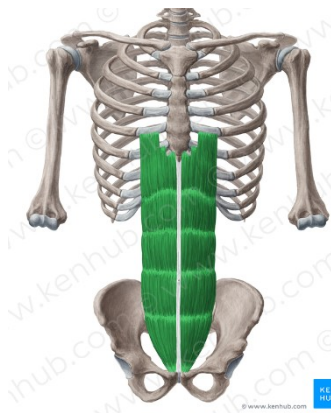Origo: sternum, 7.-12. žebro, bederní páteř

Insertio: *centrum tendineum* (šlašitý střed)

Funkce: vdechový sval, břišní lis

Inervace: brániční nerv (*n. phrenicus*)

2.4 Svaly břicha (*musculi abdominis*)



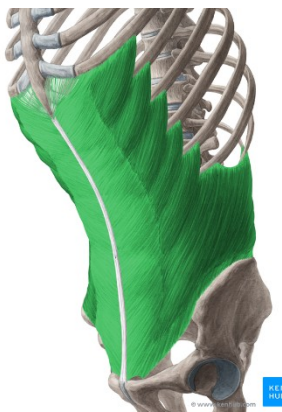Přímý sval břišní (*m. rectus abdominis*)

Origo: chrupavky 5.-7. žebra, mečovitý výběžek hrudní kosti (*processus xiphoideus, sternum*)

Insertio: stydká kost (*os pubis*), skrze *linea alba* rozdělen na pravou a levou polovinu, horizontálně vazivově rozdělen skrze *intersectiones tendinae*

Funkce: flexe páteře, přitahování pánve k hrudníku, břišní lis

Inervace: mezižební nervy (*nn. intercostales*)



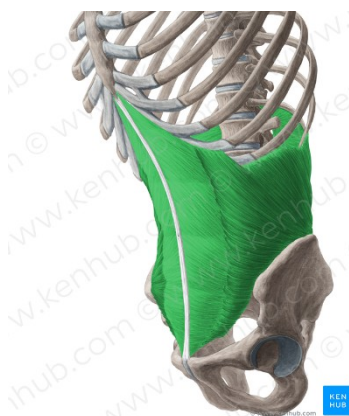
Zevní šikmý sval (*m. obliquus externus abdominis*)

Origo: 8 kaudálních žebere

Insertio: hřeben kosti kyčelní, *linea alba* (vazivový pruh uprostřed *m. rectus abdominis*)

Funkce: otáčení trupu na opačnou stranu, než je kontrahovaný sval, oboustranná kontrakce: flexe páteře, přitahování pánve k hrudníku, břišní lis

Inervace: mezižební nervy (*nn. intercostales*)



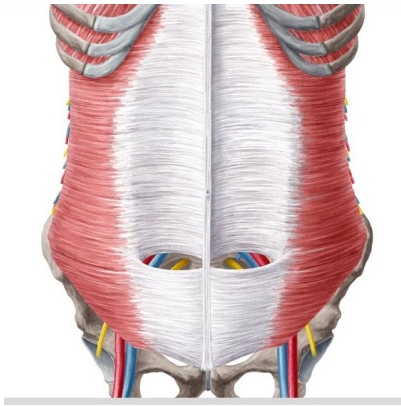
Vnitřní šikmý sval (*m. obliquus internus abdominis*)

Origo: hřeben kosti kyčelní

Insertio: 3 kaudální žebra, *linea alba*

Funkce: otáčení trupu na stranu kontrahovaného svalu, oboustranná kontrakce: flexe páteře, přitahování pánve k hrudníku, břišní lis

Inervace: mezižební nervy (*nn. intercostales*)



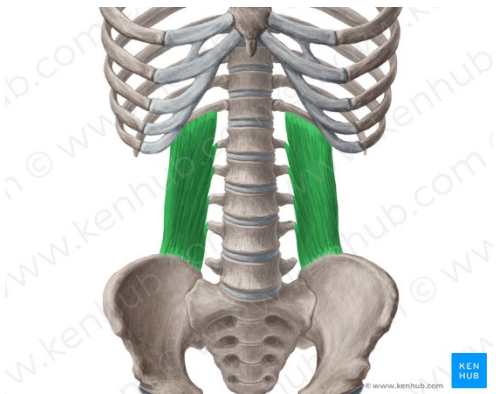
Příčný sval břišní (*m. transversus abdominis*)

Origo: chrupavky 7.-12. žebra

Insertio: hřeben kosti kyčelní (*crista iliaca*), lina alba
přímého svalu břišního

Funkce: břišní lis

Inervace: mezižební nervy (*nn. intercostales*), bederní
pleteň (*plexus lumbalis*)



Bederní čtvercový sval (*m. quadratus lumborum*)

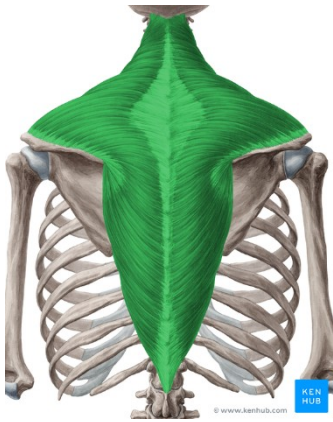
Origo: hřeben kosti kyčelní (*crista iliaca*), žební
výběžky bederních obratlů

Insertio: 12. žebro

Funkce: extenze a lateroflexe bederní páteře

Inervace: bederní nervová pleteň (*plexus lumbalis*)

2.5 Svaly zádové (*musculi dorsi*)



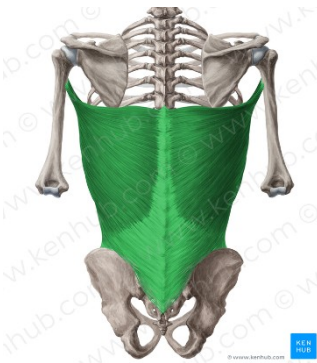
Trapézový sval (*m. trapezius*)

Origo: týlní kost (*os occipitale*), trnové výběžky krčních a hrudních obratlů (*processus spinosus*)

Insertio: klíční kost (*clavicula*), nadpažek (*acromion*) a hřeben (*spina*) lopatky (*scapula*)

Funkce: táhne lopatku k páteři, rameno kraniálně

Inervace: přídatný nerv (*n. accesorius*), krční pleteň (*plexus cervicalis*)



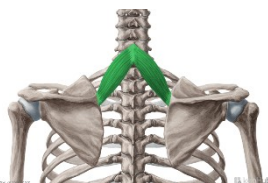Široký sval zádový (*m. latissimus dorsi*)

Origo: křížová kost (*os sacrum*), trny bederních a kaudálních hrudních obratlů, 3 kaudální žebra

Insertio: pod malý hrbolík pažní kosti (*tuberculum minus humeri*)

Funkce: připažení, zapažení, pronace humeru

Inervace: pažní pleteň (*plexus brachialis*)



Malý a velký kosočtvercový sval (*m. rhomboideus minor et major*)

Origo: trnové výběžky C6 až Th4

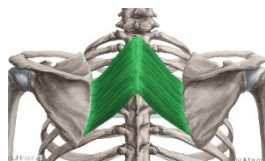Insertio: mediální okraj

lopatky

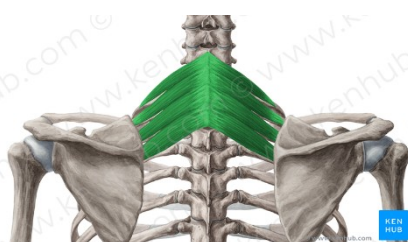
Funkce: posun lopatky

mediokraniálně

Inervace: plexus



brachialis



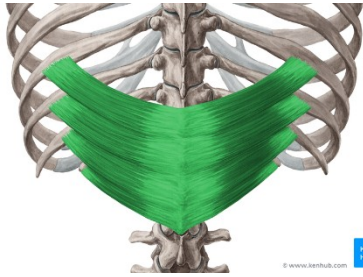
Horní zadní pilovitý sval (*m. serratus posterior superior*)

Origo: trnové výběžky C6 až Th2

Insertio: 2.-5. žebro

Funkce: zdvihá žebra, vdechový sval

Inervace: mezižeberní nervy (nn. intercostales)



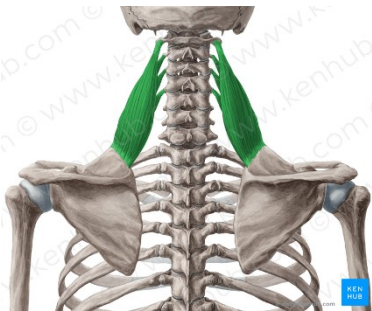
Dolní zadní pilovitý sval (*m. serratus posterior inferior*)

Origo: trnové výběžky Th12-L2

Insertio: 4 kaudální žebra

Funkce: pomocný výdechový sval

Inervace: mezižeberní nervy (nn. intercostales)



Lopatkový zdvihač (*m. levator scapulae*)

Origo: příčné výběžky C1-4

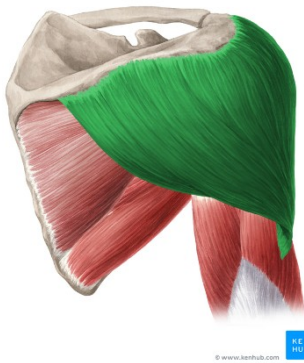
Insertio: horní úhel lopatky

Funkce: zvedání lopatky, při fixované lopatce uklání krční páteř

Inervace: pažní pleteň (plexus brachialis)

2.6 Svaly horní končetiny (*mm. membri superioris*)

Ramenní svaly



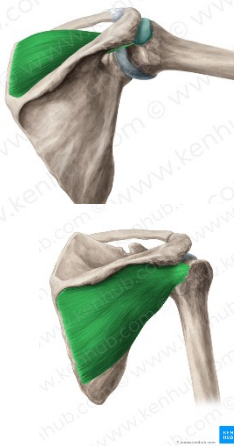
Deltový sval (*m. deltoideus*)

Origo: hřeben lopatky (*spina scapulae*), nadpažek lopatky (*acromion*), klíční kost (*clavicula*)

Insertio: laterální strana pažní kosti v místě drsnatiny (*tuberositas deltoidea*)

Funkce: klavikulární část: předpažení, akromiální část: upažení, spinální část: zapažení

Inervace: podpažní nerv (*n. axillaris*)



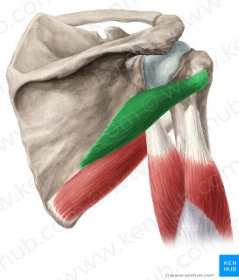
Nadhřebenový a podhřebenový sval (*m. supraspinatus, infraspinatus*)

Origo: nadhřebenová nebo podhřebenová jáma lopatky

Insertio: velký hrbolek pažní kosti

Funkce: supinace (zevní rotace) paže

Inervace: nadlopatkový nerv (*n. suprascapularis*)



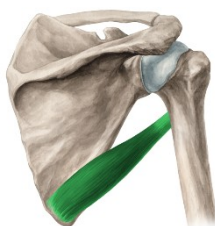
Malý oblý sval (*m. teres minor*)

Origo: laterální okraj lopatky

Insertio: velký hrbolek pažní kosti

Funkce: supinace (zevní rotace) paže

Inervace: podpažní nerv (*n. axillaris*)



Velký oblý sval (*m. teres major*)

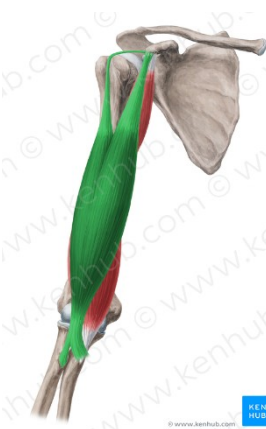
Origo: dolní úhel lopatky

Insertio: okolí malého hrbolku pažní kosti

Funkce: addukce, vnitřní rotace (pronace)

Inervace: podlopatkový nerv (*n. subscapularis*)

Svaly paže: přední skupina



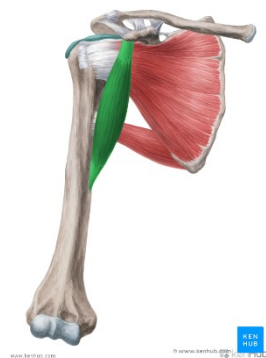Pažní dvouhlavý sval (*m. biceps brachii*)

Origo: lopatka (dlouhá hlava: nad jamkou ramenního kloubu (*tuberculum supraglenoidale*), krátká hlava: zobcovitý výběžek (*processus coracoideus*))

Insertio: drsnatina vřetenní kosti (*tuberositas radii*)

Funkce: flexe v loketním i ramenním kloubu, supinace

Inervace: svalokožní nerv (*n. musculocutaneus*)



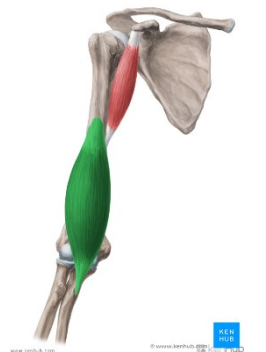
Zobákopažní (hákový) sval (*m. coracobrachialis*)

Origo: zobákovitý výběžek lopatky (*processus coracoideus*)

Insertio: v polovině délky pažní kosti (*humerus*)

Funkce: připažení, předpažení

Inervace: svalokožní nerv (*n. musculocutaneus*)



Pažní sval (*m. brachialis*)

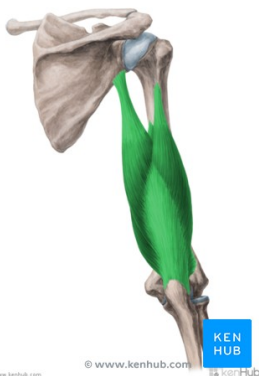Origo: distální část ventrální plochy pažní kosti

Insertio: drsnatina loketní kosti (*tuberositas ulnae*)

Funkce: flexe v loketním kloubu

Inervace: svalokožní nerv (*n. musculocutaneus*) a vřetenní nerv (*n. radialis*)

Svaly paže: zadní skupina



Sval trojhlavý pažní (*m. triceps brachii*)

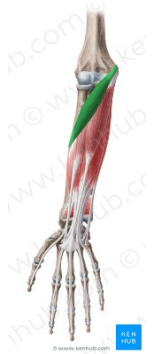Origo: dlouhá hlava: lopatky, pod jamkou ramenního kloubu (*tuberculum infraglenoidale*), zevní a vnitřní hlava: zadní plocha pažní kosti

Insertio: loketní výběžek/okovec loketní kosti (*olecranon ulnae*)

Funkce: extenze v loketním kloubu, addukce v ramenním kloubu

Inervace: vřetenní nerv (*n. radialis*)

Svaly předloktí: přední skupina



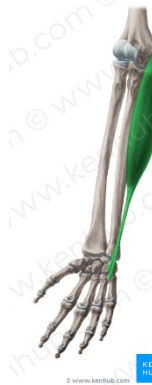Oblý přivraccující sval (*m. pronator teres*)

Origo: mediální epikondyl pažní kosti, zobcovitý výběžek ulny

Insertio: v polovině délky vřetenní kosti (*radius*)

Funkce: pronace a flexe v loketním kloubu

Inervace: středový nerv (*n. medianus*)



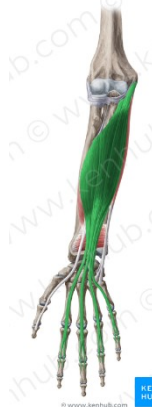Loketní ohybač zápěstí (*m. flexor carpi ulnaris*)

Origo: mediální epikondyl pažní kosti, okovec ulny

Insertio: hrášková kost (*os pisiforme*)

Funkce: flexe ruky a její ulnární dukce

Inervace: loketní nerv (*n. ulnaris*)



Povrchový ohybač prstů (*m. flexor digitorum superficialis*)

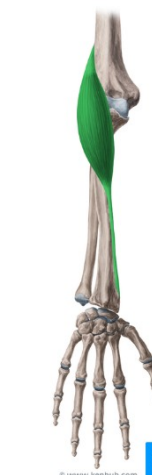Origo: mediální epikondyl pažní kosti, proximální část vřetenní kosti

Insertio: prostřední článek 2.-5. prstu

Funkce: flexe proximálního a středního článku ruky, flexe ruky

Inervace: středový nerv (*n. medianus*)

Svaly předloktí: laterální skupina



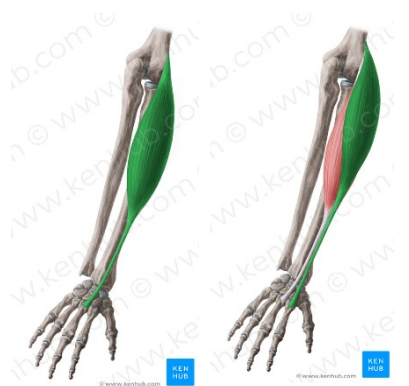Vřetenopažní sval (*m. brachioradialis*)

Origo: laterální část distálního konce pažní kosti

Insertio: bodcovitý výběžek vřetenní kosti (*processus styloideus radii*)

Funkce: flexe předloktí, při extendovaném předloktí provádí supinaci, při flektovaném pronaci

Inervace: vřetenní nerv (*n. radialis*)



Dlouhý a krátký natahovač zápěstí (*m. extensor carpi radialis longus et brevis*)

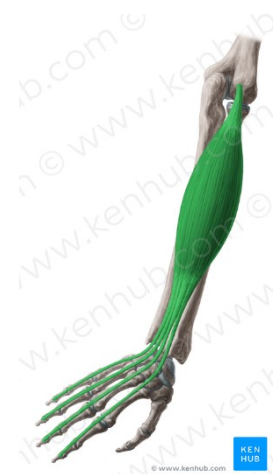Origo: laterální část distálního konce pažní kosti

Insertio: dorzální strana 2. (dlouhý natahovač) a 3. metacarpu (záprstní kosti) (krátký natahovač)

Funkce: extenze ruky a její laterální dukce

Inervace: vřetenní nerv (*n. radialis*)

Svaly předloktí: dorzální skupina



Prstový natahovač (*m. extensor digitorum*)

Origo: laterální epikondyl pažní kosti

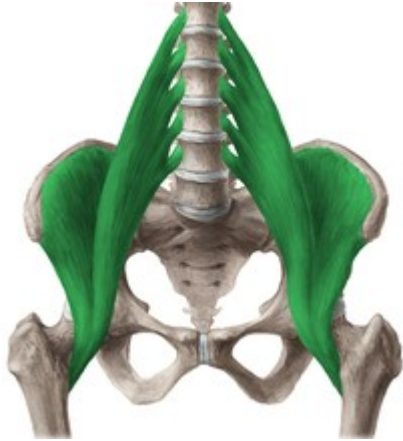Insertio: dorzální aponeuróza tříčlánkových prstů

Funkce: extenze ruky a 2.-5. prstu

Inervace: vřetenní nerv (*n. radialis*)

2.7 Svaly dolní končetiny (musculi membri inferioris)

Svaly kyčelního kloubu (musculi coxae)



Bedrokyčelní sval (*musculus iliopsoas*)

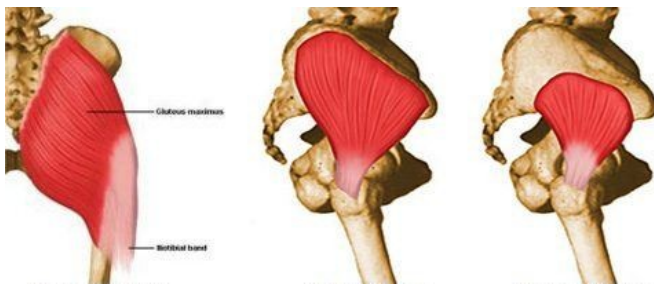
Origo: bederní páteř, jáma kyčelní

Insertio: malý chocholík stehenní kosti

Funkce: flexe v kyčelním kloubu

Inervace: z pleteně bederní (*plexus lumbalis*)
a z nervu stehenního (*nervus femoralis*, L1–4)

Pozn.: Tvoří jej dva svaly - kyčelní sval (*m.iliacus*)
a velký bederní sval (*m. psoas major*)



Velký, střední, malý hýžděový sval (*musculus gluteus maximus, medius, minimus*)

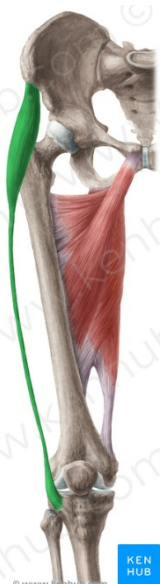
Origo: zevní strana lopaty kyčelní

Insertio: Oblast velkého chocholíku

femuru

Funkce: extenze, abdukce, addukce a supinace kyčelního kloubu

Inervace: z horního a dolního hýžděového nervu (*nervus gluteus superior et inferior*, L4–S1)



Napínač stehenní povázky (*musculus tensor fasciae latae*)

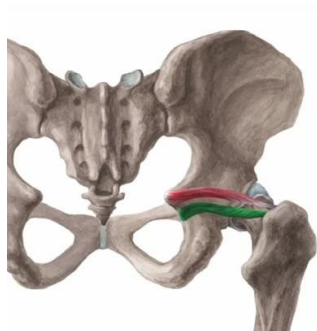
Origo: zevní strana lopaty kyčelní, na hrbolku kyčelním horním předním (*spina iliaca anterior superior*)

Insertio: fascia lata (stehenní povázka)

Funkce: napínání stehenní fascie, vzpřímený postoj, spolupůsobí při flexi,
abdukci a pronaci stehna

Inervace: horní hýžděový nerv (*nervus gluteus superior*, L4,5)

Pánvochocholíkové svaly (*m. pelvitrochanterici*)



Horní a dolní dvojité sval (*musculus gemellus superior et inferior*)

Origo: pánev

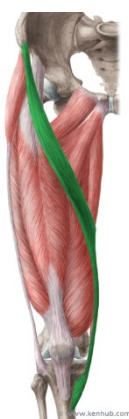Insertio: mezi chocholíky kosti stehenní

Funkce: zevní rotace v kloubu kyčelním (femorální supinace), při flexi stehna je může abdukovat.

Inervace: z křížové pleteně (*plexus sacralis, S1–2*)

Pozn.: pánvochocholíkové svaly (*m. pelvitrochanterici*): **hruškovitý sval** (*musculus piriformis*), **vnitřní ucpávající sval** (*musculus obturatorius internus*), **horní a dolní dvojité sval** (*musculus gemellus superior et inferior*), **čtvercový stehenní sval** (*musculus quadratus femoris*)

Svaly stehenní (*musculi femoris*): přední skupina



Krejčovský sval (*musculus sartorius*)

Insertio: tzv. husí noha (*pes anserinus*), což je společný úpon pro *musculus gracilis* a *musculus semitendinosus* na vnitřní ploše kosti holenní (*epicondylus mediale*)

Funkce: flexe v kloubu kyčelním i kolenním, zevní rotace dolní končetiny

Inervace: stehenní nerv (*rami musculares nervi femoralis, L2,3*).



Čtyřhlavý stehenní sval (*musculus quadriceps femoris*)

Origo: **Přímý stehenní sval** (*musculus rectus femoris*) začíná nad jamkou kyčelního kloubu a na dolním předním kyčelním trnu (*spina iliaca anterior inferior*), další tři hlavy: **přístřední, boční a prostřední široký sval** (*musculus vastus medialis, lateralis, intermedius*) začínají na kosti stehenní

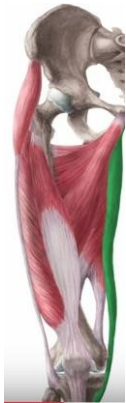Insertio: česka a drsnatina kosti holenní (*tuberositas tibiae*). Česka – *patella* je v podstatě sezamská kůstka ve vlastní šlaše svalu čtyřhlavého.

Funkce: flexe v kloubu kyčelním a extenze v kloubu kolenním

Inervace: svalové větve stehenního nervu (*rami musculares nervi femoralis*, L2-4).

Svaly stehenní (*musculi femoris*): mediální skupina

Pozn.: dále do této skupiny patří hřebenový sval (*m. pectineus*) a vnější ucpávající sval (*m. obturatorius externus*)



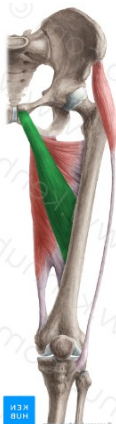Štíhlý sval (*m. gracilis*)

Origo: dolní okraj kosti stydké

Insertio: tzv. husí noha (*pes anserinus*), což je společný úpon pro *musculus gracilis* a *musculus semitendinosus* na vnitřní ploše kosti holenní (*epicondylus mediale*)

Funkce: addukce v kyčelním kloubu

Inervace: ucpávající nerv (*n. obturatorius*)



Krátký, dlouhý a velký přitahovač (*m. adductor brevis, longus et magnus*)

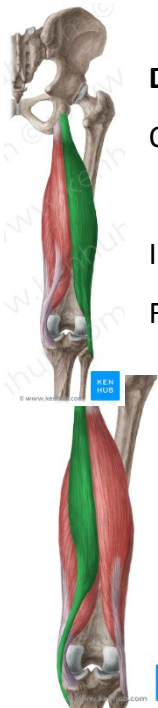Origo: stydká kost (*os pubis*)

Insertio: dorzomediální strana kosti stehenní (*labium mediale lineae asperae*)

Funkce: addukce, zevní rotace a flexe kyčelního kloubu

Inervace: ucpávající nerv (*n. obturatorius*)

Svaly stehenní (*musculi femoris*): dorzální skupina



Dvojhlavý stehenní sval (*musculus biceps femoris*)

Origo: caput longum: sedací hrbol (*tuber ischiadicum*),

caput breve: laterodorzální část stehenní kosti

Insertio: hlavička kosti lýtkové

Funkce: extenze v kloubu kyčelním a flexe v kolenním kloubu

Inervace: sedací nerv (*nervus ischiadicus*, L4–S2)

Pološlachový sval (*musculus semitendinosus*)

Origo: sedací hrbol (tuber ischiadicum)

Insertio: vnitřní kondylus kosti holenní

Funkce: extenze v kloubu kyčelním a flexe v kolenním kloubu

Inervace: sedací nerv (*nervus ischiadicus*, L4–S2)



Poloblanitý sval (*musculus semimembranosus*)

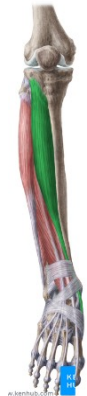Origo: sedací hrbol (tuber ischiadicum)

Insertio: vnitřní kondylus kosti holenní

Funkce: extenze v kloubu kyčelním a flexe v kolenním kloubu

Inervace: sedací nerv (*nervus ischiadicus*, L4–S2)

Svaly bérce (mm. cruris): přední skupina



Přední holenní sval (*musculus tibialis anterior*)

Origo: proximální část tibie (holenní kost)

Insertio: I. metatars, os cuneiforme mediale

Funkce: dorsální flexe, supinace nohy

Inervace: hluboký lýtkový nerv (*nervus peroneus profundus*, L4,5).



Dlouhý prstový natahovač (*musculus extensor digitorum longus*)

Origo: fibula (lýtková kost)

Insertio: dorsální aponeuróza 2.-5. prstu

Funkce: extenze prstů, dorsální flexe nohy

Inervace: hluboký lýtkový nerv (*nervus peroneus profundus*, L4,5).

Pozn.: podobný průběh a funkci má i dlouhý palcový natahovač (*musculus extensor hallucis longus*)

Svaly bérce (mm. cruris): laterální skupina



Dlouhý lýtkový sval (*musculus peroneus longus*)

Origo: proximální část lýtkové kosti

Insertio: II. metatars

Funkce: plantární flexe, pronace nohy, nožní klenba

Inervace: povrchový lýtkový nerv (*nervus peroneus superficialis*, L5,S1).

Pozn.: podobný průběh a funkci má i krátký lýtkový sval (*musculus peroneus brevis*) upínající se na V. metatars

Svaly bérce (mm. cruris): dorzální skupina



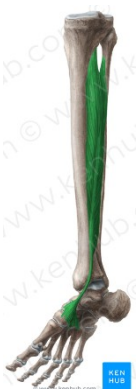Trojhlavý lýtkový sval (*musculus triceps surae*)

Origo: m. gastrocnemius (dvojhlavý sval lýtkový): vnitřní a vnější epikondyl femuru; m. soleus (platýzový sval): proximální část lýtkové kosti

Insertio: hrbol patní kosti (tuber calcanei)

Funkce: flexe kolenního kloubu, plantární flexe, supinace nohy

Inervace: n. tibialis (n. ischiadicus)



Zadní holenní sval (*musculus tibialis posterior*)

Origo: zadní plocha kosti holenní, lýtkové a mezikostní membrána

Insertio: po průběhu za vnitřním kotníkem na loďkovitou kost a na spodní část klínovitých kostí

Funkce: plantární flexe, addukce a mírná supinace nohy

Inervace: n. tibialis (n. ischiadicus)



Dlouhý prstový ohybač (*musculus flexor digitorum longus*)

Origo: zadní plocha kosti holenní, lýtkové a mezikostní membrána

Insertio: distální články 2.-5. prstu

Funkce: flexe prstů, plantární flexe, supinace nohy

Inervace: n. tibialis (n. ischiadicus)

Pozn.: podobný průběh má i dlouhý ohybač palce nohy (*musculus flexor hallucis longus*)

3. Použité zdroje:

Text a obrázky:

https://is.muni.cz/auth/do/fsps/e-learning/zaklady_anatomie/zakl_anatomie_I/

Další obrázky:

<https://mikereinold.com/tag/gluteus-medius/>

<https://www.kenhub.com/en/library/anatomy/gluteus-medius-and-minimus-muscles>

<https://skylarzarndt.com/2014/12/11/anatomy-review-diaphragm/>

<https://memorize.com/sternum/mb07709>

<http://www.anatomyexpert.com/app/structure/1778/997/>

http://www.pinsdaddy.com/humerus-bone-diagram-unlabeled_31Vjc7M6iGqHYyu*N02PEFAZ1fXRqgxnP0fduxhMMdc/

<https://www.slideshare.net/Portraitlady/bones-of-the-body-1970369>

<http://keywordsuggest.org/gallery/576513.html>

<https://sites.google.com/site/skeletalsystemport/tibia>

<https://es.wiktionary.org/wiki/maxila>

<https://www.purposegames.com/game/mandibula-vista-anterior-quiz>