

Komplexní kineziologický rozbor

Seminář Aplikovaná kineziologie

Kompletní kineziologický rozbor

- Aspekce – vyšetření pohledem, nejdůležitější informační zdroj
- Palpace – vznik vazby mezi terapeutem a pacientem. Spíše klinický význam
- Perkuse – vyšetření poklepem
- Auskultace - Vyšetření poslechem (krepitace kloubů, drásoty...)

Kineziologický rozbor

- Jedná se o soubor speciálních vyšetřovacích metod, které slouží k stanovení diagnózy a následně vypracování rehabilitačního plánu
- Jedná se o odebrání anamnézy a na jejím základě rozhodnutí k dalším vyšetřením
- Nejčastěji se hodnotí držení těla, pohybové stereotypy, funkční testy v rámci diferenciální diagnostiky
- Aktivní, pasivní a proti-odporové vyšetření rozsahu kloubní pohyblivosti, svalová síla, přítomnost reflexních změn v měkkých tkáních, vyšetření konkrétních svalových skupin, kloubních blokád a omezení joint play....

Co vše obsahuje a co z něj chci zjistit?

- Kineziologický rozbor – držení těla, pohyb, reakce na zátěž
- Anamnéza – PA, SpS, FA, OA, SA, GA, MP
- Speciální testy a vyšetření

? Co spadá do kompetencí trenéra a co fyzioterapeuta?

! Ani fyzioterapeut nemůže stanovit diagnózu, ale pouze návrh.

Příklad Kineziologického rozboru

Kineziologický rozbor

Datum:

Jméno:

Datum narození:

Pohlaví:

Pravák/levák

Dominantní HK/DK

Výška:

Hmotnost:

Aspekce:

- Držení těla
- Thomayerova zkouška
- Pohyby páteře...

Rozsahy:

- Rotace v KYK
- Rotace RAK

Dynamické testy:

- Stoj na 1 DK/ zavřené oči/ podřep/ 3 poskoky
- Sagitální stabilizace
- Test vzpažení na zádech

Testování hypermobility

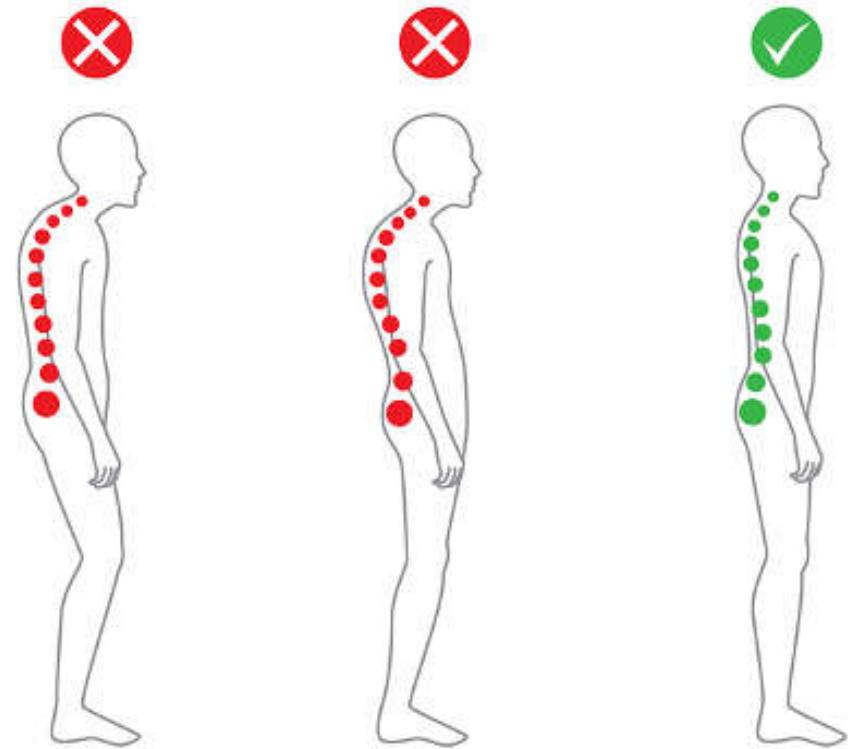
- Beighton score

Zásady vyšetření

- Klienta/pacienta vyšetřujeme svlečeného ve spodním prádle, naboso
- Vyšetření postavy probíhá ze 3 stran
- Vyšetřujeme ve statickém zatížení (v klidu) i v pohybu (dynamicky)
- Při popisu postupujeme systematicky směrem kaudálním nebo kraniálním

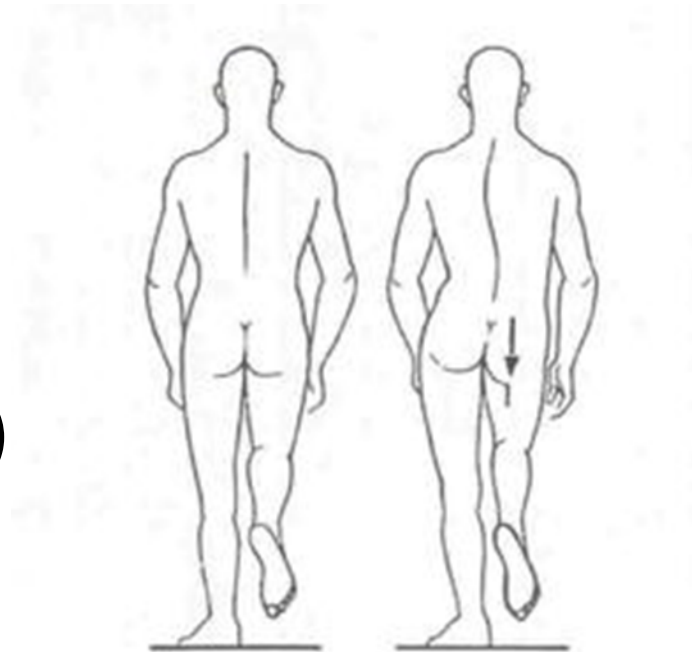
Aspekce

1. Zásady vyšetření
2. Aspekce bipedálního stoje
3. Stoj na 2 vahách
4. Stoj na 1 DK
5. Dynamické vyšetření ve stoje



Aspekční vyšetření

- **Statika:**
 - Bipedální stoj (variace – užší, širší báza, zavřené oči)
 - stoj na jedné noze (Trendelenburg)
- **Dynamika:**
 - squat (bipedální/1 noha), medvěď
 - schopnost odrazu nohy
 - Chůze (délka a symetrie provedení kroku, rychlost, koordinace, souhyby částí těla, antalgické držení...)

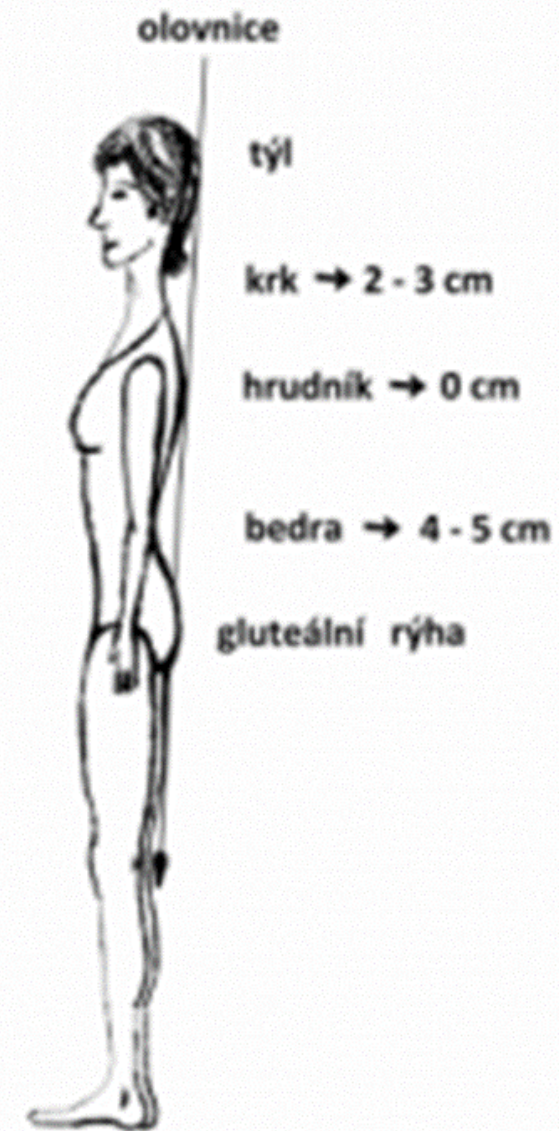


Vyšetření olovnice

- V rovině sagitální – olovnice spuštěna od zevního zvukovodu
- V rovině frontální – olovnice od *protuberantia occipitalis externa* (záhlaví)

SAG: linie spojuje zevní zvukovod, těla krčních obratlů, střed RAK, střed trupu, trochanter major, mírně před osou kolenního kloubu, mírně před zevním kotníkem

FRONT: ideálně vytvořena linie, která spojuje střed záhlaví, intergluteální rýhu a končí mezi zevními kotníky



Hodnocení statického stoje - zepředu

- **Držení hlavy** – napřímení, oči, ušní boltce ve vodorovné rovině
- **Reliéf krku** – postavení klíčních kostí, ramenní pletenců
- **Tvar a symetrie hrudníku**
- **Thoracobrachiální trojúhelníky** – posouzen velikosti na obou stranách
- **Svalové napětí břišních svalů** – stranová rozdílnost, aktivita horní části
- **Pánev** – souměrnost, výše předních spin
- **HK, DK** – reliéf, osa, konfigurace, postavení patelly
- **Tvar nohy, klenba, konfigurace prstců**

Hodnocení statického stoje – z boku

- **Hlava** – osa, předsun, záklon v horní C (rovina očí – ušních boltců)
- **Postavení ramen a lopatek** – chabé držení, protrakce
- **Tvar hrudní páteře**
- **Tvar břišní stěny**
- **Tvar páteře** – lordózy, kyfózy
- **Postavení pánve v sagitále** – anteverze, retroverze
- **DK** – osa
- **HK** – rotace paže

Hodnocení statického stoje - zezadu

- **Postavení hlavy** – rotace, úklon
- **Reliéf krku a ramen** – symetrie, konfigurace m.trapeius, m.levator scapulae
- **Vychýlení páteře** (obratlových trnů od střední čáry) – skoliotické držení, skolióza
- **Thoracobrachiální trojúhelníky**
- **Kontura trupu** – symetrie
- **Páneve** – výše zadních spin, subgluteálních rýh, intergluteální rýha
- **DK** – konfigurace kloubů (genua vara, valga), výška/ symetrie popliteální rýhy

Diagnostika postury podle konceptu Forma-funkce-facilitace (Bc. Clara Lewitová)

- 1) první emocionální dojem
- 2) vertikála – pomyslná středová čára
- 3) symetrie
- 4) osy částí – pr. Sleduji neutrální postavění kloubů
- 5) proporce – informace o pohybových možnostech těla
- 6) zvlnění povrchu – napětí, u hypertonu výraznější kresba svalů, zvlnění měkkých tkání; u hypotonu – sval visí. ztrácí se; u eotonu – plynulá krajina
- 7) horizontály – příčné předěly v těle: ploska nohy, pánva, bránice a ústní dno

Stoj na 2 vahách

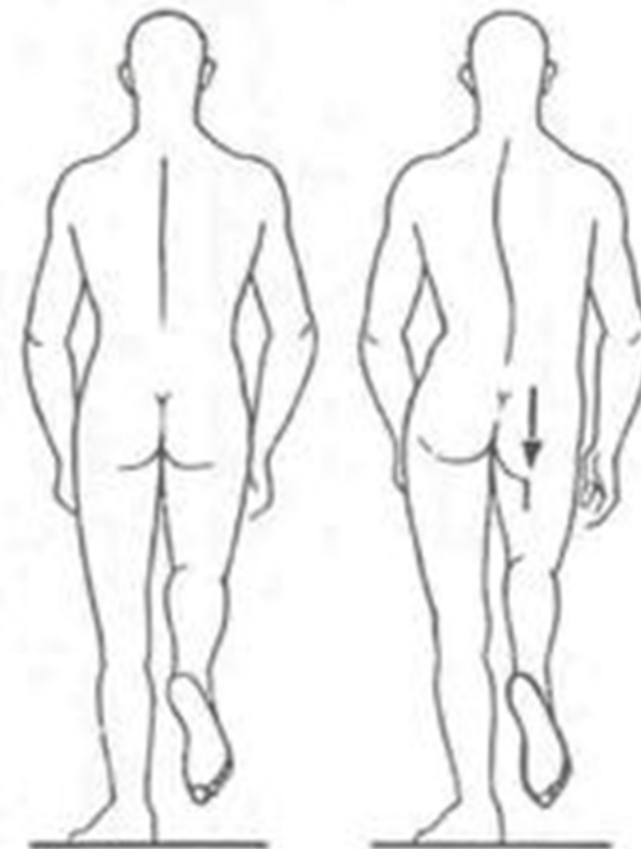
- Metodika: 2 stejné osobní váhy na pevné podložce, bez vzájemného dotyku. Stoj každou nohou na jedné váze, HKK podél těla. Pohled směřuje před sebe, klidný stoj
- Norma: dospělí rozdíl cca 4kg, děti do 15 let rozdíl 2kg

Vyšetření stoje na 1 DK – Trendelenburgova zkouška

- Flexe 1 DK 90°, v KOK i KYK
- Test zaměřen na vyšetření stabilizace pánve pomocí abduktorů KYK

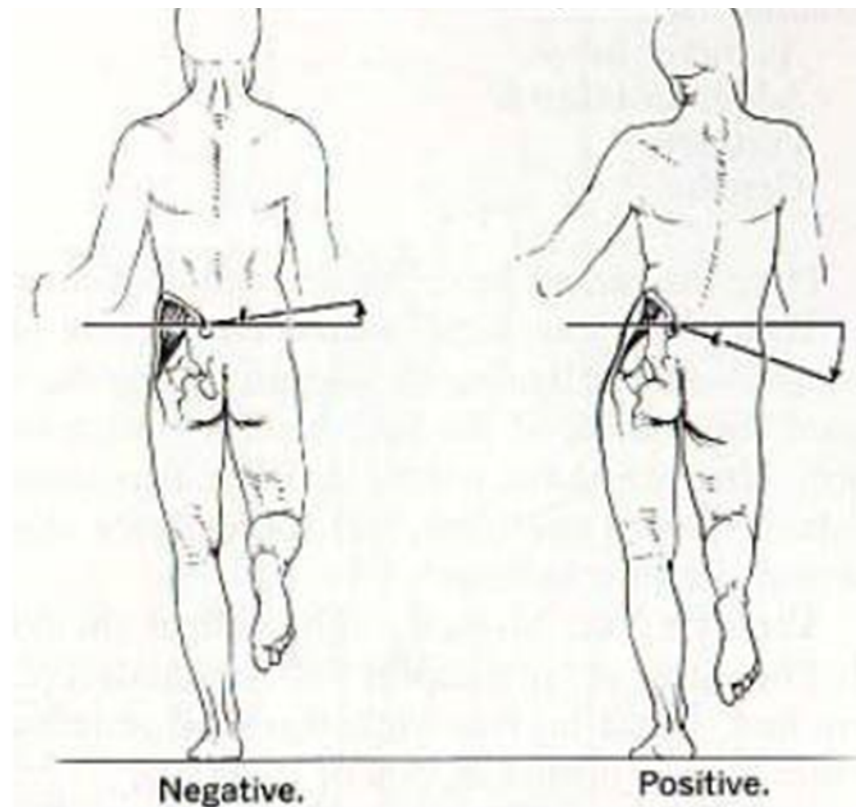
NEGATIVNÍ VÝSLEDEK: udržení pánve 20s bez laterálního posunu

POZITIVNÍ VÝSLEDEK: pánev poklesne na straně pokrčené (zvednuté) DKK



Vyšetření stoje na 1 DK – Duchennův příznak

- POZITIVNÍ
VÝSLEDEK: výrazný
kompenzační úklon
na kontralaterální
stranu testované DK



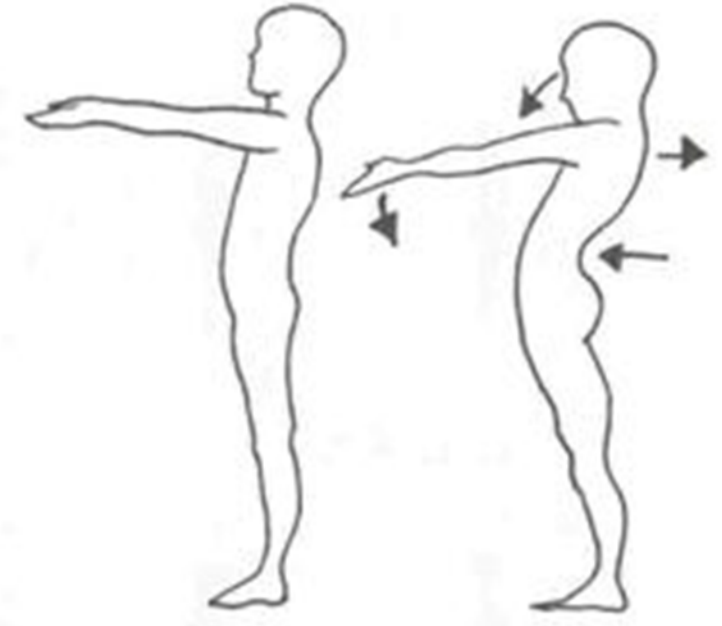
Test dle Mathiase

- Hodnocení posturálního stereotypu
- Vyšetřovaný ve stoje předpaží do 90° a setrvává takto 30 sekund

Test je negativní pokud se podstatně nezmění

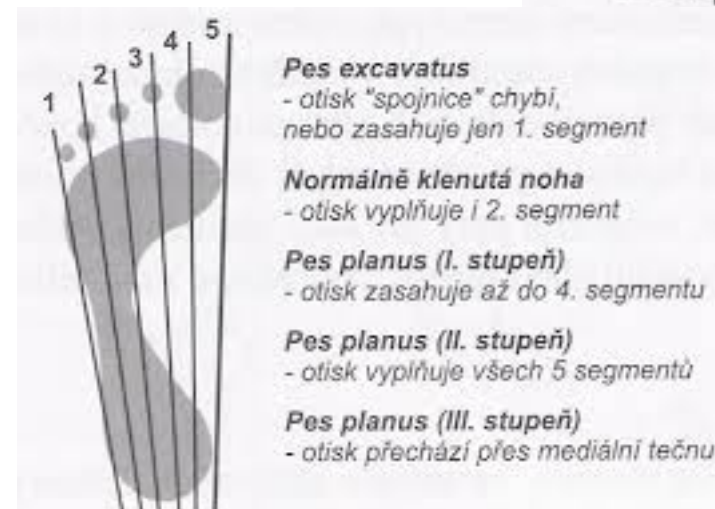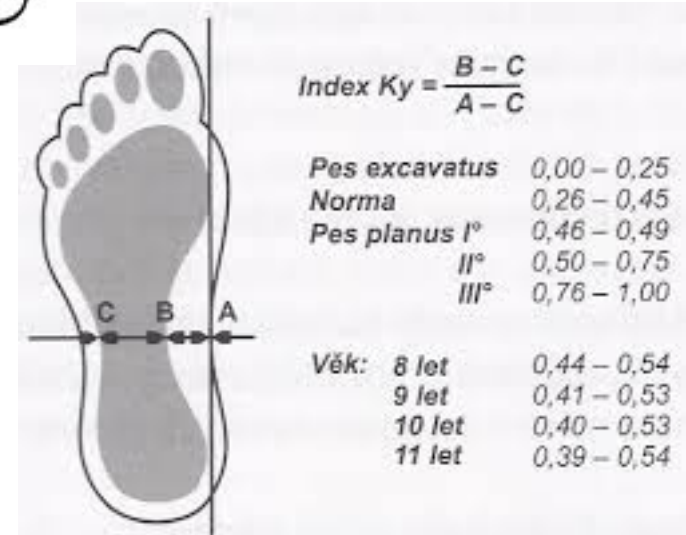
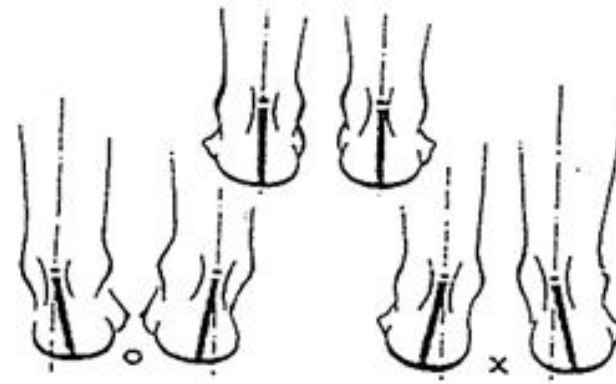
Test je pozitivní pokud dojde k poklesu hlavy, vystrčení pánve vpřed...

- Možno použít u dětí od 4 let



Hodnocení plochonoží u dospělých

- Aspekci zepředu, zezadu, z boku
- Sledujeme: valgozitu paty, předonoží v pronaci a jeho rozšíření, konvexitu vnitřního okraje nohy, medioplantární prominenci hlavice talu, valgózní postavení palce



Dynamická vyšetření páteře ve stoje

= vyšetření páteře pohledem zezadu

1. Hodnotíme rozvíjení páteře při předklonu, symetrie paravertebrálních valů a hrudníku. Při úklonu sledujeme křivku páteře jestli tvoří plynulý oblouk. Trup nerotuje, opačná DK se nenadzvedává.
2. Hodnocení úklonu s olovnicí. Olovnice spuštěná z protilehlé axily prochází intragluteální rýhou.
3. Hodnocení pohyblivosti páteře pomocí Thomayerovy, Schoberovy, Stiborovy, Čepojovy a Forestierovy vzdálenosti, Ottovy inklináční vzdálenosti a úklonů.

Thomayerova vzdálenost

- Hodnocení pohyblivosti celé páteře – nespecifický test
- Ze stoje předklon s nataženými DKK – měří se vzdálenost třetího prstu a země

Norma: prsty se dotýkají země

Zároveň v předklonu sledujeme tvar a zakřivení páteře

Schoberova vzdálenost

- Hodnotí rozvíjení bederní části páteře
- Ve stoji spojném označíme trn L5, od něj 10 cm kraniálně u dospělých a 5 cm u dětí
- Ve volném předklonu se body od sebe vzdálí nejméně 14 cm u dospělých a u dětí 7,5 cm

Stiborova vzdálenost

- Pohyblivost hrudní a bederní části páteře
- Výchozí bod jako u Schoberovy vzdálenosti a trn C7
- Změříme vzdálenost mezi oběma body
- Při uvolněném předklonu se vzdálenost prodlouží nejméně o 7-10 cm

Čepojova vzdálenost

- Rozsah krční páteře do flexe
- Meříme kraniálně 8 cm od C7
- Při maximálním předklonu se vzdálenost prodlouží nejméně o 3 cm

Ottova inklináčn  a reklina n  vzd lenost

- M ření pohyblivosti hrudn  p teře p i p edklonu a z klonu
- Od C7 nam r me 30 cm kaud ln m sm rem
- P i p edklonu se vzd lenost prodloui nejm n  o 3,5 cm
- P i z klonu se vzd lenost se zmeni o 2,5 cm

- Sou tem obou Ottov ch vzd lenost  dostaneme index sagit ln  pohyblivosti hrudn  p teře

Úklony (lateroflexe)

- Vzpřímený stoj, záda opřena o zed', paže podél těla, dlaně směřují k tělu, prsty nataženy.
- Na stehně označíme bod 3. prstu.
- Při čistém úklonu poznačíme dosaženou vzdálenost 3. prstu.
- Vzdálenosti vůči sobě porovnááme.

Další vyšetření, testy

- ROM
 - kyčelní klouby (rotace)
 - Ramenní pletence (abdukční oblouk)

- Pohyby a testy
 - dřep, výpad
 - klik

Palpace nebo umění palpace ?

- **složitá interakce mezi terapeutem a pacientem**
- **přístroji nenapodobitelná, ale „subjektivně nezdělitelná“**
- **terapeut se musí koncentrovat – vědomý dotek**

Palpace

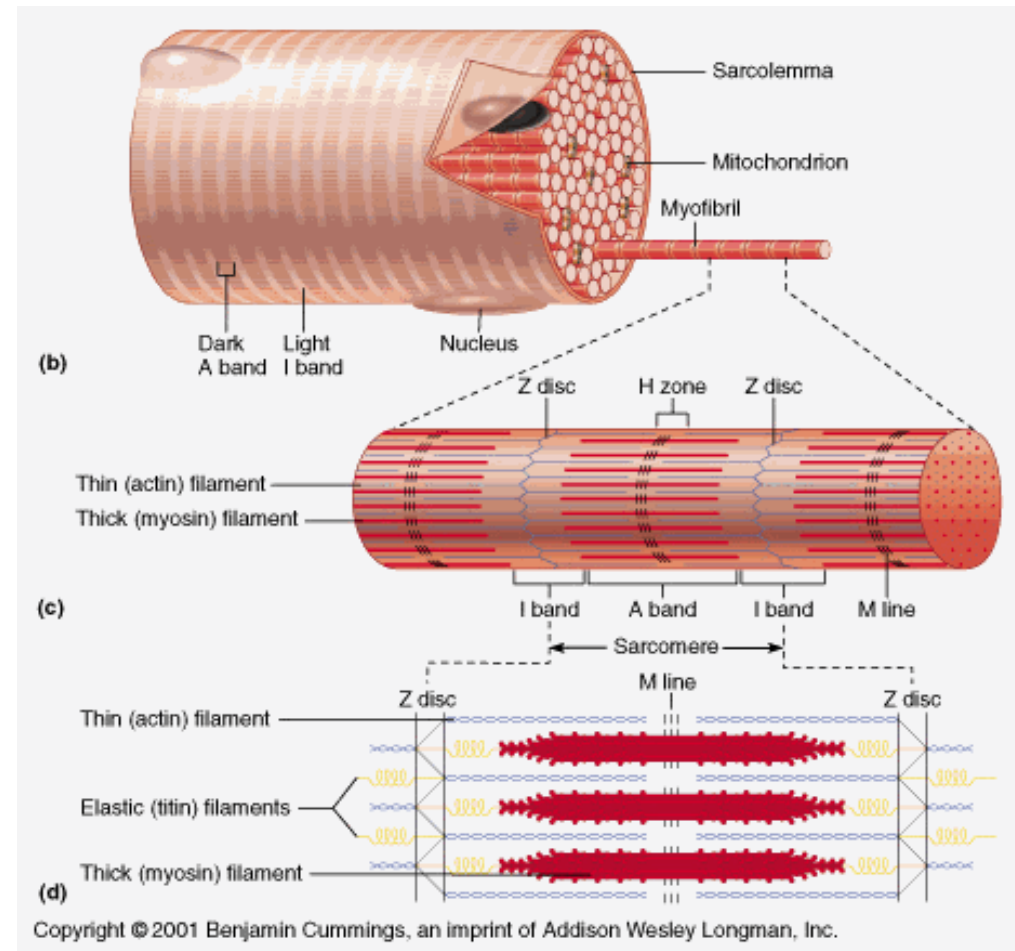
- možné zjistit teplotu a hladkost kůže, pocení, napětí, reflexní změny
- vnímáme kůži, podkoží, svalstvo, periost, bříško svalu i svalový úpon
- cítíme pocítujeme vzájemnou pohyblivost tkání proti sobě
- Čím menším tlakem terapeut palpuje, tím lépe vnímá

Palpace

- **palpace:** hledám, co je jiné v porovnání s druhou stranou (napětí, cití, potivost, teplota, posunlivost vůči spodine, pulzace, otok, trps...)
- **který pohyb vázne** (aktivní = svalová složka?, pasivní = kostěnné struktury?, proti odporu = vazy?)
- **kdy bolí** (před tréninkem? Po tréninku? V noci? Ráno? Při zátěži?)
- **úlevová poloha?**

Sval

- Trofika
- Konzistence
- Tonus
- Svalová síla
- Svalové skrácení



Problematika jizvy

- Zasahuje do všech struktur měkkých tkání!
- s léčbou jizvy je třeba začít hned po zhojení rány (péče o okolí do 24 hodin)
- Jemná tlaková masáž, krémy – indulona , oleje – napr. Trezalka, S a C hmat



Palpace orientačních bodů na kostěnných strukturách

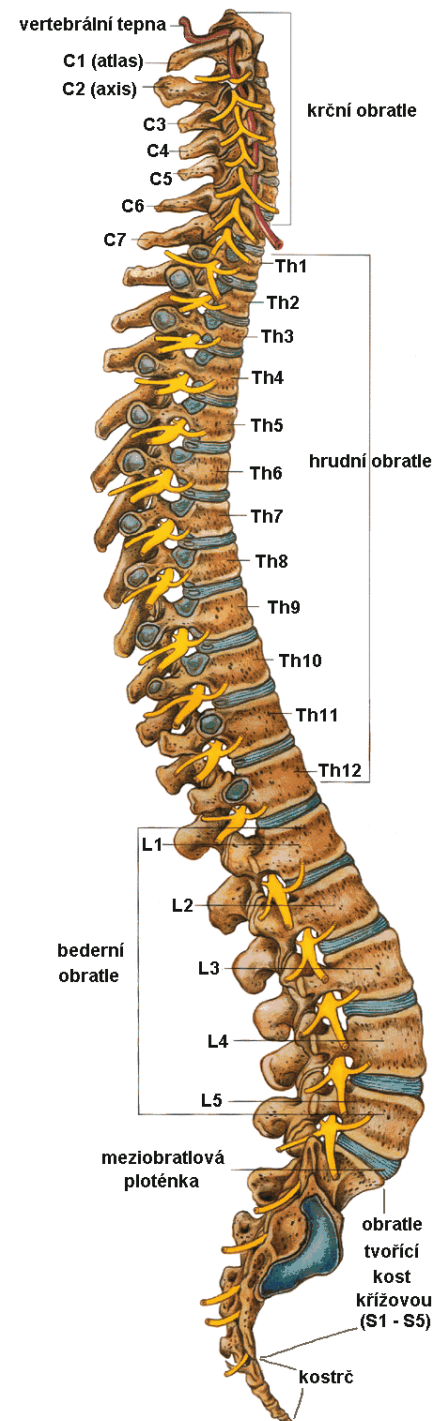
- Páteř
- Horní končetina
- Dolní končetina
- Pánev

Páteř – orientační body :

- - ***trn obratle L5*** - poslední pohyblivý při ante/retroflexi/ spojnice SIPS/jemně pod úrovní spojnice cristae iliacaе
- - ***trn vertebra prominens = C7***, paplace při předklonu hlavy (alebo položím bříška prstů na dvě sousední trny v oblasti CTH a udělám záklon, C6 pod prstem mizí, C7 zůstává
- - ***trn C2*** - první trn kaudálně od záhlaví
- - ***processus transversus C1*** mezi processus mastoideus a mandibulou pod ušním lalůčkem (prohlubeň hned za uchem)
- - ***processus transversus C2*** - palpujeme na úrovni trnu C2 při pasivním úklonu na opačnou stranu.

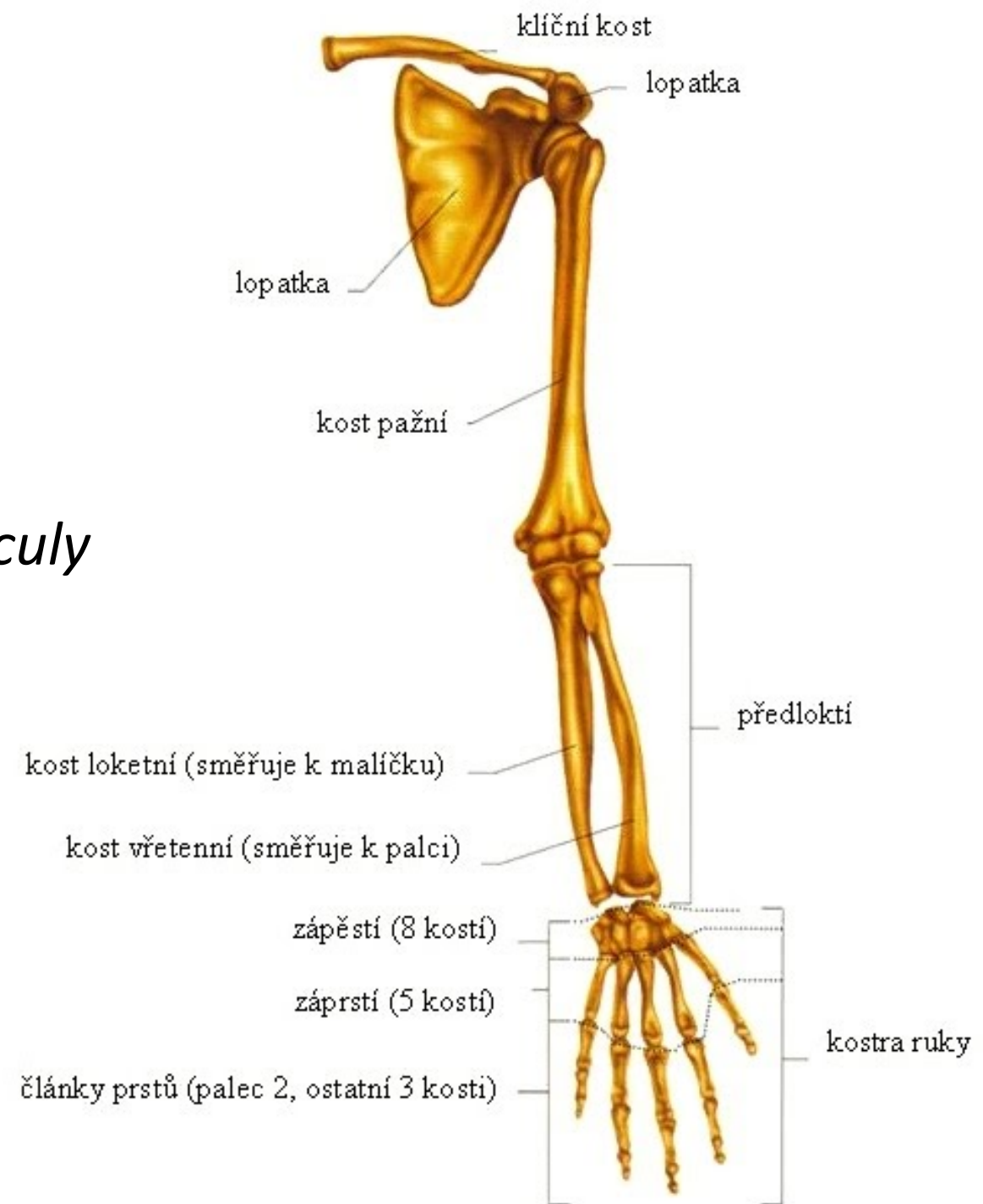
Páteř

- L5
- C7
- *trn C2*
- *processus transversus C1*
- *processus transversus C2*



Horní končetina

- ***clavicula***
- ***scapula***
- ***acromion***- laterálně od hlavičky *claviculy*
- laterální/mediální kondyl humeru
- olekranon
- ***processus styloideus ulnae/radii***
- ***daktylion*** – konec prostředního prstu

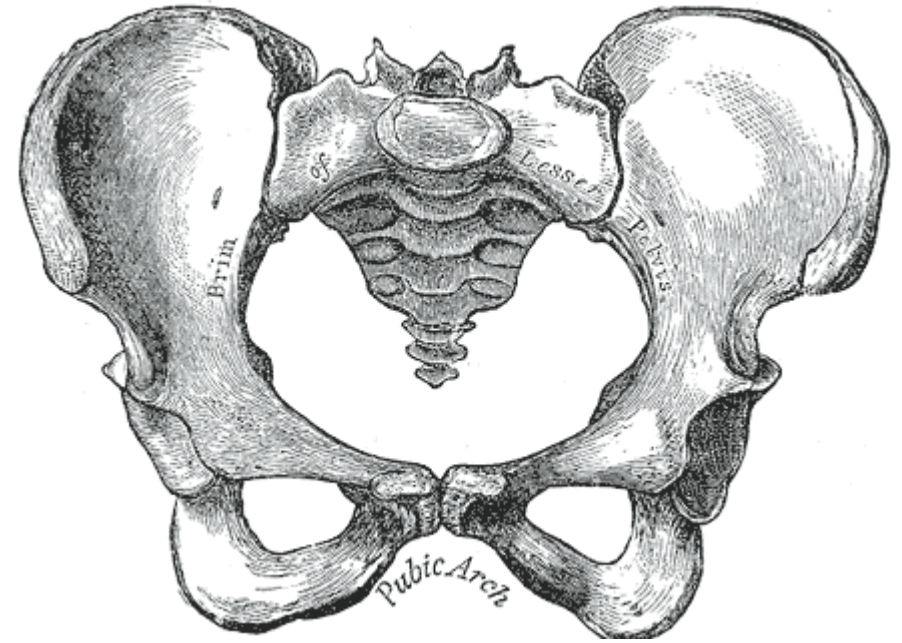


Dolní končetina

- ***trochanter major*** – pohybování kyčelním kloubem ve frontální rovine
- ***condylus lateralis/medialis*** (*distální část femuru*)
- ***patella***
- ***tuberositas tibiae***
- ***caput fibulae*** – pod kloubní šterbinou na laterální straně kolena
- ***condylus medialis/lateralis tibiae***
- ***malleolus medialis/lateralis***

Pánev

- *cristae iliacae*
- *spinae iliacae posteriores superiores (SIPS)*
- *spinae iliacae anteriores superiores (SIAS)*
- *symphysis*
- *tuber ischiadicum*



Literatura

- KAPANDJI, Adalbert Ibrahim. *The physiology of the joints*. 6th ed. Edinburgh: Churchill Livingstone, 2011. ix, 323. ISBN 9780702039423.
- OATIS, Carol A. *Kinesiology : the mechanics and pathomechanics of human movement*. 2nd ed. Baltimore: Lippincott Williams & Wilkins, 2009. xiv, 946. ISBN 9781451108989.
- KOLÁŘ, Pavel. *Rehabilitace v klinické praxi*. 1. vyd. Praha: Galén, 2009. xxxi, 713. ISBN 9788072626571.
- KAPANDJI, Adalbert Ibrahim. *The physiology of the joints*. 6th ed. Edinburgh: Churchill Livingstone, 2008. xi, 335. ISBN 9780702029592.
- KAPANDJI, Adalbert Ibrahim. *The physiology of the joints*. 6th ed. Edinburgh: Churchill Livingstone, 2007. xi, 361. ISBN 9780443103506.
- VÉLE, František. *Kineziologie : přehled klinické kineziologie a patokineziologie pro diagnostiku a terapii poruch pohybové soustavy*. 2., rozš. a přeprac. vyd. Praha: Triton, 2006. 375 s. ISBN 8072548379.
- Dylevský I.: Funkční anatomie pohybového systému. Praha, Karolinum 1996.
- <https://is.muni.cz/do/1451/e-learning/kineziologie/elportal/index.html>
- <http://www.fsps.muni.cz/impact/uvod-do-fyzioterapie-1/?HighlightString=propedeutika>

Děkuji za pozornost