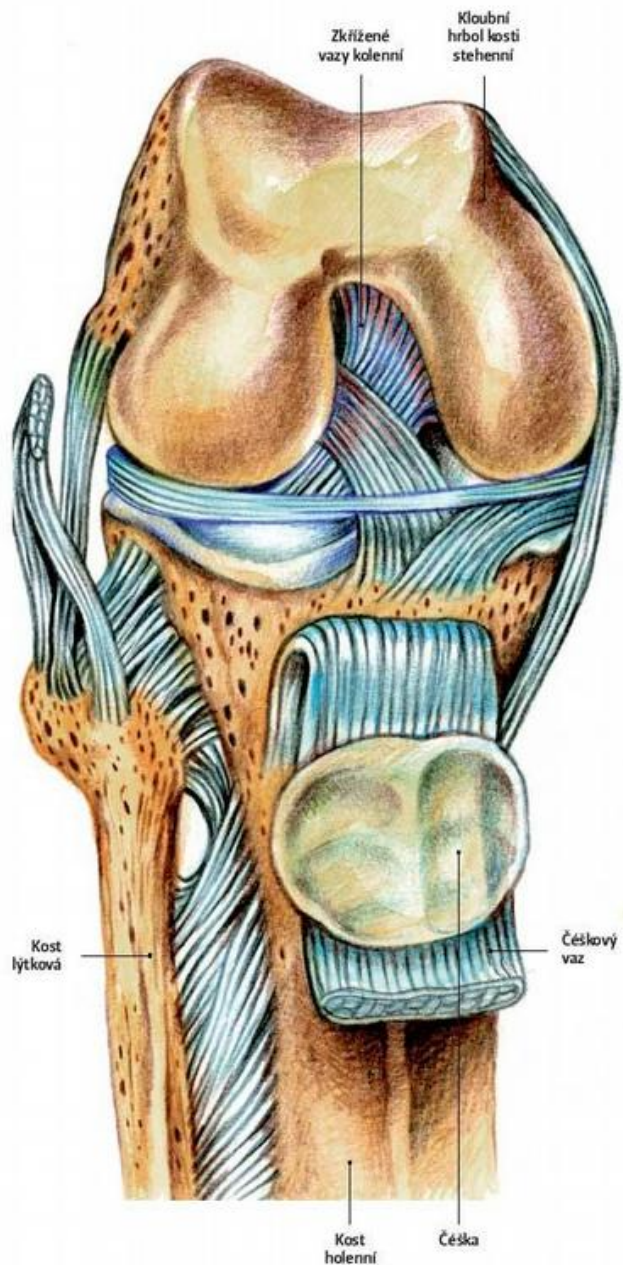


KOLENNÍ KLOUB POHLED ZPŘEDU

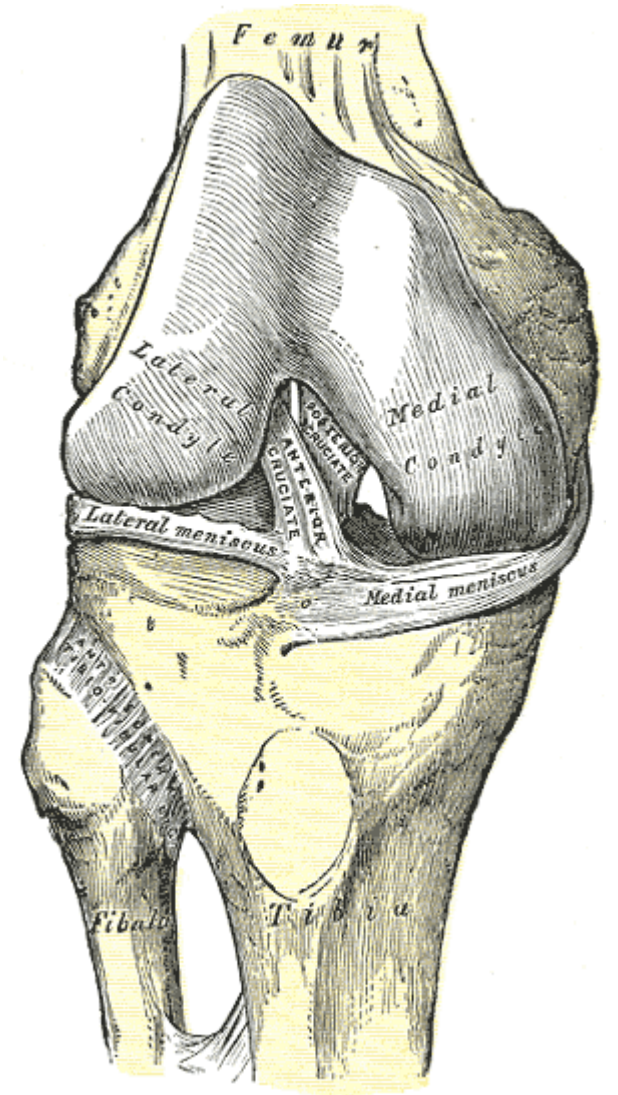


# Kineziologie art. genus

Mgr. Klára Vomáčková

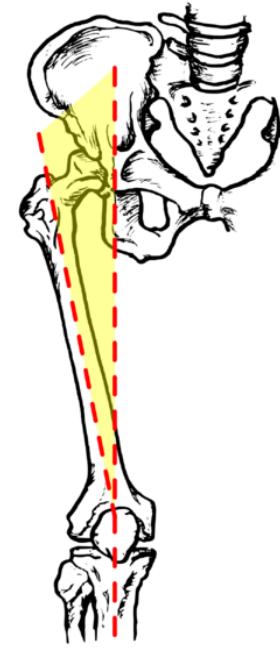
# Kolenní kloub

- složený a největší kloub v těle
- Artikulují zde tři kosti: femur, tibia a patela
- femoropatelární a femorotibiální kloub
- Menisky
- Vazy

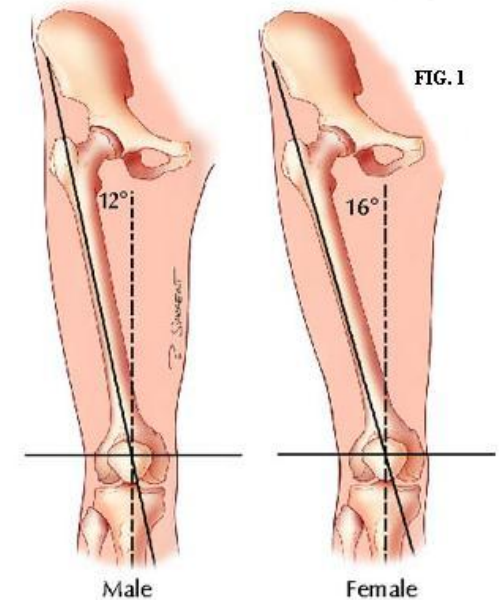


# Q - úhel

- Tibie a femur spolu svírají fyziologický abdukční úhel v rozmezí  $170^{\circ}$ – $175^{\circ}$ .
- V praxi se používá tzv. Q-úhel, je to úhel, který svírá osa tahu m. quadriceps femoris a osa lig. patellae.
- Tento úhel nemá překročit  $10^{\circ}$  u mužů a  $15^{\circ}$  u žen (Čihák, 2001)



Comparison of male and female Q angles



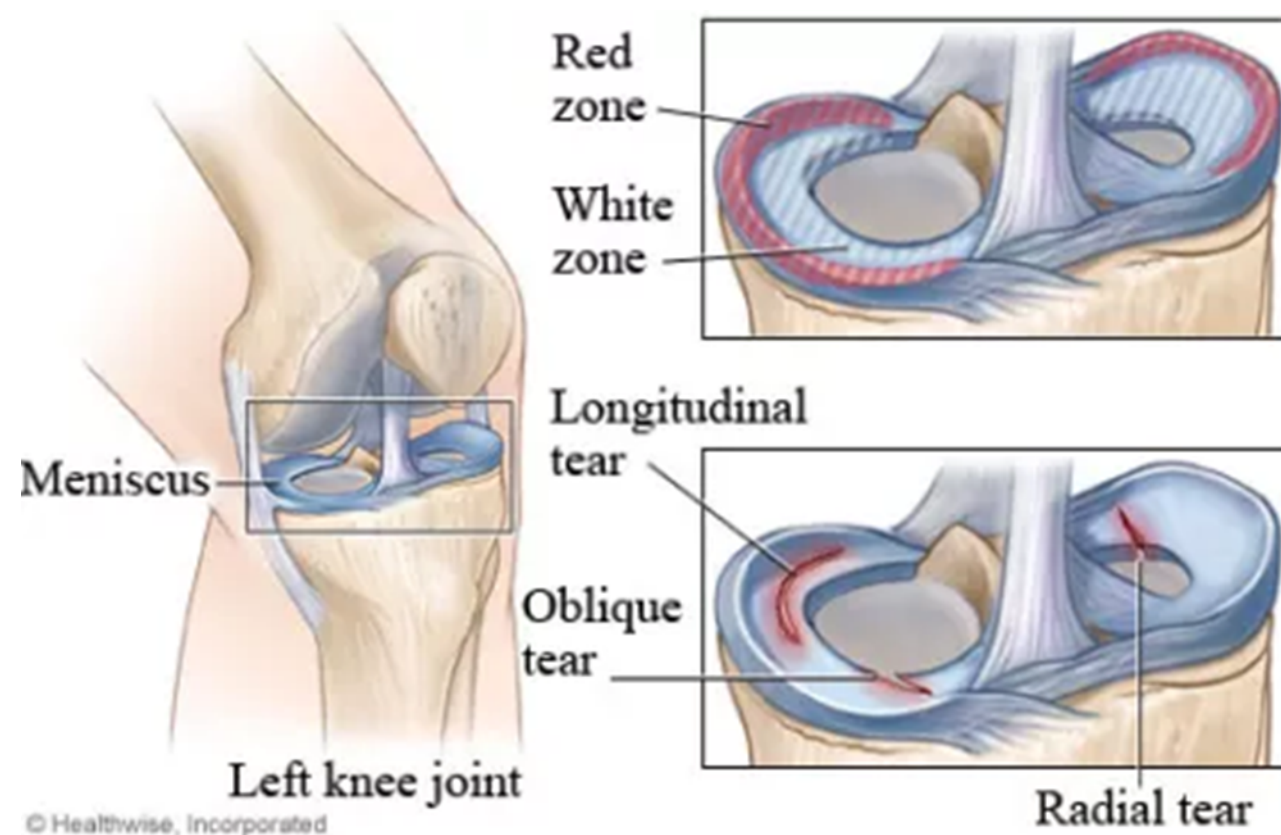
# Menisky

- Funkce:

- Vyrovnávání tvarových rozdílů mezi vypouklými kondylmi femuru a mělkými jamkami na proximálním konci tibie - snižují tření kloubů
- Rozložení váhy těla na kloubní ploše
- Podpora stability kloubu
- Udržování rozsahu pohybu
- Ochrana chrupavek – „tlumiče nárazů“
- Výživa a lubrikace kloubu
- propriocepce

# Složení menisků

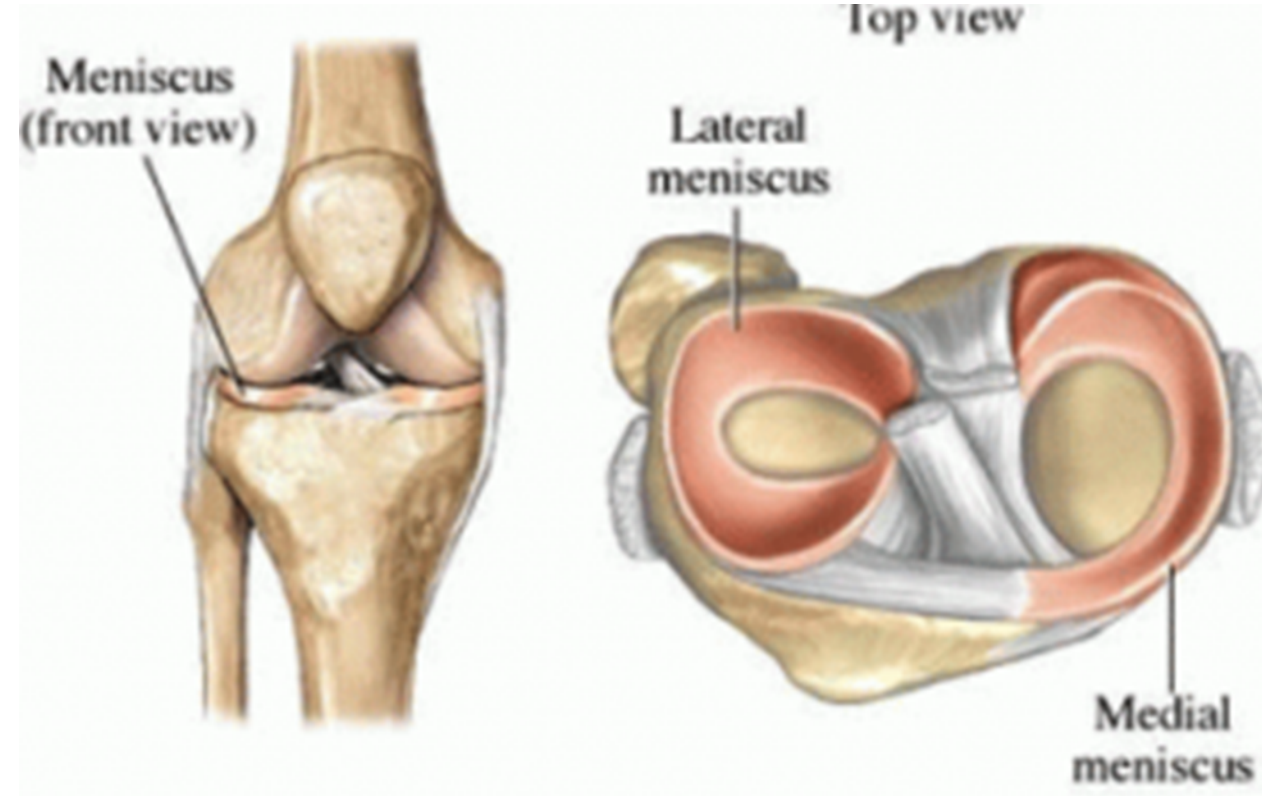
- Kolagen I. typ
- Proteoglykany
- Glykoproteiny



- **Red zone** – na vnější straně menisku, rány se hojí rychleji – dobré prokrvení, na malé poškození stačí ortéza, radiální směr kolagenních vláken, funkce – odolnost vůči kompresi
- **White zone** – vnitřní 2/3 menisku, nutriční ze synovie, longitudinální směr kolagenních vláken, odolnost vůči napětí

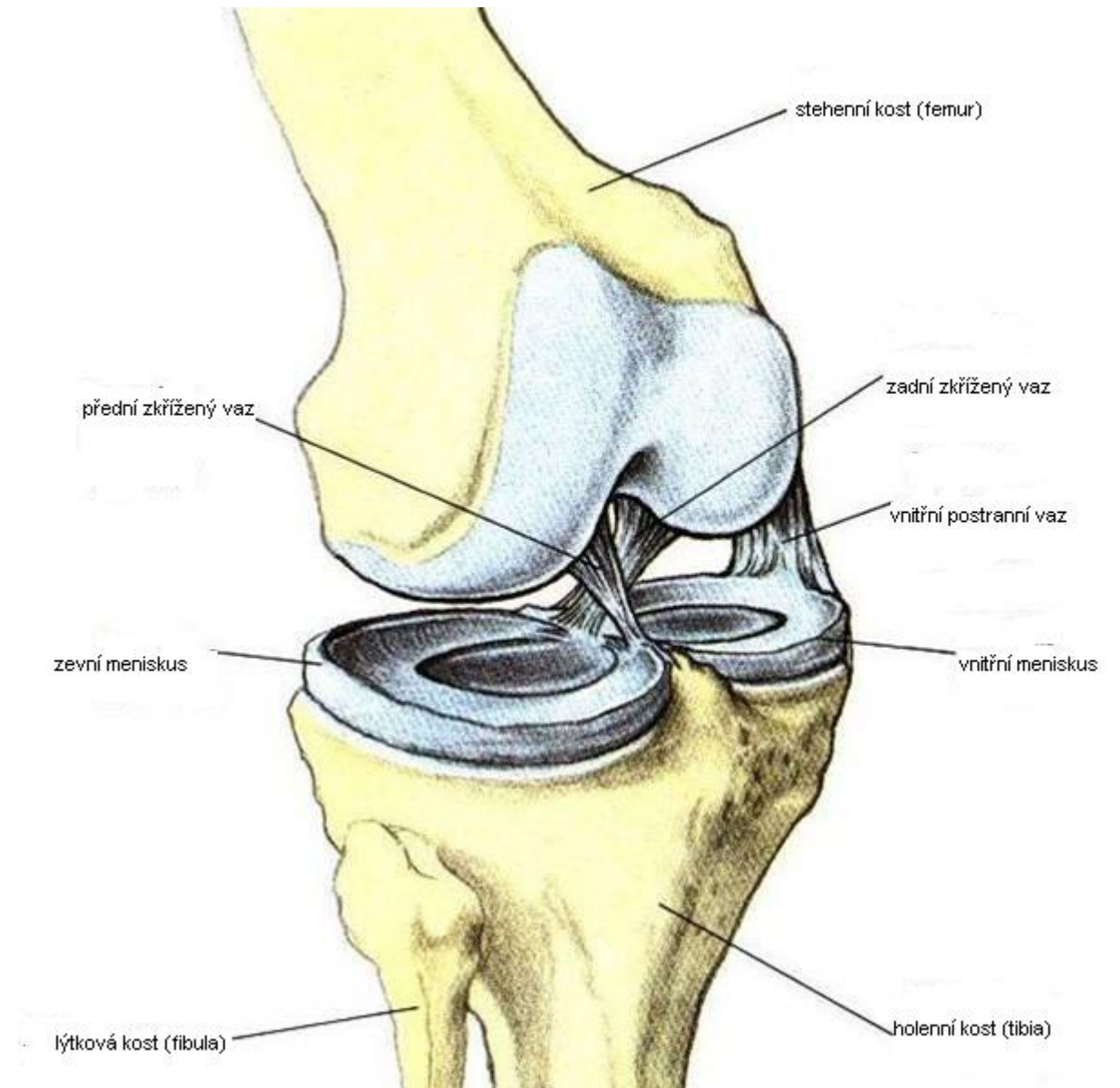
# Meniscus medialis

- tvar C, široko otevřený, větší
- předním koncem se upíná do area intercondylaris ant. , zadním koncem se upíná do area intercondylaris posterior mezi zadním skříženým vazem a zadním koncem laterálního menisku
- srůstá s lig. Colaterale mediale (=tibiale), ovlyvňuje ho m. semitendinosus
- Častěji zraněn – „nešťastná triáda“



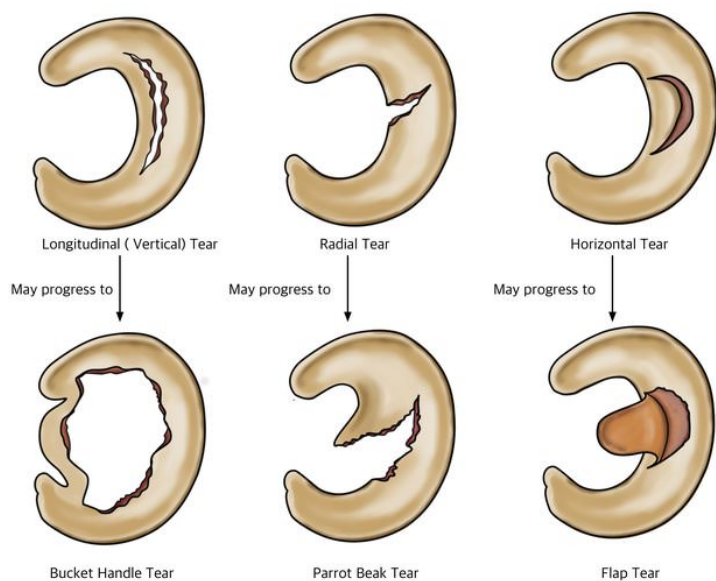
# Meniscus lateralis

- menší, téměř tvar kruhu
- připojuje se těsně před a za eminentia intercondylaris
- není spojený s lig. Colaterale laterale (=fibulare)
- Ovlyvňuje ho m. popliteus
- víc pohyblivý než mediální meniskus

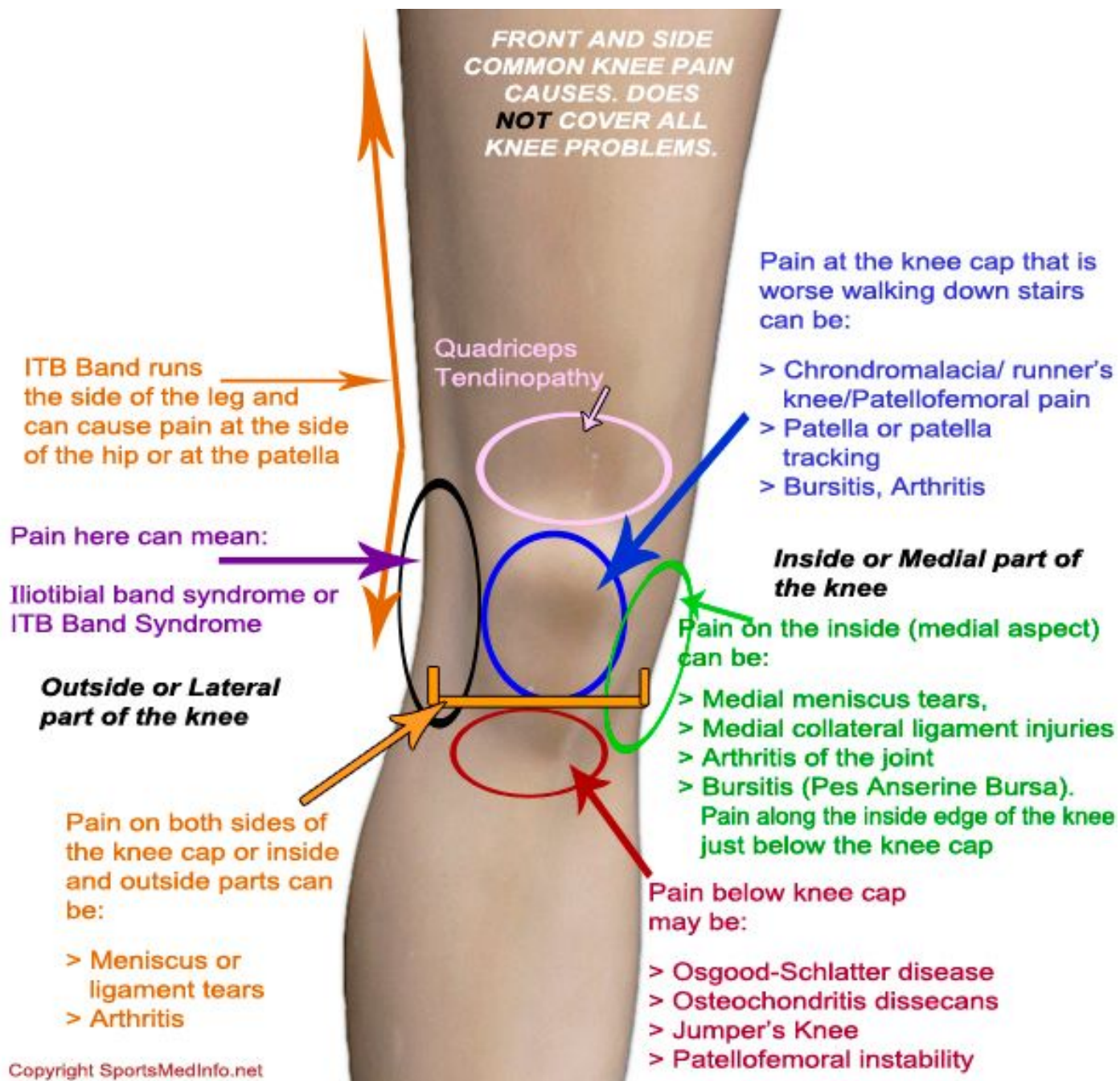


# Zranění menisků

Different Types Of Meniscus Tear



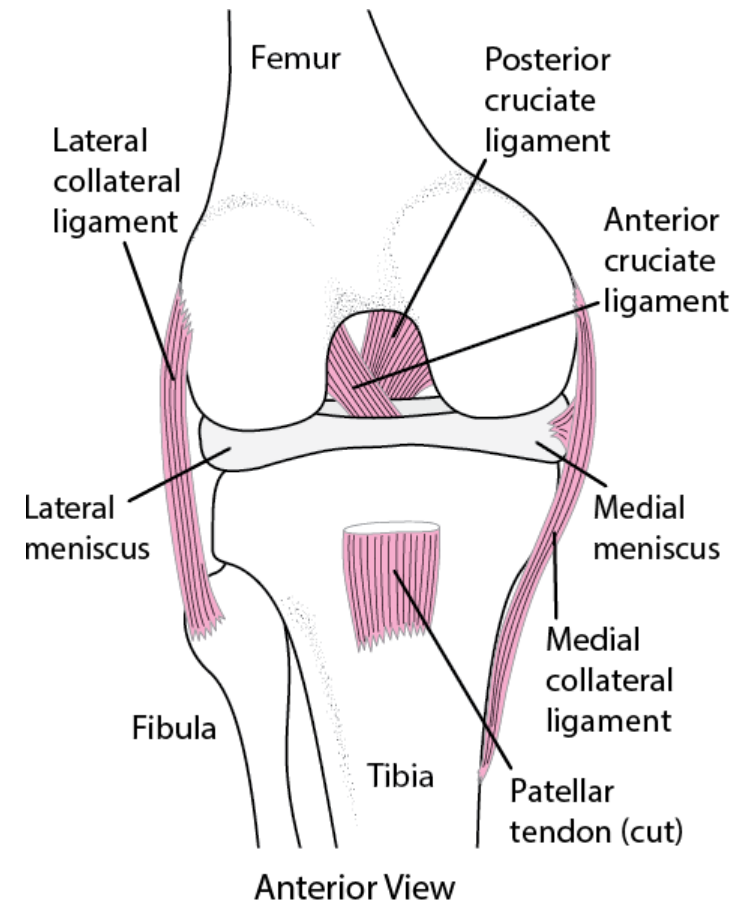
LOCAL PHYSIO®





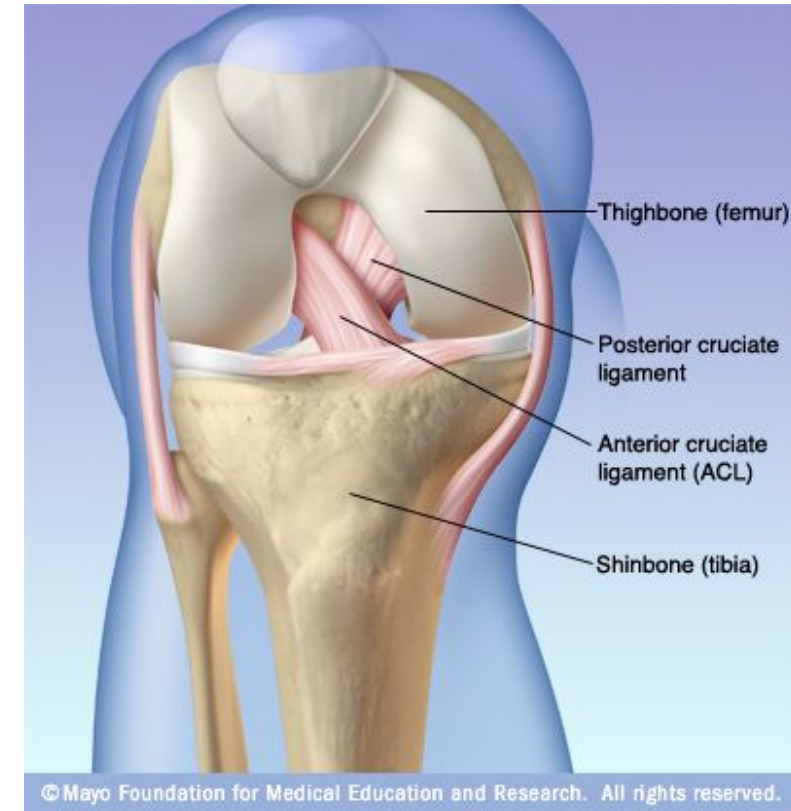
# Vazy

- vazy postranní (ligamenta collateralia mediale et laterale);
- vazy přední (retinacula patellae, ligamentum patellae);
- vazy zadní (ligamentum popliteum obliquum, ligamentum popliteum arcuatum);
- vazy nitrokloubní (ligamenta cruciata anterior et posterior, ligamentum transversum genus, ligamentum meniscofemorale);
- vazy drobné;



# Vazy

- Zkřížené vazy:
- lig. Cruciatum anterius – od med. plochy lat. kondylu femuru šikmo ventrálně, med. a distálně do area intercondylaris tibiae (jako když jde ruka do kapsy)
- lig. Cruciatum posterius – od lat. plochy med. Kondylu femuru a jde šikmo dorz., lat a distálně do area intercondylaris post. , postaven téměř vertikálně
- Sezadu kříží LCA, spolu zajišťují pevnost kolenního kloubu, LCP asi o 1/3 silnější



# Zkřížené vazy

- Při extenzi jsou napnuté, zabraňují vyklouznutí kondylů femuru z kloubních ploch tibie
- LCA - Při 15° flexe začíná jeho tenze klesat a dosahuje minima zhruba mezi 30° a 40° flexe. S další flexí začíná opět narůstat, takže při 90° je zejména jeho anteromediální část silně napnutá. Zevní rotací dochází k relaxaci vazy, pouze v krajní poloze se začíná vaz částečně napínat. Vnitřní rotací se vaz naopak silně napíná
- LCA – omezení pohybu femuru vůči tibií směrem dopředu
- LCP - omezení pohybu femuru vůči tibií směrem dozadu

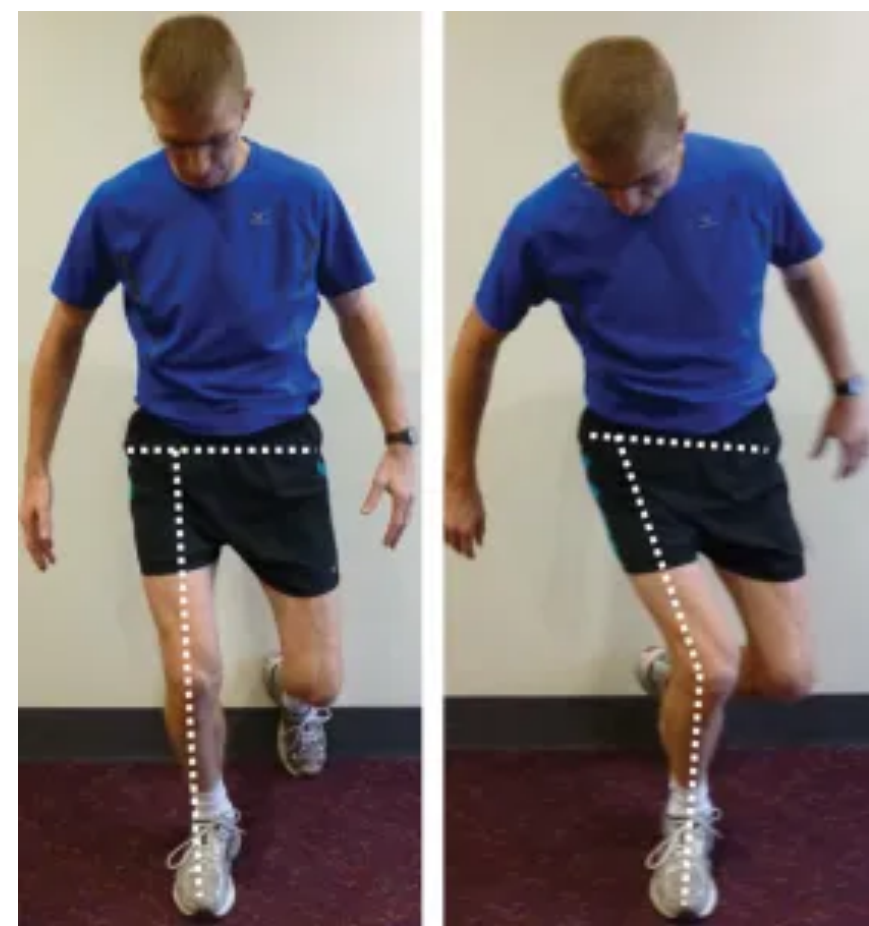
# Faktory dynamické podpory funkce LCA

- Vyvážení aktivačních vzorců – optimalizace časování a velikosti momentu síly:
  - mezi hamstringy a mm.vasti (preaktivace hamstringů)
  - mezi laterálními a mediálními hamstringy
  - mezi m. vastus medialis a m. vastus lateralis
  - mezi m. quadriceps a mm. gastrocnemii

# Co menisky a vazy ničí?


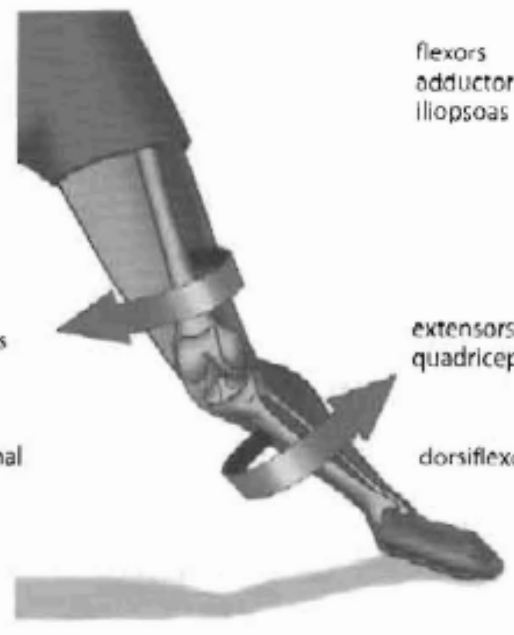
- Náhlé stočení kolene
- Dlouhodobá mikrotraumata a přetěžování kolene
- Časté spojení s oslabením mediálních stabilizátorů kyčle a decentrací

Symptomy: ostrá bodavá bolest na med/lat straně s nutností flexe, bolestí při chůzi po rovném terénu a do schodů, při rotačních pohybech kolene



# Co menisky a vazy ničí?

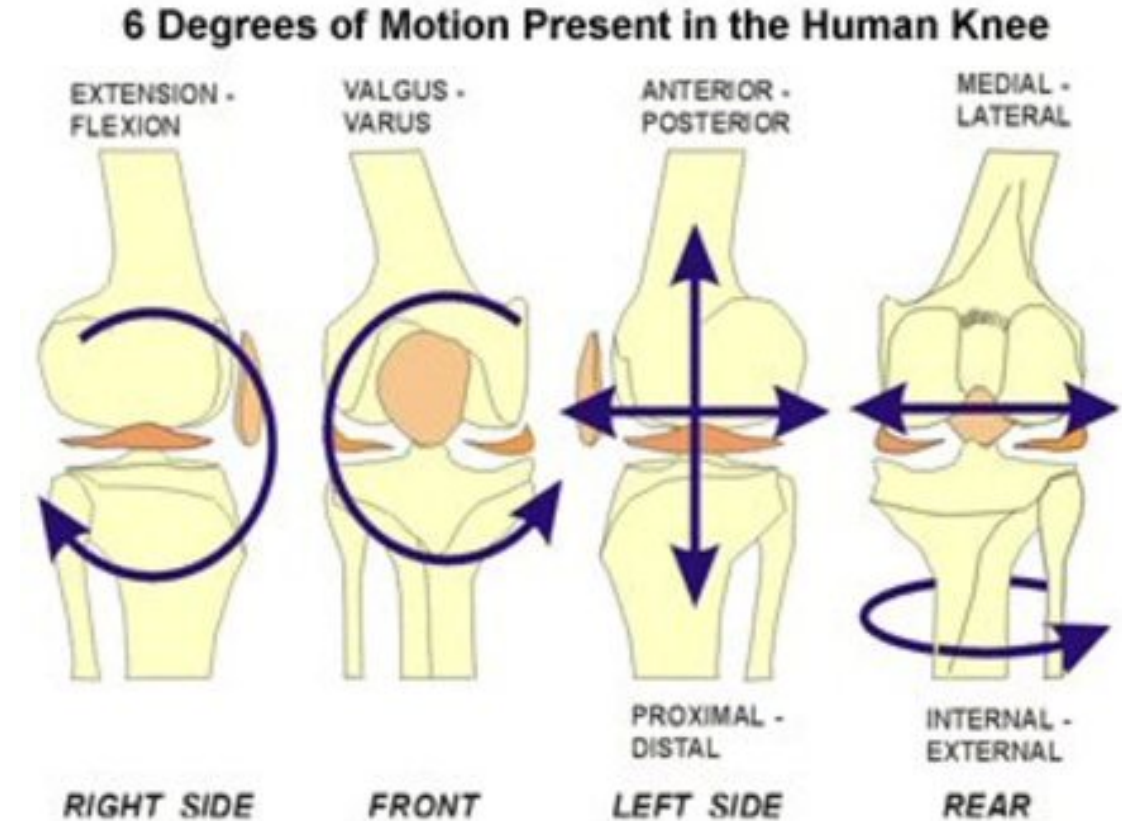
- Úraz u sportu - lyžování, fotbal, tenis, squash (Kolář et al., 2009).
- Děje se to proto, protože celá váha těla je přenášena během pohybu přes klouby dolní končetiny. Tato síla je 1,6–3,0 násobkem váhy při běhu a až 4,1 násobkem při dopadu ze skoku.
- U osob s poškozením předního zkříženého vazy a po jeho operační rekonstrukci je prokázáno snížení aferentace až o 70% (Mayer, Smékal, 2004).

	muscles involved	Position of safety	body position	body position	Point of 'no return'	muscles involved
back			normal lordosis		forward flexed, rotated opposite side	
hips	extensors abductors gluteals		flexed neutral abduction adduction, neutral rotation	adduction internal rotation		flexors adductors iliopsoas
knee	flexors hamstrings		flexed	less flexed, valgus		extensors quadriceps
tibial rotation	plantar flexors		neutral	internal or external		dorsiflexors
landing pattern	gastrocnemius posterior tibialis		both feet in control balanced	one foot out of control unbalanced		peroneals tibialis anterior

- většina poranění předního zkříženého vaz vzniká při sportech nekontaktních - 78% zranění předního zkříženého vazů vzniká nekontaktně při dopadech, rychlých změnách směru při běhu nebo prudkém zpomalení, zastavení, kdy dochází k „bodu zlomu“ (Wikstrom et al., 2006).

# Biomechanika kolenního kloubu

- Pohyby
  - SAG rovina – flexe, extenze
  - TRANSV rovina – vnitřní a zevní rotace - závislé na stupni flexe, nejvíc možné mezi 45° až 90°
  - Rozsah do flexe – liší se dle autorů 120°-160° - limitován kontaktem svalstva na zadní straně stehna a bérce nebo dotykem paty a gluteálních svalů
  - Extenze – základní postavení kolenního kloubu – uzamčené koleno, rotační pohyby nemožné
  - Zevní rotace: 21°
  - Vnitřní rotace: 17°

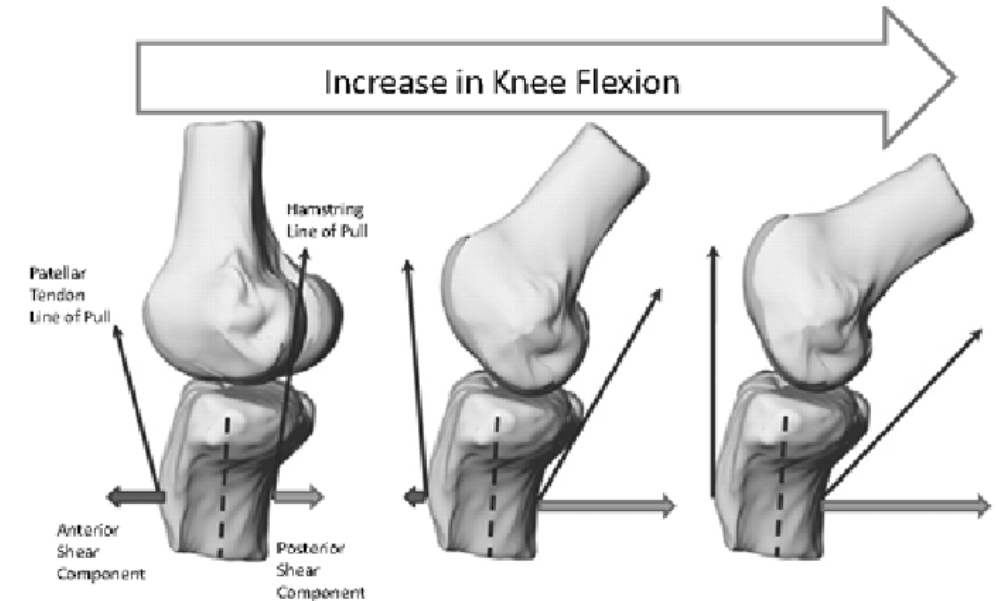




# Flexe KOK

- Během flexe a extenze se kombinují tři pohyby:
  - iničiální rotace na začátku flexe a terminální rotace na konci extenze
  - valivý pohyb kondylů femuru po tibiálním plató
  - klouzavý pohyb kondylů femuru po tibiálním plató dorzálně

- <https://www.youtube.com/watch?v=H3YgbJLbIXk>
- [https://www.youtube.com/watch?v=dfFGaUQ6P\\_Y](https://www.youtube.com/watch?v=dfFGaUQ6P_Y)

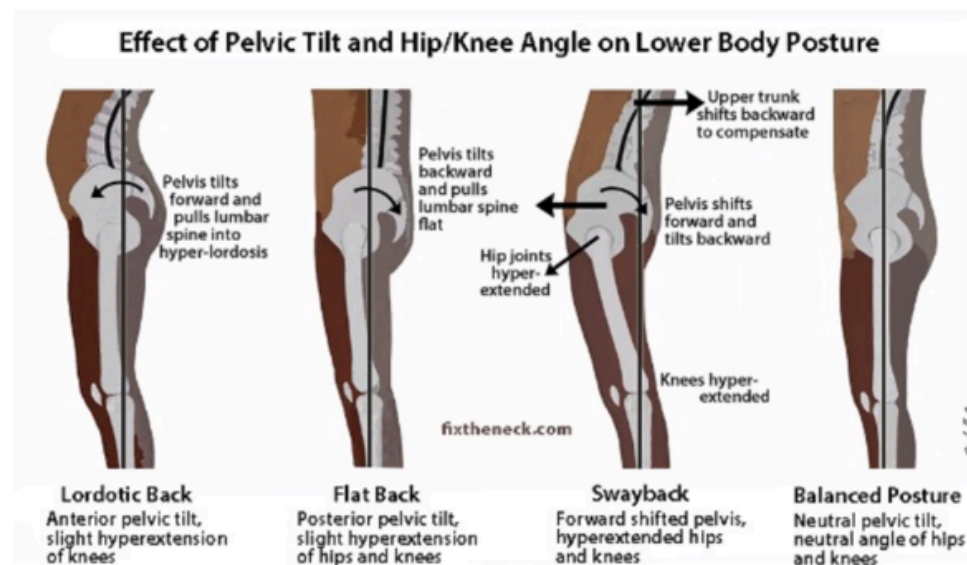
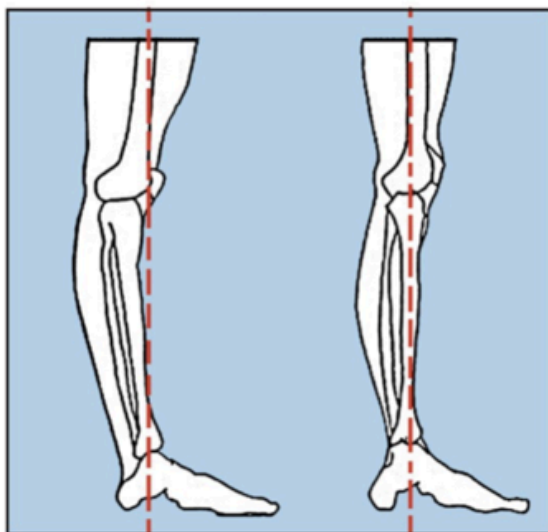


The anterior shear component from the patellar tendon force from the quadriceps is reduced while the posterior shear component from the hamstrings is increased.

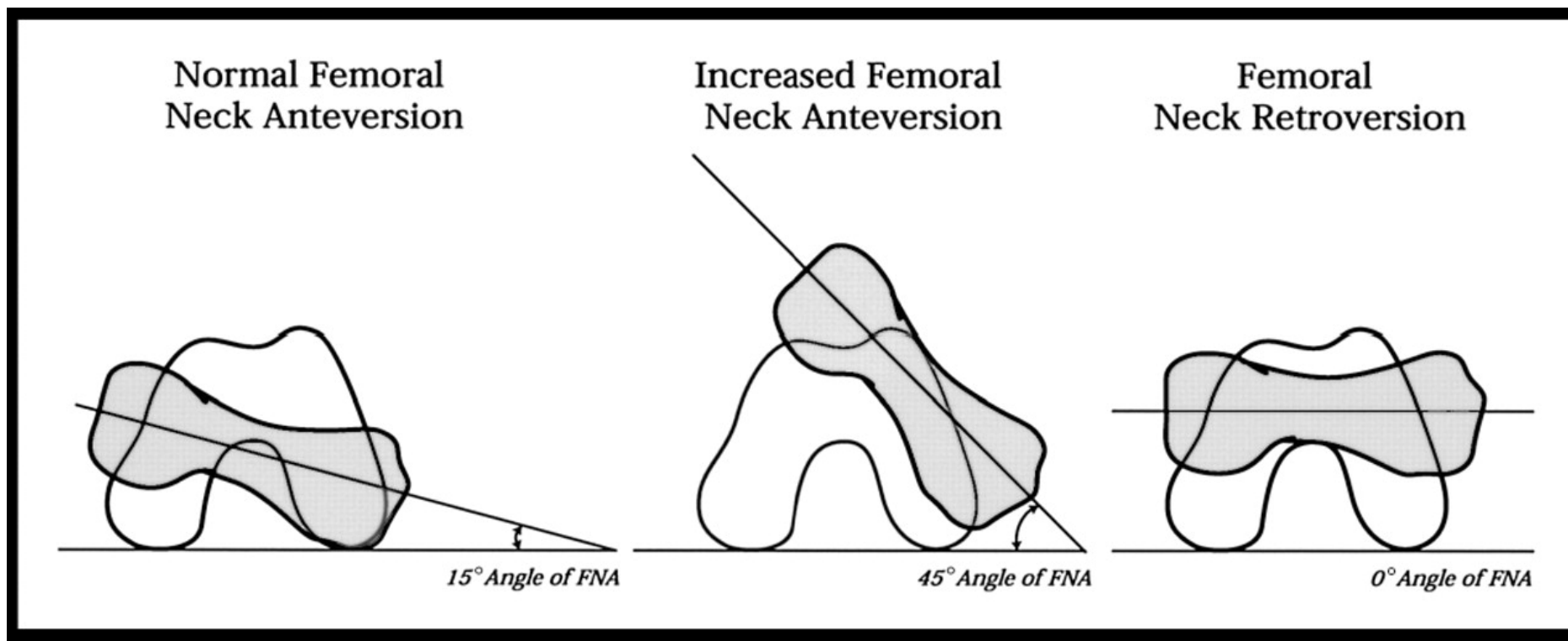
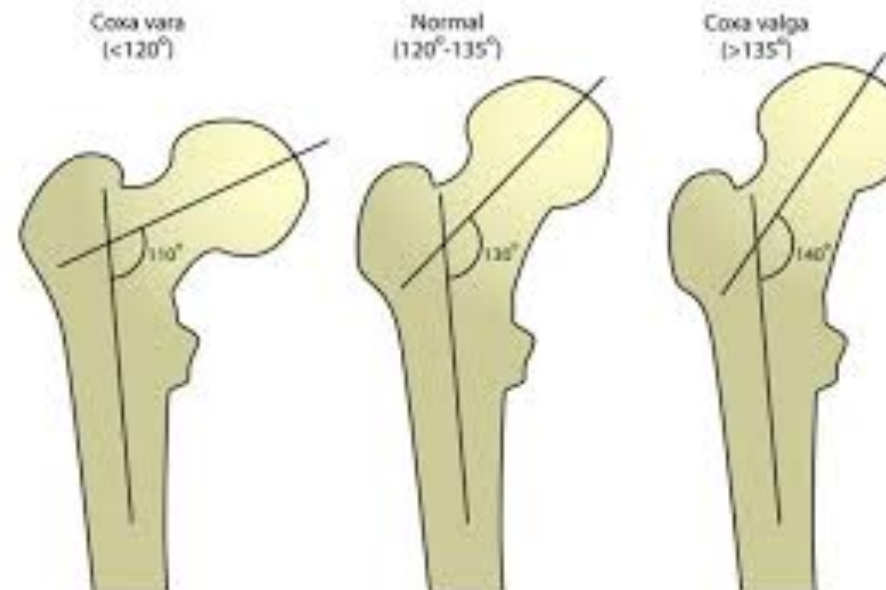
# Vyšetření kolenního kloubu - aspekce

Osové postavení KOK, resp. celé DK je ovlivněno:

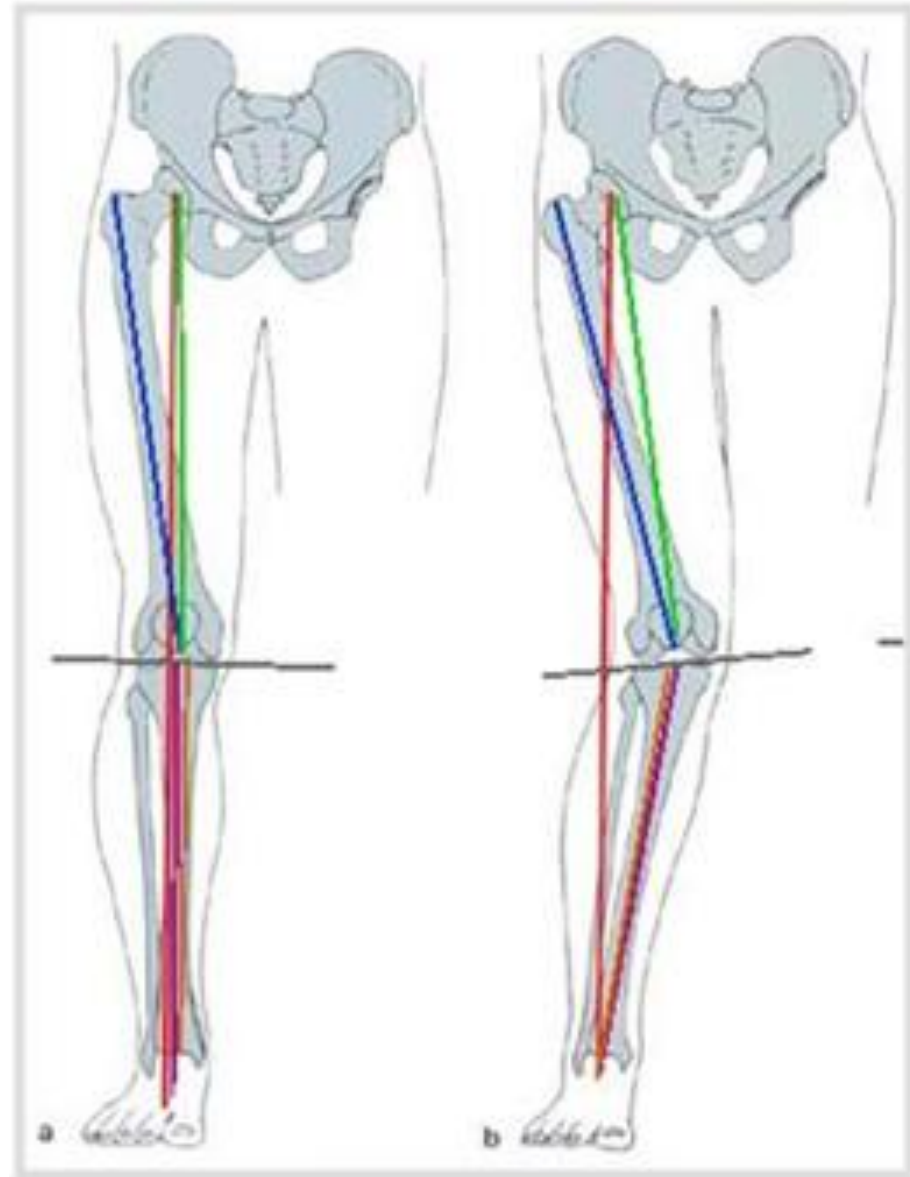
- Postavením LS přechodu



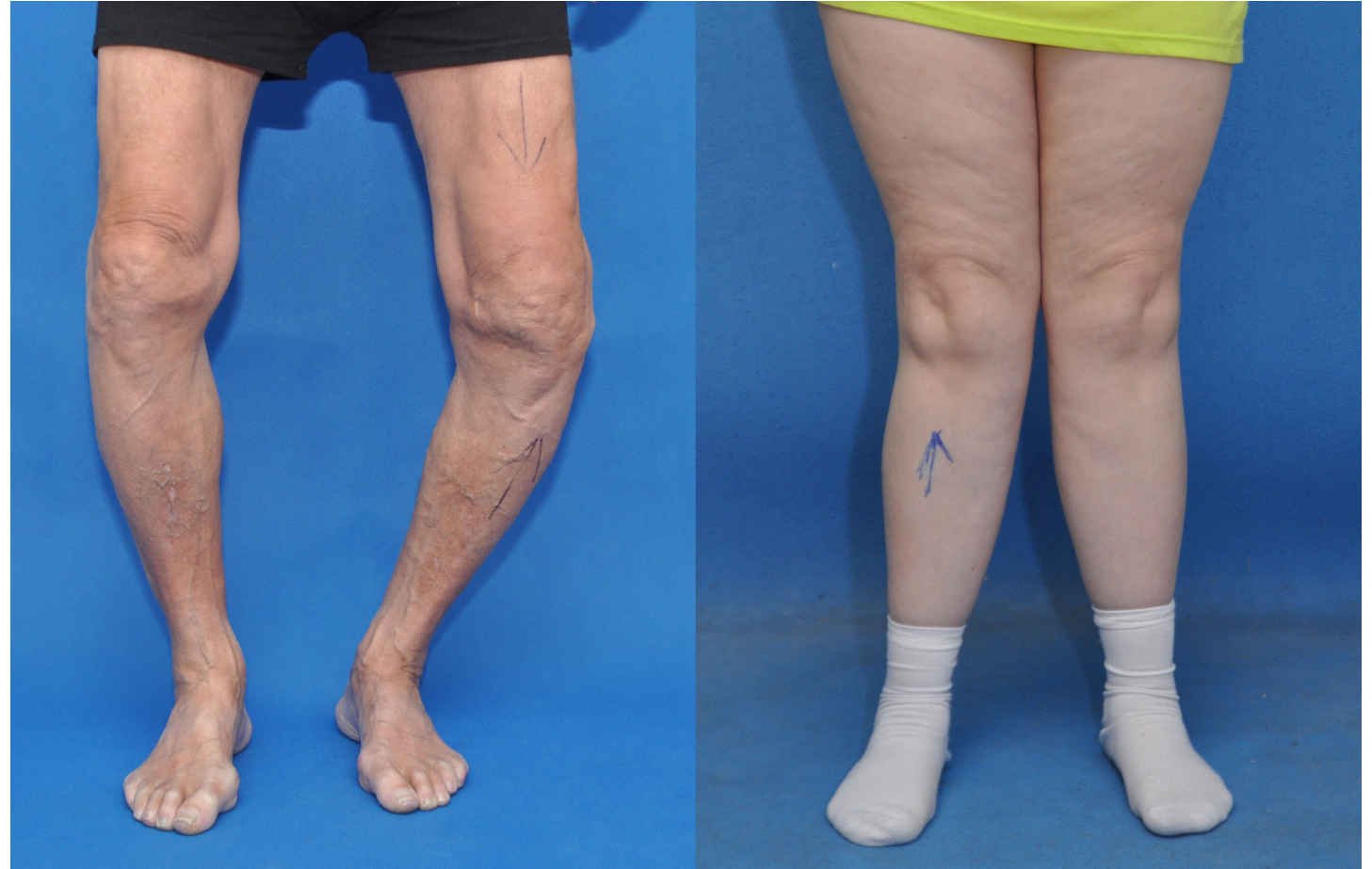- Torzní postavení krčků femurů



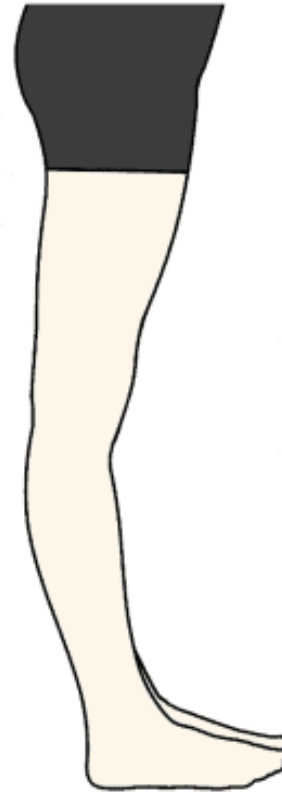
- Postavením a tvarem nohou



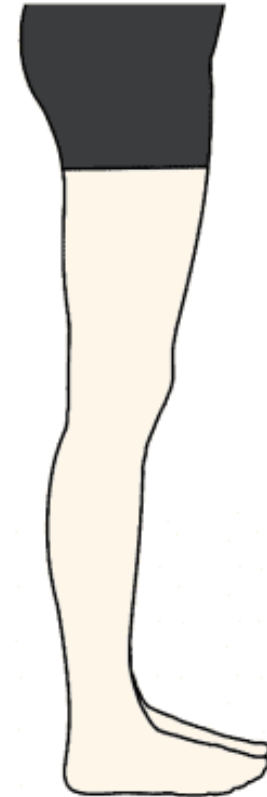
- Genua valga x genua vara



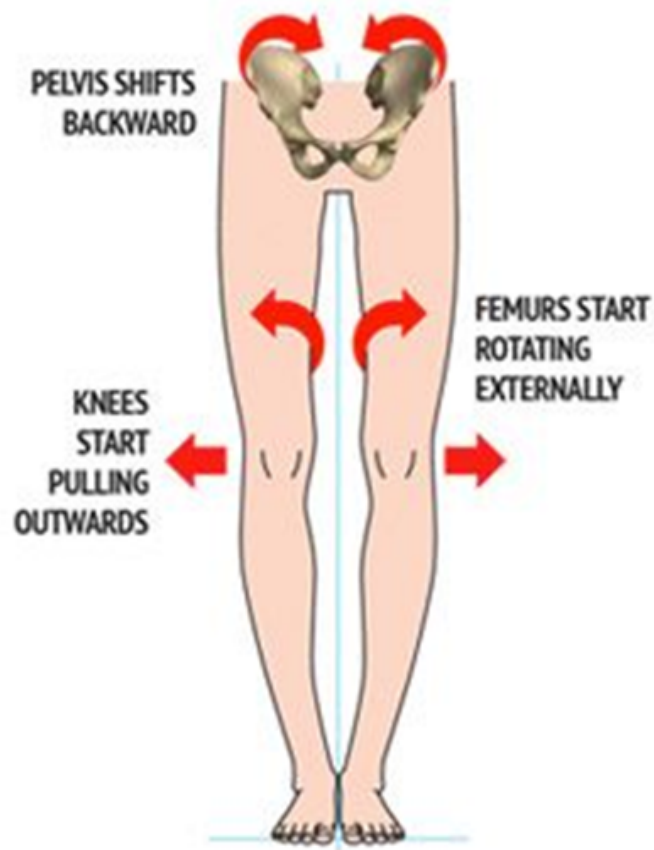
- Genu recurvatum



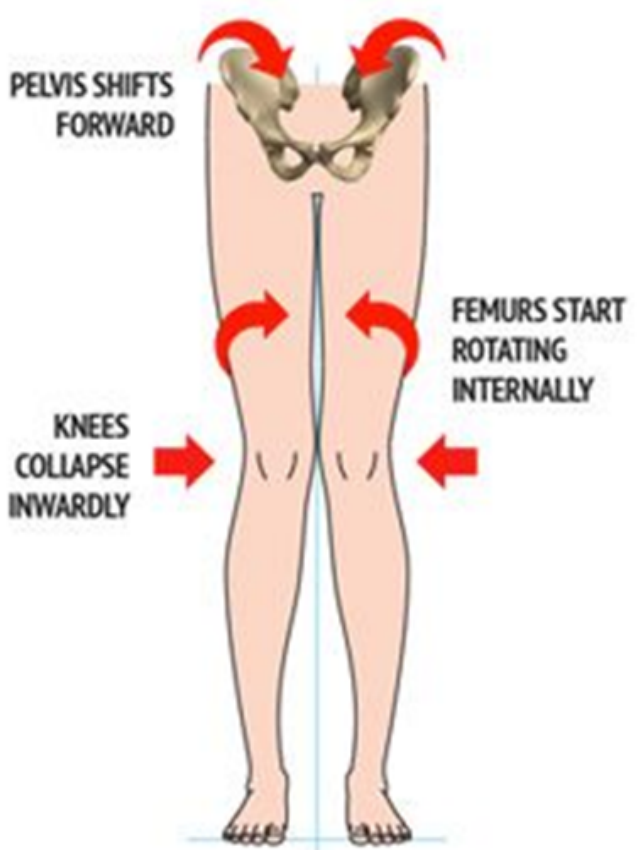
**Genu Recurvatum**



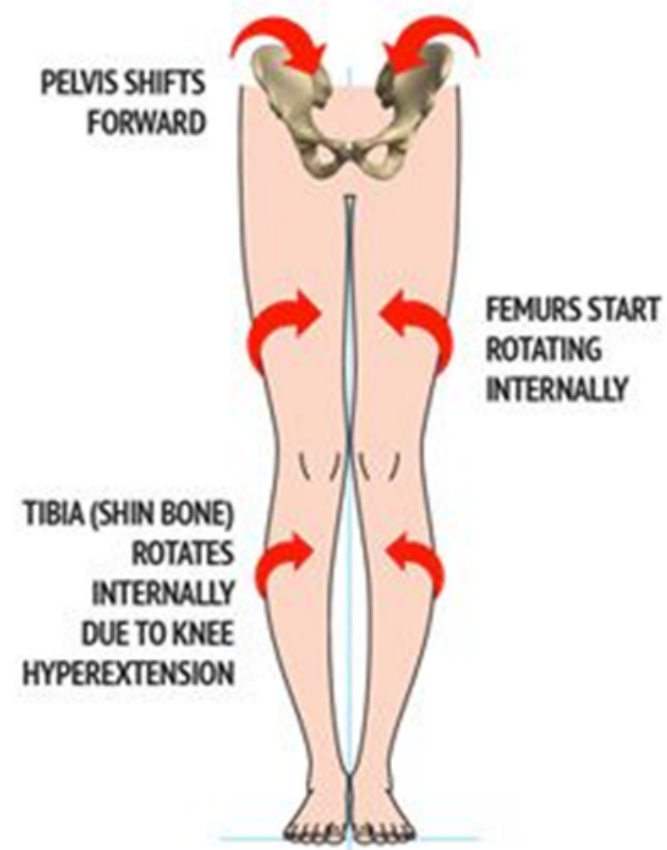
**Neutral**



**BOW LEGS**  
(Genu Varum)



**KNOCK-KNEES**  
(Genu Valgum)



**FALSE CURVATURE**  
(Genu Recurvatum)

- Svalové dysbalance

## THE KINETIC CHAIN

Increased Strain

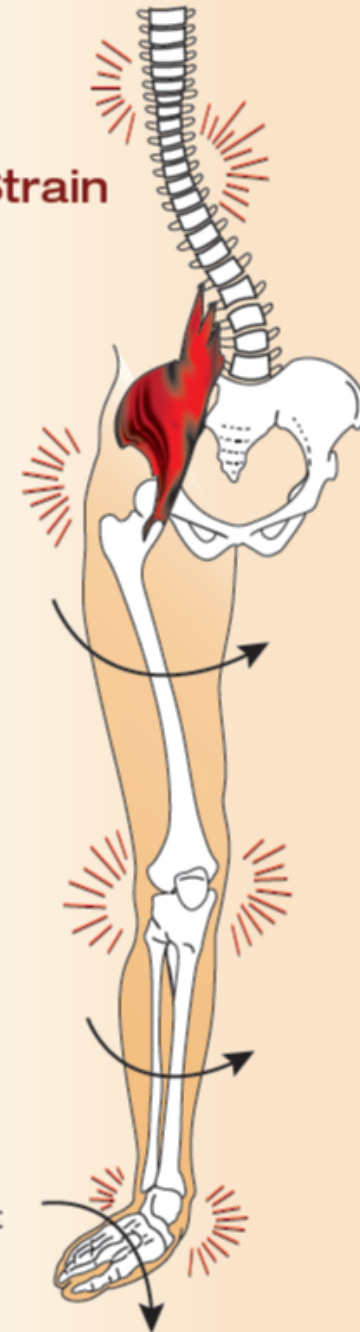
Malalignment  
of Hip

Internal  
Rotation

Malalignment  
of Knee

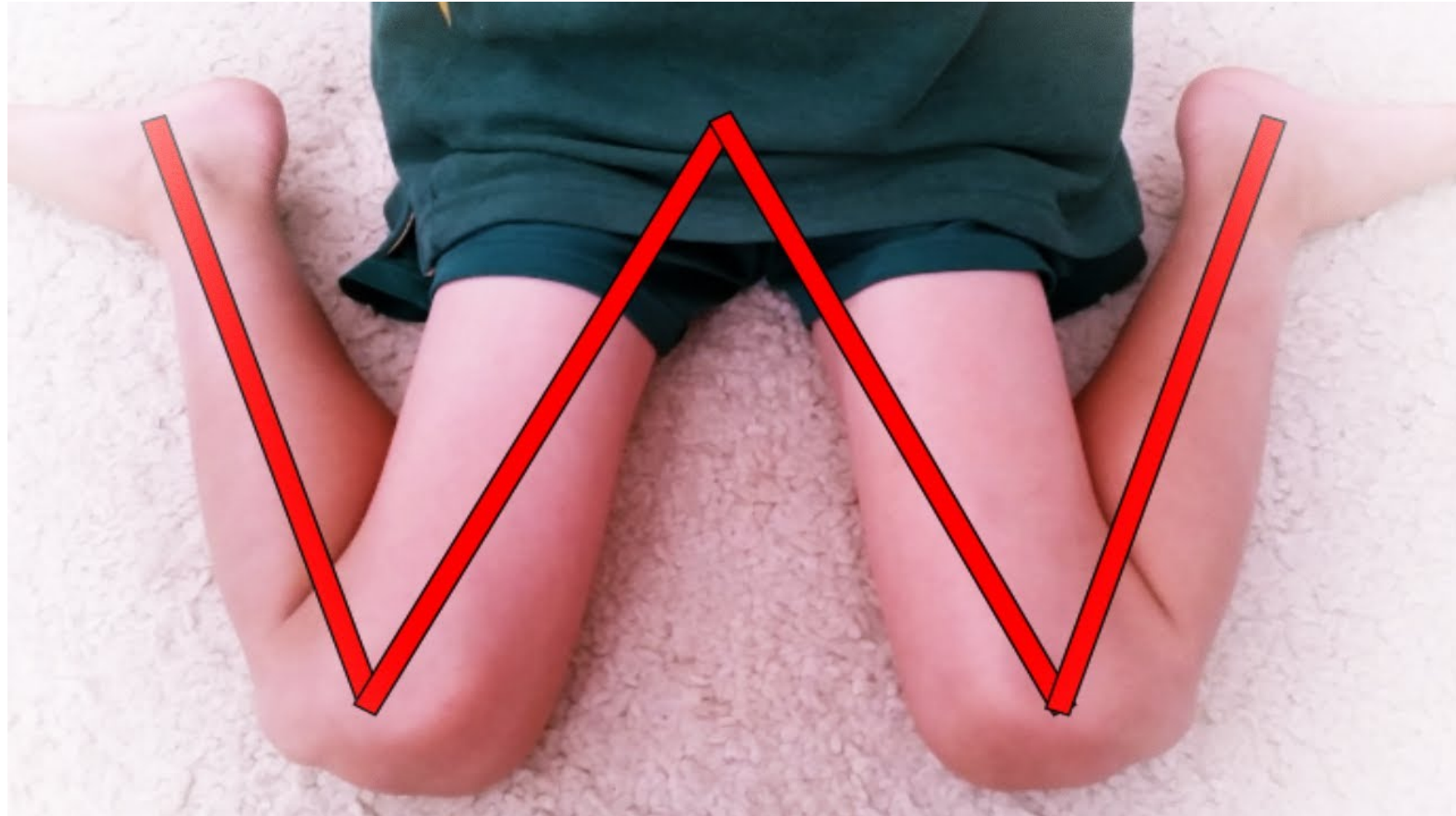**Pronation**

Unlocks the Foot  
"Keystone"

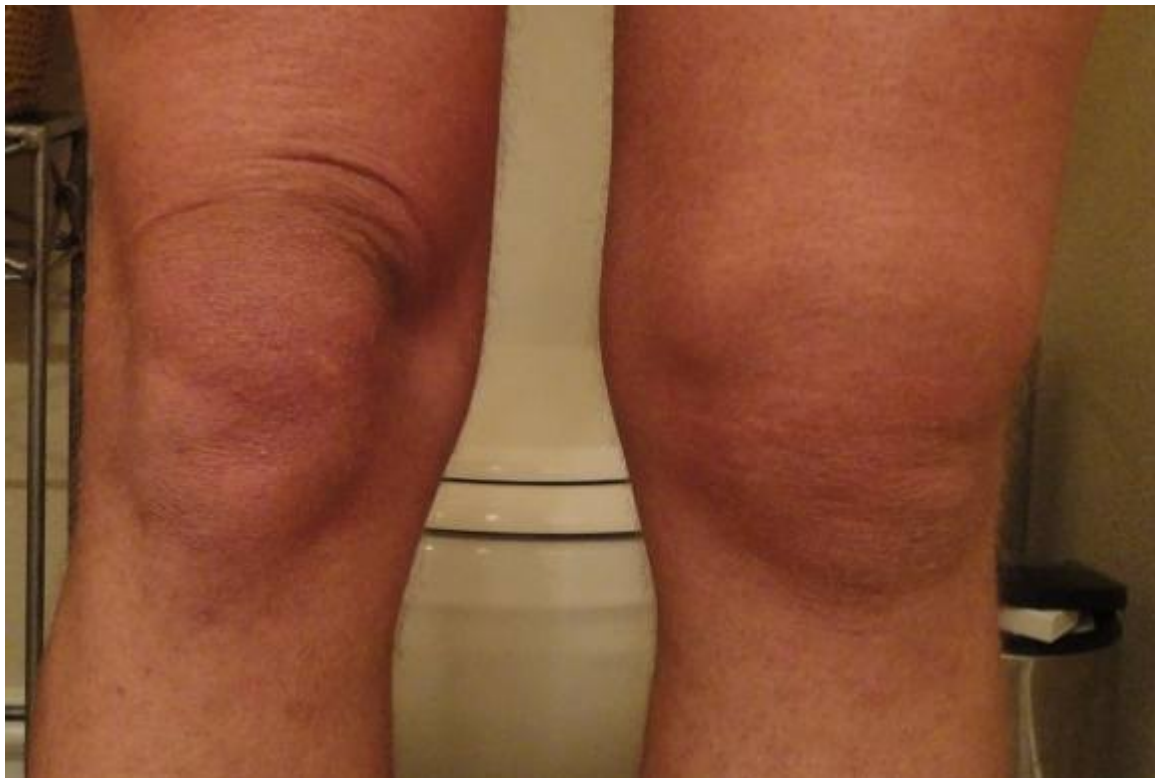



- Laxicitá vaziva
- Slabé HSS
- VVV

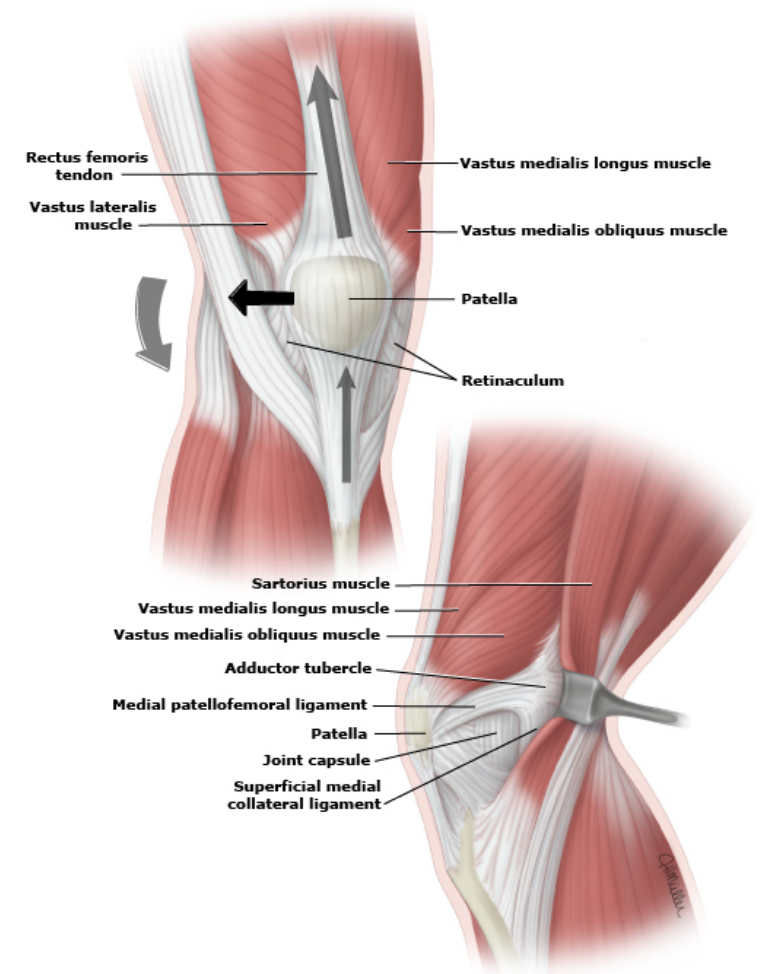


**náplň kloubu- vyšetření normální kontury KOK**



# Poznámka

Konfigurace m.quadriceps a bazální napětí hamstringů; **m.vastus med.**- hypotonická a hypotrof.reakce na strukturální poruchu KOK (nitrokloubní porucha)



# Palpace kolenního kloubu

- **Palpační bolestivost mediální kl.štěrbiny:** vnitřní meniskus, nebo kolaterální vaz, nebo entezopatie pes anserinus
- **Palpační bolestivost laterální kl.štěrbiny:** zevní meniskus, nebo kolaterální vaz, nebo fibuly, nebo úponů m.biceps fem. či m.TFL
- **Úponové bolesti:** vyšetřujeme bolestivost baze, apexu a ligamenta pately + tuberozity tibie

FRONT AND SIDE  
COMMON KNEE PAIN  
CAUSES. DOES  
**NOT** COVER ALL  
KNEE PROBLEMS.

ITB Band runs  
the side of the leg and  
can cause pain at the side  
of the hip or at the patella

Pain here can mean:

Iliotibial band syndrome or  
ITB Band Syndrome

**Outside or Lateral  
part of the knee**

Pain on both sides of  
the knee cap or inside  
and outside parts can  
be:

- > Meniscus or  
ligament tears
- > Arthritis

Quadriceps  
Tendinopathy

Pain at the knee cap that is  
worse walking down stairs  
can be:

- > Chondromalacia/ runner's  
knee/Patellofemoral pain
- > Patella or patella  
tracking
- > Bursitis, Arthritis

**Inside or Medial part of  
the knee**

Pain on the inside (medial aspect)  
can be:

- > Medial meniscus tears,
- > Medial collateral ligament injuries
- > Arthritis of the joint
- > Bursitis (Pes Anserine Bursa).  
Pain along the inside edge of the knee  
just below the knee cap

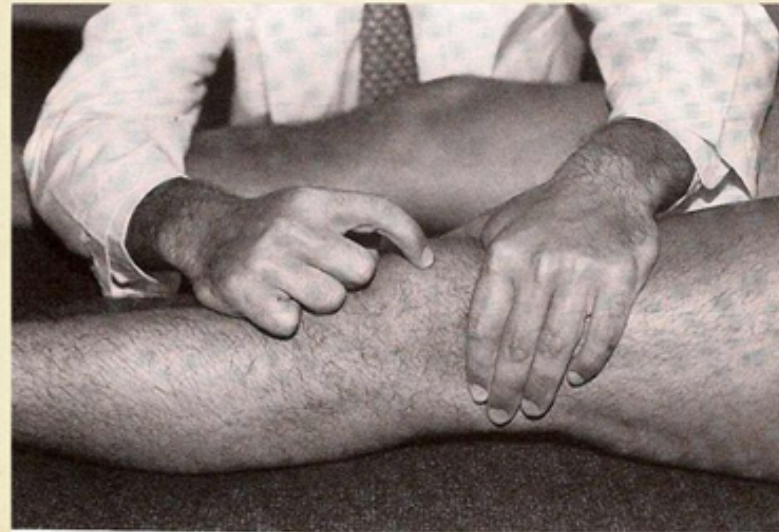
Pain below knee cap  
may be:

- > Osgood-Schlatter disease
- > Osteochondritis dissecans
- > Jumper's Knee
- > Patellofemoral instability

# Palpace

- Otok nebo náplň kolene

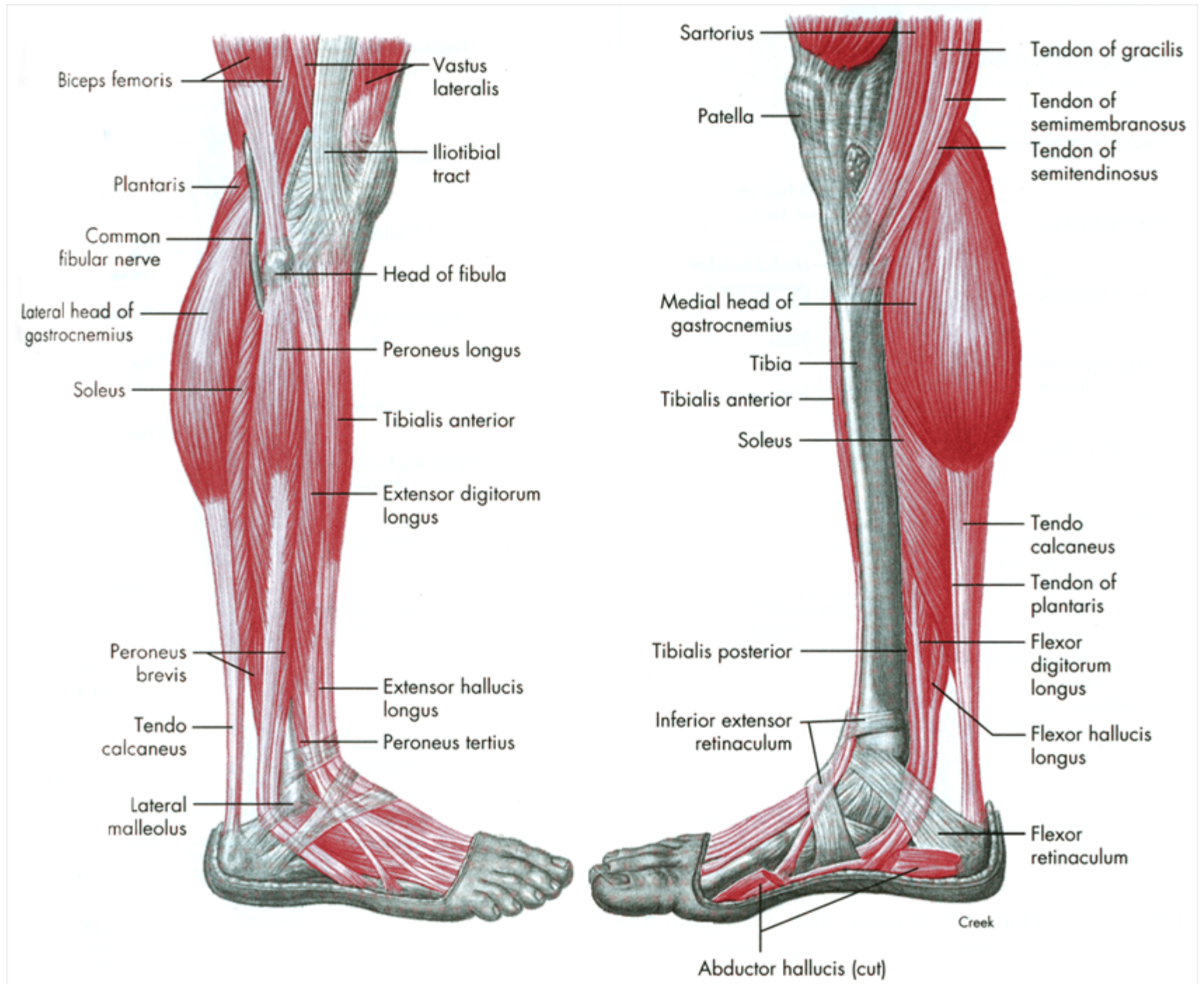
Patella Ballottement Test



# Kloubní pohyblivost

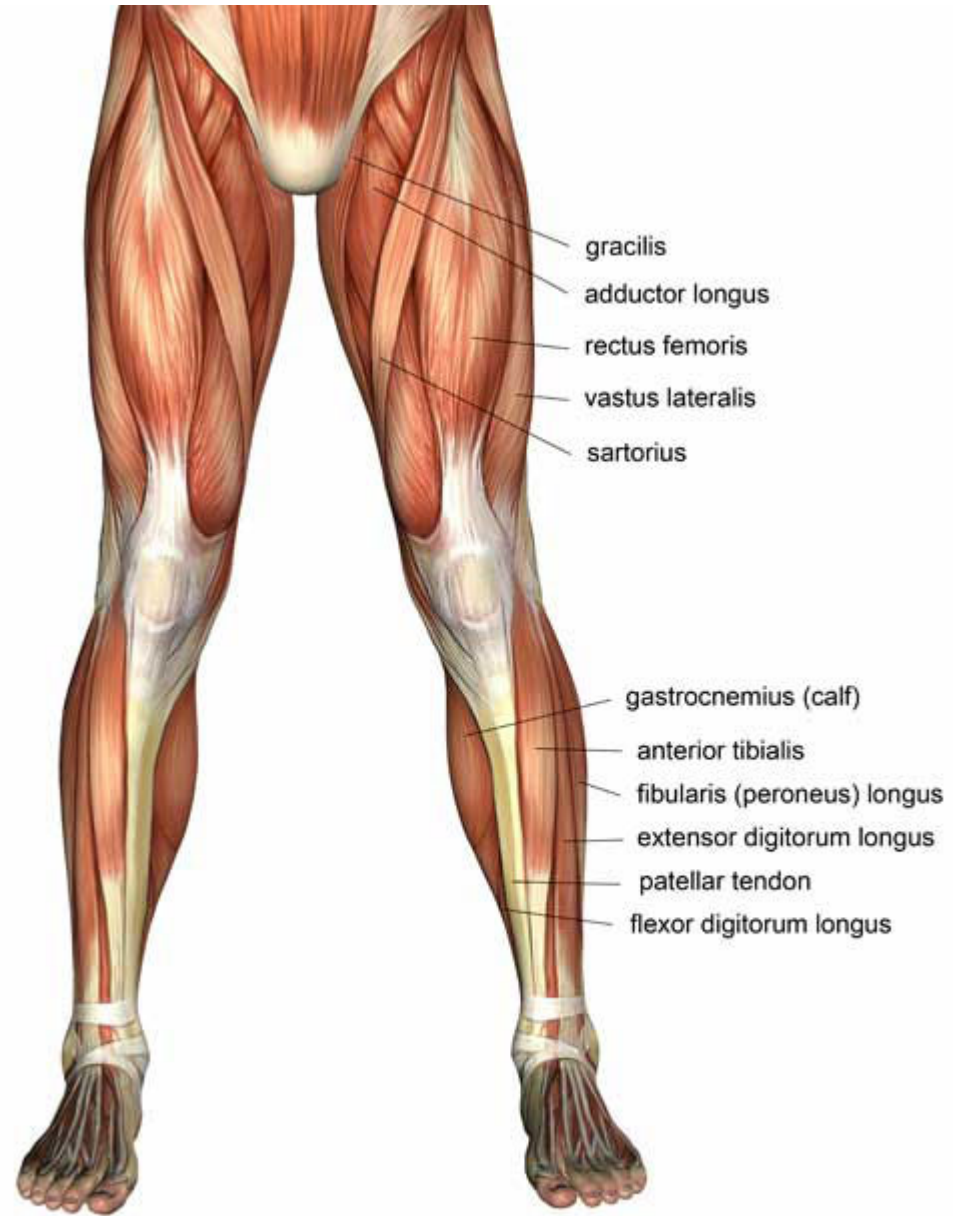
- Při vyšetření pasivního pohybu sledujeme rozsah **pohybu do flexe a extenze** v kolenním kloubu a **pohyb pately ve femorálním žlábk**u. Při omezení pohybu vyšetřujeme, zda jde o tuhou zarážku nebo pružný odpor.
- Aktivní pohyb vyšetřujeme v otevřených i uzavřených pohybových řetězcích, sledujeme kvalitu zapojení svalů m. quadriceps femoris, m. vastus medialis, m. tensor fascie latae a zevních rotátorů kyčelního kloubu (Kolář et al., 2009).

# Palpate

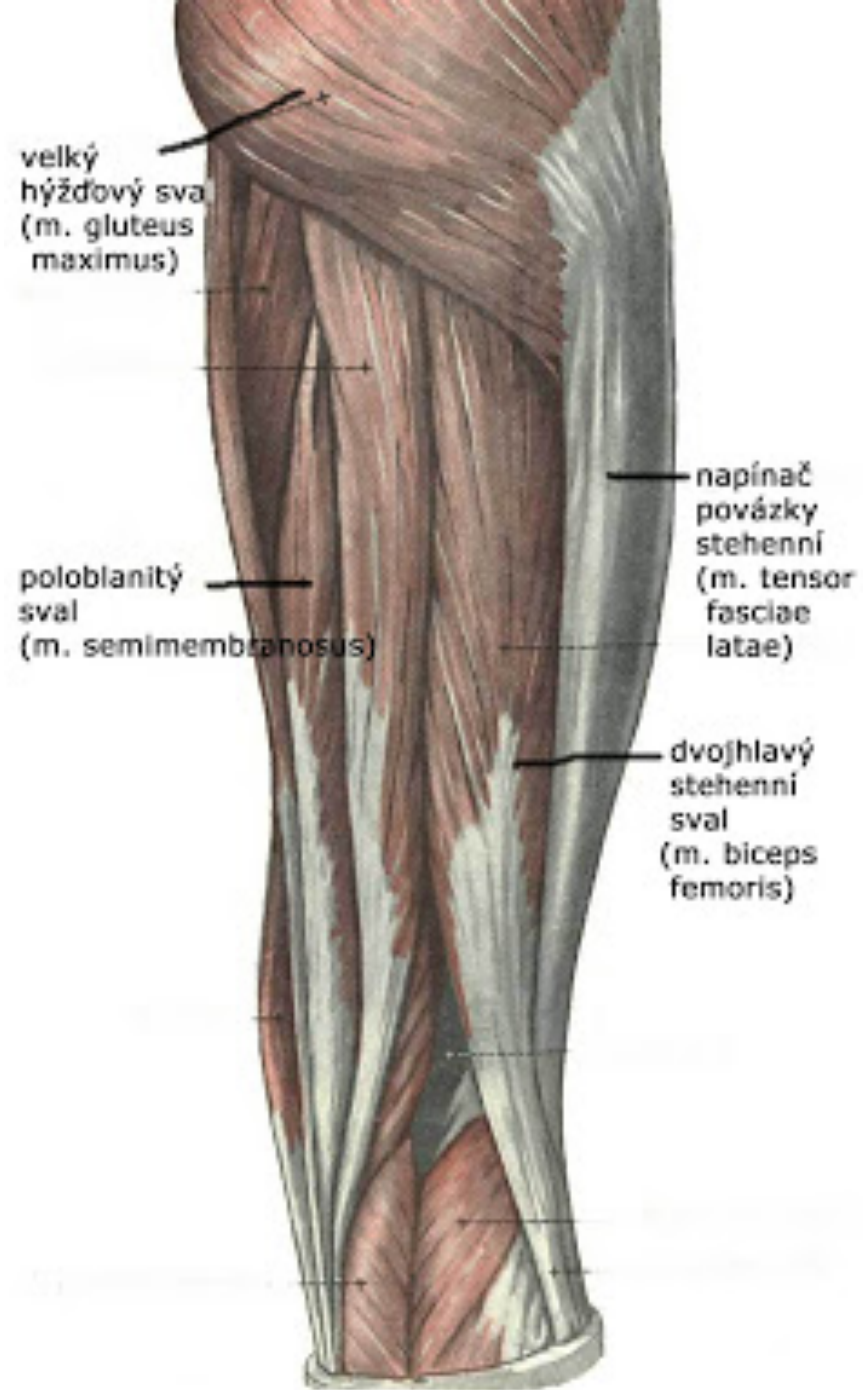




# Palpate



# Palpace

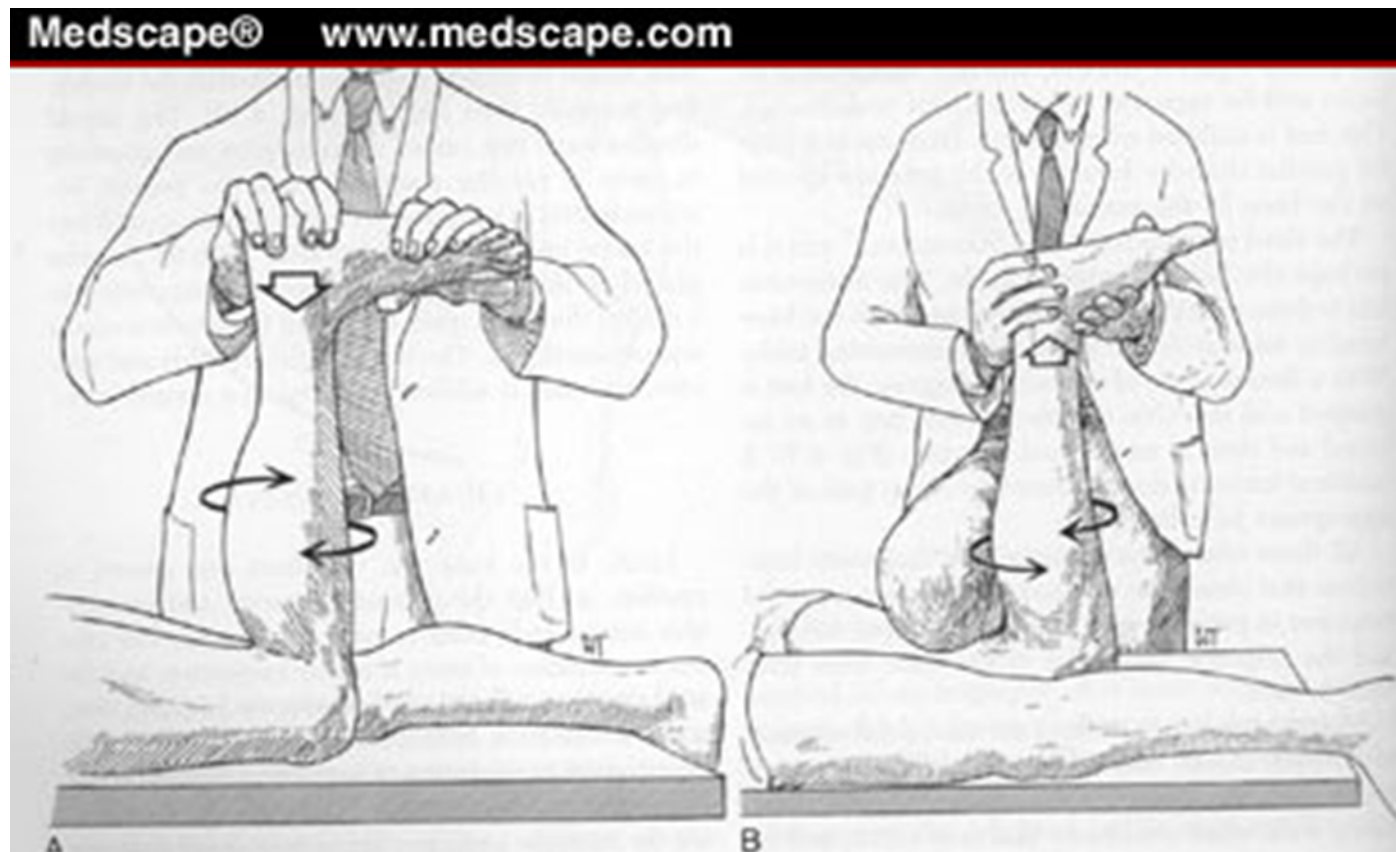


# Funkční testy

- Apleyův test
  - Chůze ve dřepu
  - Přední zásuvkový test
  - Test hoblíku
- 
- Beighton skóre

# Apleyův test

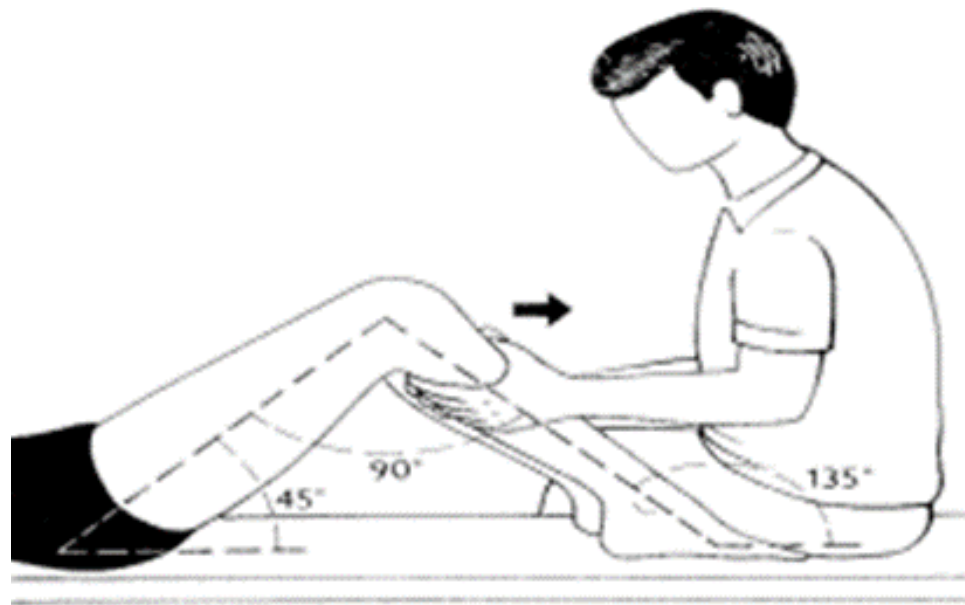
- Rozlišení léze postranních vazů a menisků



# Chůze ve dřepu

- Při lézi menisků je chůze ve dřepu nemožná

# Přední zásuvkový test (+ zadní)



# Test hoblíku

- Pasivní stlačení pately distálně, aktivní kontrakce m.quadriceps vytahuje patellu proximálně (patelu tlačíme proti femoropat.žlábků)
- Bolest signalizuje větší přitlak patelly k chrupavce kolene

# Beighton skóre

- Maximální předklon trupu s extenzí kolen (1bod)
  - Hyperextenze loketních kloubů nad 10stupňů (2body)
  - Hyperextenze kolenních kloubů nad 10stupňů (2body)
  - Pasivní opozice palce nad 90 stupňů (2body)
  - Pasivní extenze MP kloubů (2body)
- Hypermobilita je potvrzena při dosažení skóre 4 a více bodů.



# Literatura

- <http://www.wessexdeanery.nhs.uk/PDF/Biomechanics%20knee%20menisci.pdf>
- Abulhasan, Anatomy and physiology of knee stability, 2017  
<https://www.google.com/search?q=Anatomy+and+Physiology+of+Knee+Stability&oq=Anatomy+and+Physiology+of+Knee+Stability&aqs=chrome..69i57j69i61.867j0j7&sourceid=chrome&ie=UTF-8>
- Mayer, M., Smékal, D.: Měkké struktury kolenního kloubu a poruchy motorické kontroly. Rehabilitace a fyzikální lékařství, č. 3, 2004, s.111-117
- [https://www.wikiskripta.eu/w/Biomechanika\\_kolenn%C3%ADho\\_kloubu](https://www.wikiskripta.eu/w/Biomechanika_kolenn%C3%ADho_kloubu)

- [https://www.google.com/search?q=femoral+neck+anteversion+and+retroversion&source=Inms&tbm=isch&sa=X&ved=0ahUKEwjioPzO1L\\_I AhVCYVAKHcSeAtwQ\\_AUIEigB&biw=1366&bih=608#imgsrc=XgVSez\\_kFZwnBM:](https://www.google.com/search?q=femoral+neck+anteversion+and+retroversion&source=Inms&tbm=isch&sa=X&ved=0ahUKEwjioPzO1L_I AhVCYVAKHcSeAtwQ_AUIEigB&biw=1366&bih=608#imgsrc=XgVSez_kFZwnBM:)
- Materiály z odborných přednášek Mgr. Vojtěch Šenkíř, 2018

Dotazy?

Děkuji za pozornost