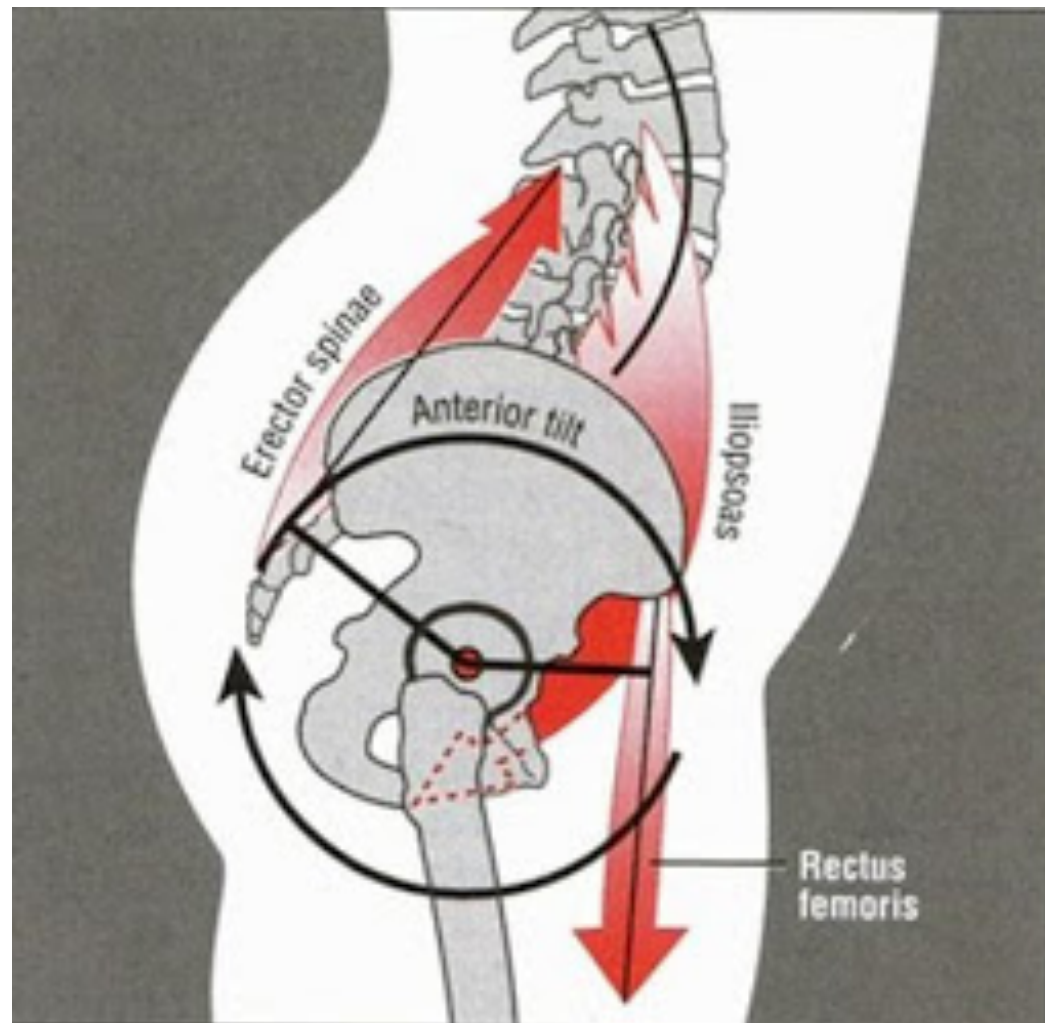


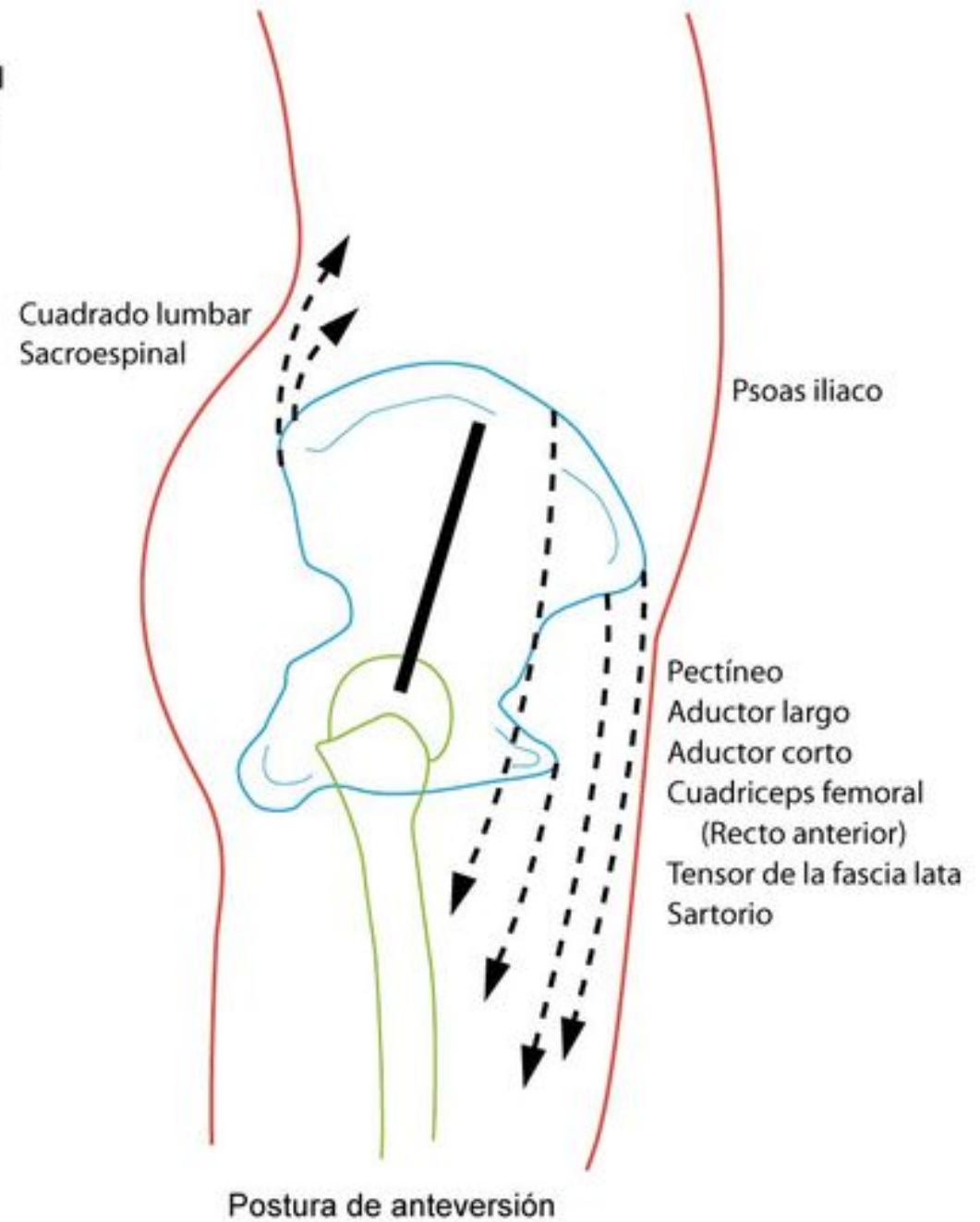
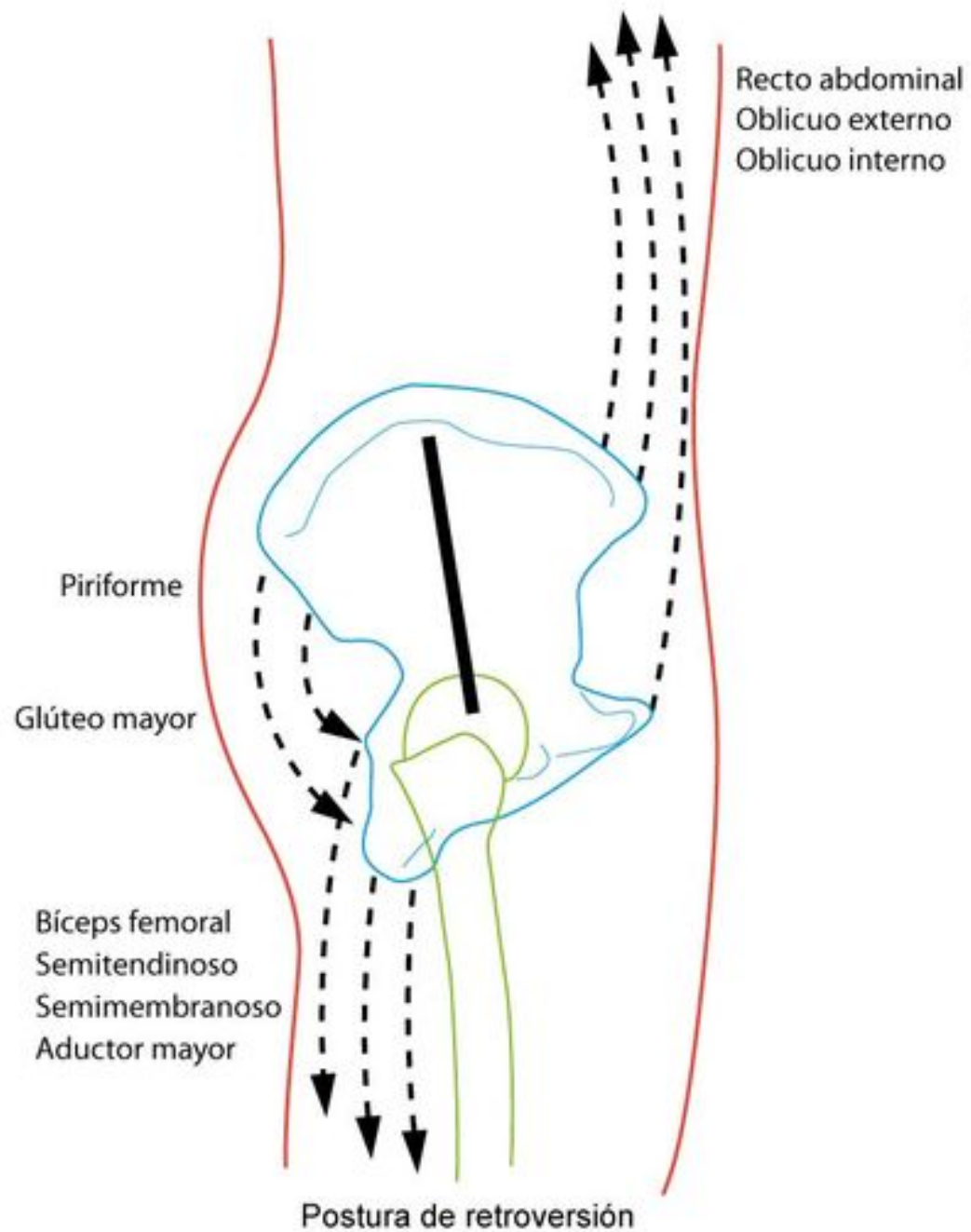
Kineziologie

Mgr. Klára Vomáčková

Anteverze

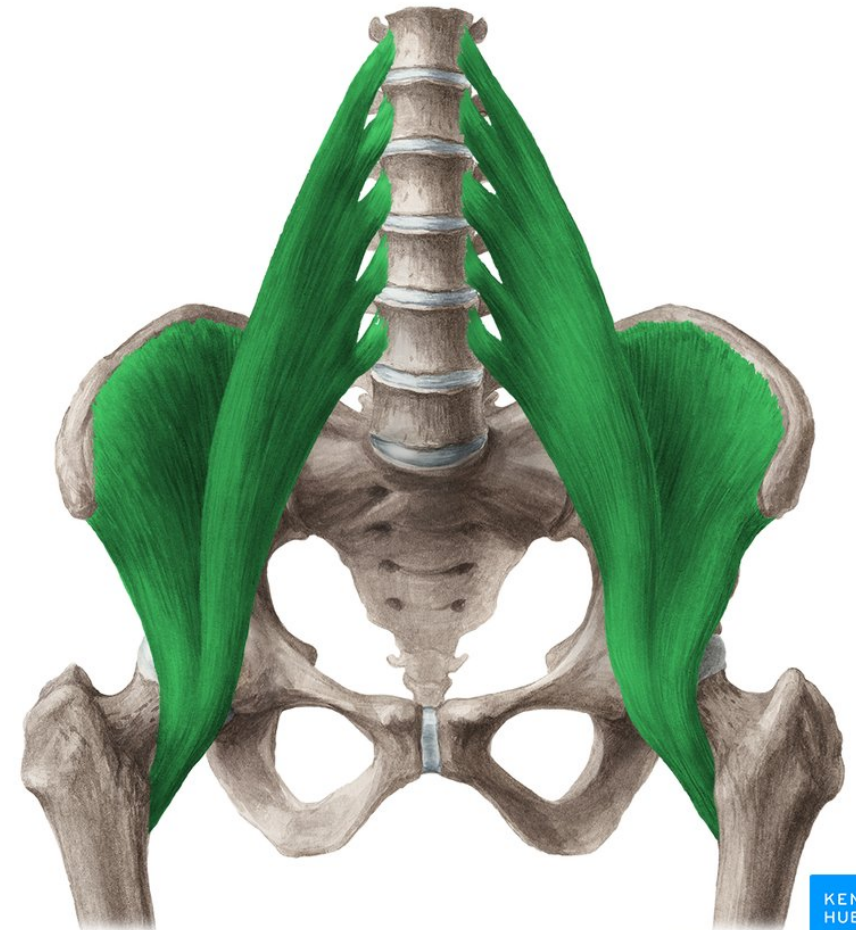
- Svaly břicha
- Flexory kyčle
- Paravertebrální svaly





M. iliopsoas

- Z: těla obratlů Th12-L5, processus costarii L1-L5
- Ú: trochanter minor
- Inervace: nervus femoralis, přímé větve z plexus lumbalis L1-L3
- Funkce: flexe dkk, pomocná addukce v KYK, (neprovádí rotaci)!

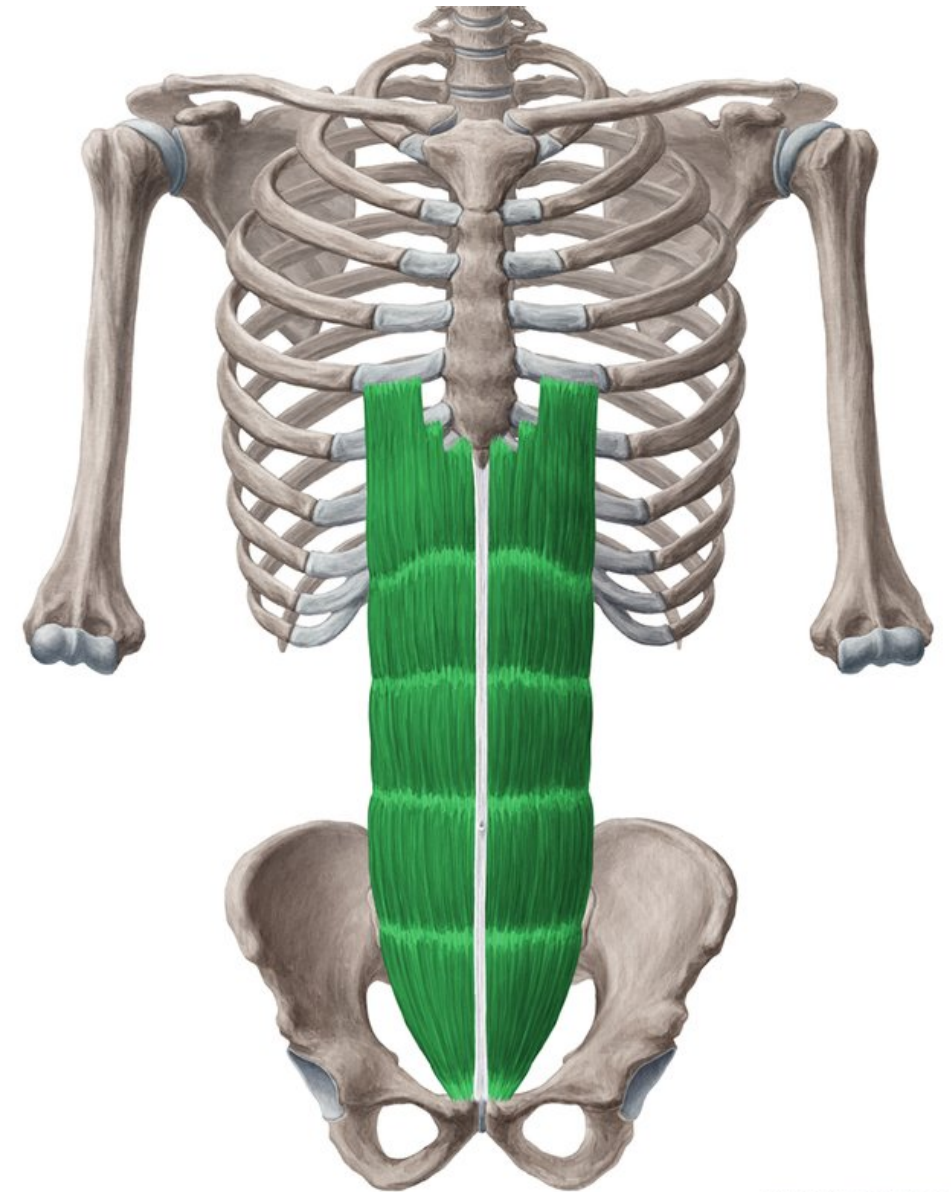


Retroverze

- Hýžd'ové svaly
- Piriformis
- Příčný sval břišní
- Šikmé břišní svaly – externus/internus

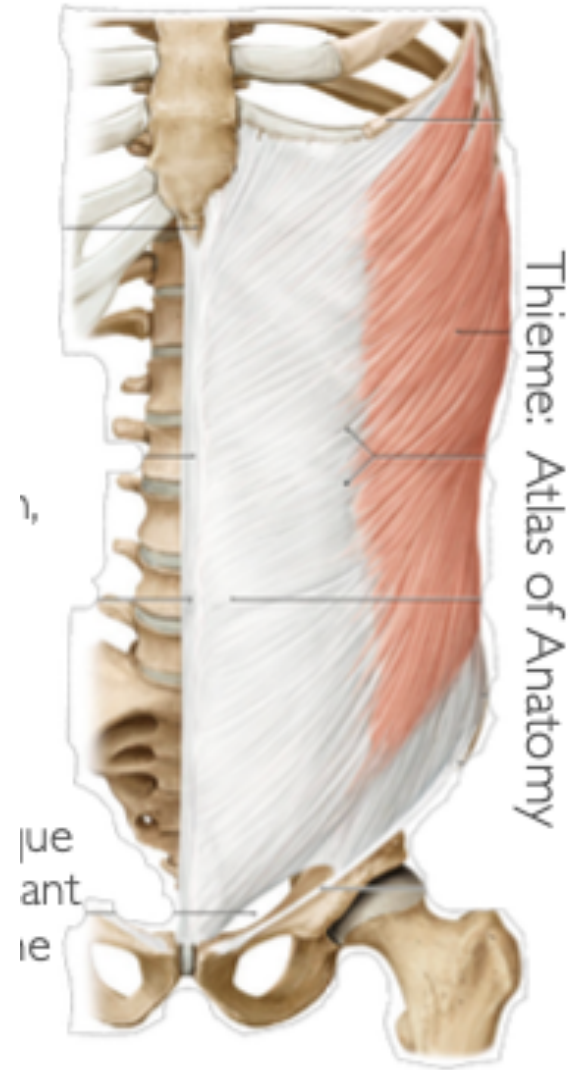
M. Rectus abdominis

- Z: 5.-7. žebro, processus xiphoideus
- Ú: os pubis
- I: nervus intercostalis, nervus subcostalis
- F: flexe páteře, pomocný výdechový, mění sklon pánve, součást břišního lisu



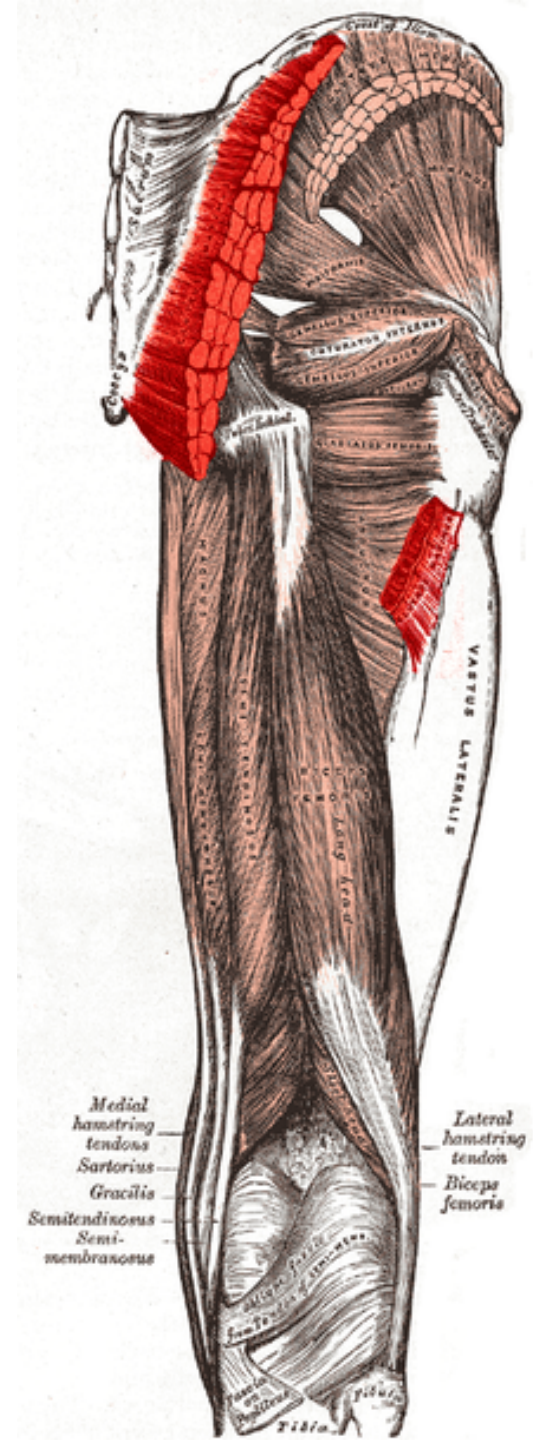
M. obliquus externus abdominis

- Z: 5.-12. žebro
- Ú: linea alba, kost kyčelní
- I: nervi intercostales, nervus subcostalis
- F: unilaterálně – ipsilaterální laterální flexe, kontralaterální rotace trupu, bilaterálně – flexe trupu, rotace žeber dolů
- Souvislost funkční i anatomická rameno – opačný bok



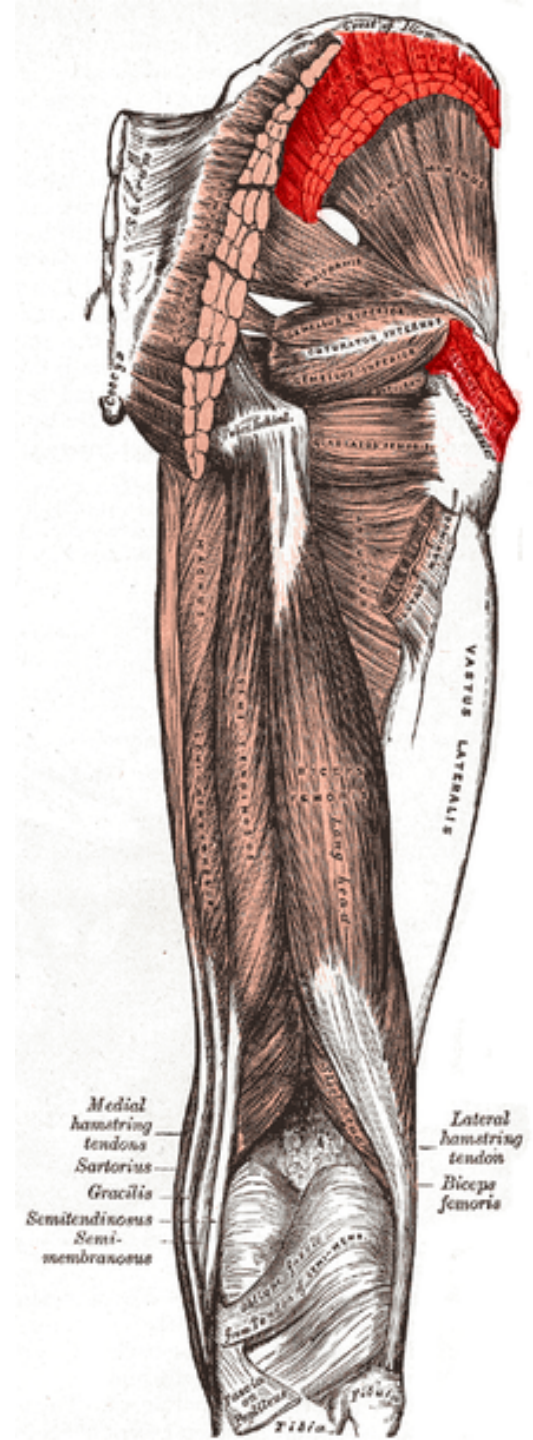
m. Gluteus maximus

- Z: lopata kosti kyčelní, os sakrum, kostrč, thoracolumbální fascie
- Ú: tuberositas glutea, trochanter major, tractur iliotibialis
- Inervace: n. gluteus inferior
- Funkce: KYK – extenze, ZR, ADD, KOK – fixace extenze



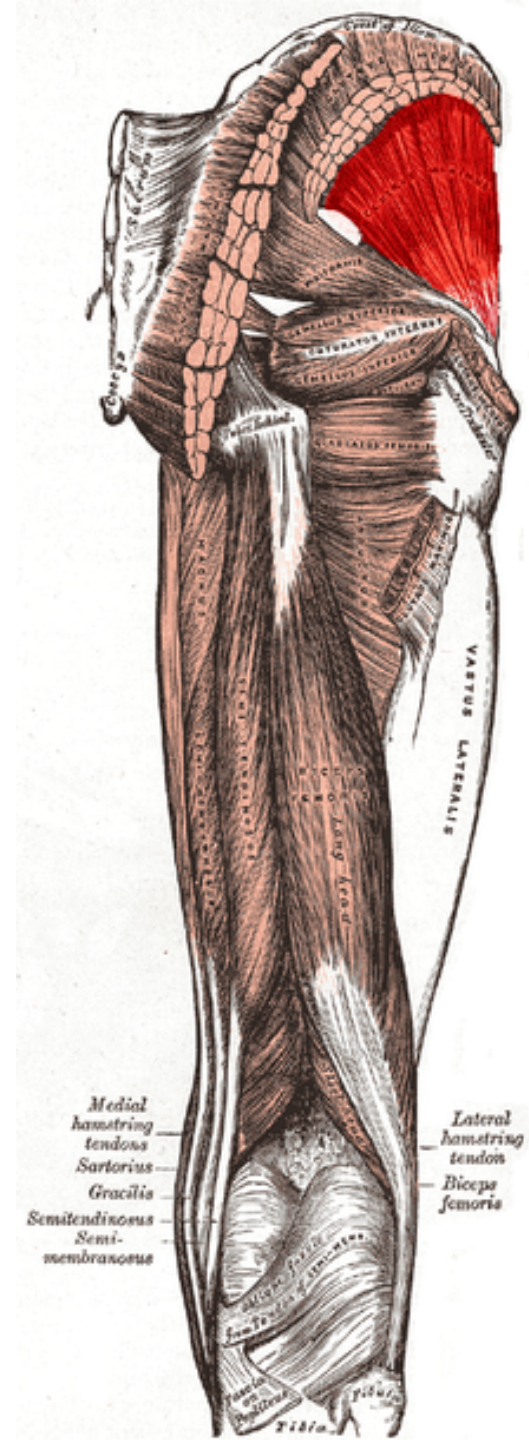
m. Gluteus medius

- Z: lopata kosti kyčelní až ke crista iliaca
- Ú: trochanter major femoris
- I: n. gluetus superior
- F: Dle části (VR, ABD, ZR) v KYK



m. Gluteus minimus

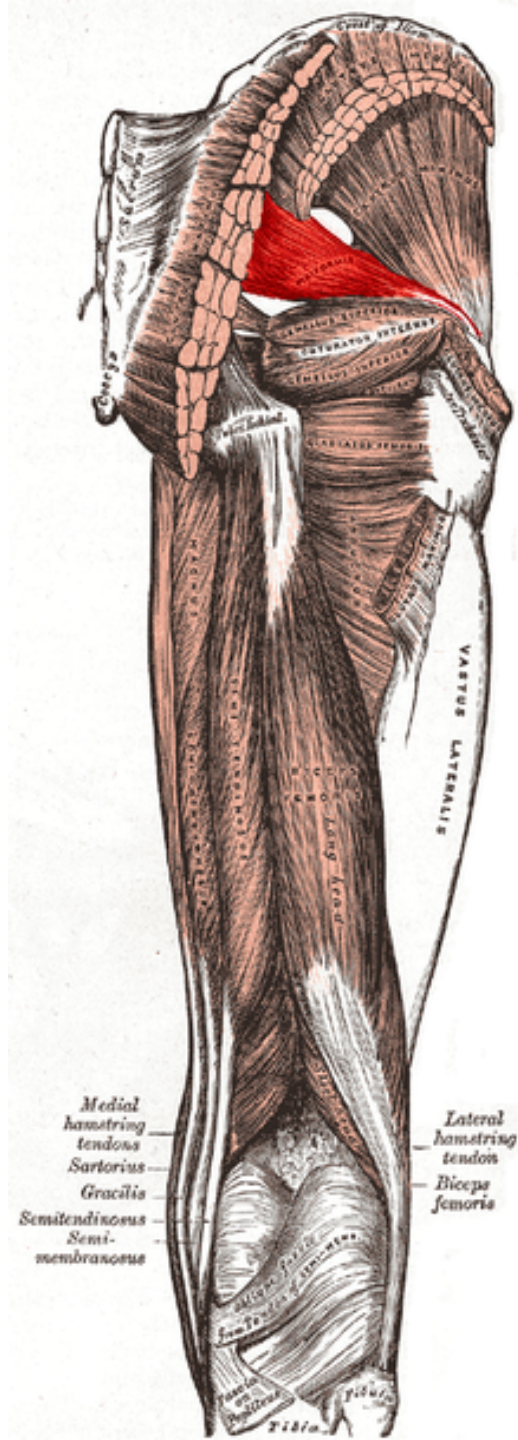
- Z: zevní plocha lopaty kosti kyčelní
- Ú: trochanter major femoris
- I: n. gluteus superior
- F: VR, ABD, ZR



m. Piriformis

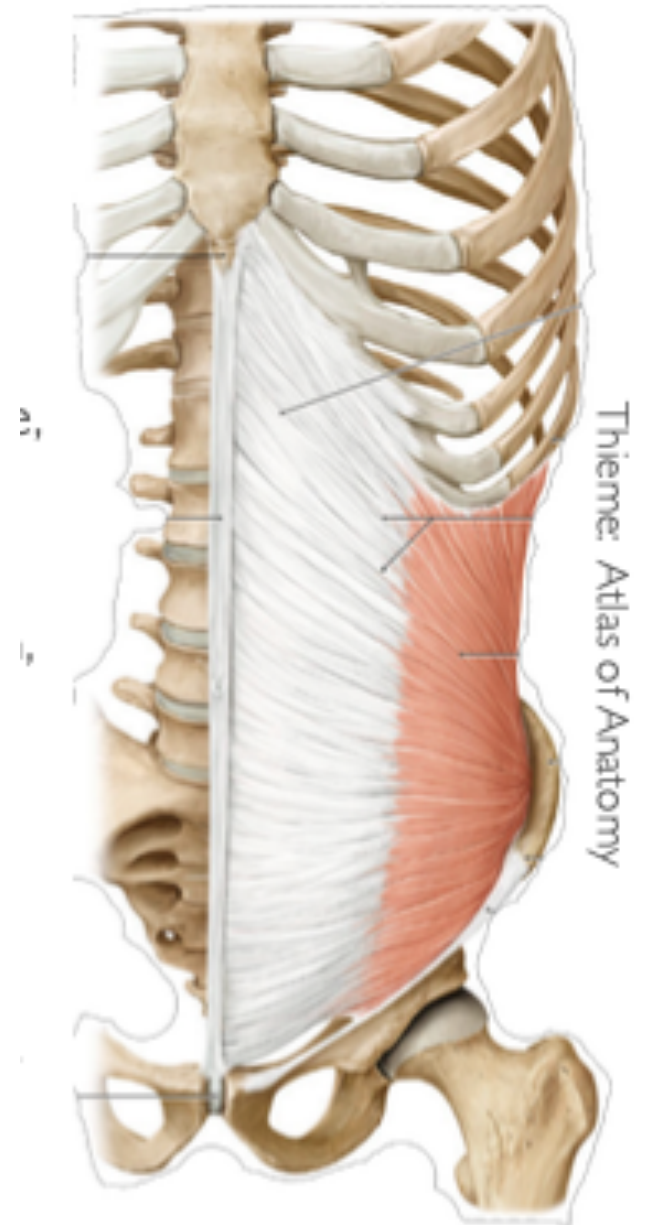
- Z: přední plocha os sakrum
- Ú: trochanter major femoris
- I: plexus sacralis
- F: VR, Ext, ABD (inverzní funkce)

Hypertonus vede KYK do ZR



M. obliquus internus abdominis

- Z: hluboká fascie thoracolumbální, hrana kosti kyčelní, ligamentum inguinale
- Ú: (9)10 -12. žebro, linea alba, srůst s aponeurosou musculus transversus abdominis
- I: nervi intercostales, nervus subcostalis, nervus iliohypogastricus, nervus ilioinguinalis
- F: unilaterálně – ipsilaterální laterální flexe, kontralaterální rotace, bilaterálně – retroverze pánve
- Souvislost funkční i anatomická rameno – opačný bok

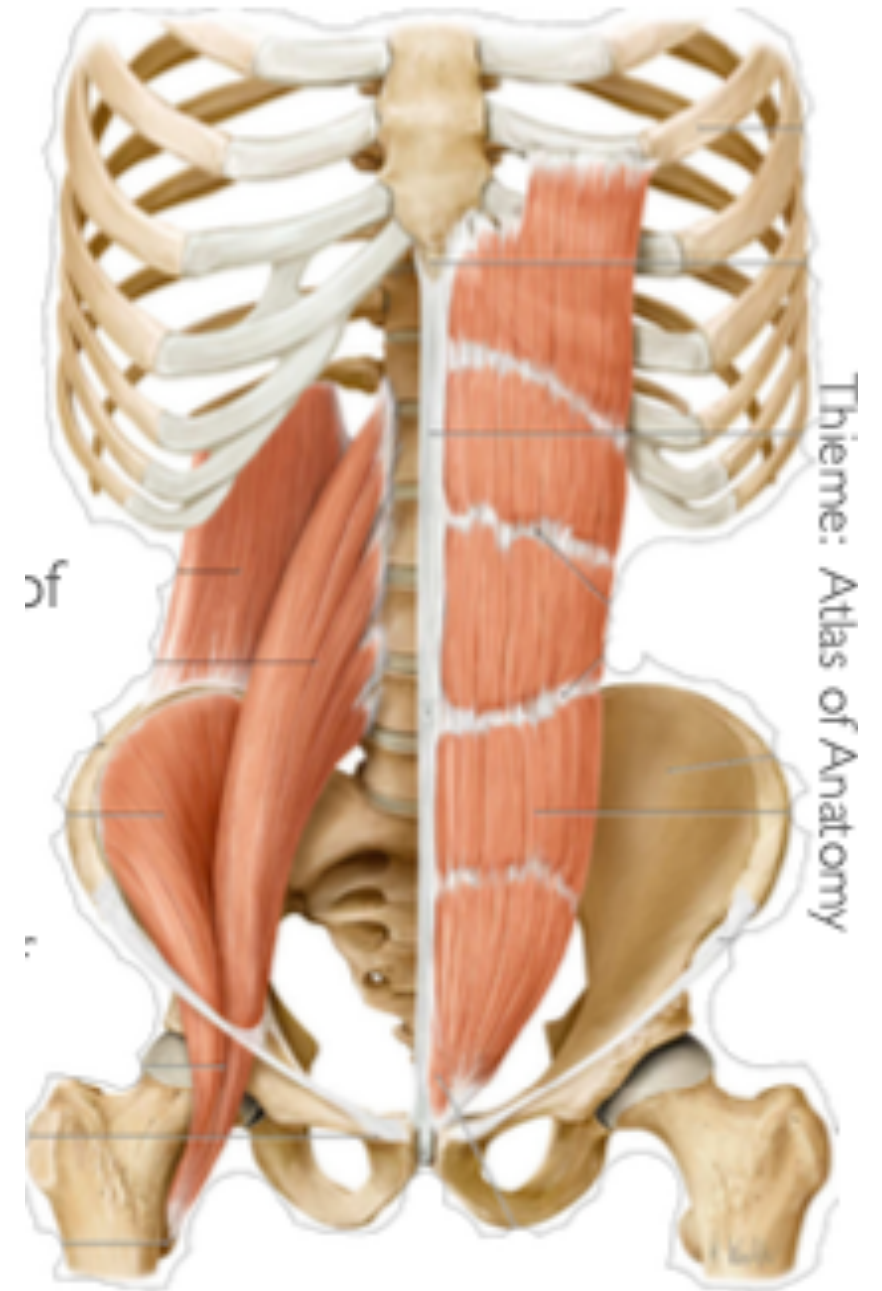


Laterální shift

- Spíše ve smyslu instability, hypertonu...
- Hýžd'ové svaly – oslabení
- M. quadratus lumborum
- M. iliotibiální trakt

M. Quadratus lumborum

- Z: kyčelní kost
- Ú: 12, žebro, kostální výběžky L1-L4
- I: nervus subcostalis, vlákna plexus lumbalis
- F: extenze, unilaterálně – laterální flexi
- Tvoří zadní stěnu břicha



Traktus iliotibialis

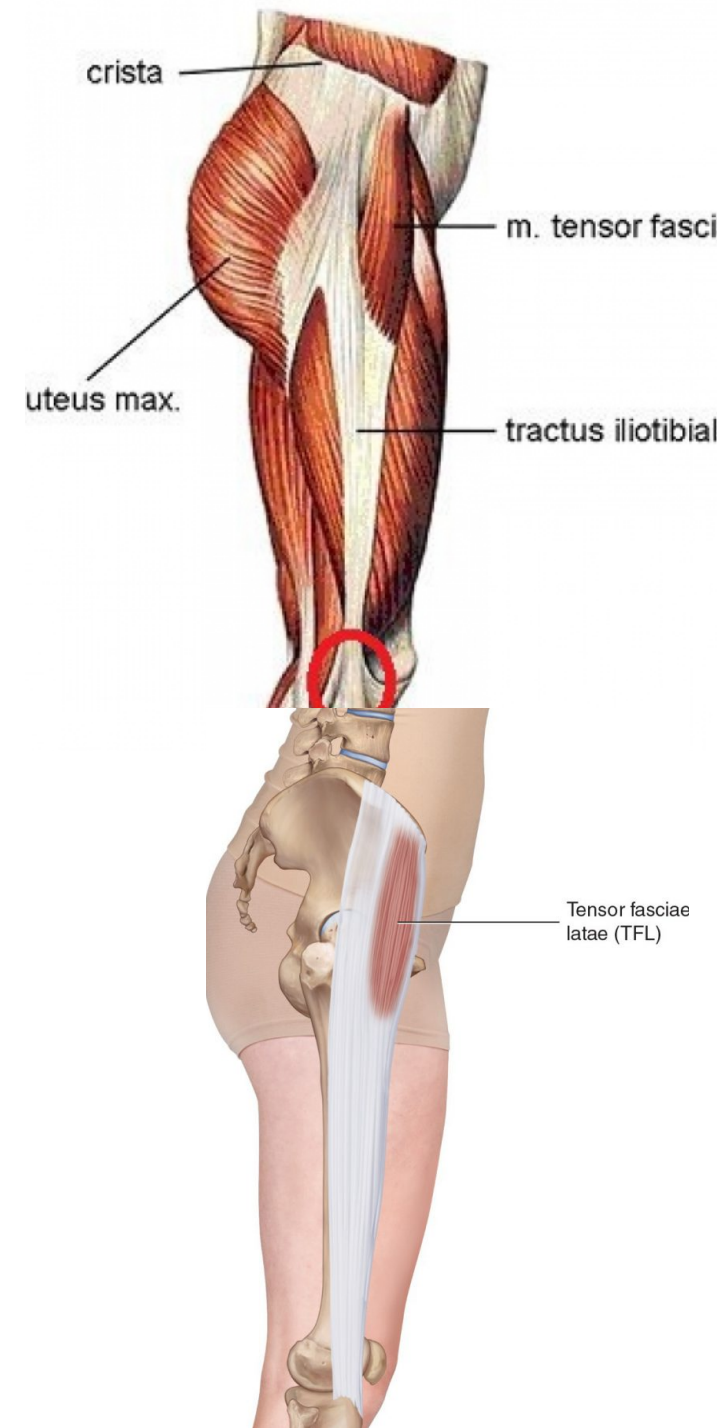
m. Tensor fasciae latae

Z: spina iliaca anterior superior, část labium externum
cristae iliacae

Ú: tractus iliotibialis

I: nervus gluteus superior

F: flexe, ABD, VR v KYK, udržuje extenzi v KOK



Rotace

- Šikmé břišní svaly, m. transversus
- Tah gluteí
- Piriformis
- Svaly pánevního dna
- Blokáda SI
- Zkrat DKK

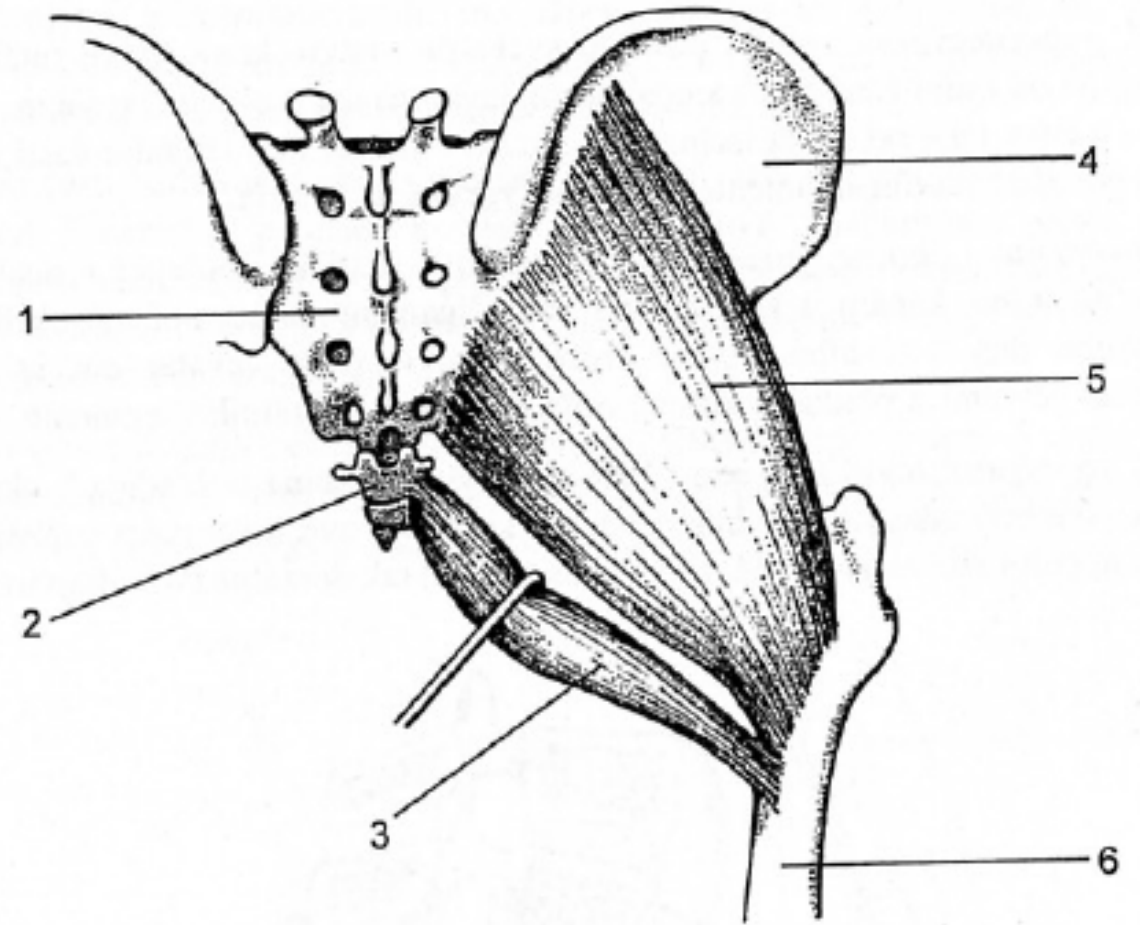
Pohyby v SI

- Napětí thoracolumbální fascie
- M. piriformis
- M. gluteus maximus –
- M. ilioccygeus
- M. coccygeus
- M. iliopsoas – rozdílné napětí L/P

- SI posun – sekundární stav při jiném problému, porucha funkce (hypertonus m. quadratus, zkrat DK, pánevní dno...) – „fenomén předbívání“
- SI blokáda – primární blok SI – pružení SI
- Primární blokáda výjimečně – m. bechtěrev, trauma, degenerativní změny...
- Častěji primárně blok AO

m. Gluteus maximus

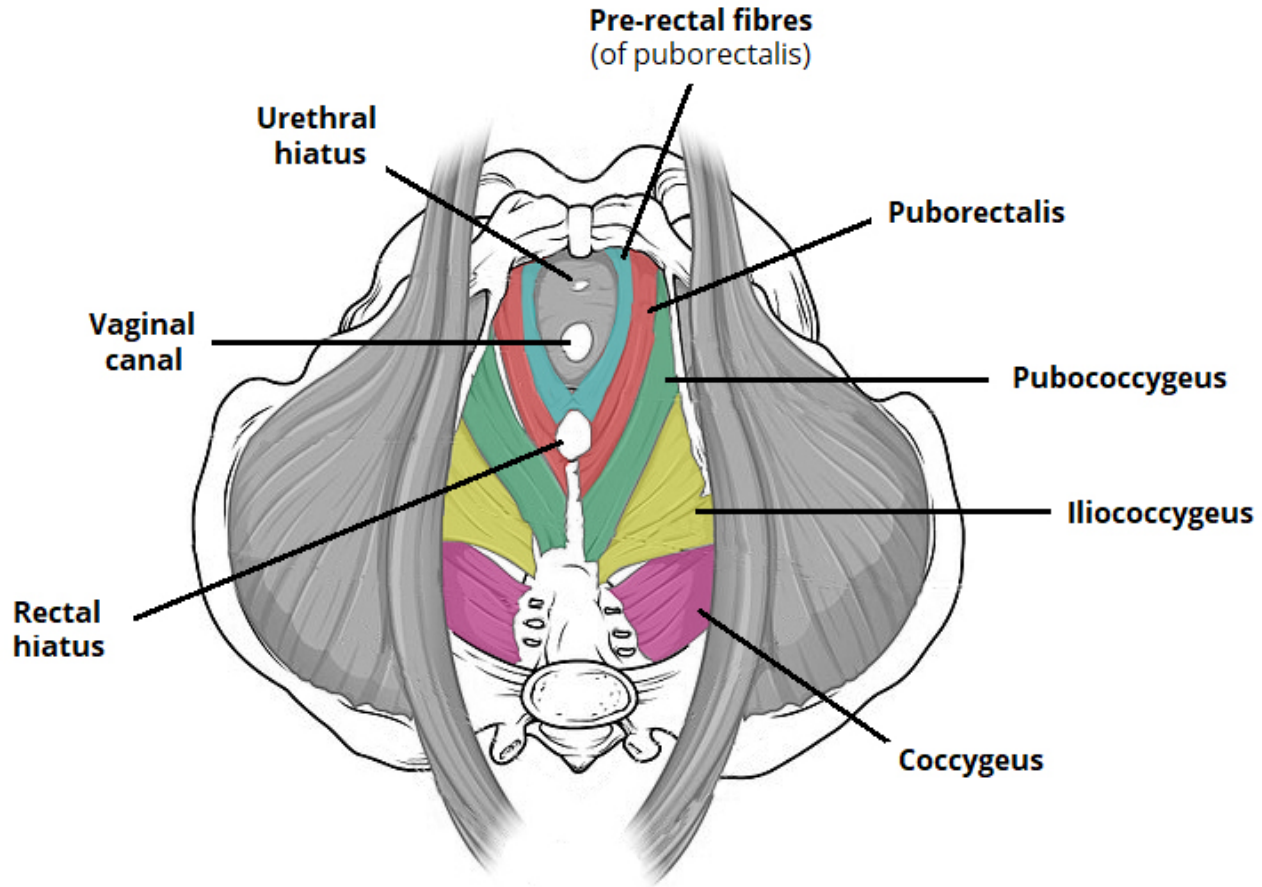
- Pars coccygea



Obr. 7. Musculus gluteus maximus (pars coccygea a pars sacroiliaca):
1 - os sacrum, 2 - os coccygis, 3 - m. gluteus maximus (pars coccygea), 4 - os ili
5 - m. gluteus maximus (pars sacroiliaca), 6 - femur

M. Iliococcygeus

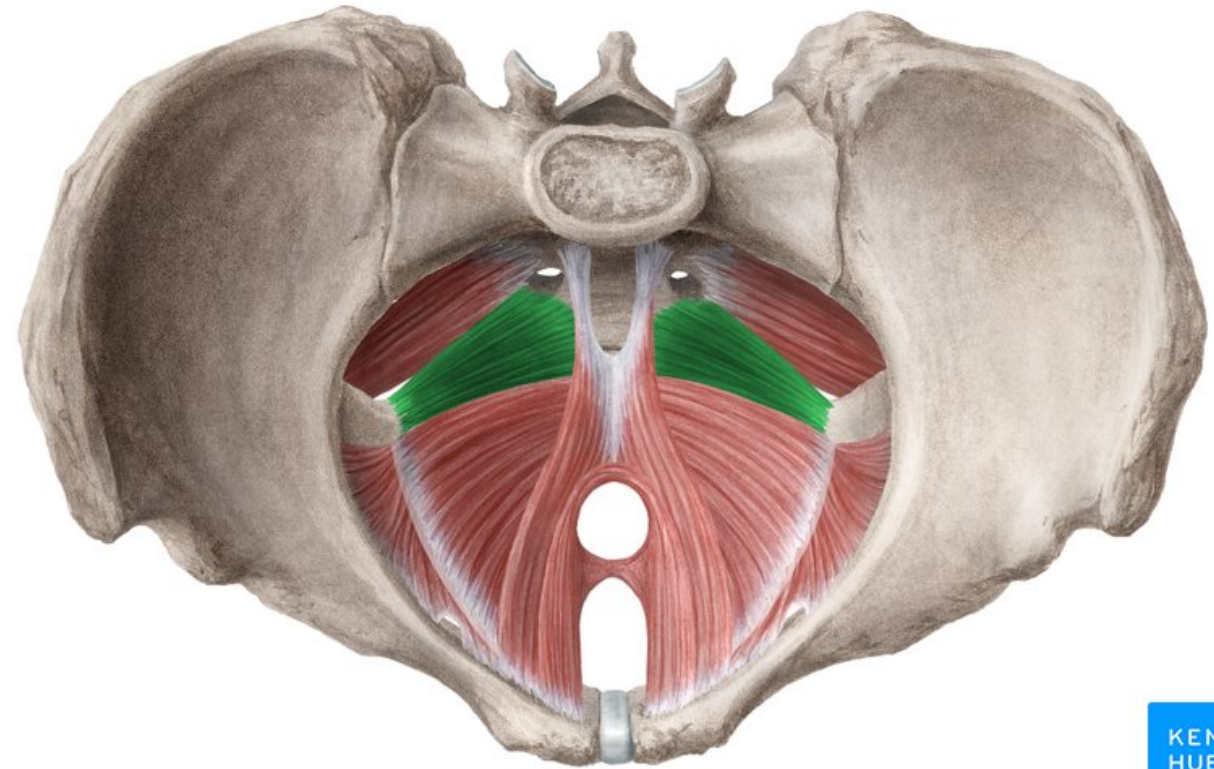
- Z: vnitřní plocha ilické kosti
- Ú: kostrč (ligamentum occygeum)
- I: nervus pudendus (plexus sakralis)
- F: podpora orgánů malé pánve, podpora konečníku, napětí svalů m. levator ani



M. coccygeus

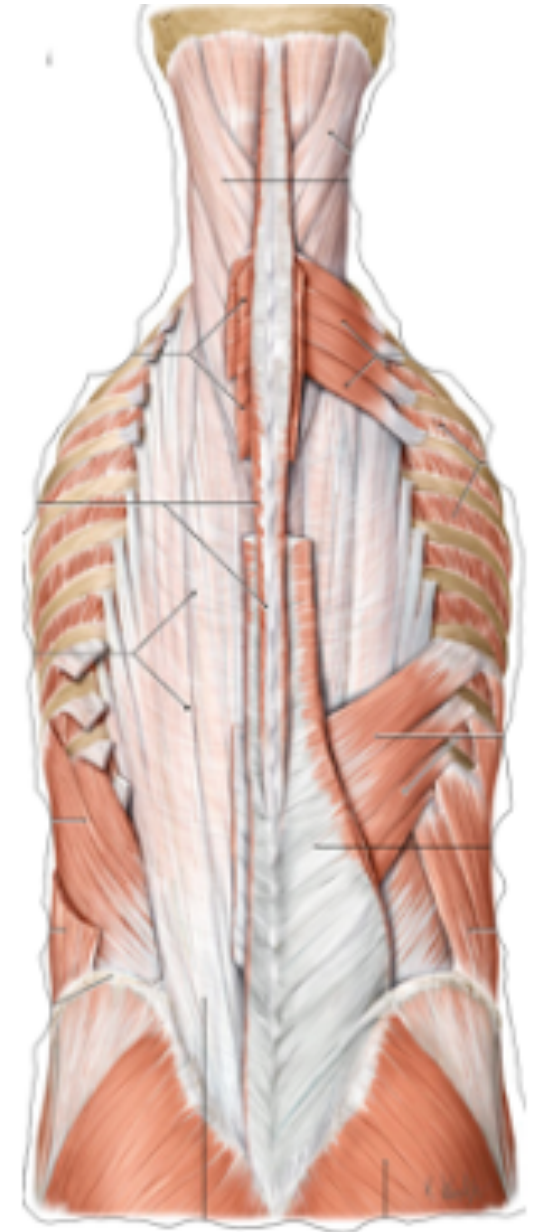
- Z: spina ischiatica
- Ú: kostrč
- I: plexus sakralis
- F: součástí diafragma pelvis

Důležitý v postavení kostrče



Thoracolumbal fascia

- Z: bederní páteř (hluboká vrstva na transversální výběžky, povrchová na spinozní výběžky), křížová kost, kyčelní kost
- Ú: erector spinae, latissimus dorsi, serratus posterior inferior, obliquus internus abdominis, transversus abdominis
- F: stabilizace bederní páteře – fixační bod pro dorzální svaly



Dotazy

Děkuji za pozornost