

MUSCULI MEMBRI SUPERIORIS

I. Svaly ramenní a lopatkové

- musculus deltoideus
- 323/1 • m. supraspinatus
- 323/2 • m. infraspinatus
- 323/3 • m. teres minor
- 323/6 • m. teres major
- 324/1 • m. subscapularis

II. Musculi brachii

1) přední skupina – flexory:

- 324 • musculus biceps brachii
- 324/4 • m. coracobrachialis
- 324/7 • m. brachialis

2) zadní skupina – extensor:

- 323 • musculus triceps brachii

III. Musculi antebrachii

1) přední skupina – obsahuje 4 vrstvy svalů:

⊖ první, povrchová vrstva:

- 328/2 ○ musculus pronator teres
- 328/3 ○ m. flexor carpi radialis
- 328/4 ○ m. palmaris longus
- 328/5 ○ m. flexor carpi ulnaris

⊖ druhá vrstva:

- 328/15 ○ m. flexor digitorum superficialis

⊖ třetí vrstva:

390/1 ○ m. flexor digitorum profundus

390/2 ○ m. flexor pollicis longus

⊖ čtvrtá, hluboká vrstva:

390/5 ○ musculus pronator quadratus

2) laterální skupina – obsahuje 2 vrstvy svalů:

- povrchová vrstva:

391/1 ○ musculus brachioradialis

391/2 ○ m. extensor carpi radialis longus

391/3 ○ m. extensor carpi radialis brevis

- hluboká vrstva:

391/4 ○ musculus supinator

3) dorsální skupina – obsahuje 2 vrstvy svalů:

- povrchová vrstva:

393/1 ○ musculus extensor digitorum

393/2 ○ m. extensor digiti minimi

393/2 ○ m. extensor carpi ulnaris

- hluboká vrstva:

393/4 ○ musculus abductor pollicis longus

393/5 ○ m. extensor pollicis brevis

394/3 ○ m. extensor pollicis longus

394/4 ○ m. extensor indicis

IV. MUSCULI MANUS

Ruka nemá vlastní svaly na dorsální straně.

Skupiny svalů dlaně:

1) svaly thenaru:

- musculus abductor pollicis brevis
- m. flexor pollicis brevis
- m. opponens pollicis
- m. adductor pollicis

2) svaly hypothenaru:

- m. palmaris brevis
- m. abductor digiti minimi
- m. flexor digiti minimi brevis
- m. opponens digiti minimi

3) musculi lumbricales:

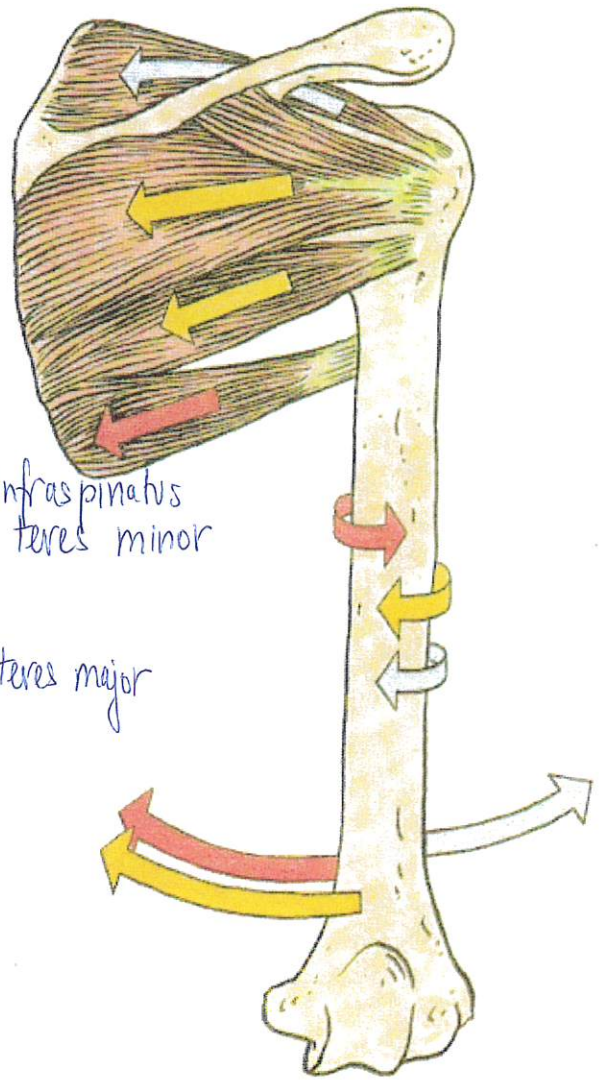
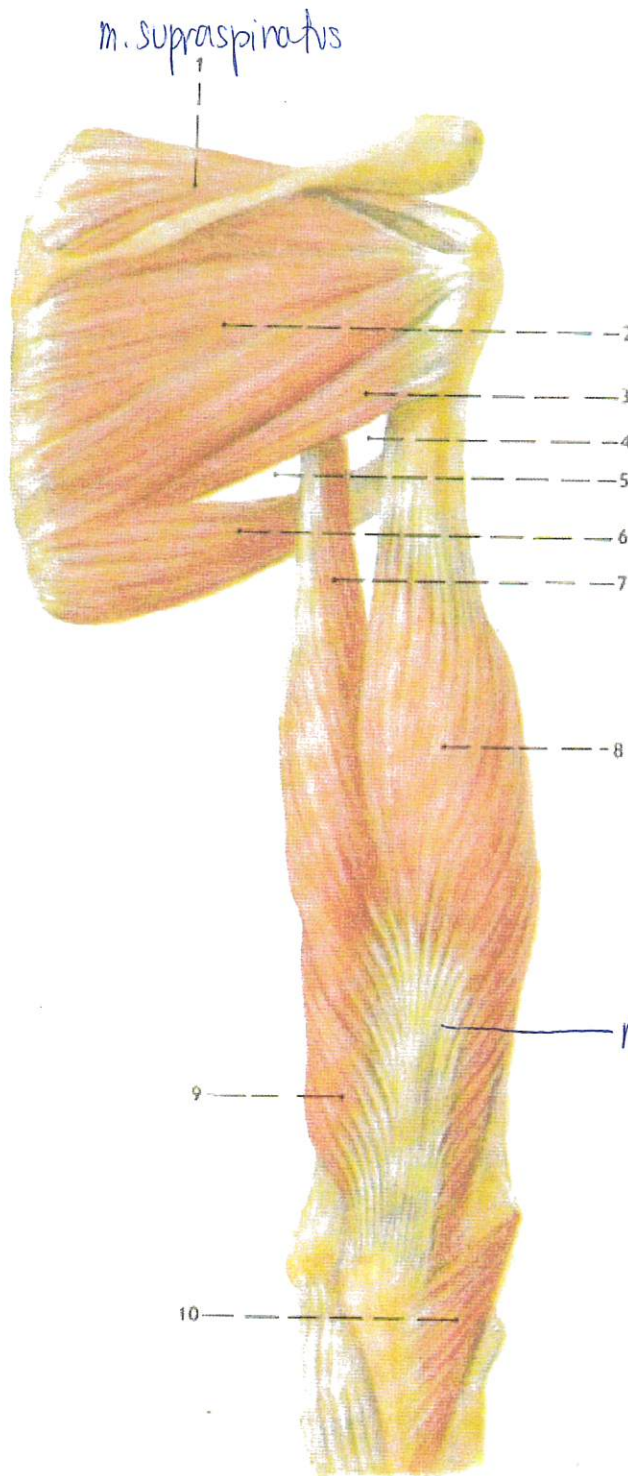
- musculus lumbricalis I
- m. l. II
- m. l. III
- m. l. IV

4) musculi interossei:

- musculi interossei palmares I – III
- m. interossei dorsales I – IV

foramen omotricipitale (foramen trilaterum), mediálně od m. triceps;

je ohraničeno oběma terety a dlouhou hlavou m. triceps, a probíhá tudy a. circumflexa scapulae;



386 SVALY LOPATKY, schema funkcei

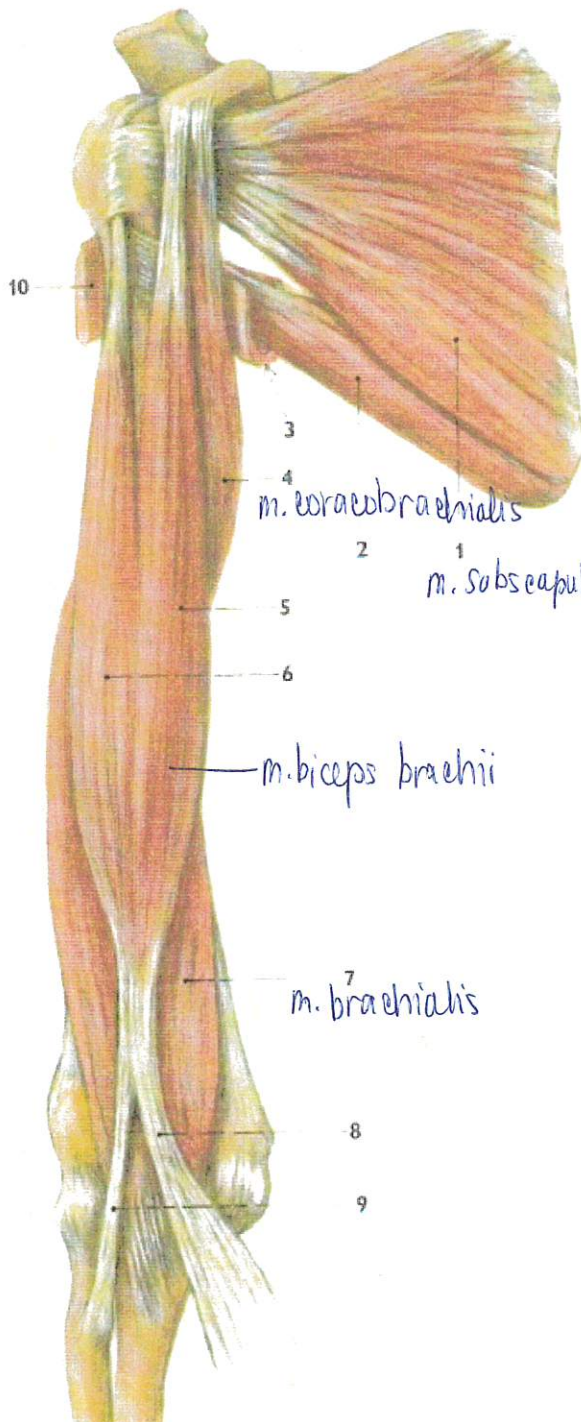
m. triceps brachii

385. SVALY LOPATKOVÉ A SVALY ZADNI STRANY PAZE – pohled zezadu

- 1: m. supraspinatus
- 2: m. infraspinatus
- 3: m. teres minor
- 4: foramen humerotricipitale
- 5: foramen omotricipitale
- 6: m. teres major
- 7: m. triceps brachii, caput longum
- 8: m. triceps brachii, caput laterale
- 9: m. triceps brachii, caput mediale
- 10: m. anconeus

foramen humerotricipitale (foramen quadrilaterum), laterálně od m. triceps;

je ohraničeno oběma terety, dlouhou hlavou m. triceps a zevně kostí pažní, a probíhá jím n. axillaris a a. circumflexa humeri posterior.



MUSCULI BRACHII – SVALY PAŽE

Musculi brachii vytvářejí přední a zadní skupinu (obr. 385, 387).

V přední skupině je **m. biceps brachii**, **m. coracobrachialis** a **m. brachialis**; funkčně jsou to flexory, pomocně v kloubu ramenním (m. coracobrachialis a krátká hlava m. biceps), hlavní v kloubu loketním (m. biceps brachii a m. brachialis).

Zadní skupinu tvoří složky **m. triceps brachii**, který je hlavně extensor kloubu loketního.

Přední svaly inervuje n. musculocutaneus.

Zadní svaly inervuje n. radialis.

Přední a zadní skupina jsou navzájem oddělené vazivovými septy.

Septum intermusculare brachii mediale jde od šlachy m. latissimus dorsi a m. teres major až na mediální epikondyl humeru.

Septum intermusculare brachii laterale jde od úponu m. deltoideus na laterální epikondyl.

Septa jdou od periostu k povrchové fascii pažní a vytvářejí **osteofasciální prostory**.

Mediální septum je vazivově přeměněný rudimentární sval (m. dorsoepitrochlearis), který se někdy vyskytne jako variace.

MUSCULUS BICEPS BRACHII

dvojhavý sval pažní, se vyklenuje na přední straně paže a jeho stah je tam dobře hmatný. Začíná dvěma hlavami, **caput longum** a **caput breve**, na lopatce při kloubu ramenním (obr. 387).

Začátek svalu:

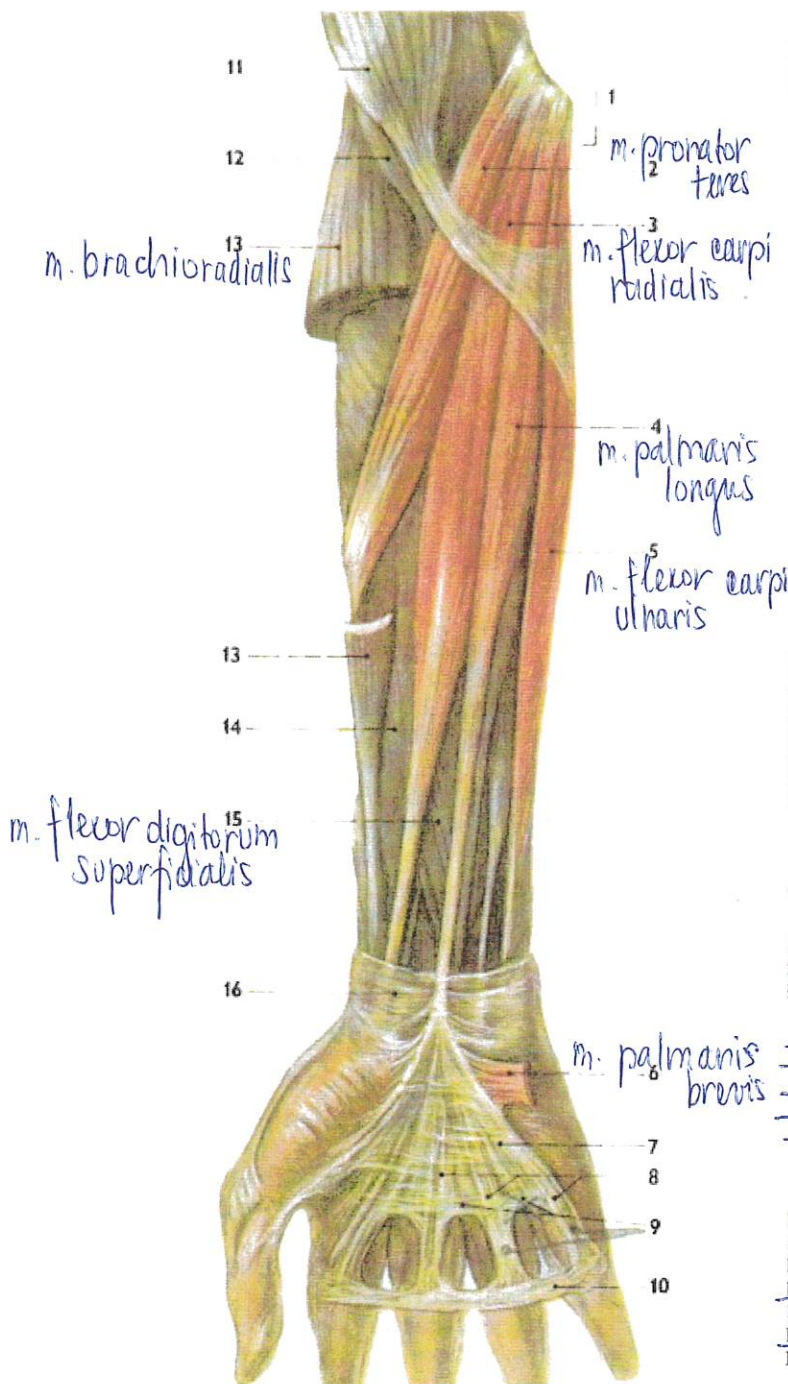
caput longum – tuberculum supraglenoidale nad jamkou na lopatce; dlouhá šlacha této hlavy jde nitrem kloubu, obalena synoviální pochvou (která vystupuje i z kloubu do sulcus intertubercularis jako vagina synovialis intertubercularis);

caput breve – krátkou šlachou na processus coracoideus (před začátkem m. coracobrachialis).

387. SVALY LOPATKOVÉ A SVALY PŘEDNÍ STRANY PAŽE – pohled zepředu

- 1/ m. subscapularis
- 2/ m. teres major
- 3/ úponová část m. latissimus dorsi
- 4/ m. coracobrachialis
- 5/ m. biceps, caput breve
- 6/ m. biceps, caput longum
- 7/ m. brachialis
- 8/ aponeurosis musculi bicipitis brachii (lacertus fibrosus)
- 9/ tendo musculi bicipitis brachii – hlavní úponová šlacha svalu
- 10/ úponová část m. pectoralis major

Při flexi ruky s prsty sevřenými v pěst se na distálním konci předloktí rýsuji dvě šlachy: radiální z nich, silnější patří m. flexor carpi radialis, ulnární (v ose předloktí), tenčí (ale výraznější) je šlacha m. palmaris longus. Mezi oběma je hlouběji uložen n. medianus.



MUSCULUS FLEXOR CARPI ULNARIS

Musculus flexor carpi ulnaris, vnitřní ohybač zápěstí, jde ze společného začátku po ulnární straně předloktí.

Úpon svalů: os pisiforme, odkud pokračuje jako lig. pisohamatum a lig. pisometacarpale na hamulus ossis hamati a na bazi 5. metakarpu.

Funkce: pomocný ohybač lokte; flexe a ulnární dukce zápěstí. Flexi zápěstí koná spolu s m. flexor carpi radialis (a s dalšími svaly, které přes palmární stranu zápěstí přebíhají – viz dále).

Testovací pohyb: odpovídá hlavní funkci.

Sval začíná dvojitě, ze společného začátku na epikondyly jako caput humerale a od mediální plochy olekrana jako caput ulnare.

Podél laterálního okraje svalu lze na předloktí najít n. ulnaris a a. ulnaris.

DRUHÁ VRSTVA

V této vrstvě je jediný sval:

MUSCULUS FLEXOR DIGITORUM SUPERFICIALIS

povrchový ohybač prstů. Sestupuje po předloktí a dělí se ve čtyři složky, jež pokračují čtyřmi šlachami do canalis carpi a tudy do dlaně ke 2. až 5. prstu.

Úpon svalů: každá ze čtyř šlach se pod proximálním článkem prstu rozvidlí a svými dvěma raménky se připojí na střední článek prstu, blíže jeho bazi. Obě raménka se při úponu kříží. Rozštěpený článek prstu šlacha m. flexor digitorum profundus. Průchodu šlacha hlubokého flexoru rozštěpením šlacha povrchového flexoru, jakož i zkríženě-

←
390 SVALY PŘEDLOKTÍ PRAVÉ STRANY – PŘEDNÍ SKUPINA, POVRCHOVÁ VRSTVA, svaly jiných skupin a vrstev sedě

1/ caput commune ulnare

2/ m. pronator teres

3/ m. flexor carpi radialis

4/ m. palmaris longus

5/ m. flexor carpi ulnaris

6/ m. palmaris brevis

7/ aponeurosis palmaris

8/ fasciculi longitudinales

9/ fasciculi praetendinosi

10/ ligamentum metacarpale transversum superficiale

11/ m. biceps brachii

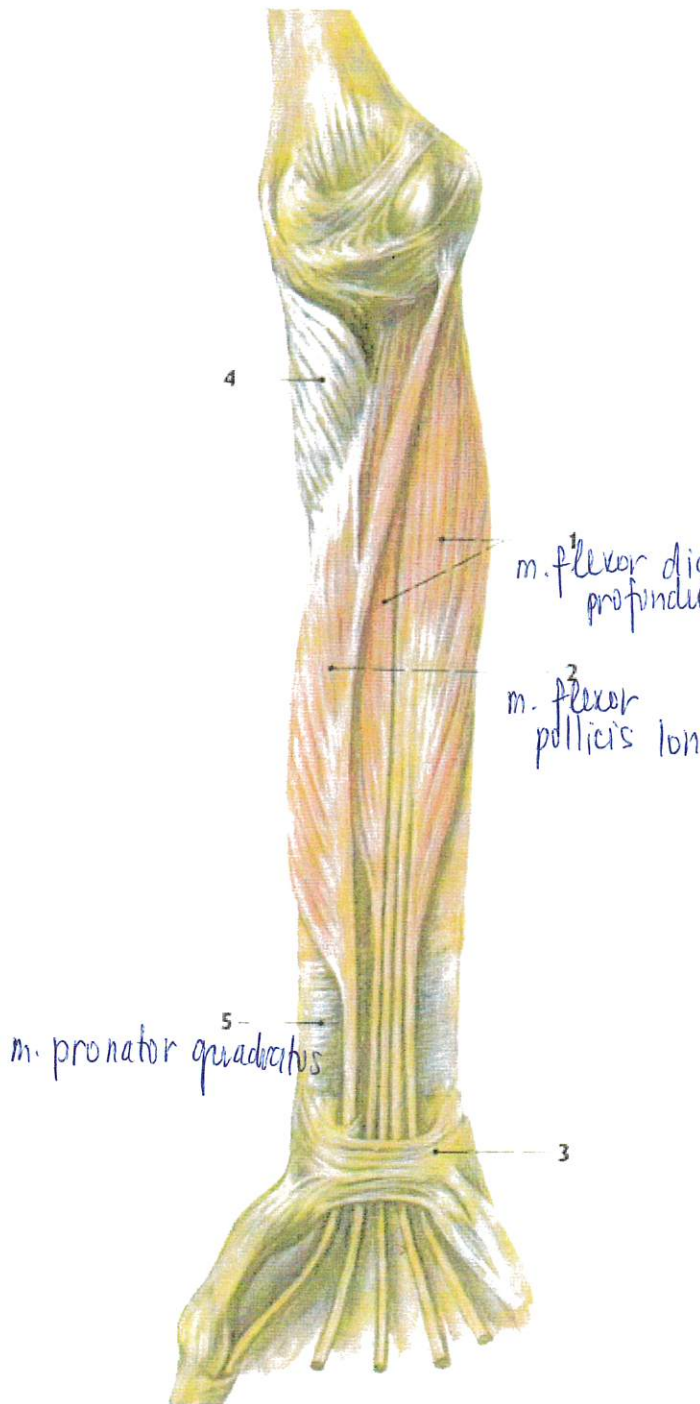
12/ m. brachialis

13/ m. brachioradialis

14/ m. flexor pollicis longus

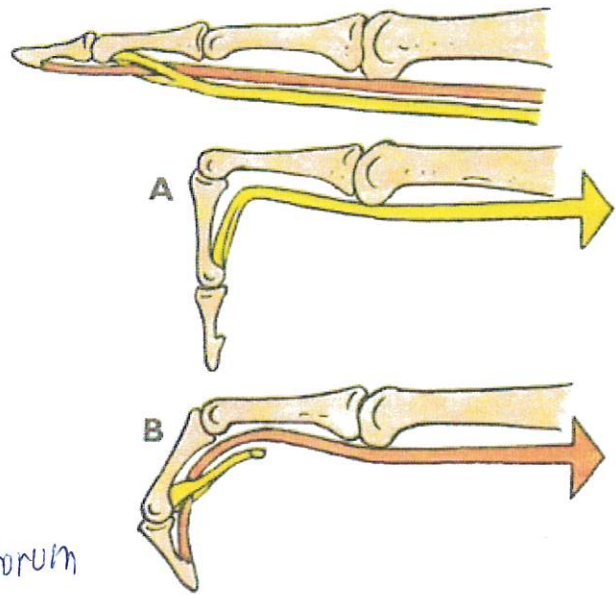
15/ m. flexor digitorum superficialis

16/ ligamentum carpi palmare (příčný pruh zesílené předloketní fascie, který pokrývá šlachy a retinaculum flexorum)



392. SVALY PŘEDLOKTÍ PRAVÉ STRANY – PŘEDNÍ SKUPINA, TŘETÍ VRSTVA: svaly jiných skupin a vrstev sedě

- 1/ m. flexor digitorum profundus
- 2/ m. flexor pollicis longus
- 3/ retinaculum flexorum
- 4/ m. supinator
- 5/ m. pronator quadratus



393. ROZDÍL ÚČINKU M. FLEXOR DIGITORUM SUPERFICIALIS A M. FLEXOR DIGITORUM PROFUNDUS na ohnutí prstu:

- A. funkce povrchového flexoru
- B. funkce hlubokého flexoru

ČTVRTÁ, HLUBOKÁ VRSTVA

Čtvrtá vrstva obsahuje jediný sval na distálním konci předloktí.

MUSCULUS PRONATOR QUADRATUS

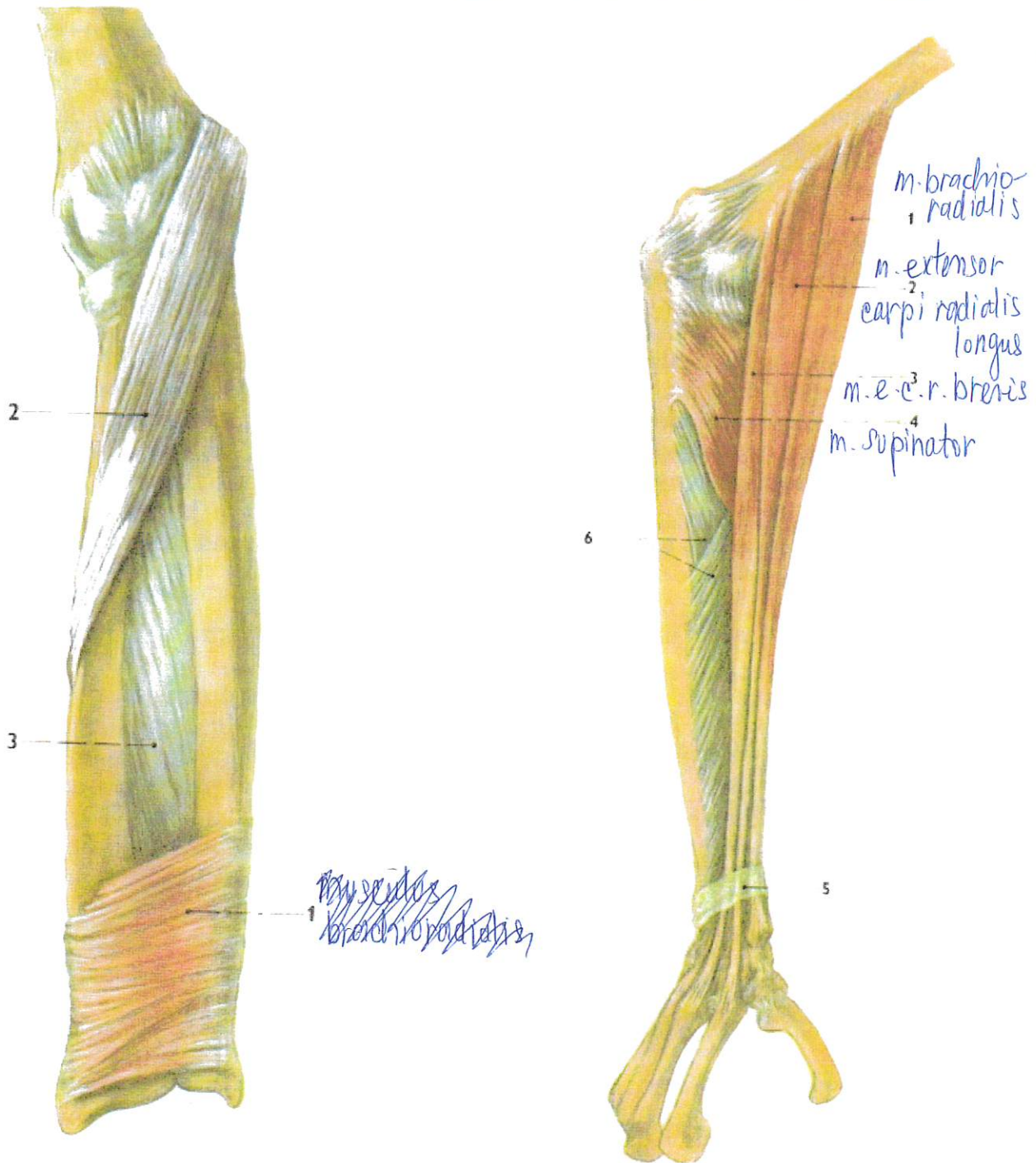
pronující sval čtyřhranný, je rozepjat v distální čtvrtině předloktí od ulny šikmo distálně k radiu. Působí pronací, účinkuje zejména na distální radio-ulnární skloubení.

Testuje se spolu s m. pronator teres (v. t.).

Laterální skupina předloketních svalů

Laterální skupina předloketních svalů obsahuje v **povrchové vrstvě** tři svaly – m. brachioradialis, m. extensor carpi radialis longus a m. extensor carpi radialis brevis; v **hluboké vrstvě** je jeden sval – m. supinator.

Svaly povrchové vrstvy začínají nad laterálním epikondylem humeru, shora dolů v pořadí, jak jsou vyjmenovány až k epikondylu a k vazům loketního kloubu na laterální straně, kde začíná m. extensor carpi radialis brevis a m. supinator.



394. SVALY PŘEDLOKTÍ PRAVÉ STRANY – PŘEDNÍ SKUPINA, ČTVRTÁ, HLUBOKÁ VRSTVA: svaly jiných skupin a vrstev šedě
 1/ m. pronator quadratus
 2/ m. pronator teres
 3/ membrana interossea antebrachii

395. SVALY PŘEDLOKTÍ pravé strany – laterální skupina
 1/ m. brachioradialis
 2/ m. extensor carpi radialis longus
 3/ m. extensor carpi radialis brevis
 4/ m. supinator
 5/ retinaculum extensorum
 6/ membrana interossea antebrachii

mu úponu obou rozštěpivších se ramének šlachy povrchového flexoru se říká **chiasma tendinum**.

Funkce: pomocná flexe v kloubu loketním a v kloubech zápěstí. Flexe proximálních interfalangových kloubů prstů je funkcí hlavní.

Testovací pohyb: flexe proximálního interfalangového kloubu za současné extenze kloubu metakarpofalangového.

Sval začíná dvojžitě – *caput humeroulnare* začíná pod epikondylem humeru, na lig. collaterale ulnare a na ulně, *caput radiale* začíná na radiu. Pod šlachou spojující oba začátky podbíhá z loketní krajiny na předloktí n. medianus.

TŘETÍ VRSTVA

Třetí vrstva obsahuje dva svaly – **m. flexor digitorum profundus** a **m. flexor pollicis longus**.

MUSCULUS FLEXOR DIGITORUM PROFUNDUS

hluboký ohybač prstů, sestupuje distálně po předloktí, kryt průběhem m. flexor digitorum superficialis. Vysílá do canalis carpi čtyři dlouhé šlachy oválného až kulatého průřezu (při řezných poraněních zápěstí se podle toho rozeznají od plochých šlach povrchového flexoru): šlachy jdou ke 2. – 5. prstu.

Úpon svalů: každá šlacha prochází rozštěpem šlachy povrchového flexoru, pokračuje po prstu a upíná se na bazi distálního článku prstu 2. – 5.

Funkce: ohýbá ve všech kloubech, které přebíhá. Hlavní funkcí je flexe distálních interfalangových kloubů.

Testovací pohyb: flexe v distálních interfalangových kloubech při extenzi všech ostatních kloubů zápěstí a prstů a při supinovaném předloktí.

Variace svalů spočívají v různých spojeních s okolními svaly.

Inervace: část svalů pro 2. a 3. prst – n. medianus, část svalů pro 4. a 5. prst – n. ulnaris.

Od šlach svalů začínají ve dlaně m. lumbricales (viz svaly dlaně).

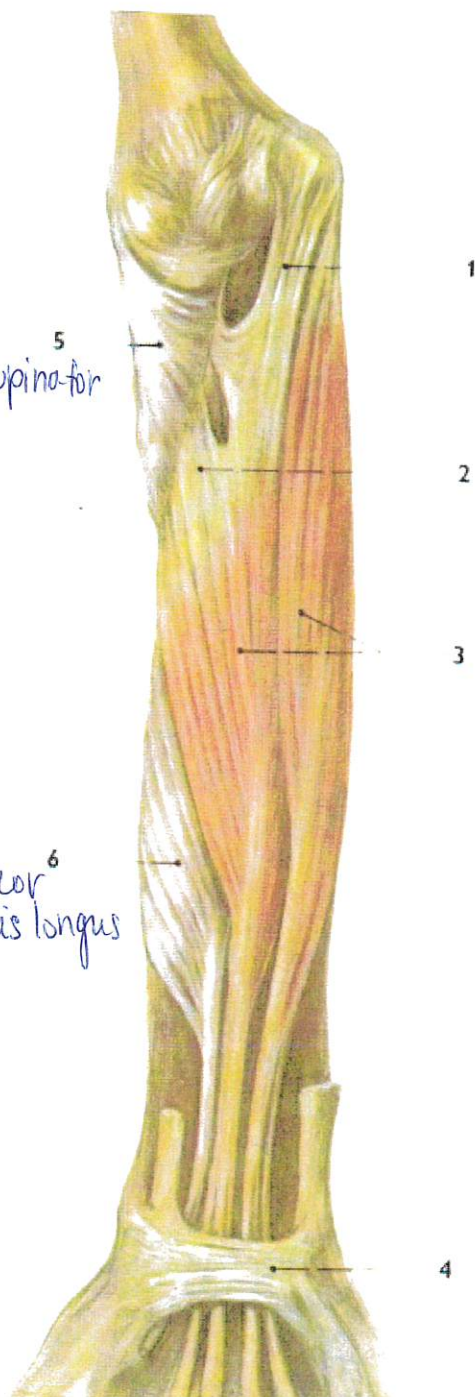
MUSCULUS FLEXOR POLLICIS LONGUS

dlouhý ohybač palce, jde po radiální straně předchozího svalů do canalis carpi a do dlaně mezi dvě hlavy m. flexor pollicis brevis.

Úpon svalů: baze konečného článku palce.

Funkce: ohnutí v interfalangovém kloubu, pomocně v metakarpofalangovém kloubu palce.

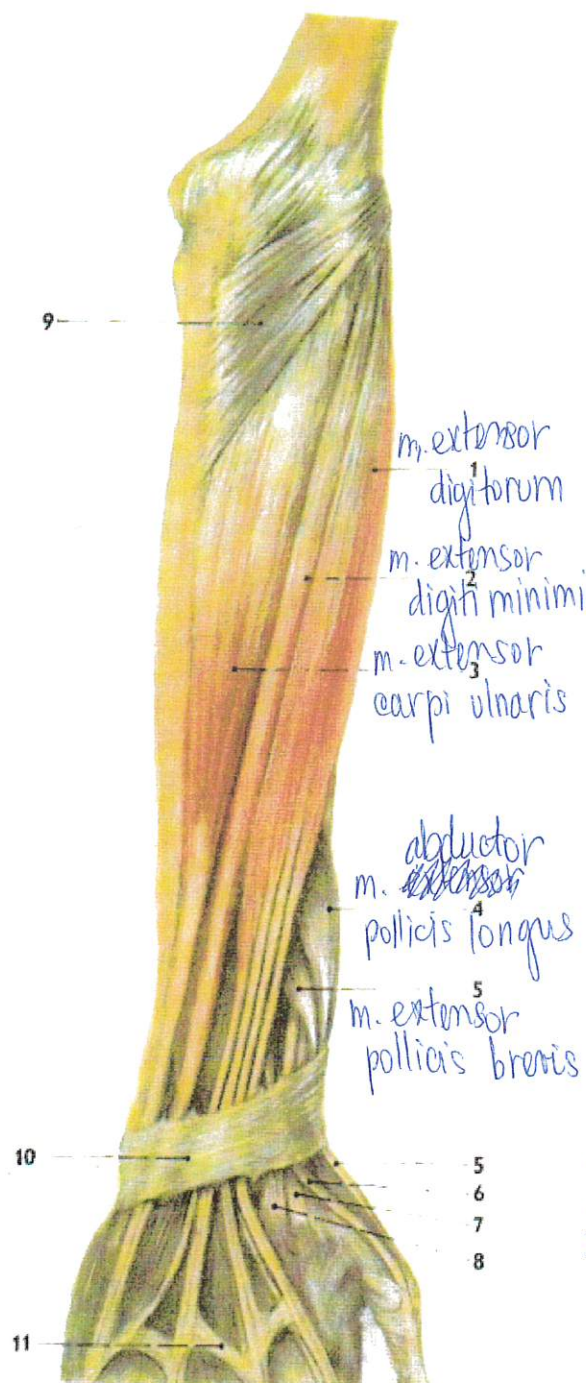Testovací pohyb: jako u m. flexor digitorum profundus.



391. SVALY PŘEDLOKTÍ PRAVÉ STRANY – PŘEDNÍ SKUPINA. DRUHÁ VRSTVA: svaly jiných skupin a vrstev sedě

- 1/ caput humeroulnare musculi flexoris digitorum superficialis
- 2/ caput radiale musculi flexoris digitorum superficialis
- 3/ m. flexor digitorum superficialis (bříško svalové)
- 4/ retinaculum flexorum
- 5/ m. supinator
- 6/ m. flexor pollicis longus

Hluboká vrstva obsahuje m. abductor pollicis longus, m. extensor pollicis brevis, m. extensor pollicis longus a m. extensor indicis. Svaly v obou vrstvách jsou vyjmenovány v pořadí od radiální k ulnární straně.



Začátky svalů celé skupiny jsou rozloženy obdobně jako na přední skupině:

svaly povrchové vrstvy začínají proximálněji, prakticky od dolního konce radiálního epikondylu (pod začátky svalů skupiny laterální a od přilehlých útvarů lokte);

svaly hluboké skupiny začínají na dorsálních plochách radia, ulny a membrana interossea, distálně od kloubu loketního.

Inervace všech svalů dorsální skupiny přichází z r. profundus nervi radialis.

POVRCHOVÁ VRSTVA

MUSCULUS EXTENSOR DIGITORUM

natahovač prstů, sestupuje po předloktí a vysílá čtyři šlachy, které se na hřbetu ruky oplošťují a rozbíhají se na hřbety 2. až 5. prstu.

Úpon svalů: hřbetní strany středních a distálních článků 2. – 5. prstu.

Šlachy jsou na hřbetu prstů rozšířené a vytvářejí **dorsální aponeurosy prstů**, ploténky hustého vaziva, do kterých se připojuje případná šlacha dalšího extensoru (např. m. extensor indicis) a vzařují tam úponové šlachy mm. lumbricales a mm. interossei.

Na hřbetu ruky jsou šlachy natahovače prstu propojeny šikmými šlachovými spojkami zvanými **connexus intertendinei** (juncturae tendinum).

Funkce: natažení prstů, pomáhá při dorsální flexi zápěstí.

Testovací pohyb: extenze (až hyperextenze) v metakarpofalangových kloubech.

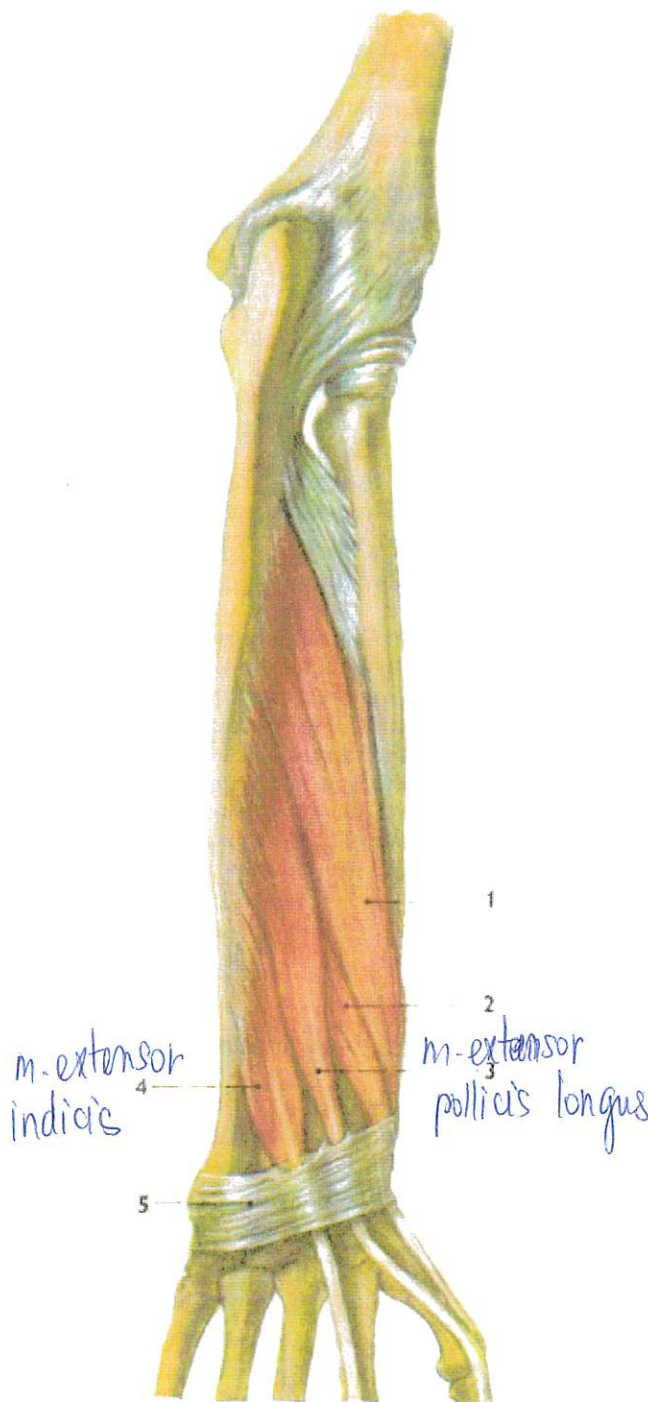
MUSCULUS EXTENSOR DIGITI MINIMI

natahovač malíku, probíhá po ulnárním okraji předchozího svalu.

Úpon svalů: dorsální aponeurosa 5. prstu.

397. SVALY PŘEDLOKTÍ PRAVÉ STRANY – DORSÁLNÍ SKUPINA. POVRCHOVÁ VRSTVA: svaly jiných skupin a vrstev sedě

- 1: m. extensor digitorum
- 2: m. extensor digiti minimi
- 3: m. extensor carpi ulnaris
- 4: m. abductor pollicis longus
- 5: m. extensor pollicis brevis
- 6: šlacha m. extensor pollicis longus
- 7: úpon m. extensor carpi radialis longus
- 8: úpon m. extensor carpi radialis brevis
- 9: m. anconaeus
- 10: retinaculum extensorum
- 11: connexus intertendinei (juncturae tendinum)



398. SVALY PŘEDLOKTÍ PRAVÉ STRANY – DORSÁLNÍ SKUPINA, HLUBOKÁ VRSTVA

- 1/ m. abductor pollicis longus
- 2/ m. extensor pollicis brevis
- 3/ m. extensor pollicis longus
- 4/ m. extensor indicis
- 5/ retinaculum extensorum

Funkce: synergista šlachy m. extensor digitorum pro 5. prst.

MUSCULUS EXTENSOR CARPI ULNARIS

vnitřní natahovač zápěstí, je uložen nejdále ulnárně, vedle předchozích svalů.

Úpon svalů: dorsální strana baze 5. metakarpu.

Funkce: dorsální flexe a ulnární dukce zápěstí (v souhře) s ostatními svaly (dorsální flexe spolu s mm. extensores carpi radiales, ulnární dukce spolu s m. flexor carpi ulnaris).

Testovací pohyb: dorsální flexe a ulnární dukce

HLUBOKÁ VRSTVA

MUSCULUS ABDUCTOR POLLICIS LONGUS

dlouhý odtahovač palce, sestupuje v hloubce předloktí podél radia a membrana interossea. Jeho šlacha přebíhá oba mm. extensores carpi radiales v dolní části předloktí a míří k palci.

Úpon svalů: baze palcového metakarpu, vnější strana této baze.

Funkce: abdukce palce.

Testovací pohyb: abdukce palce (do 60–70°): společně je testován m. abductor pollicis brevis (thenarový sval).

MUSCULUS EXTENSOR POLLICIS BREVIS

krátký natahovač palce, probíhá distálně od předchozího svalu souběžně s ním.

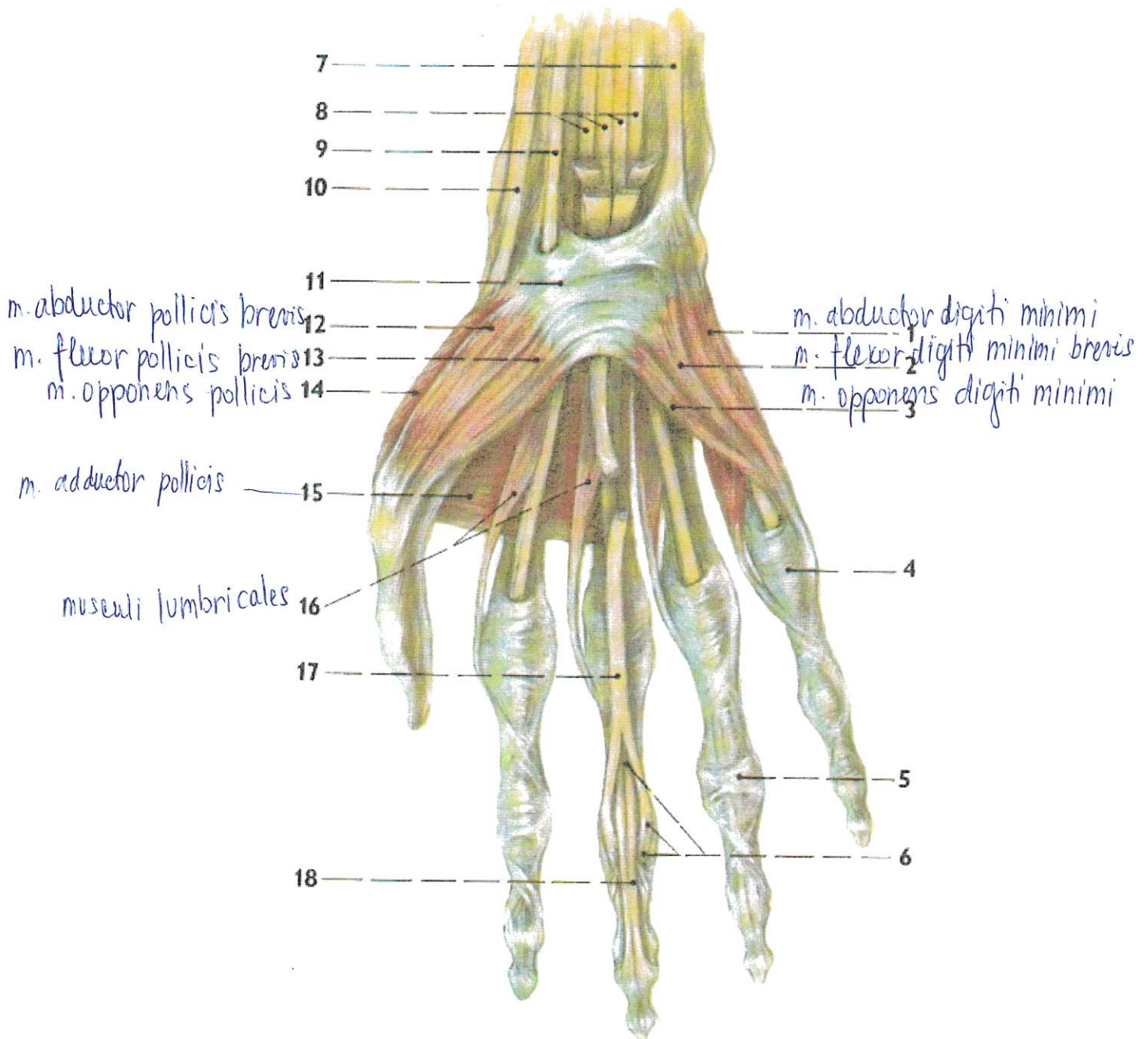
Úpon svalů: dorsální plocha proximálního článku palce.

Funkce: extenze v metakarpofalangovém kloubu palce. Stejný je i *testovací pohyb*.

MUSCULUS EXTENSOR POLLICIS LONGUS

dlouhý natahovač palce, sestupuje na hřbet ruky, kde je jeho šlacha hmatná a viditelná. Spolu se šlachou m. extensor pollicis brevis ohraničuje nad palcovým metakarpem trojúhelníkovitou jamku, zvanou **foveola radialis**, ve které je hmatný puls a. radialis; tepna tam přichází z palmární strany předloktí, cestou podbíhá šlachy m. abductor pollicis longus a m. extensor pollicis brevis.

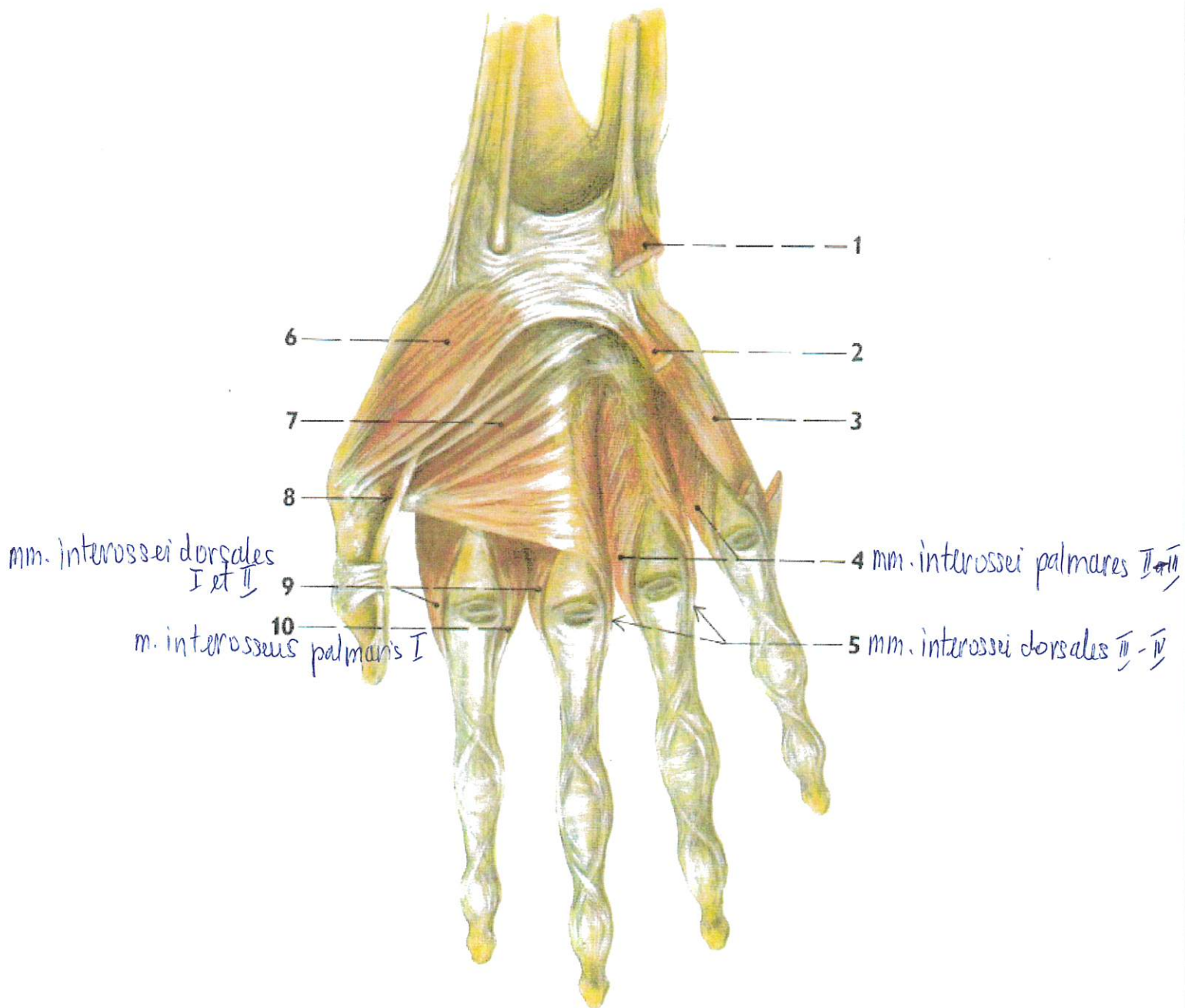
Úpon svalů: hřbetní strana konečného článku palce.



401. SVALY PRAVÉ RUKY: palmární strana, povrchová vrstva

- 1/ m. abductor digiti minimi
- 2/ m. flexor digiti minimi brevis
- 3/ m. opponens digiti minimi
- 4/ pars annularis vaginae fibrosae (digiti quinti)
- 5/ pars cruciformis vaginae fibrosae (digiti quinti)
- 6/ chiasma tendinum
- 7/ šlacha m. flexor carpi ulnaris
- 8/ šlachy m. flexor digitorum profundus
- 9/ šlacha m. flexor carpi radialis

- 10/ šlacha m. abductor pollicis longus
- 11/ retinaculum flexorum
- 12/ m. abductor pollicis brevis
- 13/ m. flexor pollicis brevis, caput superficiale
- 14/ m. opponens pollicis
- 15/ m. adductor pollicis
- 16/ musculi lumbricales
- 17/ šlacha m. flexor digitorum superficialis pro třetí prst
- 18/ šlacha m. flexor digitorum profundus pro třetí prst



402. SVALY PRAVÉ RUKY: palmární strana, hlubší vrstvy

- 1/ m. abductor digiti minimi (odříznutý)
- 2/ m. flexor digiti minimi brevis (odříznutý)
- 3/ m. opponens digiti minimi
- 4/ musculus interossei palmares, II et III
- 5/ musculus interossei dorsales, III et IV

- 6/ m. opponens pollicis
- 7/ m. adductor pollicis
- 8/ slacha m. flexor pollicis longus
- 9/ musculus interossei dorsales, I et II
- 10/ musculus interosseus palmaris I