

MUNI

Meningeální syndrom a syndrom nitrolební hypertenze.

Neurologie I - FSpS

Jan Kolčava, Jan Kočica

Neurologická klinika FN Brno



NEUROLOGICKÁ
KLINIKA
LF MU a FN BRNO

ZÁKLADNÍ PRAVIDLA

- Struktury nacházející se v **tvrdé kostěné** (od srůstů švů) schránce lebky se musí nacházet v co **nejideálnější rovnováze!**
- Zvýšení (ale i snížení) vede zpravidla ke změnám ve zbývajících dvou složkách (které mohou jen omezeně reagovat) a **vzrůstá** (klesá) tzv. **intrakraniální tlak** (ICP – intracranial pressure).

i **Monroova-Kellieho doktrína** - Lebeční dutina má fixní objem vyplněný třemi kompartmenty – mozkovou tkání, mozkomíšním mokem a krví, které jsou prakticky **nestlačitelné** (vzhledem k vysokému podílu vody v mozkové tkáni).

Dospělý člověk má **střední hodnotu ICP 15 mmHg** (± 10 (zejména dle věku). O hypertenzi pak hovoříme při zvýšení nad 20 mmHg)

10% KREV (ml)

10% MOZKOMÍŠNÍ MOK (ml)

80 % MOZKOVÁ TKÁŇ

ZÁKLADNÍ PRAVIDLA

- Při zvýšení nitrolebního tlaku každá ze tří složek využívá „nouzových východů“ a dochází tak k **život ohrožujícím stavům!**
- Při vyčerpání kompenzačních mechanismu narůstá tlak **exponenciálně!**
- Nejpružněji reaguje mozkomíšní mok (vyrovnává běžné kolísání tlaku a chrání mozek před nárazy)

i A přestože mozek se podílí na celkové tělesné hmotnosti asi 2 %, představuje jeho prokrvení až 15 % minutového srdečního výdeje a 20 % spotřeby kyslíku. Průtok je obtížněji regulovatelný – můžeme tak u dětí sledovat **pulzaci velké fontanely** (zejména při zvýšení nitrohruďního tlaku (např. kašel), splavy nemají chlopně)

KREV (ml)

MOZKOMÍŠNÍ MOK (ml)

MOZKOVÁ TKÁŇ

MOZKOMÍŠNÍ MOK

10% KREV (ml)

10% MOZKOMÍŠNÍ MOK (ml)

80 % MOZKOVÁ TKÁŇ

= Likvor; obíhá v soustavě navzájem propojených dutin uvnitř mozku (tzv. **komorový systém**) a přesouvá se do subarachnoidálního prostoru (na povrch mozku a míchy) odkud se (převážně) **vstřebává do krve**.

- **Pružný prvek** nadlehčující mozek. (funkce mechanická a podpůrná)
- **Chrání mozek** před nárazy. (funkce ochranná)
- Hraje roli při vývoji mozku, **transportu metabolitů a imunity**. (funkce metabolická)

i Průměrný objem je 150 ml (a za 24H se vymění až 4x) - 1/5 v komorách, 4/5 pak subarachnoidálně. Obvykle je normální tlak 200 – 400 mmH₂O (16-24 mmHg) u sedícího pacienta. U ležícího 100-180 mmH₂O (8-15 mmHg).

Při běžné lumbální punkci se odebírá 5 x 20 kapek (1 ml tekutiny odpovídá zhruba 24 kapkám tekutiny).

MOZKOMÍŠNÍ MOK

- Mozkomíšní mok získáváme (mimo jiné) tzv. **lumbální punkcí**.
 - Punkce u dospělých pod úrovní obratle L2, u novorozenců a malých dětí až L4/5.
 - Na boku vleže nebo vsedě.

Likvor je pak **čirá a bezbarvá tekutina**. Změny v barvě, počtu bílkovin, zánětlivých buněk, tlaku a rozpadových produktů krve či její vlastní přítomnosti pomáhá při diagnostice.

i Při běžné lumbální punkci se odebírá asi 5 x 1-2 ml = odběr mozkomíšního moku je tak jedna z nejčastějších příčin tzv. nitrolební hypotenze (vede ke snížení intrakraniálního tlaku). Mimo bolesti a zvracení (viz dále) se však vyznačuje **zlepšením příznaků vleže!** Proto také pacienty po lumbální punkci necháváme krátce ležet (nejprve na břicho i pro prevenci tzv. mozkomíšního leaku).

10% KREV (ml)

10% MOZKOMÍŠNÍ MOK (ml)

80 % MOZKOVÁ TKÁŇ

EDÉM MOZKU

10% KREV (ml)

10% MOZKOMÍŠNÍ MOK

80 % MOZKOVÁ TKÁŇ

= otok mozku představuje **nespecifickou patologickou reakci na různé typy postižení** (záněty, nádory, ischemii, resp. hypoxii, metabolické či toxické postižení mozku), v rámci které **dochází ke zvýšení obsahu vody** (a tedy i objemu) **v mozkové tkáni**.

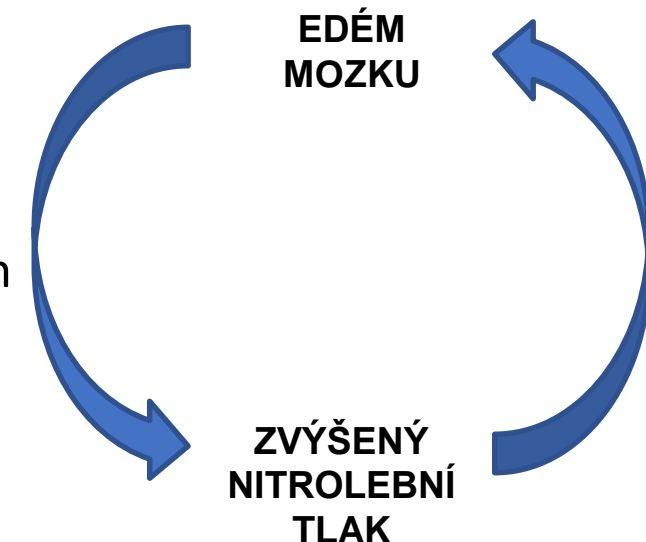
K otoku obecně dochází dvěma základními způsoby:

1. Za běžné situace je regulováno prostřednictvím tzv. **hematoencefalické bariéry (krev-likvor)**, která reguluje prostup řady látek včetně vody do mozkové tkáně. Při jejím **narušení** (např. v blízkosti mozkových nádorů nebo zánětlivých ložisek) dochází ke **zvýšenému prostupu vody** do mezibuněčných prostor.

i V některé literatuře je edém označován jako **vazogenní**.

2. **Vlastním poškozením buněk** (např. při ischemiích, některých intoxikacích či metabolických změnách), v rámci kterého dochází ke **zvýšenému vstupu vody přímo do buněk** v mozkové tkáni.

i V některé literatuře je edém označován jako **cytotoxický**.



SYNDROM NITROLEBNÍ HYPERTENZE

- Vzniká při **zvýšeném tlaku** v nitrolebním prostoru.
- K syndromu vede zejména proces, který **zvětšuje objem mozkové tkáně** (tzv. expanzivní proces), krve nebo mozkomíšního moku.
 - Nitrolební nádor (i benigního charakteru)
 - Krvácení/hematom nebo mozkový infarkt
 - Otok (edém) mozku
 - Zánětlivá onemocnění (např. absces)
 - Hydrocefalus (zvýšený tlak mozkomíšního moku)
 - Zvýšení nitrolebního objemu krve (např. při ucpání žilního splavu)

KLINICKÉ PROJEVY

- Soubor příznaků způsobený zvýšeným tlakem v dutině lební a kompresí nebo distenzí nitrolebních struktur.

BOLEST HLAVY (cefalea)


- Nejčastější obecný příznak.
- Bývá **trvalá** s **kolísající** intenzitou. Často **ráno**/noci nebo při probuzení – jsou **výraznější vleže**. Často **zhoršena zakašláním** či tlakem na stolici.
- Běžná analgetika obvykle pozbývají účinku.

NAUZEJA a ZÁVRAŽ (nevolnosti)

- Obvykle doprovází intenzivnější bolesti hlavy nebo prudší změnu polohy.
- Nemá specifický charakter.

ZVRACENÍ (vomitus)

- Zvracení bývá úporné (bez následné úlevy)
- Pro intrakraniální hypertenzi je typické zejména nečekané/náhlé zvracení bez předchozí nevolnosti (nauzey).
- Narůstá obvykle s bolestí hlavy.



KLINICKÉ PROJEVY


- Soubor příznaků způsobený zvýšeným tlakem v dutině lební a kompresí nebo distenzí nitrolebních struktur.

ZMĚNY KREVNÍHO TLAKU A SRDEČNÍ FREKVECNE

- Zvýšení tlaku obvykle veden reflexně k **arteriální hypertenzi** (stupňuje se).
- Zpočátku je doprovázena tachykardií (v pokročilé fázi pak přechází do bradykardie (dáno zejména postižením mozkového kmene).

PORUCHY ZRAKU A SLUCHU

- Narůstají s tlakem. Jsou málo specifické.
- Pacienti popisují **rozmazané či rozostřené vidění**. Někdy doplněné tzv. fosfénami (záblesky ve zrakovém poli). Výraznější tlaky mohou vést až k diplopii (dvojitému vidění – tlak na n. abducens)
- Při postižení sluchu je typický tzv. **dmychavý synchronní tinnitus** (tj. pískání v uchu, které kopíruje srdeční tep). Bez poruchy sluchu.



i Proč tomu tak je?

Příčinou je totiž útlak zrakového nervu a tlak mozkomíšního moku zevnitř na papilu zrakového nervu (ukazuje obrázek). Obvykle tedy **vyšetření očního pozadí** již může prokázat známky (a dokonce i tíži) nitrolební hypertenze. Dříve se tedy obvykle provádělo před lumbální punkcí, když nebylo možné zobrazit mozek. Není však spolehlivé! (zejména pro procesy v zadní jámě)

KLINICKÉ PROJEVY


- Soubor příznaků způsobený zvýšeným tlakem v dutině lební a kompresí nebo distenzí nitrolebních struktur.

LOŽISKOVÉ PŘÍZNAKY A PORUCHY CHOVÁNÍ A NÁLAD

- Narůstá apatie, **bradypsychismus** (tj. pacient působí zpomaleným psychomotorickým tempem, zhoršená komunikace), depresivní projevy
- Někdy při tlaku na frontální lalok dochází k **prefrontálnímu syndromu a exekutivní dysfunkci** (tj. pacient může působit „odbrzděným dojmem“, nejapně žertuje, ztrácí zábrany)
- Další příznaky způsobené základním procesem (poruchy motoriky, senzorky, apod.)

EPILEPTICKÉ ZÁCHVATY

- Obvykle při vyšším tlaku. Může být však prvním projevem!



KLINICKÉ PROJEVY

- Nejzávažnější komplikací intrakraniální hypertenze je **herniace/výhřez/tlakový konus mozkové tkáně** – obvykle vede k **nevratnému poškození mozku** a změnám které **končí až smrtí mozku!**

OKCIPITÁLNÍ KONUS - do foramen okcipitale magnum (mimo lebku do páteřního kanálu)

Tlačí se části mozečku a dochází k **útlaku prodloužené míchy**. Jelikož je prodloužená mícha centrem životně důležitých funkcí (zejména dechové a krevní oběh), dochází často ke poruše vědomí (rychlé), nucenému držení šíje a smrti pacienta.

Falx cerebri

CENTRÁLNÍ TRANSTENTORIÁLNÍ HERNIACE (thalamus a diencefalon (centrální struktury se tlačí „dolů“ mezi okraj tentoria a mozeček). Dochází k tzv. fenoménu **kraniokaudální deteriorace** z postupného poškození částí mozkového kmene (pozorujeme změny v reakci zornic, držení těla, změnách dýchání, apod).

SUBFALCINNÍ HERNIACE (gyrus cinguli se přesouvá přes falx cerebri na druhou stranu, tedy jedna část mozku se přetlačuje na druhou stranu)

Obvykle se akcentuje porucha chování a vzniká kontralaterální hemiparéza.

TEMPORÁLNÍ KONUS (mediální část temporálního laloku se vtlačuje „dolů“ pod tentorium cerebelli a tlačí na horní část mozkového kmene)

Prvním příznakem bývá obvykle **mydriáza bez fotoreakce**.

Tentorium
cerebelli

VYŠETŘENÍ

- Opíráme se o tři základní vyšetření.

ANAMÉZA

- Viz klinické projevy.

OBJEKTIVNÍ VYŠETŘENÍ

- Viz klinické projevy.

POMOCNÁ VYŠETŘENÍ

- Neodkladné **zobrazení mozku** (obvykle CT, případně MRI)
- Vyšetření **očního pozadí** (vhodné mít na paměti, že otok papily zrakového nervu může být až s odstupem např. tří dní a starší pacient jej nemusí mít vůbec!)

- **Lumbální punkce** (využívá se ke měření tlaku mozkomíšního moku – spíše při hypotenzi). Pomáhá při diagnostice subarachnoidálního krvácení, infekce či nádorové infiltrace.

Pozor! Je absolutní kontraindikace provést lumbální punkci, pakliže je intrakraniální hypertenze a hrozí při zobrazení mozková herniace!!!

ŘEŠENÍ A LÉČBA

- Obvykle je řešením **léčba primárního problému** (tj. operace nádoru, odsátí hematomu, léčba abscesu)
- Jako prevence konu lze přistoupit k tzv. **dekompresivní kraniektomii** (tj. parciální odstranění kostěného krytu a umožnění mozkové tkáni, aby (přechodně) expandovala mimo limit lebky).
- Léčbu mozkového edému pak můžeme posílit zvýšenou polohou hlavy a trupu (poloha v polosedu), tlumením neklidu, křečí, bolesti, úzkosti a horečky (tzv. **symptomatickou terapií**) a tzv. osmoterapií (tedy léčbou snižující podíl vody mozkové tkáně (např. manitol, kortikoidy, hypertonické roztoky NaCl, případně hyperventilací).

MENINGEÁLNÍ SYNDROM

= je soubor příznaků způsobených **drážděním mening** (mozkomíšních plen) a nervových kořenů procházejících meningami mezi jejich odstupem z míchy a výstupem z páteřního kanálu.

Příčinou může být:

- **Záněť** (v rámci meningitid či meningoencefalitid)
- **Krvácení** (v rámci subarachnoidálního krvácení)
- **Nádorová infiltrace mozkomíšních plen** (tzv. tumorózní meningopatie).

i Drážděny jsou volná nervová zakončení přímo v meningách (to je hlavním zdrojem bolestí hlavy), drážděna je také přímo nervová tkáň pod pia mater (to je zdrojem zejména epileptických záchvatů a ložiskových příznaků). Na dráždění se pak podílí i zvýšení tlaku likvoru (zvýšená tvorba, otok).

MENINGEÁLNÍ PŘÍZNAKY

= je soubor příznaků způsobených **drážděním mening** (mozkomíšních plen) a nervových kořenů procházejících meningami mezi jejich odstupem z míchy a výstupem z páteřního kanálu.

- Klinické příznaky meningeálního syndromu vznikají v **důsledku zvýšeného nitrolebního tlaku a současně drážděním** zadních míšních kořenů a hlavových nervů při jejich průchodu přes mozkové/míšní pleny.

BOLEST HLAVY (cefalea)

- Nespecifické. Obvykle narůstající s tlakem. Reflektují léčbu.

NAUZEJA a ZÁVRAŤ (nevolnosti)

- Obvykle bez výrazného zvracení, ale může být přítomno (zejména při narůstajícím nitrolebním tlaku).

FOTOFOBIE A FONOFOBIE

- Pacienti vyhledávají klidné a tiché místo všeru.

MENINGEÁLNÍ PŘÍZNAKY

= je soubor příznaků způsobených **drážděním mening** (mozkomíšních plen) a nervových kořenů procházejících meningami mezi jejich odstupem z míchy a výstupem z páteřního kanálu.

LOŽISKOVÉ PŘÍZNAKY A PORUCHA VĚDOMÍ

- Pacienti jsou obvykle zmatení (mohou mít kvalitativní i kvantitativní charakter).
- Ložiskové příznaky bývají dle lokalizace (např. krvácení nebo zánětu).
- Obvykle přichází až s pokročilou fází primárního onemocnění.

EPILEPTICKÉ ZÁCHVATY

- Může být prvním projevem!
- Dráždění mening vede k reflexnímu **zvýšení tonu** (spazmům) zejména **šíjového svalstva**. V těžkých případech až k tzv. **opistotonu** (tj. držení hlavy v záklonu)

MENINGEÁLNÍ PŘÍZNAKY A JEVY

= je soubor příznaků způsobených **drážděním mening** (mozkomíšních plen) a nervových kořenů procházejících meningami mezi jejich odstupem z míchy a výstupem z páteřního kanálu.

KERNIGŮV MANÉVR

(dolní meningeální příznak)

Vyšetřující zvedá pasivně dolní končetinu ohnutou v kyčli a koleni (stehno jde kolmo vzhůru). Provádí pasivní elevaci bérce v koleno (poloha kyčle se nemění).

Pozitivita: Zvýšený tonus = odpor proti extenzi kolene, bolest hlavy a v zádech případně flexe v koleni druhé DK.

OPOZICE ŠÍJE

(horní meningeální příznak)

Vyšetřující položí ruku pod hlavu pacienta, ten plně uvolní svaly. Hlava je jemně zvedána nad podložku.

Pozitivita: Zvýšený tonus = odpor/záraz v pohybu (udáváme kolik prstů zůstalo mezi bradou a hrudníkem), pacient reaguje bolestivě nebo dochází k flexi v kolenou.

VYŠETŘENÍ

- Opíráme se o tři základní vyšetření.

ANAMÉZA

- Viz klinické projevy.

OBJEKTIVNÍ VYŠETŘENÍ

- Viz klinické projevy.

POMOCNÁ VYŠETŘENÍ

- Neodkladné **zobrazení mozku** (obvykle CT, případně MRI)

- **Lumbální punkce** – je základním vyšetření při diagnostice subarachnoidálního krvácení, infekce či nádorové infiltrace.

Pozor! Je absolutní kontraindikace provést lumbální punkci, pakliže je intrakraniální hypertenze a hrozí při zobrazení mozková herniace!!!

MENINGEÁLNÍ SYNDROM A MENINGISMUS

i Je třeba myslet:

I těžká infekce (zejména u dětí) může vést k příznakům napodobujících meningeálních syndrom (tzv. meningismu někdy také jako pseudomeningeálním syndromu), může k ním vést i úpal, úžeh. Nebývá však patologický nálezn pomocných vyšetření (zejména pak nálezn v lumbální punkci). Zvýšený tonus šíjového svalstva (zejména pak v anteflexii, daleko méně v rotacích krční páteře) lze sledovat i při migréně (kterou také může doprovázet i foto a fonofobie).

Napínací **manévry se obvykle objevují** (jsou pozitivní) **až u plně rozvinutého meningeálního syndromu** – to je extrémně důležité např. v případě nebezpečného subarachnoidálního syndromu, kdy **jejich citlivost v časně fázi je opravdu nízká!!** Mimo zobrazovací metodu je tedy vhodné provést vyšetření likvoru.

Kazuistika č. 1

Pacient (30 let) odeslán praktickým lékařem na nízkoprahový urgentní příjem pro výrazné bolesti hlavy a postupně se rozvíjející slabost pravé horní končetiny. Pacient udává, že měl před pár týdny bolesti kloubů, teplotu a bylo mu na zvracení. To vyhledal praktického lékaře a pak se to na pár dní zlepšilo s analgetickou terapií, kterou mu PL nastavil. Nyní se stav však vrátil, cítí se zatuhlý, slabý a přidala se slabost PHK. Občas na bolesti hlavy trpí. Nemůže spát, zhoršila se mu paměť.

FA: Paralen dle potřeby. Nyní do medikace nasazen Nimesil až 3x/den.

Abusus: nekouří, nepije.

EA: Poslední klíště měl snad před 3 měsíci. Žádnou kožní vyrážku nepozoroval.

Kazuistika č. 1

Objektivní neurologické vyšetření:

Velmi lehká porucha polykání, až středně těžká slabost pravé horní končetiny (chabá monoparéza). Je světloplachý. Má pozitivní meningeální příznaky (opozice šíje na pěst). Při ulehnutí zaujímá polohu s pokrčenými koleny u hrudníku. Teplota je 37,5°C. Na kůži nejsou žádné projevy.

CT mozku neproказuje jasnou patologii.

Provedena lumbální punkce:

Kde 50 mononukleárů (norma je do 3 mono.), celková bílkovina 0,9g/l (norma je do 0,45) = **serózní zánět**. (zahájeno pátrání o specif. agens)

**Jakou diagnózu může mít
pacient?**

Kazuistika č. 2

Pacient, 29 let, přivezen RZP na urgentní příjem pro nesnesitelnou bolest hlavy. Dopoledne téhož dne lezl s kamarády na horolezecké stěně a, když už byl skoro nahoře, odrazil se a najednou pocítil „píchnutí v hlavě“, načež se rozvinula nesnesitelná bolest hlavy. Dostal od kolegyně nějaká analgetika a lehce se stav zlepšil, ale bolest se do půl hodiny zase vrátila. Doma se snažil chvíli vyležet, ale jelikož se stav nezlepšil a navíc se mu začala motat hlava a je mu na zvracení, zavolal si RZP.

OA: stav po apendektomii v dětství, měl dva pády (při jednom si zlomil ruku), jinak se s ničím neléčí, na bolesti hlavy trpěl v dětství, ale pak se to upravilo.

FA: žádné léky nebere, od bolesti si vzal 2x Paralen, 1x Aulin

Abusus: nekouří, alkohol příležitostně, marihuana příležitostně

PSA: jedno dítě, žije s manželkou, aktivní sportovec

FA: moč a stolice bez problémů, špatně spí, má malé dítě, polyká bez potíží.

Kazuistika č. 2

Objektivně neurologicky: zornice lehce v mydriáze (4/4), reagují, mírně naznačena opozice šíje (pacient tvrdí, že má zatuhlý krk po dnešním výkonu), vadí mu ostré světlo, hlava poklepově nebolestivá, pacient neustojí se zavřenýma očima (houpe se, jako na lodi), bez zjevné poruchy motoriky nebo citlivosti. Při vyšetření náhle a bez varování zvrací.

Provedená vyšetření:

Oční vyšetření: bez známek městnání na očním pozadí.

Krevní odběry: mírně zvýšené D-Dimery, jinak bez jasné patologie

CT mozku:

**Jakou diagnózu má pacient?
A co s ním?**

Děkuji za pozornost!

MUNI

Meningeální syndrom a syndrom nitrolební hypertenze.

Neurologie I - FSpS

Neurologická klinika FN Brno