

Syndrom mozečkový. Syndromy vestibulární.

MUDr. Jan Kolčava

Mozeček

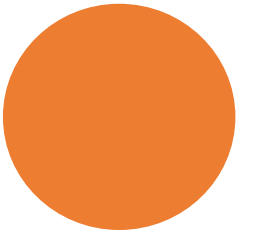
- část mozku umístěná v zadní jámě lební
- z anatomického a funkčního hlediska lze mozeček rozdělit na:
 - Střední část (tzv. vermis)
 - Hemisféry

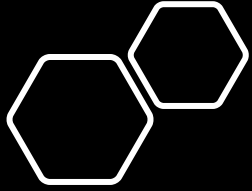
Mozeček

- Funkce:
 - koordinace pohybů
 - plynulost a přesnost jemných a rychlých pohybů končetin
 - regulace svalového tonu (napětí)
 - udržování vzpřímeného postoje a rovnováhy (společně s vestibulárním systémem)
 - *Při poruše mozečkových funkcí je pohyb možný, je však narušena jeho plynulost a přesnost.*

Vyšetření mozečkových funkcí

- **Vyšetření stoje**
 - Romberg I, II, III
 - porucha stoje (**abazie**)
- **Vyšetření chůze**
 - Chůze I (otevřené oči), chůze II (při zavřených očích)
 - porucha chůze (**astazie**)
- **Vyšetření taxe** (koordinace pohybů)
 - **Na HKK**
 - TEST PRST (UKAZOVÁK) – NOS (oči otevřené)
 - Nebo jen DOTYK NOSU UKAZOVÁKEM při zavřených očích
 - **Na DKK**
 - Dotyk paty jedné nohy kolena druhé nohy a pohyb paty až na nárt při zavřených očích
- Diadochokineza - schopnost vykonávat střídavě rychlé protichůdné pohyby





Mozeček

- Příznaky poruch
 - porucha stoje (**abazie**) a chůze (**astazie**)
 - **hypotonie** končetin (snížení svalového tonu)
 - **ataxie** (porucha koordinace pohybu)
 - neschopnost jeho provedení plynule a po nejkratší dráze, takže pohyb je kymácivý
 - **dysmetrie** (neschopnost přesného cílení pohybů většinou jde o hypermetrii, tedy přestřelení pohybu)
 - třes končetin (**tremor**)
 - hrubý, kymácivý a objevuje se pouze při pohybu (v začátku a na konci před dosažením cíle)

Mozeček


- **Střední část (tzv. vermis)**

- Starší část mozečku, která koordinuje trupové svalstvo
- Při postižení vzniká tzv. palleocerebellární syndrom:
 - *porucha stoje a chůze, podobná chůzi opilecké (nejistý nestabilní stoj, chůze o široké bázi, vrávoravá, s tendencí k pádům, potíže s koordinací pohybů při změně polohy těla např. do sedu či stoje)*

Mozeček

- **Hemisféry**

- Novější část mozečku, zajišťující koordinaci pohybů končetin
- Při postižení vzniká - neocerebellární syndrom
 - porucha plynulosti a přesnosti pohybů končetin, a to na stejné straně těla
 - pravá hemisféra mozečku - hybnost pravostranných končetin
 - levá hemisféra - hybnost končetin levostranných



Tremor

- hrubý, kymácivý a objevuje se pouze při pohybu
- v začátku a na konci před dosažením cíle

Příčiny

- roztroušená skleróza
- cévní mozkové příhody
 - ischemické x krvácivé
- lékové intoxikace
- nádory zadní jámy lebni
- alkoholové opojení
 - alkoholová degenerace mozečku


VIII. SLUCHOVĚ-ROVNOVÁŽNÝ NERV (N. VESTIBULOCOCHLEARIS)

Skládá se ze 2 samostatných nervů

- n. **cochlearis** – sluchový nerv
- n. **vestibularis** – rovnovážný nerv
- jádra nervu jsou uložena v oblasti Varolova mostu
- vychází z mozkového kmene
- vstupuje přes vnitřní zvukovod do pyramidy (skalní kosti, tedy kostěného útvaru uvnitř lebky chránícího vnitřní a střední ucho)

N. vestibularis

- zajišťuje rovnovážné funkce
- vede vzruchy z vestibulárního aparátu vnitřního ucha
- reaguje na změny polohy hlavy v trojrozměrném prostoru a zrychlení a zpomalení pohybu
- Funkcí je :
 - udržování rovnováhy
 - ovlivňuje svalového napětí
 - souhra pohybů hlavy a očí



Vestibulární syndrom

- Porucha vestibulárních funkcí = vestibulární syndrom
- Vzniká při poruše:
 - vlastního rovnovážného ústrojí a vestibulárního nervu (**periferní vestibulární syndrom**)
 - kmenových struktur (**centrální vestibulární syndrom**)

Vestibulární syndrom - subjektivní příznaky

- Závrať = vertigo
 - Iluze pohybu
 - *Pacient při něm vnímá narušenou rovnováhu (pocit pohybu vlastního těla vzhledem k okolí)*
 - Charakter:
 - **rotační**
 - vyvolává pocit, jakoby se prostor otáčel dokola, často s pocitem tahu na některou ze stran – doprava nebo doleva
 - **nejistota v prostoru**
 - pocit houpání prostoru - jako na lodi
 - vegetativní příznaky
 - pocení, nevolnost nebo zvracení

Vestibulární syndrom - objektivní příznaky

nystagmus

- rytmické kmitání očních bulbů
- vertikální x horizontální

tonické úchyly:


- končetin
 - v předpažení při zavřených očích uchylují horní končetiny na jednu stranu
- trupu
 - při stoji a chůzi

Periferní x centrální vestibulární syndrom

- Periferní vestibulární syndrom:
 - Způsoben poruchou vlastního rovnovážného ústrojí a vestibulárního nervu
 - Harmonický
 - shodný směr pomalé složky nystagmu a deviace
 - tonické úchylky směřují jedním směrem
 - ve směru relativně slabšího labyrintu
 - Hautantova zkouška:
 - tonické úchylky paží při předpažení a zavření očí, spojeny s úchylkou trupu stejným směrem

Periferní x centrální vestibulární syndrom

- Periferní vestibulární syndrom:
- **Centrální** vestibulární syndrom
 - Vzniká při postižení 2. neuronu vestibulární dráhy
 - **Dysharmonický**
 - Nystagmus a tonické úchyly nemusí mít stejný směr



Vestibulární syndrom - příčina

- Periferní vestibulární syndrom
 - poruchy vnitřního ucha a rovnovážného nervu
 - záněty, ototoxická ATB
 - nádory rovnovážného nervu
 - poruchy prokrvení vestibulárního aparátu
 - Poruchy funkce vnitřního ucha
 - Ménièreova nemoc
 - BENIGNÍ PAROXYSMÁLNÍ POLOHOVÉ VERTIGO

Vestibulární syndrom - příčina



Periferní vestibulární syndrom



Centrální vestibulární syndrom

cévní léze kmene

- ischemie nebo krvácení v mozgovém kmeni
- záněty v mozgovém kmeni
- např. při roztroušené skleróze
- nádory

Syndrom mozečkový. Syndromy vestibulární.

Kazuistika I.

žena, 42 let

bez předcházejícího onemocnění, bez žádné léčby

přichází pro náhle vzniklou silnou závrať, opakované zvracení

- *závrať je horší při otevření očí*
- *pacientku "táhne" směrem doprava*

Kazuistika I.

- *žena, 42 let*
- *bez předcházejícího onemocnění, bez žádné léčby*
- *přichází pro náhle vzniklou silnou závrať, opakované zvracení*
 - *závrať je horší při otevření očí*
 - *pacientku "táhne" směrem doprava*

Objektivně nerologicky:

- *Tonické úchylky doprava*
- *Horizontální nystagmus doleva*
- *Bez jiné neurologické patologie*

Kazuistika I.

Objektivně nerologicky:

- *Tonické úchylky doprava*
- *Horizontální nystagmus doleva*
- *Bez jiné neurologické patalogie*

Provedená vyšetření:

- *CT mozku normální nález*
- *krevní odběry bez patologie*

Kazuistika I.

- *Diagnóza:*
 - *Vestibulární neuronitida*
 - *záněť vestibulárního nervu*
- *Léčba*
 - *Kortikoidy, rehydratace*
- *Výsledek*
 - *Po 5 dnech propuštěna domů, bez obtíží*

Kazuistika II.

- Muž 65 let
- A. hypertenze, DM II, kuřák
- Přichází pro náhle vzniklou silnou závrať, zvracení
 - závrať má charakter jako na houpací lodi, nemá jednotný směr (“táhne” ho všemi směry)
- Pacient si stěžuje na rozmazané vyděnění a obtížné polykání

Objektivně neurologicky:

- *Tonické úchytky všemi směry*
- *Vertikální nystagmus*
- *Léze n. XII vpravo, lehká dysfagie a dysartrie*

Kazuistika II.

- *Vertikální nystagmus*
- *Léze n. XII vpravo*

Kazuistika II.

- CT mozku
 - krvácení do mozkového kmene
- Terapie:
 - Korekce krevního tlaku, korekce glykemie
 - Rehabilitace
- Po týdnu hospitalizace propuštěn domů
 - Zůstalo vertigo, léze n. hypoglossus, lehká dysartrie a dysfagie