

SVALOVÁ TKÁŇ

I. CHARAKTERISTIKA

- schopnost kontrakce
- podmíněna přítomností kontraktilních proteinů (aktinu a myosinu)

II. PŮVOD

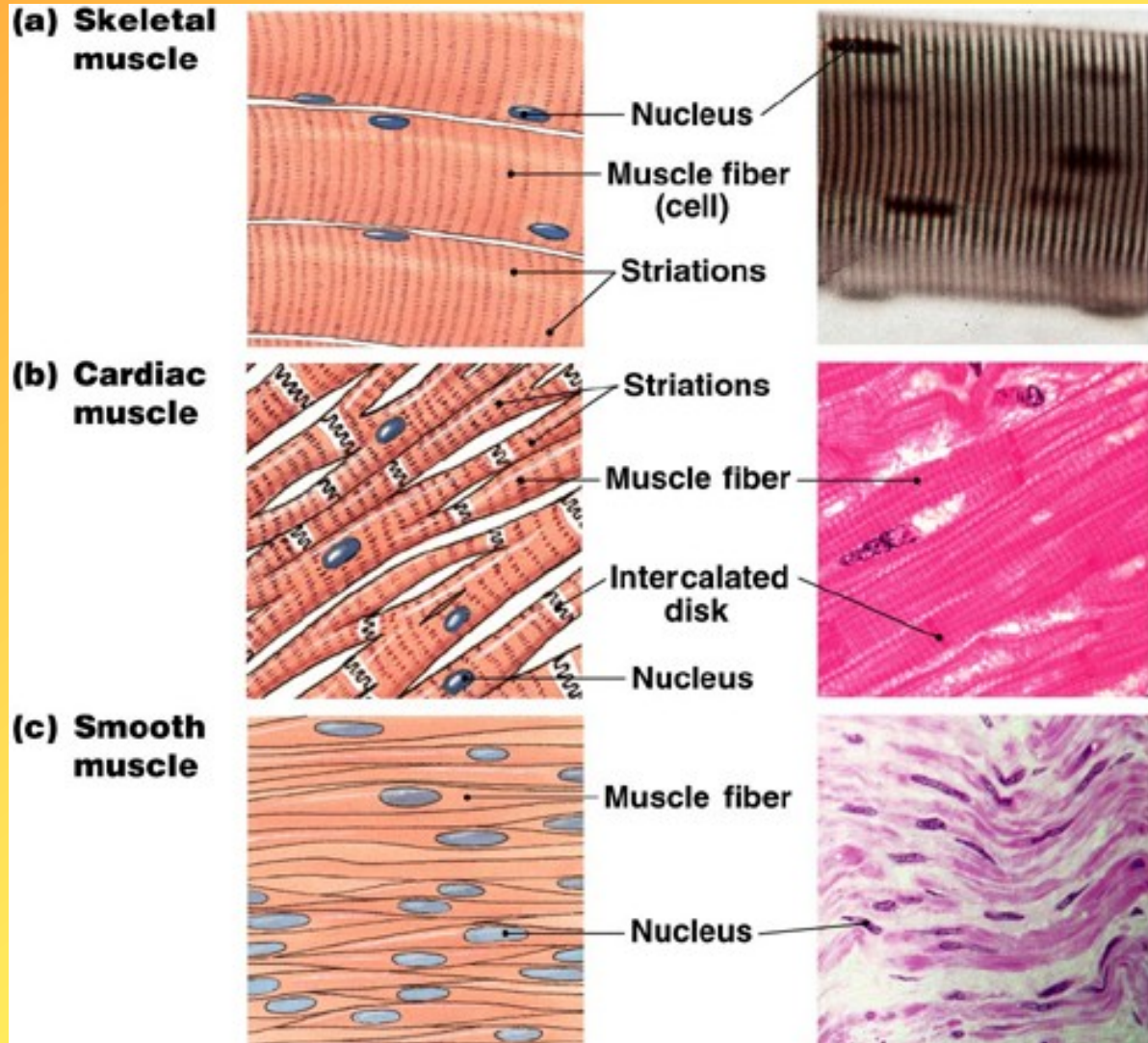
- mezenchym – hladká svalovina
- segmentovaný mezoderm – příčně pruhované svalstvo kosterní
- mezoderm splanchnopleury – srdeční svalovina

III.

KLASIFIKACE

A. Sval hladký

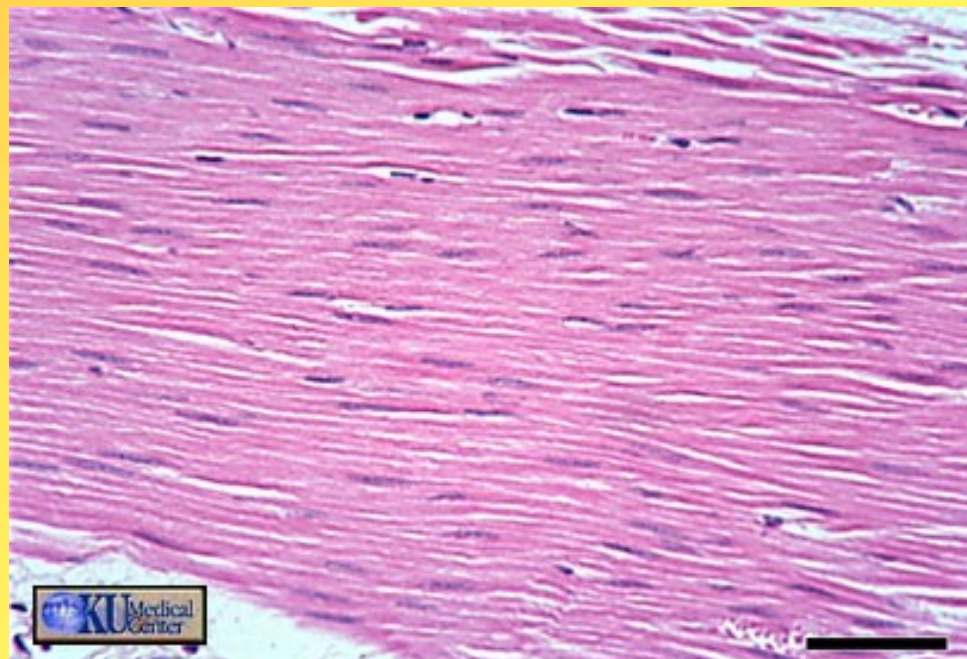
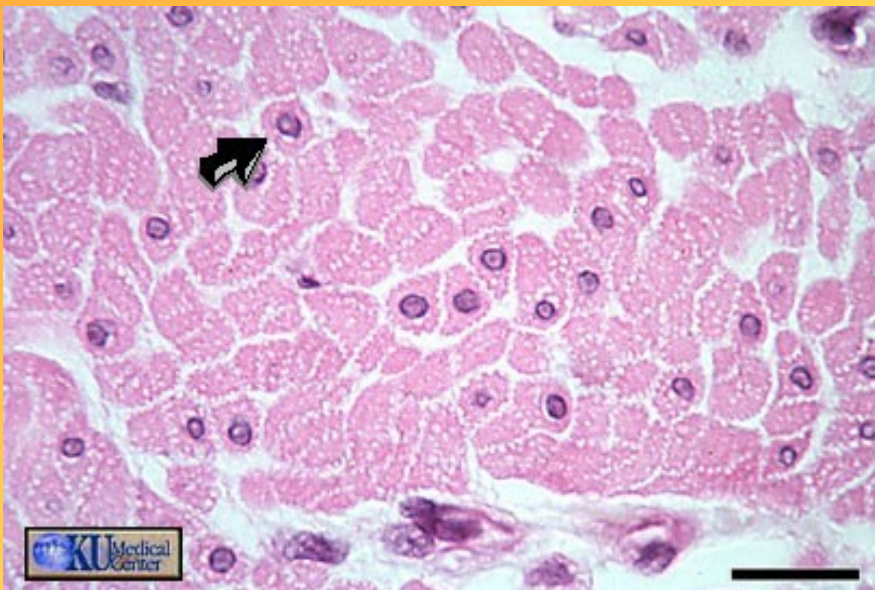
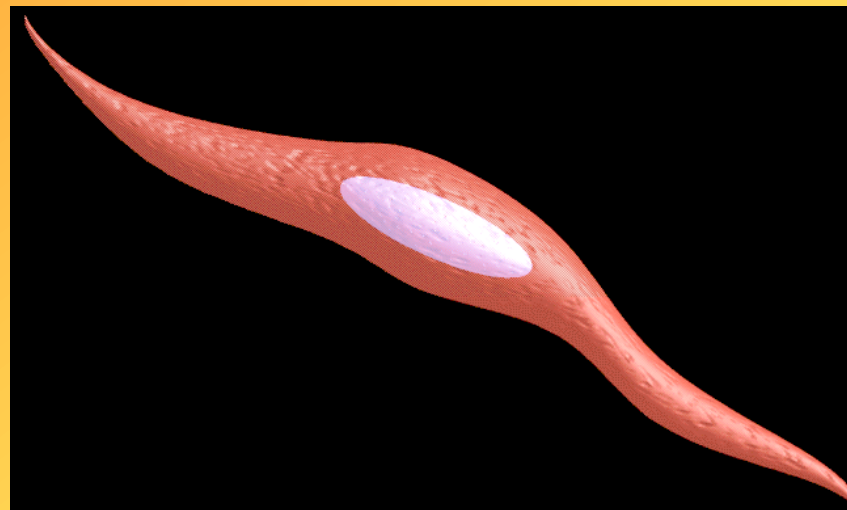
B. Sval příčně
pruhovaný
kosterní
srdeční



BUŇKA = základní stavební jednotka

- neovládáme vůlí; autonomní (vegetativní) nervový systém
- **vřetenovitý**, protáhlý tvar, délka 20-200 μ m (v děloze v období těhotenství až 500 μ m)
- **výskyt**: - samostatně (např. stroma klku tenkého střeva)
 - ve skupinách (např. kůže, prostata)
 - ve stěnách orgánů (např. močový měchýř, trávicí trubice, děloha), tvoří vrstvy
- svalové buňky tvoří **snopce** opředené sítí retikulárních vláken
- **jádro** - tyčinkovité, uprostřed buňky, jemné hrudky chromatinu, jadérko

SVAL HLADKÝ



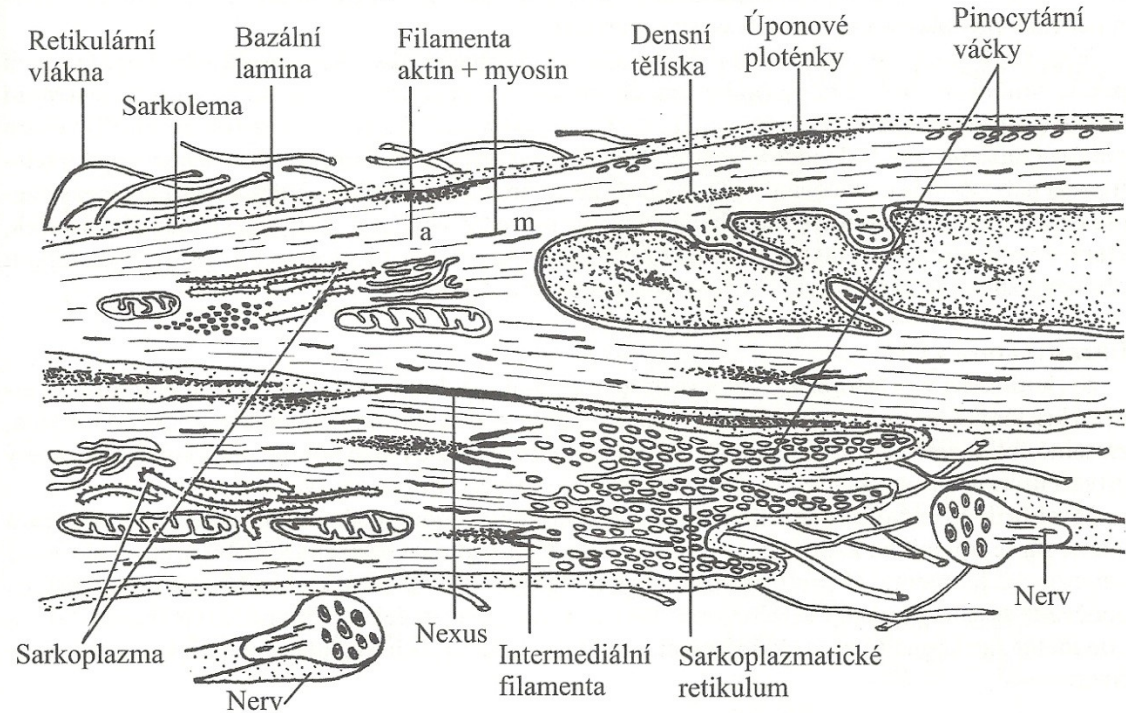
sarkoplasma (cytoplasma):

- mitochondrie, ribosomy, GER, GK, sarkoplazmatické retikulum je nevýrazné, nemají T-tubuly
- kontraktilní jednotky - aktinová myofilamenta (z F aktinu a tropomyosinu)
- myosinová myofilamenta
- nepravidelné - síťovité uspořádání (není příčné pruhování); šikmo se kříží a vytváří **mřížkovitou strukturu**

strukturu

- **sarkolema** (plasmatická membrána) - obalena lamina externa -
 - zakotvení retikulárních vláken
- buněčná spojení - **nexy**
- **funkce**: schopnost kontrakce, tvorba kolagenu III (= retikulární vlákna), elastinu, amorfni hmoty
- schopnost **regenerace** (mitózy)

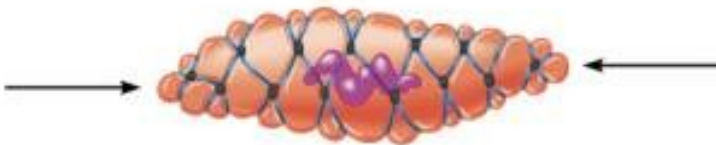
EM - hladké svalové buňky



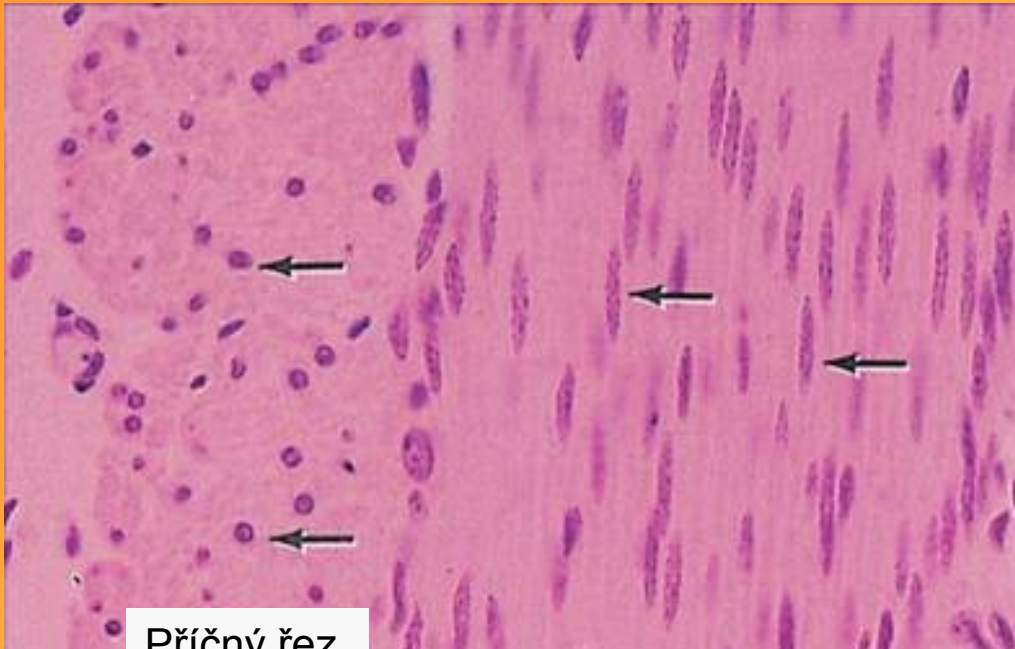
Intermediate filament bundles attached to dense bodies

Caveoli

(a) Relaxed smooth muscle cell

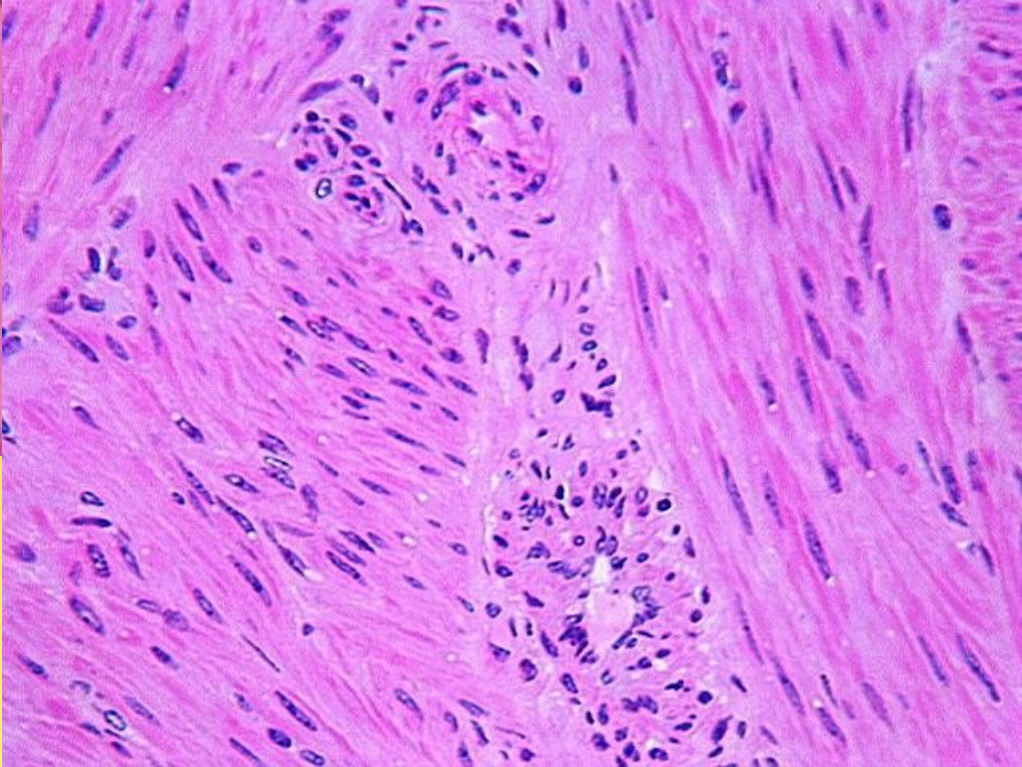
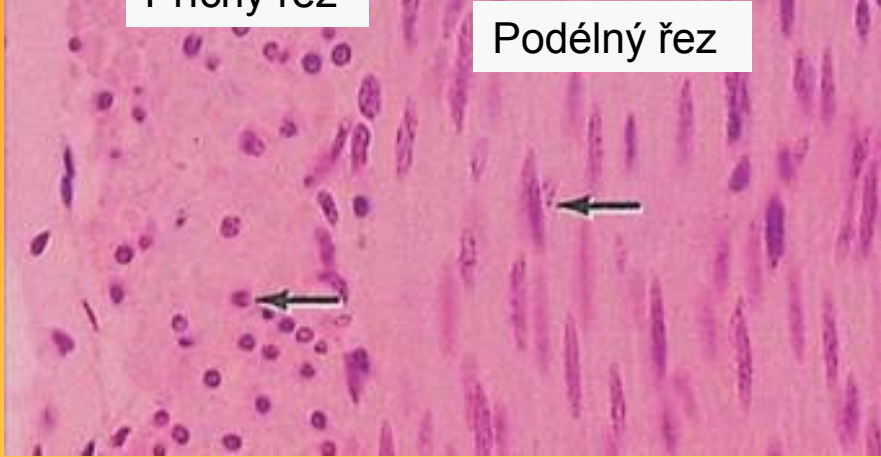

(b) Contracted smooth muscle cell



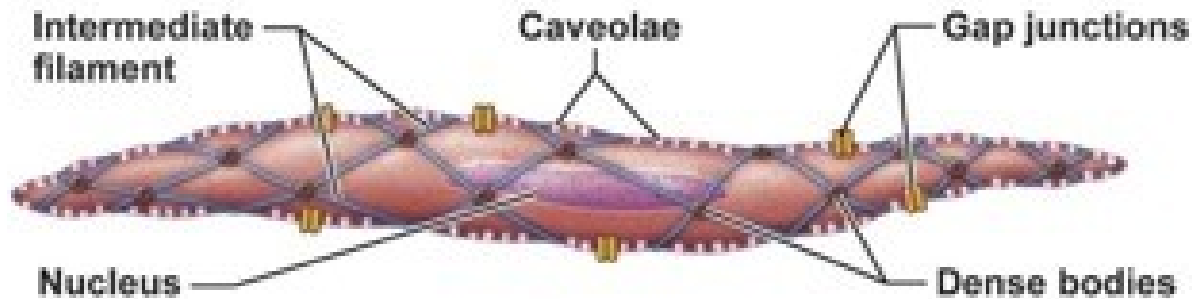
Příčný řez

Podélný řez

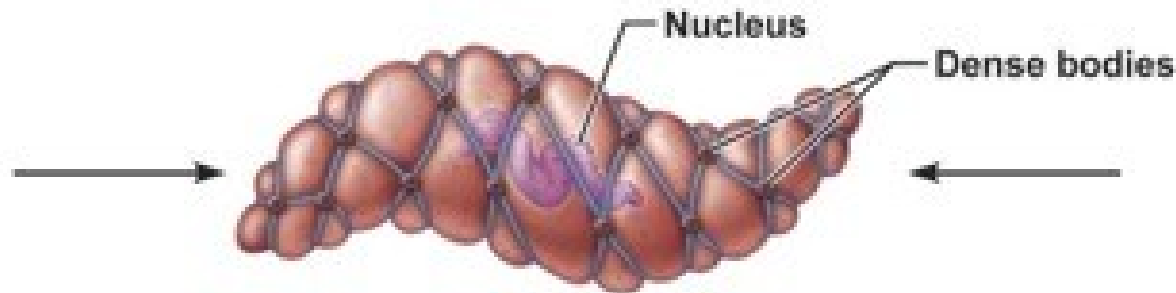


• Mechanismus kontrakce

- Nemají troponin, ale kalmodulin- váže Ca^{2+} ionty
- Mají denzní tělíska a úponové ploténky, jsou z aktinu, upínají se do nich aktinová a desminová intermediární filamenta
- Kalmodulin váže vápníkové ionty a aktivuje myozinkinázu, kontraktilní proteiny se váží na denzní tělíska a úponové ploténky
- Při kontrakci se mění tvar buňky
- Inervace je zajištěna autonomním nervovým systémem



(a) Relaxed smooth muscle fiber (note that adjacent fibers are connected by gap junctions)



(b) Contracted smooth muscle fiber

SVALOVÉ VLÁKNO = základní stavební jednotka

ovládáme vůlí

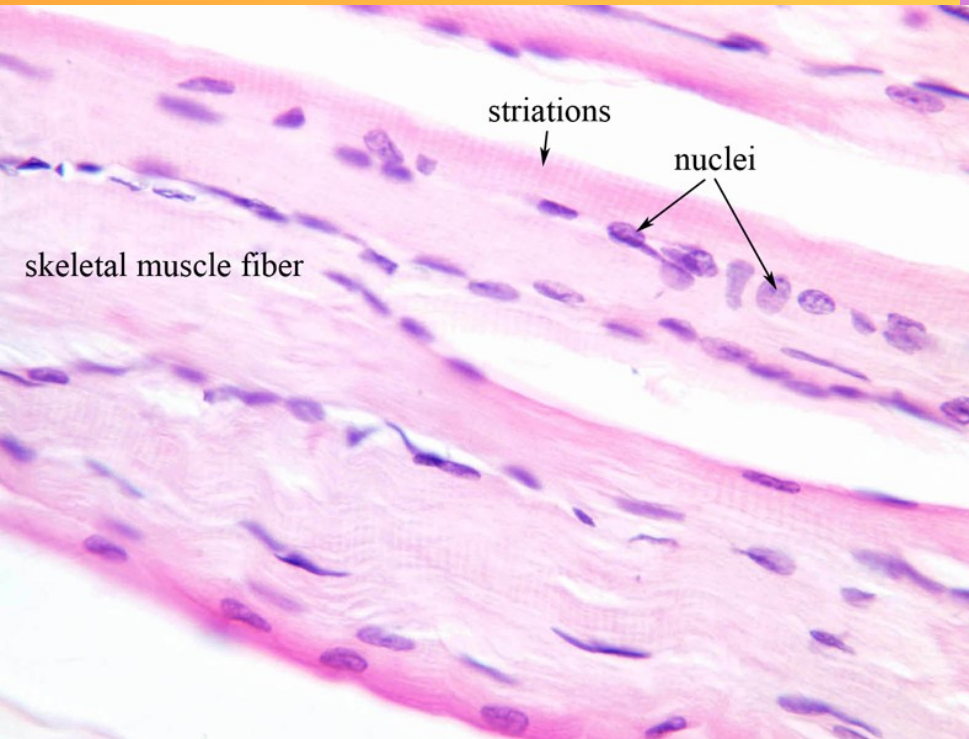
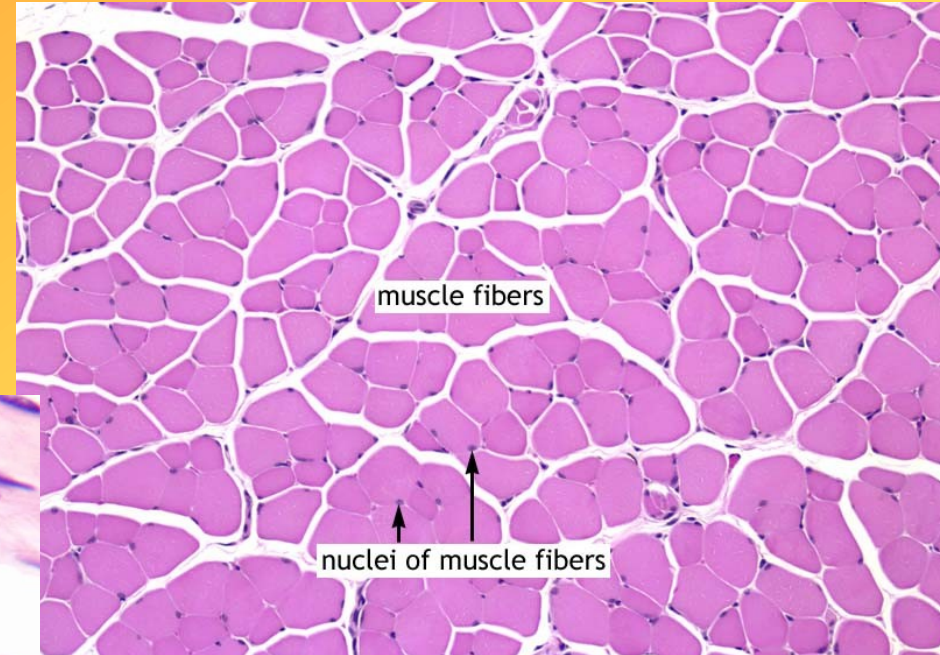
- velikost: \varnothing 10-100 μm , délka mm až 30 cm

- **syncytium** = soubuní (mnohoaderný útvar válcovitého tvaru)

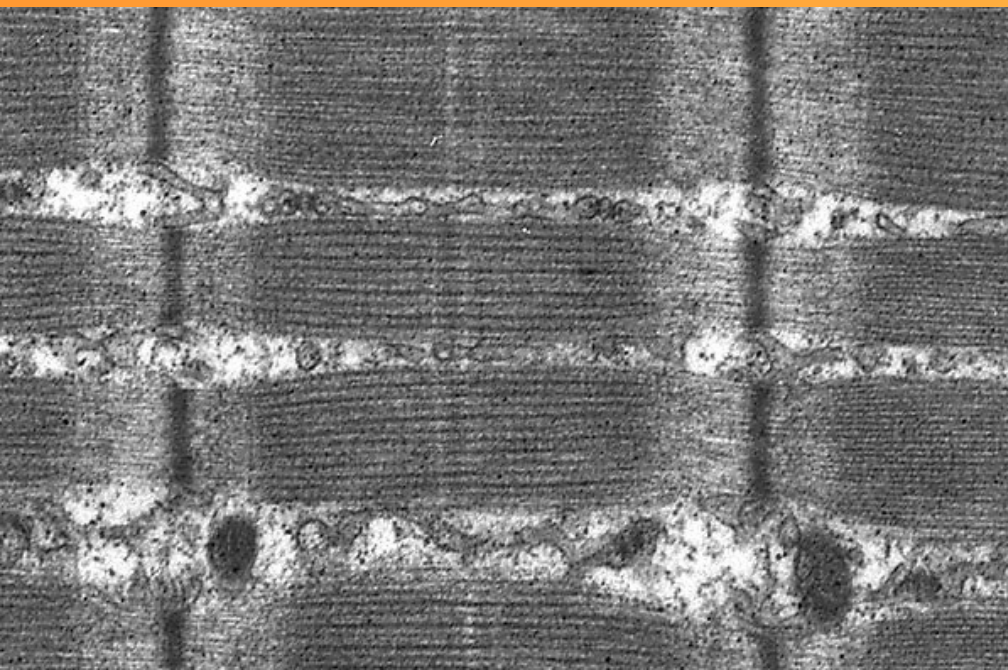
- splýváním myoblastů \rightarrow myotuby \rightarrow svalové vlákno

- **jádra** - oválná, uložena pod sarkolemou (= na periferii), 1-2 jádérka, hrubší chromatin

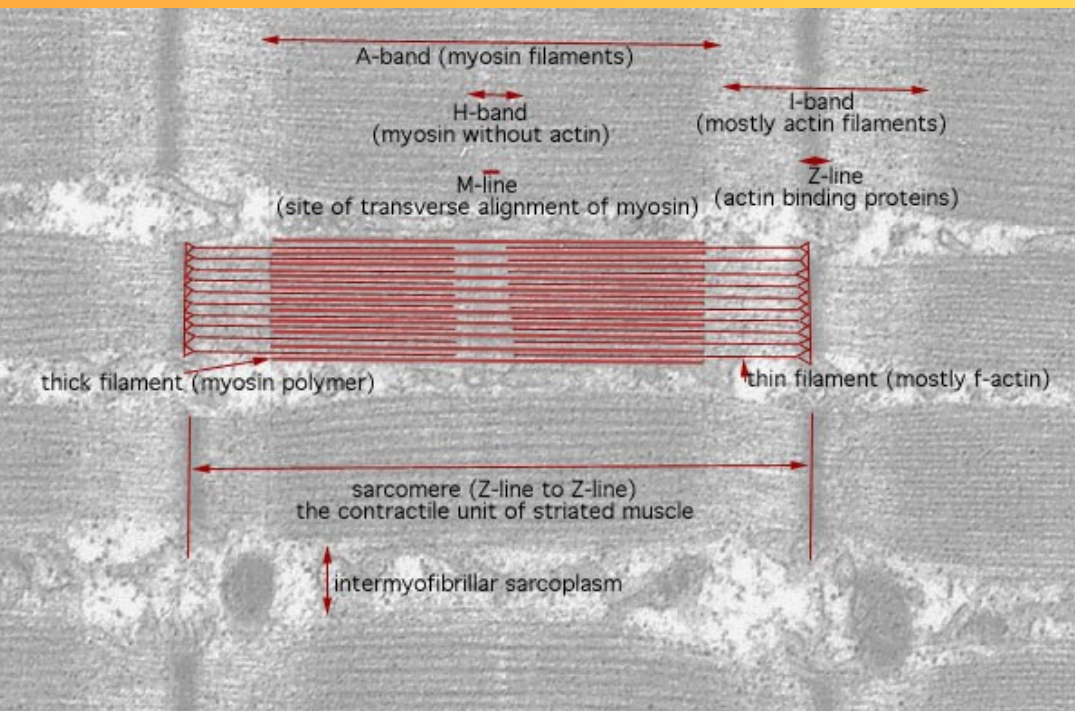
SVAL PŘÍČNĚ PRUHOVANÝ KOSTERNÍ



Mezi bazální laminou a sarkolemou jsou malé oploštělé buňky- **satelitní**, kmenové buňky, diferencují se v myoblasty a vytvořit svalové vlákno

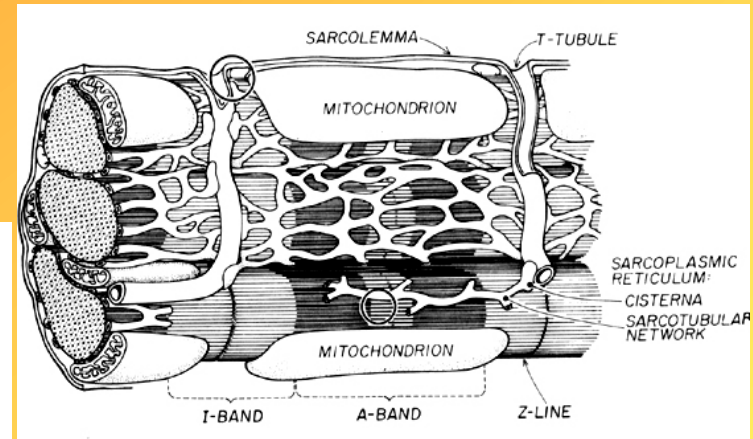
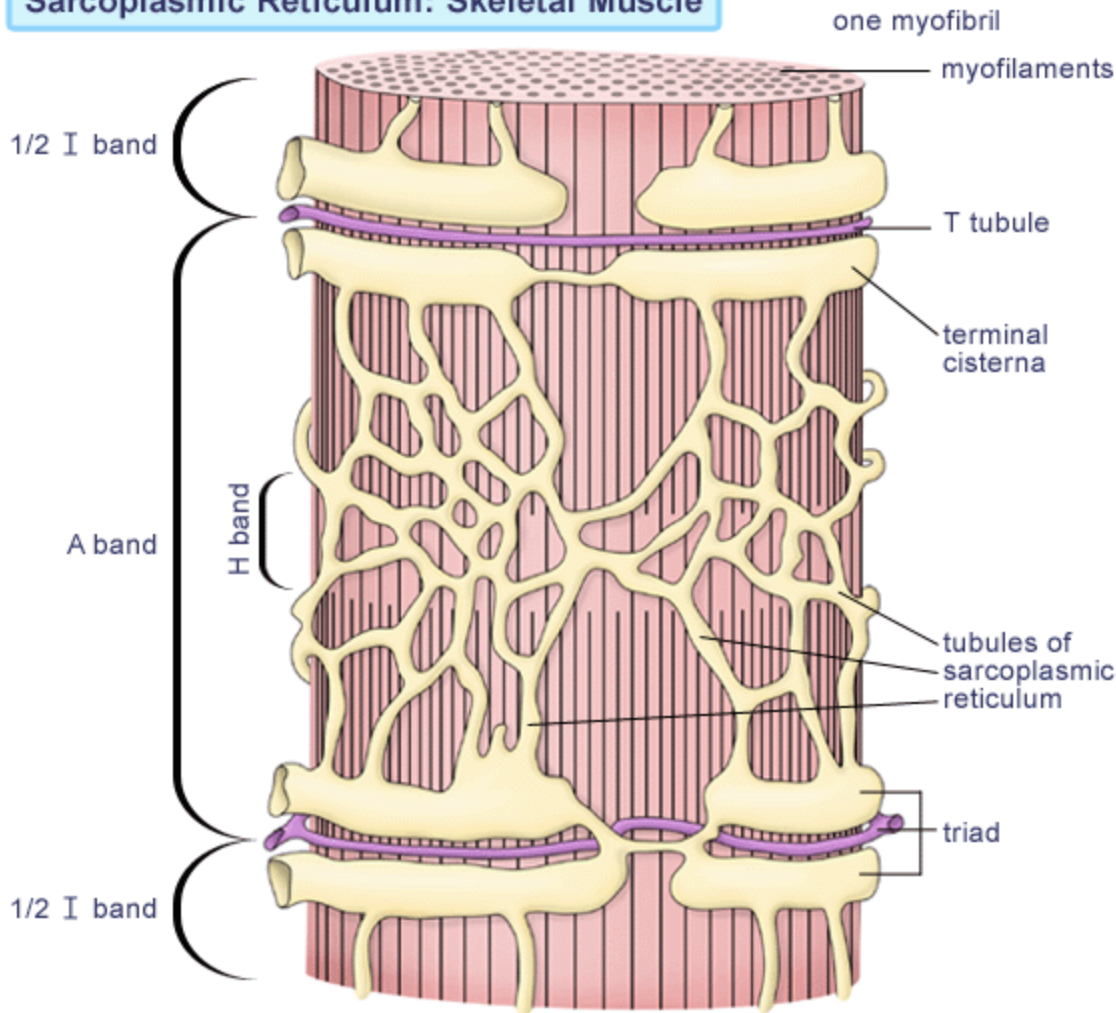


- **sarkolema** - hluboké záhyby - invaginace do hloubky (T- tubuly) - napojeny na HER
- **sarkoplasma:**
 - - mitochondrie; inkluze - (zásobárna energie) - glykogen, lipidy
 - - myoglobin - schopnost vázat O_2
 - - **myofibrily** - uspořádané **paralelně** s dlouhou osou svalového vlákna ; - z **aktinových(tenkých) a myosinových (silných)myofilament**
 - - pravidelné uspořádání myofilament v myofibrilách → **PŘÍČNÉ PRUHOVÁNÍ**
 - - **schopnost regenerace:** částečná



- Proteiny filament kosterního svalstva
 - Aktin- dlouhé vláknité polymery-F-aktin, ze 2 řetězců globulárních monomerů-G-aktinu
 - Tropomyosin- tenká protáhlá molekula
 - Myosin- 2 těžké řetězce a 2 páry lehkých řetězců
 - Troponin- ze 3 podjednotek
 - TnT-spojuje se s tropomyosinem
 - TnC-váže ionty kalcia
 - TnI-omezuje interakci mezi aktinem a myosinem

Sarcoplasmic Reticulum: Skeletal Muscle



- - HER = sarkoplasmatické retikulum - zásobárna Ca^{2+} iontů; triády (T tubulus + 2 terminální cisterny HER)

• Organizace vláken

kosterního svalu

- zákl. stavební jednotkou kosterního svalu = **SVALOVÉ VLÁKNO**

zákl. kontraktilní jednotkou

svalového vlákna = **MYOFIBRILA**, na podélném průřezu se střídají tmavší A-proužky a světlejší I-proužky

- úseky světlé - **isotropní** -

- **I proužek**, pouze tenká

filamenta, uprostřed tmavá čára- Z-linie

- úseky tmavé - **anisotropní** -

- **A proužek**, ve střední

části sarkomery; vyplněn tlustými filamenti, mezi nimi filamenta tenká, H-pruh-světlejší zóna uprostřed A-pruhu, jen tyčinkovité molekuly myosinu; M-linie-rozděluje H-pruh, je zde kreatinkináza-přenáší fosfátové ionty z fosfokretinu na ADP za vzniku ATP, důležitý pro svalovou kontrakci

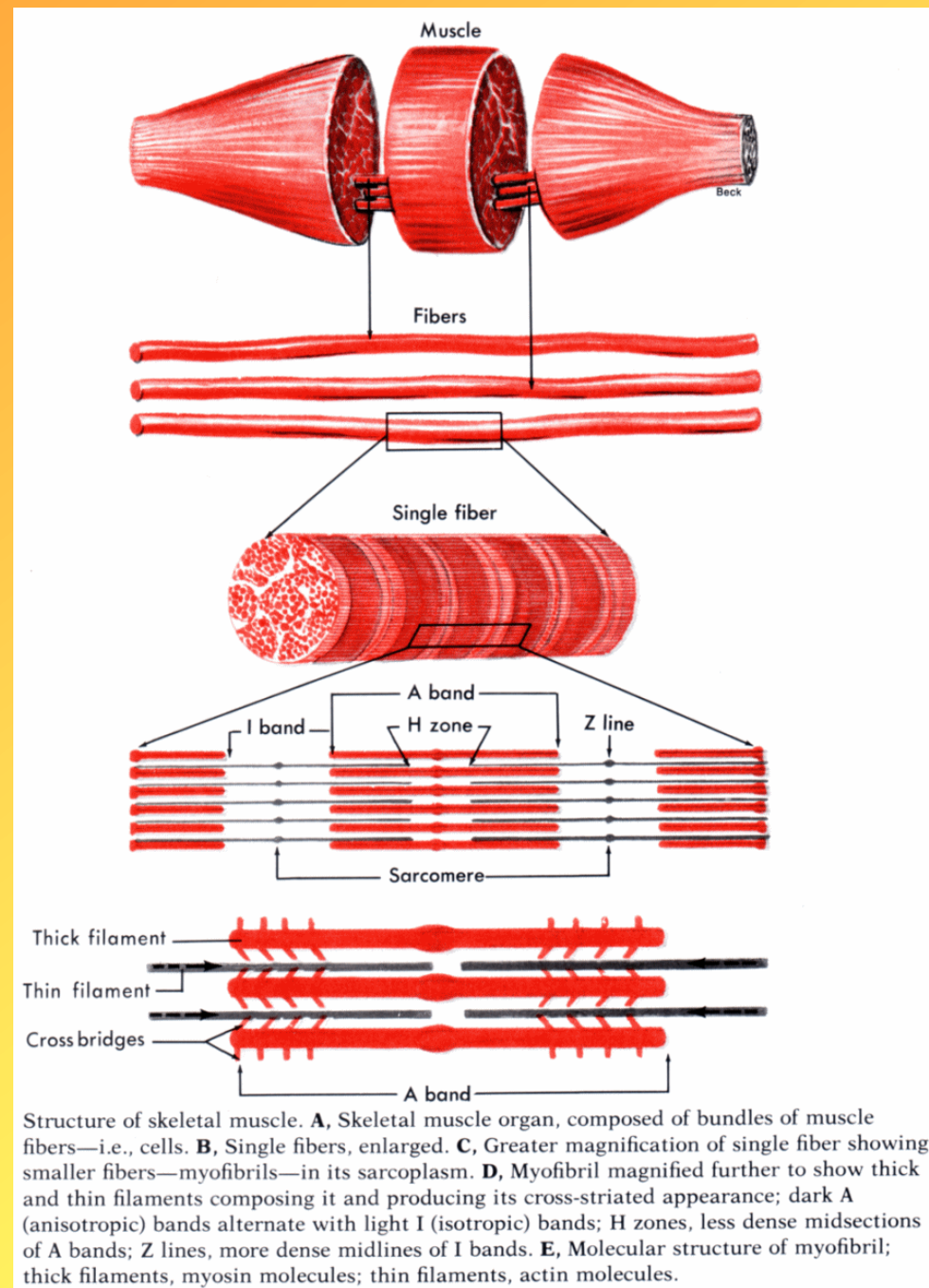
myofibrily jsou složeny z: **MYOFILAMENT**

- tenká - aktin, troponin, tropomyosin

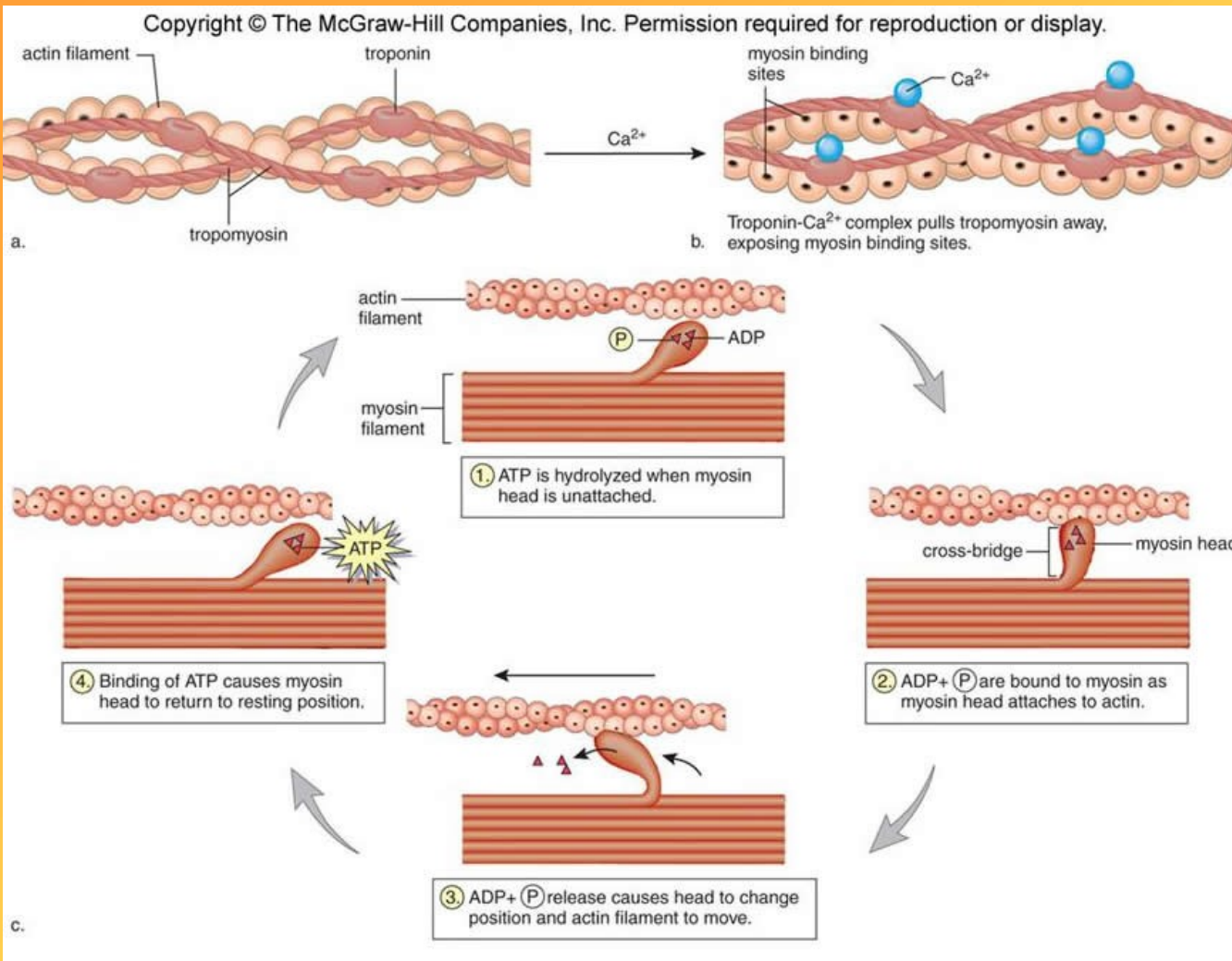
- tlustá - myosin

funkční jednotkou myofibrily = **SARKOMERA**

(= úsek mezi dvěma Z liniemi)



Mechanismus kontrakce kosterního svalu



- Vzruch na neuromuskulární ploténku, uvolní se acetylcholin, depolarizace sarkolemy
- Depolarizace T-tubulů, sarkopl. retikula
- Otevřou se iontové kanály membrán sarkopl. retikula, Ca^{2+} se uvolní a naváže na troponin
- Změní se tvaru tropomyozinu a ten je vtažen mezi F-aktin, uvolní se vazebná místa aktinu pro myosin
- Uvolněná hlavička myosinu se nakloní a připojí se na aktinové filamentum
- Současně se naváže ATP na hlavičku myosinu
- Hlavičky myosinu se připojí na jednotku aktinu
- ATP se rozštěpí a uvolní se energie, ohne se spojení
- Aktinová myofilamenta se zasounou mezi myosinová

- http://www.youtube.com/watch?v=ren_IQP0hJc

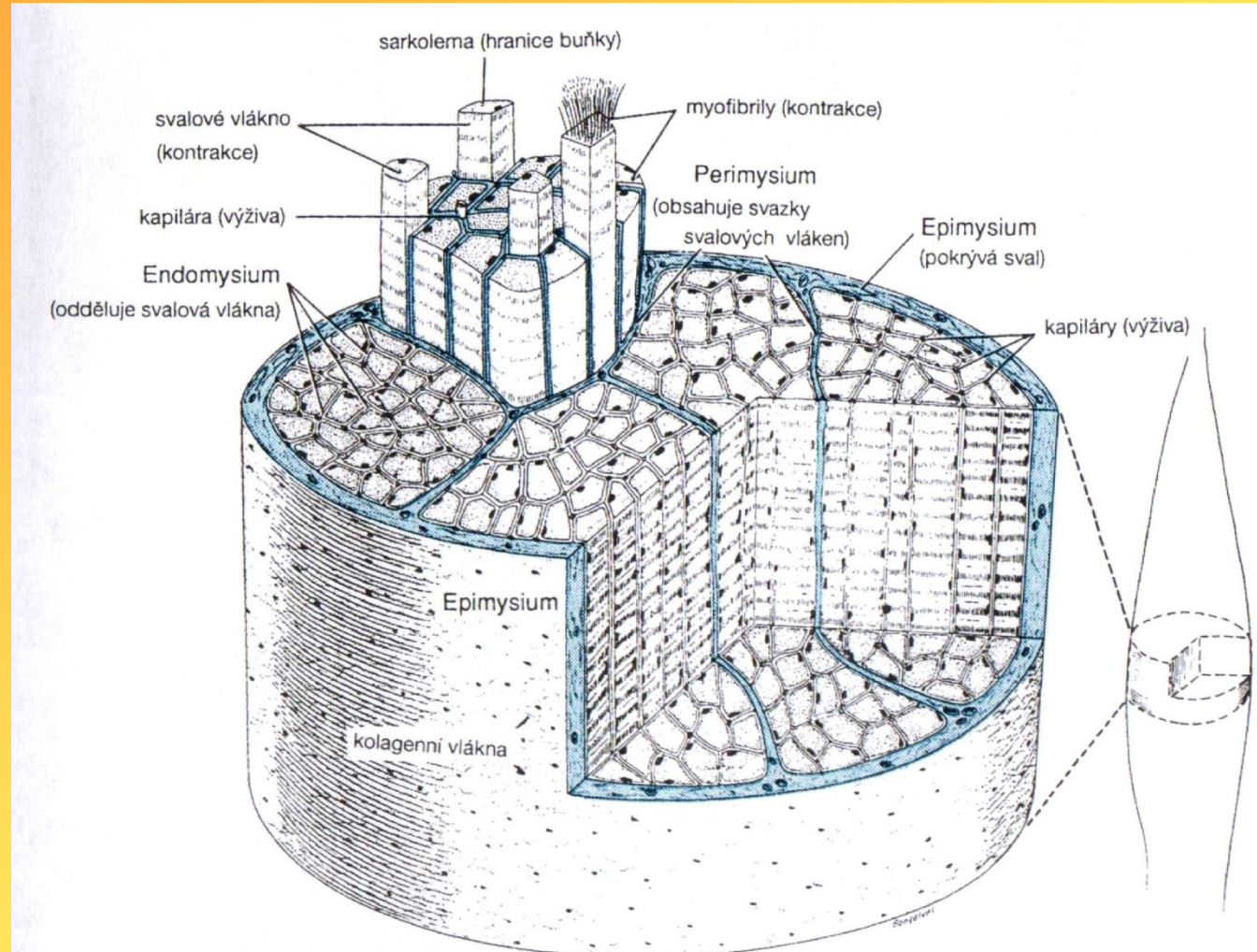
- **Sval** – orgán tvořený svazky svalových vláken spojených endomysiem
- Svazky svalových vláken spojeny perimysiem
- Na povrchu svalu – epimysium

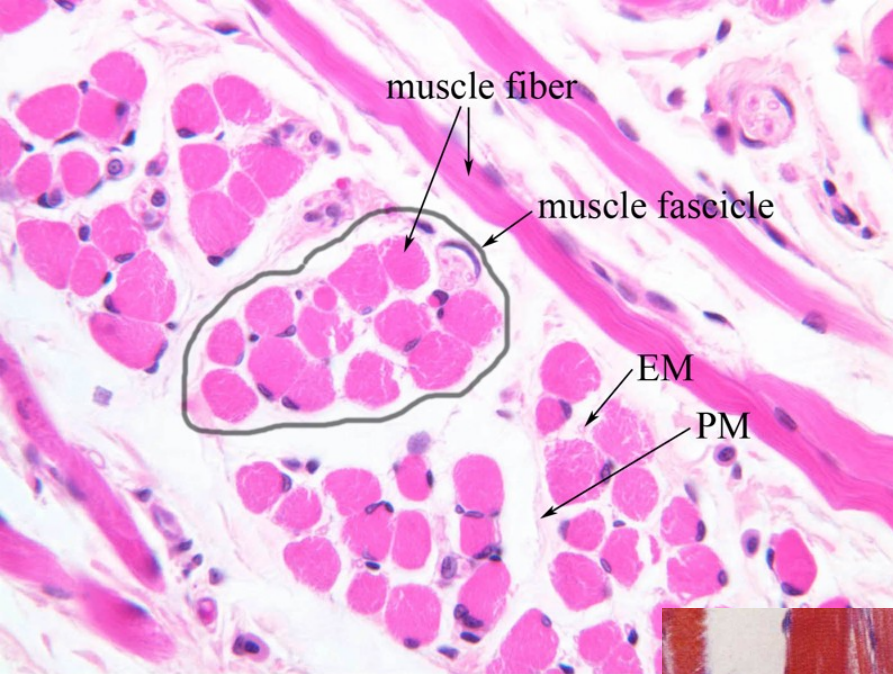
Epimysium

Na povrchu svalu, z něj tenká septa směrem dovnitř, ta obalují jednotlivé svazky svalových vláken; husté kolagenní vazivo

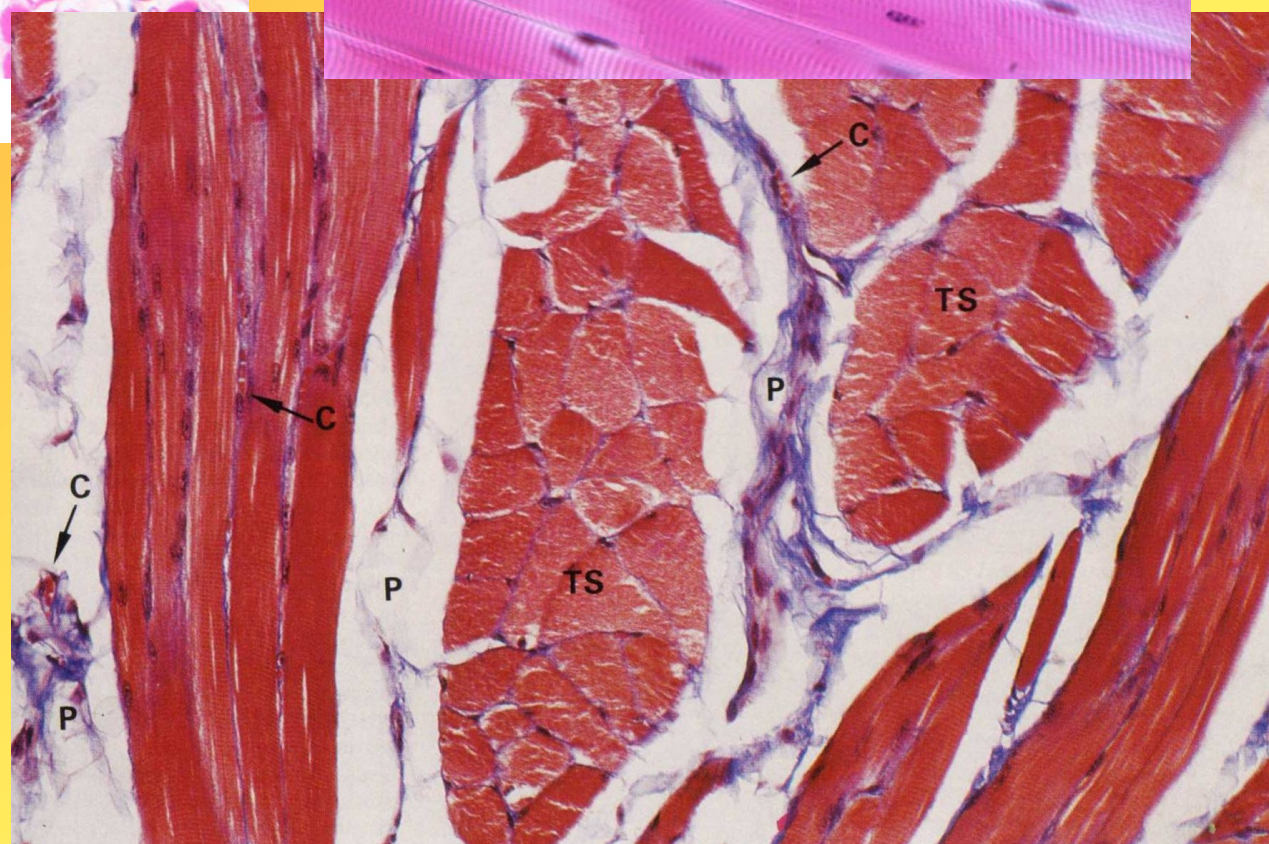
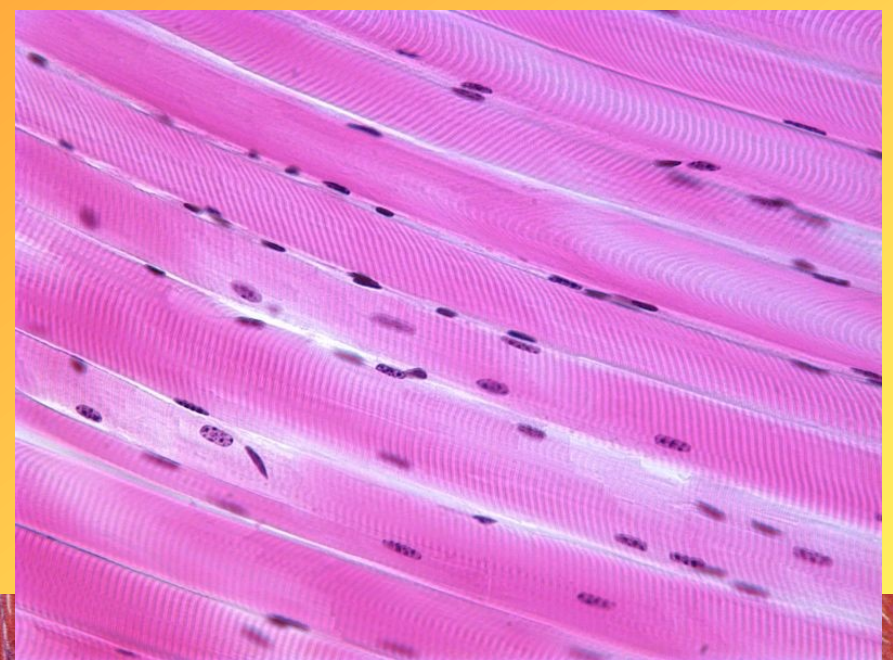
Perimysium- vazivo kolem každého svazku; zahuštěné kolagenní vazivo, kolagenní vlákna, cévní a nervové pleteně

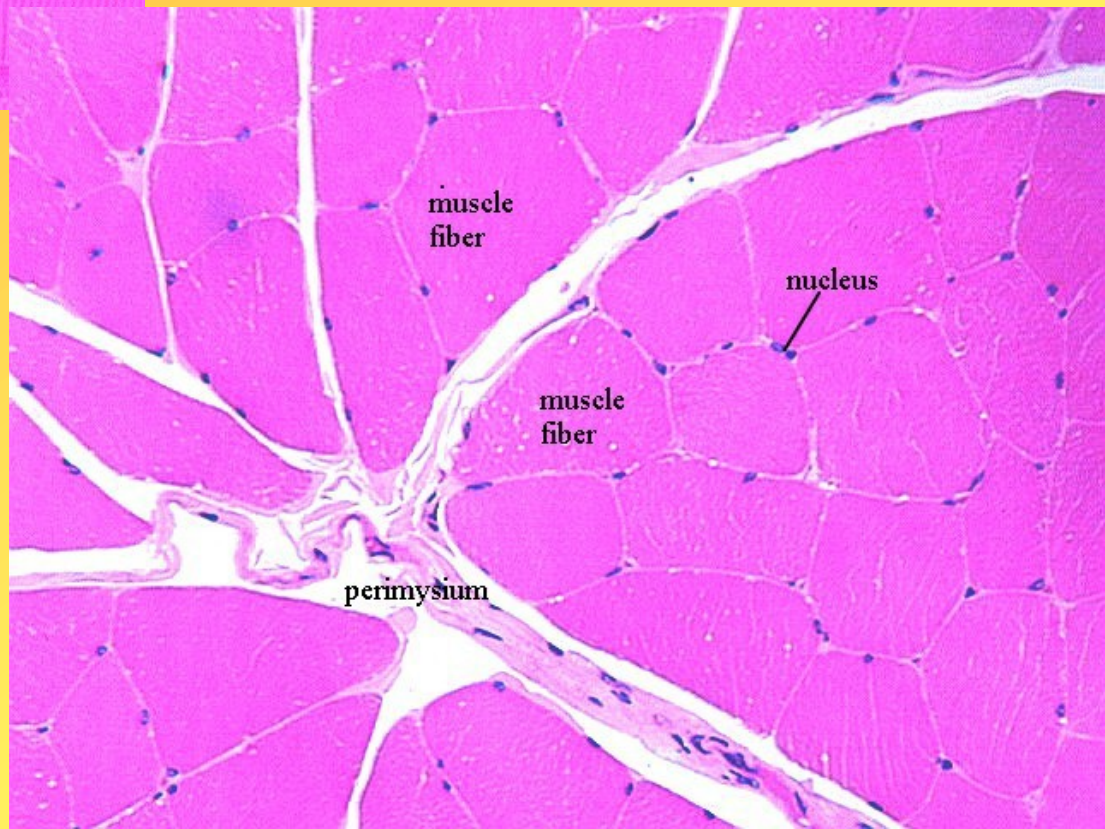
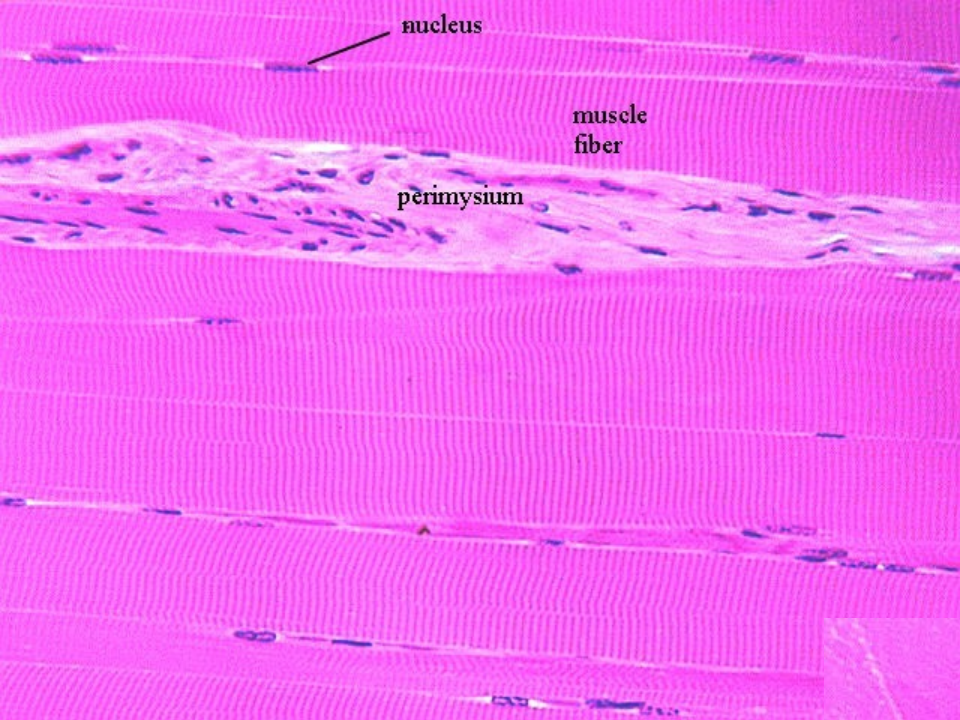
Endomysium- jemná vrstva vaziva kolem každého svalového vlákna; z bazální laminy a retikulárních vláken, fibroblasty, retikulární a elastická vlákna, kapilární síť





EM - endomysium
PM - perimysium





• **KARDIOMYOCYT = buňka = základní stavební jednotka**

- velikost: $\varnothing 15 \mu\text{m}$, délka $90 \mu\text{m}$
- protáhlé, cylindrické buňky s výběžky, tvar písmene Y
→ tvoří **trámčinu, síť**
- mezi buňkami - prostory - řídké kolagenní vazivo, **krevní kapiláry**
- **jádra** - (1 i 2) oválná, centrálně uložená, jemná struktura chromatinu, jádérko

neovládáme vůlí, kontrakce je rytmická

v sarkoplasmě: - kontraktilní struktury - **myofibrily** - uspořádány rovnoběžně s dlouhou osou buňky

- pravidelné uspořádání myofilament v myofibrilách

→ **PŘÍČNÉ PRUHOVÁNÍ**

- sarkomery (jako v kosterní svalovině)

- u pólů jádra - lipidové kapénky, glykogen
- lipofuscinová granula

(pigment z opotřebování)

- mitochondrie - velké množství, mezi myofibrilami

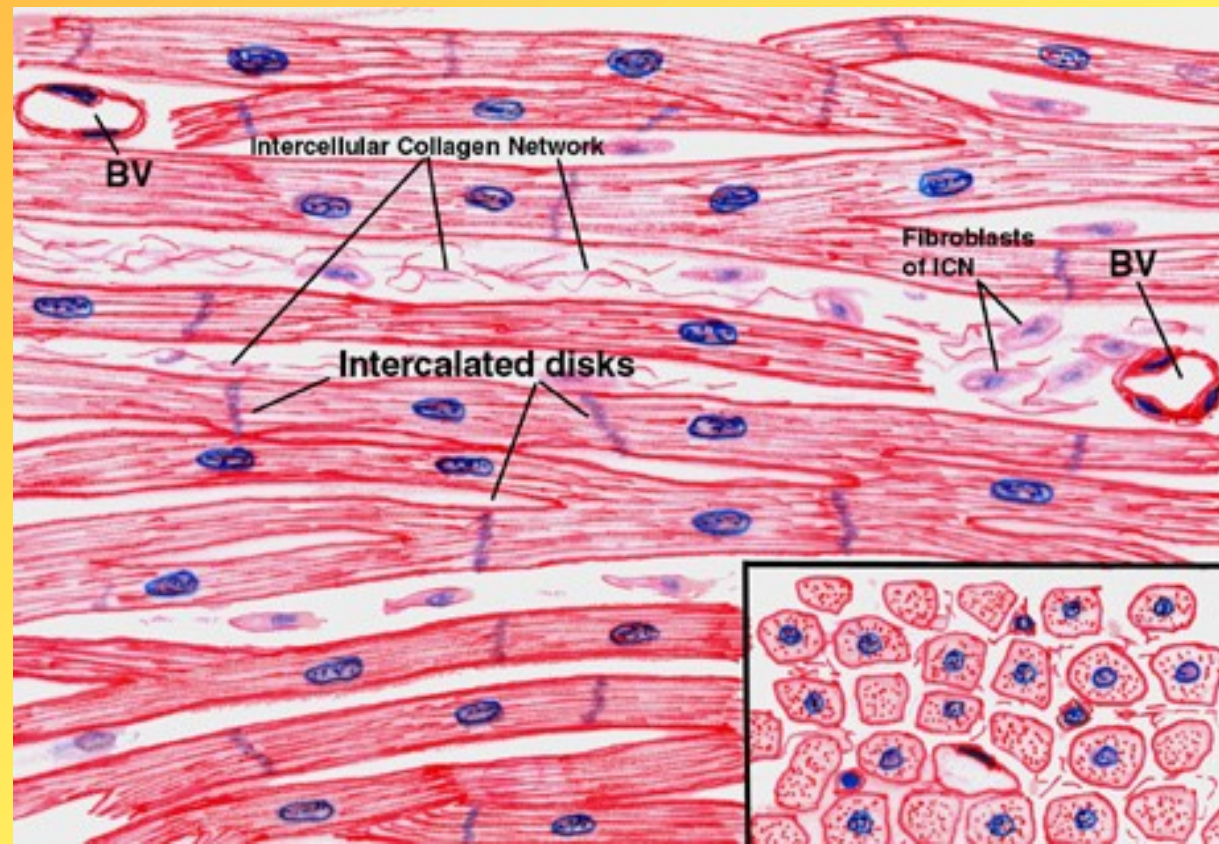
- HER (= sarkoplasmatické retikulum)

- diády (T tubulus + jedna terminální cisterna HER)

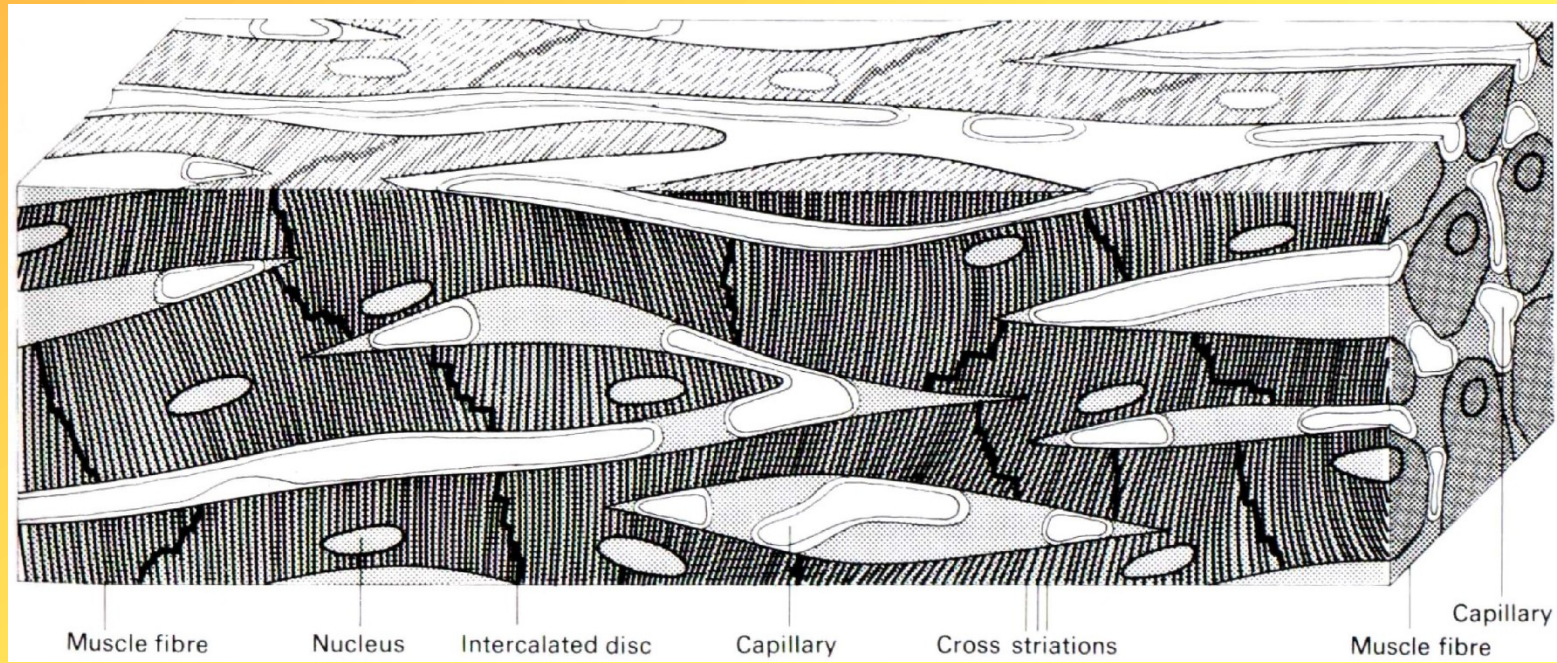
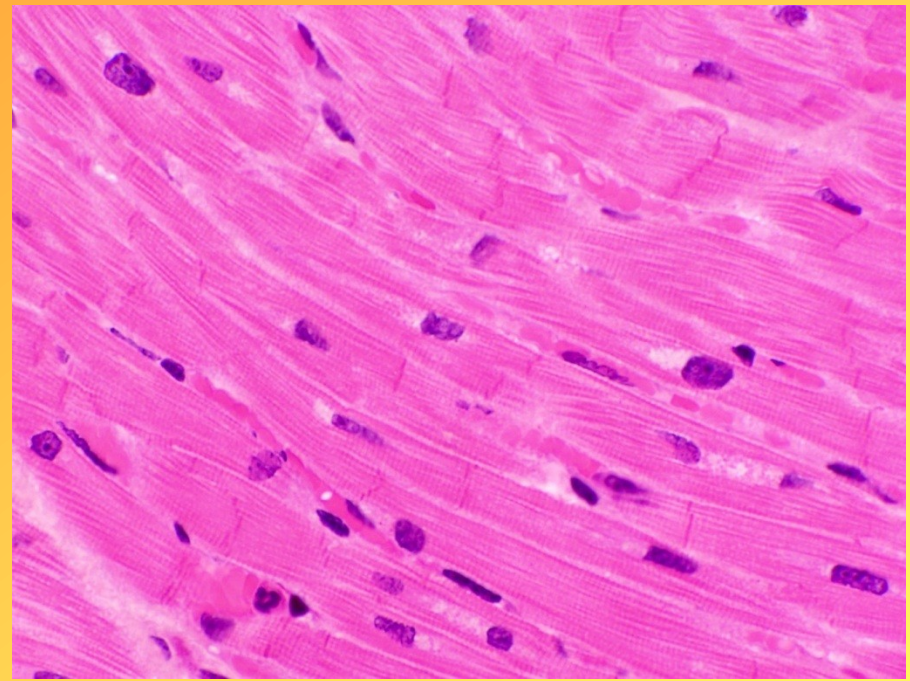
- GER, GK

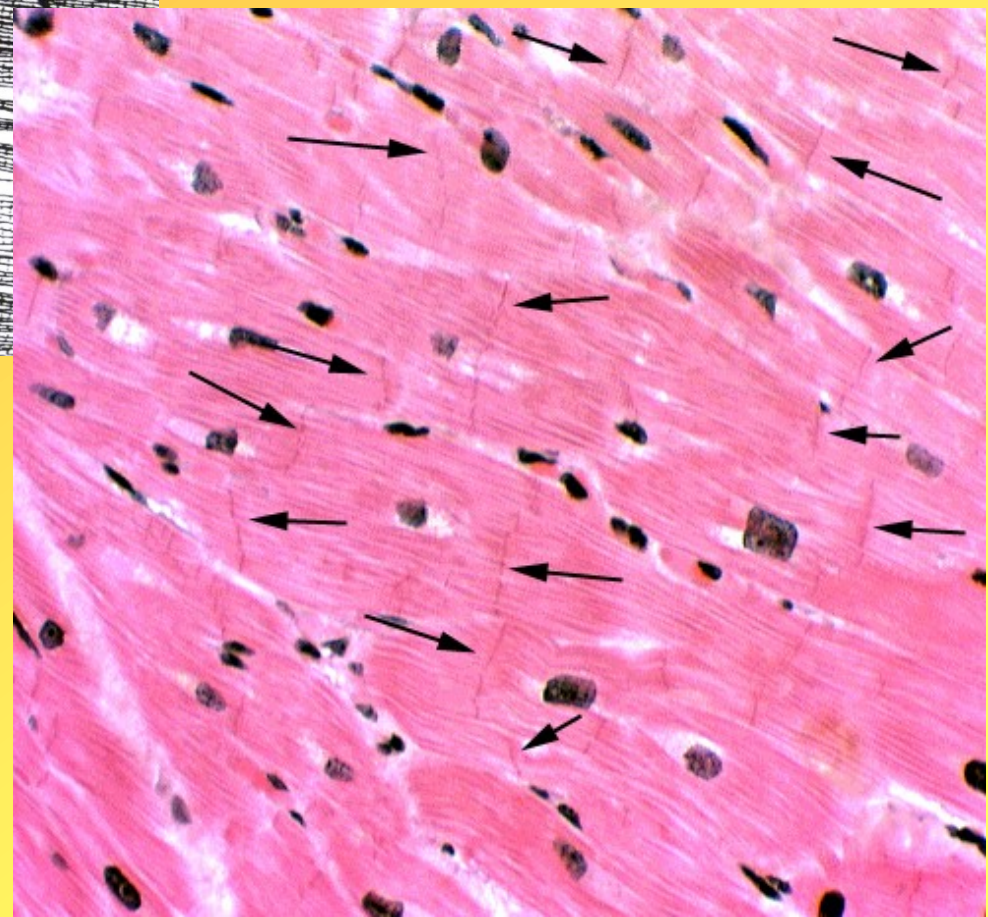
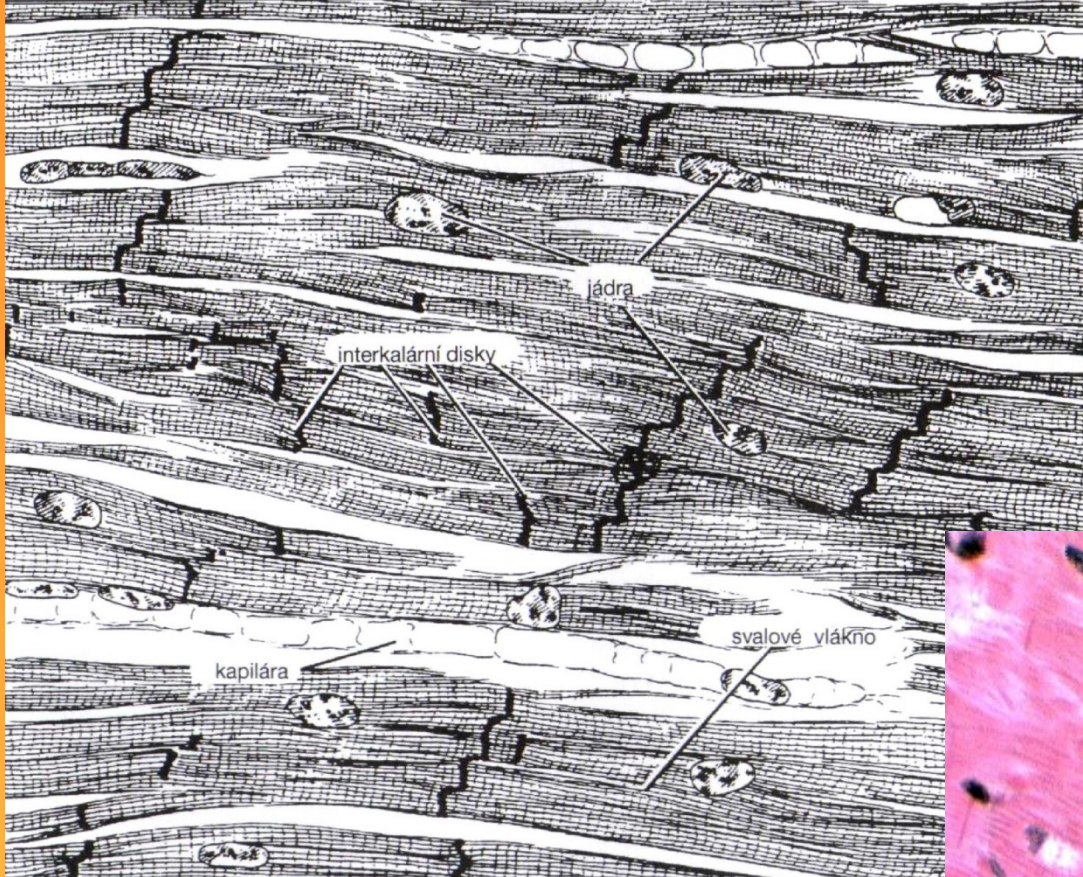
- není schopnost regenerace, hojení vazivovou jizvou

SVAL SRDEČNÍ (MYOKARD)



- buňky spojeny **interkalárními disky**
- zajišťují pevné spojení buněk a komunikaci mezi buňkami
- Přímé linie nebo
- Schodovité struktury- část transversální a část laterální
- 3 typy spojení-fascia adhaerens(ukotvují aktinová filamenta koncových sarkomer), desmosomy(vazba kardiomyocytů mezi sebou), nexy(tok iontů)





• Převodní systém srdeční

- Modifikované kardiomyocyty
- Uzlíkové-sinusový a síňokomorový uzlík
- Tranzicionální- také v uzlících
- Purkyňovy buňky- velké, světlé, dvoujaderné, tvoří dvoujaderná vlákna

NERVOVÁ TKÁŇ

Původ

neuroektoderm (specializovaná část ektodermu)

mezenchym (mikroglie)

Funkce nervové tkáně

příjem, analýza, integrace a přenos informací z vnitřního i zevního prostředí
přímá nebo nepřímá koordinace většiny funkcí organismu, především pak motorické,
viscerální, endokrinní a mentální aktivity

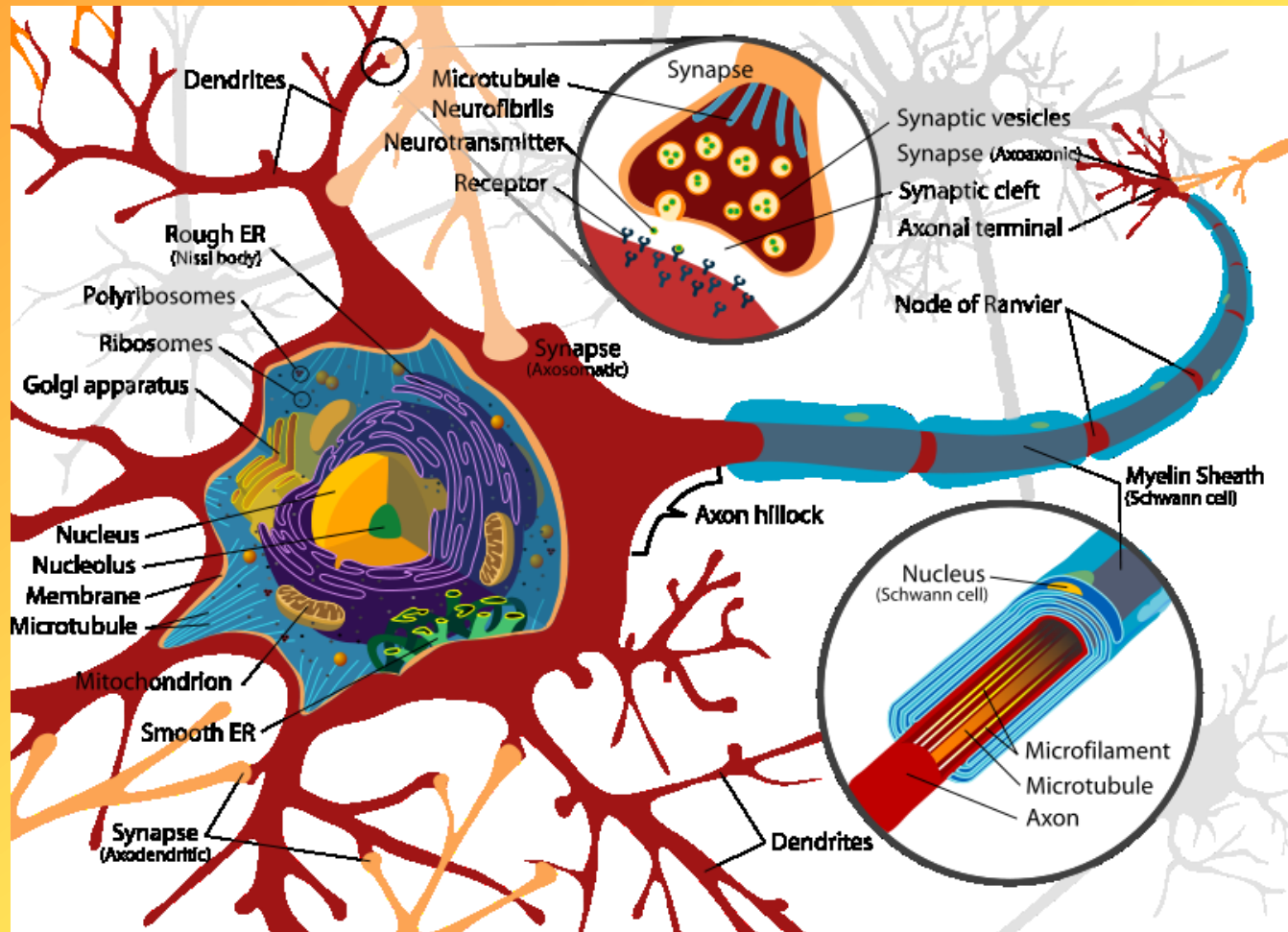
2 druhy buněk

buňky nervové

buňky gliové

- buněčné tělo – **perikaryon**
- výběžky
 - **dendrity** (vedou vzruchy do buňky; jeden nebo více)
 - **neurit – axon** (vede vzruchy z buňky; vždy jen jeden)

NEURON



Perikaryon

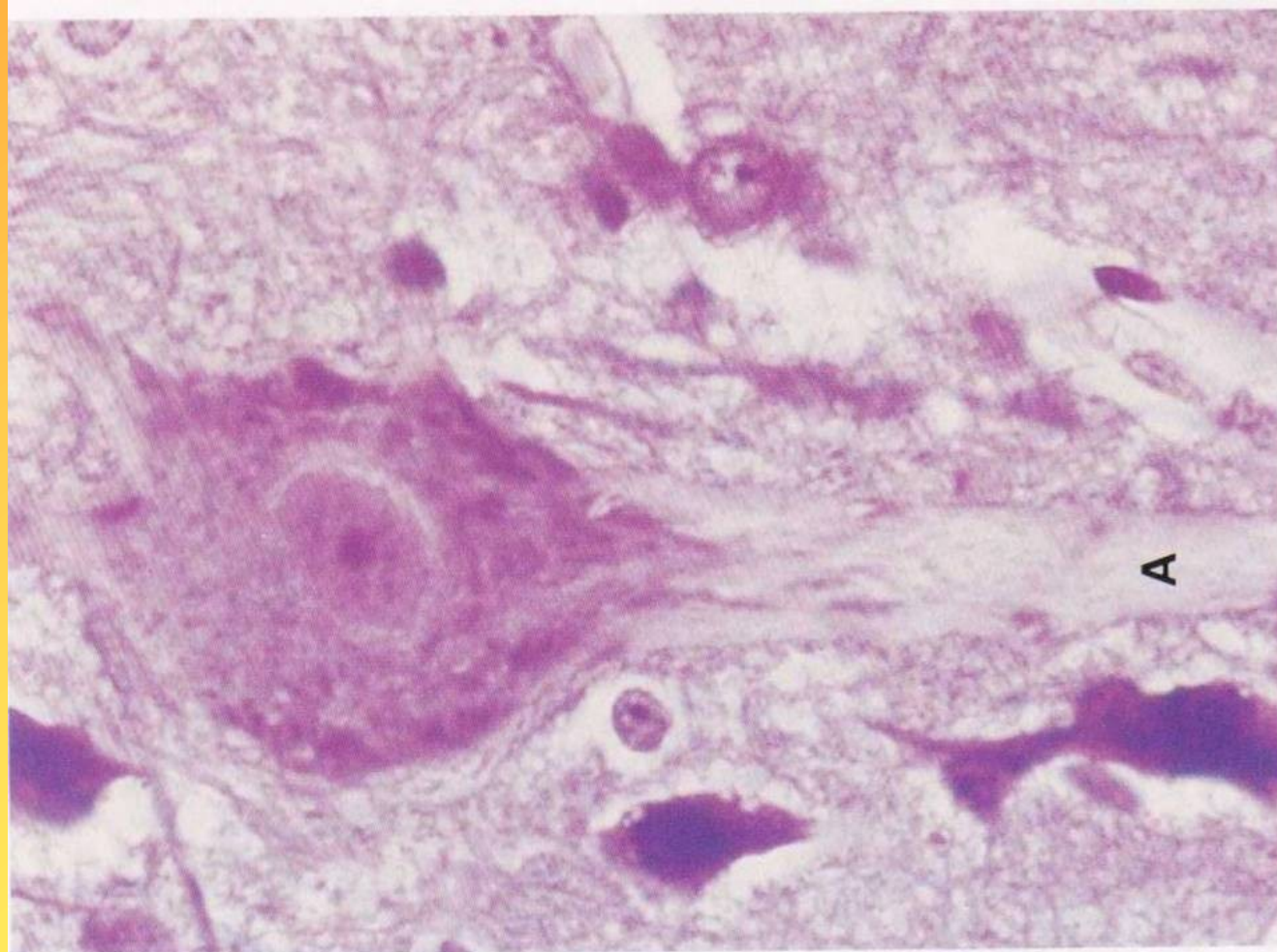
- jádro světlé, sférické s výrazným jadérkem, jemně zrnitý chromatin
- cytoplazma obsahuje všechna buněčná organela, cytoskelet (neurofilamenta a neurotubuly), inkluze a pigmenty (melanin, lipofuscin)
- nejvýraznější GER – hrudky Nisslovy substance
- Trofické centrum, má schopnost přijímat vzruchy

Dendrity

- Výběžky, během větvení se ztenčují
- Složení cytoplazmy obdobné jako u perikarya, nemá ale GK
- Krátké a větví se – tzv. arborizace

Axony

- Válcovitý výběžek, průměr je stejný, vystupují z oblasti zvané terminální konus-nemá GER, ribosomy; mikrotubuly tvoří svazky
- Axolemma-plasmatická membrána, axoplazma
- Někdy má kolaterální větve

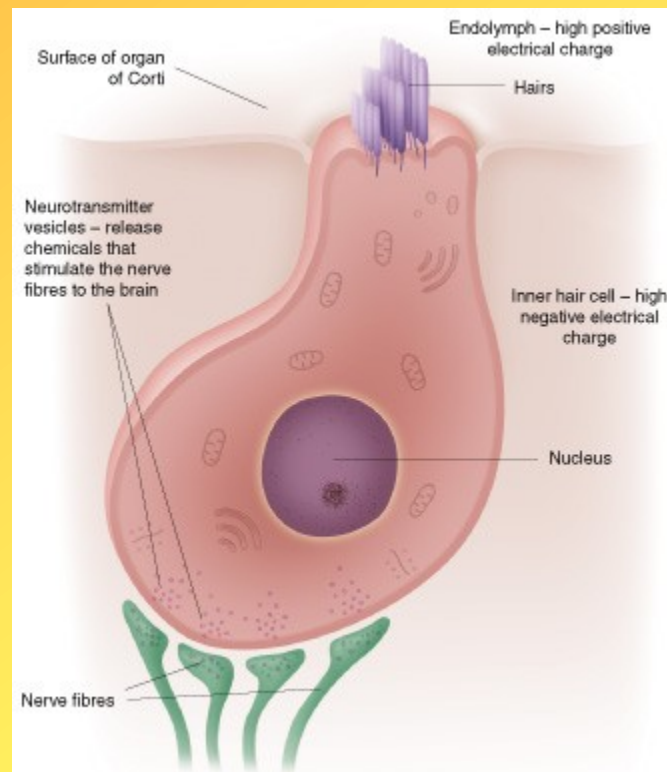
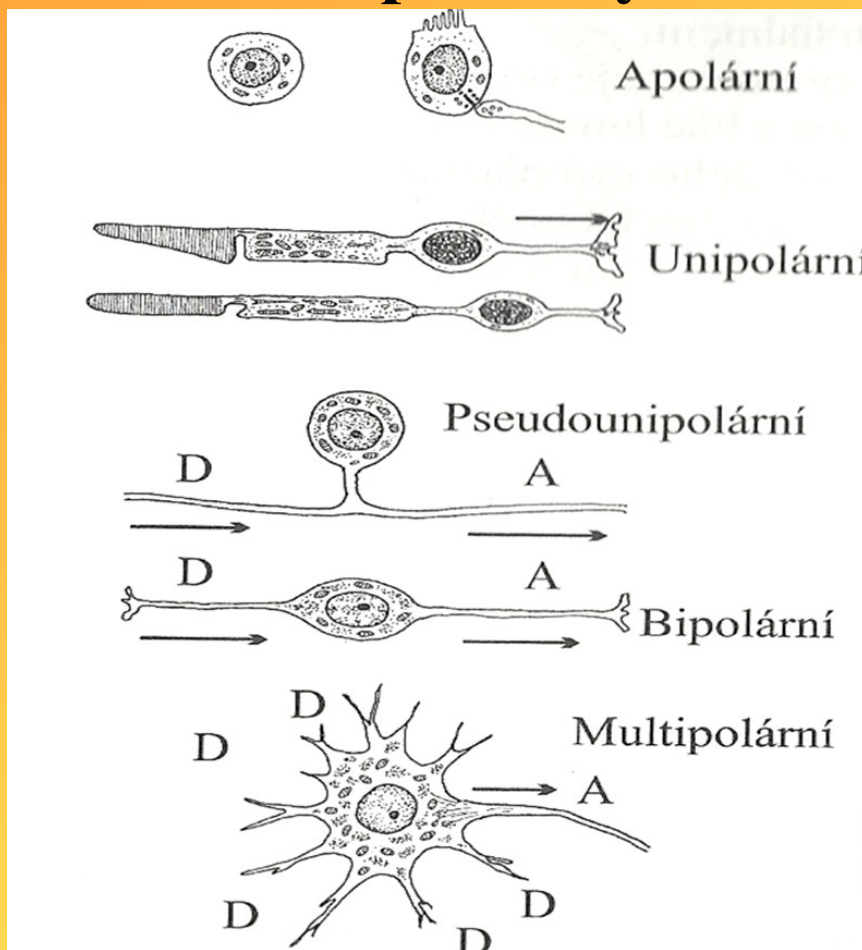


TYPY NEURONŮ

- **Podle délky axonu**
- Neurony Golgiho typu I (dlouhý myelinizovaný axon); buňky míšních kořenů
- Neurony Golgiho typu II (krátký nemyelinizovaný axon); interneurony

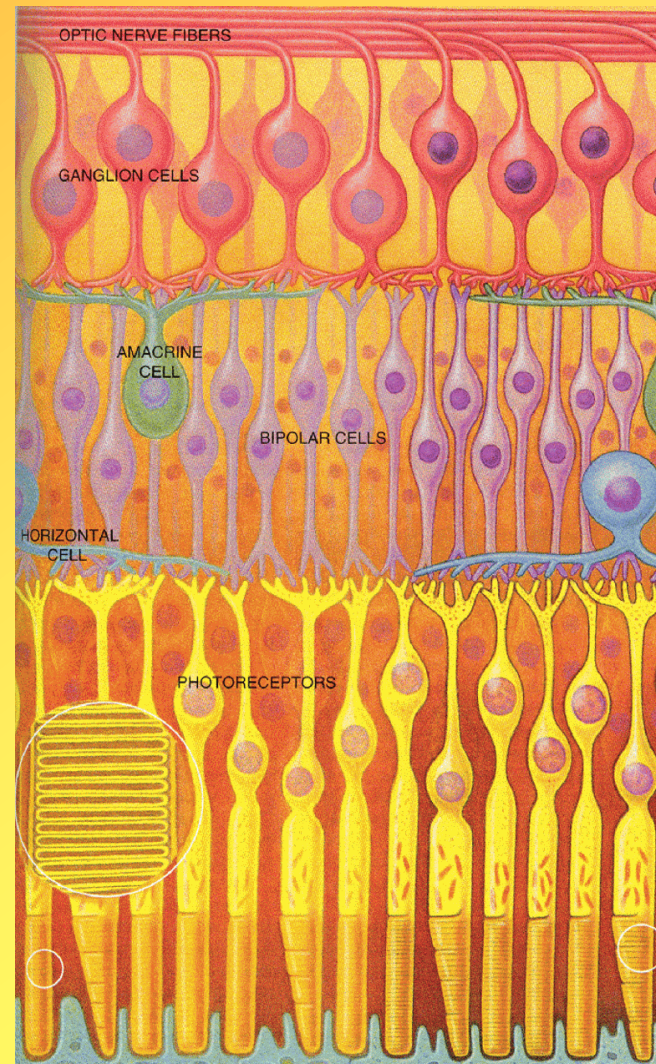
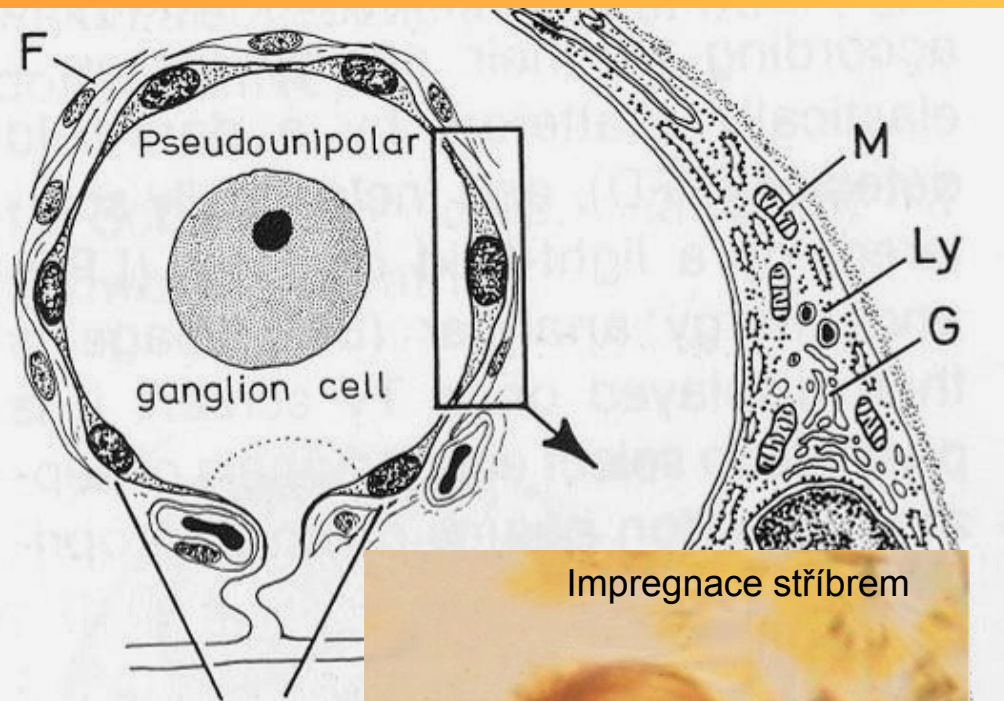
- **Apolární**-bez výběžku; vláskové buňky vnitřního ucha

• Podle počtu výběžků

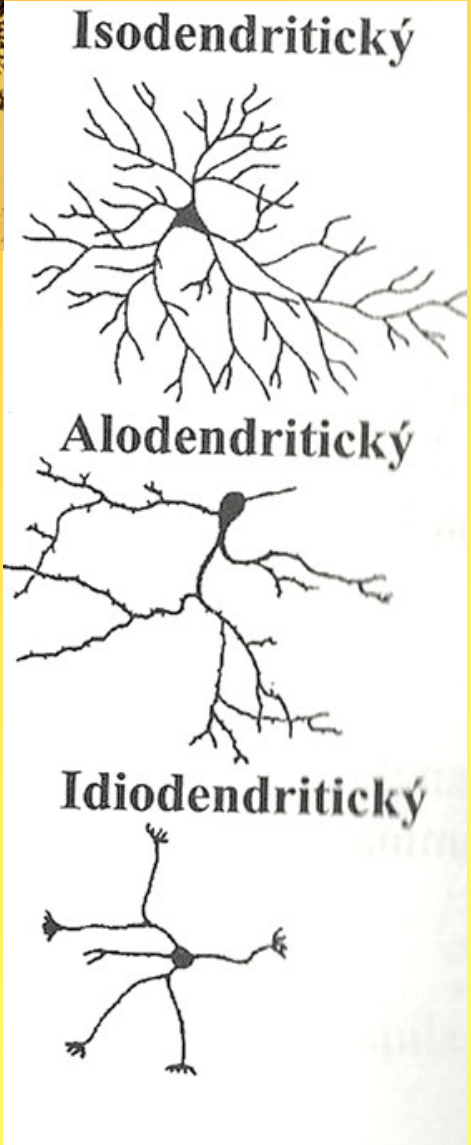
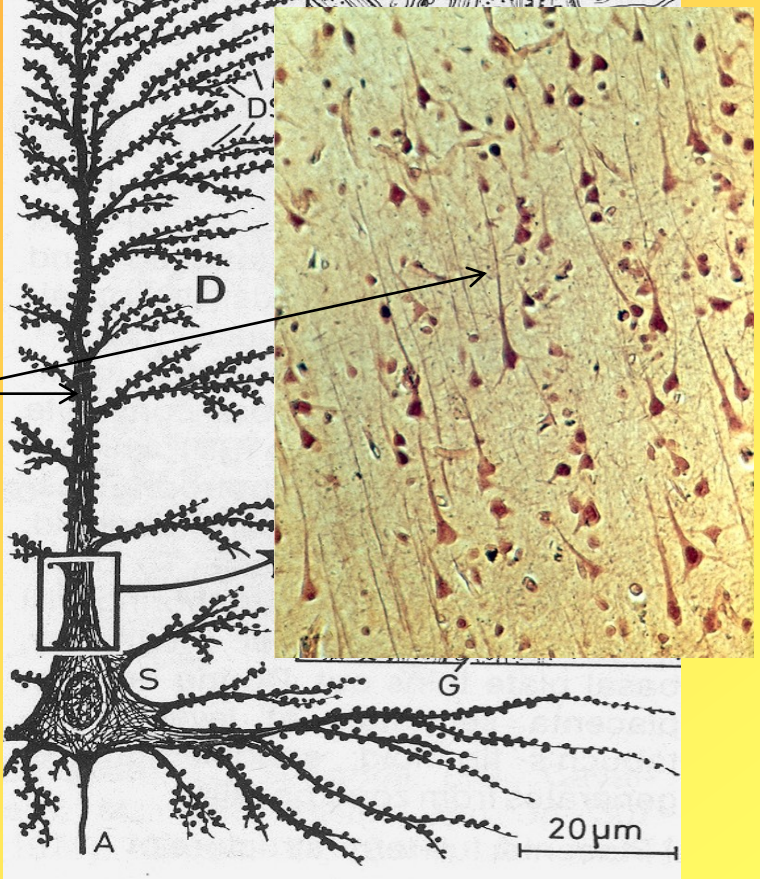
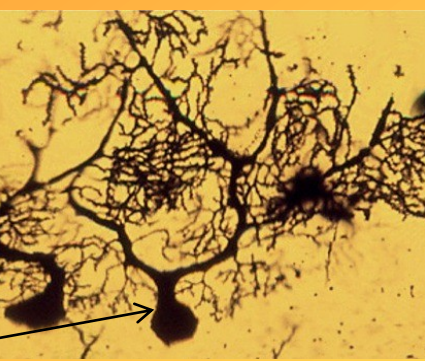
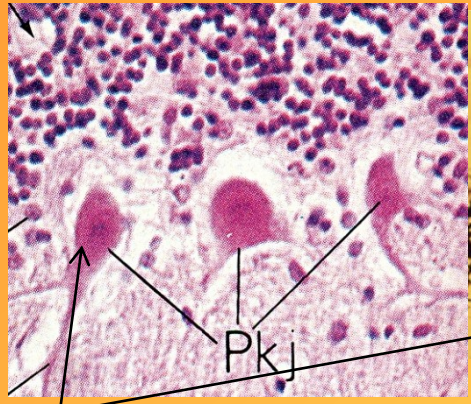


- **Pseudounipolární**- má jeden výběžek, který se větví; periferní větev je dlouhá (sensitivní nervové vlákno) a je zakončena dendritickou terminální arborizací (např. v kůži); druhá větev vede do CNS; pseudounipolární n. se vyvinul z bipolárního neuronu splynutím odstupových částí dendritu a neuritu; př. spinální ganglia

- **Unipolární**-mají 1 výběžek-axon; tyčinky, čípky sítnice
- **Bipolární**-vřetenovitý tvar, 1 axon a 1 dendrit; př. sítnice
- **Multipolární**-1 axon a více dendritů; většina



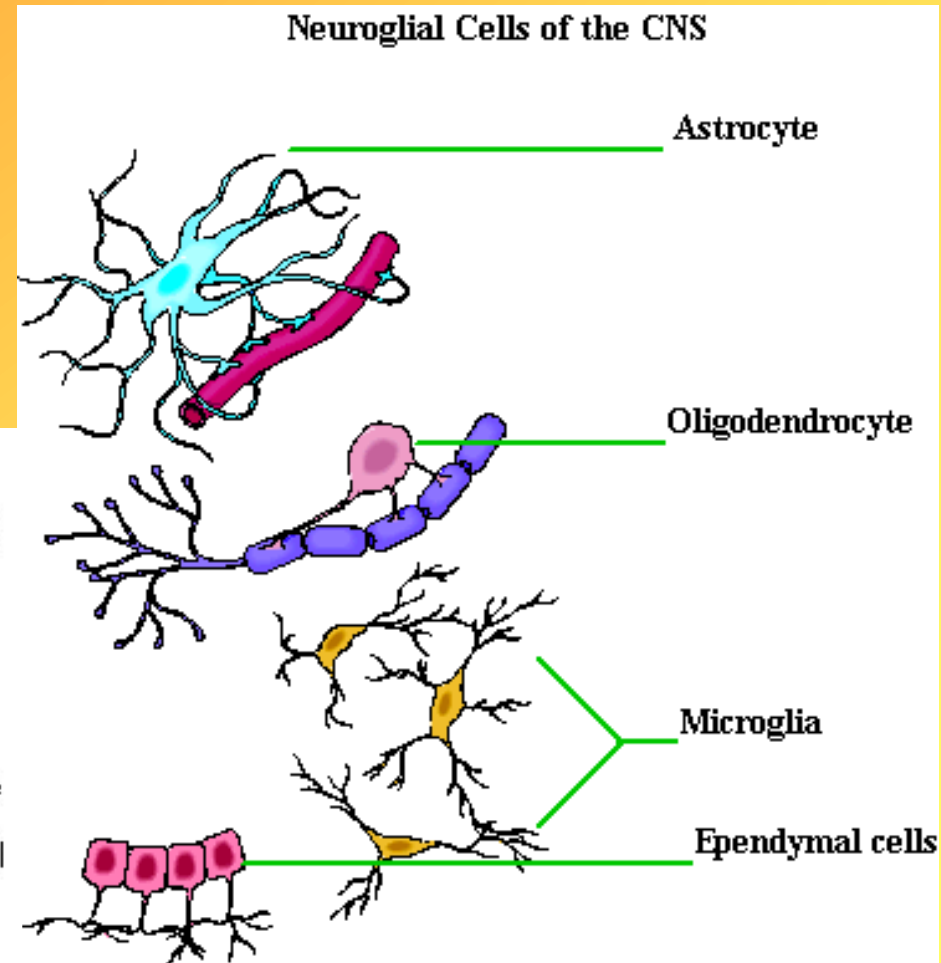
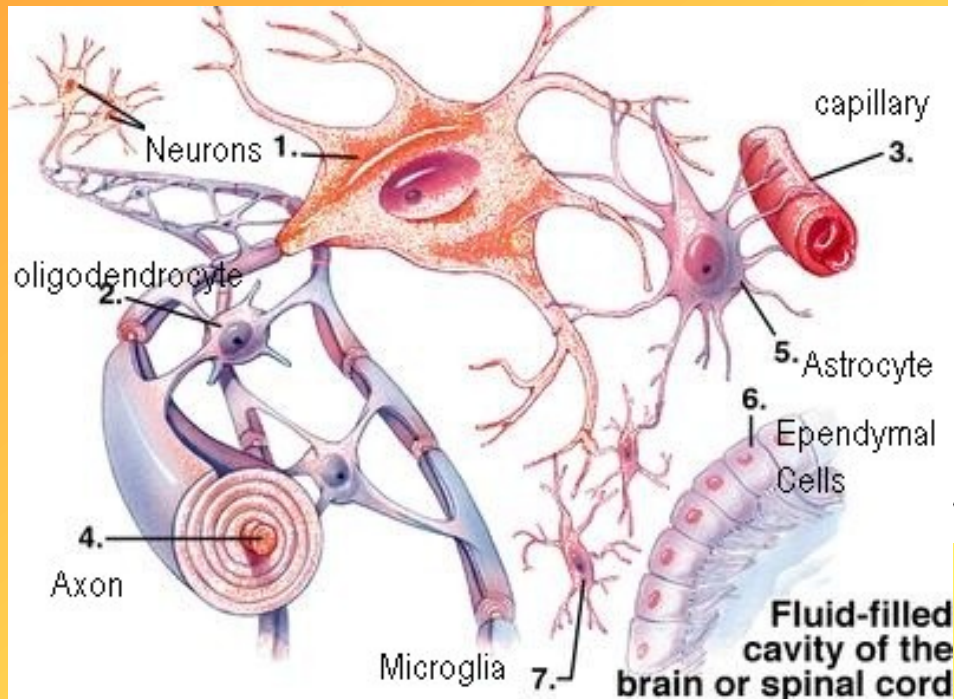
- **Podle způsobu větvení dendritů**
- **dendritické trny**-krátké výběžky na dendritech, hl. větší neurony CNS
- **Isodendritické**-rovnoměrně a pravidelně četné dendrity; interneurony šedé hmoty
- **Alodendritické**-dendrity se postupně větví na sekundární a terciární; př. pyramidové buňky
- **Idiodendritické**-několik hlavních dendritů, ty se větví; př. Purkyňovy buňky mozečku



NEUROGLIE

CENTRÁLNÍ GLIE V CNS

- Makroglie-astrocyty
- Oligodendroglie
- Mikroglie
- Ependym

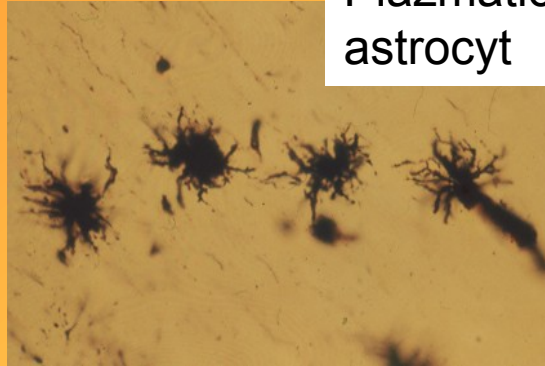


1. Astrocyty

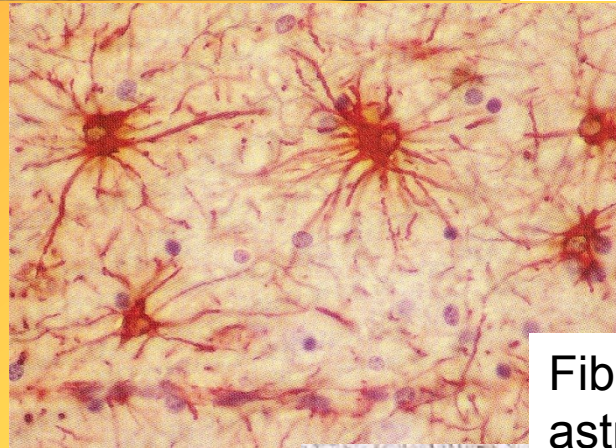
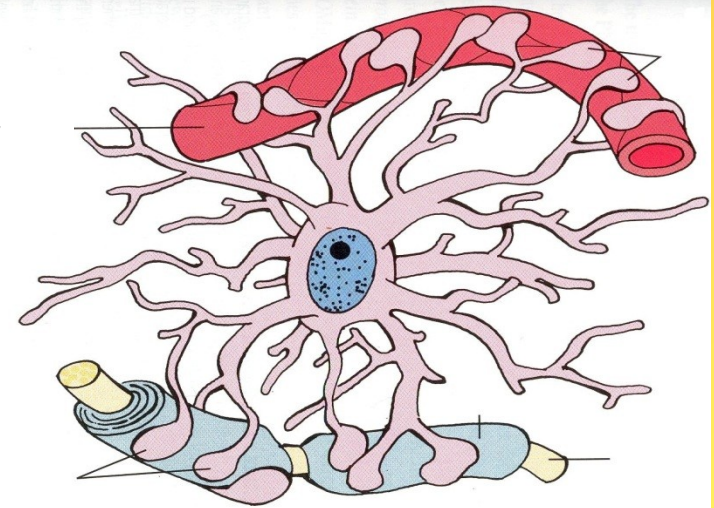
větší buňky, hvězdicovitého tvaru

opěrný systém nervové tkáně

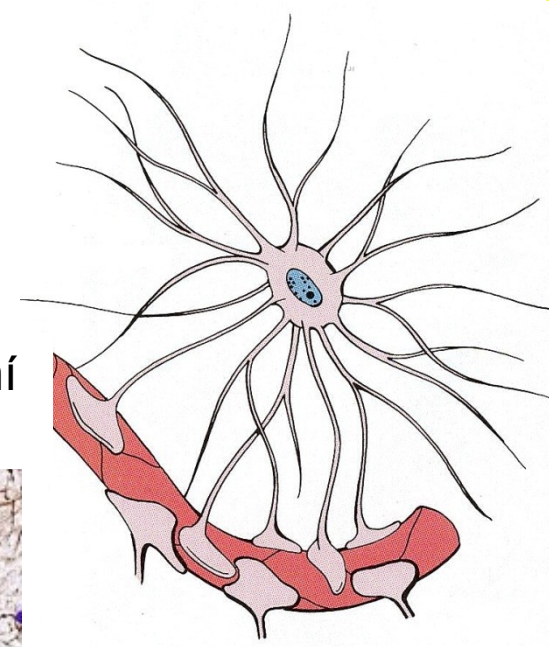
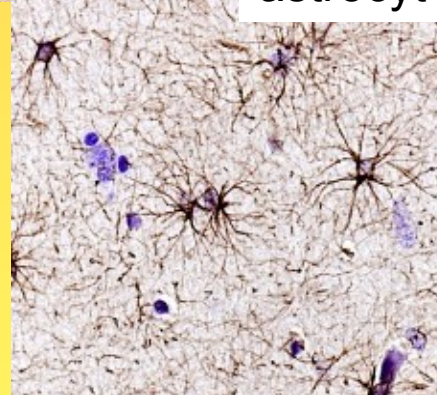
- Plazmatický astrocyt- převážně šedá hmota CNS), z těla buňky vybíhají četné silnější, krátké rozvětvené výběžky. Podpurná a ochranná funkce rozšířené v nožky, které vytvářejí membramae limitantes gliae perivascularis a superficialis (pod pia mater) nebo jsou v kontaktu s povrchem nervových vláken
- Plazmaticko-fibrilární astrocyt-přechodná forma
- Fibrilární astrocyt-převážně bílá hmota CNS, z těla buňky vybíhají tenké, méně početné výběžky (cévní, případně subpiální nožky). Svými dlouhými výběžky tvoří oporu pro nervová vlákna nervových drah.



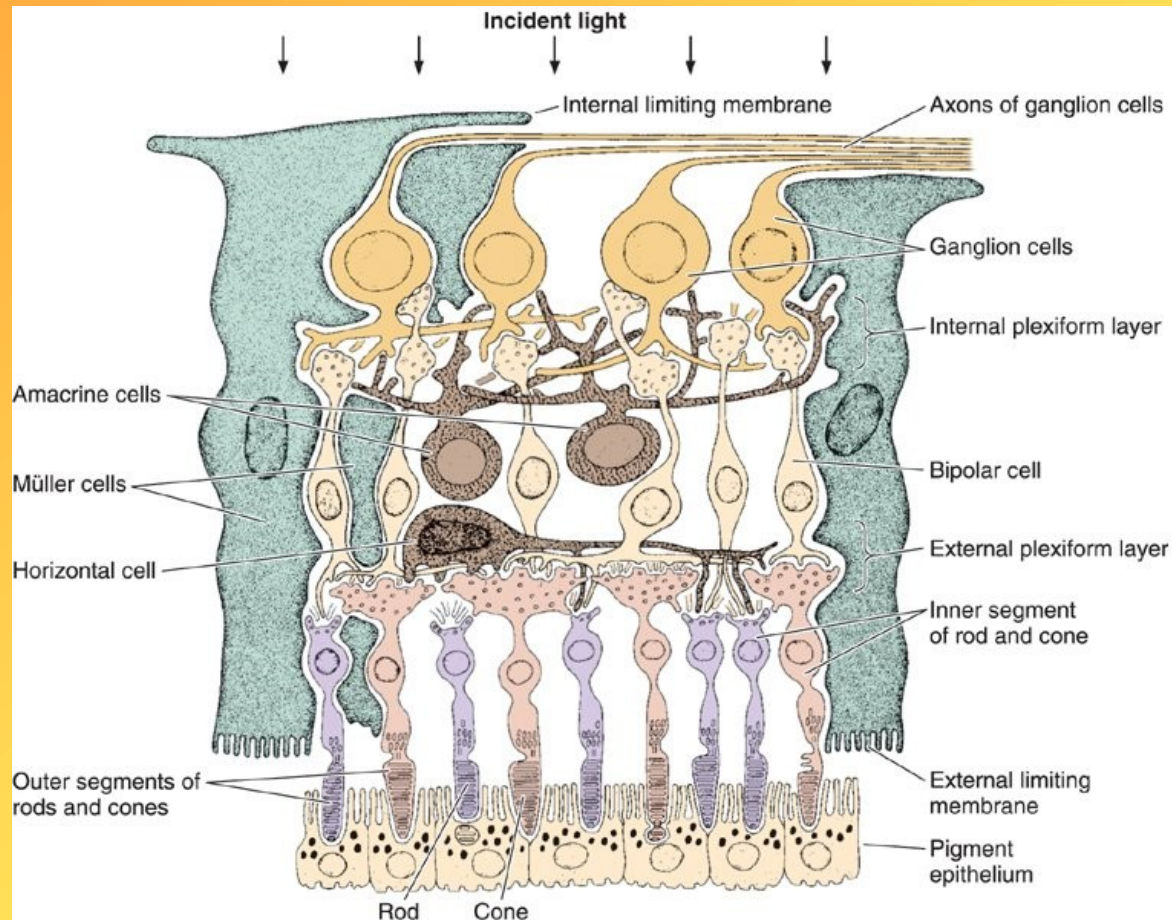
Plazmatický astrocyt



Fibrilární astrocyt



- Křídlovitý, alární astrocyt-jeho cytoplazma tvoří ploché výběžky, obalují mozečkové glomeruly a perikarya granulárních buněk, př. Stratum granulosum mozečku
- Bergmannova gliemozeček; velké gliové buňky
- Müllerovy buňky-sítnice, tvorba zevní a vnitřní hraniční membrány

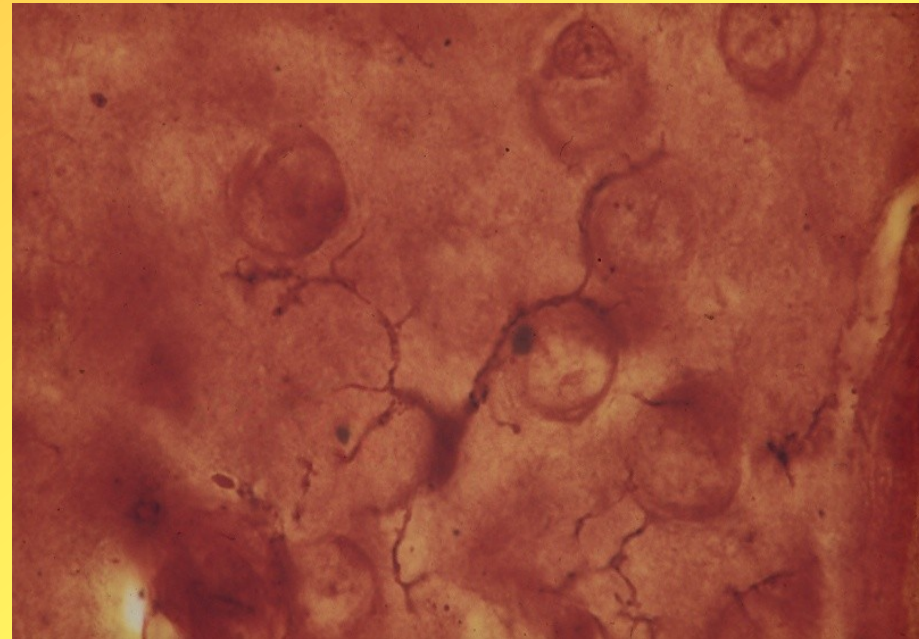
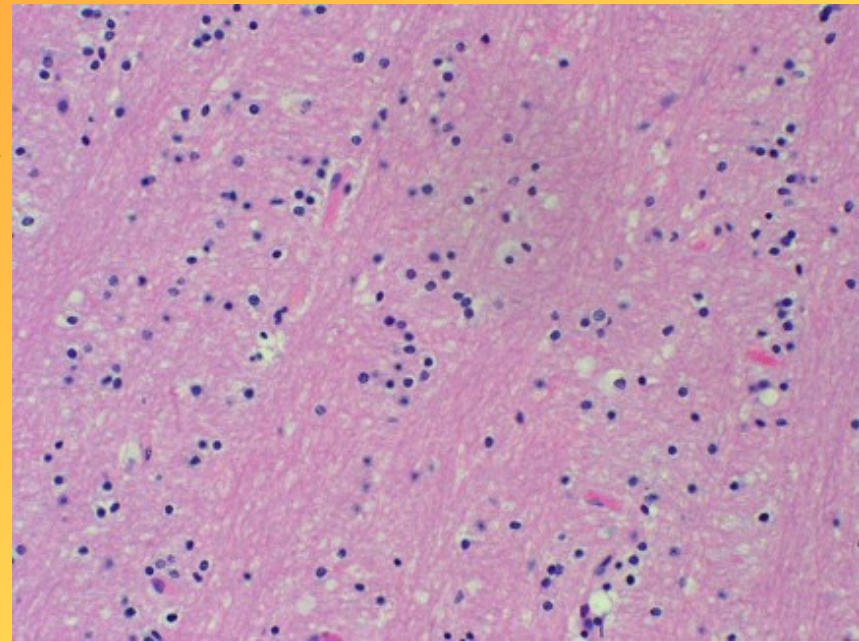


2. Oligodendroglie

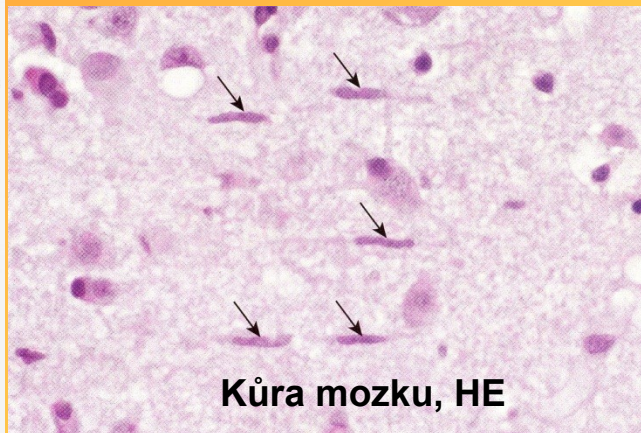
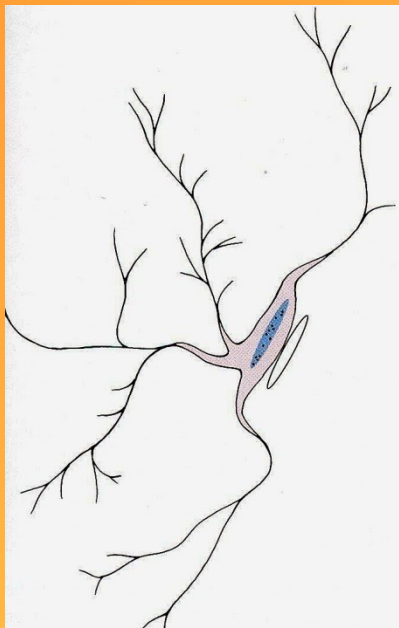
menší buňky, malý počet
výběžků

myelinizace axonů v CNS

- a) Perineuronální
 - na povrchu perikaryí
- b) Perivaskulární
 - plazmatické nožky na
povrch krevních kapilár
- c) Interfascikulární
 - vytvářejí myelinové
pochvy



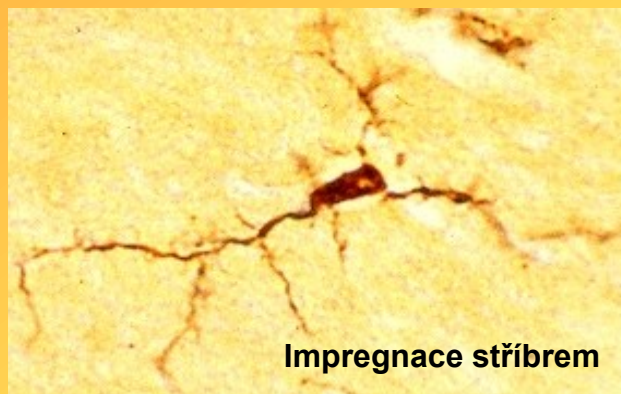
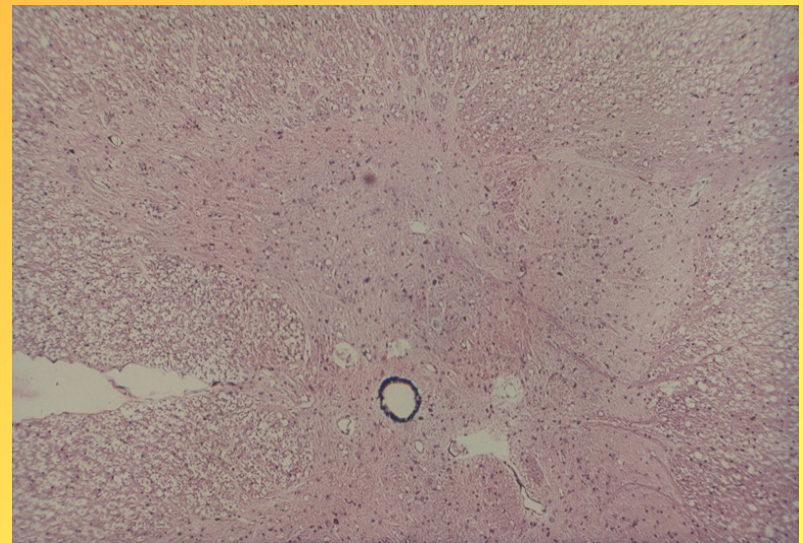
MIKROGLIE - malé buňky, krátké, bohatě větvené výběžky; z mezenchymu, schopnost fagocytózy
schopnost fagocytosy, součást MFS, mesenchymový původ (vyvíjí se v červené kostní dřeni z monocytové prekursorové buňky)



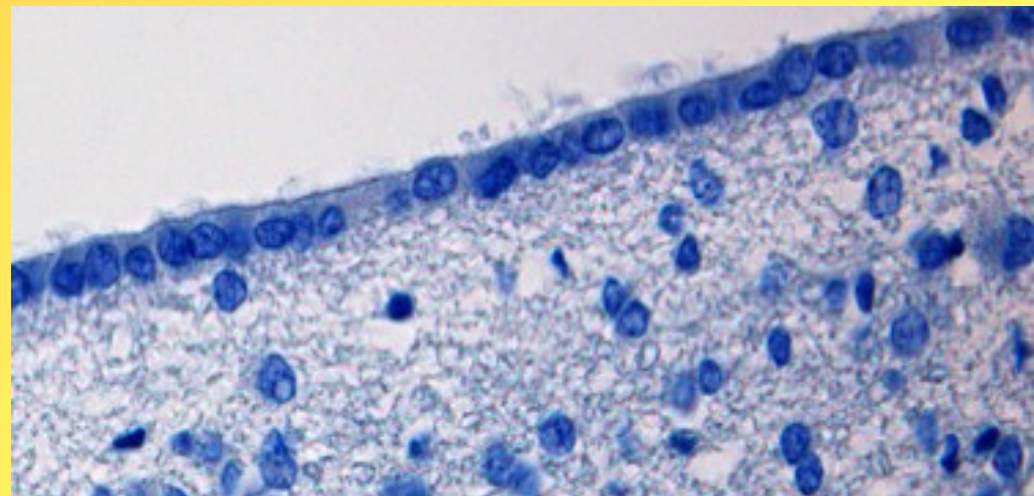
Kůra mozku, HE

EPENDYM

- Vystýlá mozkové komory a canalis centralis
- Jednovrstevný epitel, nemá bazální membránu; 2 typy buněk



Impregnace stříbrem



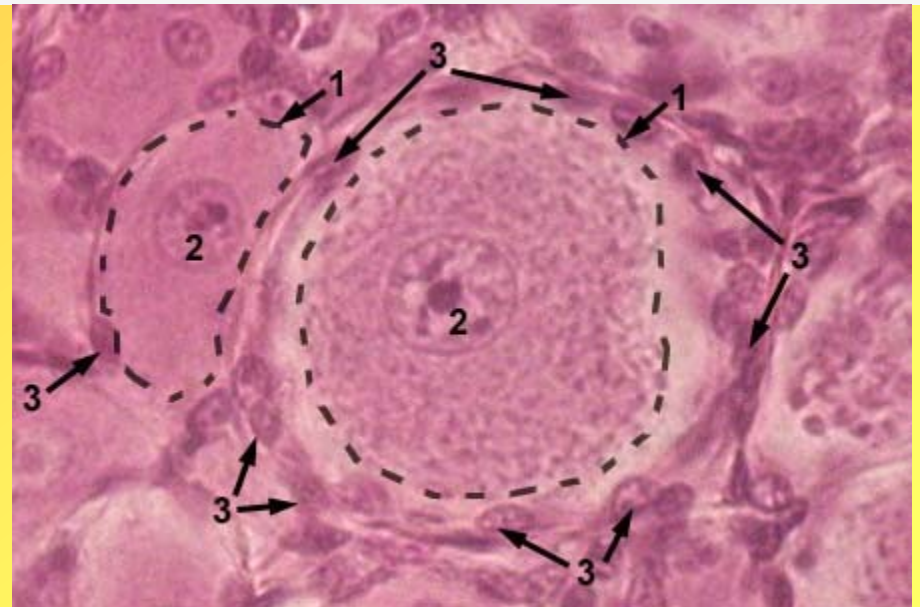
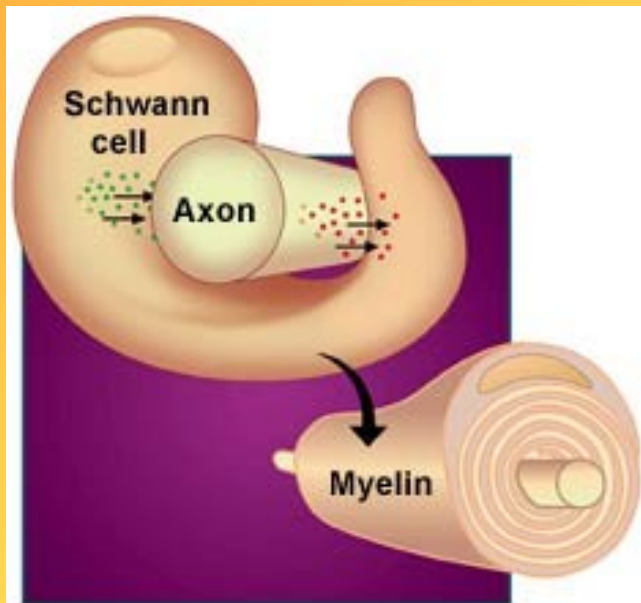
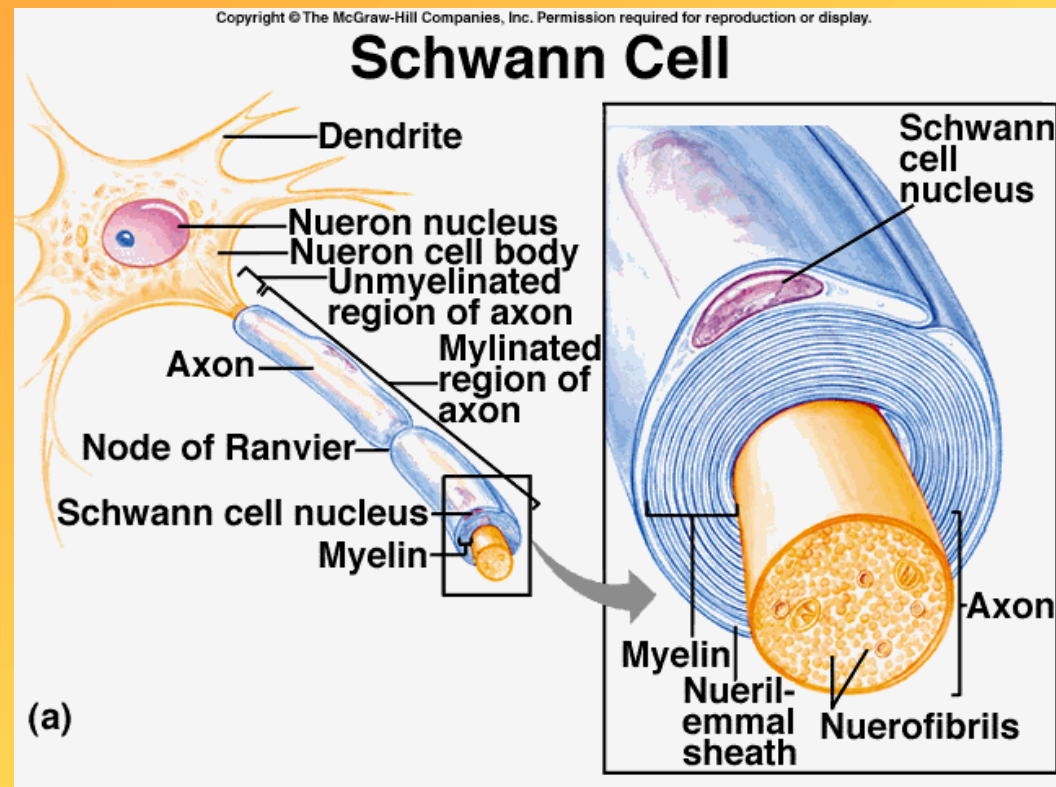
B. Periferní glie

1. Satelitní buňky

- ploché buňky s tmavou cytoplasmou obalující perikarya buněk spinálních a autonomních ganglií

2. Schwannovy buňky

- tvoří obaly myelinizovaných a nemyelinizovaných vláken v PNS



NERVOVÁ VLÁKNA

Viz. CNS a PNS

Místo kontaktu 2 neuronů a přenosu vzruchu

Stavba

Presynaptická část

- Mikrotubuly=neurotubuly-zprostředkovávají transport látek z perikarya,HER, mitochondrie
- synaptické vezikuly-neurotransmitery, acetylcholin-světlé, norepinefrin-tmavé;další typy př. Dopamin, serotonin, GABA....
- komplexní váčky-opláštěné, formují se při zpětné resorpci mediátorů
- Presynaptická membrána-zesílená s výběžky

Synaptická štěrbin

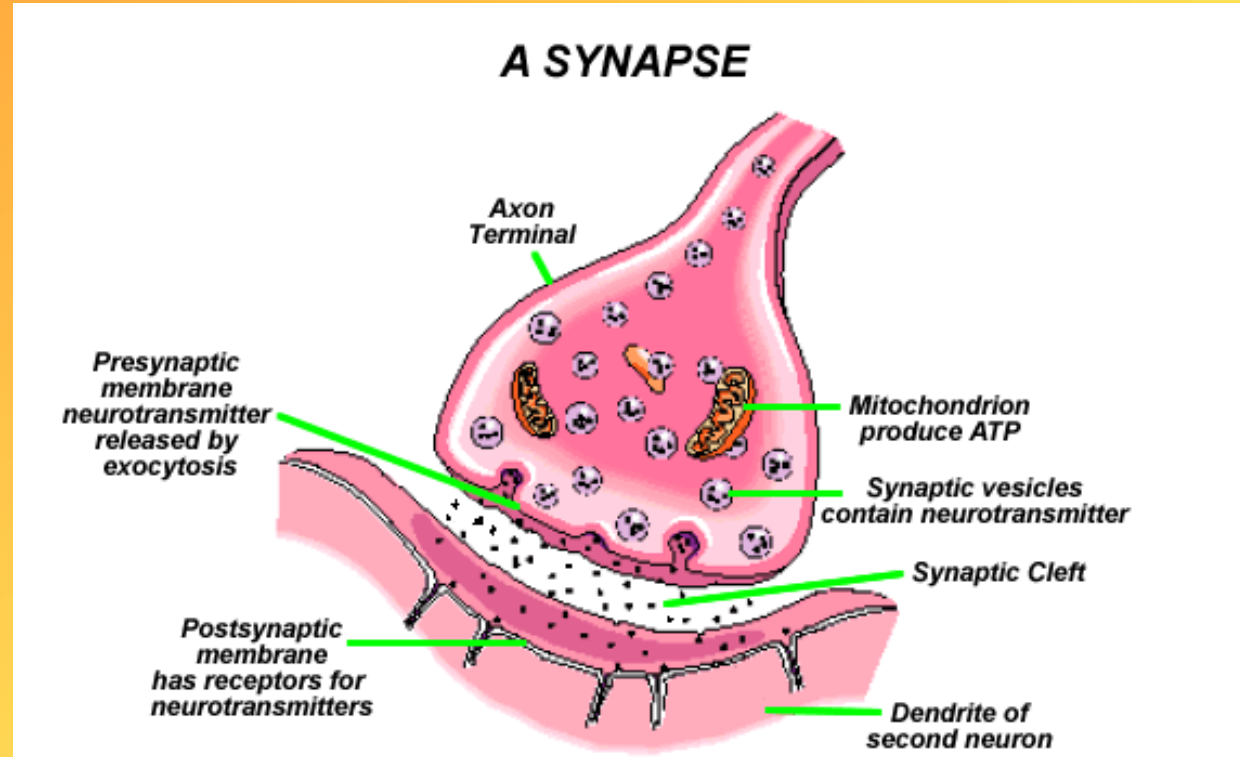
Postsynaptická část

- Zesílená, nemá výběžky

Přenos vzruchu

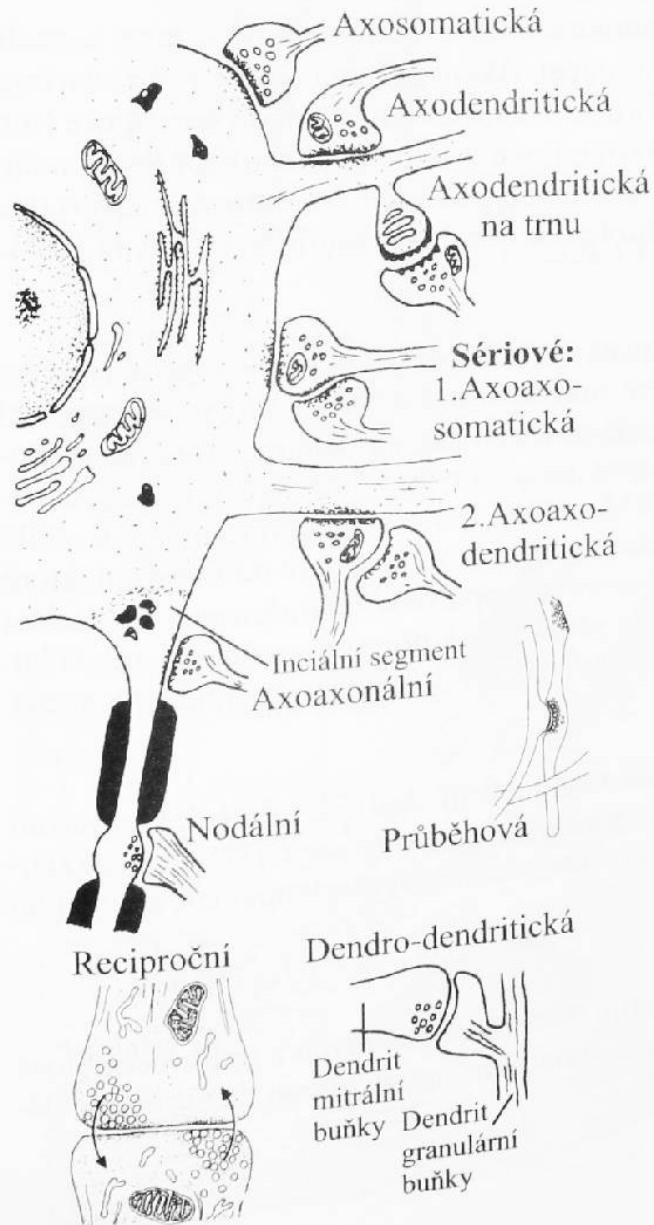- Akční potenciál vyvolá depolarizaci presynaptické membrány, otevřou se Ca^{2+} kanály
- Synaptické váčky se otevřou a uvolní mediátor
- Mediátor se naváže na receptory a otevírá Na^{+} kanály
- Depolarizuje se postsynaptická membrána, vyvolá to postsynaptický akční potenciál

Synapse



Typy synapsí

A. I.

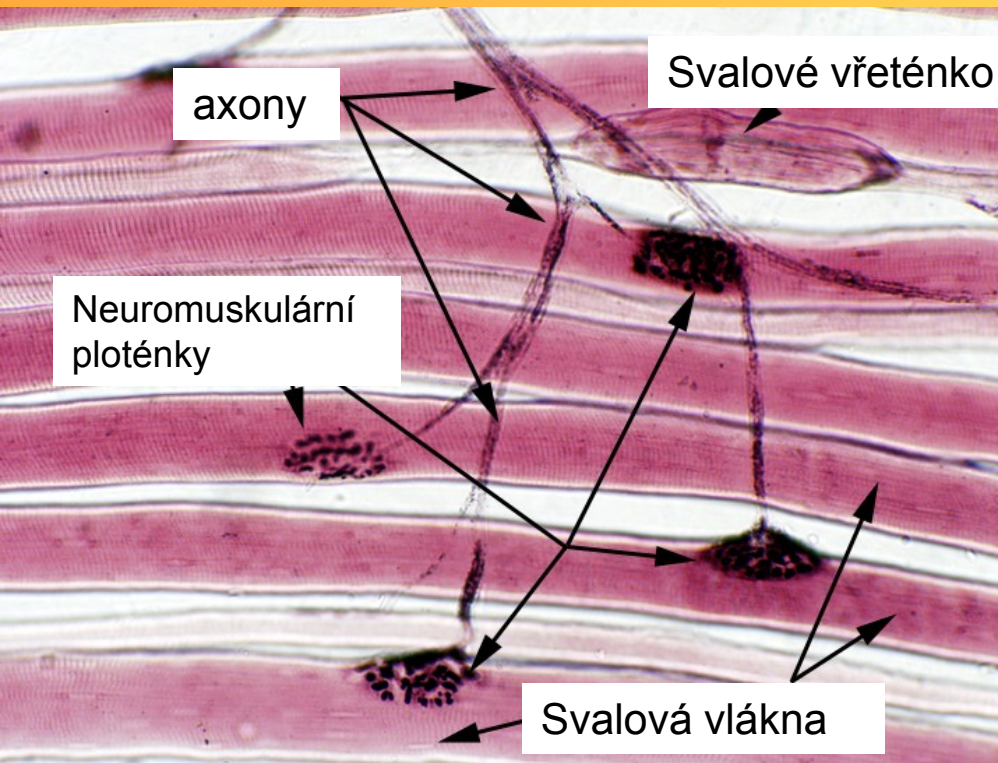
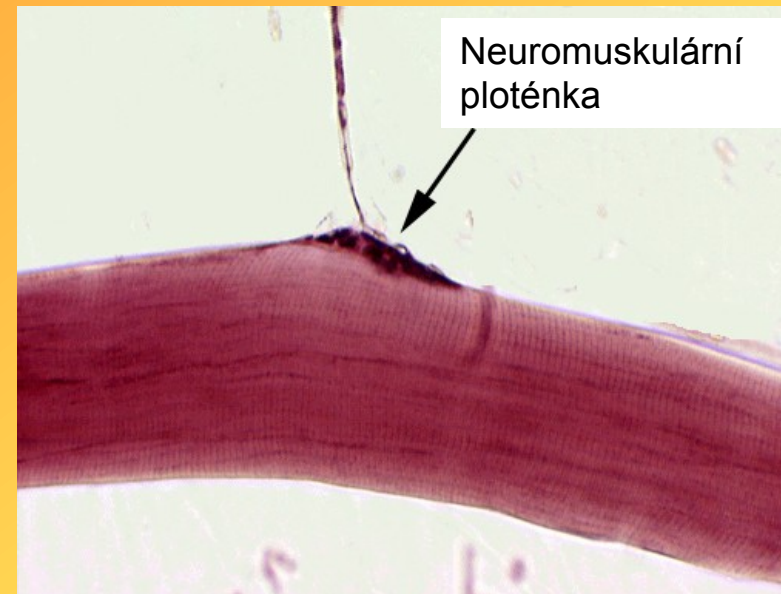


<http://www.youtube.com/watch?v=HXx9qIJetSU>

Zakončení eferentních nervových vláken

• Neuromuskulární ploténka

- zakončení motorického nervu na příčně pruhovaném svalu
- Silný axon na svalovém vláknu, nemá zde myelin. Pochvu, jen Schwann. Buňky, větví se na terminální větévky
- Terminální část axonu-presynaptická část, synaptické vesikuly, neurotubuly, mitochondrie
- Sarkolema nerv. vlákna-postsynaptická membrána
- Funkce-přenos vzruchu na svalové vlákno



• Visceromotorická zakončení

- zakončení v hladké svalovině-sítě nemyelinizovaných vláken autonom. Nerv. Systému mezi hladko-svalovými buňkami
- myokardu-zakončení především na Purkyňových vláčknech; regulace tepové frekvence (sympaticus-zrychlení, parasympaticus-zpomalení)
- na buňkách exokrinních i endokrinních žláz-na bazální části acinů a myoepitelové buňky

Zakončení aferentních nervových vláken

• Jednoduchá, neopouzdrěná

• Intraepitelová zakončení

- nervové vlákno bez myelinové pochvy, které se větví mezi epitelovými buňkami; př. dut. ústní, dých. cest, epidermis

Zakončení na Merkelových buňkách

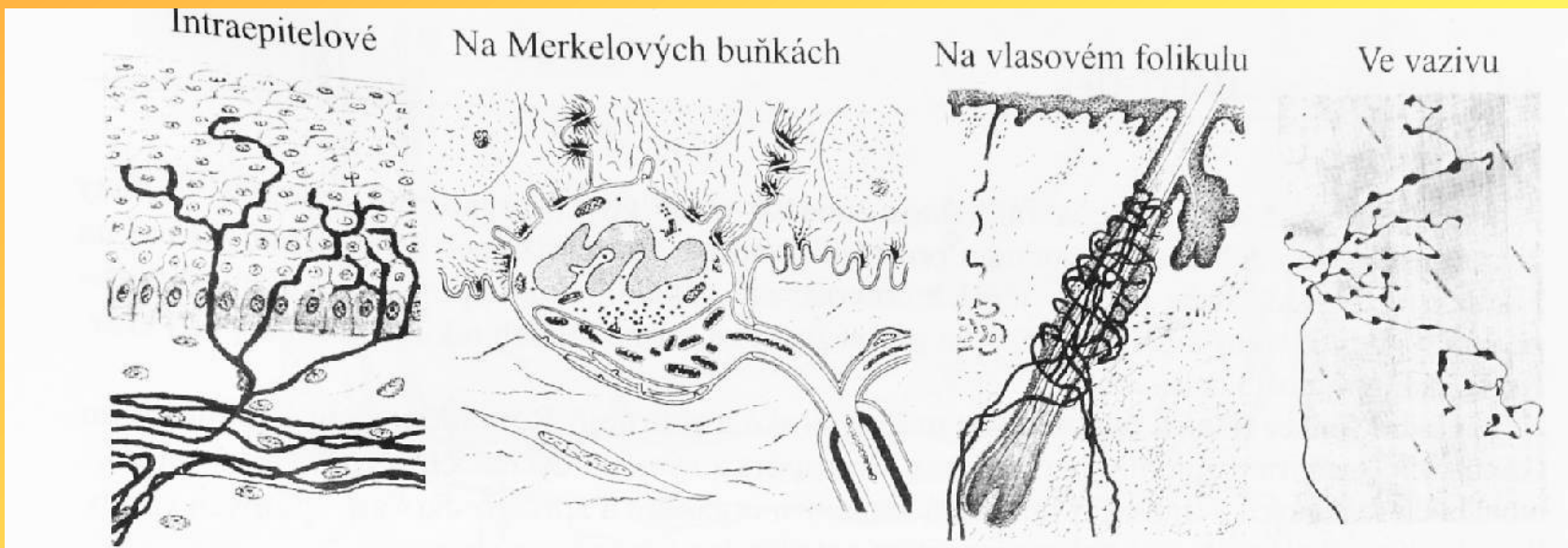
- oválné buňky ve stratum basale epidermis

Zakončení na vlasových folikulech

- mezi epitelovou a vazivovou pochvou vlasového folikulu

Keříkovitá volná zakončení

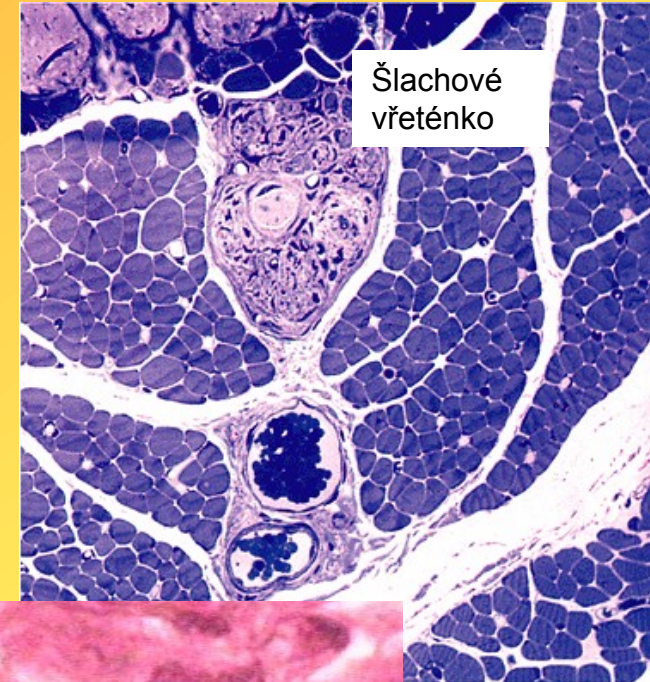- ve vazivu kůže, periostu, kloub. pouzdrích, cévách



Opouzdřené proprioreceptory

- **Nervosvalové vřeténko**
- Zodpovědné za napětí svalu
- Opouzdřené, vřetenovité
- Tvoří je modifikovaná svalová vlákna – tzv. intrafúzální
- Do vřeténka vstupují 3 typy nervových vláken – silnější aferentní – senzitivní – anulospirální zakončení, jemnější aferentní – senzitivní – keříčkovitá zakončení, axony gama motorických neuronů

- **Golgiho šlachové vřeténko**
- V oblasti spojení šlachy a svalových vláken
- Axony aferentních neuronů
- Jemné vazivové pouzdro
- Relaxace svalu v případě nadměrného napětí



Nervosvalové vřeténko

Nervosvalové vřeténko

Opouzdřená hmatová tělíska

- Meissnerova tělíska
- Tvar borové šišky, fibrily do bazální membrány, v papilách str. papillare dermis; velmi jemné hmatové vjemy
- Krauseho klubkovitá zakončení
- Kulovitá, vlákna mezi modifikovanými Schwan. buňkami; mechanoreceptory, podobná genitální tělíska (zevní pohlavní orgány)
- Ruffiniho vřetenovitá tělíska
- Nervové vlákno, bohatě se větví, hlubší vrstvy dermis; tah a napětí
- Lamelózní Vater-pacciniho tělísko
- Oválná, velká 2,5-4mm; tenlé pouzdro, lamely zevní, vnitřní sloupec s nerv. Vláknem, kolem Schwan. Buňky; hluboká citlivost-podkoží, periost, fascie, šlachy...

