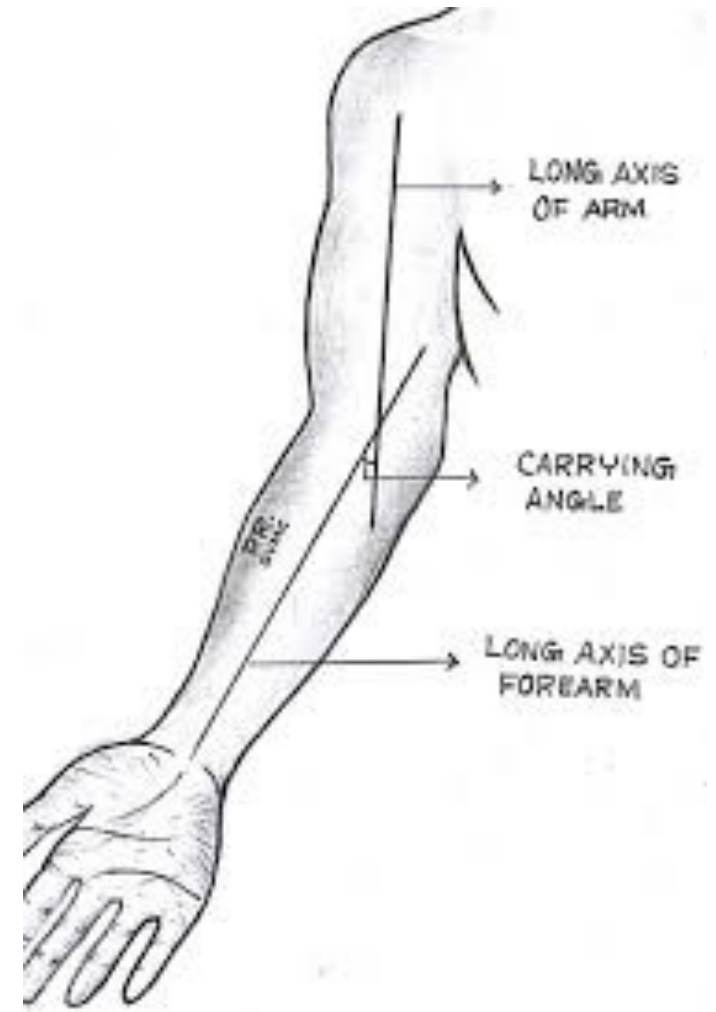


Loket a předloktí

Mgr. Klára Vomáčková

Loketní kloub

- Složený kloub
 - Flexe 130-150°
 - Extenze
 - Pronace
 - supinace
-
- V plné extenzi – carrying angle 170°
 - Při rotačním pohybu radius obíhá ulnu



Carrying angle (170°) Kolář


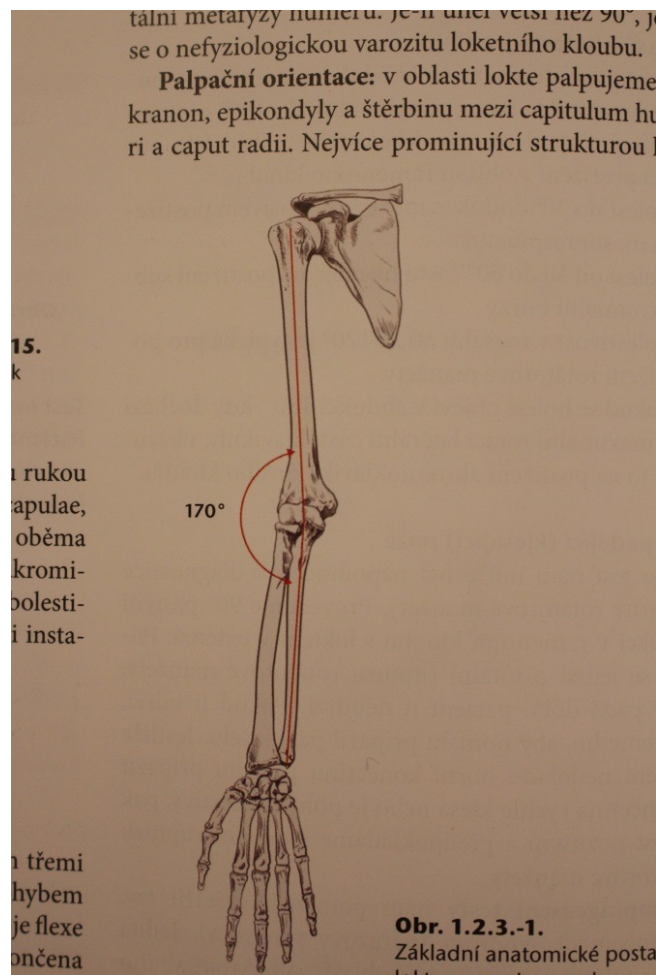


Fig. 2. A valgus angle.

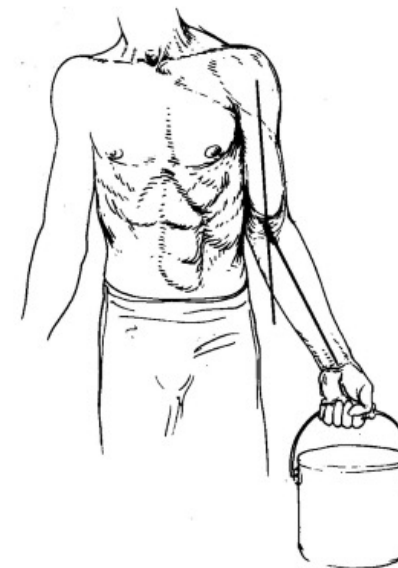

Fig. 3. The carrying angle.

Hoppenfeld: norma 5° muži, 10° - 15° ženy

Loketní kloub

Složený kloub- 3 části:

1. Humeroulnární kl.: kl.kladkový (flx-ext)
2. Radiohumerální kl.: kl.kulovitý (flx-ext, sup-pron)
3. Radioulnární kl.proximální: kl.čepový (sup- pron)

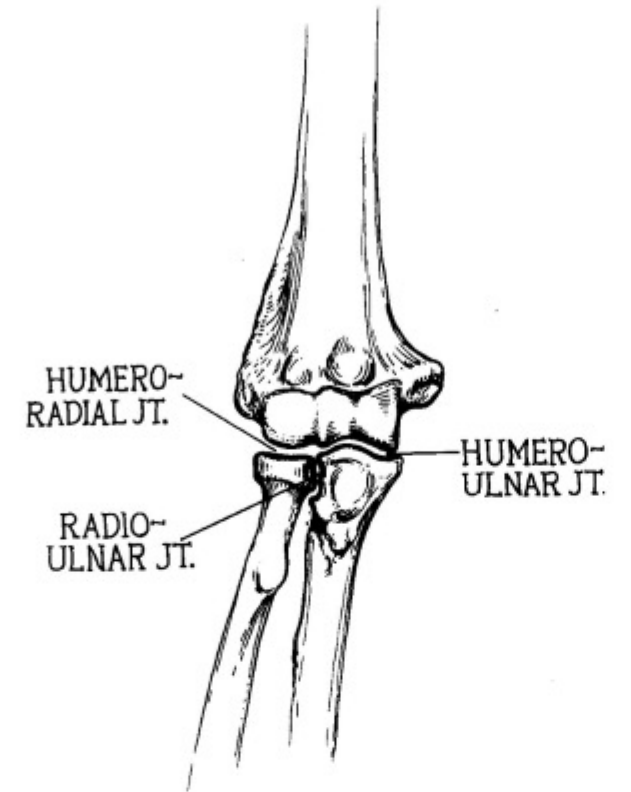
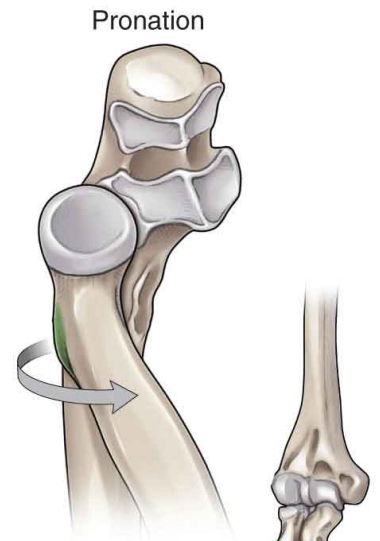
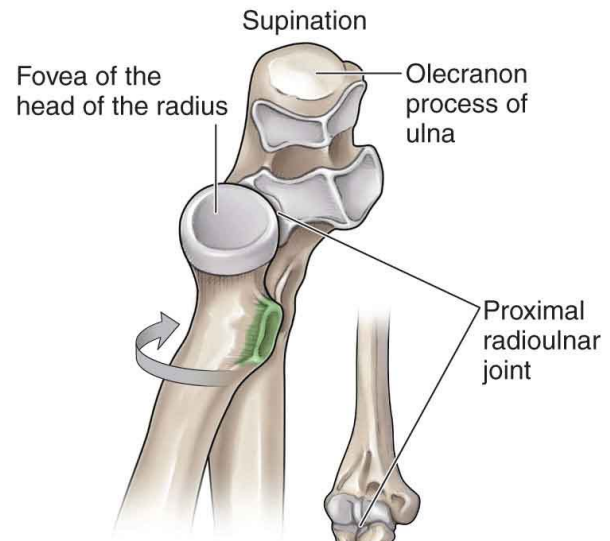


Fig. 1. The three elbow articulations.



A Supinated position

B Pronated position

Palpační orientace

- Olekranon
- Epikondyly
- Šterbina mezi capitulum humeri a caput radii
- Capitulum radii

Anamnéza

- **VVV** – vrožený paskloub radia/ulny, vrozená luxace
- **Bolest** – epikondylalgie, epikondylitis radialis humeri (tenisový loket), epikondylitis ulnaris humeri (oštěpářský lebo golfový loket)
- Entezopatie m. triceps brachii
- Bursitis olecrani
- Degenerativní onemocnění
- Traumatické léze
- postraumatické změny...

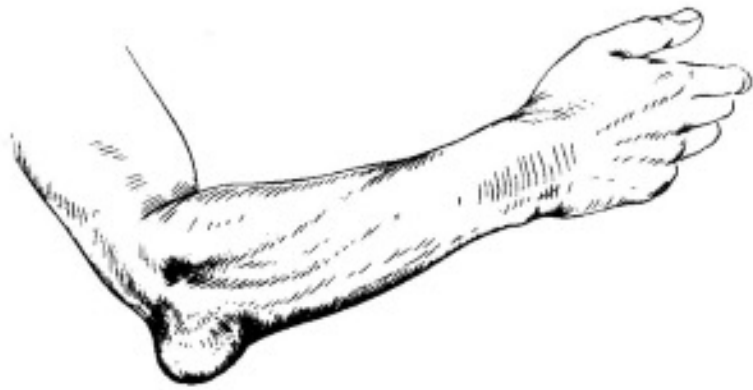
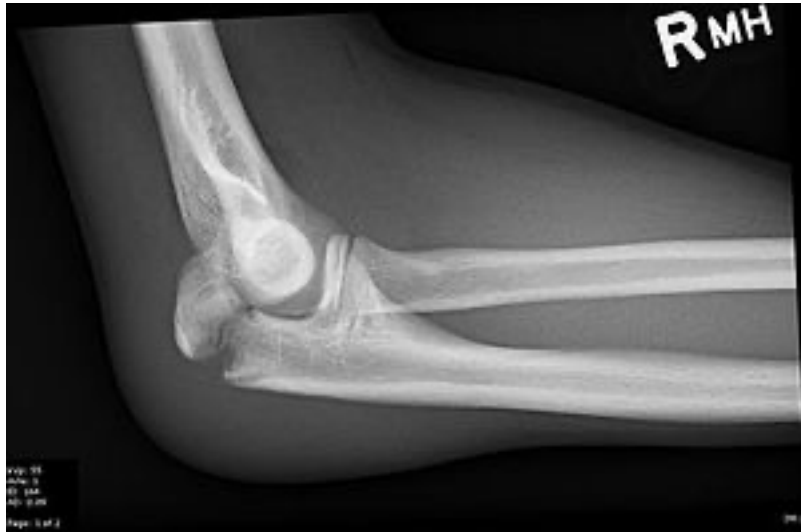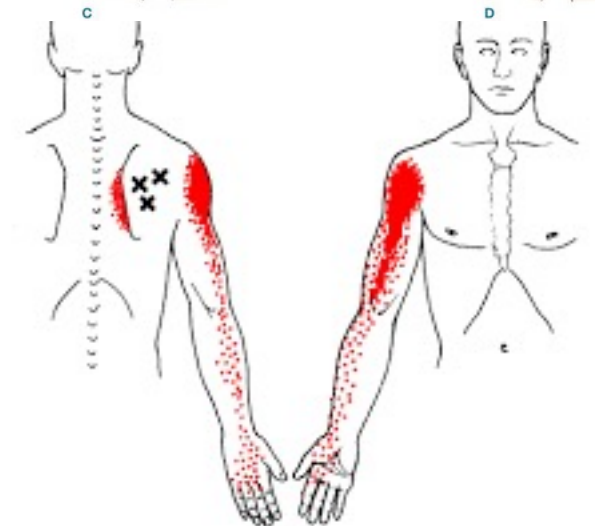
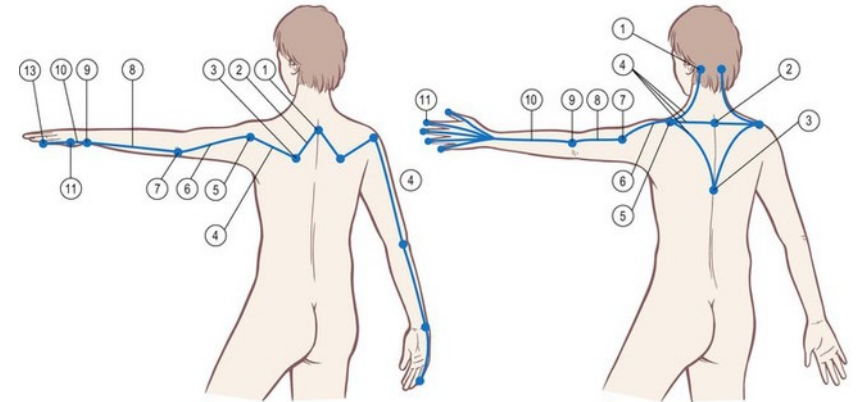
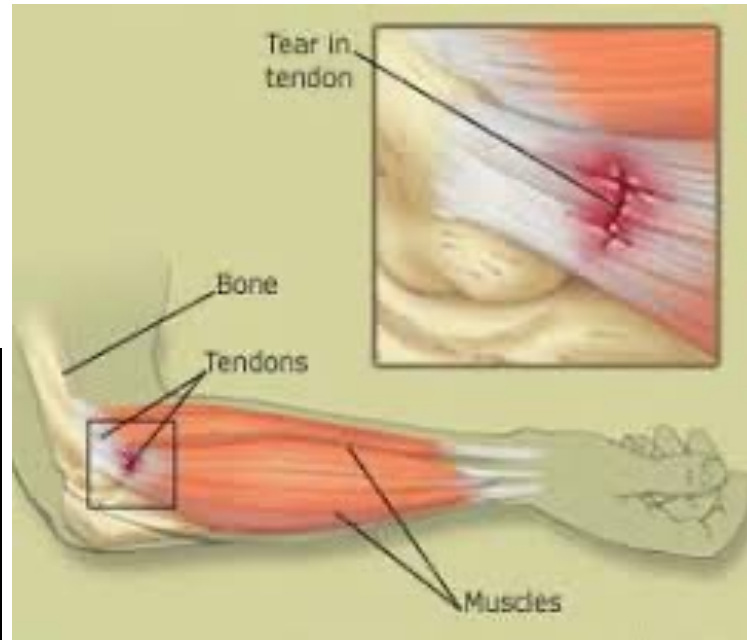
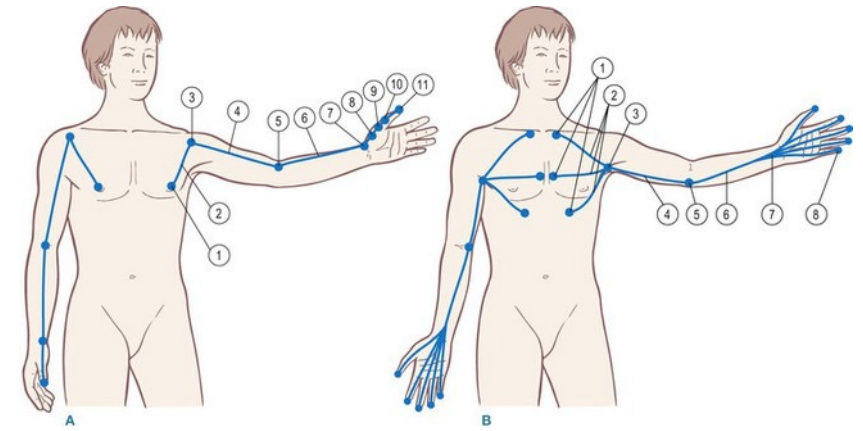
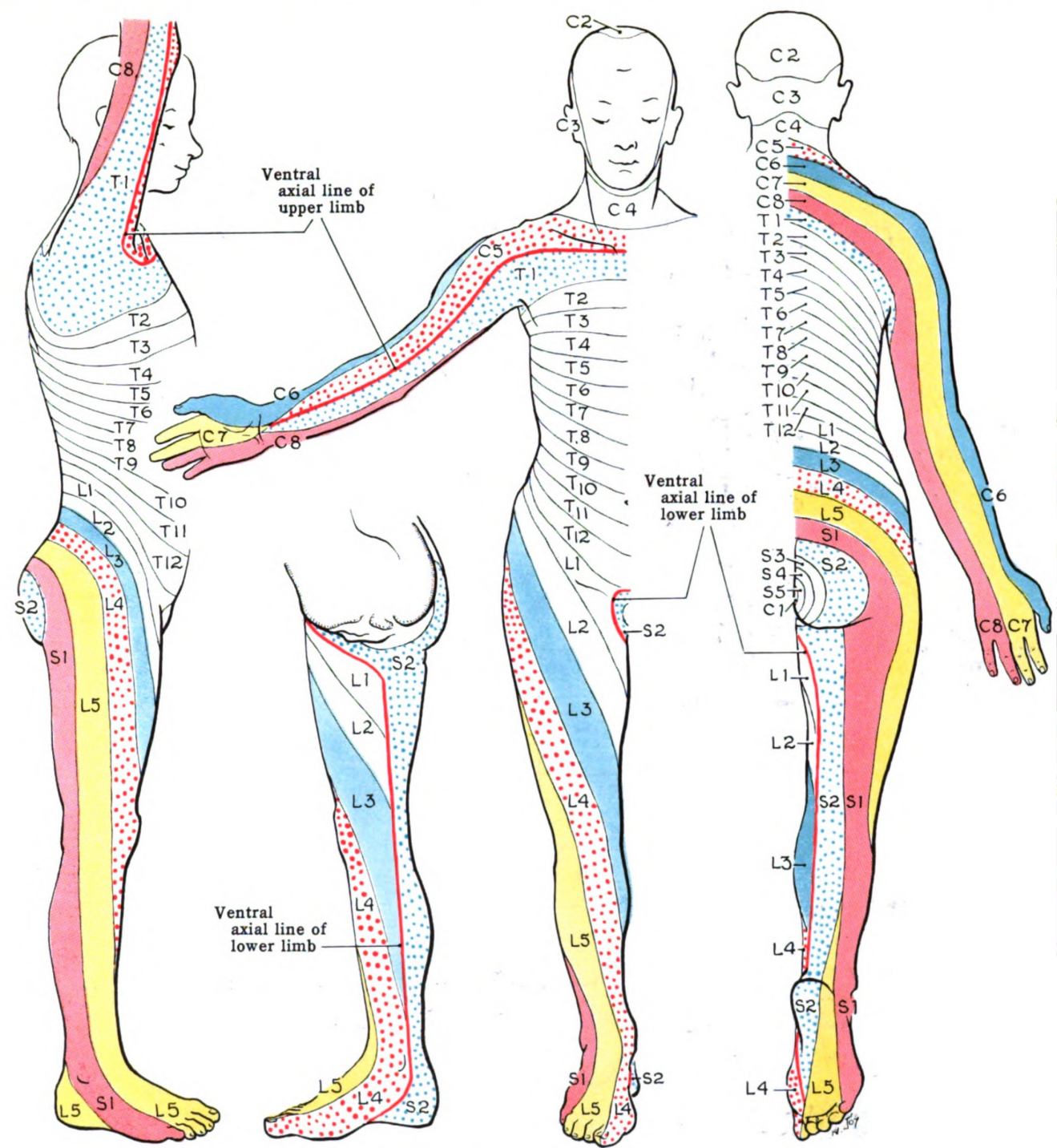


Fig. 5. Localized swelling of the olecranon bursa.



Vyšetření - aspekce

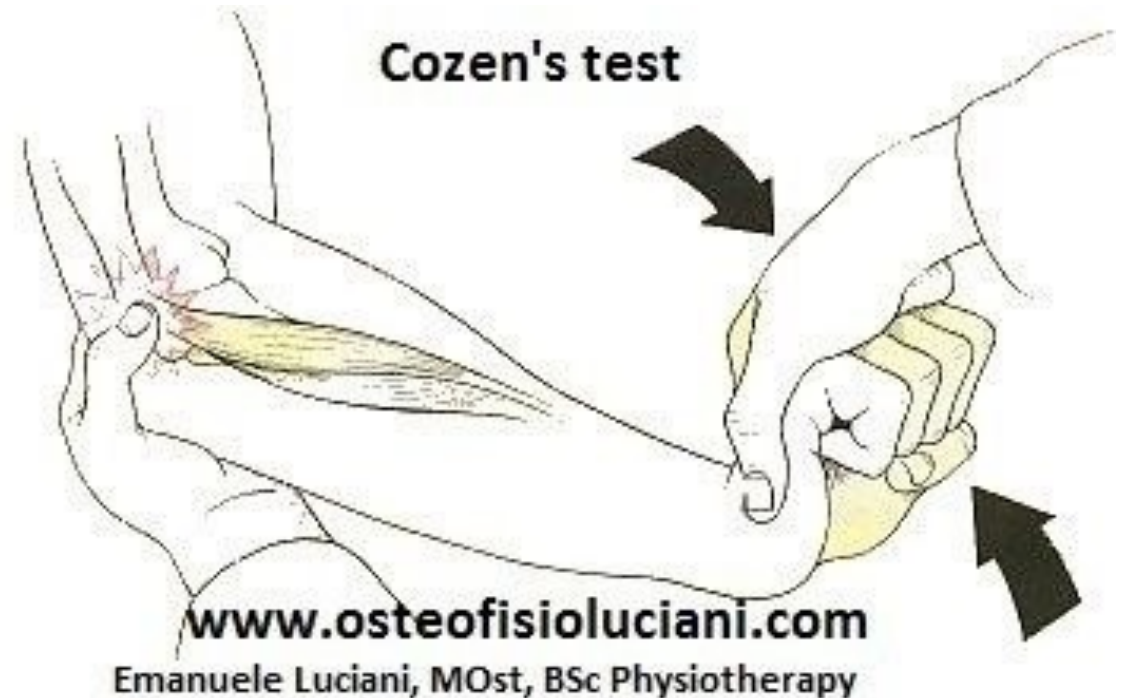
- Celková postura, držení hlavy, Cp, protrakce RAK...
- Ochranné držení HK nebo volný pohyb?
- Otok lokte? Pacient často má v klidové poloze flexi v lokti 70°- v této poloze vzniká největší prostor pro vytvořenou tekutinu...
- Natáhne pacient paži při podávání ruky k pozdravu? Výraz pacientova obličeje při podání a potřesení ruky (změna polohy)... pomůže s určením příp. simulace
- V zákl. anatomickém postavení určíme velikost tzv. Carrying angle (fyziolog.valgozita lokte o cca 170°)
- Kontury paží a předloktí bill.
- Atrofie biceps br. (myotom C5 nebo C6?), atrofie sv.předloktí (C6,7,8)?



	Schwäche	Reflex	Gefühlsstörung
C5	<p>Deltamuskel</p>	<p>Kein sicherer Kennreflex, BSR aber manchmal abgeschwächt</p>	
C6	<p>Biceps</p>	<p>BSR</p>	
C7	<p>Triceps</p>	<p>TSR</p>	
C8	<p>Interossei</p>	<p>Horner Syndrom</p>	

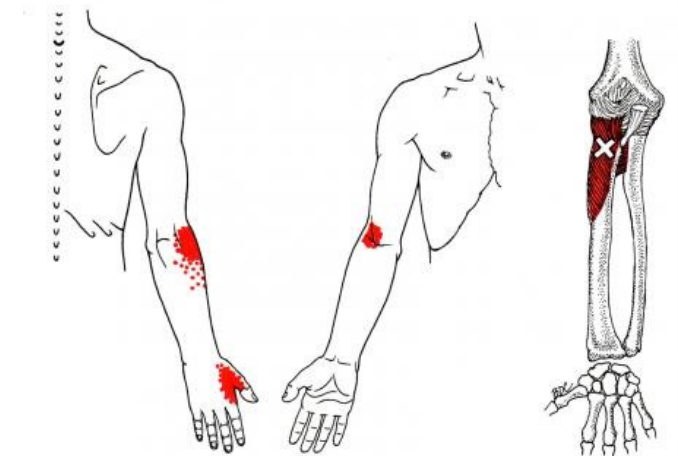
Pasivní, aktivní pohyby, joint play, funkční testy

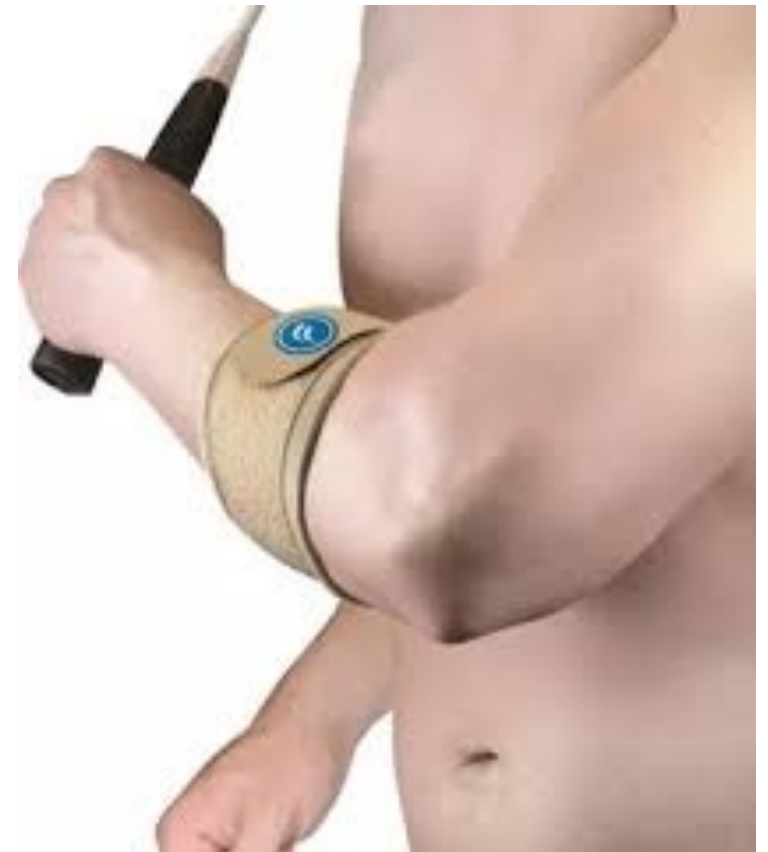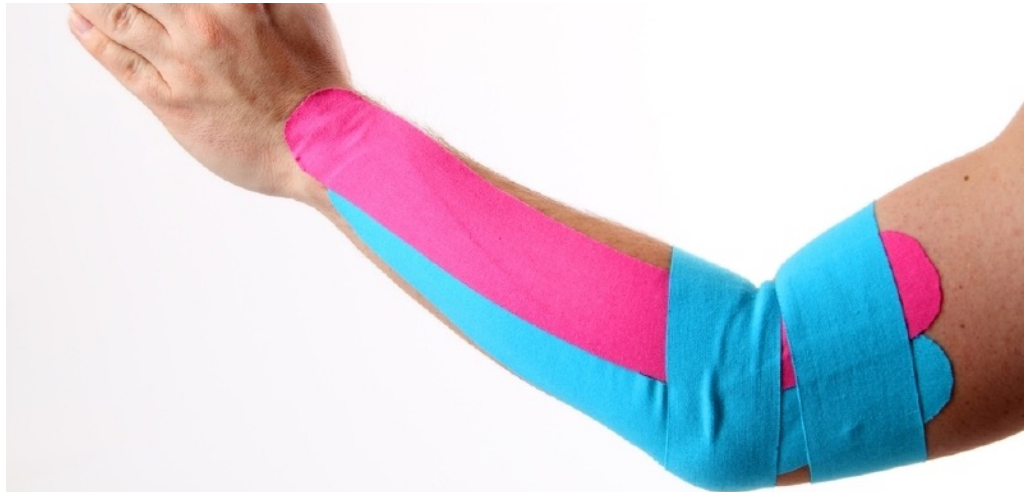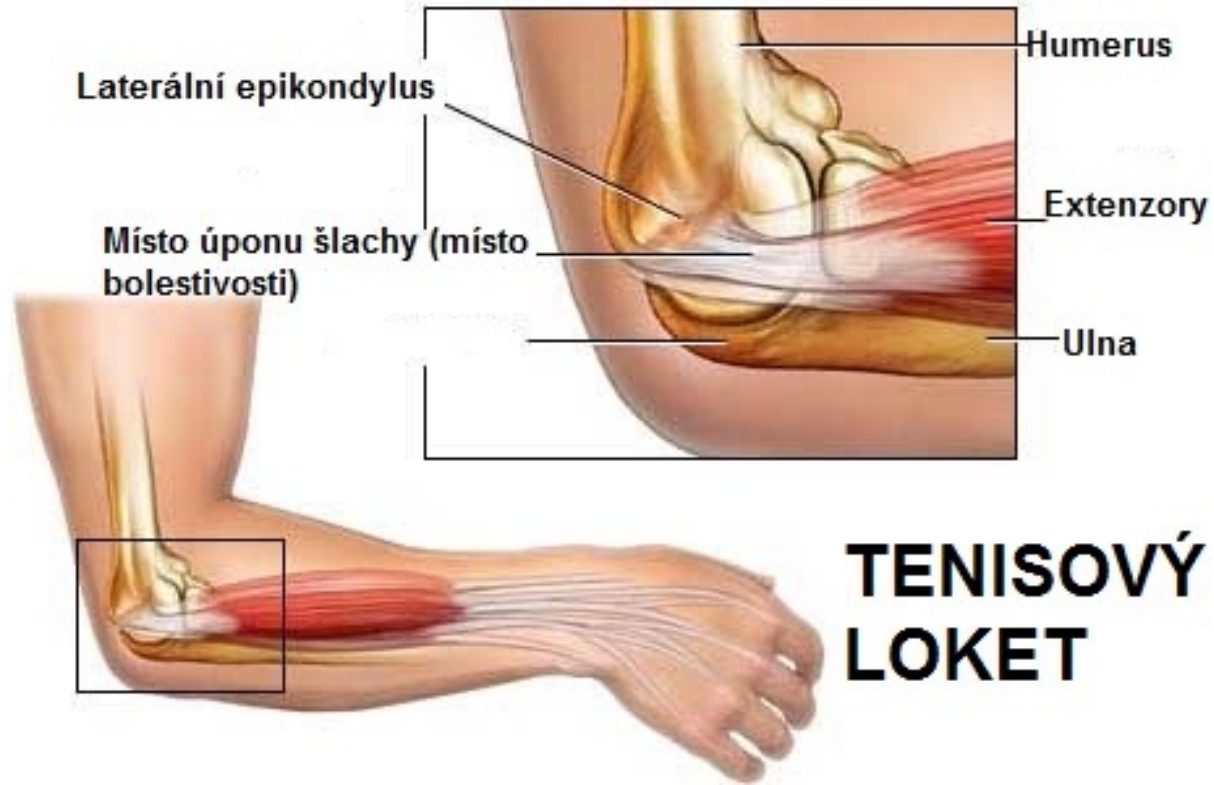
- Test na vyšetření laterální epikondylalgie – Cozenův test
- Odporové testy na extenzory prstů
- Odporový test na m. supinator



Tenisový loket

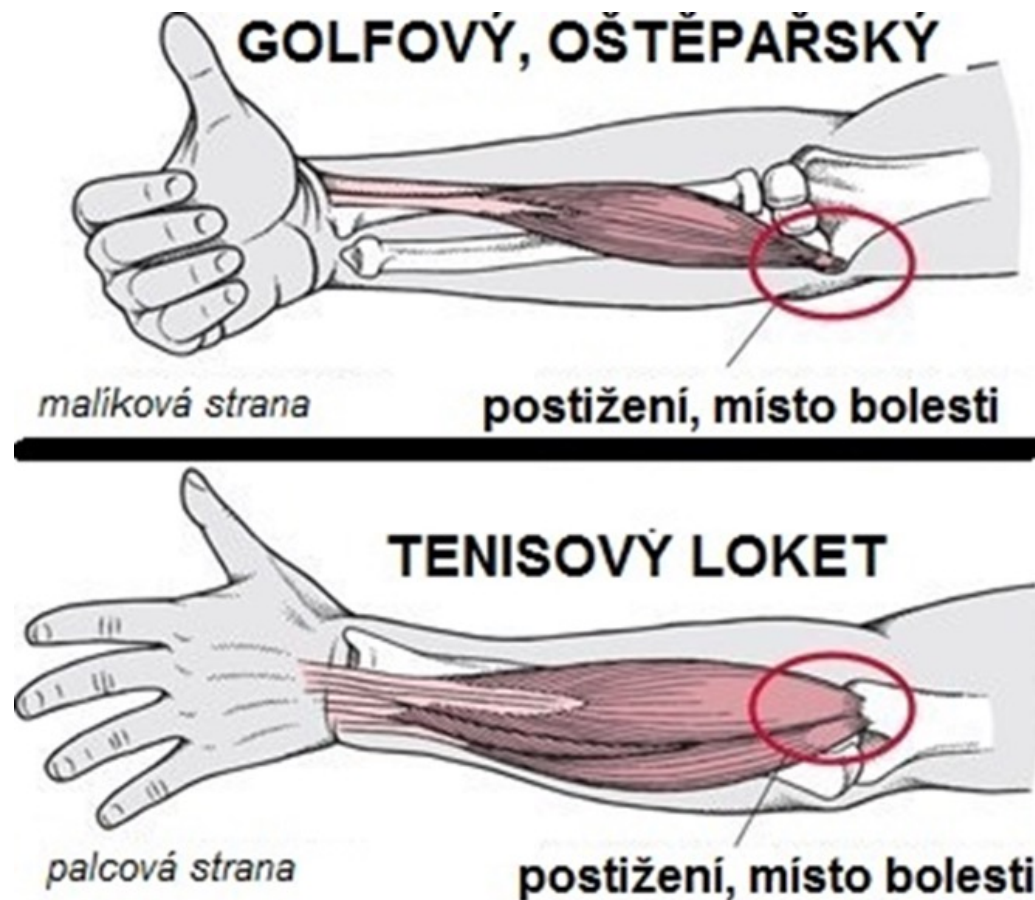
- Vznik: při jednorázovém nebo opakovaném dlouhodobém přetěžování
- při hraní tenisu, volejbalu, běhání na lyžích, házené, při práci na počítači
- Postižení začátku extenzorů zápěstí, prstů a m. supinator
- Bolest při zátěži a stisku



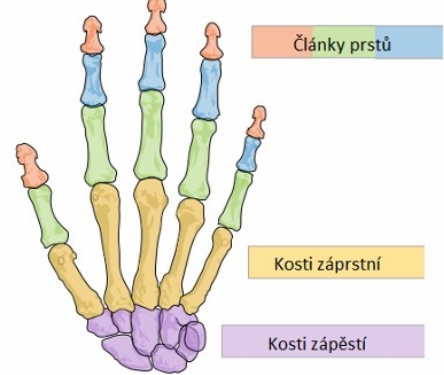


Golfový loket

- Postižení začátku flexorů zápěstí, prstů, m. pronator teres
- Přetížení, poškození, zánět, hypertonus, reflexní změny
- Diff. Dg. N. ulnaris, často doprovodné



Ruka



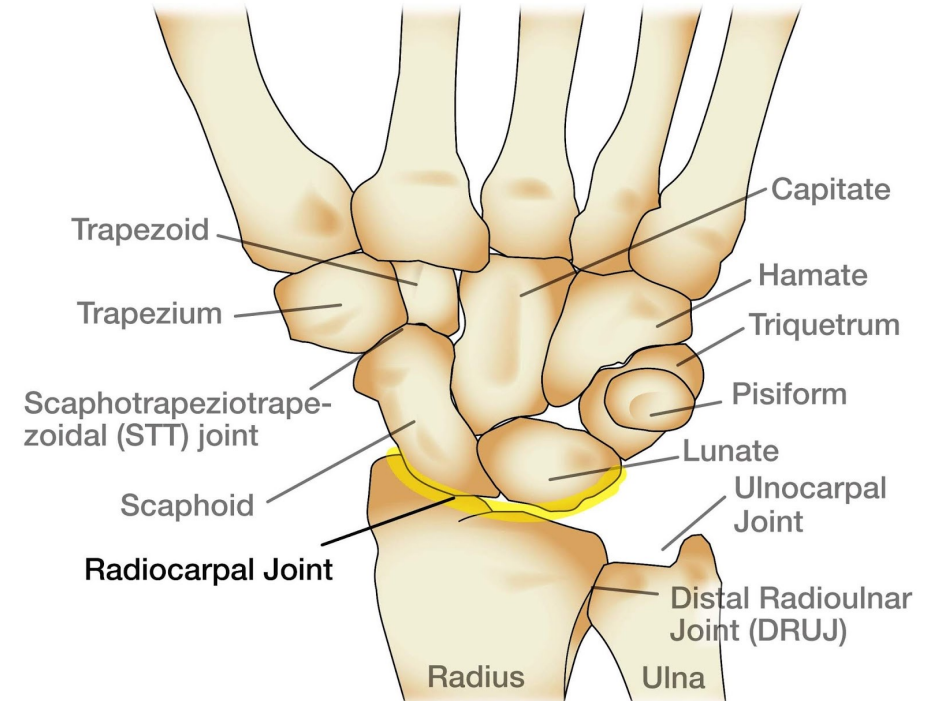
- **27 kostí:** 14 článků prstů, 5 záprstních kostí, 8 kostí zápěstních
- **Radiokarpální kloub** (ulna je oddělena artikulárním diskem)
- **Mediokarpální kloub** – mezi proximální a distální řadou karpálních kůstek obloukovitě, konvexitou volárně
- Distální **radioulnární kloub**

Zápěstí a ruka

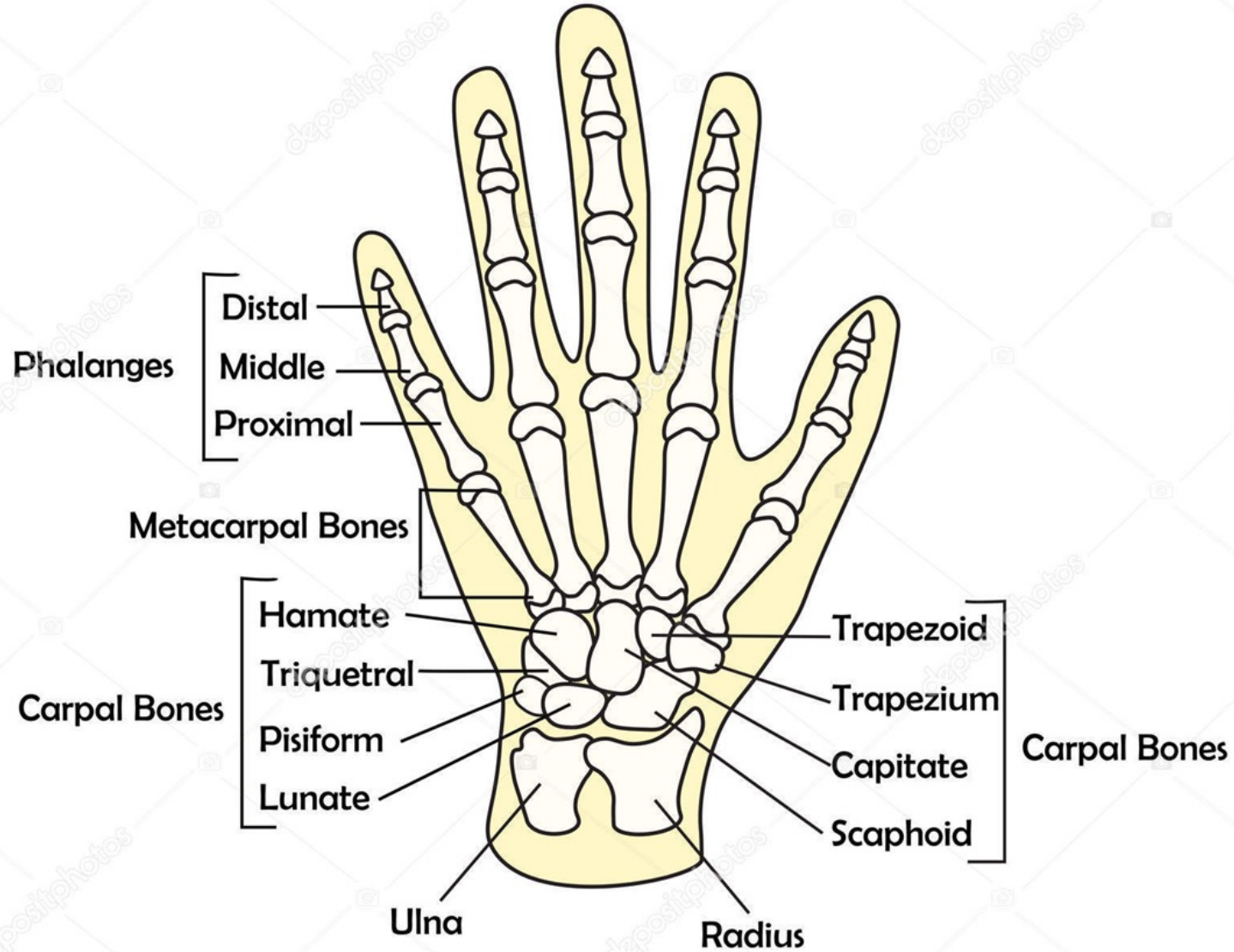
- Radiokarpální kloub (ulna je oddělena artikulárním diskem)
- Mediokarpální kloub – mezi proximální a distální řadou karpálních kůstek obloukovitě, konvexitou volárně
- Distální radioulnární kloub

Radiokarpální kloub

- elipsoidní kloub mezi distálním radiem a os scaphoideum, lunatum a triquetrum
- zpevnění: ligamentum radiocarpale a ligamenta collateralia
ligamentum carpi transversum- canalis carpi



Hand Bones Anatomy



Funkce ruky

- Opora – řetězení poruch
 - Smysl – porucha čítí
 - Úchop – změna stereotypu
 - Komunikace
-
- Vliv telefonu na postavení palce
 - Úchopová funkce palce

Pohyby v zápěstí

- Flexe-extenze – DOF:40-60°, PAF: 60-80°, převážně v radiokarpálním kloubu, distální řada karpů
- Dukce- RD: 15-20°, UD: 30-45°, v mediokarpálním kloubu
- Cirkumdukce
- Pronace, supinace – úchopová funkce ruky



- při DORZÁLNÍ flexi se sune distální řada kůstek proti proximální VOLÁRNĚ
- při VOLÁRNÍ flexi se sune proximální řada kůstek proti radiu DORZÁLNĚ
- při ULNÁRNÍ dukci se sune proximální řada kůstek proti radiu RADIÁLNĚ
- při RADIÁLNÍ dukci se sune proximální řada kůstek proti radiu ulnárně

Vyšetření ruky

- Anamnéza – NO (nynější potíže)

1. **ztuhlost?** –např. ranní? – revmatické on.?

2. **obratnost?** Jak zvládá běžné úkony jemné motoriky (knoflíky)?

Vypadávání předmětů z rukou?

3. **brnění?** Hlavně v noci, budí ze spaní nad ránem, zmizí po protřepání?

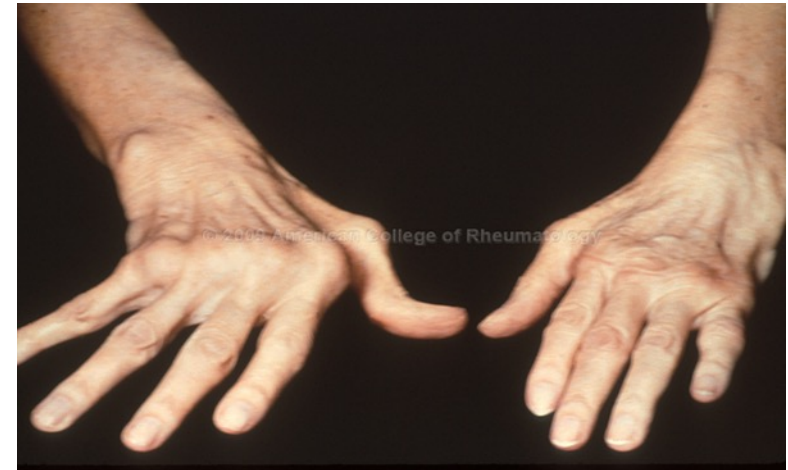– sy. karpálního tunelu?

4. důležitost zjištění **pracovní a sportovní zátěže + úrazů** v oblasti

zápěstí a ruky...

Aspekce a palpace

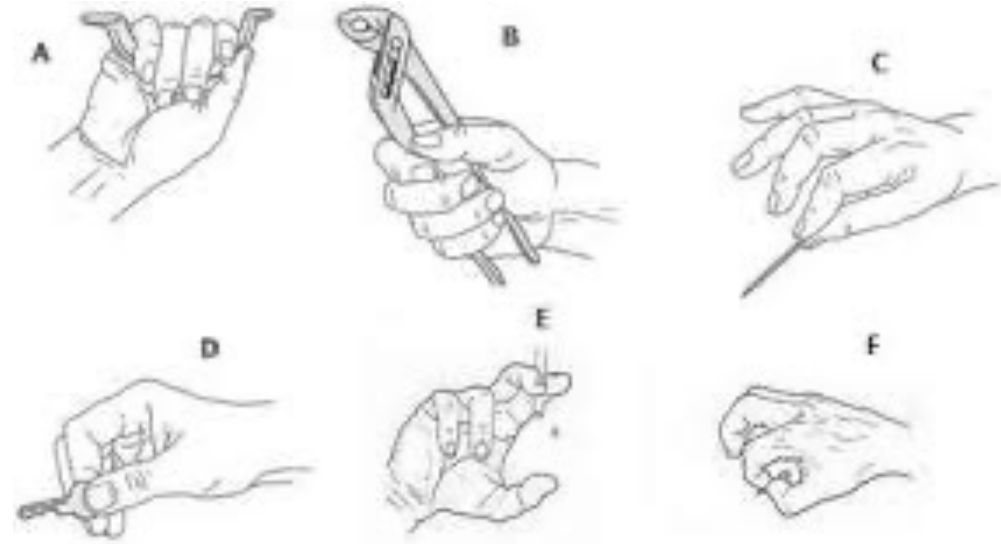
- Deformace a rozšíření zápěstí – postraumatické změny, degenerativní onemocnění
- Otoky kloubů
- Palpační citlivost, trofika svalů

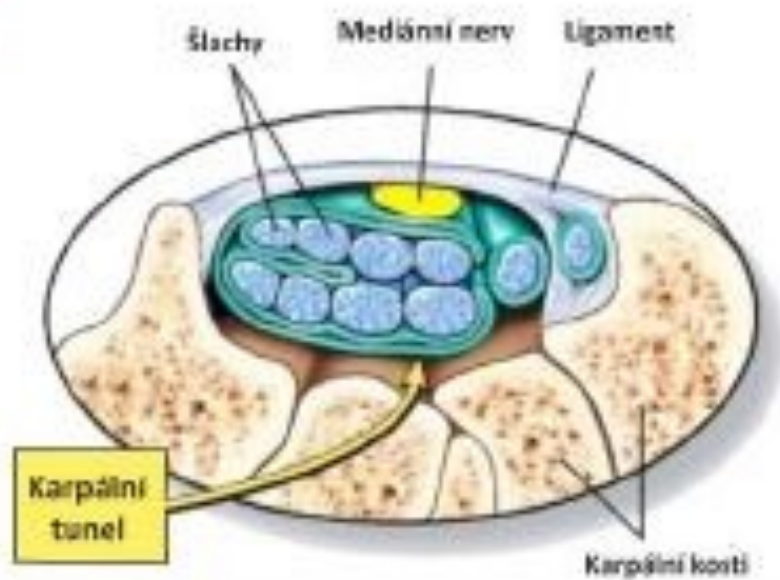
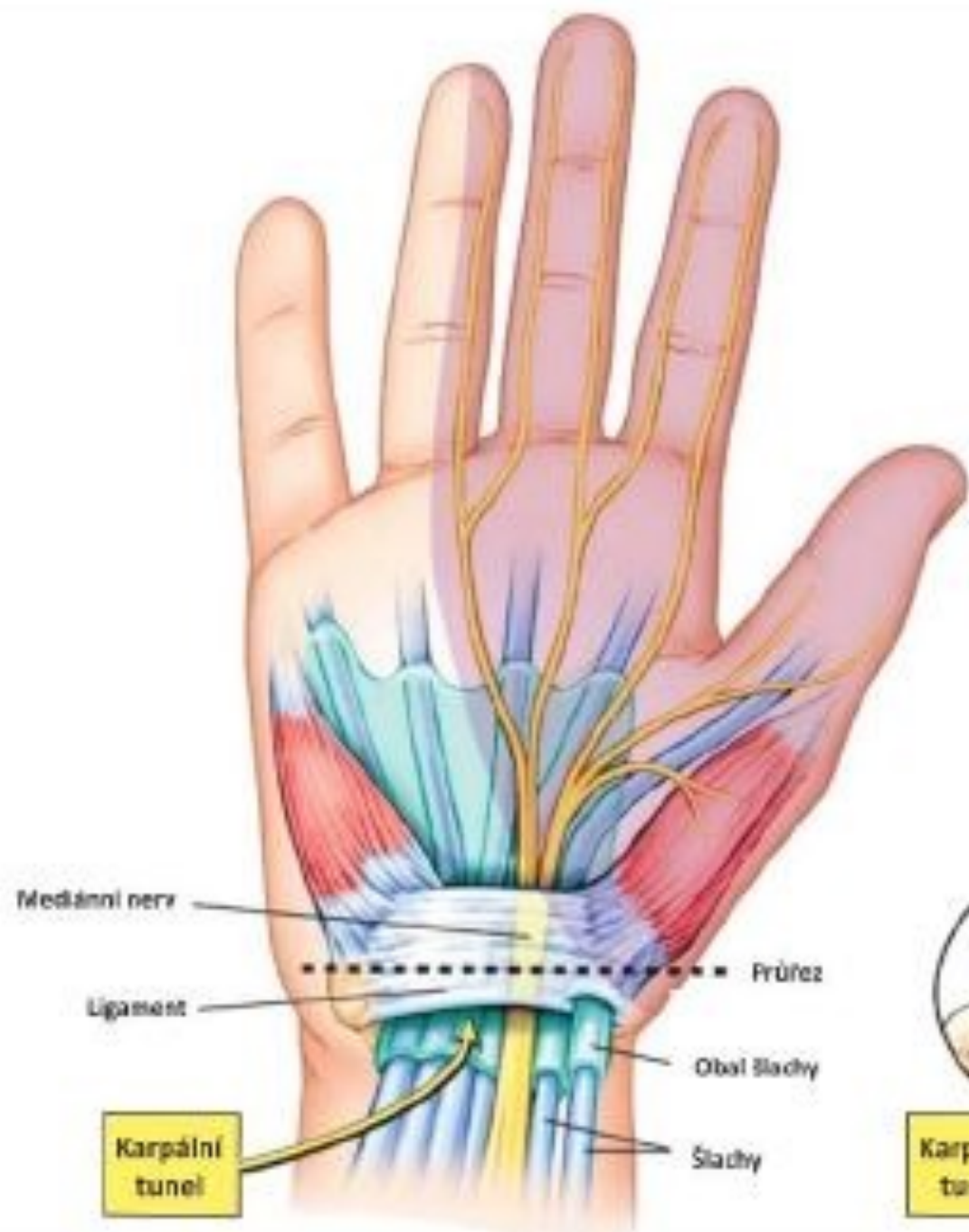


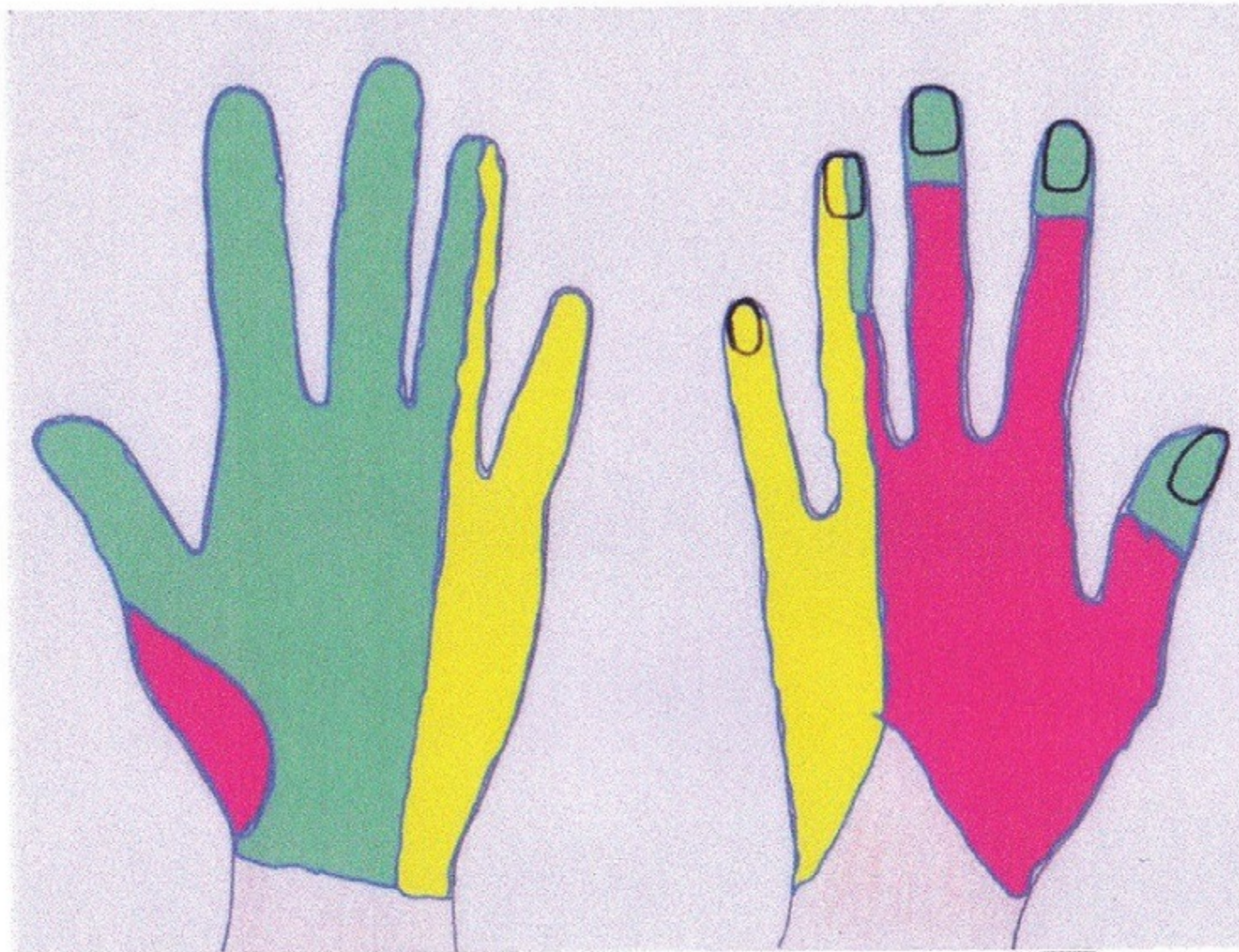
Revmatoidní artritída

Syndrom karpálního tunelu

- kompresní neuropatie v oblasti zápěstí
- Častější u žen v poměru 4:1
- rizikové faktory: dlouhodobé, nadměrné a jednostranné přetěžování ruky a zápěstí, vibrace s přenosem na ruce, systémové onemocnění, hormonální změny v těhotenství
- [parestézie](#) a [dysestézie](#) 1. až 4. prstu nejčastěji vnoci, nebo ráno
- mezi objektivní patří atrofie vnější porce thenaru







Dlaň levé ruky

Hřbet levé ruky

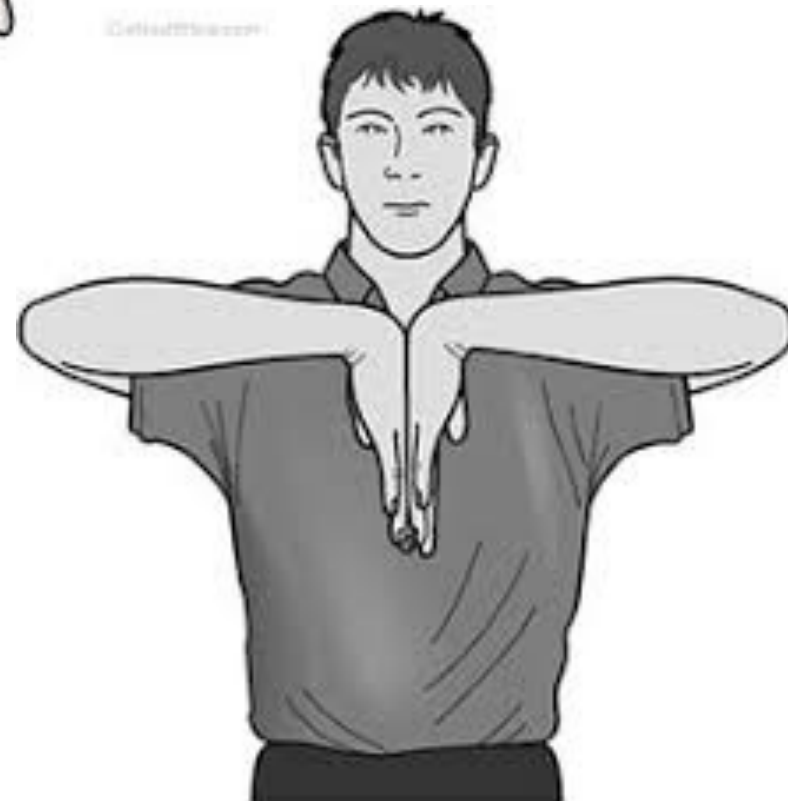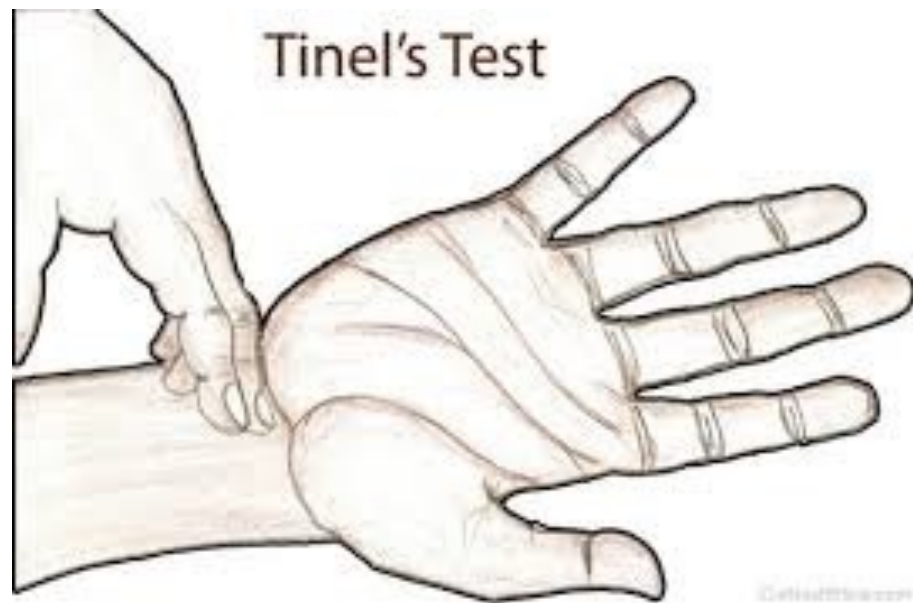
n. radialis

n. ulnaris

n. medianus

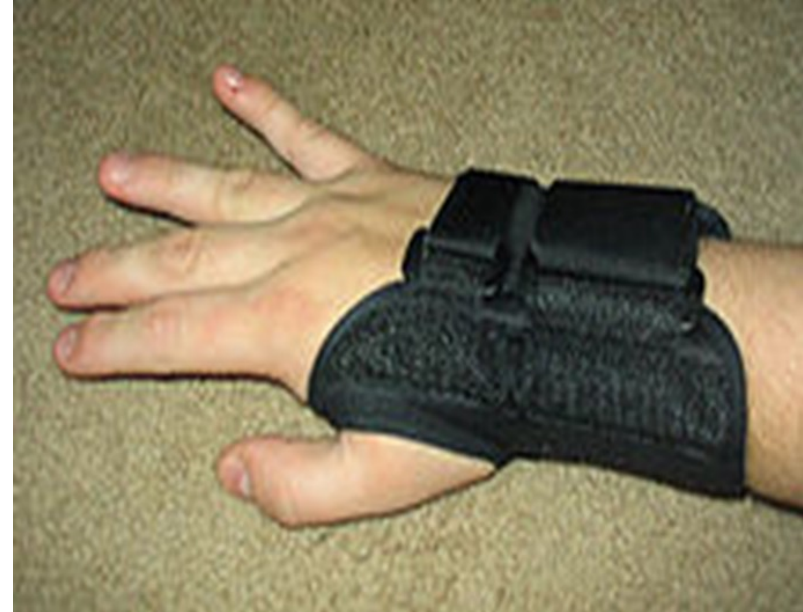Specifické testy

- Tinelův test
- Phalenův příznak



Terapie

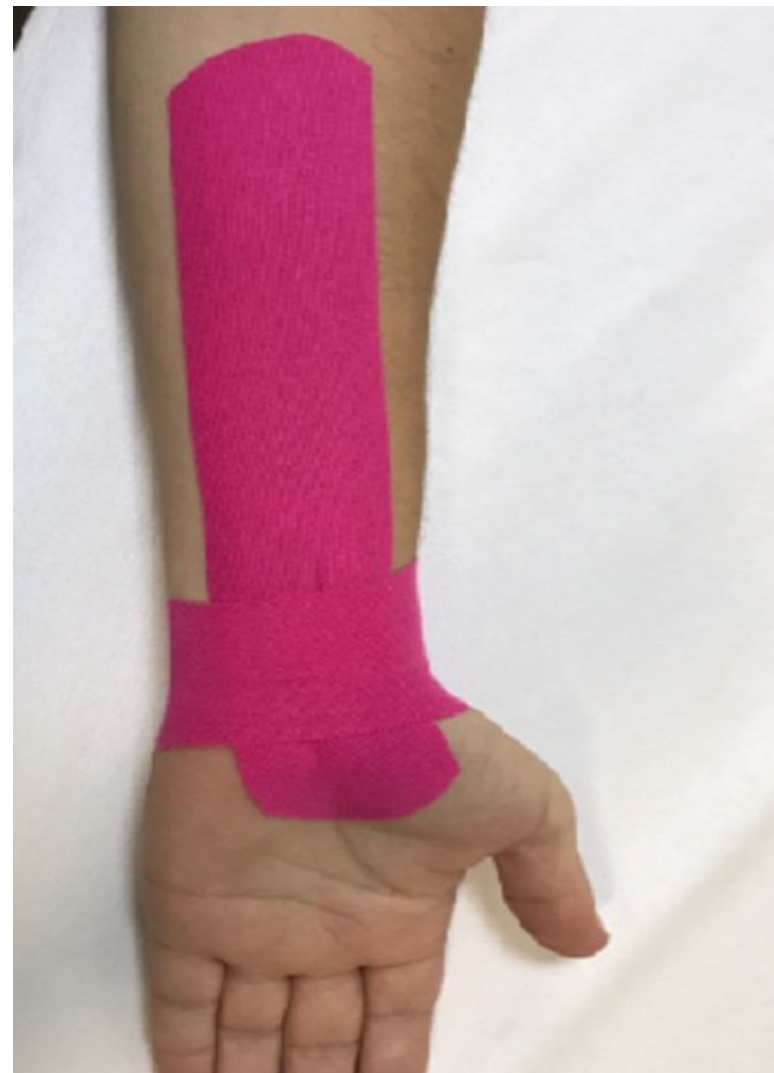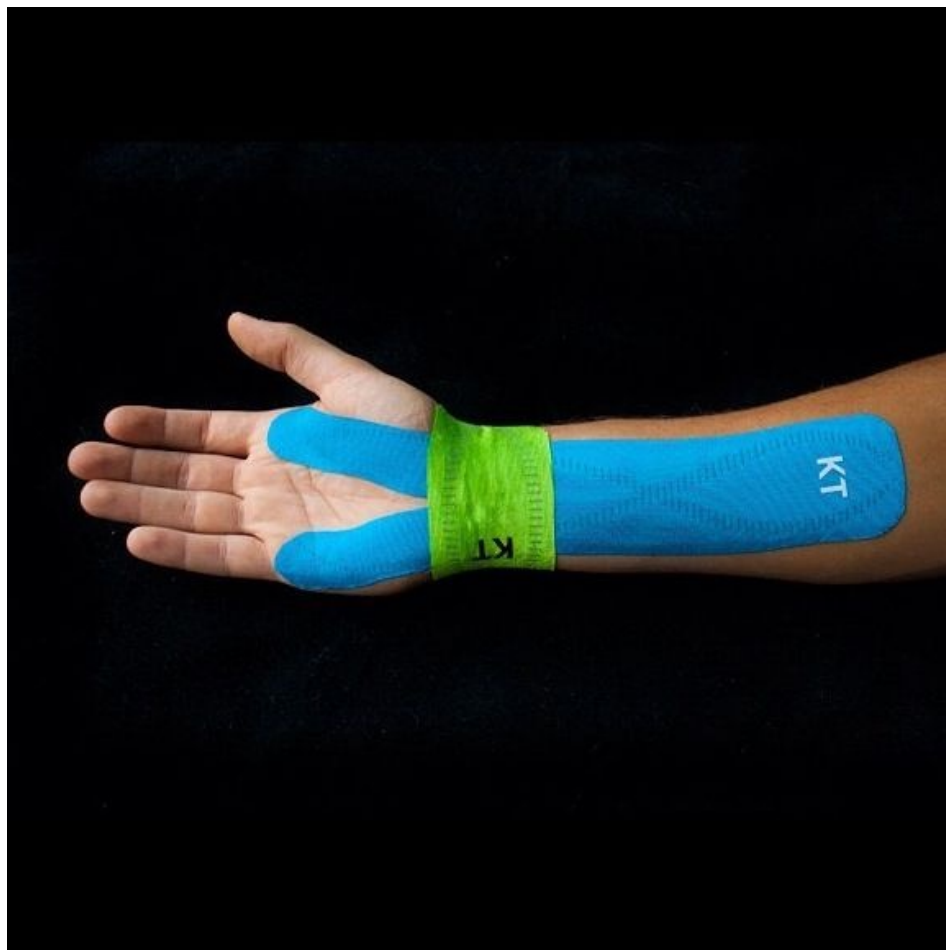- **Konzerativní terapie**
- kauzální léčba základního onemocnění
- snížení zátěže horní končetiny
- střední postavení ruky, omezení flexe a extenze zápěstí (v noci měkká ortéza či obvaz na zápěstí k udržení středního postavení)
- fyzioterapie — ultrazvuk, laser, magnetoterapie, mobilizace zápěstních kostí atp.
- [nesteroidní antiflogistika](#) celkově v kombinaci s lokální terapií;
- vitaminy skupiny B.



Terapie

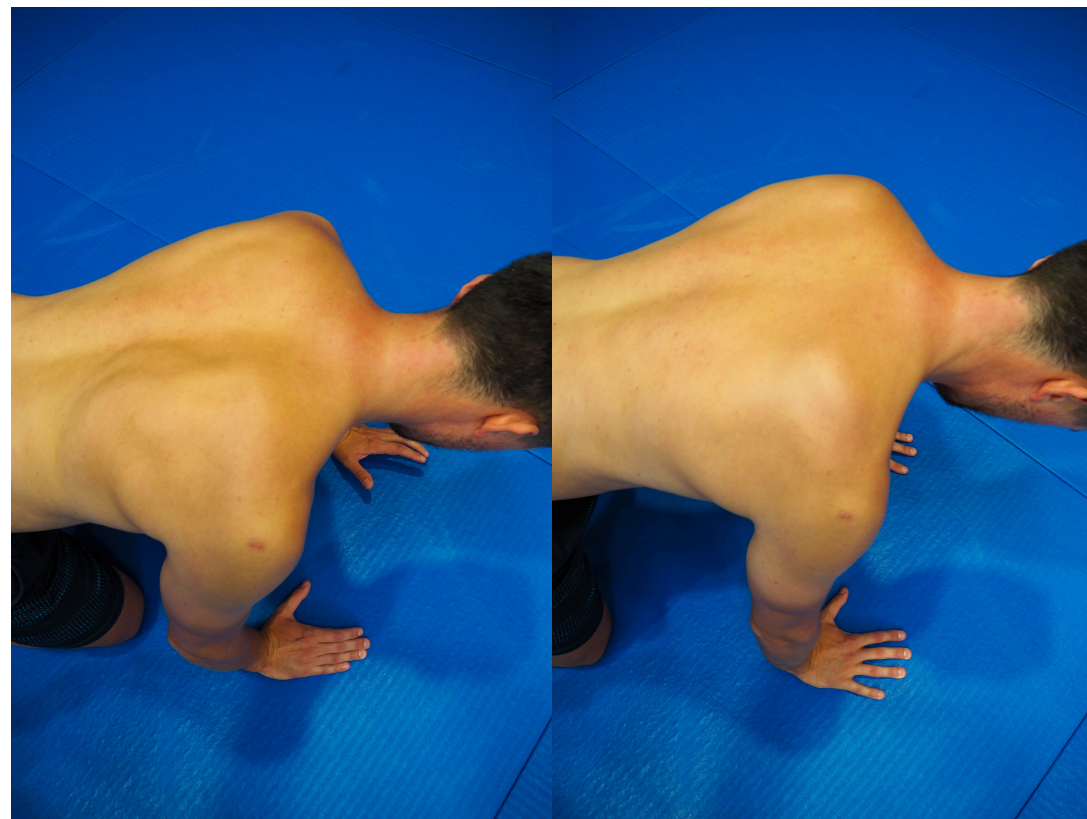
- **Chirurgická terapie**
- indikováno je středně těžké až těžké postižení dle klinického a EMG nálezu
- dekomprese nervu pomocí discize ligamentum carpi transversum;
- klasický otevřený přístup (zlatý standard) či endoskopie
- v lokální anestéze se tento zákrok provádí ambulantně
- vyskytuje se docela dost komplikací – nedostatečné protěťí ligamenta (nedostatečný řez, použití tzv. retinakulomu naslepo...)

kinesiotaping



Centrace opory, zatížení zápěstí

- Využití globálních vzorů – opora
- Centrace opory – osy hk
- Respektování klenby ruky
- Práce v odlehčení
- Postupná adaptace na zátěž



Děkuji za pozornost