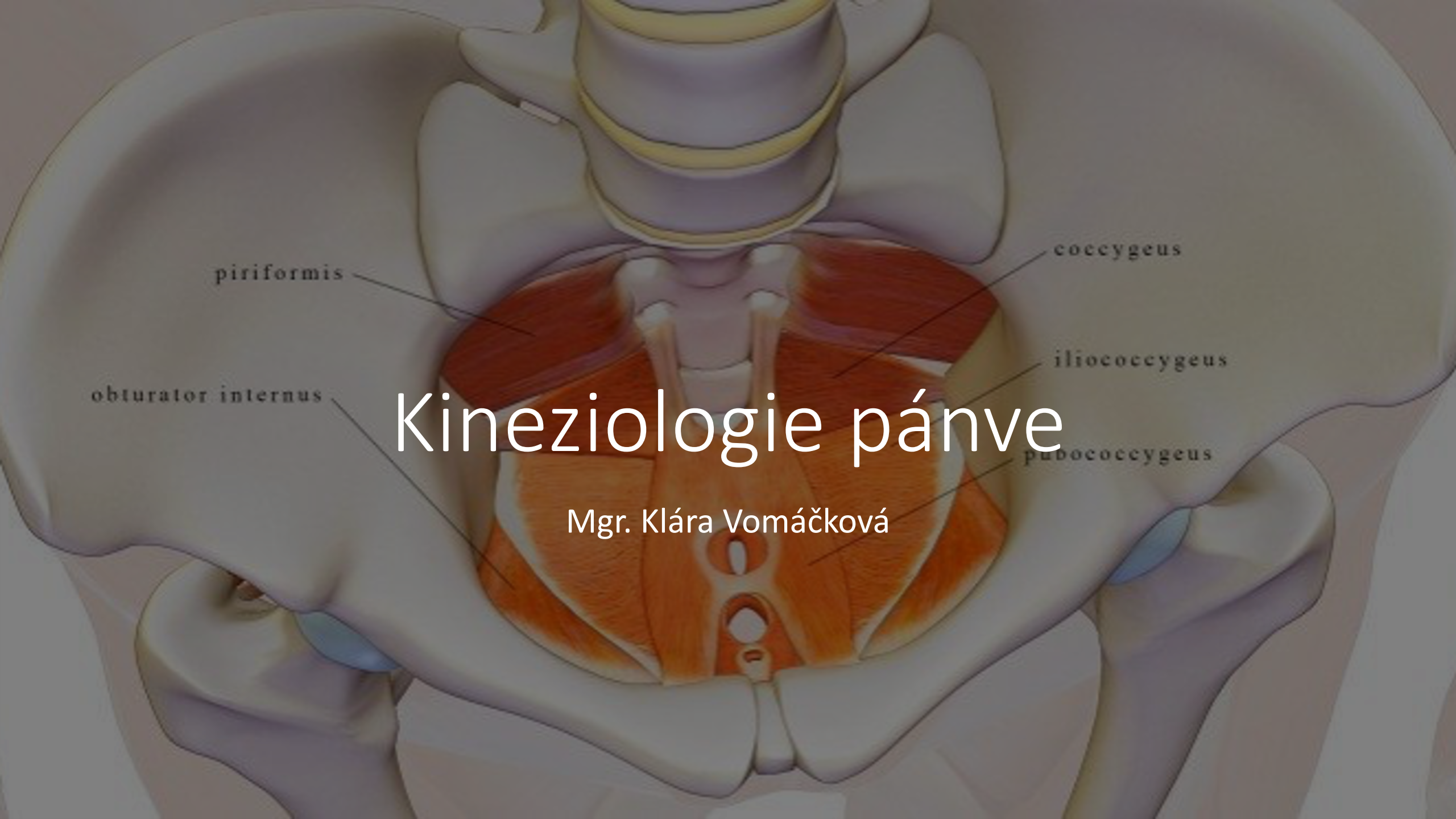



piriformis

obturator internus

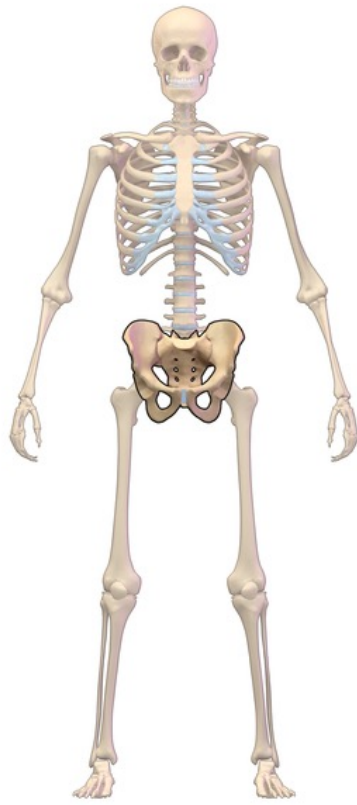
coecygeus

iliocecygeus

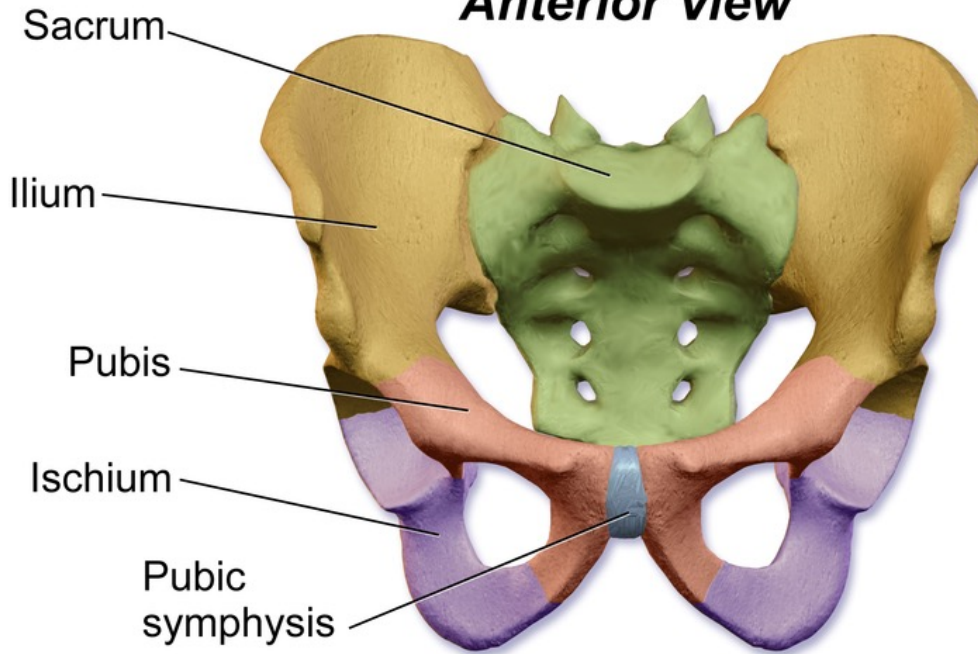
pubocecygeus

# Kineziologie pánve

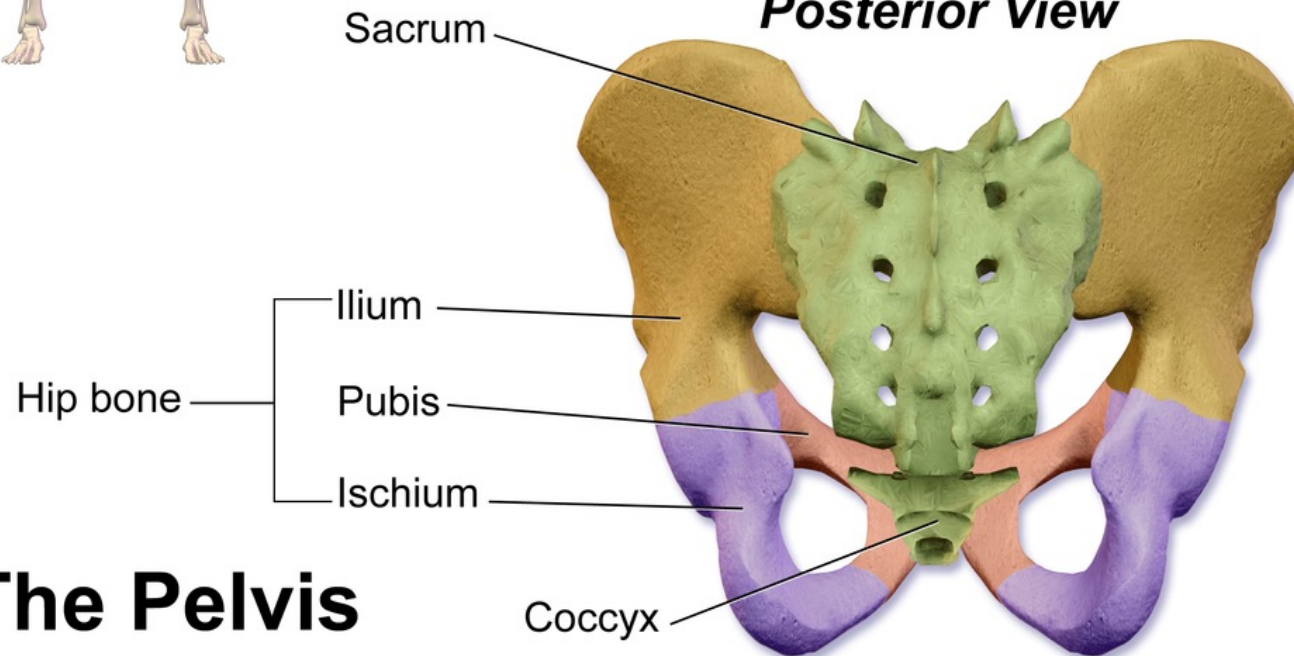
Mgr. Klára Vomáčková



### ***Anterior View***



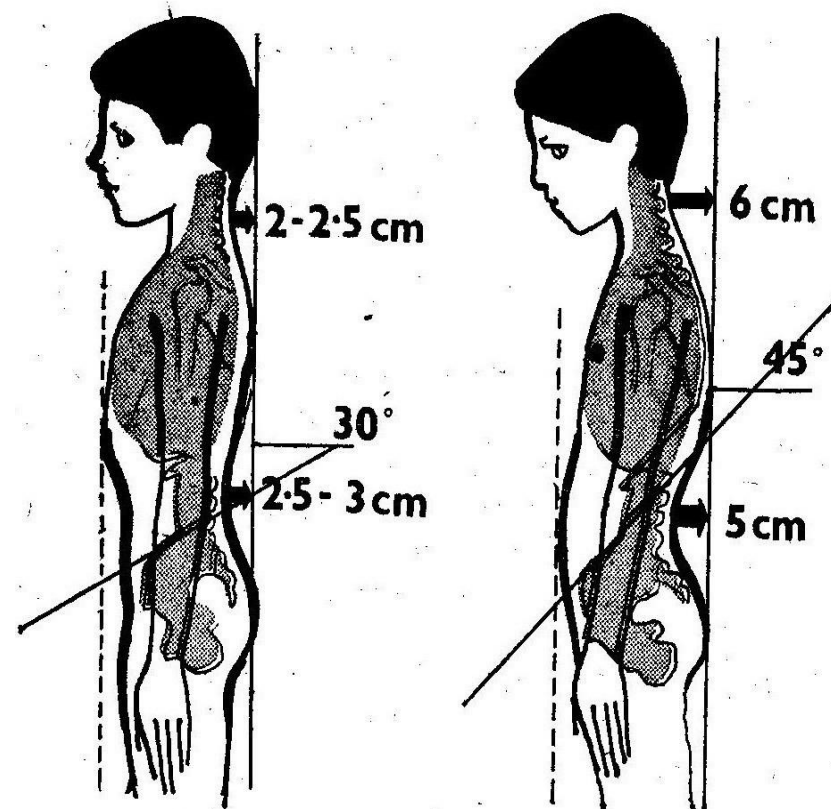
### ***Posterior View***

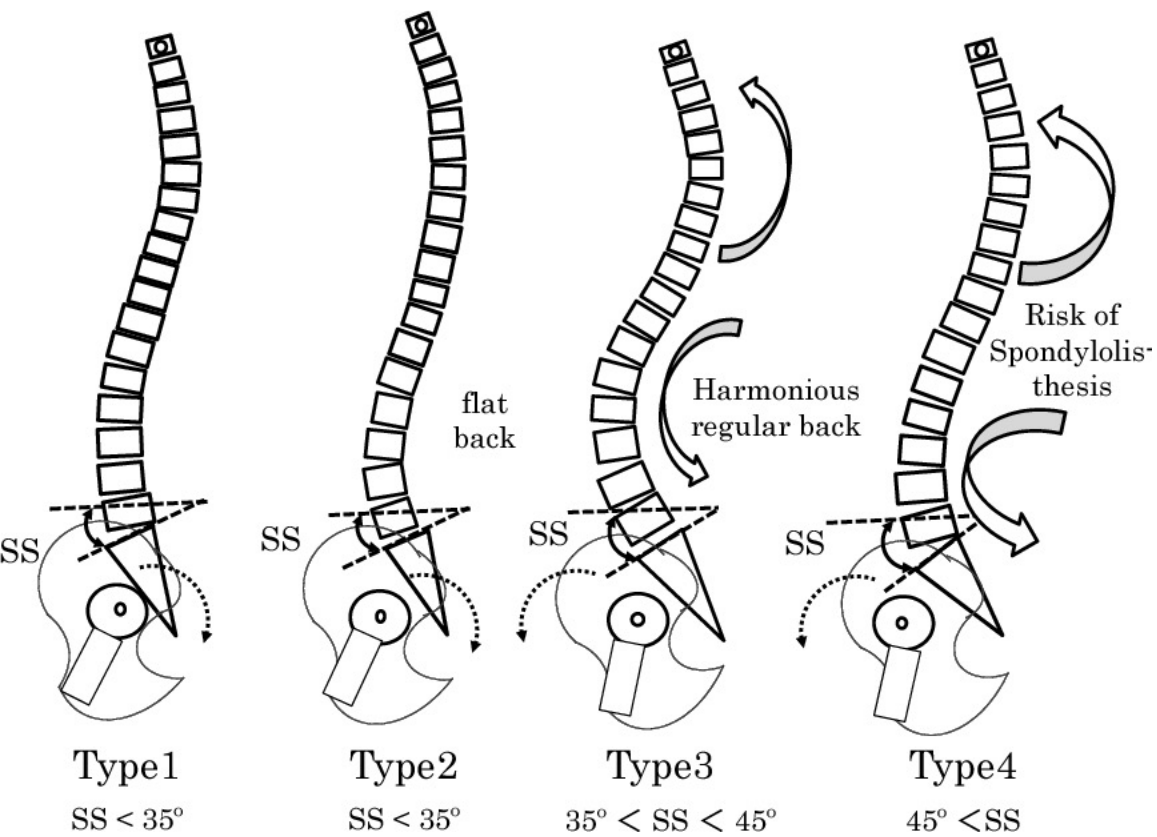


# **The Pelvis**

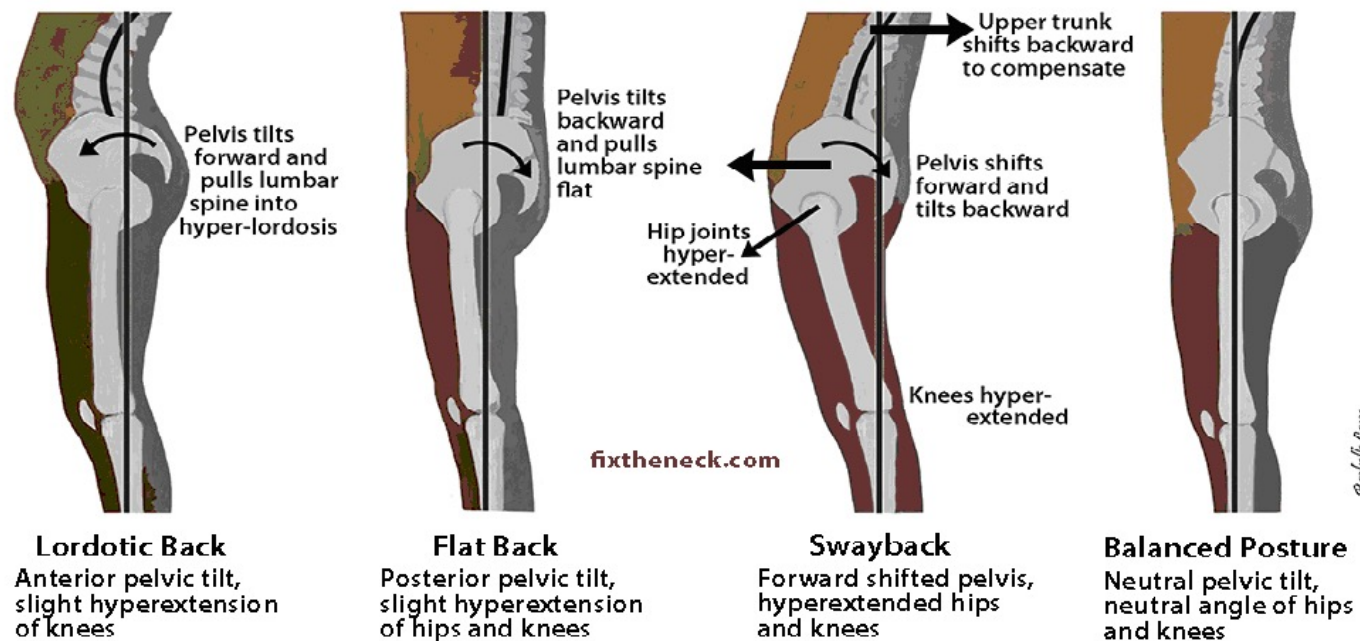
# Pánevní sklon má vliv...

- na zakřivení celé páteře včetně
- držení hlavy
- ovlivní postavení kloubů dolních končetin
- činnost bránice
- činnost vnitřního prostředí
- Stav pánevního dna



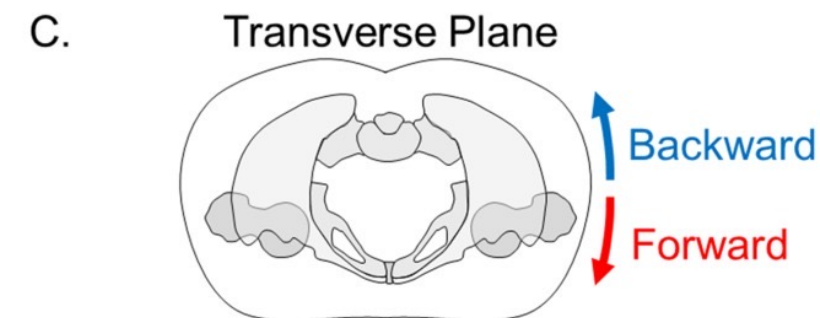
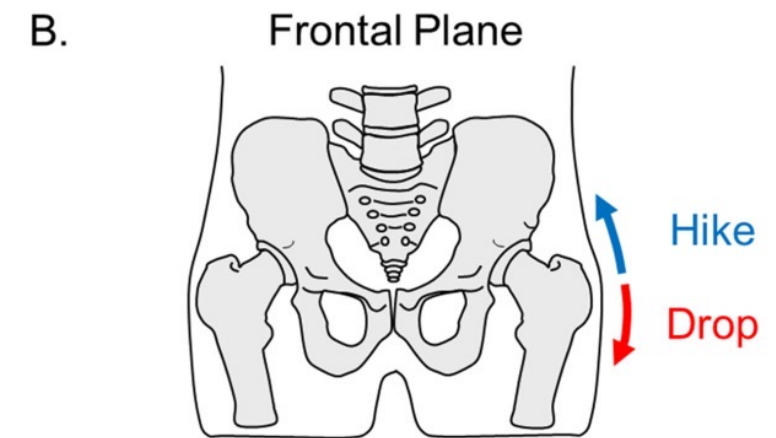
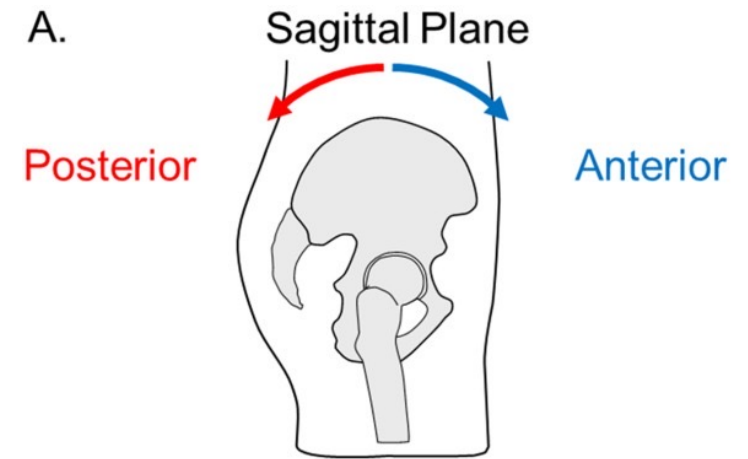


### Effect of Pelvic Tilt and Hip/Knee Angle on Lower Body Posture



# Pohyby pánve

- Anteverze + retroverze
- Rotace
- Torze
- Sešikmení
- Pohyby v SI skloubení: Nutace + kontranutace
- <https://www.serola.net/research-entry/reciprocating-unilateral-motion/>
- [https://www.youtube.com/watch?v=STegkgO-oMk&ab\\_channel=3DAnatomyLyon](https://www.youtube.com/watch?v=STegkgO-oMk&ab_channel=3DAnatomyLyon)
- [https://www.youtube.com/watch?v=nxvtQt5PL2E&ab\\_channel=CatalystUniversity](https://www.youtube.com/watch?v=nxvtQt5PL2E&ab_channel=CatalystUniversity)



# Nutace

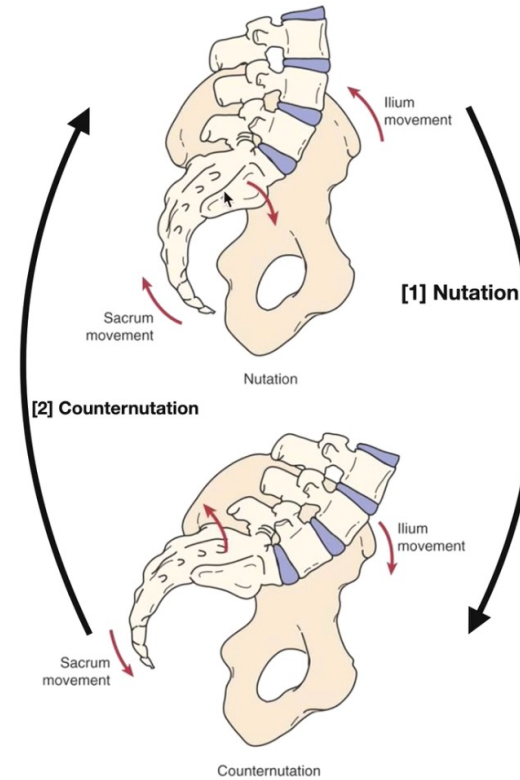
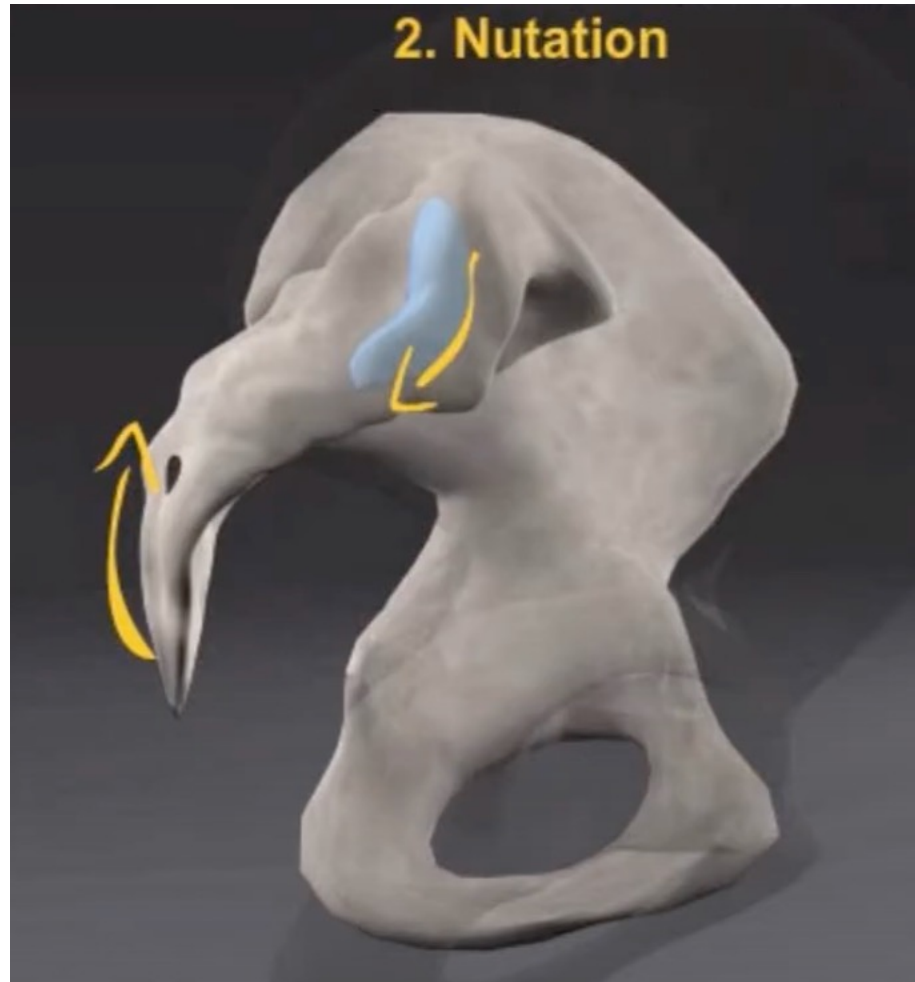
- Promontorium ventrálně a distálně
- Kostrč dorzálně
- Excentrická kontrakce levatori ani
- SIAS kraniálně a dorzálně
- Koncentrická aktivita rectus abdominis
- Spojena s flexí kyčle, flexí trupu
- Přenos gravitace

# Kontranutace

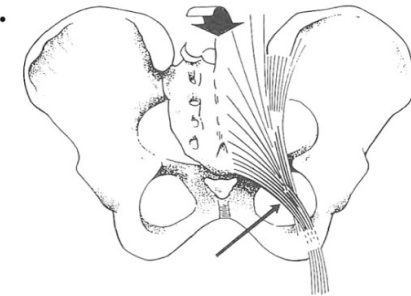
- Promontorium dorzálně a proximálně
- Kostrč ventrálně
- Koncentrická kontrakce levator ani
- SIAS kaudálně a ventrálně
- Excentrická kontrakce rectus abdominis
- Spojena s extenzí kyčle, extenzí trupu
- Bez přenosu gravitačního zatížení
- Rotace sakra na stranu kontranutace

# Nutace

- Pohyb

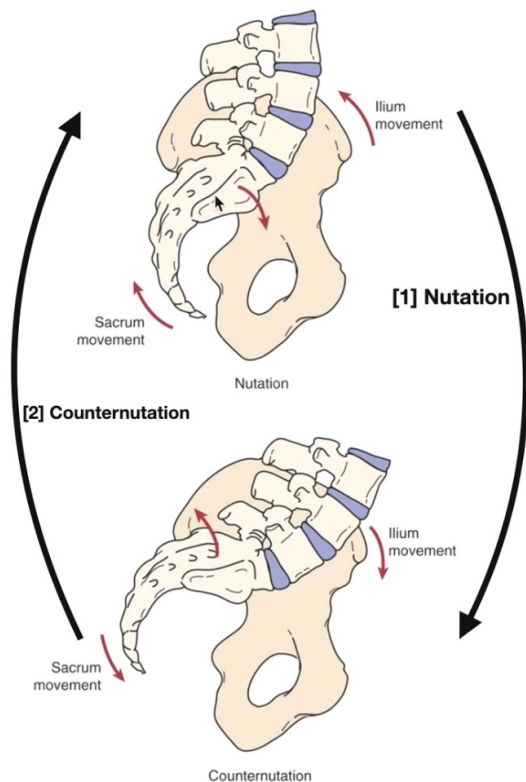


- [1] **Sacral Nutation** | anterior tilt of the *superior* sacrum
  - Coccyx rotates posteriorly.
  - Nutation of the sacrum (anterior motion relative to the iliac) is restrained primarily by the sacrotuberous ligament.
  - Further restriction of nutation ROM is achieved by the attachment of the biceps femoris to the ischial tuberosity.
- *Load transfer* through the pelvic girdle is *more effective* when the sacrum is nutated or tilted forward at its superior aspect.
- Amplitude of sacral nutation is controlled by co-activation of pelvic floor muscles and sacral multifidus.



# Kontranutace

- Pohyb

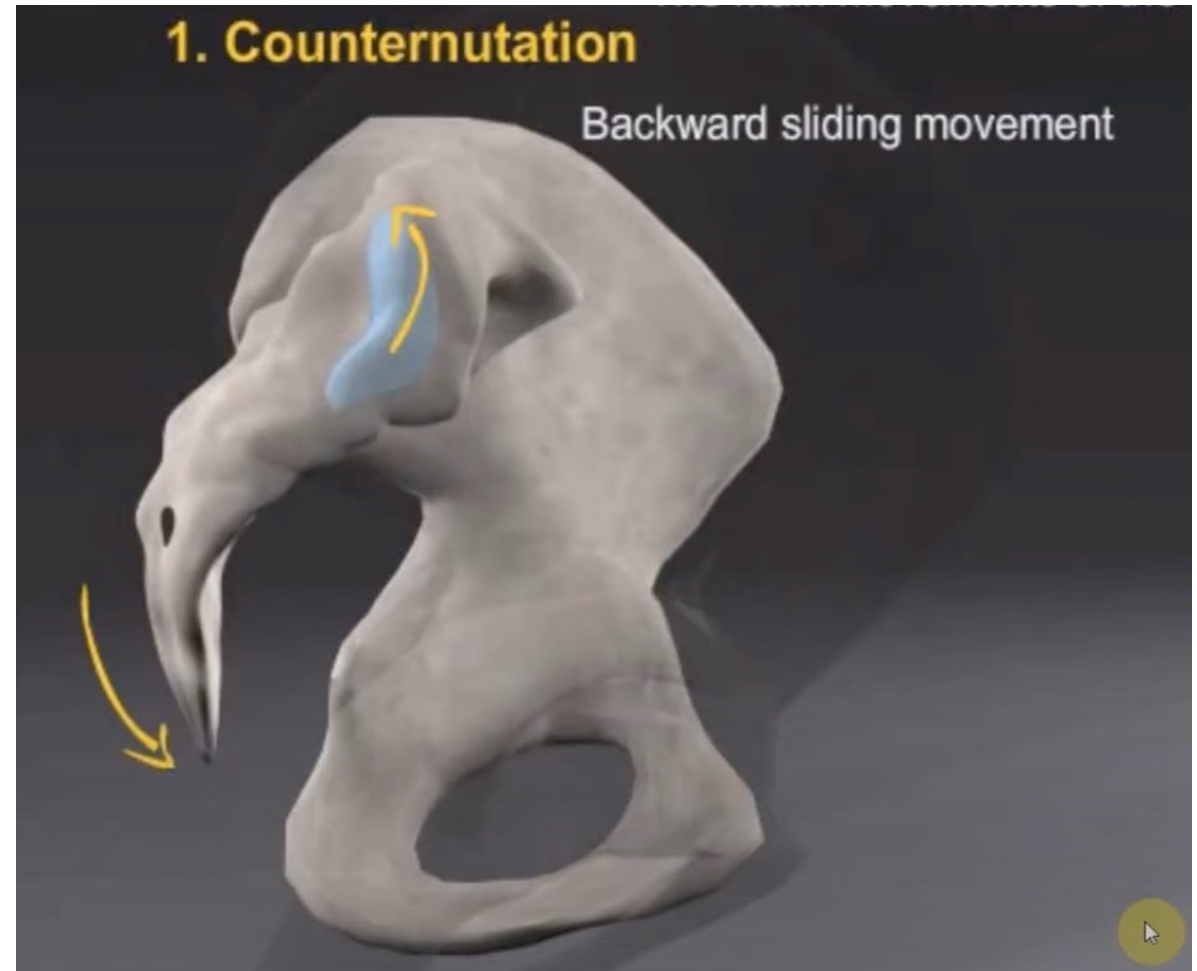
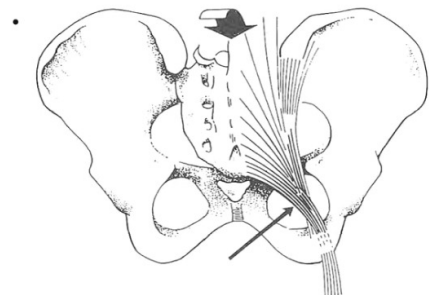


- [1] **Sacral Nutation** | anterior tilt of the *superior* sacrum

- Coccyx rotates posteriorly.
- Nutation of the sacrum (anterior motion relative to the iliac) is restrained primarily by the sacrotuberous ligament.
- Further restriction of nutation ROM is achieved by the attachment of the biceps femoris to the ischial tuberosity.

- *Load transfer* through the pelvic girdle is *more effective* when the sacrum is nutated or tilted forward at its superior aspect.

- Amplitude of sacral nutation is controlled by co-activation of pelvic floor muscles and sacral multifidus.





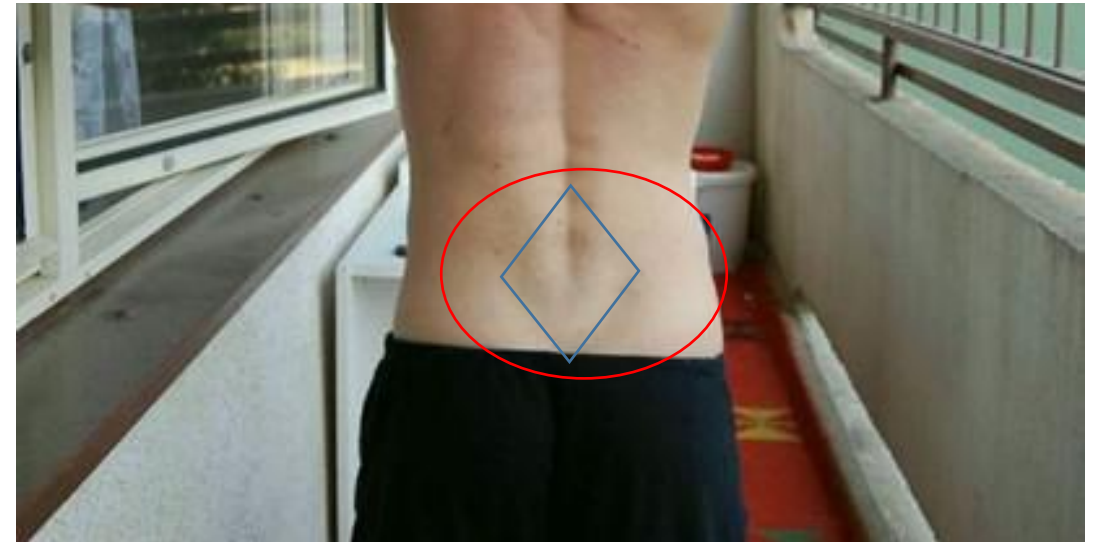# Kineziologický rozbor

- **Aspekce pánve:**

- aspekci zezadu - Michaelisova routa, sešikmení pánve, anteverze, laterální posun pánve, torze
- aspekce z boku – anteverze/retroverze pánve
- aspekce zepředu

# Michaelisova routa

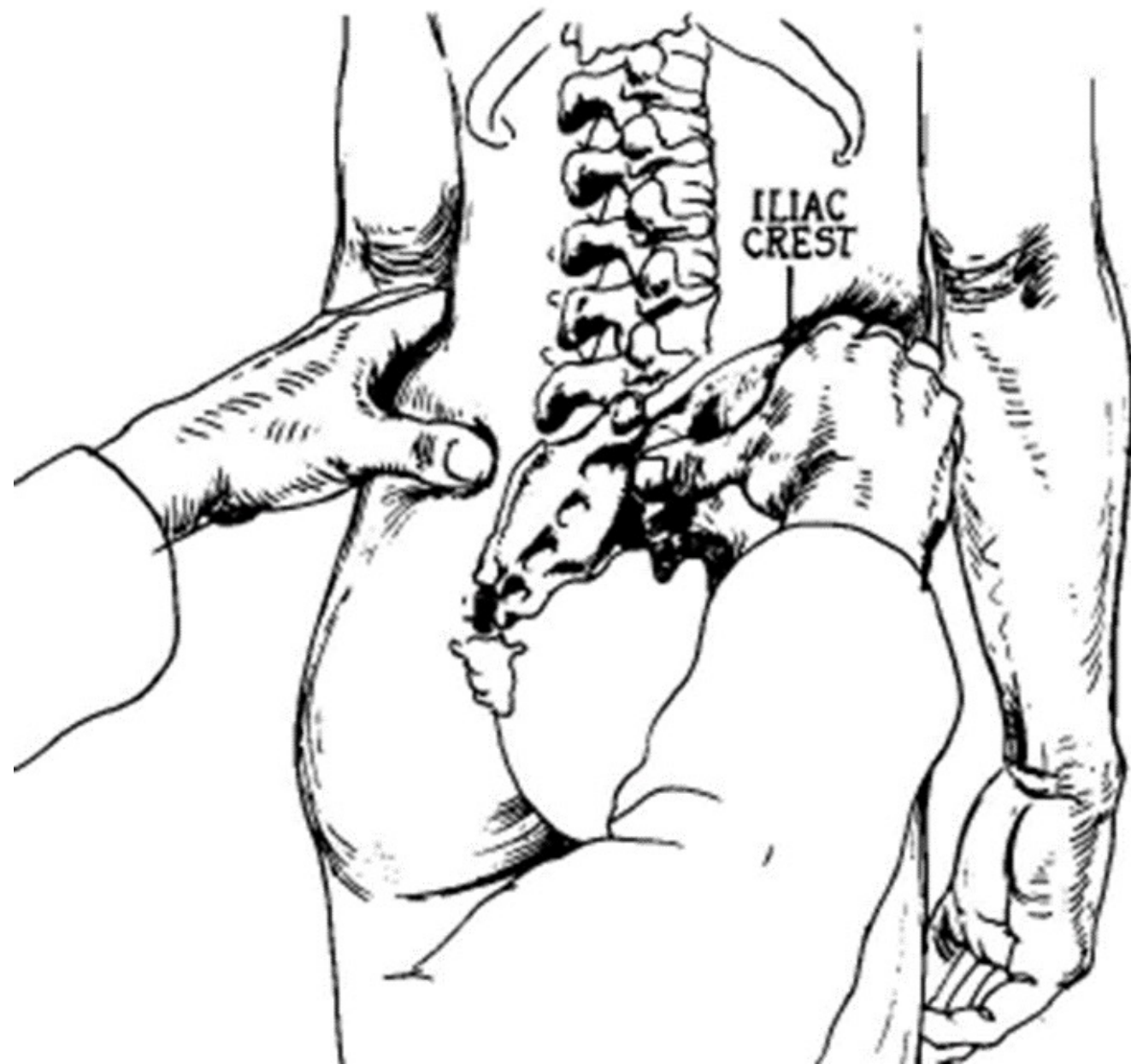
- Posouzení symetrie pánve
- Kosodélník v lumbální krajině
- Spojnice vrcholů processus spinosus L5 – SIPS – sakrococcygeální spojení

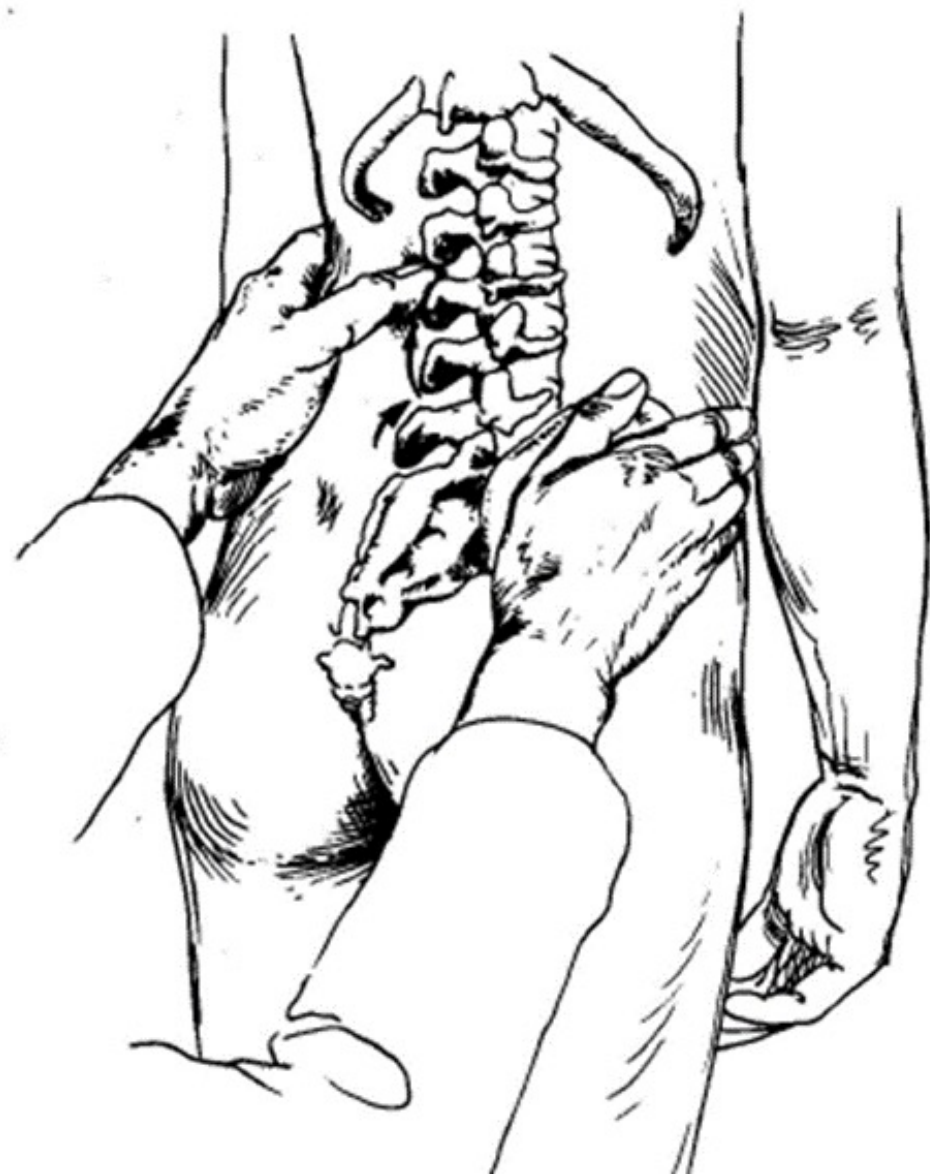
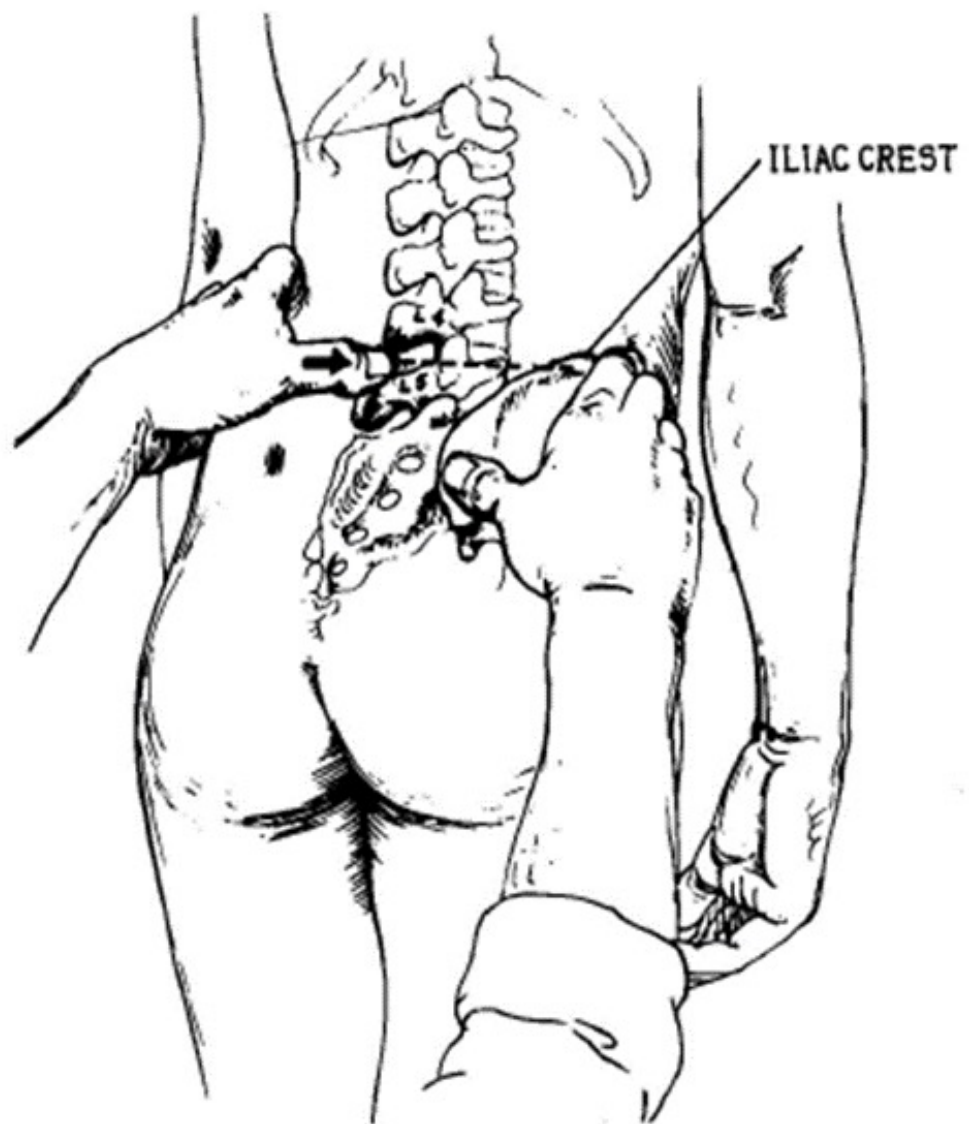


- **Palpace pánve:**

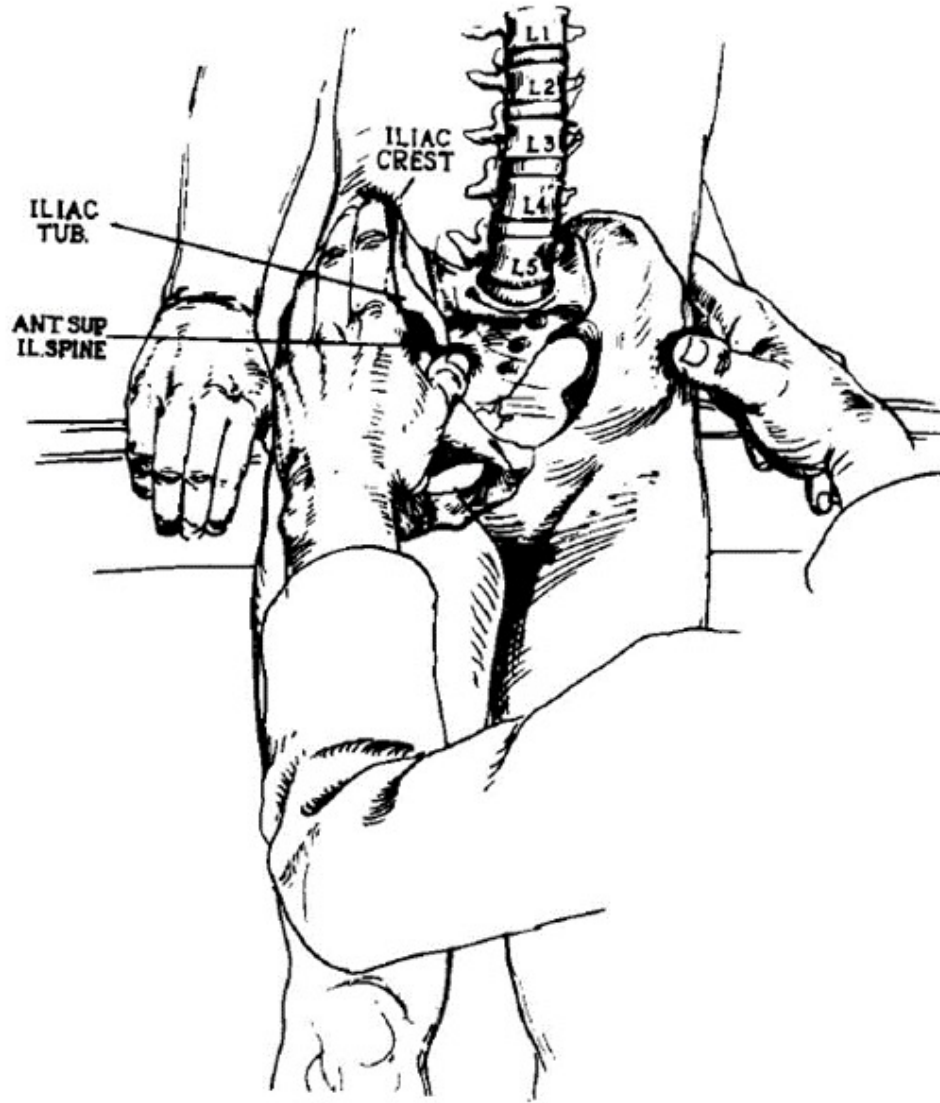
- Hřebeny kosti kyčelní palpujeme radiální hranou ukazováku shora mediokaudálním směrem. Přední a zadní trny kyčelních kostí palpujeme bříšky palců zdola kraniálně, při vyšetření předních trnů stojí pacient čelem k vyšetřujícímu.
- Palpačním vyšetřením zhodnotíme výšku hřebenů pánve, předních a zadních trnů pánevních kostí a celkové postavení pánve.

SIPS



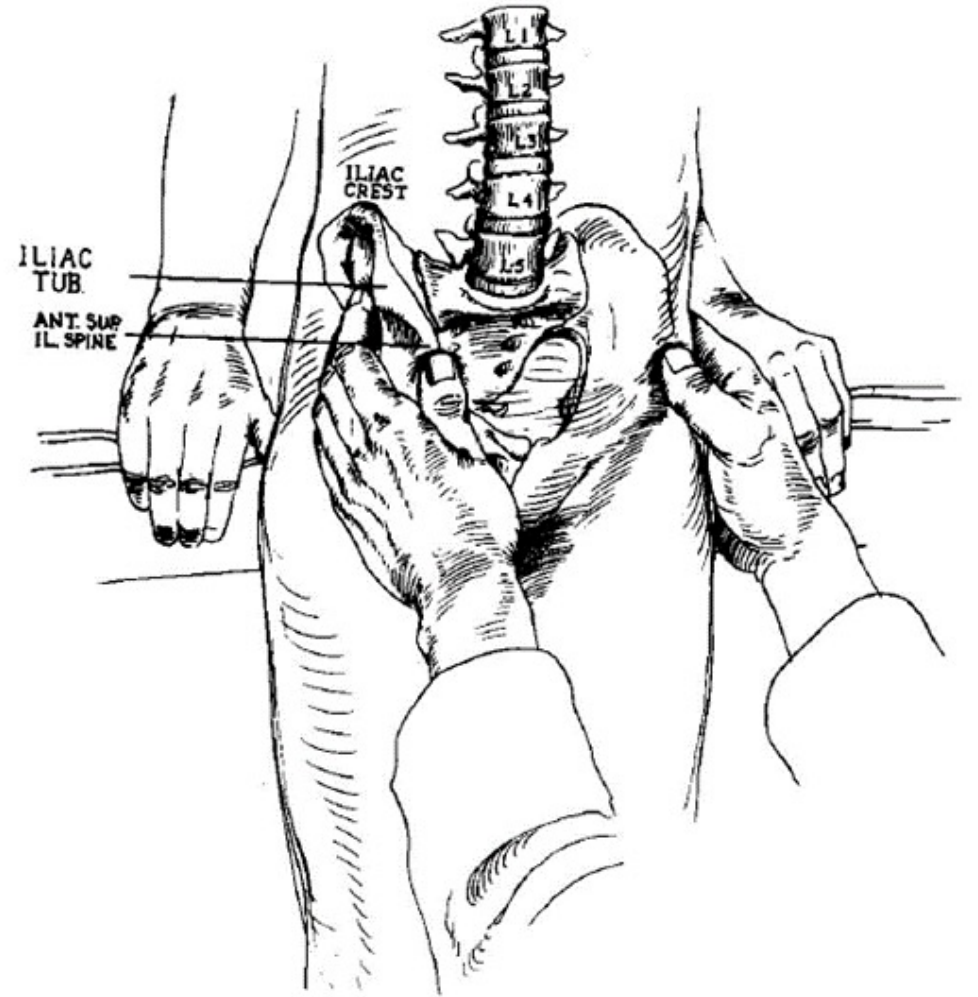


# SIAS



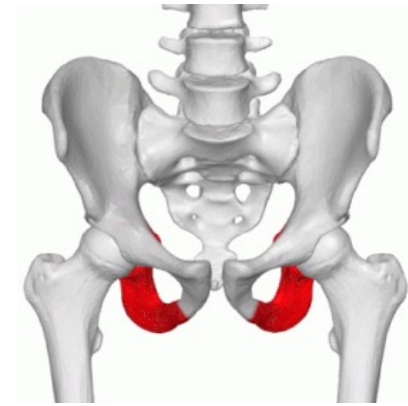
**Fig. 1.** Hand positions for palpation of the iliac crest.

trochanters.

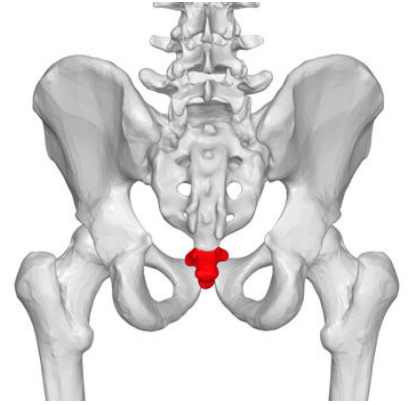


**Fig. 2.** The iliac tubercle is the widest point on the crest.

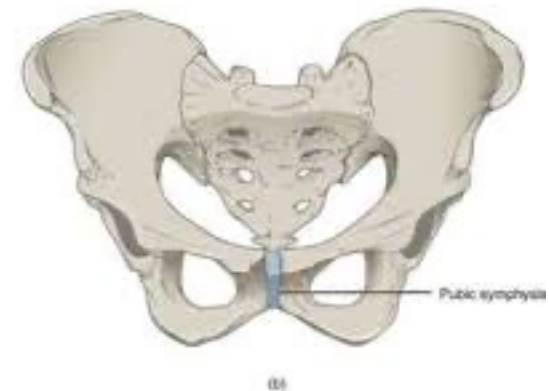
- Palpace sedacích hrbolů
  - v leže na břiše, najíždíme po stehně kраниálně až narazíme na sedací hrboly



- Palpace kostrče
  - přes spodní prádlo



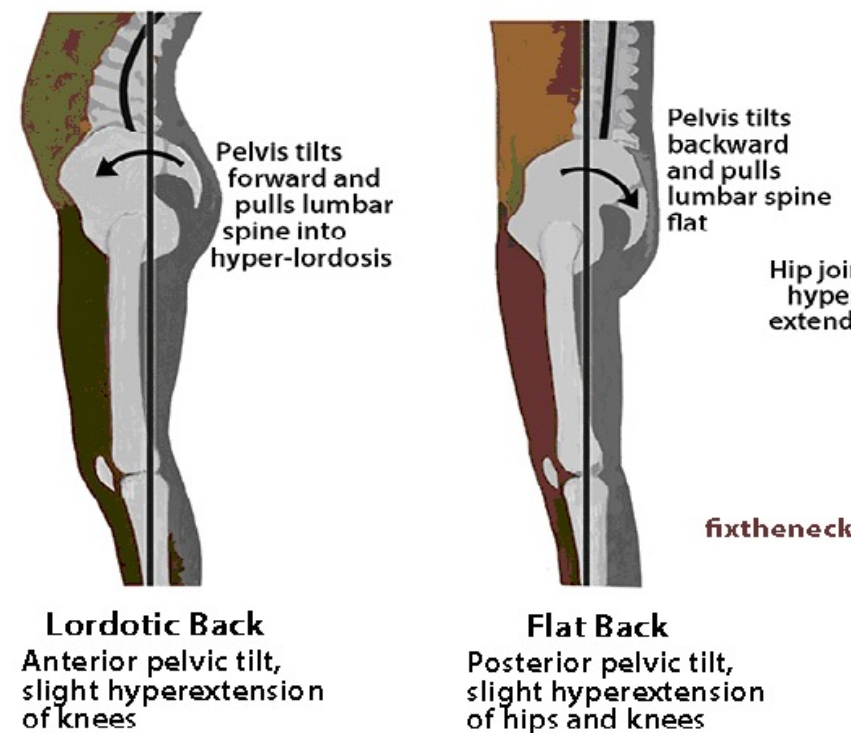
- Palpace symfýzy
  - V leže na zádech, ext/semifle kk
- Časté přetížení rectus abd. Na jedné straně co imituje vyšší postavění jedné strany symfýzy vůči druhé „schodek“



# Vyšetření pánve

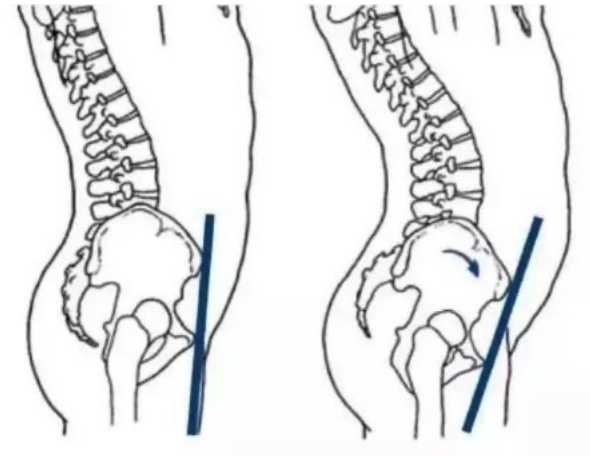
## ○ v rovině sagitální

- **Anteverze pánve (*forward tilt*)**- při tomto pohybu se pohybuje symphysis ossium pubis směrem dolů, zvyšuje se bederní lordóza
- **Retroverze pánve (*backward tilt*)**- při tomto pohybu se pohybuje symfýza směrem vzhůru a bederní lordóza se snižuje. Účast břišních svalů. Kloubní výběžky se naopak oddalují a páteř je snadno zranitelná torzním i flekčním mechanismem – vyšší riziko herniace disku





- Anteverze pánve je často spojena s hyperlordózou bederní páteře:
- **1. primární hyperlordóza bederní páteře** – je ostře zalomená s dobře lokalizovaným vrcholem do jednoho segmentu bederní páteře
- **2. sekundární hyperlordóza** je táhlá, zasahuje až do THL, nelze s určitostí říci kde je místo s jejím vrcholem
- *Často nejdřív anteverze pánve s následnou hyperlordózou LP*



# Co dělat s hyperlordózou/hyperkyfózou LP?



- Podsazovat pánev?
- Aktivace hss?
- Práce s ploskou nohy?
- Neutrální pozice pánve?
- Ovlivnit rozsah kyčle?
- Ovlivnění svalové dysbalance?



# Vyšetření pánve

## ○ v rovině frontální

### • Sešikmení pánve (*lateral tilt*)

– SIAS + SIPS + Crista iliaca níž na jedné straně (př. Všechny struktury na levé straně níž = sešikmení doleva)

• **Funkční příčiny sešikmení pánve** (add kyčelního kloubu, m. quadratus lumb., m. iliopsoas, m. piriformis)

• **Strukturální příčiny sešikmení pánve** (hemihypogeneze, poúrazové stavy, strukt. změna v obl. pánve, zkrat stehenní kosti, strukturální změna nohy...)

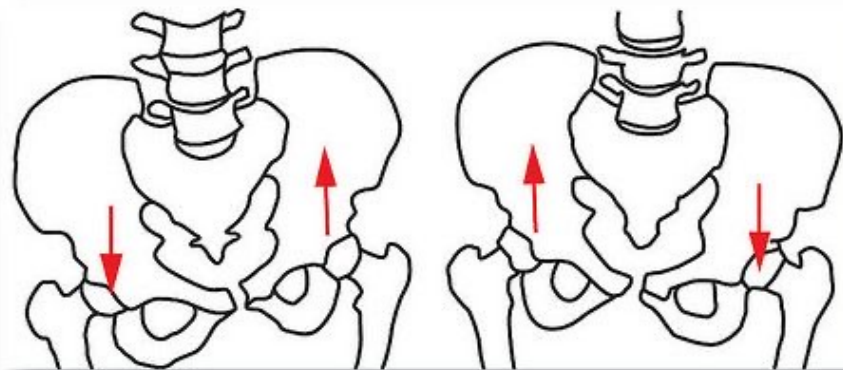


Figure 7a: Lateral pelvic tilt

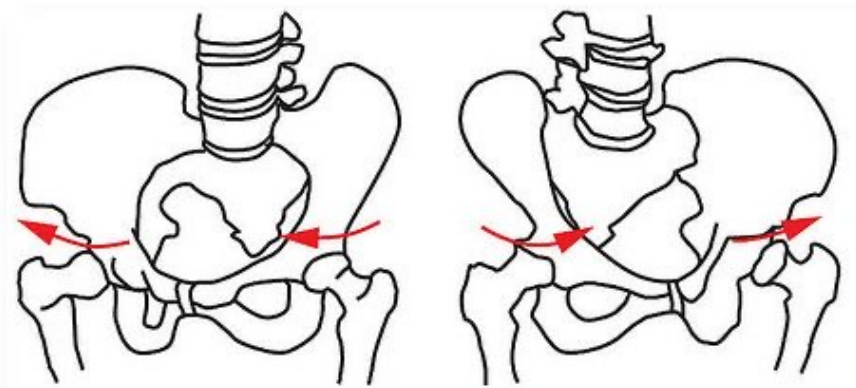
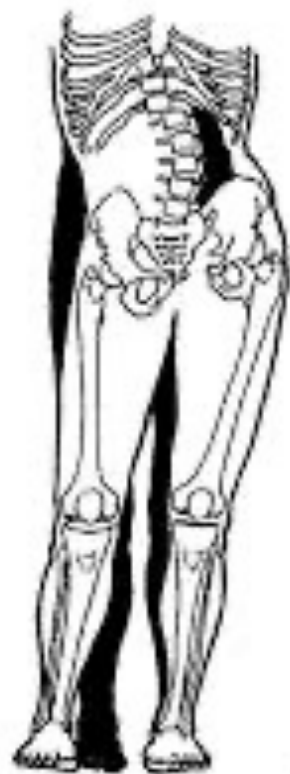
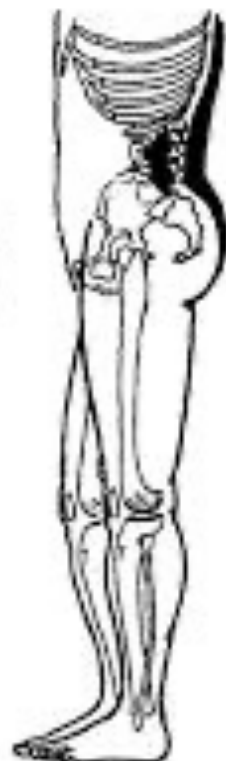
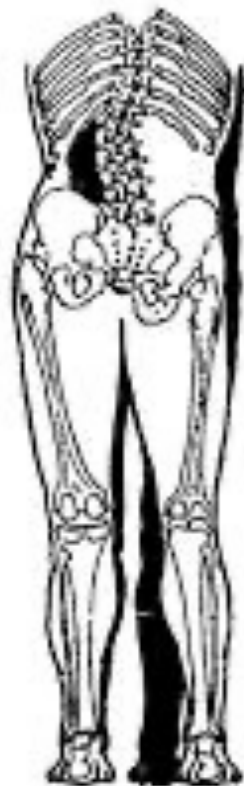Figure 7b: rotational movement (torsional)



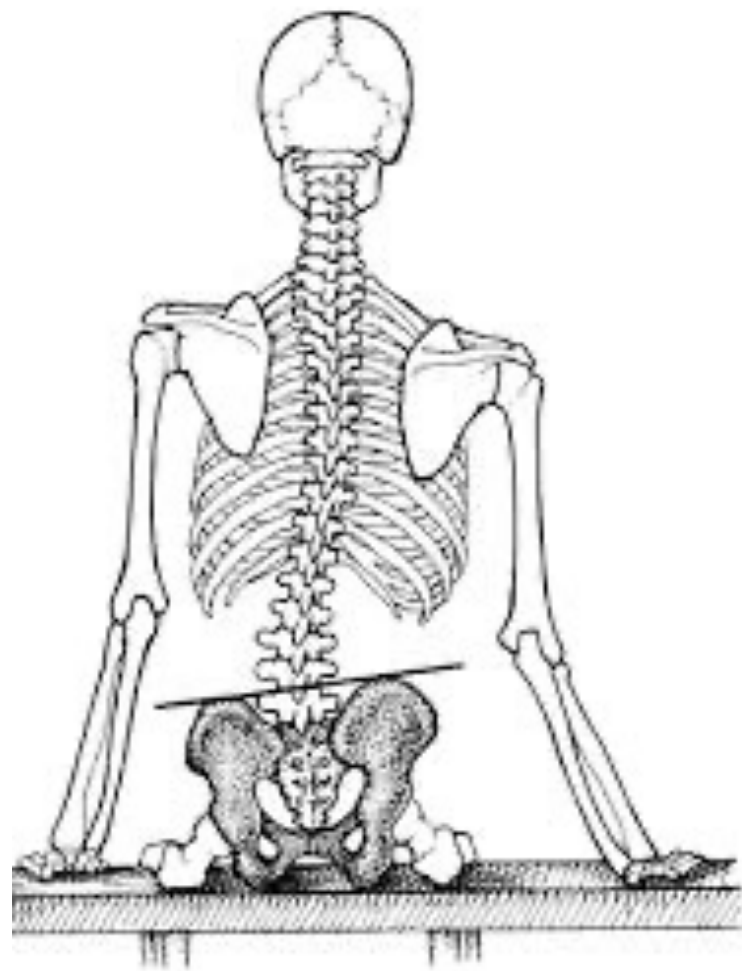A



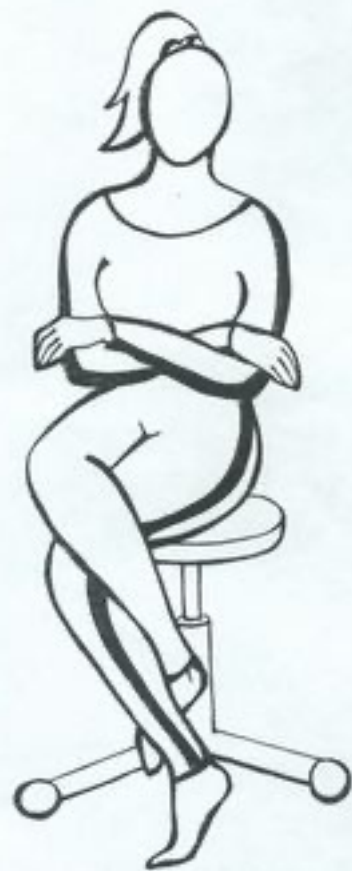B



C



Obr. 2 Chybný sed



# Měření délky dolních končetin

- **Anatomická délka DK** – absolutní délka, měří se od trochanter major po malleolus lateralis
- **Funkční délka DK** – relativní délka, měří se od přední horní spiny (spina iliaca anterior superior – SIAS) po malleolus medialis
- **Umbilicomalleolární vzdálenost (funkční)** – tato distance se vyšetřuje především u šikmé a asymetrické pánve jako doplněk k ostatním vyšetřeným délkám, měří se od pupku (umbilicus) po malleolus medialis

# Orientační vyšetření funkčního vs. Strukturálního zkratu dkk

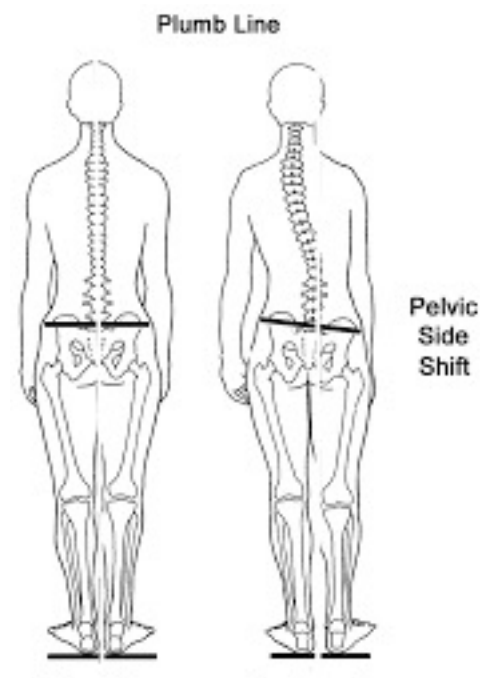
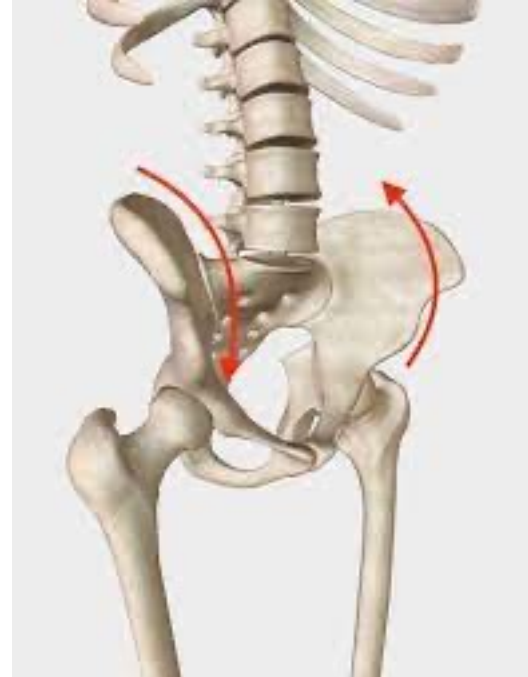- V lehu na zádech – pokrčit kolena, opřít plosky o podložku – výška kolem
- Ihned po palpačním vyšetření pánve s nálezem sešikmení, nechat pacienta posadit do korigovaného sedu, pokud se nález srovná, jedná se o funkční zkrat DK
- Ve stoji skusit opřít se o vnější hranu chodidla, pokud se srovná do symetrie, příčinou je napr. jednostranný pokles klenby na noze



# Vyšetření pánve

## ○ v rovině horizontální

- **Rotace pánve** kolem vertikální osy – vlevo nebo vpravo
- **Torze pánve** – vzniká tím, že obě pánevní kosti protisměrně rotují, takže spojnice zadních a předních spin nejsou rovnoběžné
- **Laterální posun pánve** → skoliotické držení těla, „reakce“ na sešikmení pánve, autoreparační mechanismus, který se vyrovnává s nestejnou délkou končetin, shift vždy na stranu vyšší spiny



- Příčiny poruchy postavení pánve v transverzální rovině

- strukturální – vývojové anomálie
- Funkční – hypertonus m. piriformis, m. iliopsoas, zevních rotátorů
- Hypotonus m. gluteus maximus

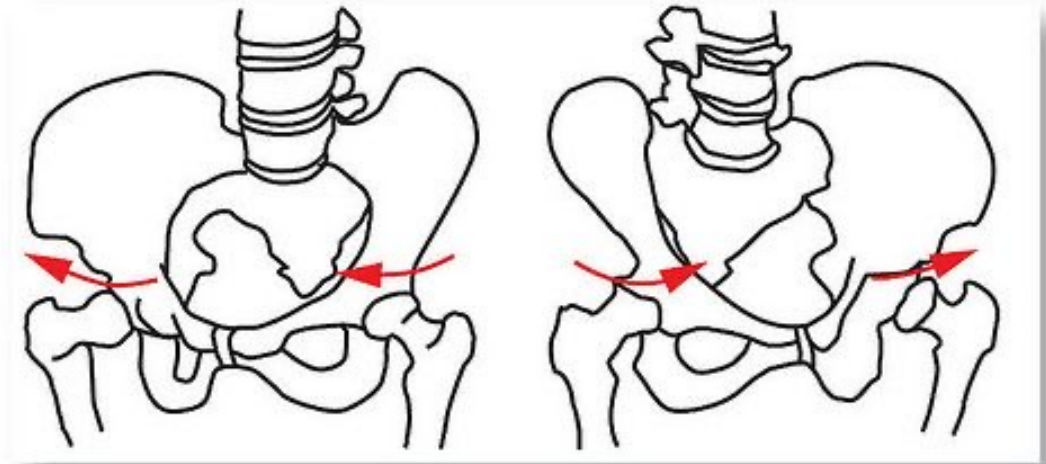
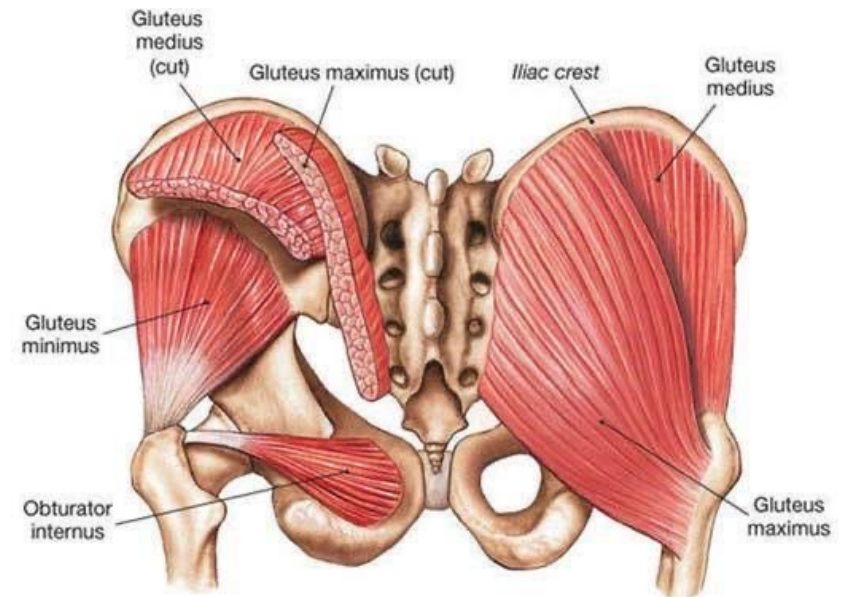


Figure 7b: rotational movement (torsional)

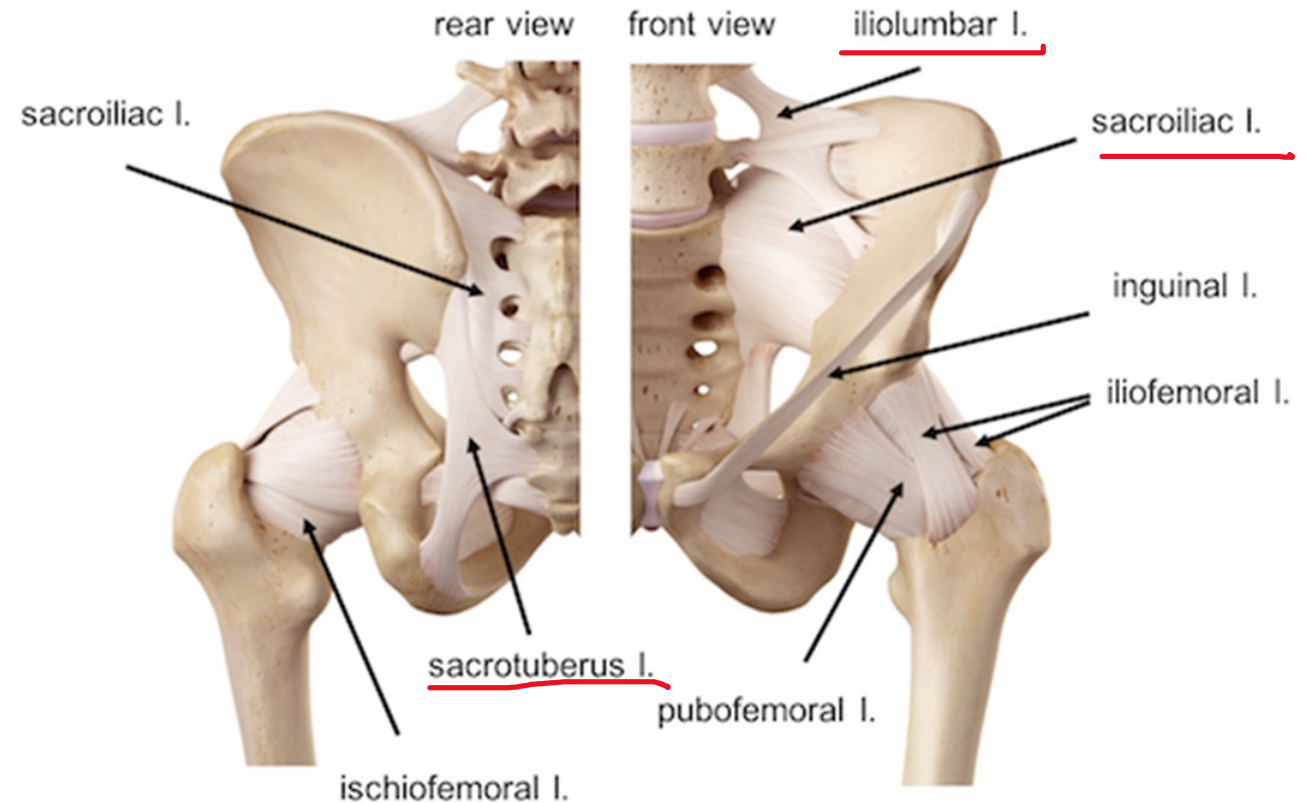


Gluteal and lateral rotators, posterior view



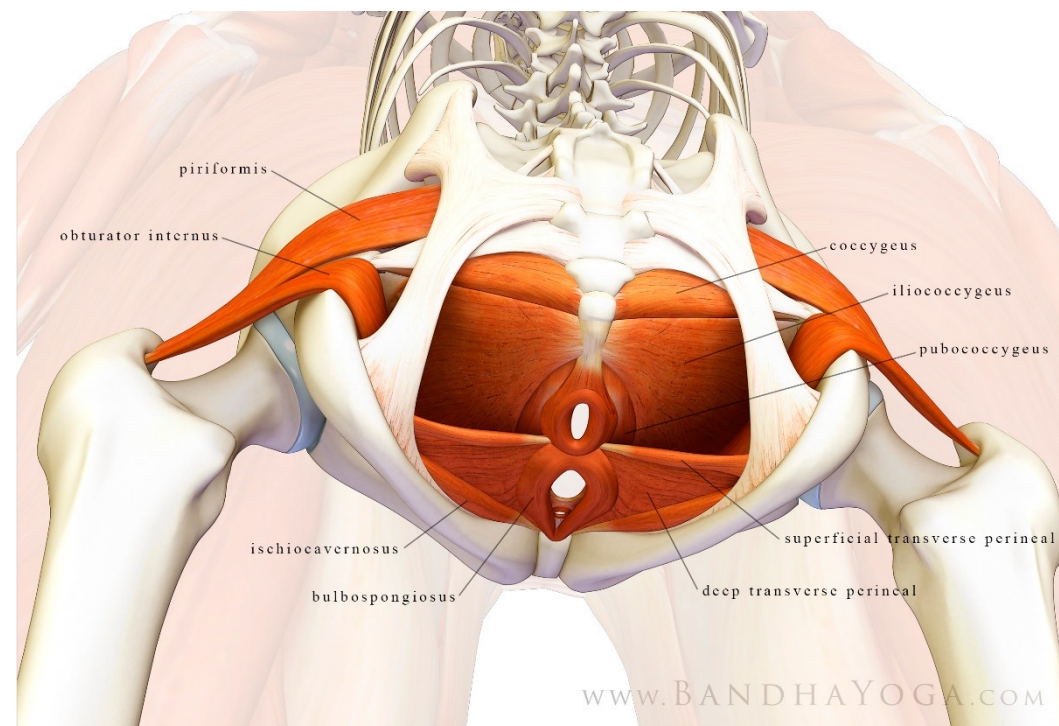
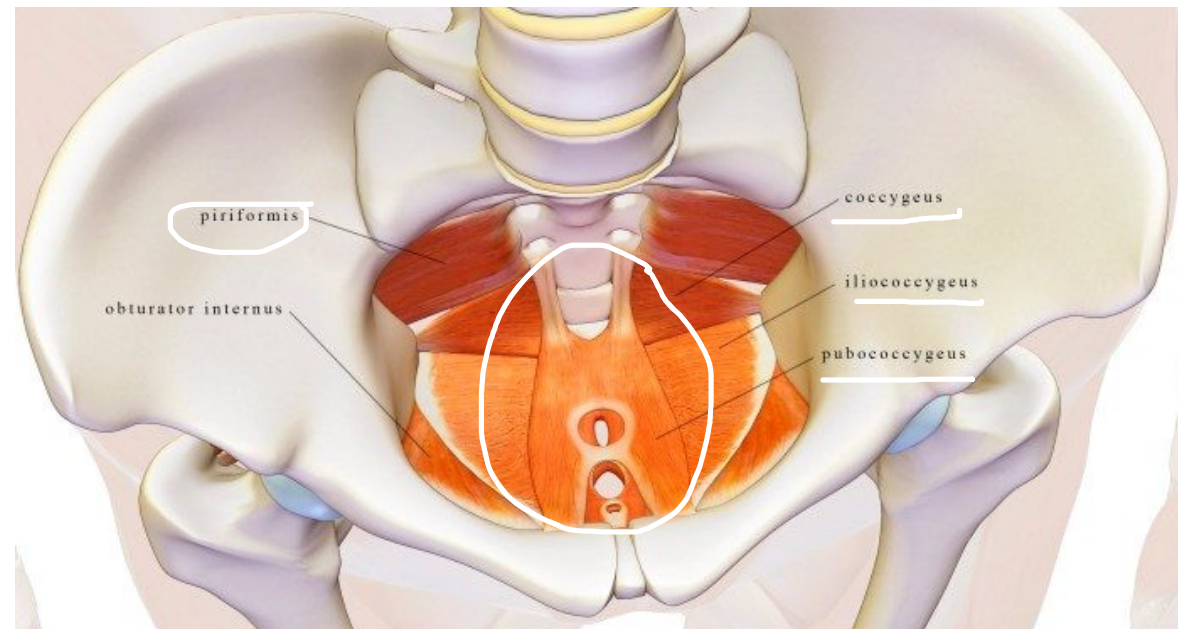
# Ligamentová bolest v oblasti pánve

- Častá souvislost s postižením SI kloubu nebo bolestivou kostrčí
- Lig. iliolumbale
- Lig. sacroiliacale
- Lig. sacrotuberale



# Svaly pánevního dna

- M. levator ani (pubococcygeus...)
- M. Coccygeus
- M. iliococcygeus
  
- Souvislost s funkcí i bolestí v oblasti pánve
- Problematika týkající mužů i žen



# S-reflex

- Silver- Stolpeho- Skoglundův fenomén
- Dysfunkce pánve
- Nacházíme palpačně bolestivé lig.sacrotuberale (jedná se zřejmě o m.coccygeus)
- Záškub vyvolaný u pacienta ležícího na břiše přebrnknutím přes erektory (s TrPs) v dolní Th oblasti, který vyvolá sklopení pánve do anteflexe
- Terapií je ošetření bol. bodů v obl.lig.sacrotuberale a laterální+ventrální plochy kostrče

Dotazy?

- [https://is.muni.cz/do/1451/e-learning/kineziologie/elportal/pages/teorie\\_sport\\_kineziologie.html](https://is.muni.cz/do/1451/e-learning/kineziologie/elportal/pages/teorie_sport_kineziologie.html)
- [https://is.muni.cz/el/1451/podzim2012/bp1138/V.M. V - Palpace a panev.pdf](https://is.muni.cz/el/1451/podzim2012/bp1138/V.M._V_-_Palpace_a_panev.pdf)
- LEWIT, Karel. Manipulační léčba v myoskeletální medicíně. 5. přeprac. vyd. Praha: Sdělovací technika ve spolupráci s Českou lékařskou společností J.E. Purkyně, c2003. ISBN 80-86645-04-5.
- KOLÁŘ, Pavel. Rehabilitace v klinické praxi. Praha: Galén, c2009. ISBN 978-80-7262-657-1.
- Odborné přednášky Mgr. V Šenkíře, Mgr. Petra Pospíšila

- [https://www.google.com/search?biw=1920&bih=920&tbm=isch&sa=1&ei=WjNuXcnfKvGGhbIP8O-1kAY&q=i+am+readdy&oq=i+am+readdy&gs\\_l=img.3...51933.53571..53698...0.0..0.143.1205.4j7.....0....1..gws-wiz-img.....35i39j0j0i19.X92P0d\\_aQsY&ved=0ahUKEwjJ9Oq4rLTkAhVxQ0EAHfB3DWIQ4dUDCAY&uact=5#imgrc=-pu2tp3PsutiCM:](https://www.google.com/search?biw=1920&bih=920&tbm=isch&sa=1&ei=WjNuXcnfKvGGhbIP8O-1kAY&q=i+am+readdy&oq=i+am+readdy&gs_l=img.3...51933.53571..53698...0.0..0.143.1205.4j7.....0....1..gws-wiz-img.....35i39j0j0i19.X92P0d_aQsY&ved=0ahUKEwjJ9Oq4rLTkAhVxQ0EAHfB3DWIQ4dUDCAY&uact=5#imgrc=-pu2tp3PsutiCM:)
- [https://www.google.com/search?biw=1920&bih=969&tbm=isch&sa=1&ei=IMNwXaL7I4vbwQK\\_qajQDg&q=hladeni+ko%C4%8Dky&oq=hladeni+ko%C4%8Dky&gs\\_l=img.3...28284.31682..31880...2.0..0.208.1508.12j2j1.....0....1..gws-wiz-img.....0j0i5i30j0i30j0i24.LkvC-az3NM4&ved=0ahUKEwiii6DrnbnkAhWLbVAKHb8UCuoQ4dUDCAY&uact=5#imgrc=Rx9G0bVKubAMNM:](https://www.google.com/search?biw=1920&bih=969&tbm=isch&sa=1&ei=IMNwXaL7I4vbwQK_qajQDg&q=hladeni+ko%C4%8Dky&oq=hladeni+ko%C4%8Dky&gs_l=img.3...28284.31682..31880...2.0..0.208.1508.12j2j1.....0....1..gws-wiz-img.....0j0i5i30j0i30j0i24.LkvC-az3NM4&ved=0ahUKEwiii6DrnbnkAhWLbVAKHb8UCuoQ4dUDCAY&uact=5#imgrc=Rx9G0bVKubAMNM:)

Děkuji za pozornost