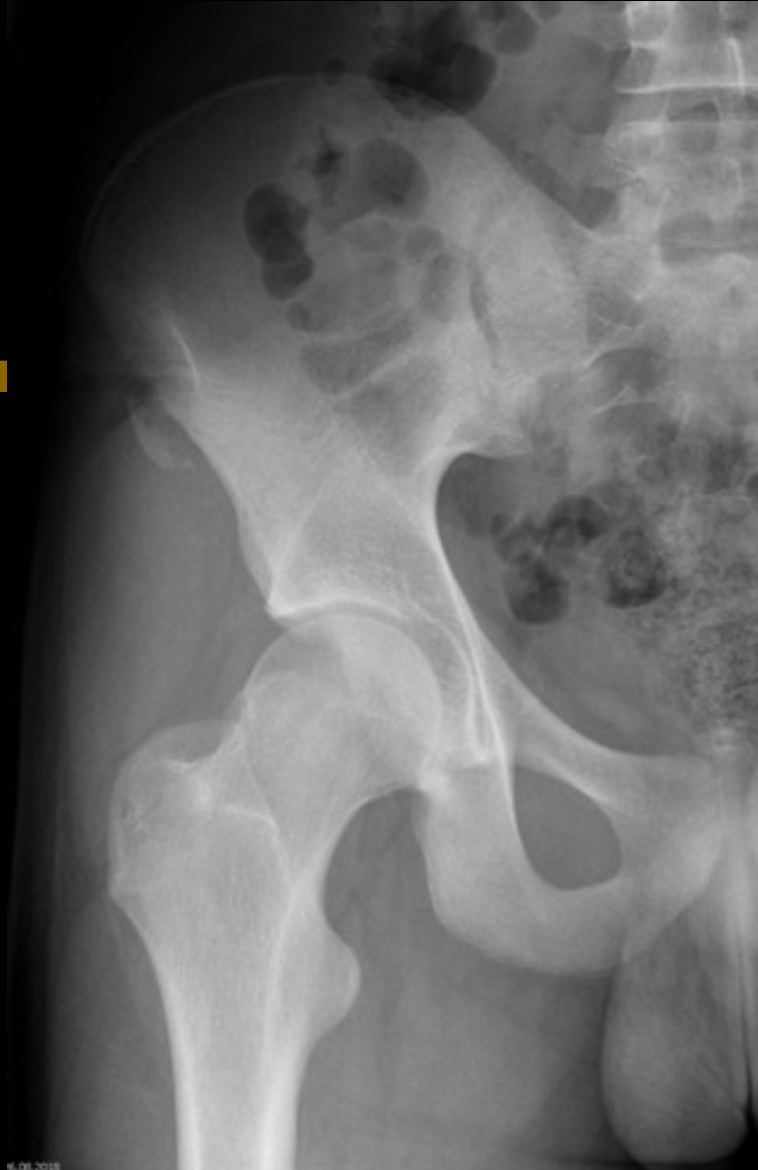


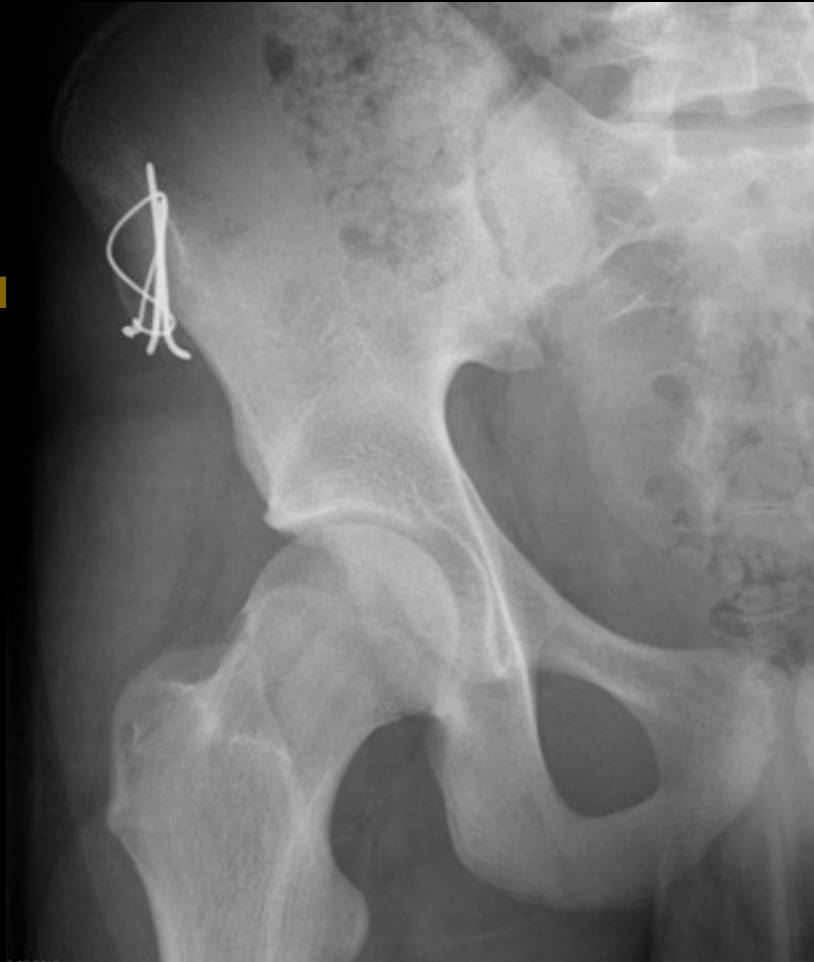
Zlomeniny v oblasti pánve (hokej, florbal)

- Avulzní zlomeniny = vytržení kostního fragmentu s úponem šlachy (adolescenti)
- léčba dle dislokace – klid, FH, 6 týdnů
- operační řešení

Avulze SIAS



Avulze SIAS



Bolesti třísla, natažení svalů či úponů šlach stehna (běh, hokej)

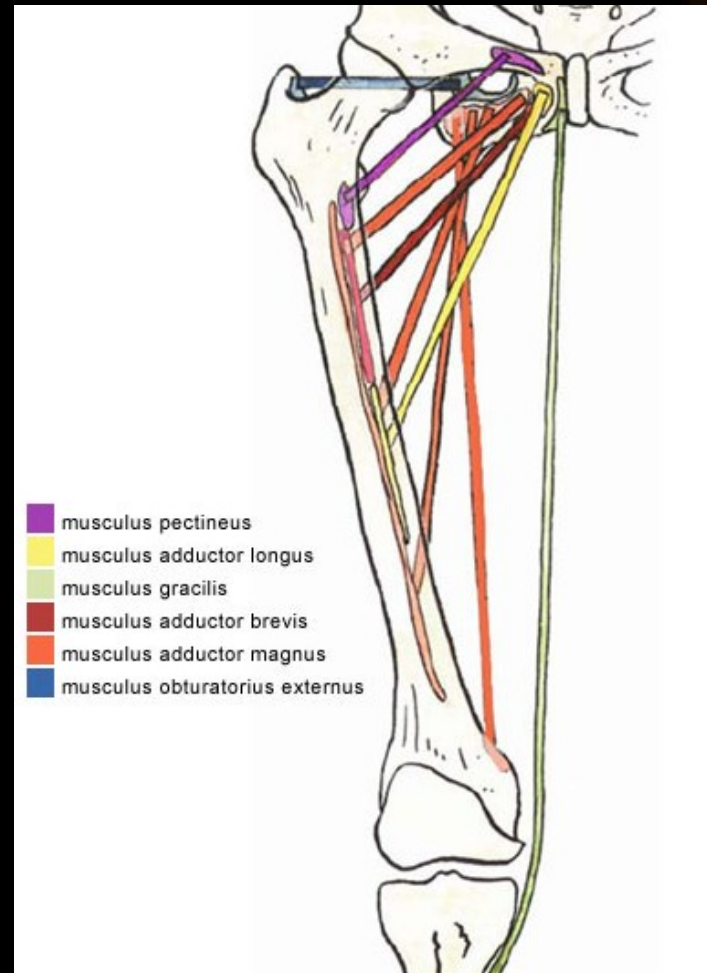
- většinou přetížení měkké tkáně, ischemie, spasmus, distenze, ruptura
- RTG pánve (impigment sy coxae)
- UZ
- MRI

- Vyšetření fyzioterapeutem

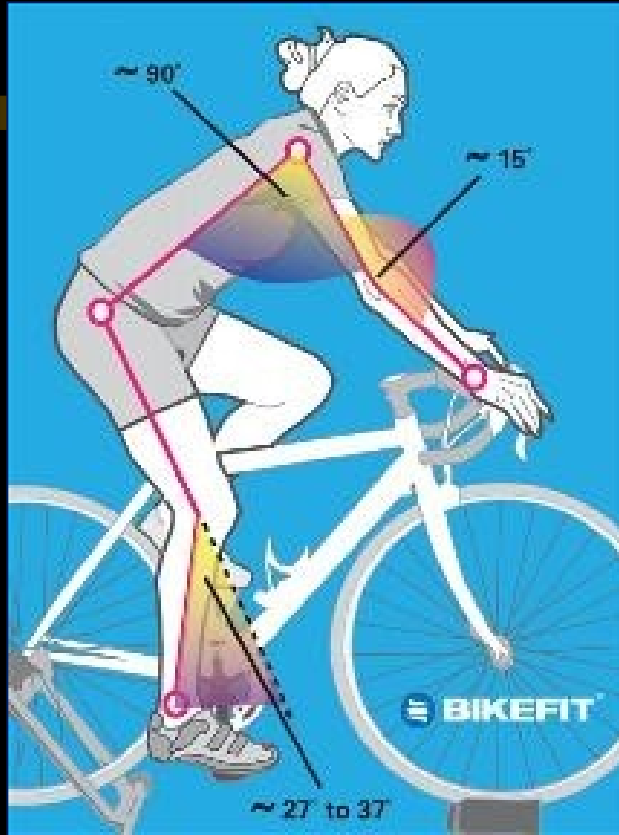
Bolesti třísla

- Opakované rychlé přitažení stehna, brždění, starty a doskoky do strany, kopy při zevní rotaci stehna
 - silné tahy – trhy šlach přitahovačů stehenních a jejich úponů na stydkou kost
 - zánět a bolest

Adduktory stehna

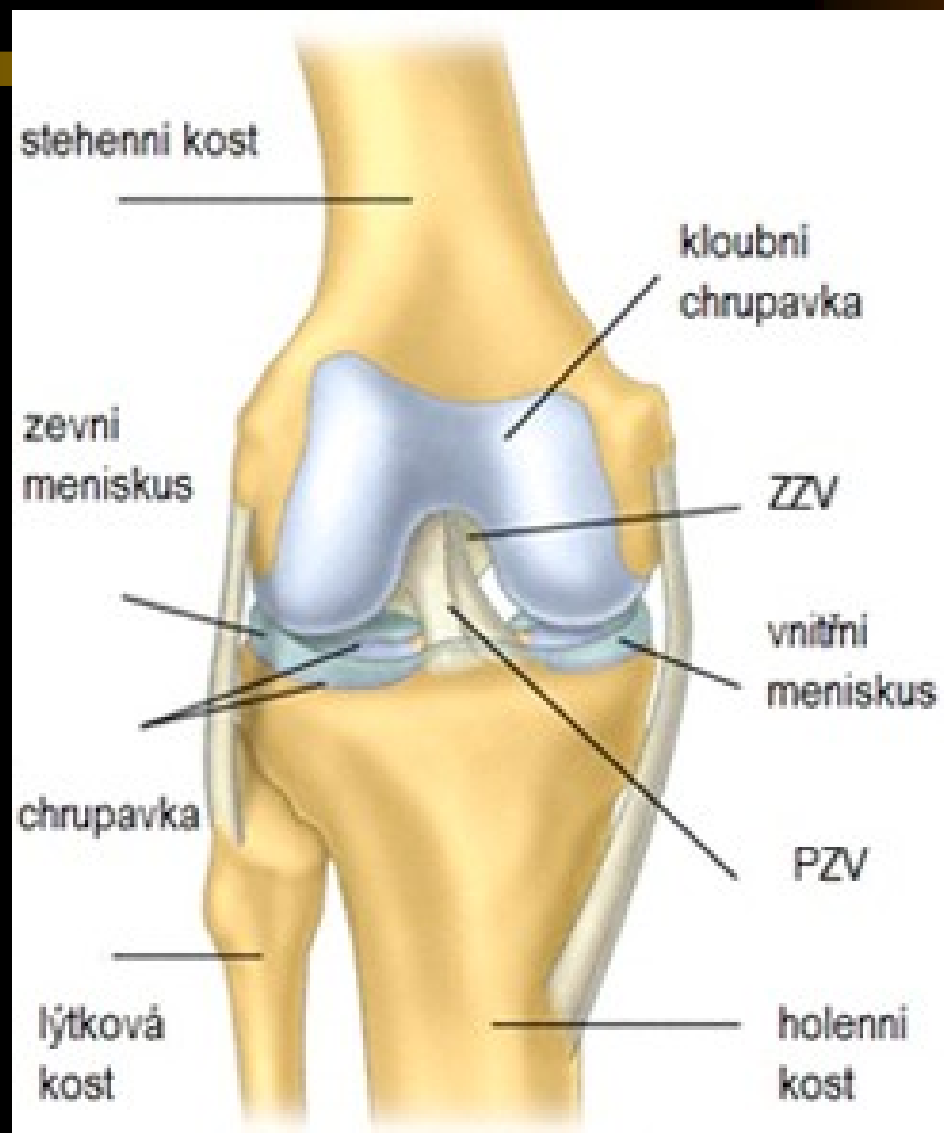


ZDRAVOTNÍ PROBLÉMY V DŮSLEDKU JÍZDY NA KOLE



- Z nesprávného a dlouhodobého sezení na špatném sedle vznikají **odřeniny, otlaky a poruchy prokrvení krajiny sedací.**
- Při příliš vysokém sedle nebo špatně nastavené poloze „kufrů“ na botách (rotace doleva nebo doprava) jsou přetíženy **vnitřní postranní vazy kolen a Achillova šlacha** a vzniká jejich zánět.
- Při příliš nízkém sedle je přetížen **kvadriceps a jeho šlacha** (a tíhový váček).

Poranění kolenního kloubu



Poranění kolenního kloubu

- Fraktura pately
- Přímý náraz
- Th: - rigidní kolenní ortéza, FH, 6 týdnů
- operační řešení

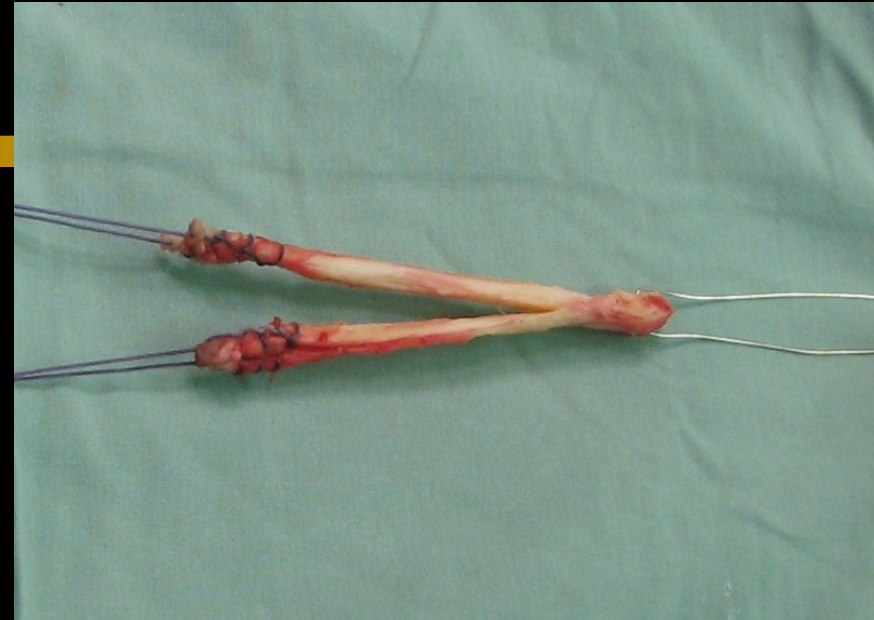
Poranění měkkých tkání kolena

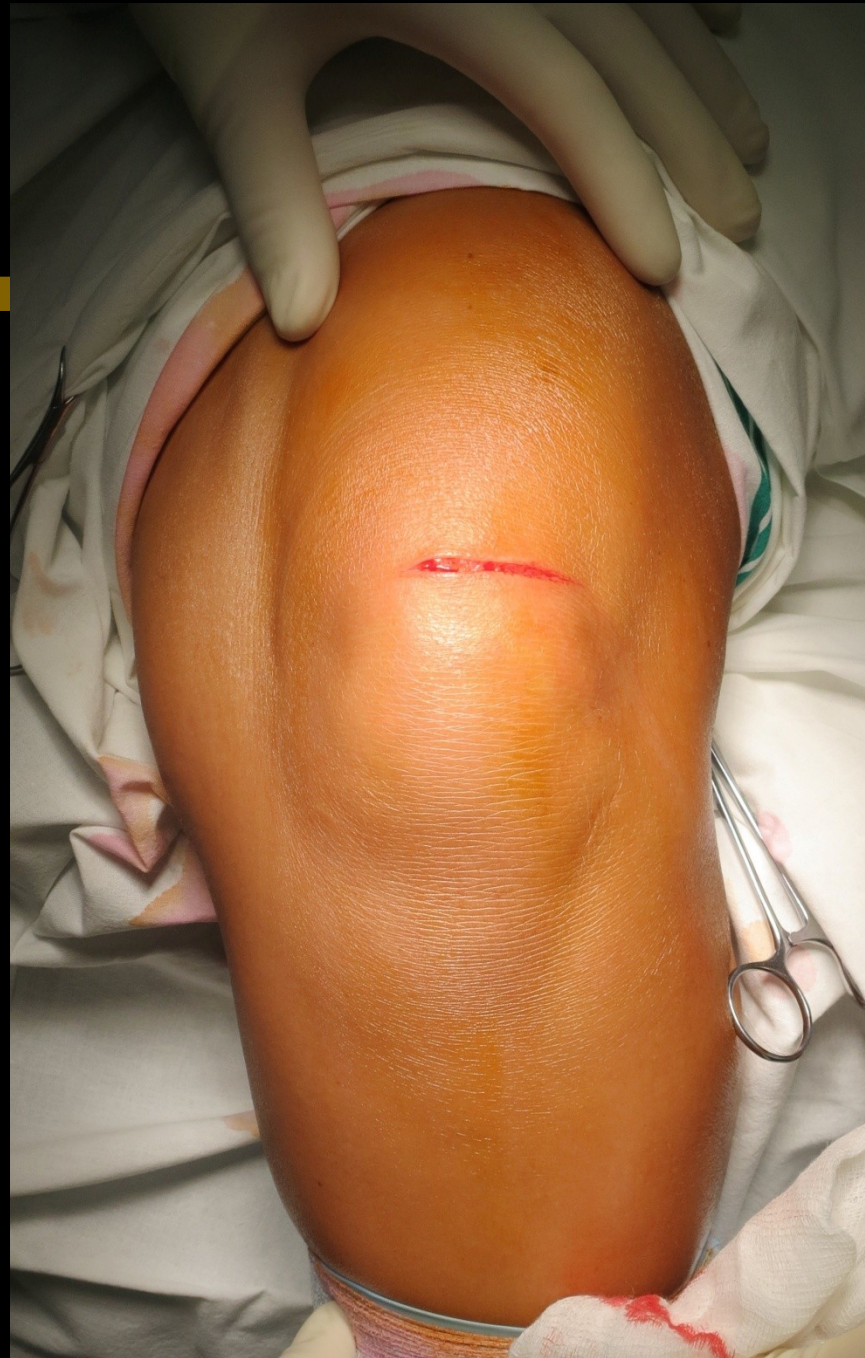- jedno z nejčastějších poranění (mladí lidé, sporty)
- poraněné anatomické struktury:
 - *postranní vazy (vnitřní, zevní)*
 - *kloubní pouzdro*
 - *zkřížené vazy (přední, zadní)*
 - *menisky (vnitřní, zevní)*
- klinický obraz: otok, hematoma, náplň- hemartros?, stabilita kloubu, palpační bolestivost, pohyb, speciální testy na jednotlivé anatomické struktury

Poranění měkkých tkání kolena

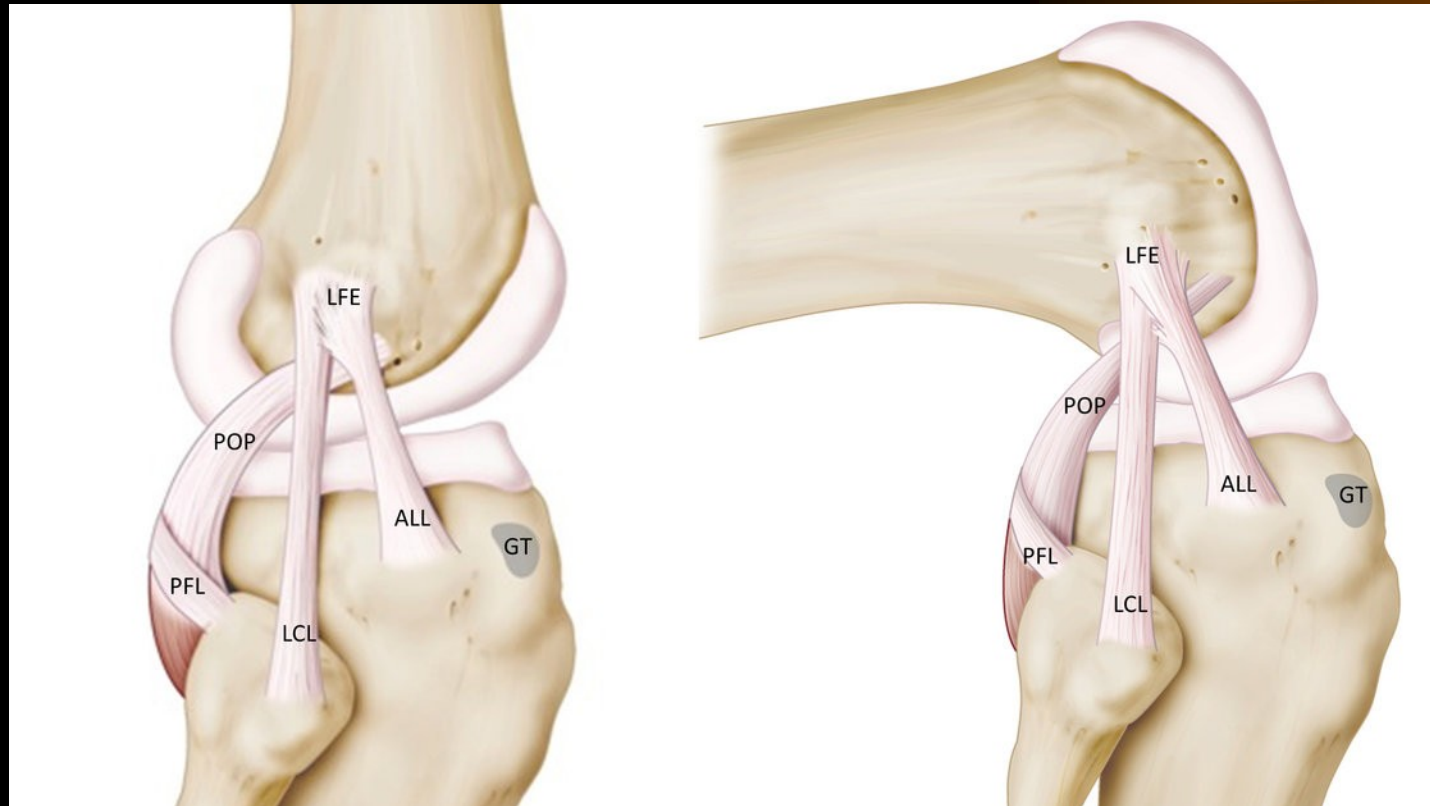
- **punkce náplně** (synovie x hemartros)
- zobrazovací metody: RTG, NMR (CT)-avulze, osteochondrální zlomeniny, poranění ligament a menisků
- léčba: konzervativní (fixace, RHB)
operační- AS, otevřená sutura vazů, rekonstrukce vazů /**LCA = preferovaná metoda**/

Typy štěpů pro náhradu LCA

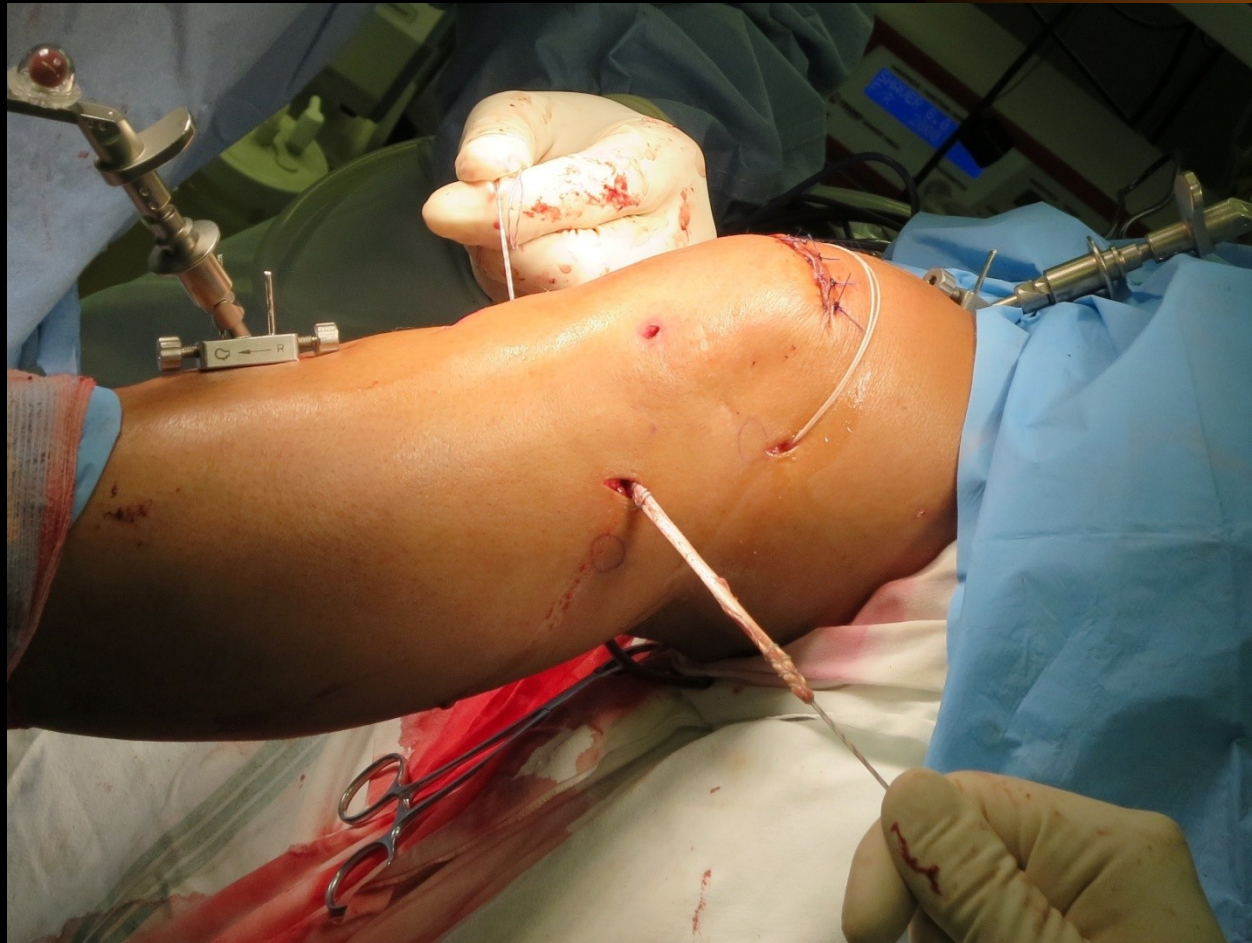



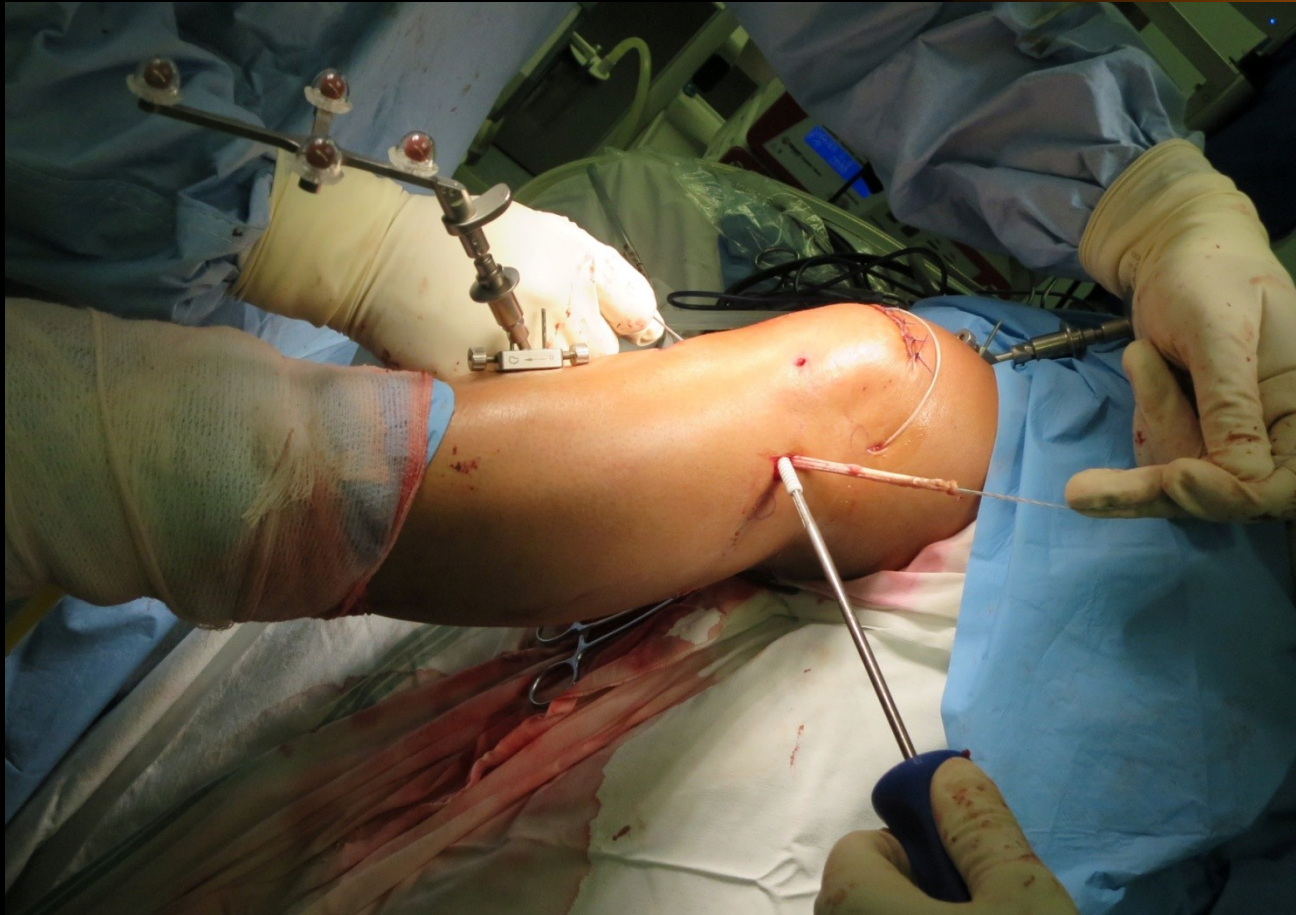
Ligamentum anterolaterale



Ligamentum anterolaterale

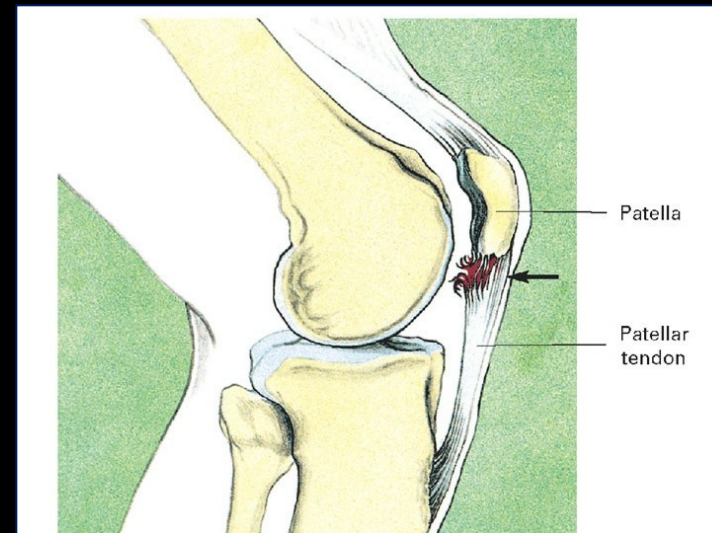


Ligamentum anterolaterale



Skokanské koleno („jumping knee“)

- **Plíživé poranění**
- Úpon m. RF a lig. Patellae
- Excentrická zátěž
- Častěji apex patelly



Léčba



- Omezení zátěže
- RHB
- NSA
- Operační – resekce, návrtvy apexu

Prsařské koleno

- Opakované silné vybočení bérce (abdukce) při současném přitažení (addukci) stehen
- → trh vnitřních postranních vazů kolen,
- + podráždění vnitřních menisků
- Další příčiny:
- nesprávná technika prsařského kopu
- nadměrná volnost kolene

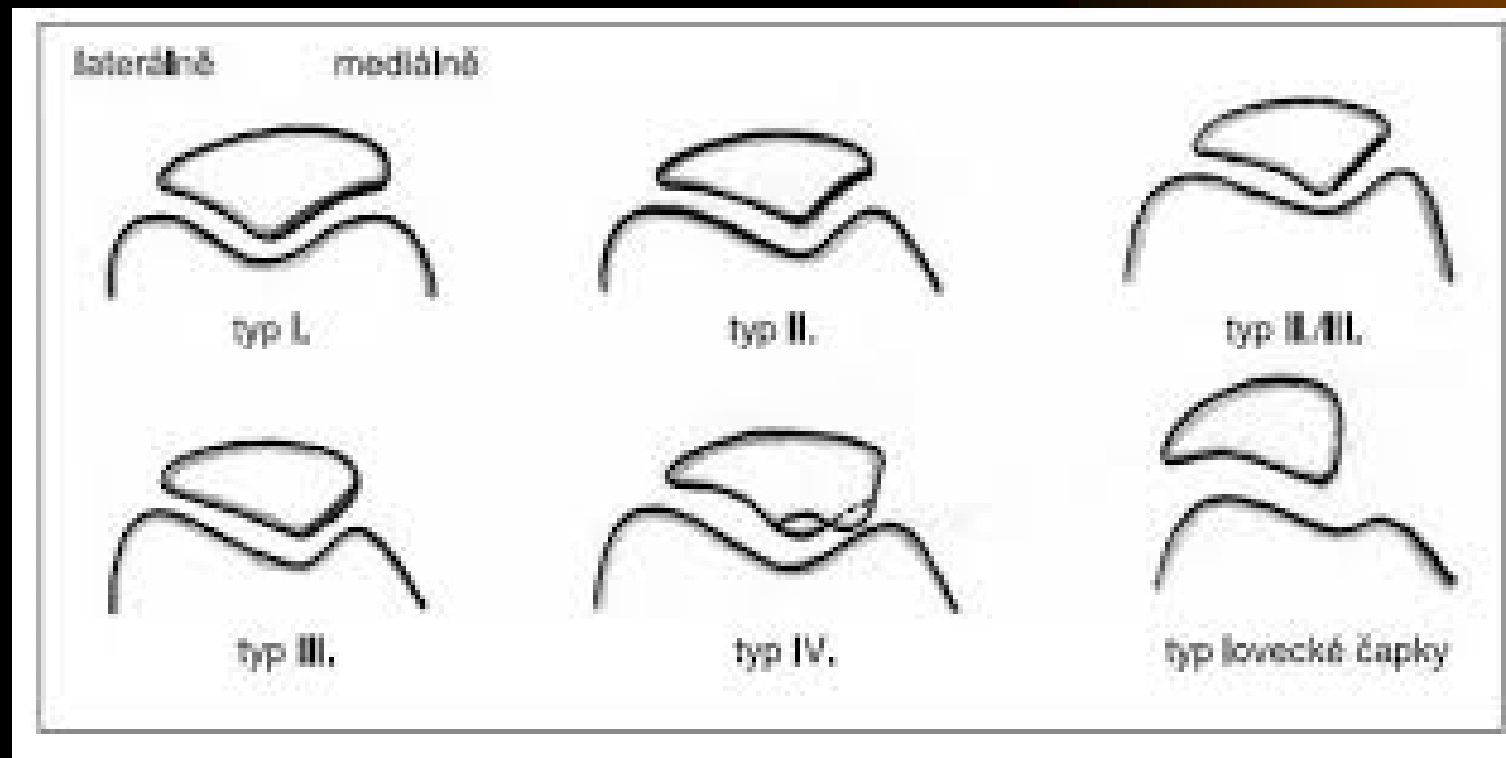
Léčba

- **změna organizace tréninku:**
 - omezení švihových pohybů – kopů
 - změna techniky pohybu
 - udržení kolen blízko sebe při přitahování a uprostřed kopu
 - úplné natažení kolen na konci kopu jen když jsou nohy u sebe o protahování ohybačů kolen na zadní straně stehna (hamstringy)
 - izometrické posilování m. quadriceps femoris (hl. vnitřní hlava) o led o klid
- **lékař** - místně a celkově antiflogistika

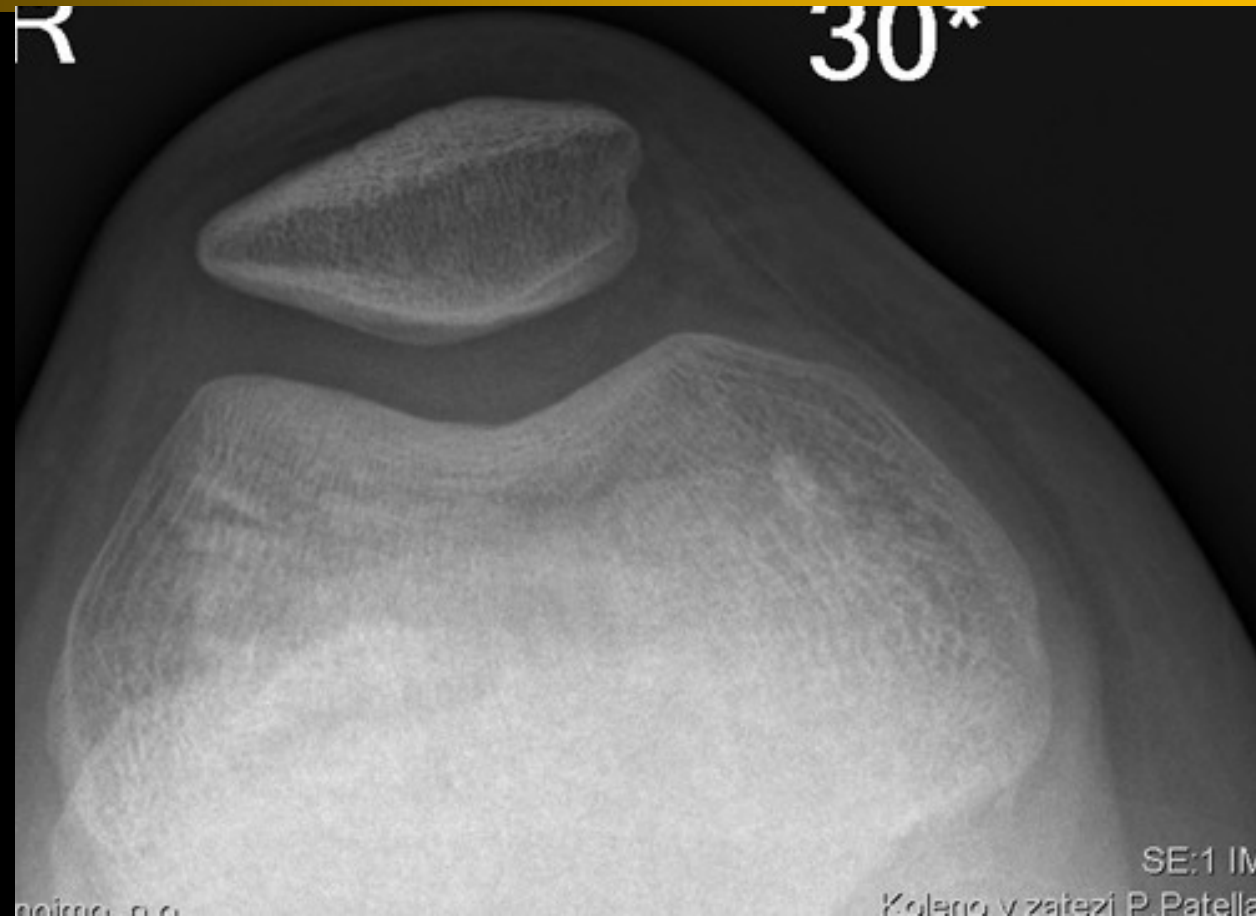
Patelo-femorální bolestivý syndrom

- chůze a běh s kopce (i do kopce), dřepy
- Opakovaný silný tah šlachy kvadricepsu
- → tlak a nárazy čéšky na stehenní kost →
- → poškození chrupavky na zadní straně čéšky
- Zhoršující faktory:
- zkrácení přímého svalu stehenního
- vyosení vbočeného kolene

Dysplazie pately



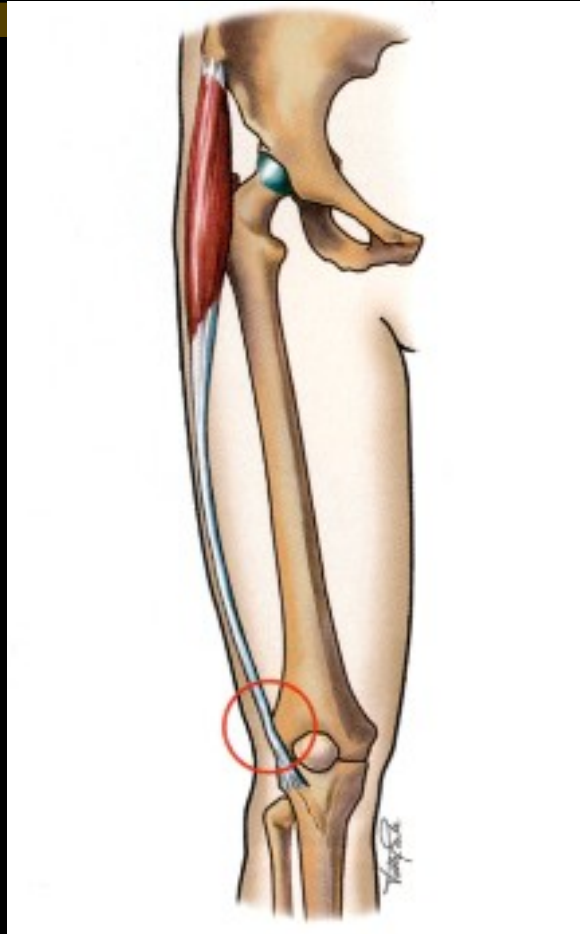
Dysplazie pately



Běžecké koleno

- Opakované natažení a ohýbání kolene
- → tření, zánět a bolesti šlachy natahovače povázky stehenní o zevní nadkloubní hrbole kosti stehenní
- Predisponující faktory:
 - vybočené koleno (←špatná bota)
 - zkrácený natahovač povázky stehenní

Běžecké koleno



Tractus iliotibialis

Aseptická nekróza tuberositas tibiae – úponu šlachy kvadricepsu

(nemoc Osgood – Schlatter)

Příčiny:

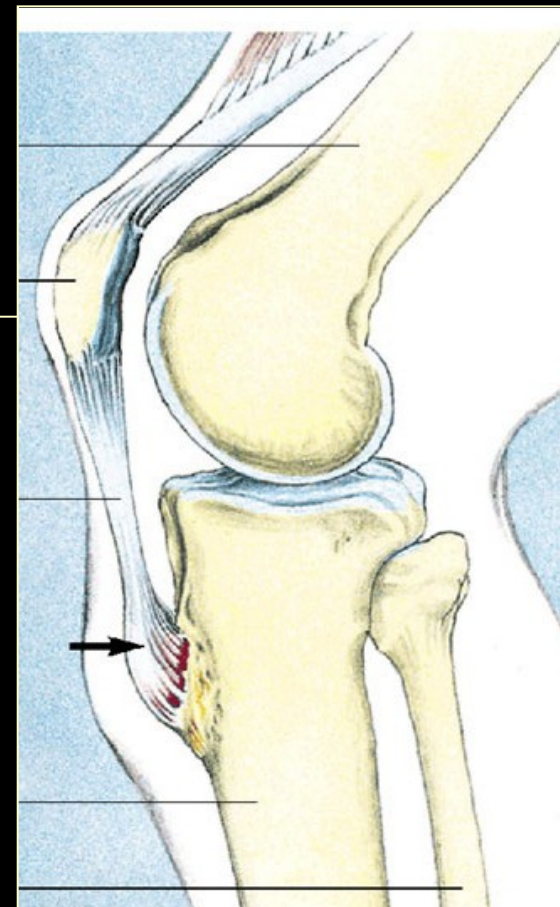
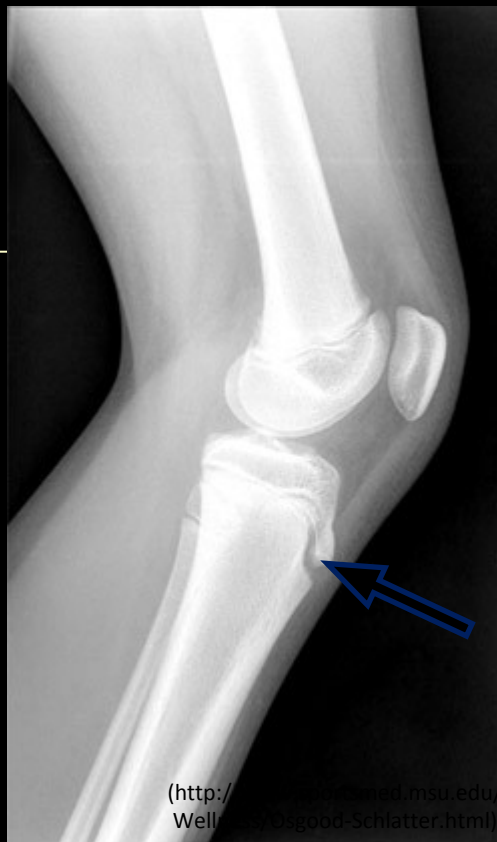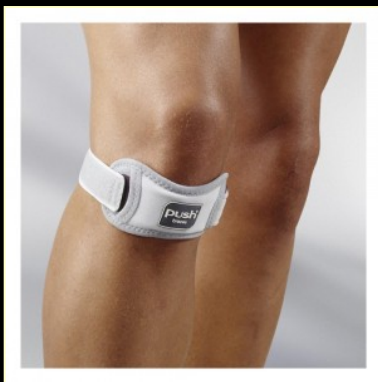- Oslabení (vrozené i získané) v době růstu kostí u dětí (neukončená osifikace apofýzy)
- Přetížení – silné extenze kolena, výskoky, dřepy, ...

Projevy:

- **Bolest, otok**

Léčba:

- **Omezení zátěže**
- **Patelární páska**



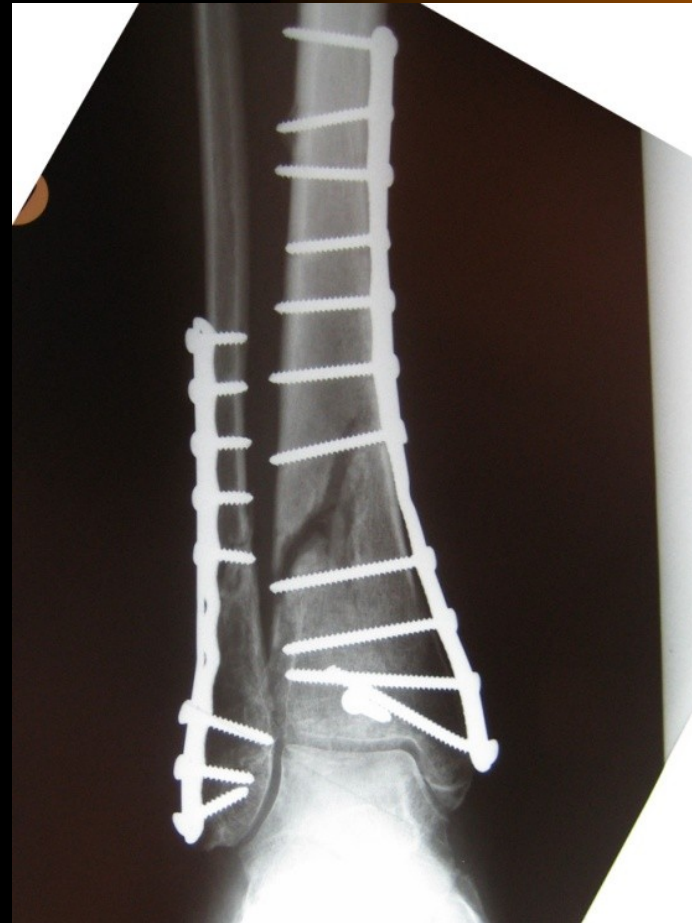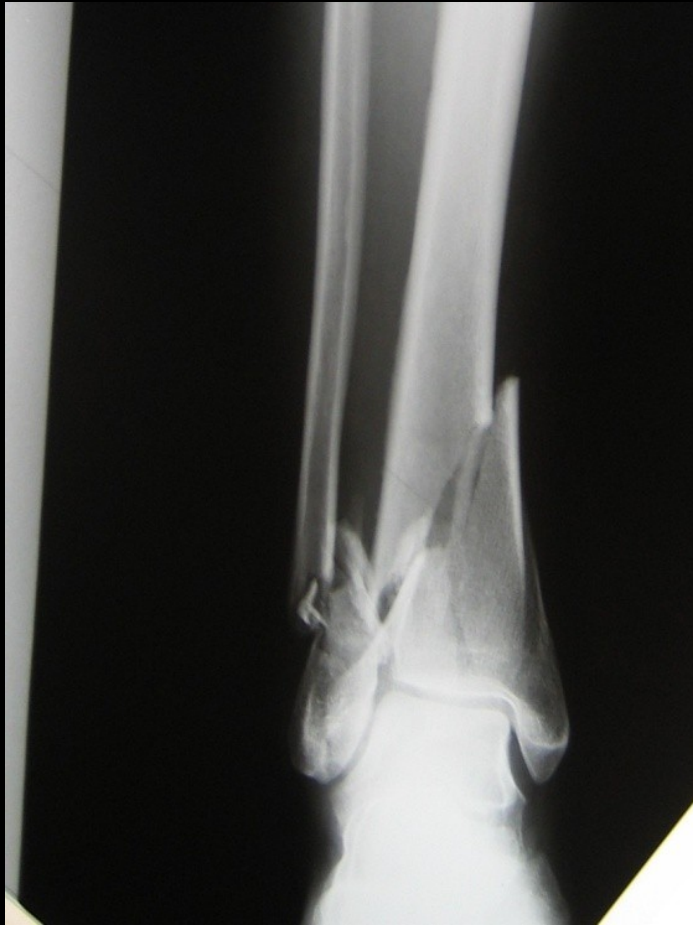(Peterson, Renström et al. Sports Injuries. Their Prevention and Treatment. 3rd ed. Kent: Martin Dunitz, 2001)

Zlomeniny bérce

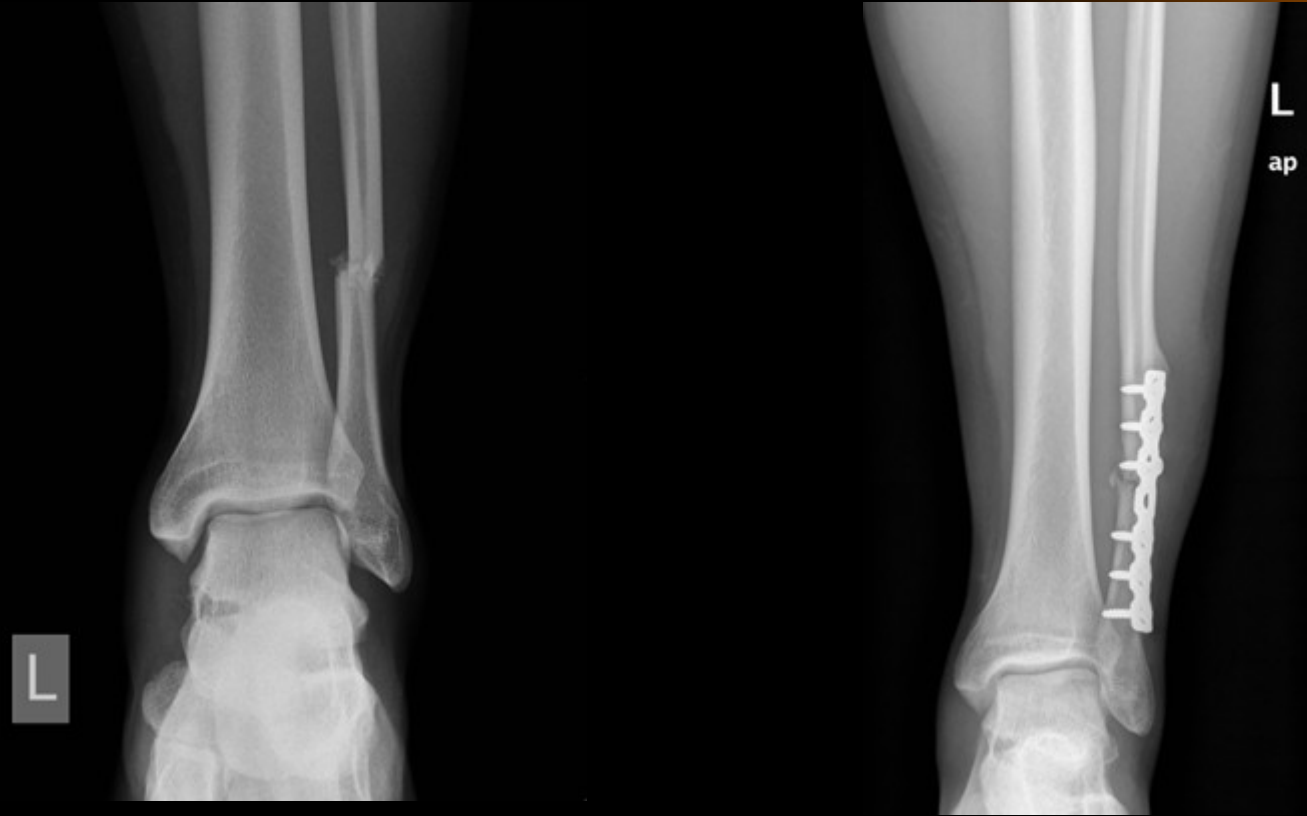(fotbal, basketbal)



Zlomeniny pilonu

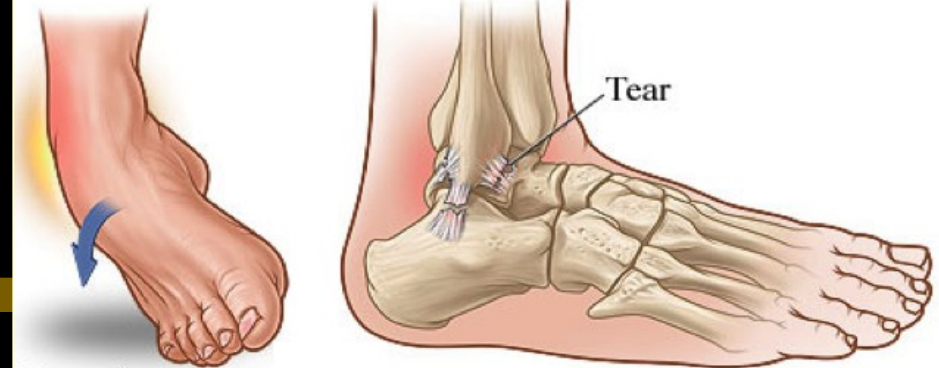


Zlomeniny hlezna (hokej, fotbal, běh)

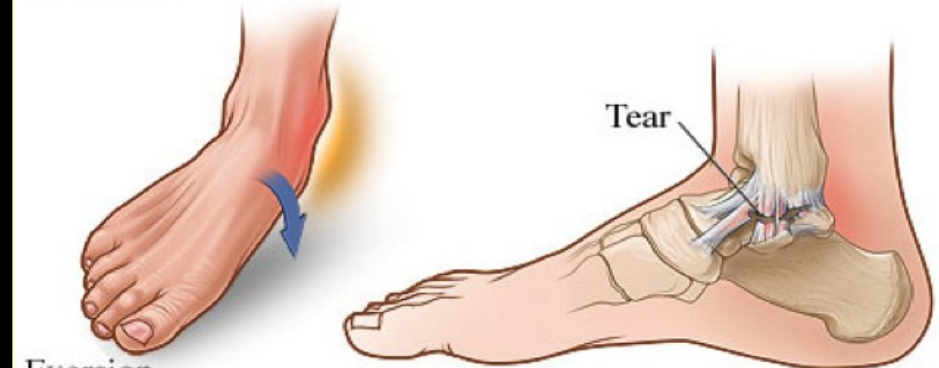

Poranění měkkých tkání hlezna a nohy

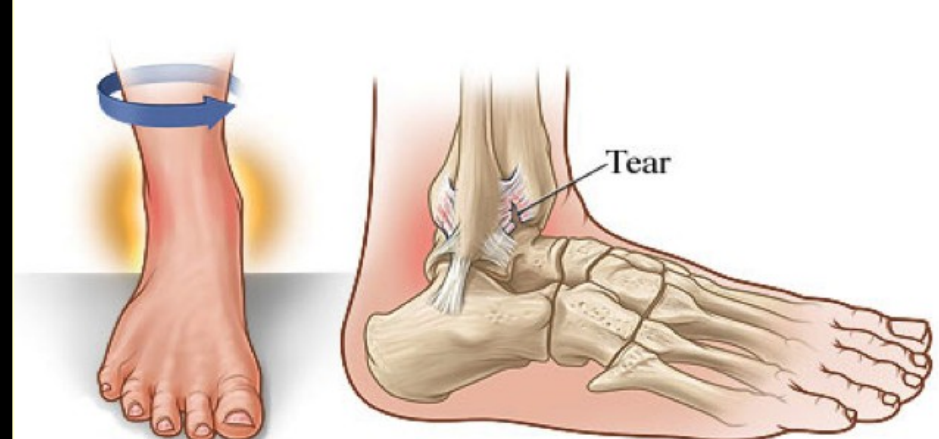
- **Obecně:** kontuze, distorze (poranění vazů), tržné a řezné rány, jejich kombinace vč. Zlomenin
- distorze hlezna – stupeň poranění terapie (většinou konzervativní)



Inversion

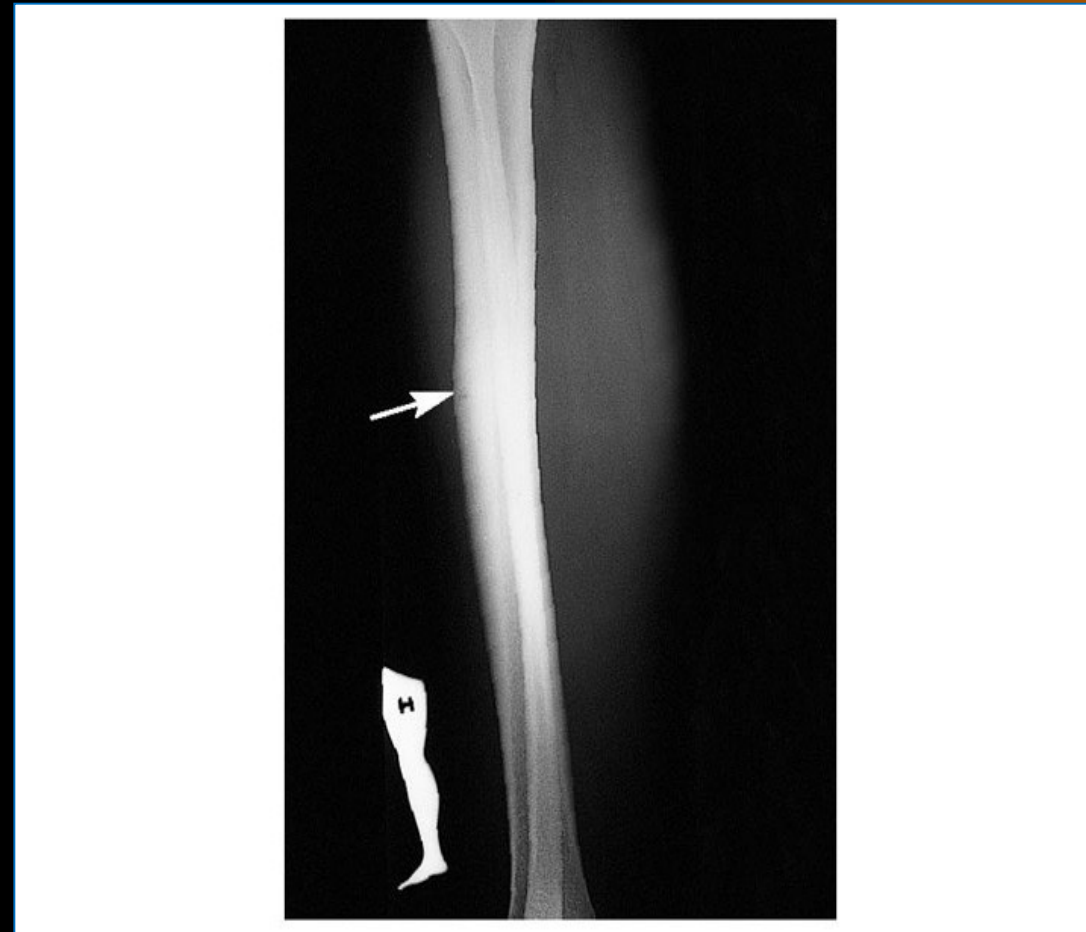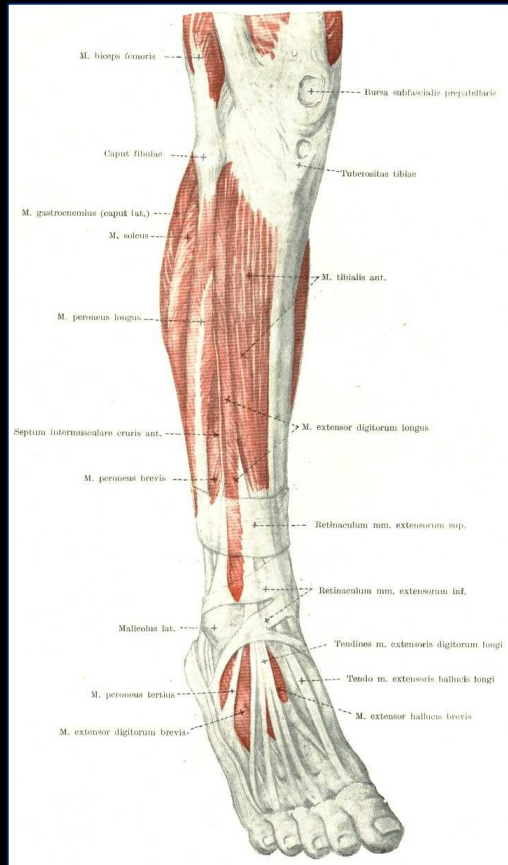


Eversion



High ankle sprain

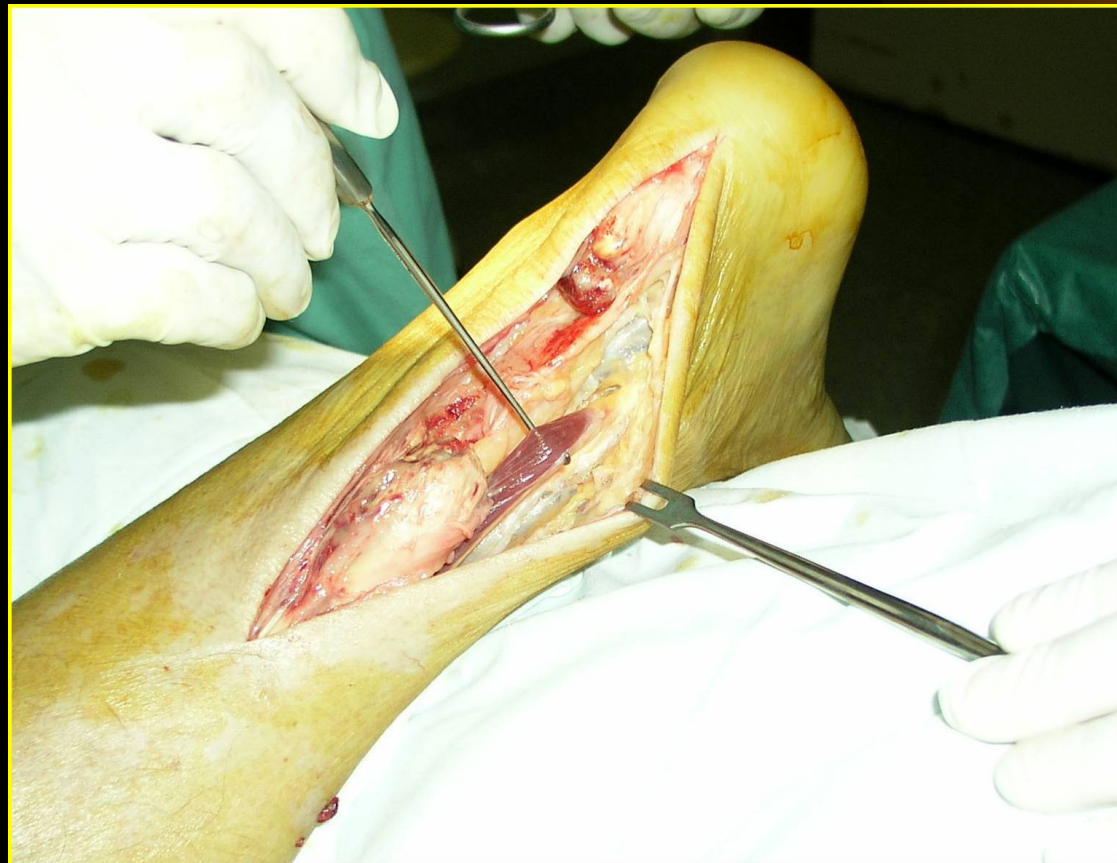Syndrom předního lóže bérce (běh)



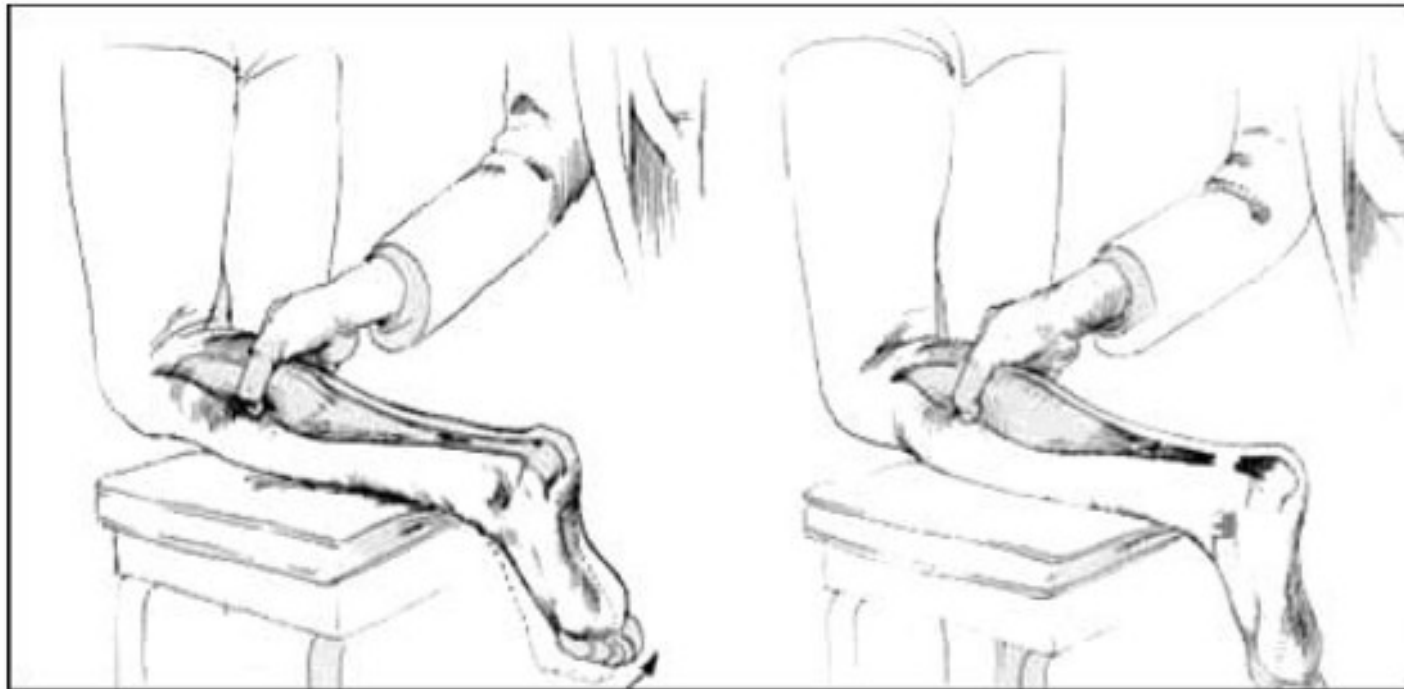
Syndrom předního lóže bérce

- Opakované držení špičky nohy při dopadech na patu
- → tah – zánět – bolesti úponů m.tibialis anterior na holenní kost

Ruptura Achillovy šlachy



Klinické vyšetření Thompsonův test



Obrázek 1 - Thompsonův test

Terapie



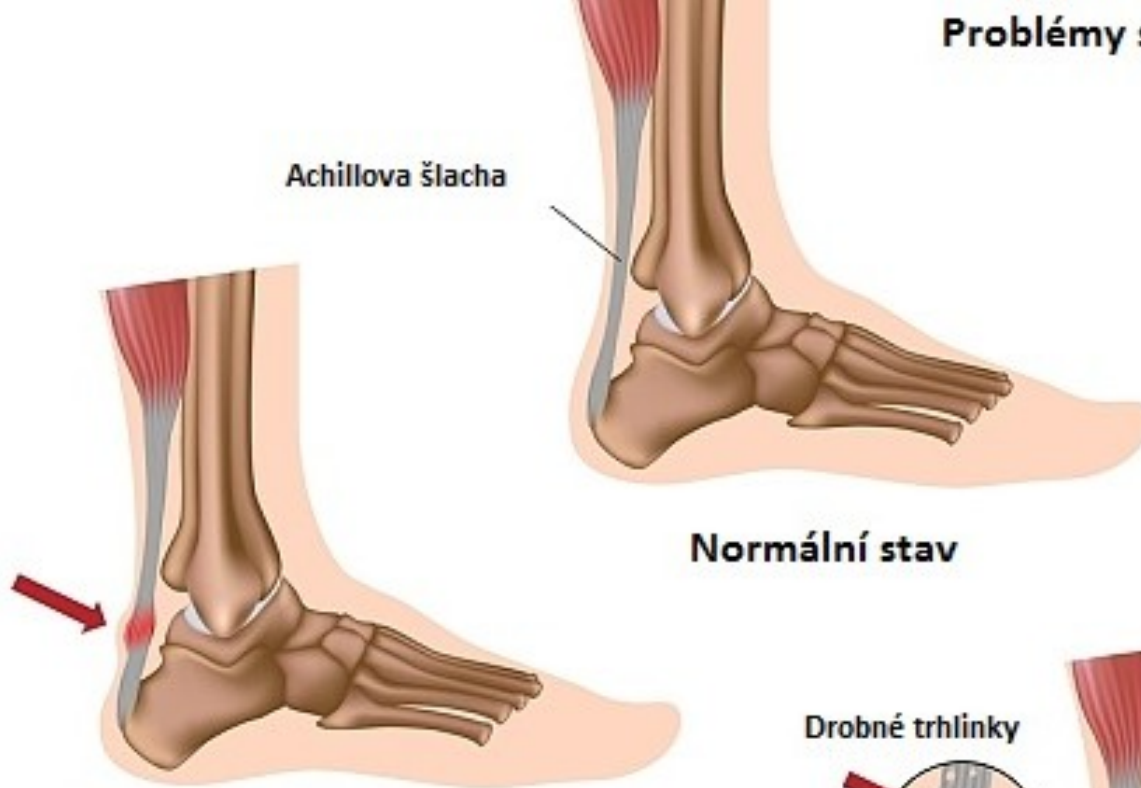- operační sutura
- sádrová dlaha :
- 3 týdny plantiflexe
- 3 týdny neutrální postavení

Zánět Achillovy šlachy (běh, fotbal, florbal)

- Opakované silné odrazy nohy
- → tah/trh → poškození – zánět – jizva
Achillovy šlachy

Problémy s Achillovou šlachou

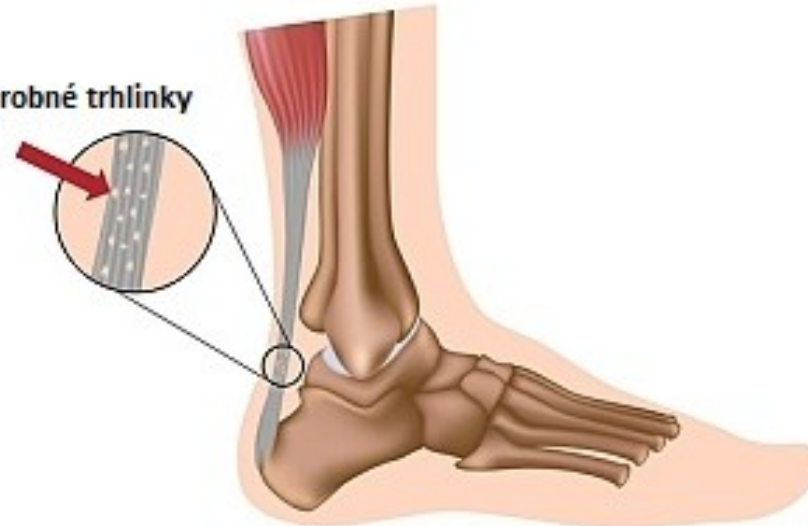Achillova šlacha



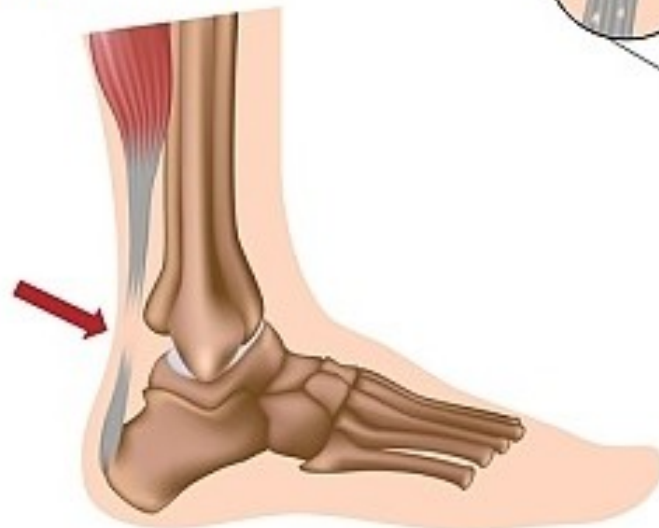Normální stav

Zánět šlachy (tendinitis)

Drobné trhlinky




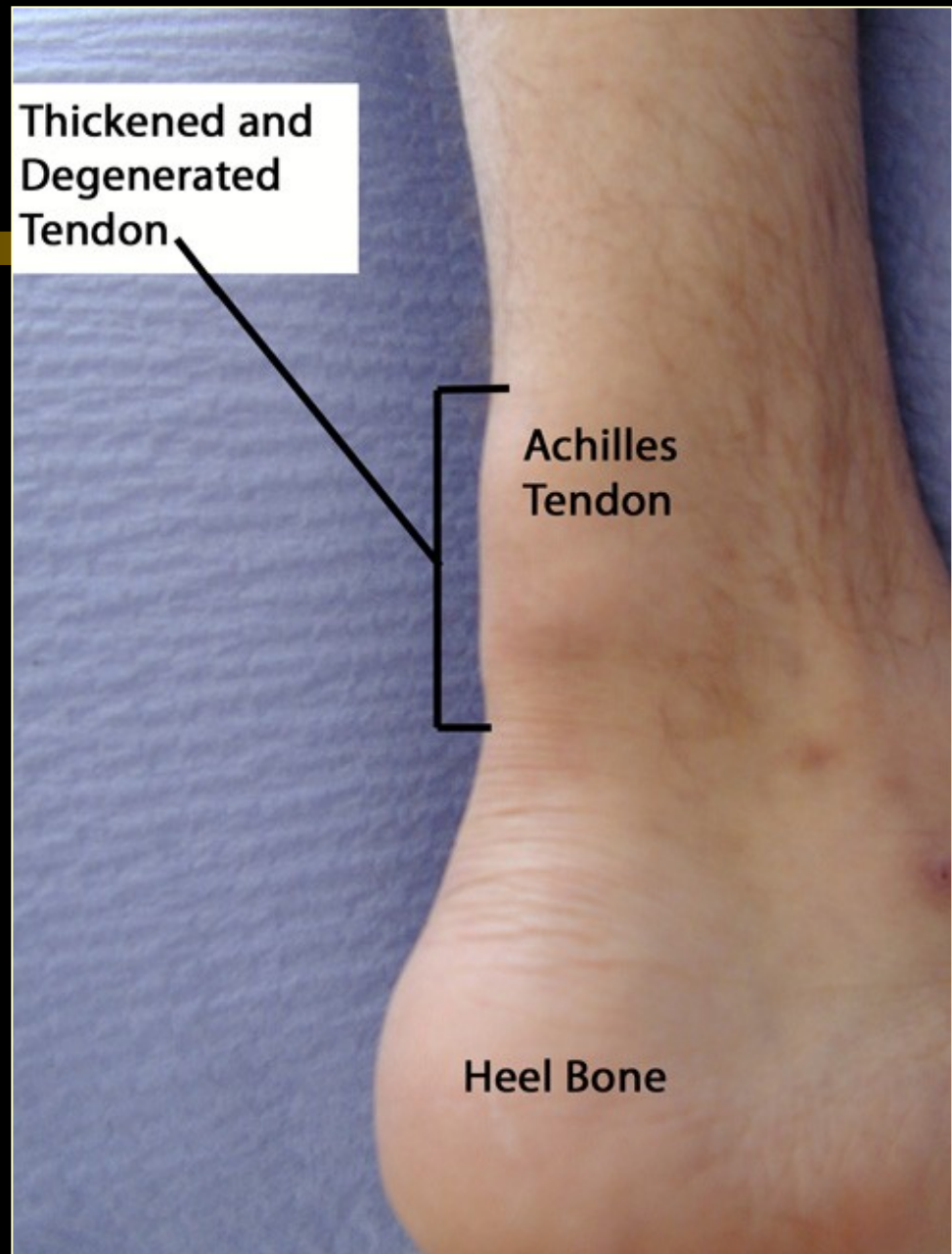
Degenerativní změny
(tendinóza)



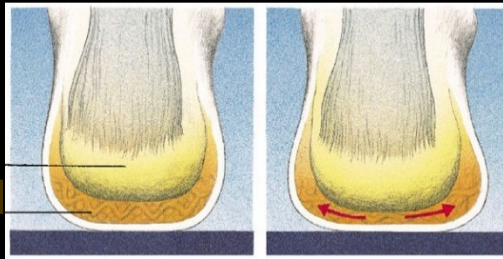
Thickened and Degenerated Tendon

Achilles Tendon

Heel Bone



MECHANICKÁ MIKROTRAUMATA POHYBOVÉHO APARÁTU



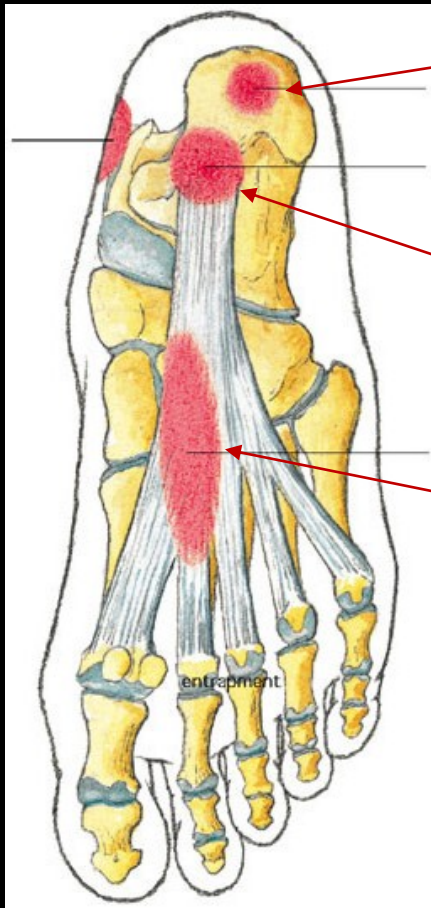
Nedostatečný opatek + nárazy paty na zem
při běhu s dopadem na patu



neudržení tukového tělesa pod patou

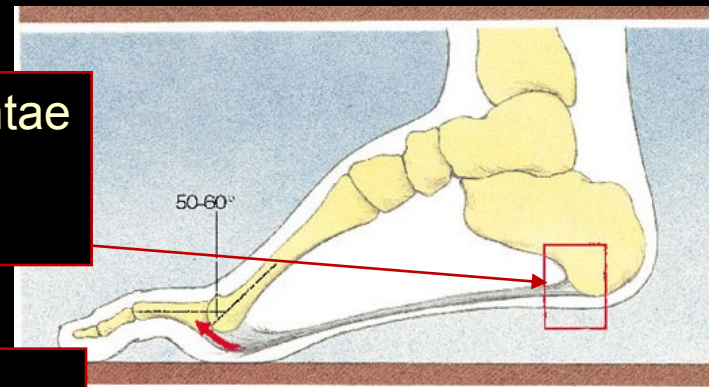


Periostitis calcanei inferioris

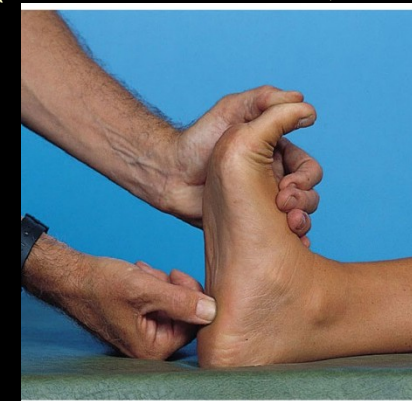


Entezitis ligamenti plantae
+ periostitis
(→ calcar inferior)

Tendinitis
ligamenti plantae



(Peterson & Rendström, 2001)



Plíživá zlomenina metatarzu (běh)

- Opakované dopady nohy na tvrdý povrch
(chůze, běh, doskoky)

→ nárazy → zlomenina kosti, např. 2. nártní



