

# Selhání srdce sportovců

*MUDr. Martin Komzák, Ph.D.*

# Náhlá srdeční smrt

- - úmrtí z přirozených příčin, které se vyskytnou do jedné hodiny od vzniku symptomů
- - incidence je **0,36-1,28/1000 obyvatel**
- - v ČR asi 140 případů mezi 1-35 rokem věku, analýza je ale nepřesná, ptž u 43% se na pitvě nic nenajde, proto se používá i tzv. genetická pitva, což je hledání genů pro např. prodloužený QT interval, hypertrofickou kardiomyopatii apod.

# Náhlá srdeční smrt

- - riziko NSS u sportu je **0,61-3,6/100 000 sportujících/rok**, u mladších 35let pak 0,8-2,8,
- - riziko u sportujících do 35let je 3x vyšší než u nesportujících, u mužů 10x více než u žen

# Náhlá srdeční smrt

- - příčiny: HKMP, komoce srdeční (úder na hrudní stěnu vyvolá fibrilaci komor), vrozené anomálie koronárních tepen, arytmogenní dysplázie pravé komory, ICHS, abnormality srdečního převodu (WPW sy, sy dlouhého nebo krátkého QT, Brugada sy,...), DKMP, myokarditida, Marfan, disekce aorty, aortální stenóza, prolaps mitrální chlopně, reflexní zástava srdce (skok do studené vody)

# Náhlá srdeční smrt

- - rizikové faktory: věk nad 35let (ICHHS), kardiovaskulární abnormality,...
- - vyšetření jako prevence: 22-53% rodinných příslušníků mají vrozenou vadu (HKM, QT, apod.), EKG screening (viz samostatná přednáška)
- - na sportovištích by měl být tzv. „řetězec pro přežití“, tj. myšlenky a tým na resuscitaci

# Mechanismus vzniku

- Porucha elektrické aktivity srdce (komorové tachydysrytmie,...)
- Porucha kontraktility myokardu
- Silný úder do hrudníku

# Arytmogenní kardiomyopatie (dysplazie) pravé komory

(ARVD – arrhythmogenic right ventricle dysplasia)

## Incidence:

(Kane 2007)

- 6-44 / 10.000 obyvatel (USA)
- 3-17 % náhlých srdečních smrtí

## Etiopatogeneze:

(Štejfa, 1998, Marek, 2003)

- geneticky determinovaná autozomálně dominantní (ale i recesivní) choroba s různou penetrací (defekt na chromozomu 14q23-q24, 1q42.1-43, 14q12-22)
- atypická vrozená srdeční vada, projevující se až v pozdním dětství
- při ložiskové tukové a fibrózní náhradě myokardu vede ke změně vlastností iontových kanálů a disperzi akčních napětí kardiocytů
- myokarditida může spouštět a udržovat proces apoptózy

## Formy:

(Marek, 2003)

- **Tuková přestavba spíše v hrotové či anterolaterální části PK**
- Fibroadipózní varianta způsobuje aneurysmatická vyklenutí posteroinferiorní volné stěny PK, často i levé
- součást Naxos nemoci – triáda: ARVD + palmoplantární keratóza

# Arytmogenní dysplazie pravé komory

## **Klinické projevy:**

- dysfunkce PK, méně častá příčina náhlého úmrtí sportovců (Linhart a kol., 2004)
- pravostranná srdeční insuficience, nejčastější příčinou smrti mladých atletů (Fakan, 2008)
- arytmie bývají vyvolány námahou, provázeny synkopami, výjimečně vyústí v smrt (Štejfa, 1998)



# Arytmogenní dysplazie pravé komory

**Stanovení diagnózy** při splnění **1 velkého** + **2 malých kritérií** nebo **4 malých kritérií**  
(McKenna WJ et al., 1994, Hurst JW, 1998, Štefja, 1998, Marek, 2003, Gregor, 2003):

## **RA:**

- rodinný výskyt potvrzený autopsií nebo při operaci
- úmrtí v rodině do 35 let věku
- podezření na dysplázii PK

## **EKG:**

- epsilonové vlny (qrr')
- místní rozšíření komplexu QRS nad 110 ms ve  $V_{1,2}$
- invertované T vpravo v nepřítomnosti BPRT
- pozitivní pozdní potenciály

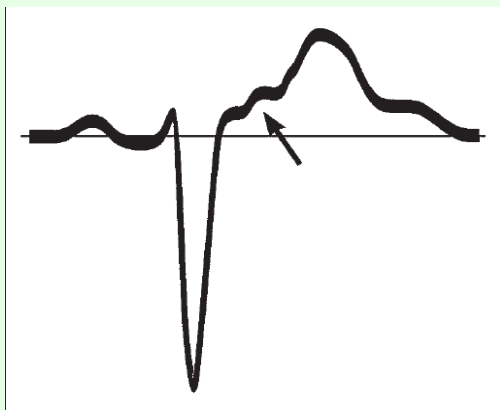
## **Arytmie:**

- neudržující se nebo udržující se KT při Holter. monitoringu nebo zátěži
- více než 2000 KES /24 h při Holter. monitoringu

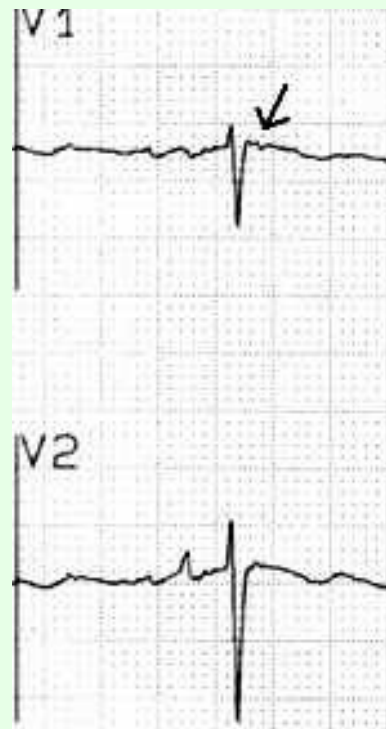
## **ECHO, RNS, NMR:**

- difúzní dilatace PK se snížením EFPK
- lokalizovaná aneurysmata se systolickým vydouváním PK
- závažná segmentární dilatace PK
- mírná dilatace PK, mírný pokles EFPK bez postižení LK
- regionální hypokineze PK

## $\epsilon$ -vlna ve V1 nebo V2 v EKG u ARVD



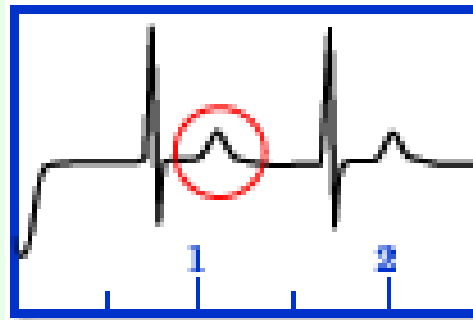
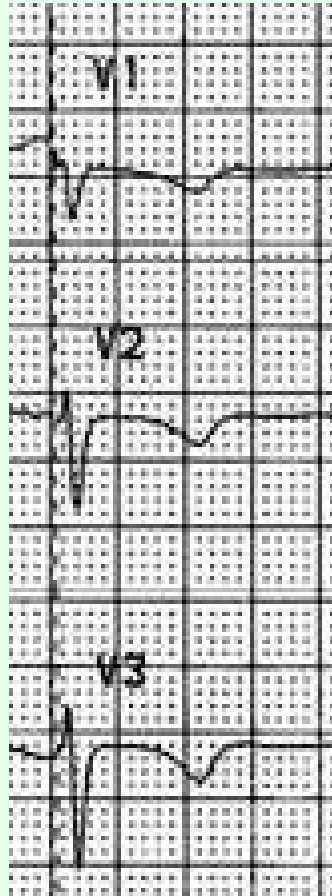
(Kane, 2007)



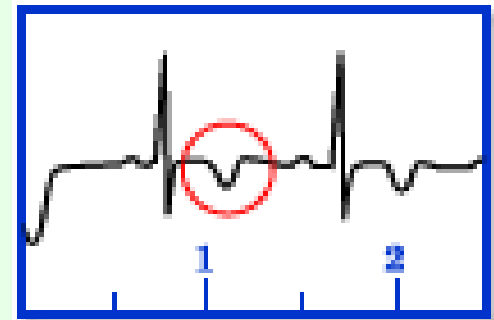
([www.arvd.org](http://www.arvd.org), 2008)

Lepší zobrazení  $\epsilon$ -vlny při umístění elektrod (Johns Hopkins Hospital, 2008):  
**L** → xifoideus, **R** → manubrium sterni, **F** → V4-5

## Inverze T-vlny ve V1-3 v EKG u ARVD



Normal ECG with upright T-waves

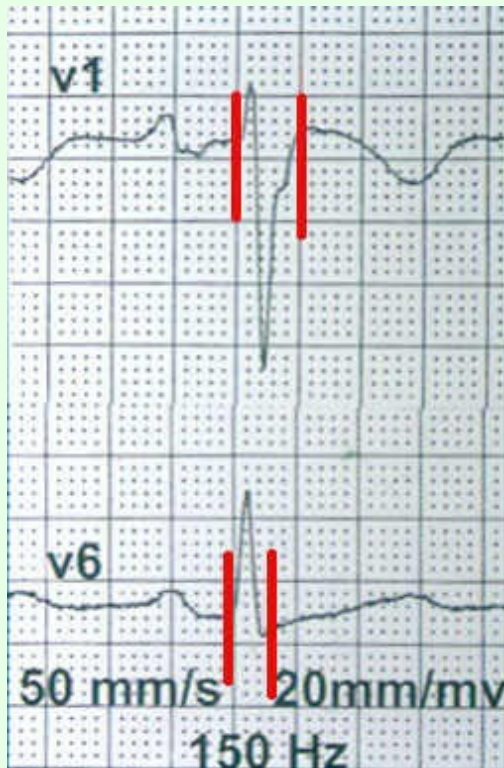


Abnormal ECG in ARVD patient with inverted T-waves

(Johns Hopkins Hospital, 2008)

([www.arvd.org](http://www.arvd.org), 2008)

## Prodloužení QRS V1+2+3 proti V4+5+6



$$\Sigma QRS_{V1-3} / \Sigma QRS_{V4-6} > 1.2$$

(Johns Hopkins Hospital, 2008)

([www.arvd.org](http://www.arvd.org), 2008)

# Infekční myokarditida

**Zánět srdce vznikající na podkladě bakteriálního nebo virového onemocnění**

**Vytváří se ložisko s mimořádnou elektrickou aktivitou – riziko vzniku komorových extrasystol.**

## **Závěry – doporučení pro praxi**

### **- mladým sportovcům, jejich rodičům a trenérům:**

- Nepodceňovat riziko myokarditidy a kardiomyopatie.
- Absolvovat pravidelné preventivní TVL prohlídky.
- Dbát doporučení lékařů.

### **- tělovýchovným a sportovním lékařům:**

- Pečlivě vyšetřit sportovce při prohlídce – anamnéza, klinické vyšetření, EKG v klidu a při zátěži.
- V případě objevení symptomu jej poslat ke kardiologovi; kontrolovat, zda se sportovec řídí jeho doporučením.

### **- učitelům lékařů a sportovních pedagogů**

- zařadit tuto problematiku do výuky