

Fascie - teorie i praxe

bp4833 Kineziologie, algeziologie a odvozené
techniky diagnostiky a terapie 3

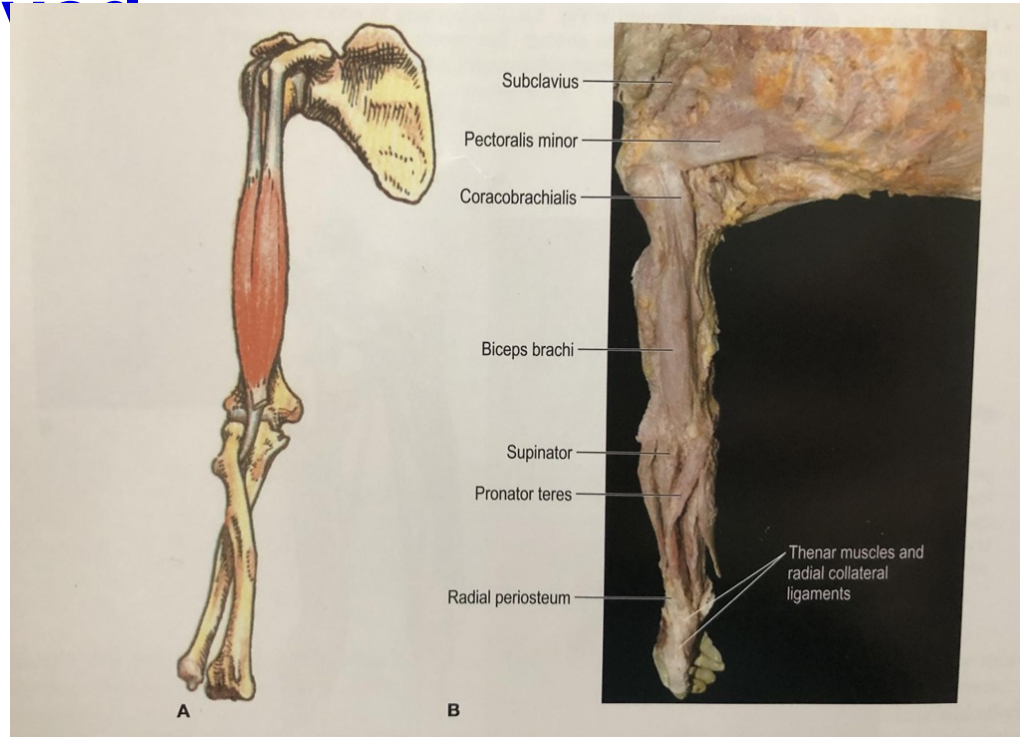
Mgr. Zuzana Kršáková



Fascie-úvod

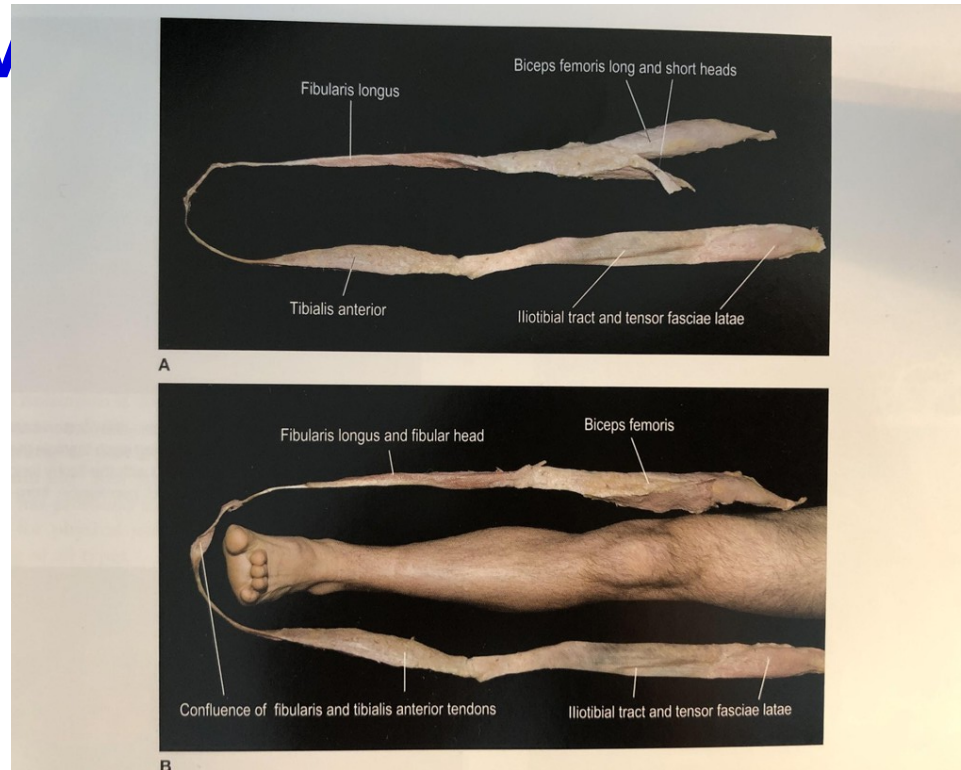
- Teorie myofasciálních meridiánů (propojený celek s jednotlivými částmi)
- Flexe v lokti kontrakcí bicepsu/vliv flexe v lokti na vzdálenější struktury (tah za vzdálenější ligamenta či fascii, tahový efekt fasciálně přenesen na proximální či distální struktury)-
- Biceps - flexor ramene a lokte/součást myofasciální kontinuity od trupu po palec.

Fascie-úvrat



Myers, T. W. (2020). *Anatomy trains e-book: Myofascial meridians for manual therapists and movement professionals*. Elsevier Health Sciences. Fig. 1.6., strana 4.

Fascie - úv



Myers, T. W. (2020). *Anatomy trains e-book: Myofascial meridians for manual therapists and movement professionals*. Elsevier Health Sciences. Fig. 1.6., strana 5.

Fascie - úvod

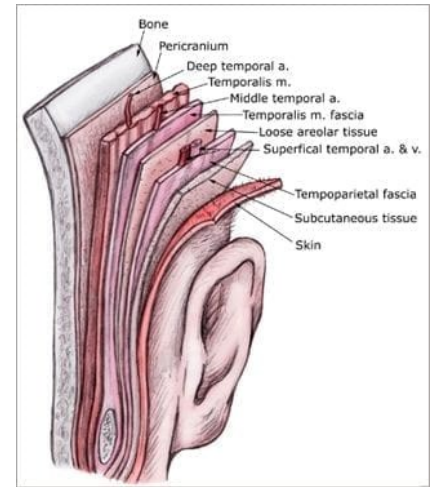
- Fasciální (neuromyofasciální síť) systém podléhá konstantní remodelaci, přechod mezi “pořádkem” a “chaosem”.
- Reaktibilita systému na kolem působící síly - zachování stability a mobility.
- Asi po dobu 500 let západního ponímání anatomie, zůstávala fasciální síť a její význam téměř úplně ignorována.
- Není inertní, má regulační funkci.

Fascie - úvod

- Zastaralé tvrzení (muskuloskeletální systém)
- Skutečně “pohybujeme kostrou” především činností svalů, které svou kontrakcí “tahají” za šlachy vedoucí přes klouby, kterých RP je limitován anatomicky tvarem kostí a dán mírou napětí ligament?
- **Ne tak jednoduché = změna úhlu pohledu.**

Fascie - úvod

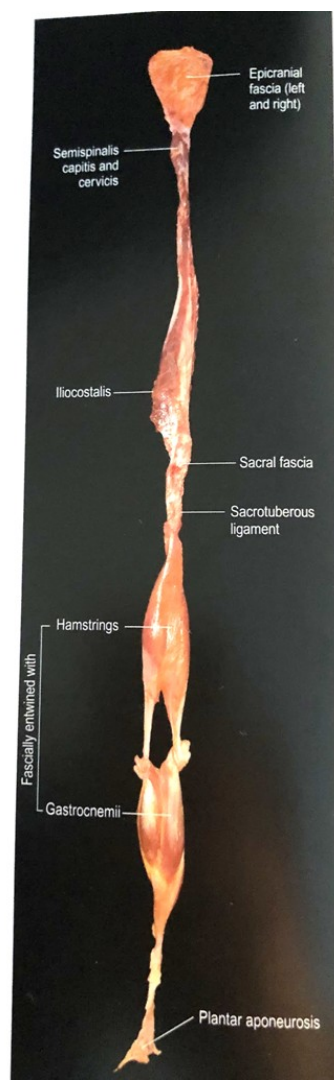
- Fasciální tkáň je v těle na sebe navrstvená
- Pro jejich výzkum se dělají “disekce”.
- Histologicky se vždy mezi jednotlivými vrstvami nachází určitý přechod, jen u “otevřených” prostor mezi synoviálními klouby a lumenem trubicovitých struktur (respirační a trávicí trakt), kolagenní vlákna chybí.



Fascie kdysi a teď

- Svaly se v průběhu myofasciálních linií chovají jako “kontrahující se rybka v síti”, přenášející síly pro vytvoření **pružné stability** a/nebo, méně efektivní, generuje **chronické napětí** či **fixaci**.
- “Co by se stalo s kostrou, pokud by na ní byly jen svaly?”
- “Svaly mají začátek a úpon (kost na kost).”
- Žádný sval se v těle neupíná na jednu kost - většina svalů má velký počet klinicky relevantních připojení prostřednictvím měkkých tkání, daleko za jejich “začátky” či konci. (Pontzer, H. (2019). Evolved to exercise. *Scientific American*, 320(1), 22-29.), Rey, J. A. C. (2014). Daniel E. Lieberman. The story of the human body: evolution health, and disease. *Maguaré*, 28(2), 201-204).

Fascie kdysi a ted'



Fascie - součást sítě

- Jako lidé jsme tvořeni z velkého počtu (asi 40-70 trilionů) “spleti buněk”.
- Zatímco jsou membrány buněk spojeny prostřednictvím adhezivních proteinů, větší seskupení buněk potřebuje organizovanější strukturu, pro udržení tvaru (proti gravitaci).
- **Fasciální systém** udržuje organizovanou strukturu populace buněk.
- 4 typy buněk (nervová, svalová, epiteliální, buňky pojivového tkániva).
- Buňky pojivového tkániva nejsou tolik schopné kontrakce, ale vytváří prostředí udržující “všechny struktury pohromadě”.
- “If a membrane contains a single cell, the fascia's “metamembrane” contains our whole organism.”

Fascie - definice

- Fascie je obal, vrstva nebo jakékoliv jiné, od sebe oddelitelné seskupení pojivové tkáně, které se tvoří pod kůží, aby připevnilo, uzavřelo a oddělilo svaly a další vnitřní orgány (Fascia Congress. Fascia glossary of terms. Available: <https://fasciacongress.org/congress/fascia-glossary-of-terms/>. Accessed April, 25, 2019).
- **Fascie** zahrnuje široké spektrum anatomických objektů, jako např. (tuková tkáň, viscera, neurovaskulární obaly, svalovou aponeurosu, hlub. a povrch. fascii, kloubní pouzdro, ligamenta, šlachy, membrány, meningy, periost, septa, a všechny intra a intermuskulární spojení (endo-peri-epimysium).

Fascie - definice


Jako **hluboká fascie** se označuje např.:

- fascia lata, fascia thoracolumbalis, plantární a palmární fascie, retinacula, atd.

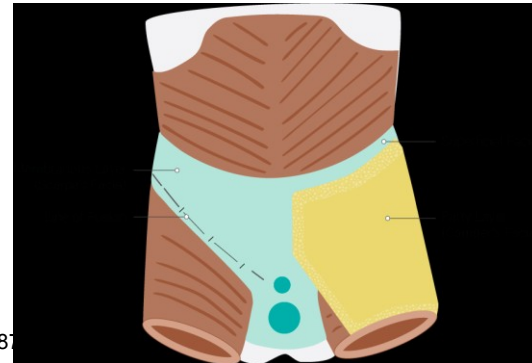
Jako **povrchová fascie** se označuje např.:

- lamina propria, Camper's fascia, prostor vyplňující perimysium, ligamentum fundiforme, podkoží, fascia buccalis, atd.

<https://www.statpearls.com/ArticleLibrary/viewarticle/187>



<https://8sense.com/en/magazine/your-large-back-fascia-fascinating-information/>

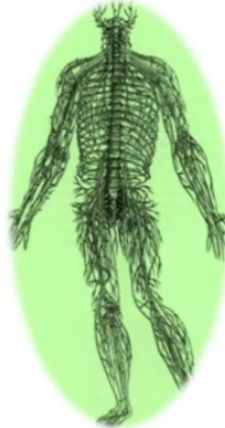
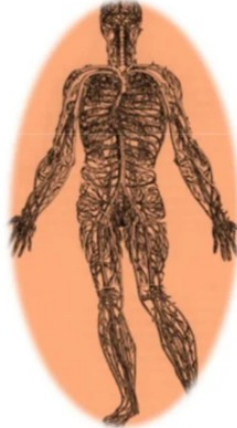
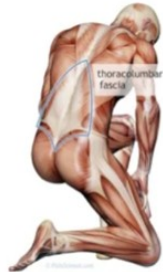Fascie



Holistic networks

- The neural net
- The fluid net
- The fibrous net

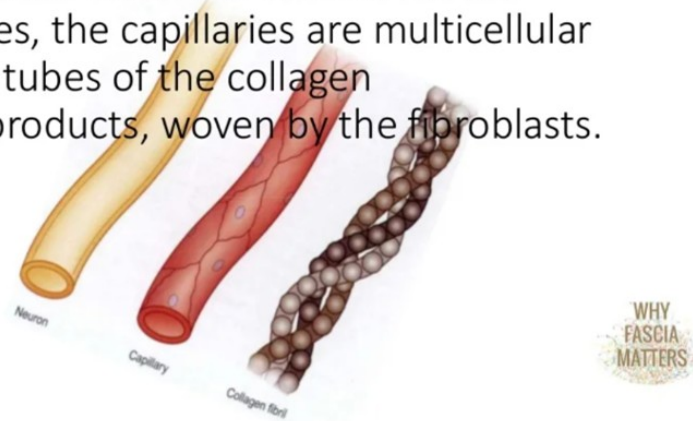


CURRENT TRENDS IN MANAGEMENT OF MUSCULOSKELETAL PAIN DR
KANNABIRAN BHOJAN, PhD. (P.T.):
<https://www.slideshare.net/physiokanna/1-fascia-basics>

Fascie - mikrostruktura

All three convey information

Each of the major body communicating networks is made up of tubular subunits. The nerves are unicellular tubes, the capillaries are multicellular tubes, and the tubes of the collagen fibers are cell products, woven by the fibroblasts.

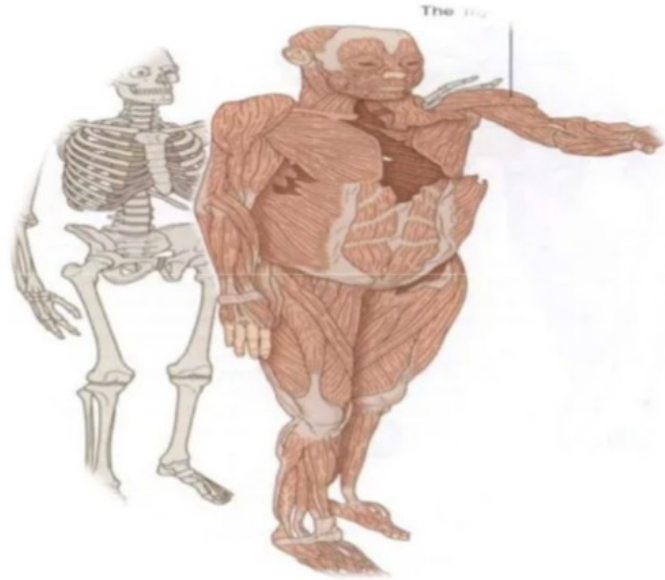


CURRENT TRENDS IN MANAGEMENT OF MUSCULOSKELETAL PAIN DR
KANNABIRAN BHOJAN, PhD. (P.T.):

<https://www.slideshare.net/physiokanna/1-fascia-basics>

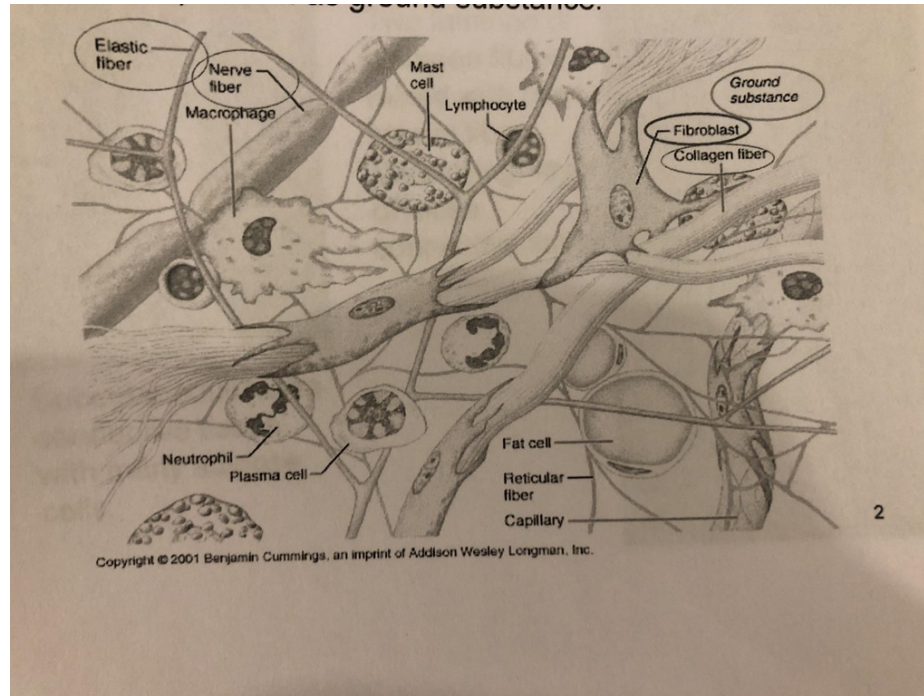
Jak by naše tělo vypadalo bez fasciální sítě?

The formation of the fascial net



Fascie - mikrostruktura

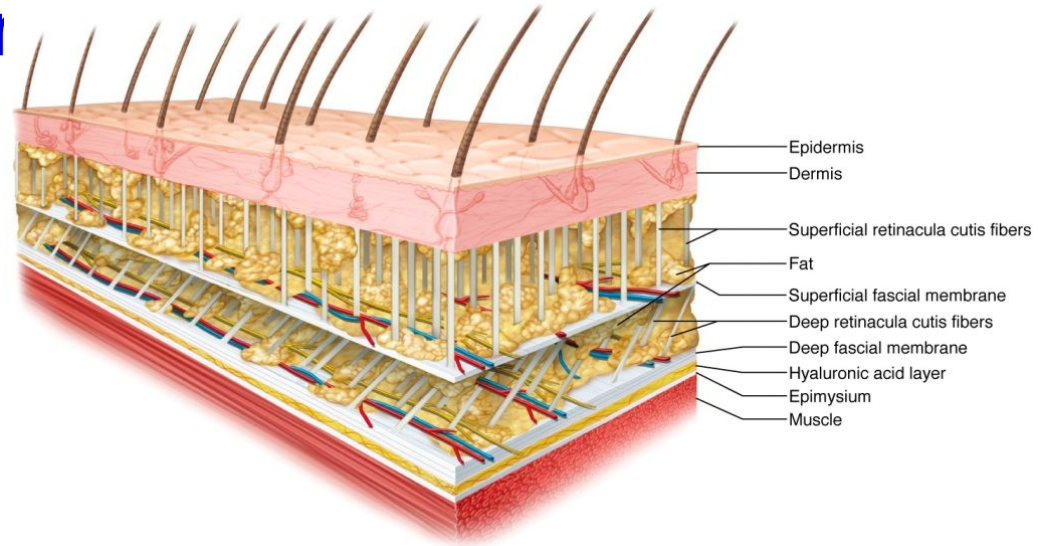
- Její buňky a vlákna jsou “ponořeny” v **extracelulární matrix (ECM)**
 - “základní hmota”



Povrchová fascie - I

Povrchová fascie (fascia superficialis):

- Podkožní vazivová tkáň s množstvím tukových buněk
- Metabolická aktivita
- “Klouzání” pokožky
- Termoregulace
- Průchod nervů, krevních a lymfatických cév

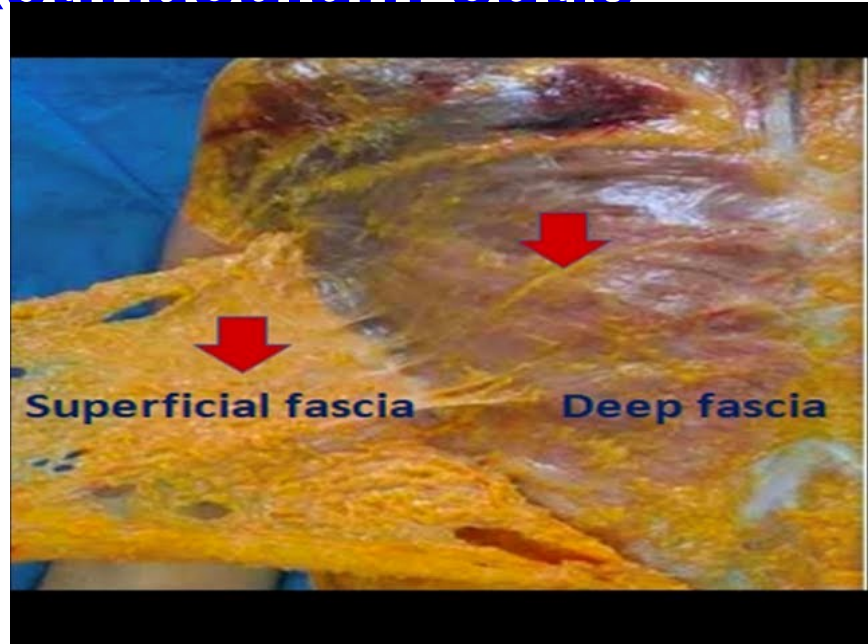


Povrchová fascie - Retinaculum cutis

- Distribuce adipocytů ve vazivové tkáni (Retinaculum cutis povrchové a hluboké).

Retinaculum cutis fascie:

- Zabezpečuje její “ukotvení”
- Flexibilní, ale odolný mechanismus pro přenos mechanické zátěže s různým vektorem působení
- Pohyblivost kůže (s ohledem na struktury pod ní) se liší v rámci jednotlivých regionů.



https://www.youtube.com/watch?v=tRA5neLLvdl&ab_channel=easyhumanatomy

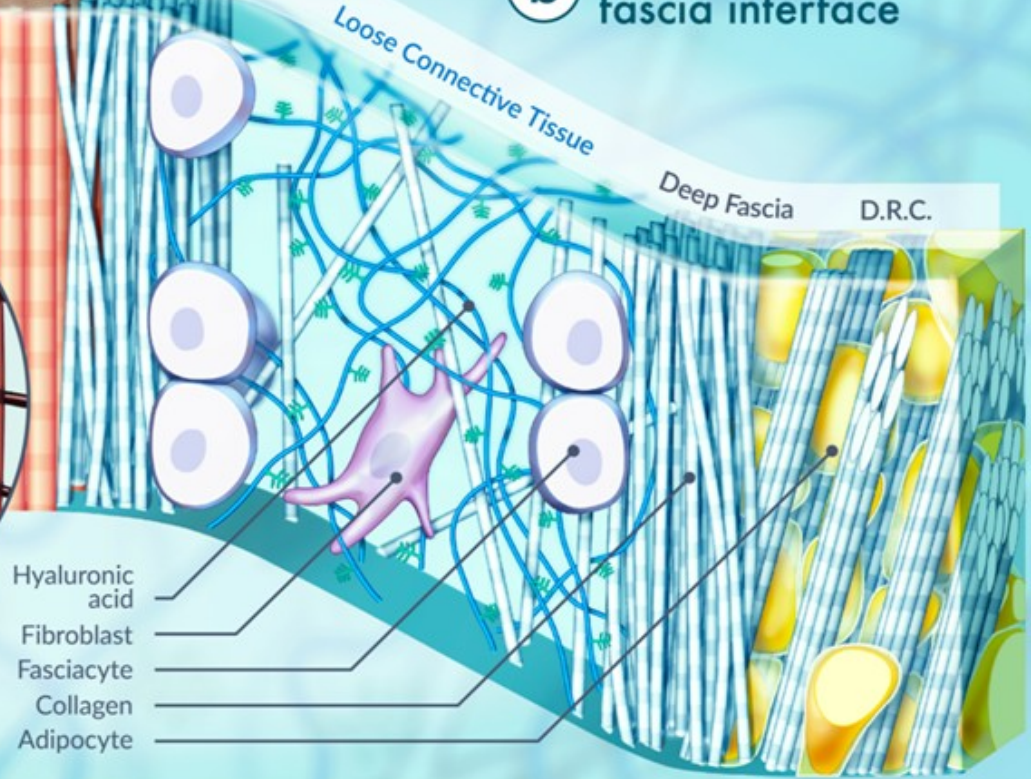
a From skin to muscle

- Muscle
- Deep fascia
- Loose connective tissue
- Deep fascia
- Deep retinaculum cutis
- Superficial fascia
- Superficial retinaculum cutis
- Dermis
- Epidermis (and hair)



Muscle Deep Fascia

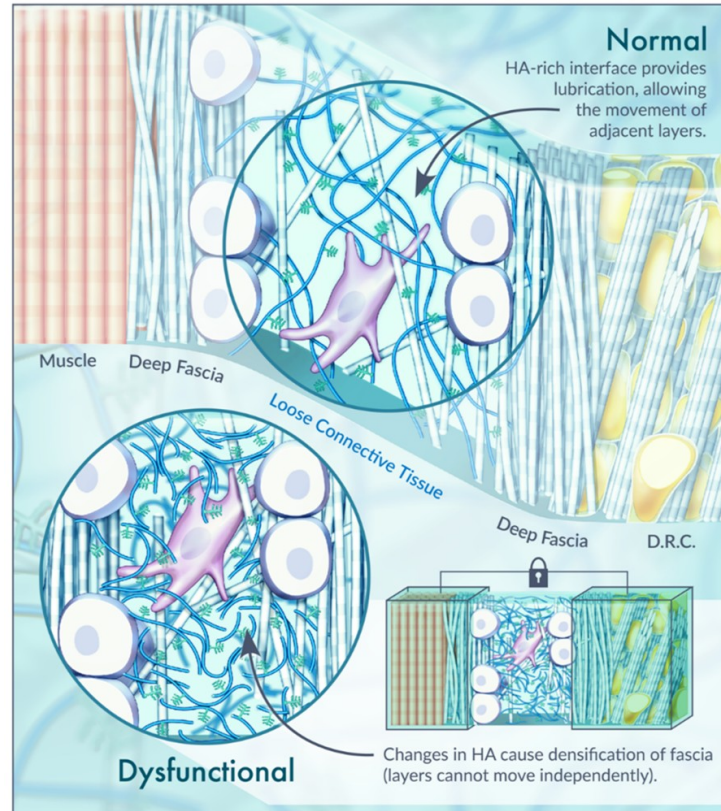
b Deep/Loose fascia interface



Hluboká fascie

- Vyplňuje prostor kolem kosterních svalových buněk (endomysium), svalových fascikulů (perimysium) a sv. bříšek (epimysium) = **esenciální pro přenos síly pohybu svalů na kloub.**
- Obsahuje vysoký podíl k. hyaluronové v prostoru mezi vrstvy endomysia, perimysia a epimysia.
- Obsahuje paralelní longitudinální kolagenové shluky a rudimentárně i elastinu (síla/odolnost i pružnost).
- HA (i fasciocyty) se nachází mezi hlubokou fascií a svalem, zabezpečuje klouzání (lubrikaci) mezi těmito strukturami, a také v rámci své ECM, zabezpečující inter-fasciální klouzání.

Densifikace



Možnosti terapie

Povrchová fascie:

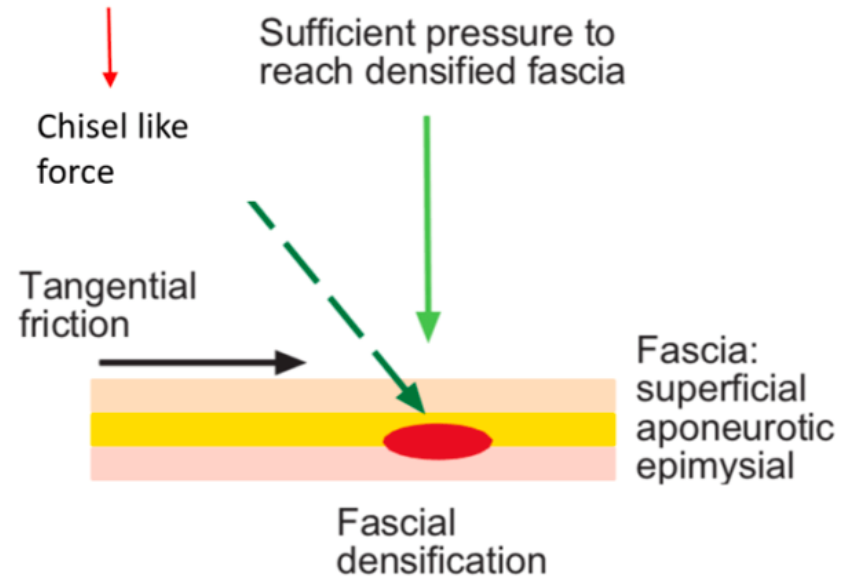
- **Pod povrchem kůže** - masáž lehkým tlakem a větším povrchem, postupné vyčkání v bariéře (restrukturalizace tkáně, rozrušení adhezí)
- Souvisí s dysfunkcí lymfatického systému, žilní drenáže
- Porucha propriocepce, koordinace, stability

Možnosti terapie

Hluboká fascie:

- Myofasciální bolest, křeče (epimysium)
- Generování dostatečného tlaku (menší povrch, více do hloubky - manuální frikce (loket, prsty))
- Obnova lubrikace, klouzání jednotlivých vrstev

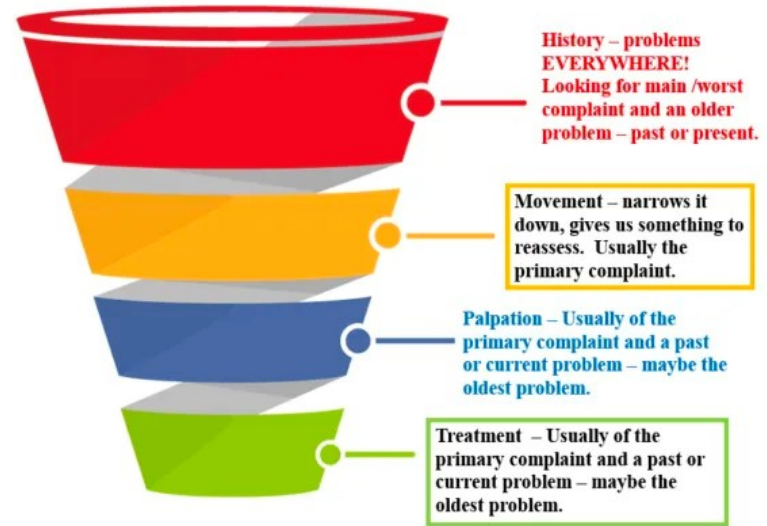
Fig. 1.51



<https://fearfullywonderfullymade.life/fascial-manipulation-stecco-fm/>

Fasciální manipulace - Stecco® (FM)

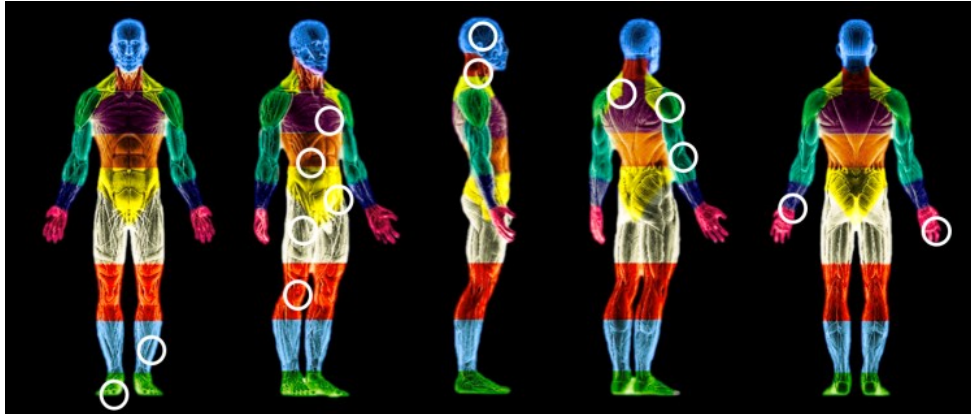
- Tření (klouby prstců, loket, fasciální pomůcky)
- Metodologie - **kde léčit**
- **Anamnéza** (“old is gold” - starší problém může být klíčem k na léčbu nereagujícímu “novému” problému)
- **Aspekce** (densifikace, povrch kůže-roadmap)



<https://fearfullywonderfullymade.life/fascial-manipulation-stecco-fm/>

Fasciální manipulace - Stecco® (FM)

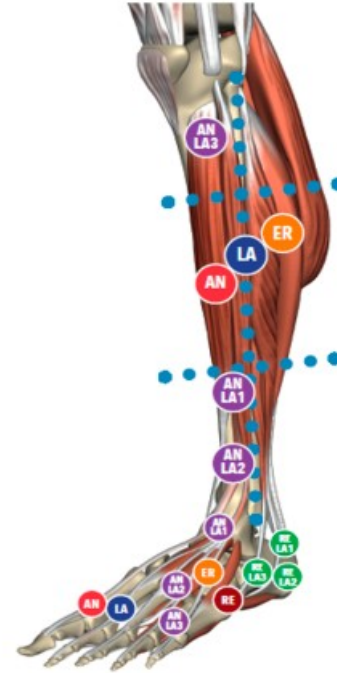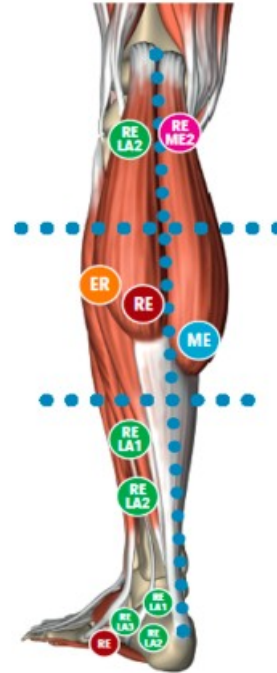
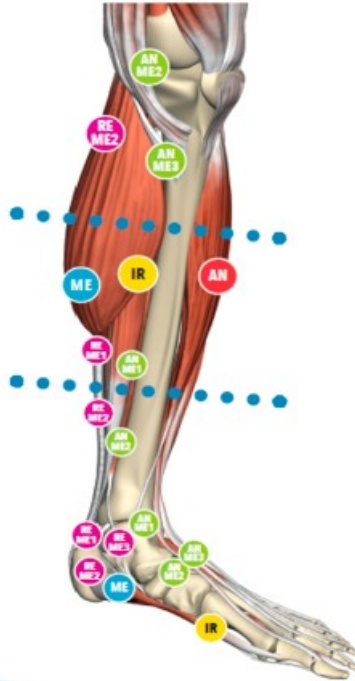- **Pohyb (jednoduchost - S, F, H (rotace) roviny, pohyb v bolestivém segmentu OK? - hledám jinde**
- Pohyb není problém - orgánová dysfunkce? Nebo - **Palpace**
- **Palpace (14 segmentů - klouby, svaly, cévy, orgány)**



Fasciální manipulace - Stecco® (FM)

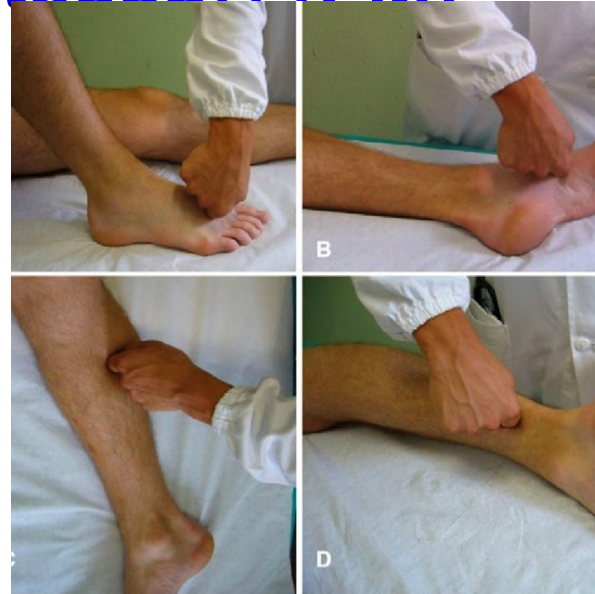- Povrchová fascie (teplota, vlhkost, citlivost, trofika tkáně)
- Hluboká fascie (“centres of coordination” - **CC** - místa, kde se **sbíhají vektory síly, pro koordinaci pohybu v určité rovině**. Svaly se nekontrahují jako jedna/žádná kontrakce jednoho svalu, ale spíše jako koodinovaná série kontrakcí jen těch svalů, které jsou k danému pohybu a rychlosti nutné. Fascie (svou lokalizací přes bříška svalu je perfektním periferním mechanismem koordinujícím pohyb).
- Kvůli existenci komplexních pohybů (víceru rovin a směrů působení sil) - fascie pokrývající klouby, šlachy a retinacula poblíž kloubů, navádí tyto typy pohybů (“centers of fusion” - **CF**).

Fasciálr



Fasciální manipulace - Stecco® (FM)

- **Kde palpovat?** Oblast hlavního problému a oblast relevantní v anamnéze pacienta (alespoň 2 segmenty).
 - “Silent” points - densifikace
 - **Ukázka celého průběhu terapie**
- Antonio Stecco:**
- https://www.youtube.com/watch?v=P_btZ_h1mHxA&ab_channel=AntonioStecco



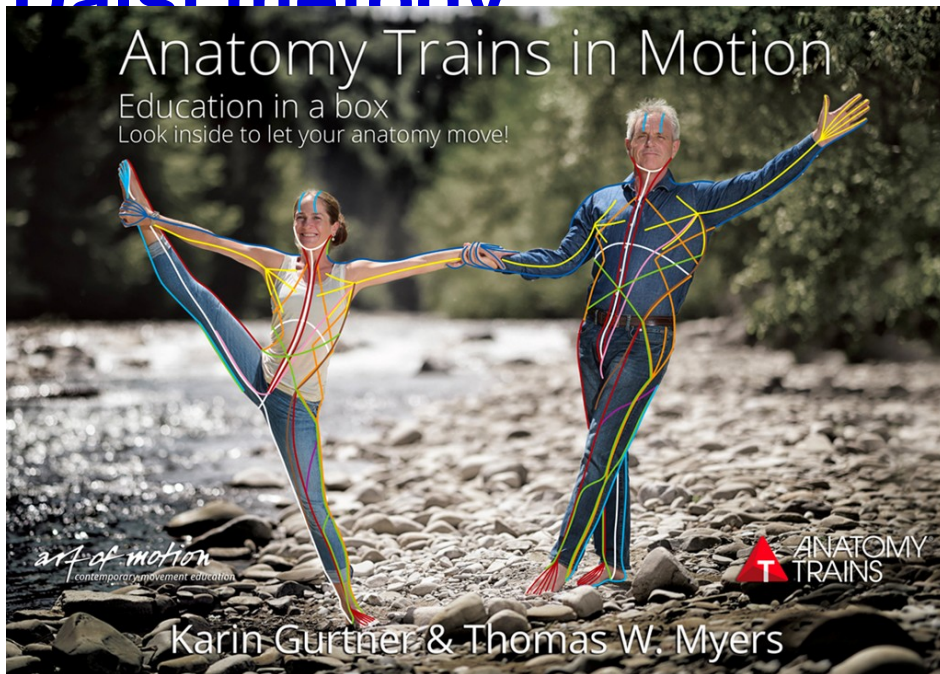
https://www.researchgate.net/figure/arious-points-treated-according-to-Fascial-Manipulation-technique-a-Pressure-is-applied_fig1_49821211

prof. Carla Stecco, M.D.

- University of Padova (Itálie), Veškeré lékařství (Medicine and Surgery), graduation in Medical Doctor (M.D.) 2002
- University of Padova (Itálie), Specializace v ortopedii (Ortopaedic Surgery) 2008
- Profesorka anatomie člověka a pohybových věd (Professor of Human Anatomy and Movement Sciences) na University of Padova (Itálie)
- <https://www.rehaeduca.cz/lektori/prof-carla-stecco-m-d-ph-d/>
- https://www.youtube.com/watch?v=A_EoE_pX4wk&ab_chann el=SciplayerEncyclopedia



Další metody



<https://www.anatomytrains.com/>

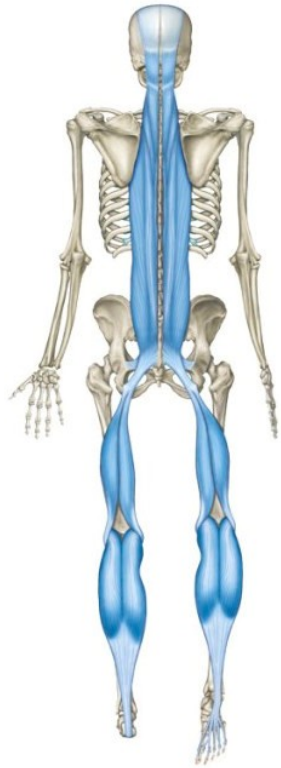
Rolfing:

[https://www.youtube.com/watch?v=Ct7WVNj5glw&ab_channel=Dr.
IdaRolfInstitute%C2%AE](https://www.youtube.com/watch?v=Ct7WVNj5glw&ab_channel=Dr.IdaRolfInstitute%C2%AE)

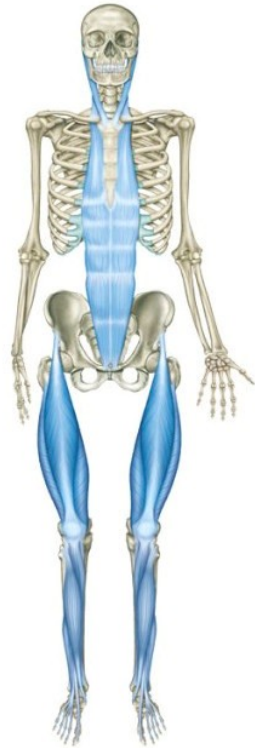

<https://casi-rolfterapie.cz/cs/rolfterapie/dr-ida-p-rolf.html>

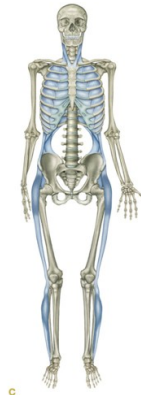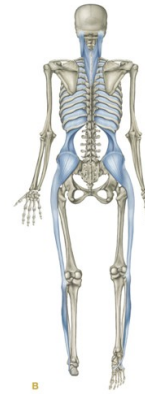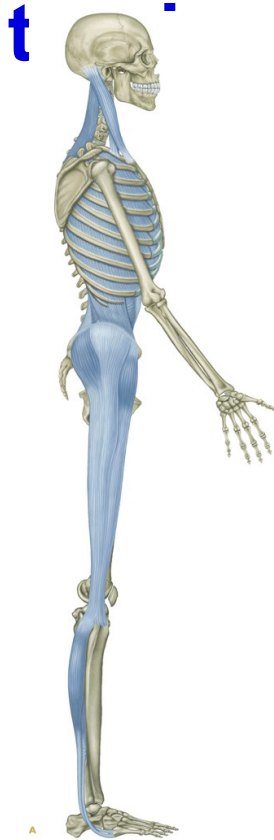MUNI
SPORT



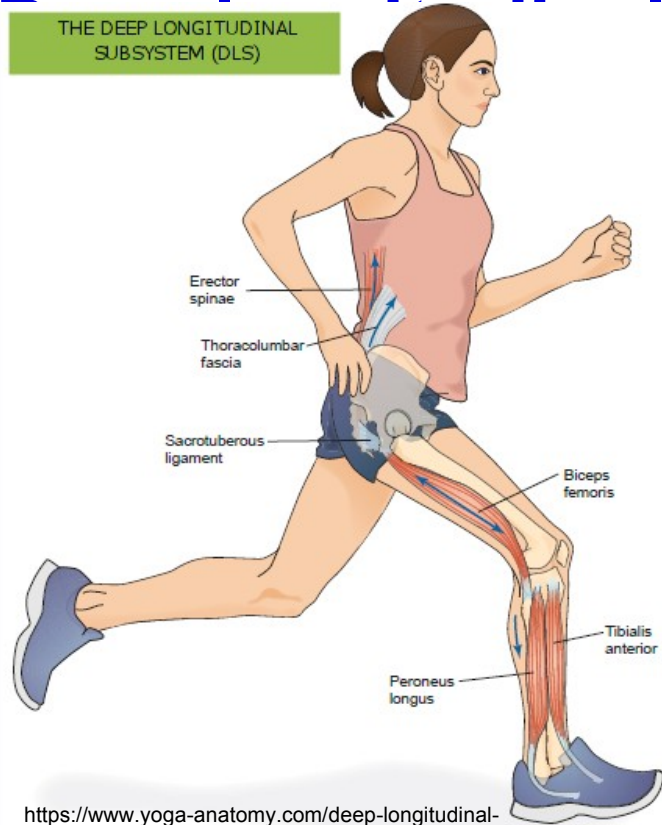
SUPERFICIAL BACK LINE



SUPERFICIAL FRONT LINE

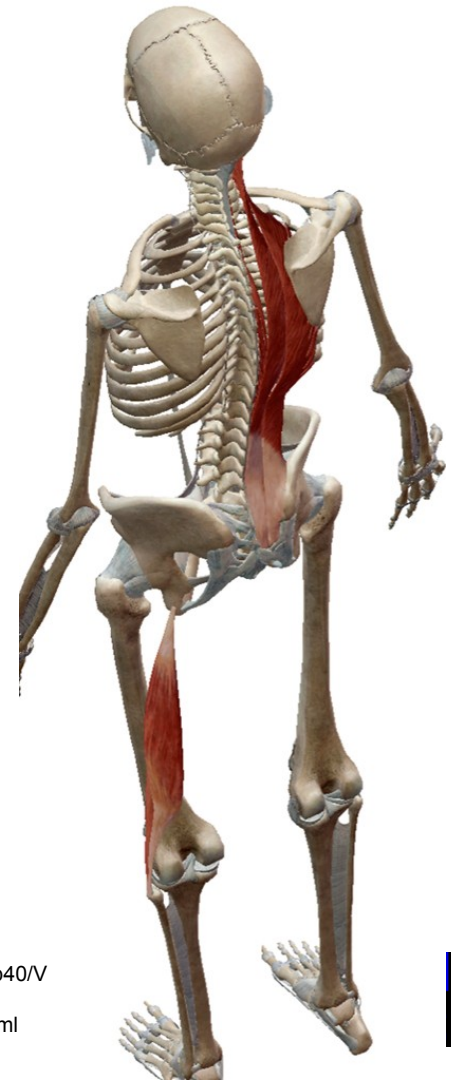

THE DEEP LONGITUDINAL
SUBSYSTEM (DLS)



<https://www.yoga-anatomy.com/deep-longitudinal-system-core-stabilisation-part-4/>


ubsystem




https://www.sensorimotor.ca/store/p40/Vleeming_Subsystems_-_Deep_Longitudinal_Subsystem.html

Deep longitudinal subsystem

- Stabilizace SI skloubení a podélné klenby nohy.
- Excentricky zpomaluje nohu v průběhu švihové fáze chůze a kontroluje pronaci a supinaci nohy v průběhu heel strike a mid-stance.
- Přispívá k propulzi při běhu a sprintu (Clark, 2014).
- Stabilizuje sacrum, SIS, sehrává roli v artrokinematice kotníku.
- **Struktury:** Sacrotuberous Ligament, Biceps Femoris, Peroneus Longus, Anterior Tibialis.
- **Cvičení:** Walking lunge, skater hops (S rovina)



<https://www.istockphoto.com/cs/ilustrace/walking-lunge>



<https://redefiningstrength.com/skater-hops/>

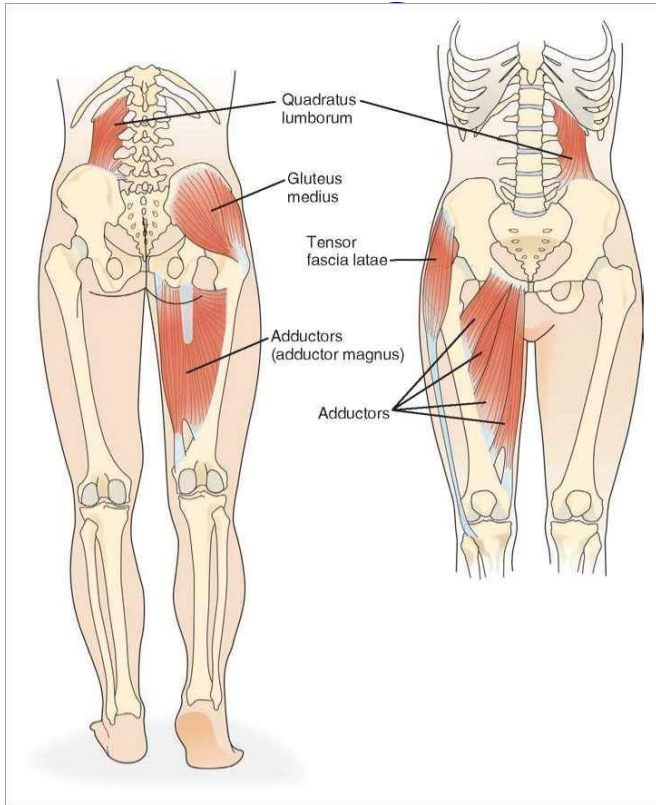
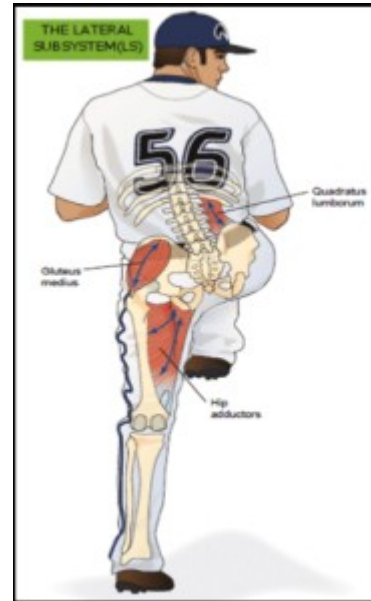

Figure 2.21 Lateral sub-system.

tem

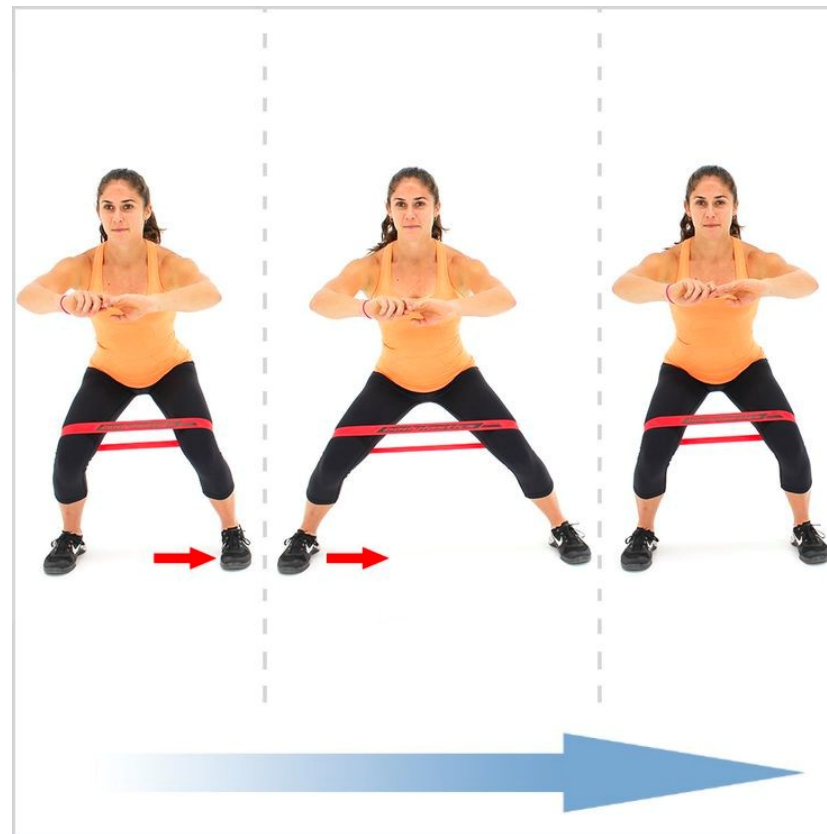


<http://baseballstrength.org/training-subsystems-in-baseball-by-anthony-velazquez/>

<https://www.healthwisecarecenter.com/single-post/2019/01/10/the-lateral-subsystem>

Lateral subsystem

- Hlavní funkce je stabilizace pánve ve F rovině a v průběhu asymetrického stoje či pohybů DKK.
- LPHC - stabilizace /komplex Lumbo-Pelvický/, přenos sil mezi HKK a DKK
- **Svaly:** GMed, Add, QL kontralat.
- **Cvičení:** Side plank, monster walk, side-lying leg raise, balance with reach.

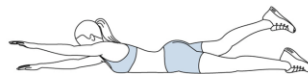
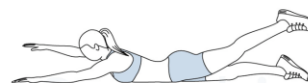
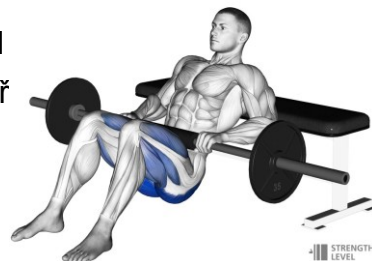

<https://bodylastics.com/exercise/monster-walks-with-loop-bands/>

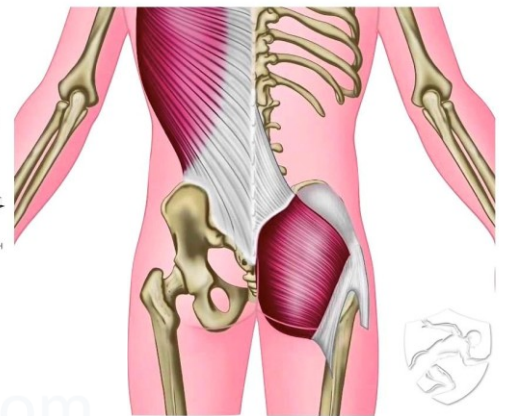
Posterior oblique Subsystem (POS)

- Stabilizuje Lp, SIS, svaly KYKK
- Přenos sil mezi HKK a DKK
- **Svaly:** m. LD, fascia thoracolumbalis, kontralat. m.GM
- Produkce síly při běhu, sprintu a rotačních silách (např. hod). Tahové a rotační pohybové vzory, multi-segmentální extenze, excentricky deakceleruje spinální flexi a rotaci, flexi v KYK, ADD a VR. Antagonistou je anterior oblique subsystem.
- U dysfce: nestabilní KYK (inhib. m. GM či m. LD bolest zad a riziko zranění, natažení hamstringů.
- **Cvičení:** Glute bridges, hip thrusts, Alt-Superman, atd'.

<https://strengthlevel.com/strength-standards/hip-thrust/lb>



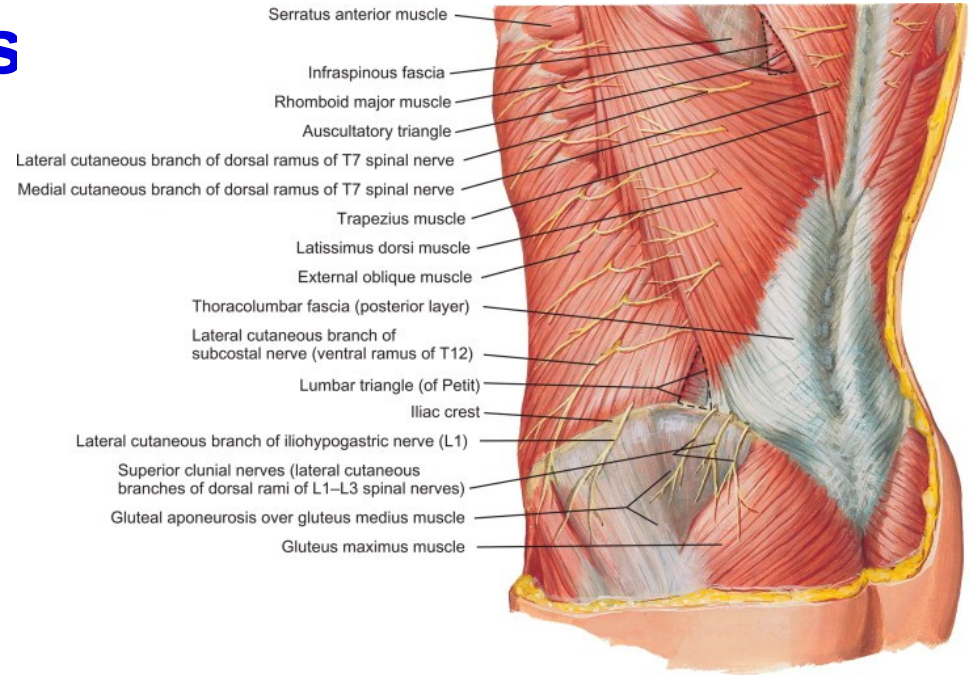
POSTERIOR OBLIQUE SUBSYSTEM



<https://www.spotebi.com/exercise-guide/alternating-superman/>

Thoracolumbální fas

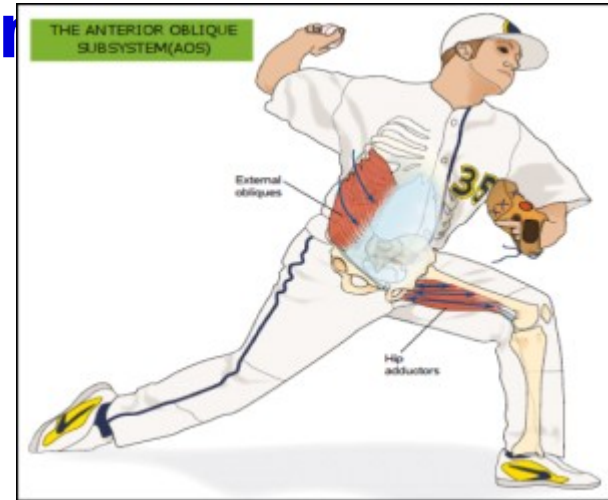
- “ribs shift”
- https://www.youtube.com/watch?v=PNUD7xWoeTs&ab_channel=drdooleynoted



Anterior oblique Subsystem

- Adductory KYK ve spojení s kontralaterálním m. OEA přes abdominální fascii
- Rotace pánve vpřed v průběhu švihové fáze
- AOS stabilizuje Thp a Lp, SIS, KYKK v průběhu akcelerace, dekcelerace a ve všech rovinách pohybu. Antagonistou je POS.
- Přenos sil mezi HKK a DKK - rotační pohyby v T-rovině (hod)
- **Svaly:** Internal Oblique, External Oblique, Adductors, Hip External rotators, Rectus Abdominis.
- **Cvičení:** např. Staggered-stance single arm cable press


https://www.youtube.com/watch?v=N9P4d5iOx_4&ab_channel=TestosteroneNation



<http://baseballstrength.org/training-subsystems-in-baseball-by-anthony-velazquez/>

Fascie dle Fascial Distort

- 1992-1995 US. doktor Stephen P. Typaldos (FDM)
- 6 či více specifických distorzí pojivové tkáně
- Zaměření na pacienta - ten je vedoucím terapie. Pacient ví, co ho bolí, snaží se gesty o “léčbu”.
- Sledujeme gesta, popis stížnosti, ukázkou náznaku “samoléčby”.
- Specifické opakující se vzory stížností rozčlenil na distorze.



“Distorze” dle Fascial Distortion Model

- Na supracellulární úrovni je forma dána fascií.
- Bez fascie je tkáň spíše amorfní.

Triggerbands:

- Paralelní vlákna (transmise longitudinálních sil)
- “Banded fascia” - v celém těle.
- Patologický stav - paralelní vlákna banded fascie jsou málo odolná vůči střížným silám (šikmé, transverzální směry).
- Tyto síly jsou důvodem vzniku inkoherencí v tomto typu fascie.

“Distorze” dle Fascial Distortion Model

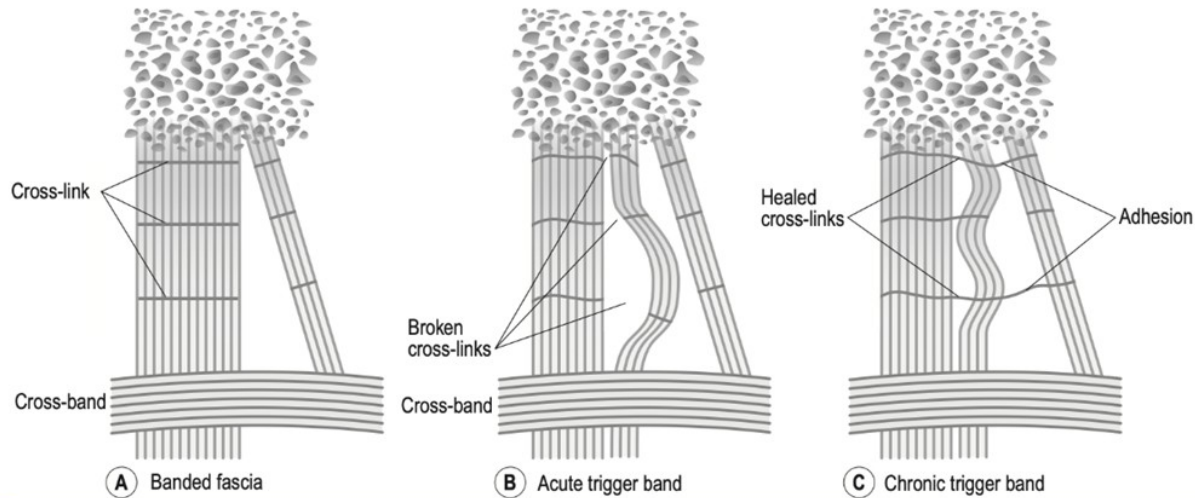


FIGURE 3.1

Trigger bands (A) Banded fascia, (B) Acute trigger band, (C) Chronic trigger band.

Capistrant, T., Harrer, G., & Pentzer, T. (2021). *The Fascial Distortion Model: Philosophy, principles and clinical applications*. Jessica Kingsley Publishers. Str. 5

Triggerband

Ukázka:

https://www.youtube.com/watch?v=rpovnRnwrOM&ab_channel=Top-Physio

https://www.youtube.com/watch?v=Dnx-o9x5z-M&ab_channel=MdMFisioterapia

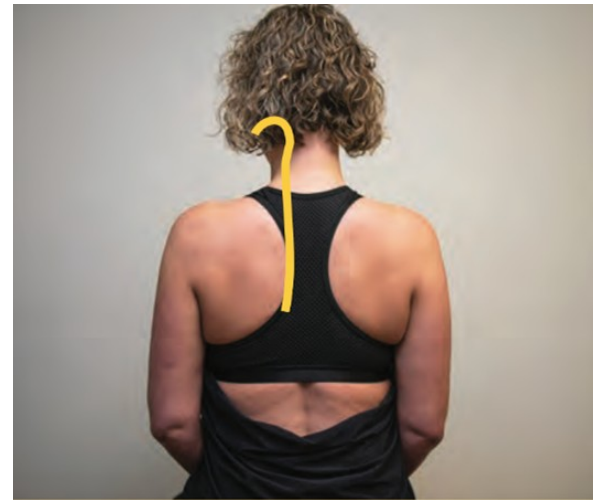
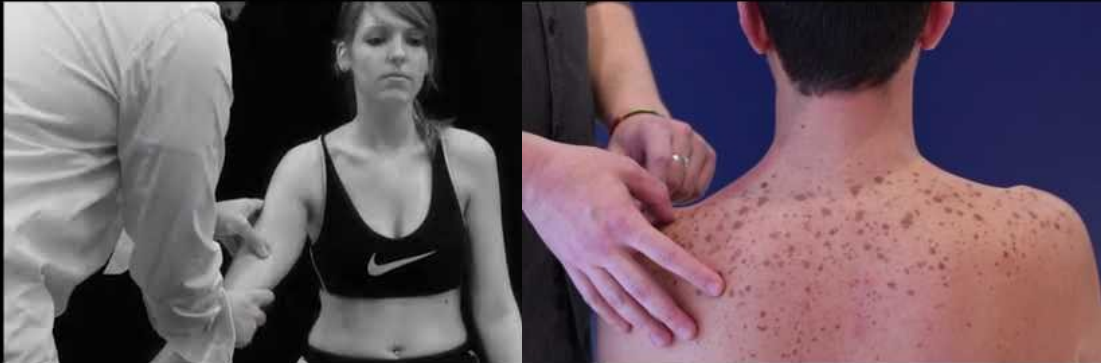

FIGURE 7.1

Star triggerband

Capistrant, T., Harrer, G., & Pentzer, T. (2021). *The Fascial Distortion Model: Philosophy, principles and clinical applications*. Jessica Kingsley Publishers. Str. 77



“Distorze” dle Fascia

Herniated Trigger Point (HTP)

- Fascie, která “drží věci pohromadě” - banded fascia, fascie, které “oddělují vrstvy” - gliding, klouzání
- Protruze tkáně přes listy fascie (dána větším působením tlaku).
- Nociceptivní dráždění, změna RP.

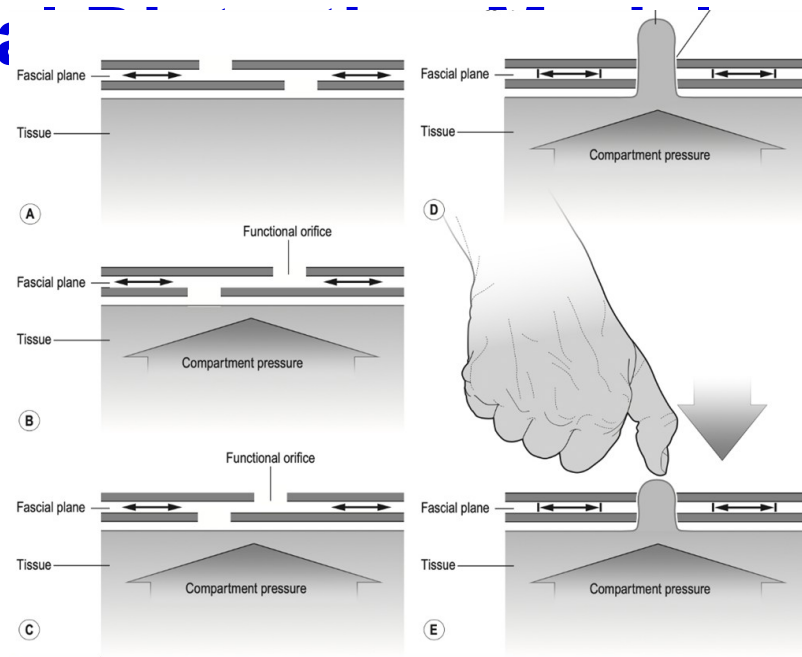


FIGURE 3.2

Herniated trigger point (HTP). (A) Body cavities separated by fascial planes. (B) Orifice in the cavity allowing passage of important structures. (C) Compartment pressure (D) HTP.

“Distorce”dle Fascial Dis

Ukázka:

<https://www.youtube.com/shorts/bxWhd031grq>

Capistrant, T., Harrer, G., & Pentzer, T. (2021). *The Fascial Distortion Model: Philosophy, principles and clinical applications*. Jessica Kingsley Publishers. Str. 81

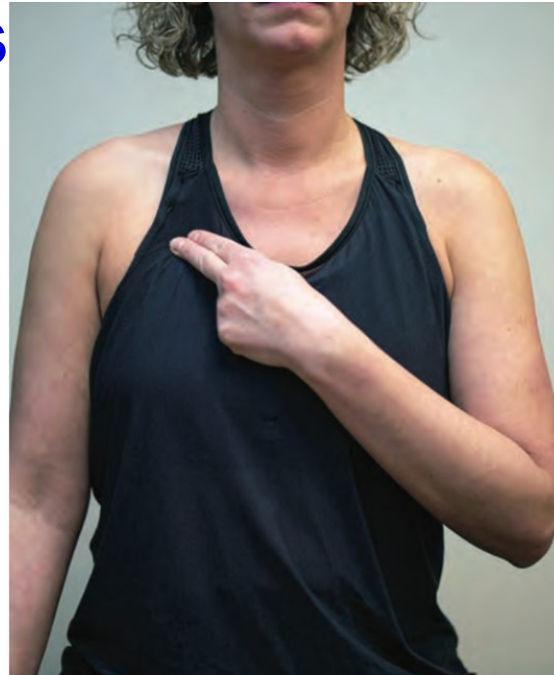

FIGURE 8.10

Pectoral herniated trigger point (HTP)

“Distorze” dle Fascial Distortion Model

Continuum distortion (CDs)

- V FDM se přechodná zóna mezi kostí a ligamentem interpretuje odlišným způsobem.
- Kost a ligamentum se nepovažují za odlišné struktury, nýbrž za kontinuální struktury lišící se pouze v poměru kostních komponent (**kost** - v chápání dle FDM kalcifikována banded fascia a **vaz** - v rámci hladkého průběhu mineralizovaných zón-banded fascia při průchodu nemiralizovanou zónou kontinua).

“Distorce” die Fascial I

Ukazka:

https://www.youtube.com/shorts/VOG_mN3oY6I

Capistrant, T., Harrer, G., & Pentzer, T. (2021). *The Fascial Distortion Model: Philosophy, principles and clinical applications*. Jessica Kingsley Publishers. Str. 70

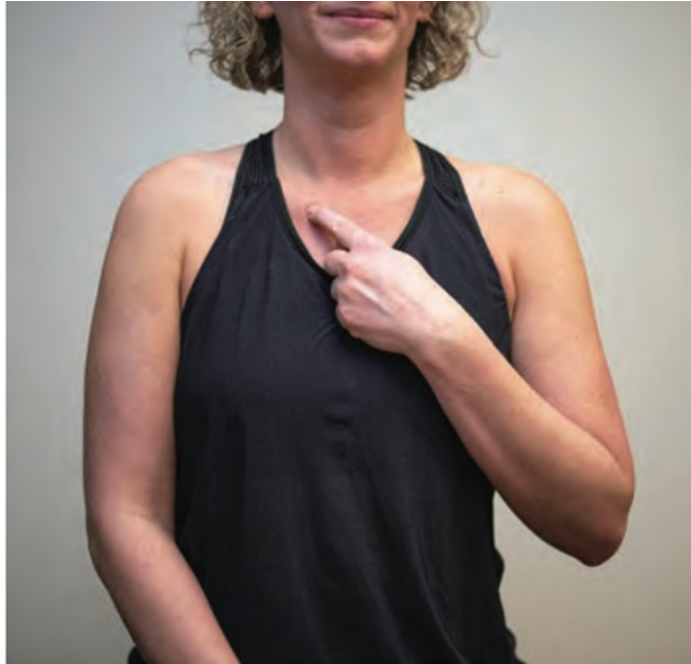

FIGURE 7.13

Clavicular continuum distortion (CD)

Distorze die Fascial Distortion Model

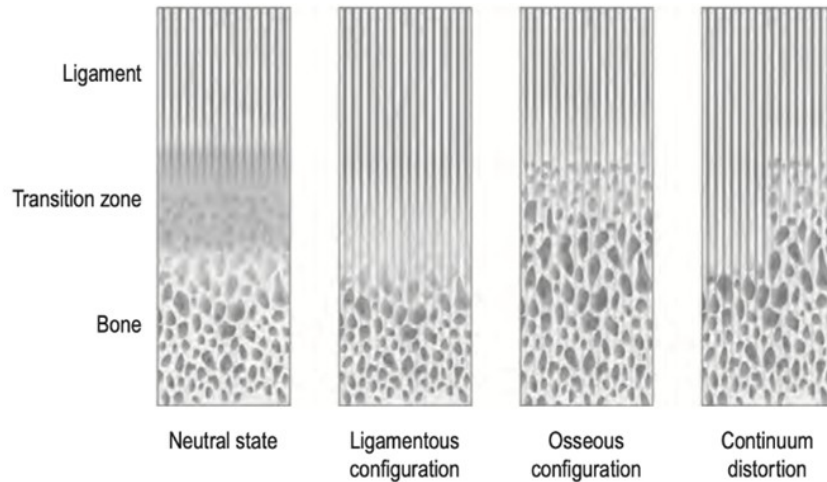


FIGURE 3.3

Functional and dysfunctional configurations within the continuum.

(A) The transition zone has the ability to shift its components. (B) The transition zone becomes demineralized (ligamentous configuration). (C) The transition zone becomes mineralized (osseous configuration). (D) Both configurations within the same transition zone mean it is not functional and therefore is a pathology (**continuum distortion, CD**).

Capistrant, T., Harrer, G., & Pentzer, T. (2021). *The Fascial Distortion Model: Philosophy, principles and clinical applications*. Jessica Kingsley Publishers. Str. 10

“Distorze” dle Fascial Distortion Model

Folding Distortions

- V kloubech
- Unfolding a Refolding
- Manipulace kloubů

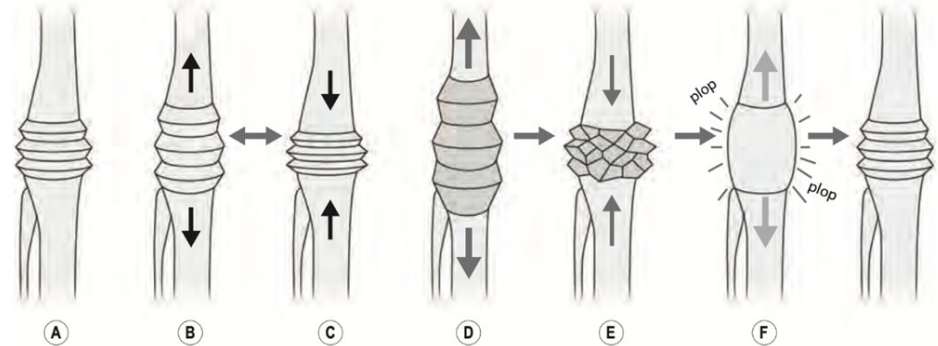


FIGURE 3.4

Folding distortion (FD). (A) When folding fascia maintains its natural folds, all movement is reversible, even after numerous repetitions (B, C). When the moving zone is completely distracted (D) or compressed, it becomes prone to distortion (E). Once the fascia regains its three-dimensional shape, the folding ability of the fascia is restored (F).

Capistrant, T., Harrer, G., & Pentzer, T. (2021). *The Fascial Distortion Model: Philosophy, principles and clinical applications*. Jessica Kingsley Publishers. Str. 11

“Distorze” dle Fascial Distortion Model

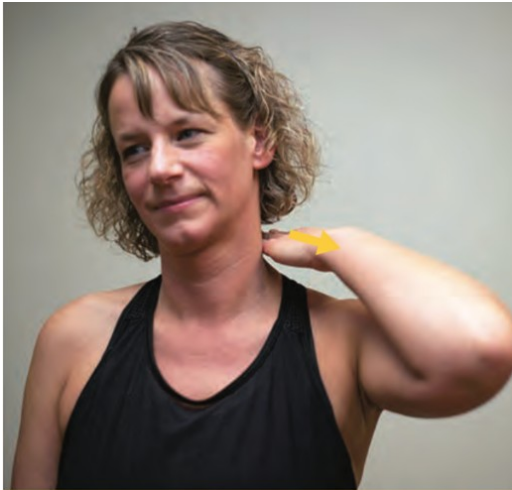

FIGURE 7.16

Cervical refolding distortion (rFD) patient gesture

Capistrant, T., Harrer, G., & Pentzer, T. (2021). *The Fascial Distortion Model: Philosophy, principles and clinical applications*. Jessica Kingsley Publishers. Str. 71

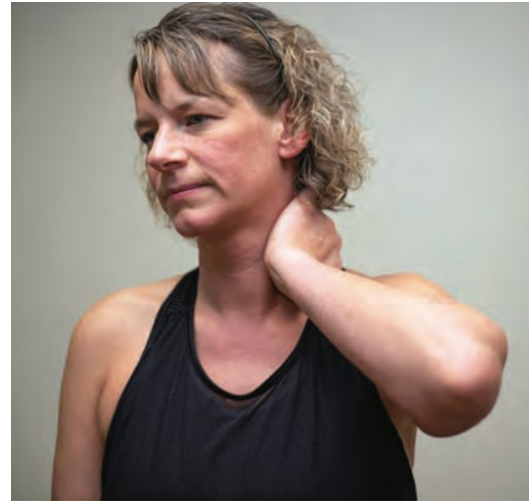

FIGURE 7.14

Cervical folding distortion (FD)

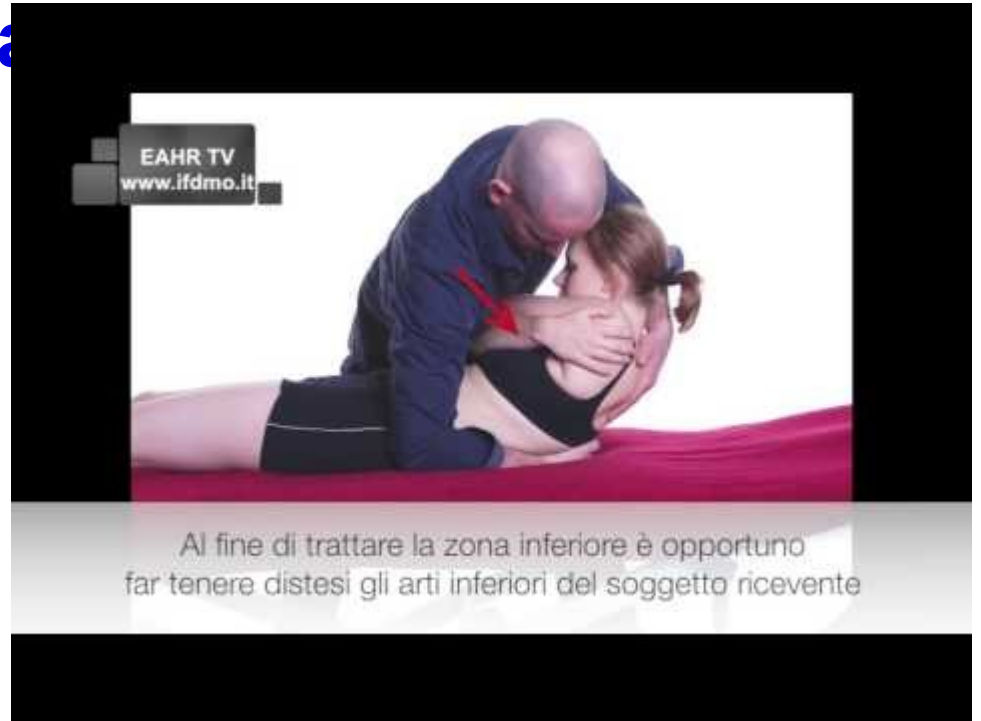Capistrant, T., Harrer, G., & Pentzer, T. (2021). *The Fascial Distortion Model: Philosophy, principles and clinical applications*. Jessica Kingsley Publishers. Str. 70

“Distorze” delle Fascie

Ukázka:

<https://www.youtube.com/watch?v=top3W9V>

[QcWI&ab_channel=EAHRTV](https://www.youtube.com/watch?v=top3W9V)



“Distorze” dle Fascial Dist Model

Cylindrická Distorze (CyD)

- V epidermis
- Coiled-fascia
- Dysestézie
- Ne teplo

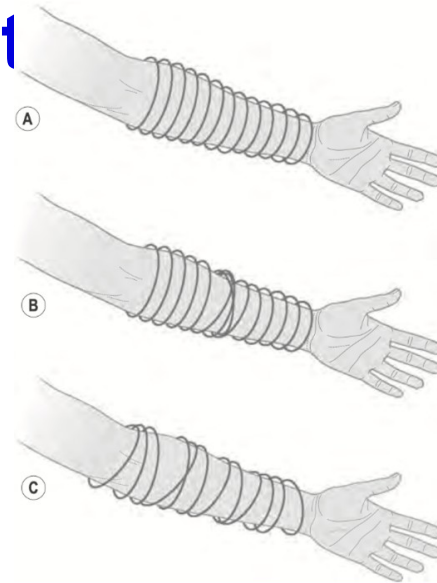


FIGURE 3.5

Cylinder distortion (CyD) (A) To allow multi-directional flexibility and elasticity, cylinder coils must be able to move freely and absorb forces multi-directionally. If the cylinder arrangement becomes entangled, we see CyD (B, C).

“Distorze” dle Fascial Distortion Model

Ukázka:

https://www.youtube.com/watch?v=JsLdayjS2Pg&ab_channel=EAHRTV

[RTV](#)

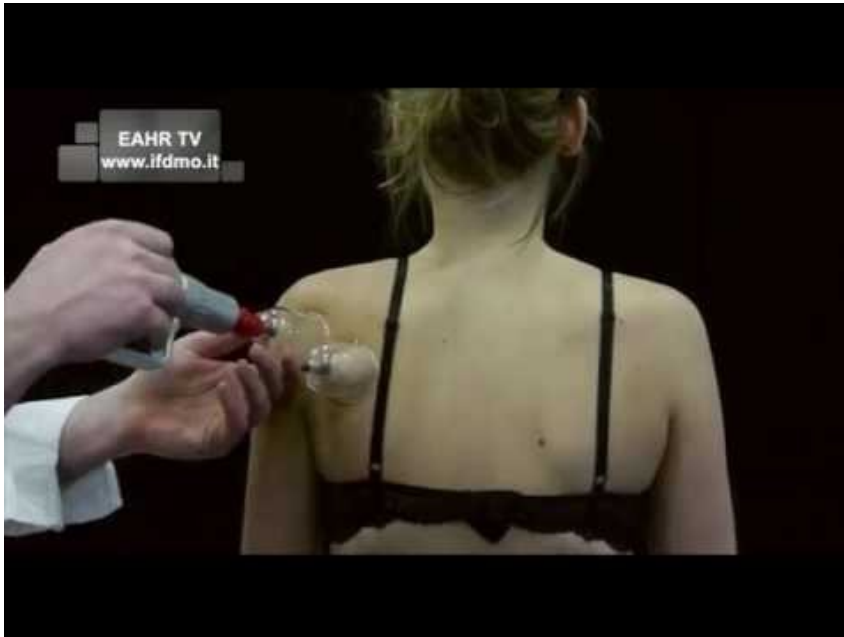

FIGURE 7.21

Cervical cylinder distortion (CyD) “squeezing” gesture

“Distorze” dle Fascial Distortion Model

Tektonická fixace

- “Slepení”, tuhost kloubních povrchů, dán ztrátou produkce kloubní tekutiny
- Obnova proudění tekutiny
- Manipulace
- Teplo OK

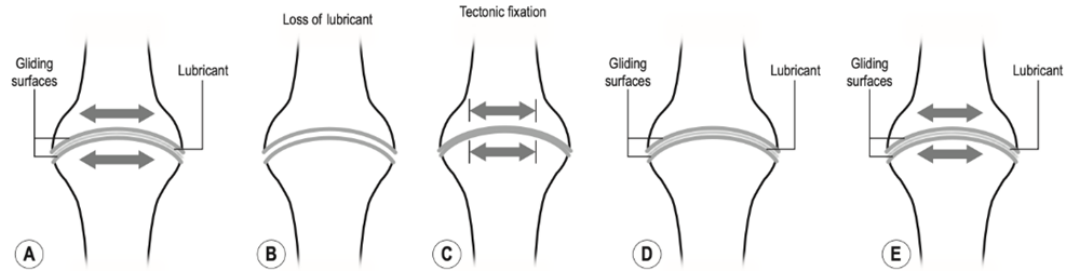


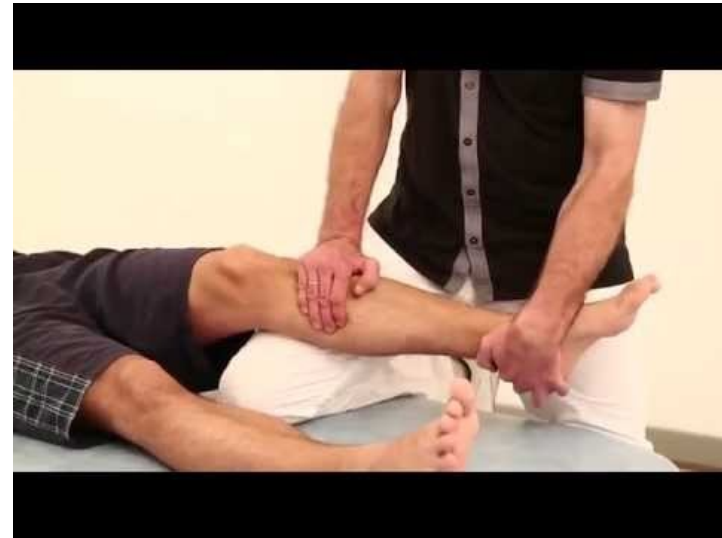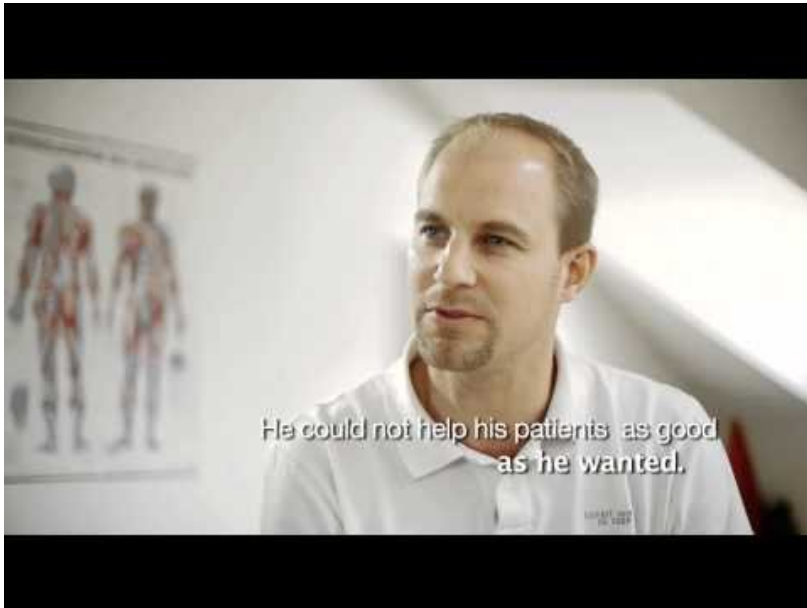FIGURE 3.6

Tectonic fixation (TF). A joint has two corresponding surfaces and a layer of fluid in between (A). If movement ceases and fluid stops being produced, fascial surfaces lose their ability to glide, and become stiff (B) resulting in TF (C). Once the lubricant fluid layer is restored (D), TF is reversed (E).

Capistrant, T., Harrer, G., & Pentzer, T. (2021). *The Fascial Distortion Model: Philosophy, principles and clinical applications*. Jessica Kingsley Publishers. Str. 13

“Distorze” dle Fascial Distortion Model

- https://www.youtube.com/watch?v=xx1DkSnKoT0&ab_channel=TypaldosAkademie
- https://www.youtube.com/watch?v=ICv-ntJqYvY&t=88s&ab_channel=Spaceborne1



Fascial Distortion Model

Více o této metodě na:

<https://fascialdistortionmodel.cz/>

Spotify: “O FDM metodě s PhDr. Michalem Peroutkou”

<https://open.spotify.com/show/4GHeZ0MUgDKexTPvol8u86> - **Muni**

Sportcast



#1: PhDr. Michal Peroutka o FDM metodě

Premiérové setkání s fyzioterapeutem a odborníkem v oblasti fasciální terapie, PhDr. Michalem Peroutkou. Povídání o Fascial Distortion Model (FDM) metodě a o trochu jiném...

9. 8. · 1 hod. 12 min.

Zdroje:

- Capistrant, T., Harrer, G., & Pentzer, T. (2021). *The Fascial Distortion Model: Philosophy, principles and clinical applications*. Jessica Kingsley Publishers.
- Clark MA. Lucett SC. NASM Essentials of Sports Performance training: 1st Edition Revised. Burlington, MA: Jones and Bartlett Learning, 2014
- Myers, T. W. (2020). *Anatomy trains e-book: Myofascial meridians for manual therapists and movement professionals*. Elsevier Health Sciences.
- Pratt, R. L. (2021). Hyaluronan and the fascial frontier. *International Journal of Molecular Sciences*, 22(13), 6845.
- <http://baseballstrength.org/training-subsystems-in-baseball-by-anthony-velazquez/>

Děkuji za pozornost!

