

MUNI
SPORT

Svaly trupu a krku

bp1927 Základy diagnostiky a terapie poruch
pohybového aparátu III

Mgr. Zuzana Kršáková

Mgr. Aleš Pospíšil

Mgr. Kateřina Honová



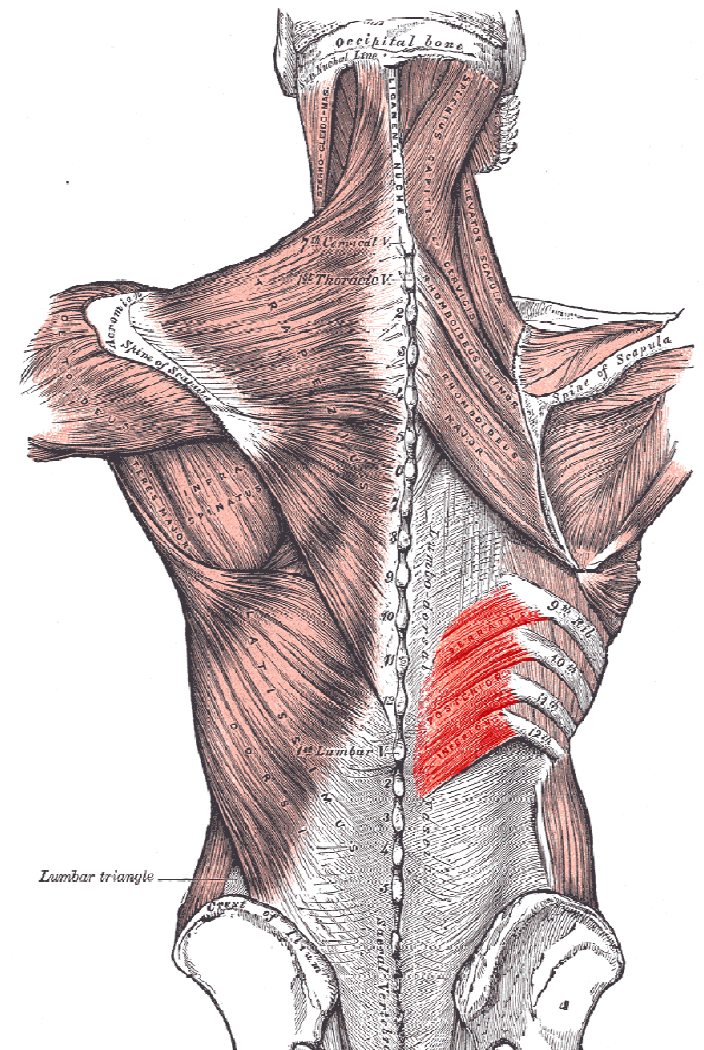
M. Serratus posterior inferior

O: proc. spinosi Th11- L2

I: 4 kaudální žebra (9.-12. žebro), mediálně od angulus costae

- svalová vlákna jdou laterálně a superiorně
- sval leží pod hlubokým lisem thorakolumb. f.

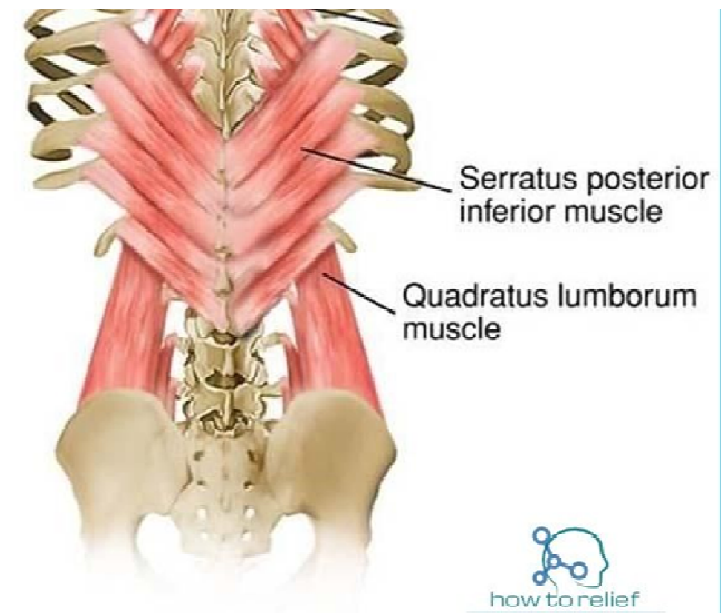
In: nn. intercostales, n. subcostalis (Th9-Th12)



M. Serratus posterior inferior

Funkce

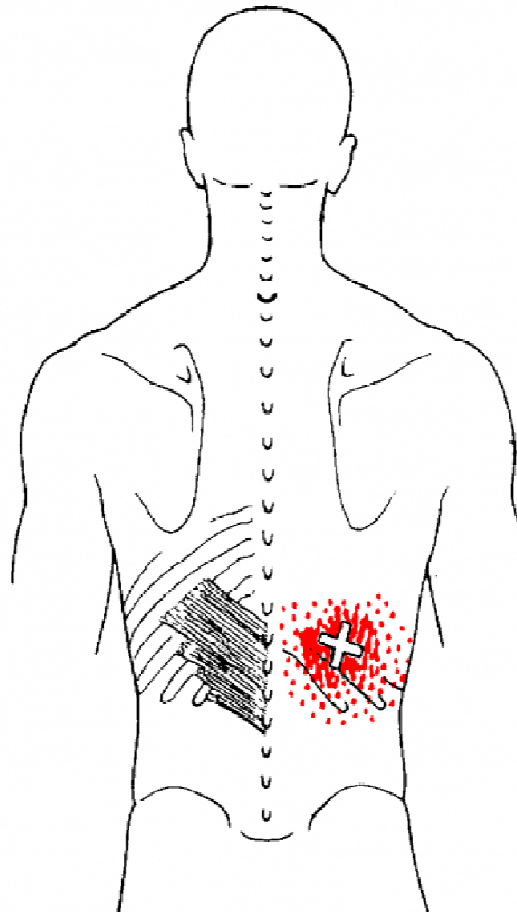
- punctum fix. páteř – pomocný sval výdechový – táhne žebra dolů
- punctum fix. žebra – oboustranně – extenze páteře – jednostranně – rotace na opačnou stranu
- sval stabilizuje bederní páteř a tím vytváří punctum fix. pro bránici – pomocný nádechový sval



M. Serratus posterior inferior - TrPs

- **Aktivace TrPs:** “natažení” svalu během pohybu kombinujícího zvedání, otáčení a natahování (dosahování)
- **Přenesená bolest:** zasahuje do okolí svalu, píchavá bolest, která přetrvává po odstranění TrPs v okolních svalech, někdy pacient pociťuje bolest směrem dopředu hrudníku
- oproti Trp v m. serratus ant. a m. QL maximální nádech a kašel bolest neprovokují
- **Sdružené TrPs:** m. iliocostalis, m. longissimus thoracis
- **Dif. Dg.:** důležité je odlišit postižení ledvin, radikulopatie

M. Serratus posterior inferior - TrPs



M. Serratus posterior inferior

Ozřejnění:

- lež na nevyšetřovaném boku
- pacient jde do posteriorní deprese trupu – odpor klademe pod dolním úhlem lopatky

Vyšetření:

- pacient leží na nevyšetřovaném boku nebo na břiše
- vyšetření TrPs provádíme palpací tlakem proti žebřům v místě, kde se sval upíná

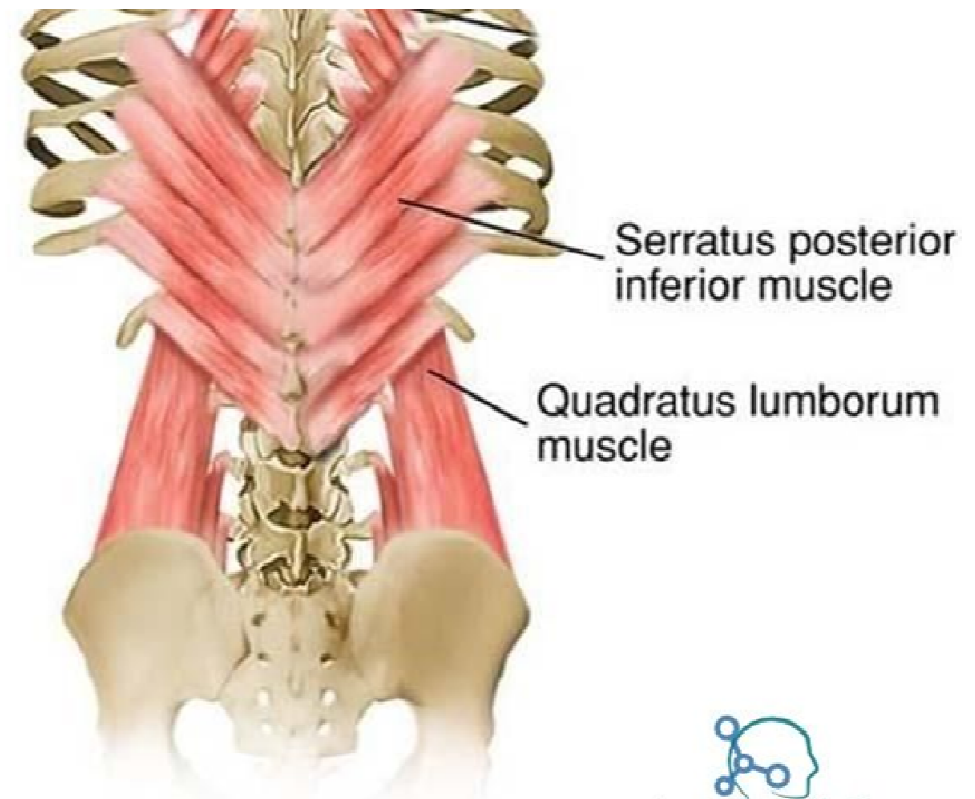
M. Serratus posterior inferior

Terapie

- ischemická komprese, kombinovaná terapie, stretch and spray

PIR: vleže na nevyšetřovaném boku, vrchní HK upažená ve VR, ruka za záda – vyřazení m. latissimus dorsi, předpětí dosáhneme rotací trupu přes lopatku anteriorně a superiorně při stabilizované pánvi (jako u dolního TrP u m. lat. dorsi) – lze obtížně zacílit - relaxuje v nádechu

- nepodkládat – může nám bránit zkrácený m. QL



M. longissimus thoracis, M. iliocostalis

Z: pr. transverzii (costarii)Th6-L5

Ú: anguli costarum III.-XII. žebra, proc. transverzii (Th1-Th12)

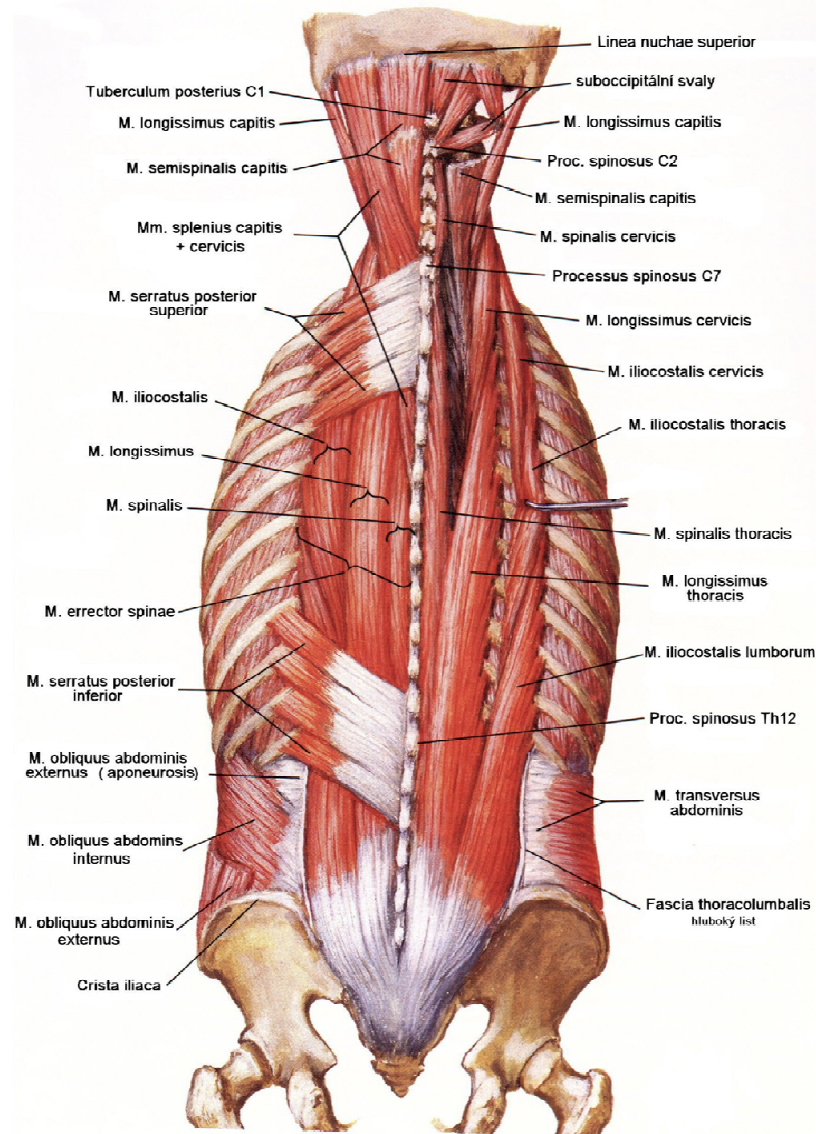
I: nn. spinales

F: extenze daného úseku páteře

bariéra: kyfóza+rotace v místě RZ

PIR: dechová a oční synkinéza

Paravertebrální svaly



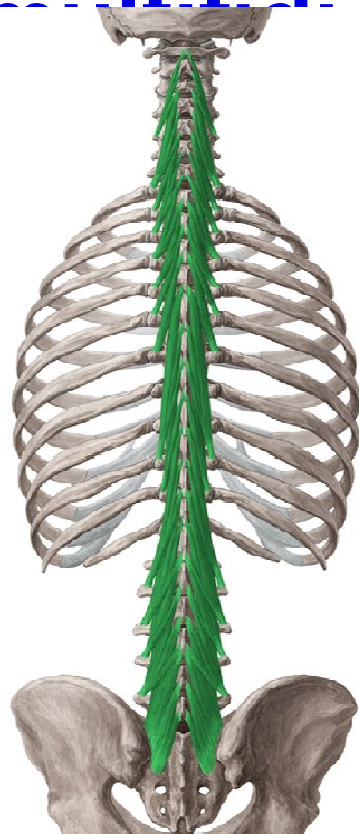
Travell, J.G., Simons, D. G. (1983).
Myofascial Pain and Dysfunction, Volume 1,
The Trigger
Point Manual, The Upper Extremities.
Williams and Wilkins: Baltimore

MUNI
SPORT

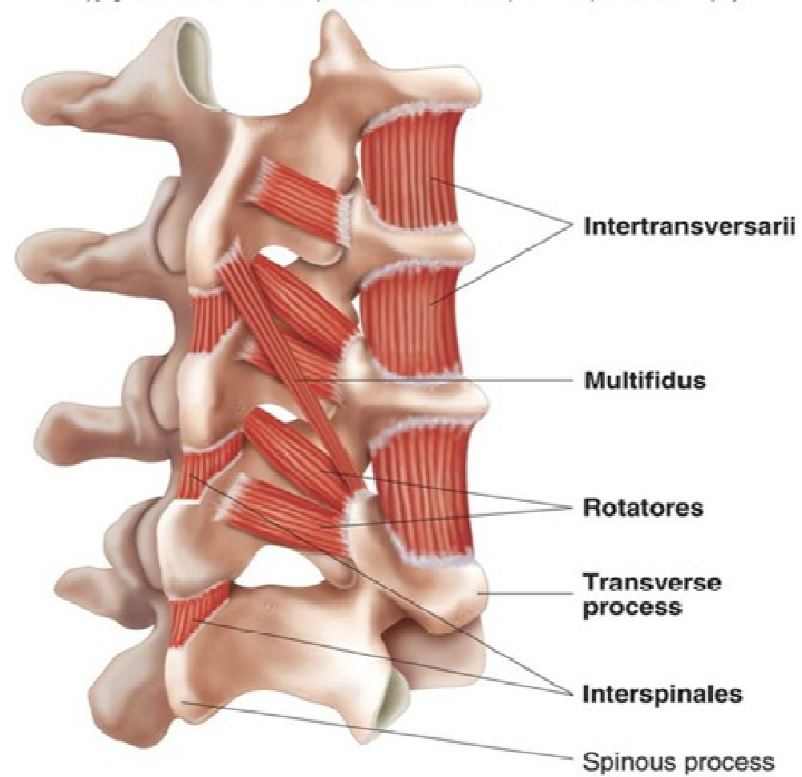
Mm. multifidi

- **Začátek:** zadní strana os sacrum, mediální strany SIPS a lig. sacroiliacale, proc. mamillares L1-L4, proc. transversi Th1-Th12, proc. articulares C4-C7
- Vlákna přeskakují 2-4 obratle
- **Úpon:** processi spinosi C2-C7
- **Funkce:**
 - pomáhají LFX Cp homolaterálně (Travell & Simons), kontrarotace a EXT Cp (Kapandji)
 - proprioceptivní funkce
 - stabilizační funkce – vyrovnává pozice obratlů (řadí se do HSSP)
- **Inervace:** rr. dorsales plexus cervicalis

Musculi



© www.kenhub.com



Posterolateral view

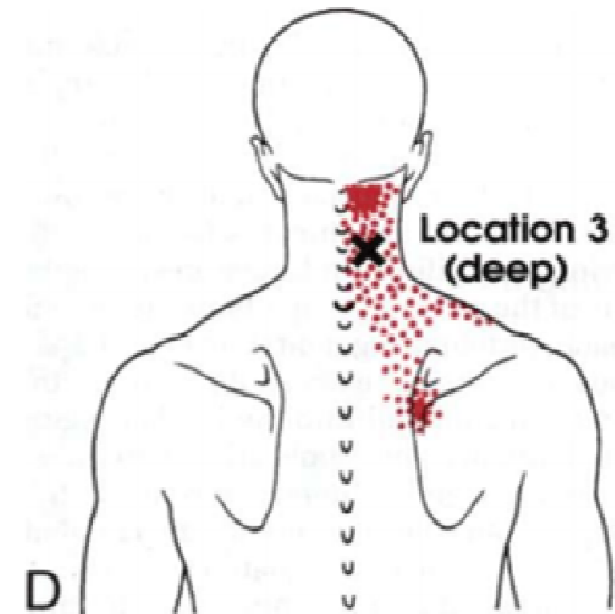
Mm. multifidi

Lokalizace TrP

- Stejně jako TrP 3 v m. semispinalis capitis, ale hlouběji (úroveň C4/C5)

Přenesená bolest

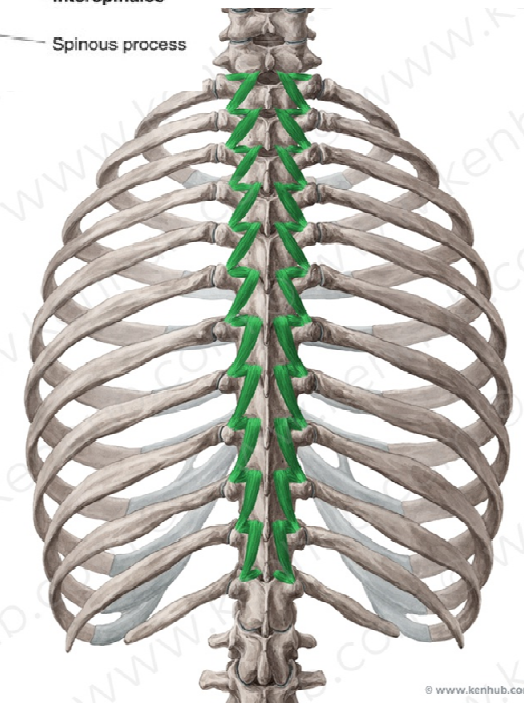
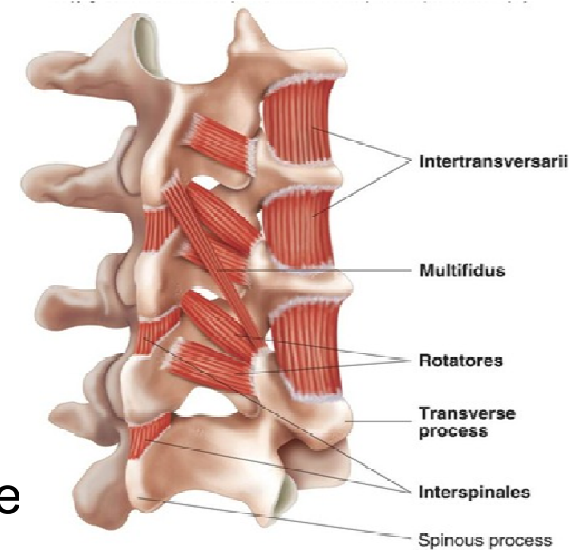
- Subokcipitální oblast, kaudálně podél krku a trapézu k horní části lopatky



Multifidi

Mm. rotatores

- Konstantně pouze v oblasti hrudníku
- **Začátek:** processi transversi
- **Úpon:** arcus vertebrae kraniálnějšiho obratle
- **Funkce:**
 - retroflexe páteře (oboustranná kontrakce), rotace páteře na stranu opačnou (jednostranná kontrakce)
 - významná posturální funkce!, ochrana před dislokací obratlů
- **Inervace:** rami posteriores nervorum spinalium



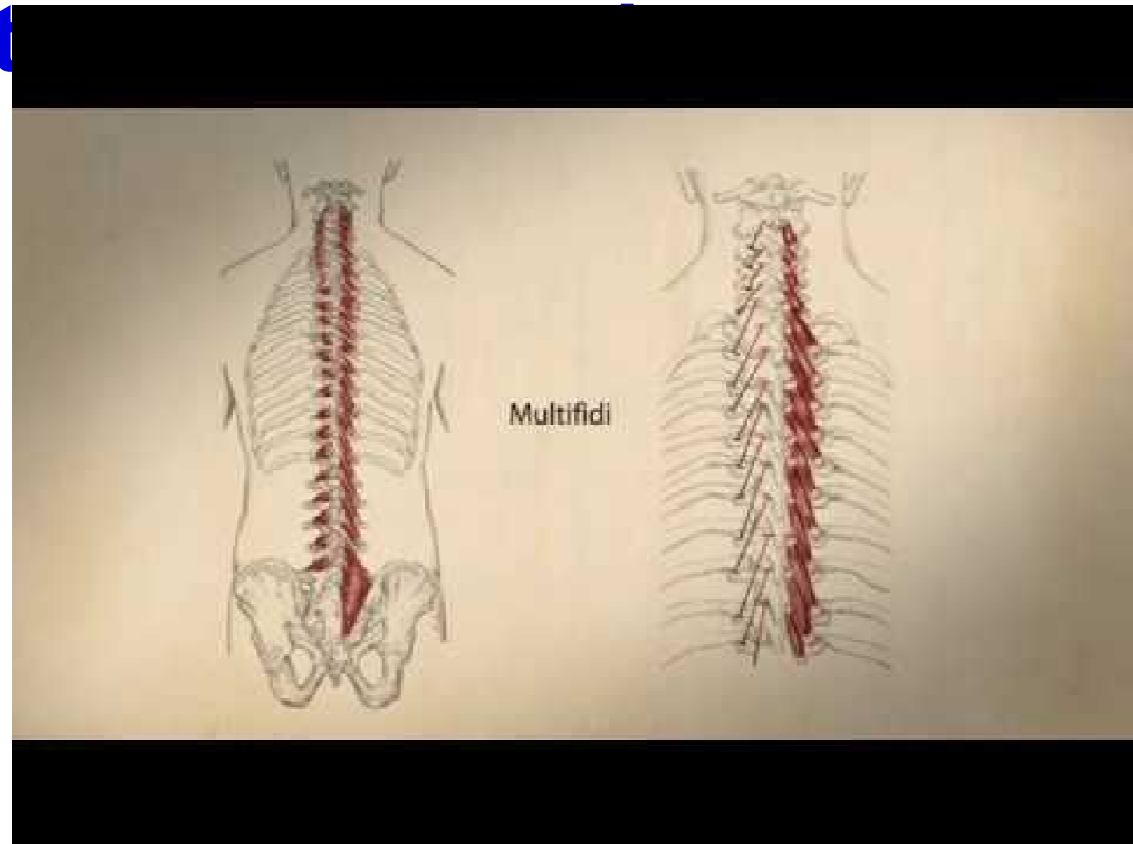
Mm. rotatores - TrP

Přenesená bolest

- Na segmentové úrovni TrP
- Bolest vyzařuje při zatlačení nebo poklepání na processus spinosus obratlů, na které se sval upíná

Mm. multifidi a rot

- Palpace dle průběhu
- Ozřejnění: pohyb do EXT + kontrarotace
- Ošetření: pressura



Svaly hlavy a krku

Zadní svaly krční - transverzospinální systém

- mm. semispinales
- mm. multifidi
- mm. rotatores
- Nejhlubší vrstva zad -> vlastní (autochtonní) svaly zad = m. erector trunci

- systémy spinospinální, spinotransverzální, **transverzospinální, subokcipitální svaly**

Subokcipitální svaly

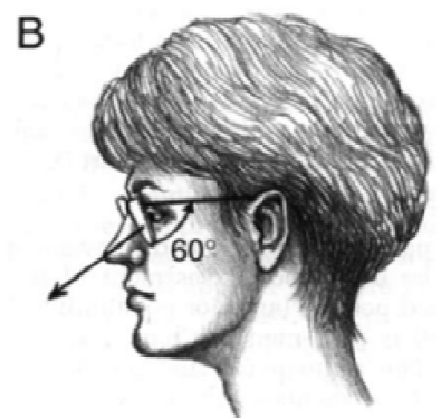
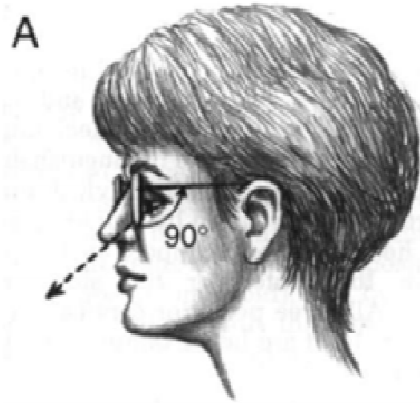
- m. rectus capitis posterior major
- m. rectus capitis posterior minor
- m. obliquus capitis superior
- m. obliquus capitis inferior

Aktivace TrP

Akutní trauma- pád na hlavu, whiplash injury (natažení svalů)

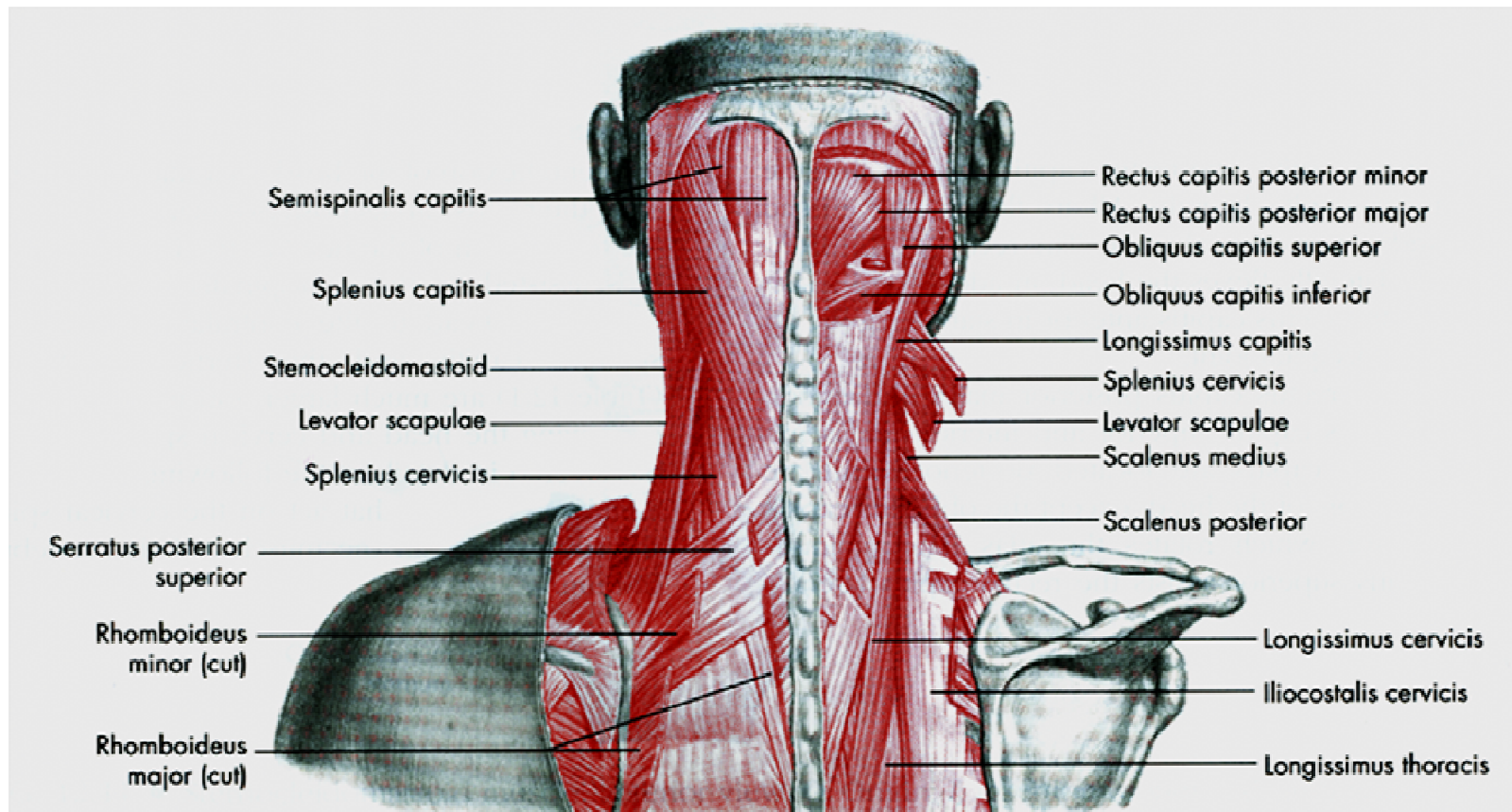
- Posturální stres- dlouhodobá statická zátěž- předsunuté držení hlavy, trvalá flexe hlavy (při práci u nízkého stolu)
- Špatně korigované/ nekorigované oční vady
- Nevhodná poloha hlavy při spánku (leh na zádech bez polštáře, tvrdá matrace)
- Sed na židli bez bederní opory
- Špatná ergonomie pracovní plochy
- Útlak (těsná koupací čepice)
- Psychické potíže (deprese, stres...)
- Radikulopatie

Alte T.D.









Diferenciální diagnostika

- Fibromyalgie - bolest hlavy minimálně 3 měsíce
- Artróza C1-C2 - nejčastěji u starších žen s artrózou dalších kloubů. Omezená rotace hlavy, TrPs v okcipitální oblasti, krepitace, postavení hlavy v lehkém úklonu
- Dysfunkce OA a AA skloubení
- Revmatoidní artritida - může způsobit subluxaci obratle a útlak míchy
- Bechtěrevova choroba
- Whiplash injury
- Migréna a další primární a sekundární bolesti hlavy



Uspořádání svalů na zadní straně krku

- **1. vrstva** – m. trapezius
- **2. vrstva** – mm. splenii = spinotransverzální systém
- **3. vrstva** – m. semispinalis capitis, m. semispinalis cervicis = transverzospinální
- **4. vrstva** – mm. multifidi a pod nimi mm. rotatores = transverzospinální systém

<u>Layer</u>	<u>Muscle</u>	<u>Fiber Direction</u>
1	Trapezius	
2	Splenii	
3	Semispinalis capitis	
	Semispinalis cervicis	
4	Multifidi	
	Rotatores	

Zadní svaly krční

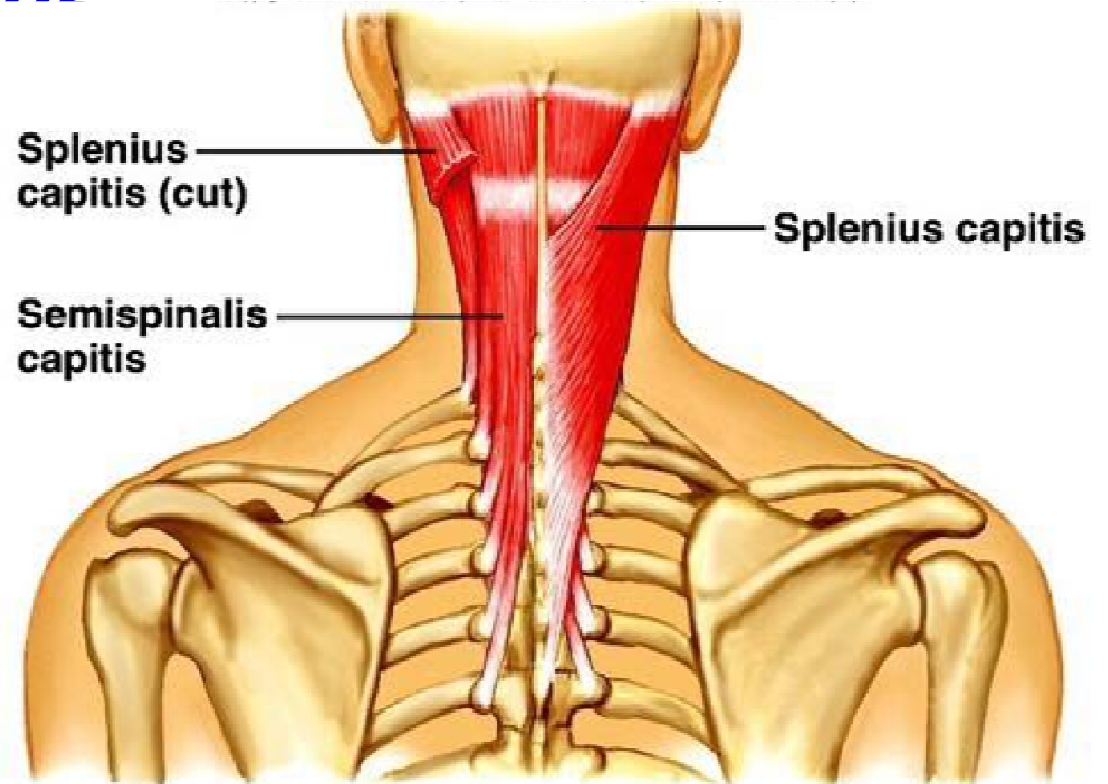
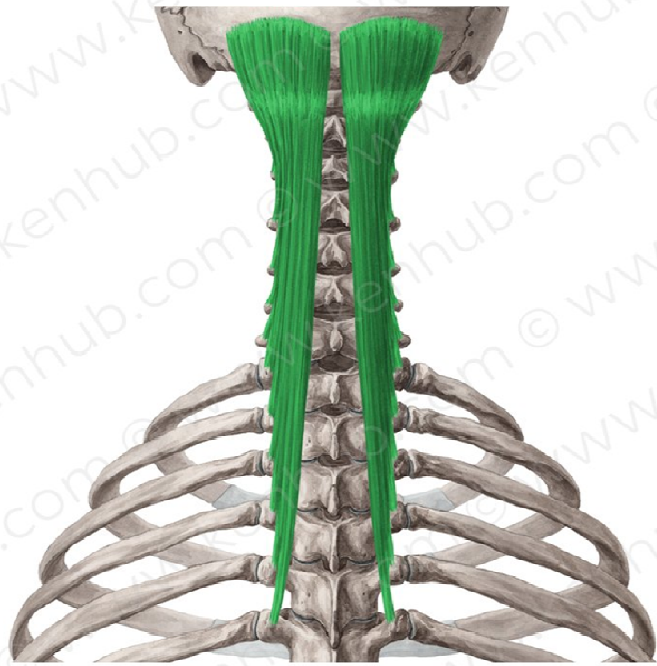Funkční jednotka

- **EXT hlavy** (oboustranná) synergisté jsou m. semispinalis capitis, horní č.m. trapezius, m. splenius capitis a m. longissimus capitis, subokcipitální svaly
X antagonisté: flexory hlavy (zejména m. SCM)
- **EXT C páteře** (oboustranná): synergisté mm. semispinalis cervicis a capitis, m. splenius cervicis, m. longissimus cervicis, m. levator scapulae, mm. multifidi X antagonisté přední sv. krku (hlavně m. longus colli)
- **Rotace C páteře** (jednostranná kontrakce): synergisté:m. semispinalis cervicis, druhostranný m. splenius cervicis a m. levator scapulae, homolaterální mm.multifidi et rotatores

M. Semispinalis capitis

- **Začátek:** processus articulares C4-C7, processus transversarii Th1-Th6
- **Úpon:** occiput mezi linea nuchae superior et inferior
- **Funkce:**
 - při oboustranné kontrakci – retrokyv, EXT Cp a zvětšení krční lordózy
 - při jednostranné kontrakci – EXT a minimální LFX homolaterálně, rotace na stranu opačnou
 - stabilizace vzpřímeného držení hlavy (zejména při pohybu těla)
 - proprioceptivní funkce
- **Inervace:** sestupná vlákna n. occipitalis major (C2-C3)

M. Semispinalis capitis



KEN
HUB

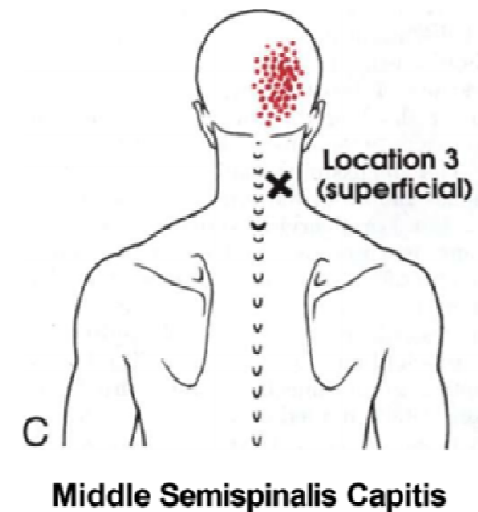
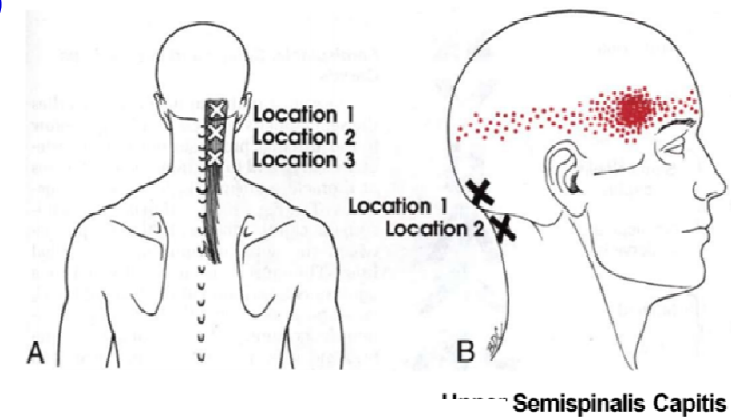
© www.kenhub.com

MUNI
SPORT

M. Semispinalis capitis - TrP

Lokalizace TrPs

- TrP 1 v horní části na úrovni úponu
- TrP 2 v horní části 2-4 cm pod okciputem
- TrP 3 ve střední části m. semispinalis capitis (povrchový) nebo mm. multifidi (hluboký)



M. Semispinalis capitis - TrP

Přenesená bolest

- TrP 1 a 2 - obkružuje polovinu hlavy, nejintenzivnější v temporální oblasti a nad okem
- TrP 3 povrchový - bolest nad polovinou okciputu a temene

M. Semispinalis capitis - palpance, terapie

Palpance

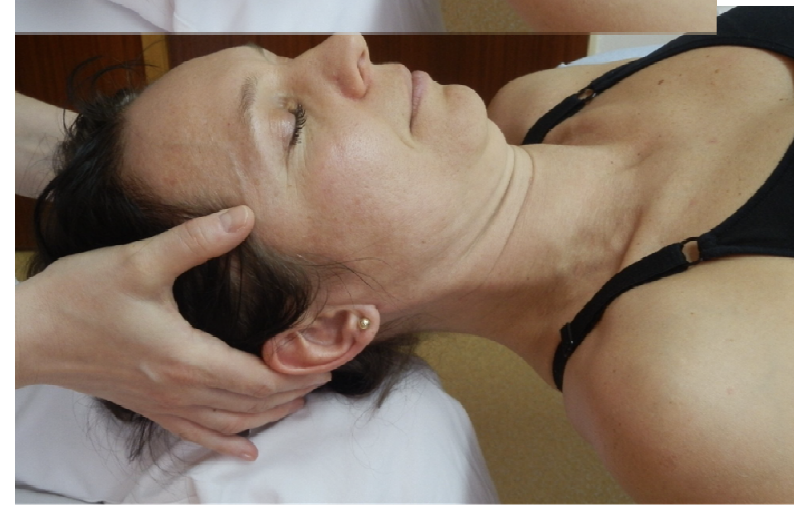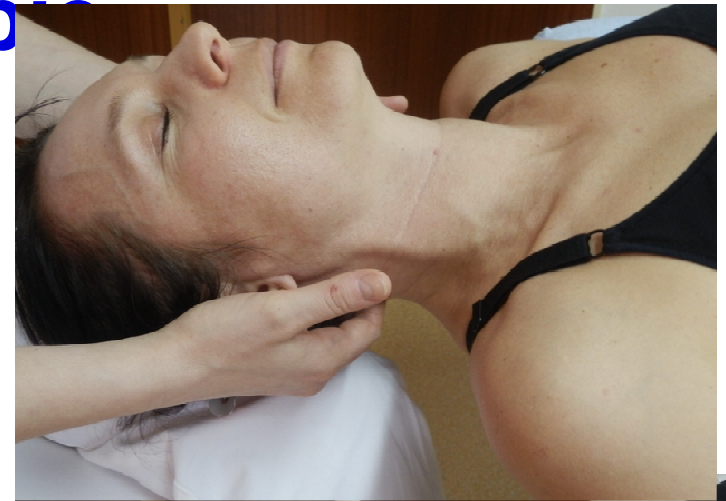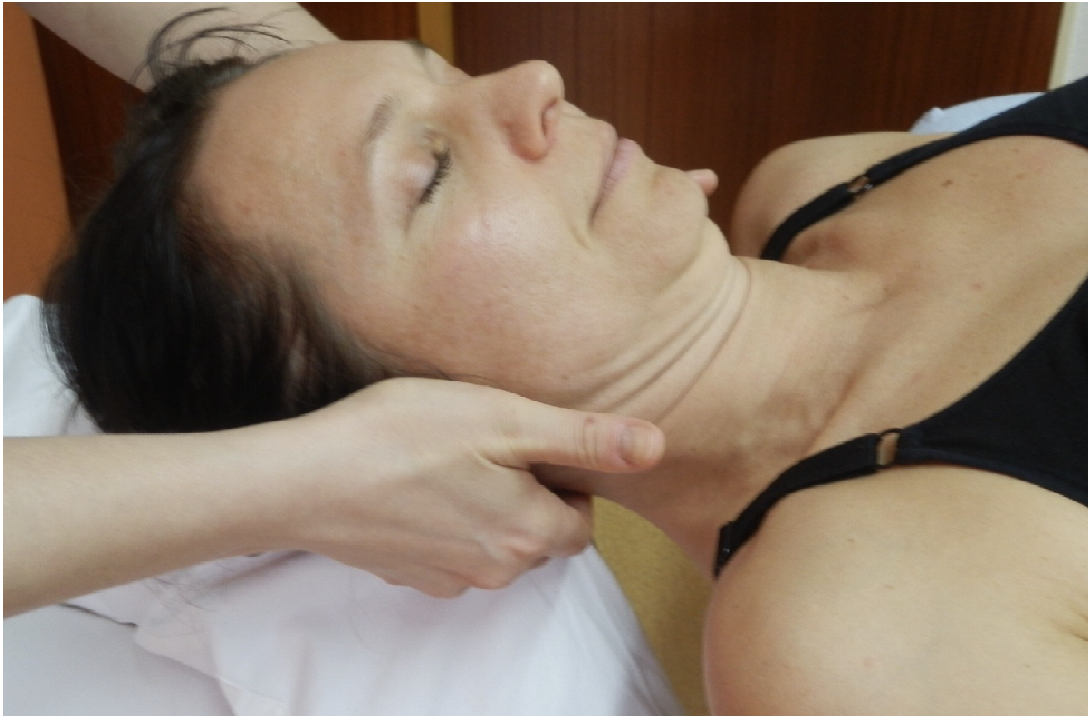- Poloha: vleže na zádech, hlava přes okraj
- Ozřejnění: do EXT

PIR

- Poloha: viz. palpance, ramena vytažená kraniálně
- Terapeut provede antekyv + FLX
- Aktivace pohledem vzhůru (+ mírný retrokyv)

M. Semispinalis capitis - terapie

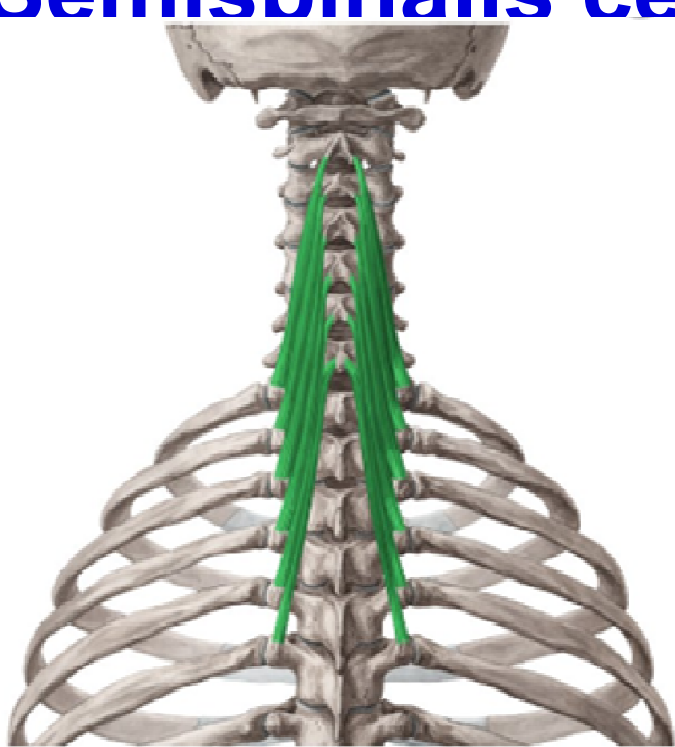
PIR: kontrapohyb+oční synkineza



M. Semispinalis cervicis

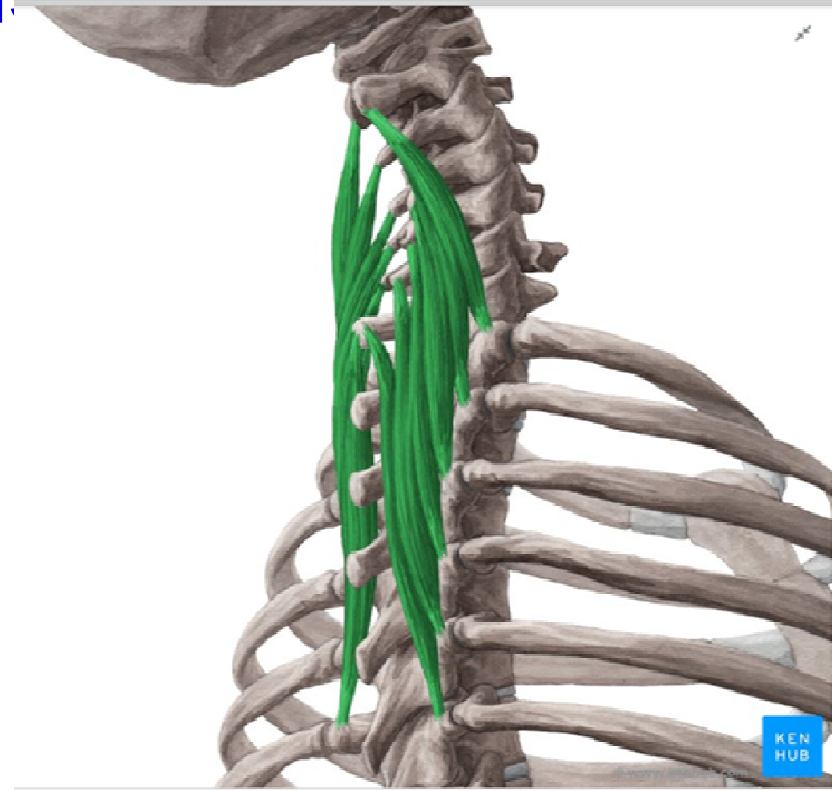
- **Začátek:** processi transversi Th1-Th6 (Th7)
- Vlákna šikmo, mediokraniálně, přeskakují 4-6 obratlů
- **Úpon:** processi spinosi C2-C5 (Travell & Simons),
processi transversi C3-C6 (Kapandji)
- **Funkce:**
 - EXT dolní Cp, kontralaterální rotace, homolaterální LFX (Travell & Simons)
 - oboustranná kontrakce – extenze dolní Cp
jednostranné kontrakce – extenze a lateroflexe homolaterálně (Kapandji)
- **Inervace:** nn. cervicales C3-C6

M. Semispinalis cervicis



© www.kenhub.com

KEN
HUB



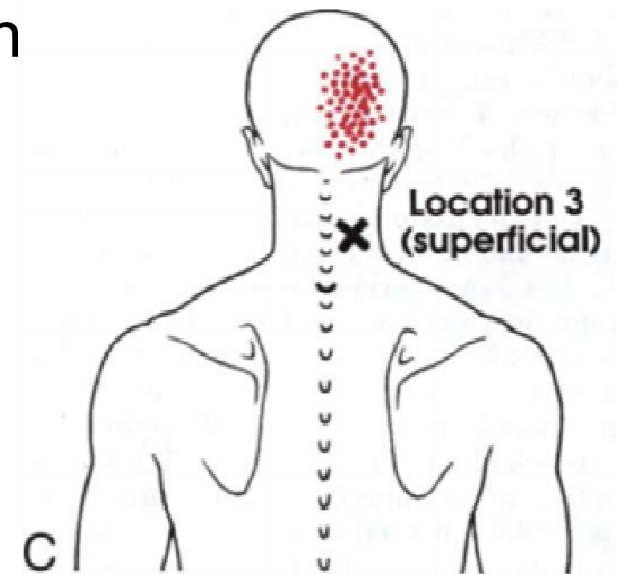
KEN
HUB

MUNI
SPORT

M. Semispinalis cervicis - TrP

Přenesená bolest

- Okcipitální oblast, podobně jako středn m. semispinalis capitis



M. Semispinalis cervicis - palpance, terapie

Palpance

- Pozice: vleže na zádech, hlava mimo lehátko
- Ozřejmění: kontrarotace + EXT

PIR

- Poloha: viz. palpance, pasivně elevovaná ramena
- Terapeut uvede hlavu do homorotace + FX
- Aktivace: pohled nahoru + kontrarotace, EXT

Subokcipitální svaly - “duchové bolesti hlavy”

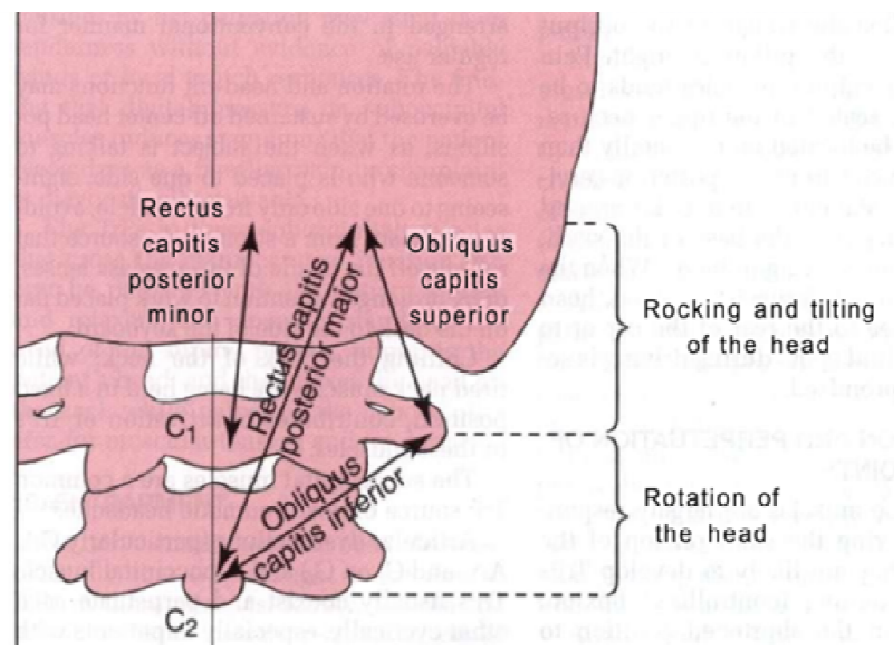
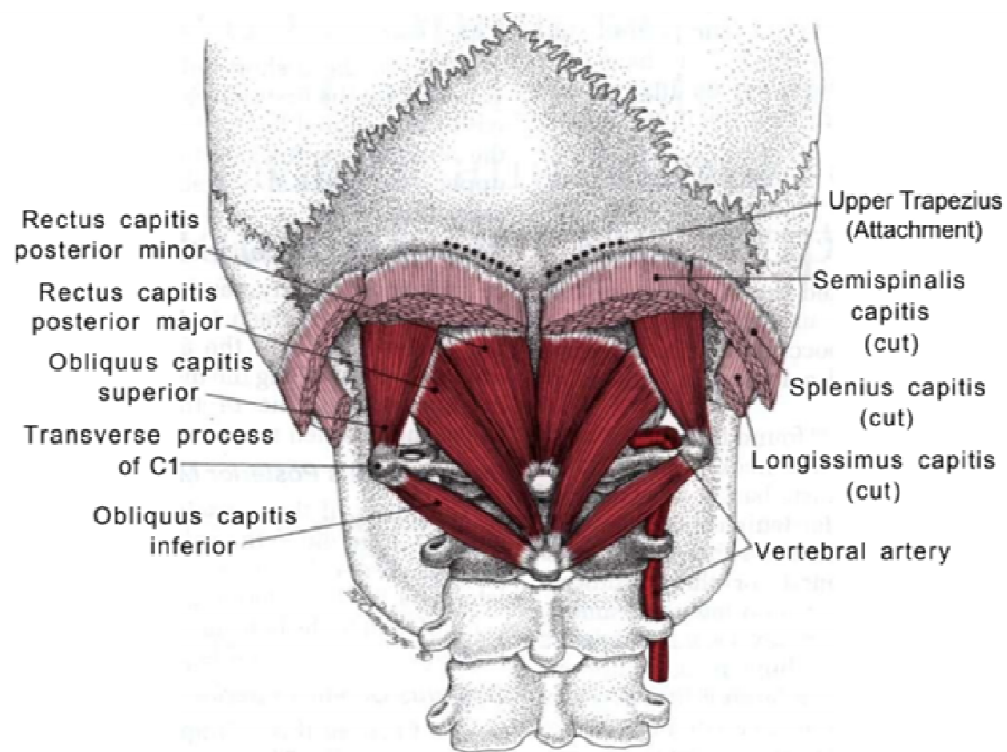
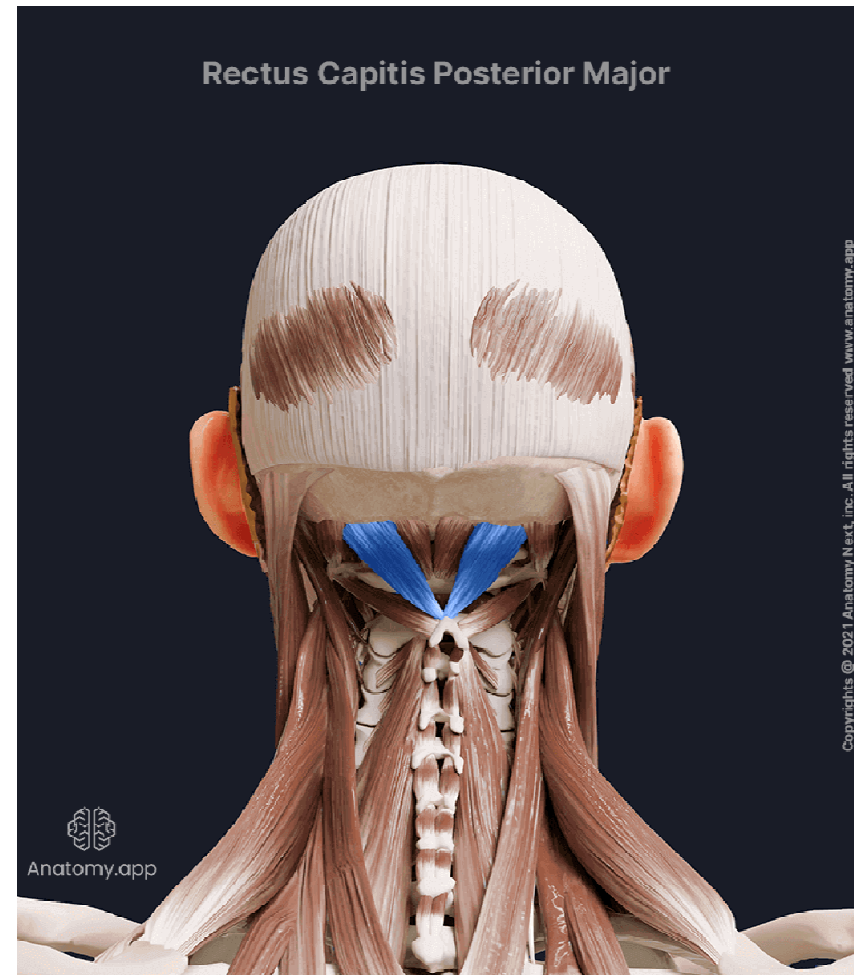


Figure 17.3. Graphic summary of the actions of the right suboccipital muscles.

Subokcipitální svaly

M. rectus capitis posterior major

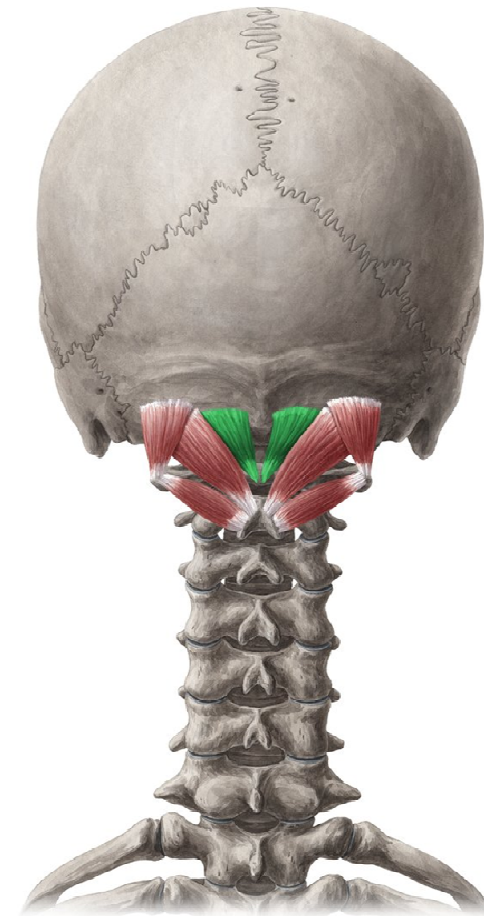
- **Začátek:** trnový výběžek axisu
- **Úpon:** střed linea nuchae inferior
- **Funkce:** retroflexe hlavy
(oboustranná kontrakce), LFX a R
hlavy na stranu působícího svalu
(jednostranná kontrakce)
- **Inervace:** n. suboccipitalis - ramus
dorsalis C1



Subokcipitální svaly

M. rectus capitis posterior minor

- **Začátek:** tuberculum posterius atlantis
- **Úpon:** mediální třetina linea nuchae inferior
- **Funkce:** retroflexe hlavy (oboustranná kontrakce), LFX a R hlavy na stranu působícího svalu (jednostranná kontrakce)
- **Inervace:** n. suboccipitalis - ramus dorsalis C1



© www.kenhub.com

KEN
HUB

MUNI
SPORT

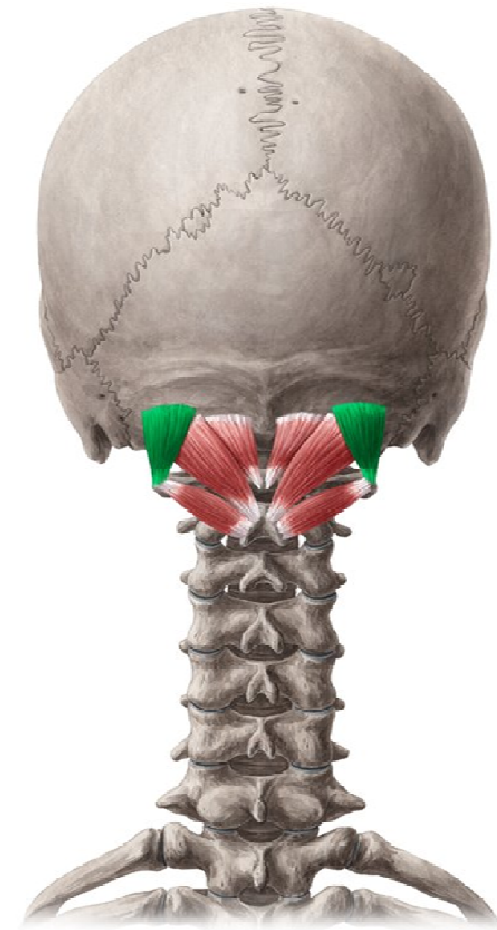Subokcipitální svaly

M. obliquus capitis superior

- **Začátek:** processus transversus atlantis
- **Úpon:** kost týlní mezi linea nuchae sup. a inf.
X later. třetina linea nuchae inf.

(Kapandji)

- **Funkce:** retroflexe hlavy (oboustranná kontrakce),
kontraR hlavy (jednostranná)
- **Inervace:** n. suboccipitalis - ramus dorsalis C1



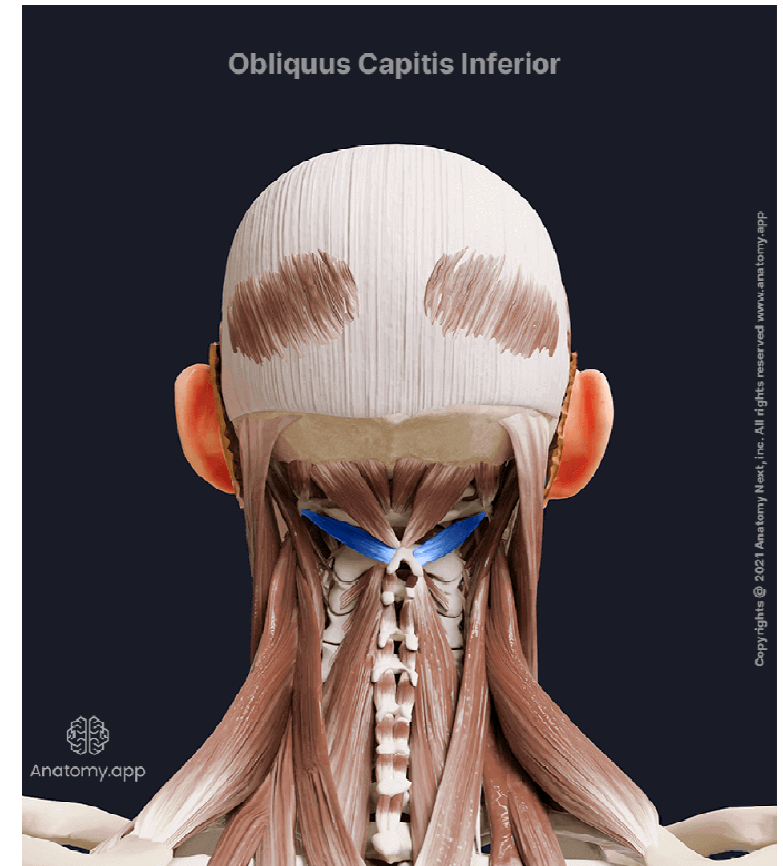
© www.kenhub.com

MUNI
SPORT

Subokcipitální svaly

M. obliquus capitis inferior

- **Začátek:** processus spinosus axis
- **Úpon:** processus transversus atlantis
- **Funkce:** homolaterální R atlantu + s ním celé hlavy (jednostranná kontrakce)
- **Inervace:** n. suboccipitalis - ramus dorsalis C1



Subokcipitální svaly

Pohybová funkce

- **Úklon**
 - jednostranná kontrakce všech - stejnostranný laterokyv hlavy v AO
 - nejvýhodnější pozici má OCS, méně RCPmaj, nejméně RCPmin
- **EXT**
 - oboustranná kontrakce všech - extenze
 - v AO RCPmin + OCS
 - v AA RCPmaj + OCI

Subokcipitální svaly

Pohybová funkce

- **Rotace**
 - OCS – kontralaterální rotace v AO (10°), druhostranný OCI a RCPmin vracejí hlavu zpět
 - OCI – homolaterální rotace v AO druhostranný OCI vrací pohyb
 - RCPmaj – homolaterální rotace v obou kloubech (dle Travell jen v AO), druhostranný RCPmaj je vrací zpět

Subokcipitální svaly

Proprioceptivní funkce

- V těchto svalech přibližně 4x více proprioceptorů než u jiných svalů velký význam!
- Receptory reagují na jakýkoliv pohyb a zajišťují postavení hlavy vůči Cp
- Aktivita subokcipitálních svalů předchází aktivitu svalů střední a povrchové vrstvy

Subokcipitální svaly

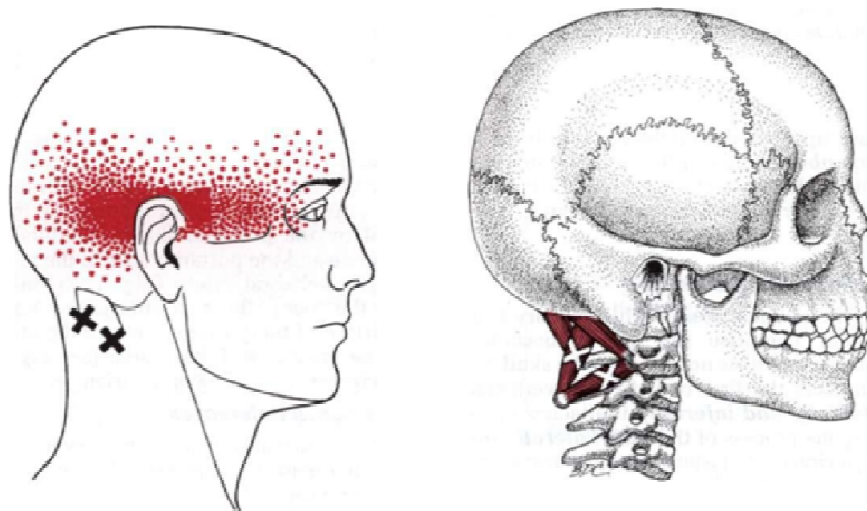
Funkční jednotka

- **EXT hlavy:** synergisté zejména m. semispinalis capitis
X antagonisté: m. longus capitis, m. rectus capitis anterior
- **Rotace hlavy:** synergisté homolat. m. splenius capitis, kontralat. m. SCM
SCM
X antagonisté: kontralat. m. splenius capitis, homolat. m. SCM

Subokcipitální svaly TrPs

Přenesená bolest

- Unilaterálně do oblasti okciputu, oka a čela
- Bolest často těžko lokalizovatelná



Subokcipitální svaly - TrPs

Symptomy

- Bolestivé body lokalizované v oblasti baze lební
- Hluboké bolesti hlavy
- Většinou výskyt společně s reflexními změnami ostatních posteriorních svalů krku (m. semispinalis)
- Bolest vyvolává leh na polštáři, kdy polštář tlačí na svaly a týl

Subokcipitální svaly - TrPs

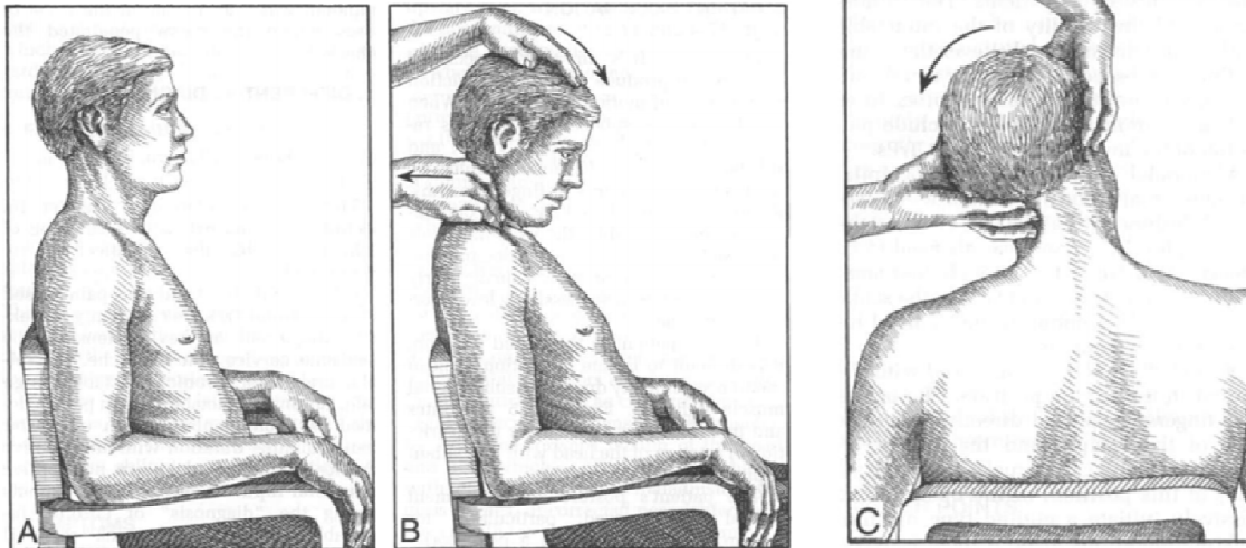
Aktivace

- Poloha hlavy, kdy jsou svaly dlouhodobě ve zkrácení (dívání se vzhůru, leh v pronované pozici ze záklonem hlavy...), rotace hlavy
- Předsunuté držení
- Nekorigované/ špatně korikované oční vady
- Artikulární dysfunkce OA, AA, C2, C3
- Satelitní TrPs z ostatních svalů

Subokcipitální svaly - TrPs

Vyšetření

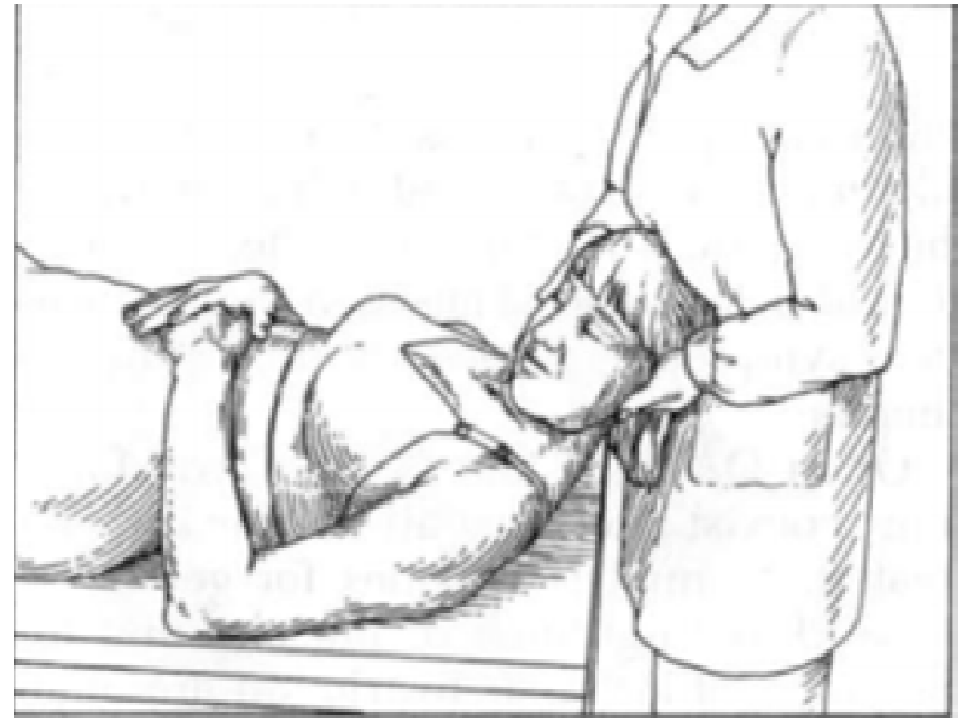- Zmenšený rozsah pohybu do předklonu, úklonů i rotací
- Předsunutá držení hlavy s posteriorně rotovaným okciputem



Subokcipitální svaly - TrPs

Vyšetření

- Rotace v AA skloubení
- Provedeme maximální FL Cp k zafixování jejích spodních částí
- Rotace hlavy na obě strany
- Restrikce = TrPS



Subokcipitální svaly - TrPs

Diferenciální diagnostika

- Migrenózní bolesti hlavy
- Závratě - blokády Cp, synkopy
- Syndrom nitrolební hypertenze
- Ligamentová bolest (objeví se po setrvání v předsunu hlavy 20s)
- Mozečkový syndrom
- Vertebrobasilární insuficience

Subokcipitální svaly - palpance a ozřejmění

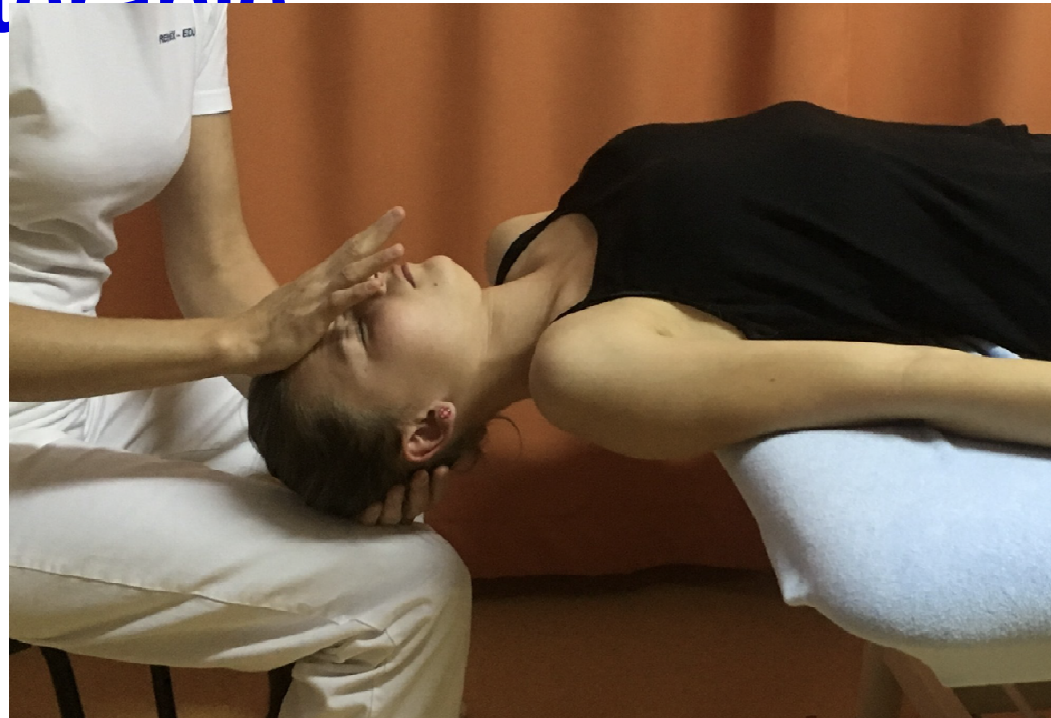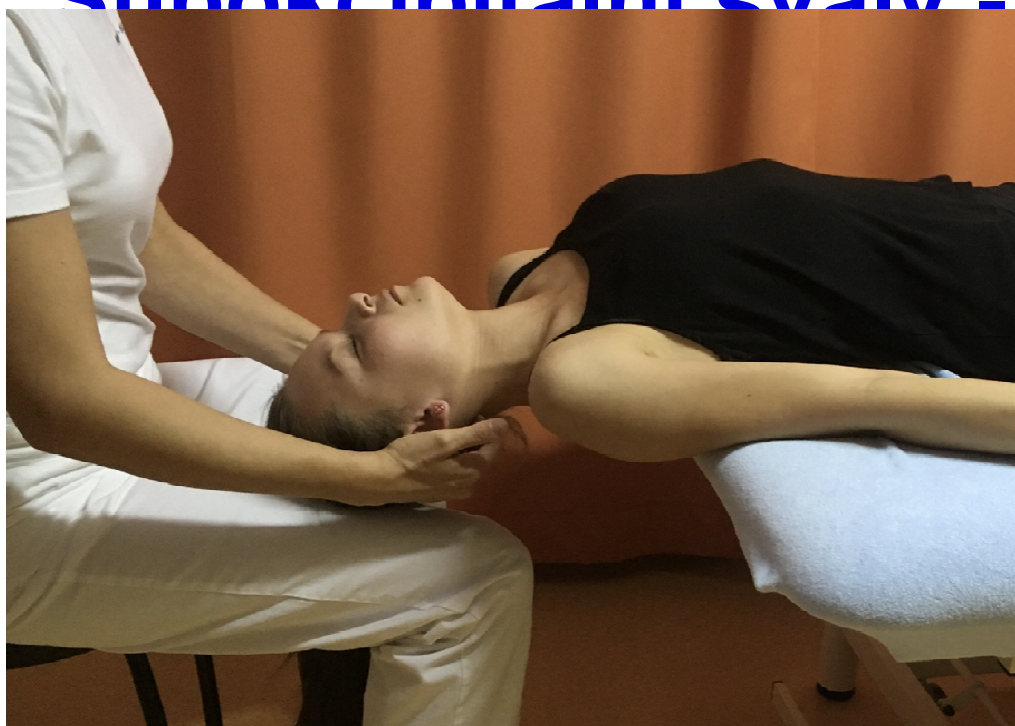- **Pozice:** leh na zádech, hlava mimo lehátko na koleni terapeuta
- Palpance trnu C2 a massae laterales atlasu
- **M. rectus capitis posterior major** - mezi C2 a okcipitem (aktivace do EXT + homolatR)
- **M. rectus capitis posterior minor** - mezi oběma mm. recti major (aktivace hlavně do EXT)
- **M. obliquus capitis inferior** - laterálně mezi trnem C2 a massae lat. C1 (aktivace do EXT, homolatLFX a homolatR)
- **M. obliquus capitis superior** - mezi massae lat. C1 a occipitem (především do homolatLFX + EXT)

Subokcipitální svaly - terapie

PIR

- Poloha: vleže na zádech, hlava mimo lehátko, pasivně elevovaná ramena, mírný záklon dolní Cp
- Bariéru hledáme:
 - **m. rectus capitis posterior major** do antekyvu a větší kontraR
 - **m. rectus capitis posterior minor** do antekyvu a menší kontraR
 - **m. obliquus capitis superior** do antekyvu a kontraLFX
 - **m. obliquus capitis inferior** do antekyvu, kontraLFX, na závěr kontraR
- Aktivace přes pohled očí vzhůru a nádech, relaxace naopak
- POZOR na facilitaci úponů svalů úchopem

Subokcinitální svaly - terapie



Subokcipitální svaly - terapie nesp

Nespecificky dle Lewita

- Pacient sedí, terapeut stojí za jeho zády, opírá si pacienta o hrudník
- Přiloží palce na jařmové oblouky a provede antekyv do bariéry
- Při nádechu se pacient dívá nahoru, při výdechu dolů a terapeut zároveň vede hlavu do antekyvu a úkrokem pouští pacienta do záklonu trupu



Subokcipitální svaly - autoterapie dle Lewita

- Prsty na záhlaví a palce shora na jařmovou kost
- Pasivní pohyb do antekyvu + záklon přes nízké opěradlo



Svaly hlavy a krku - povrchová svalovina

m. levator scapulae

Z: tubercula posteriora C1-C4

Ú: margo medialis scapulae

I: n. dorsalis scapulae

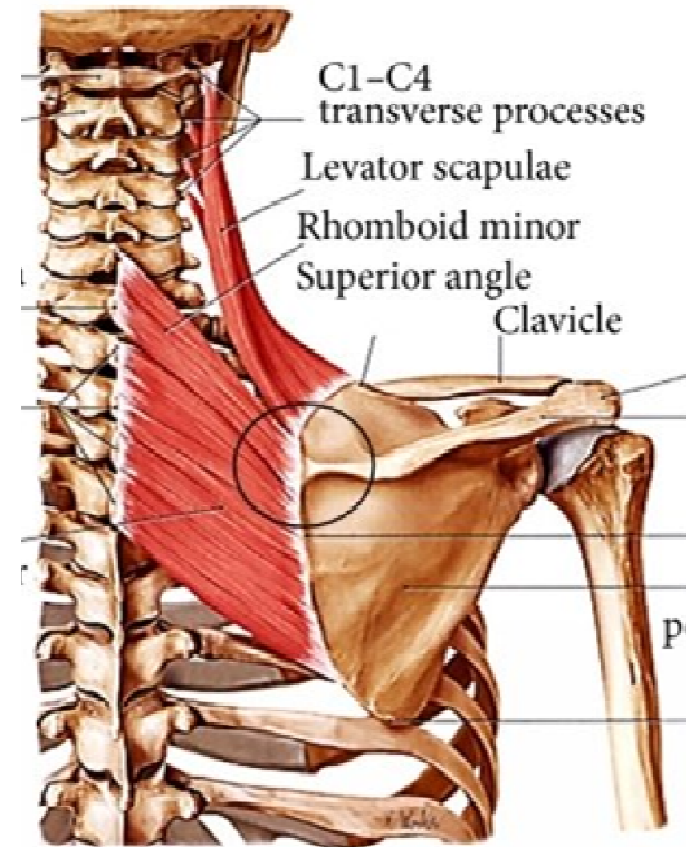
F:

oboustranně: záklon C páteře, elevace lopatek

jednostranně: lateroflexe, rotace C páteře, elevace lopatky

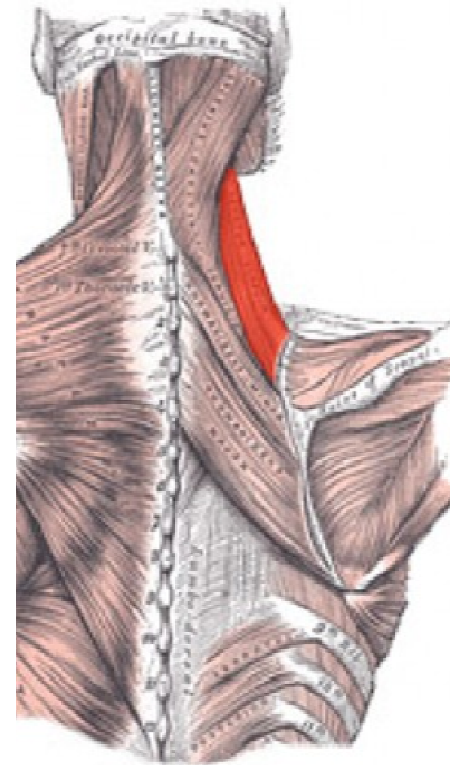
V průběhu se vlákna stáčí:

- Vlákna od C1 leží více povrchově vertikálně k margo medialis
- Vlákna od C4 probíhají hlouběji a diagonálně k angulus superior



Svaly hlavy a krku - povrchová vrstva

- Stabilizace lopatky
- **Punctum fixum Cp:**
 - Elevace lopatky
 - Vlákna C1-2 natáčí dolní úhel mediálně
 - Vlákna C3-4 natáčí dolní úhel laterálně
- **Punctum fixum lopatka:**
 - Lateroflexe Cp homolat.
 - Homolat. rotace při FL/neutrálním postavení Cp
 - Kontralat. rotace při EX Cp
 - Při oboustranné kontrakci záklon Cp



M. levator scapulae - TrPs

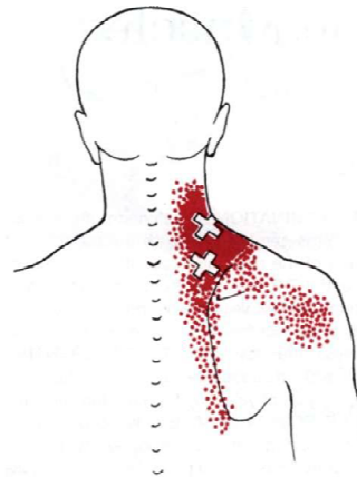
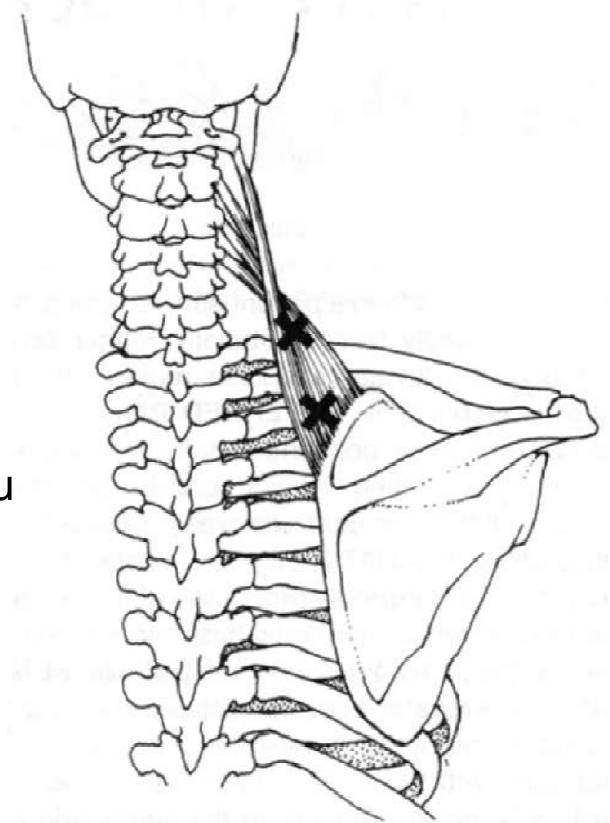
Trp1: baze krku, v místě, kde se vynořuje zpod m. trapezius

TrP2: blízko úponu na angulus superior scapulae

- Latentní TrP u 20% zdravých mladých lidí

Sdružené TrPs: m. splenius cervicis, horní č. m. trapezius, m. scalenu post., m. iliocostalis cervicis, mm. rhomboidei

- Ostrá bolest
- Obl. konkavity šíje (baze krku – nad angulus superior scapulae)
- Margo medialis scapulae
- Zadní strana RAK
- TrP2 až bolest angulus inferior scapulae
- Bolestivá aktivní extenze, pasivní flexe (pasivní extenze a aktivní flexe bez obtíží)



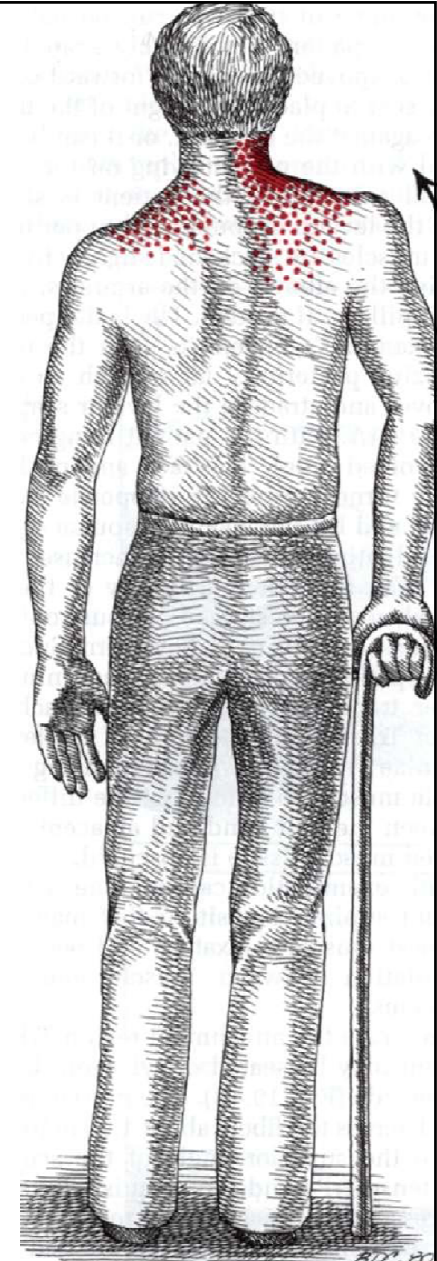
M. levator scapulae - symptomatology

- Nemožnost aktivní rotace hlavy
- Omezena pasivní rotace hlavy na kontralat. stranu
- Strnulá poloha hlavy, s mírným náklonem
- FL mírně omezena
- EX neomezena
- Mírné omezení pohybů RAK – ABD (omezena rotace lopatky)
- Časté blokády C1-4
- Pokud není omezena rotace -> TrPs v m. levator scapulae nepravděpodobné

M. levator scapulae - aktivace

Horní typ dýchání

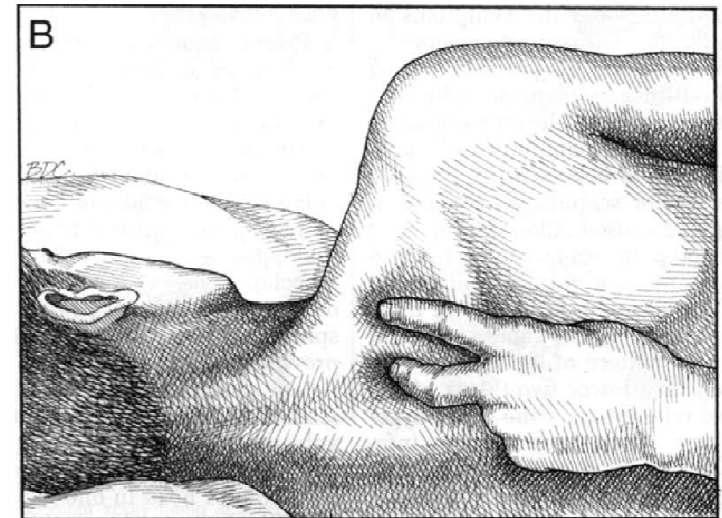
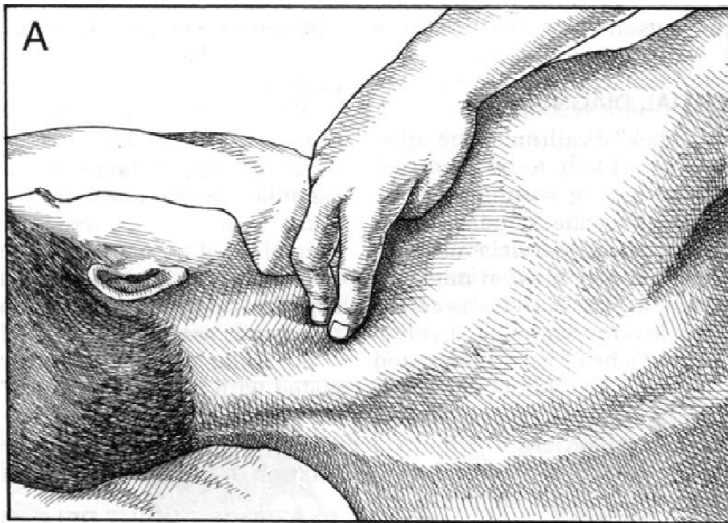
- Stres
- Dlouhodobě otočený krk
- Nevhodná poloha spánku
- Trvalá elevace ramen
- Chůze s příliš vysokou holí (nejprve TrPs homolat., později i kontralat.)
- Sport: tenis, kraul u osob bez fyzické kondice
- Infekce horních dýchacích cest



M. levator scapulae - palpace

Palpate:

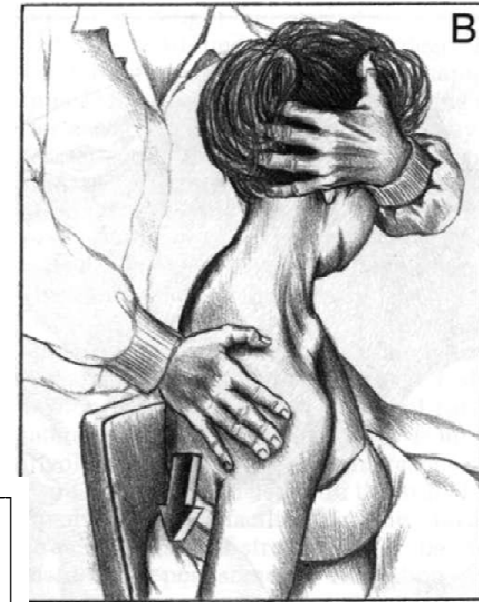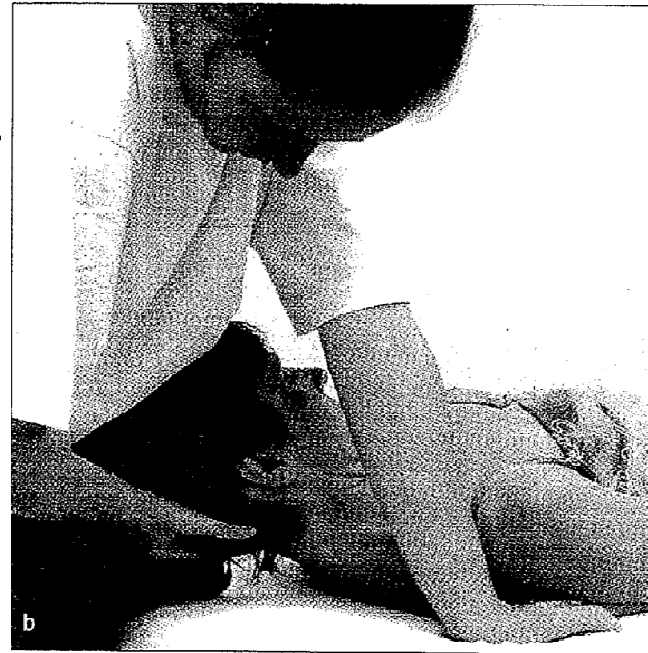
- Vleže na zádech (nebo na neošetřovaném boku/na břiše)
- **Protažení:** rotace hlavy kontralat.
- **Aktivace:** rotace hlavy homolat.



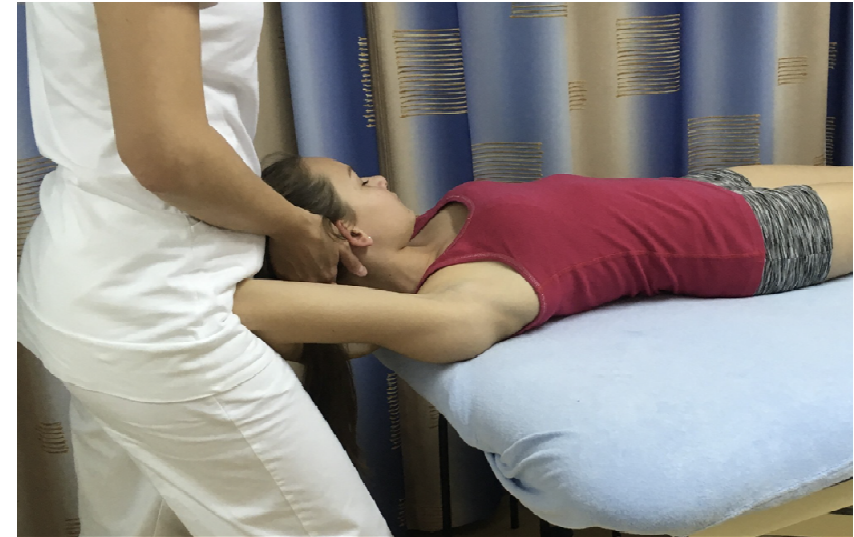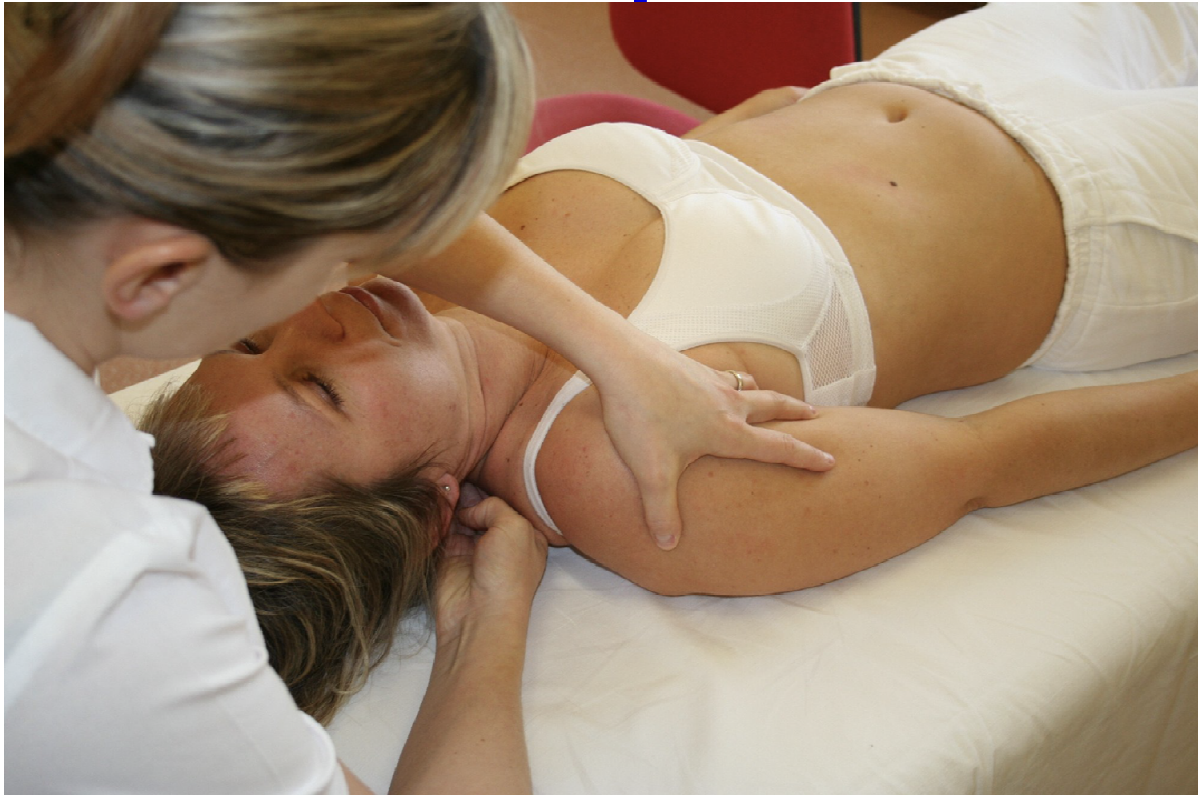M. levator scapulae - PIR

PIR:

- Vleže na zádech
- Fixace lopatky
- Rotace hlavy kontralat. + FL Cp + lateroFL kontralat.



m. levator scapulae - PIR



m. trapezius

DYNAMICKÁ FCE

Elevace – horní T (+ střední T)

Deprese – dolní T

Addukce (dle Travell retrakce) – všechna vlákna

Rotace – zevní rotace = fossa gl. - horní a dolní T (záfleží ale na průběhu vláken vůči momentální ose rotace lopatky – ta není stabilní a závisí na výchozí poloze segmentu) Při fixovaném pletenci celý sval

Oboustranně: EXT Cp a Thp

- **STABILIZAČNÍ**

Stabilizace lopatky při pohybech paží a stabilizace Cp a Thp

-

Informace o poloze hlavy a segmentu Cp a Thp a lopatky

m. trapezius, pars superior

Z: protuberantia occipitalis externa, linea nuchae sup., lig. nuchae

C1-C6

Ú: clavicula, pars acromialis, acromion

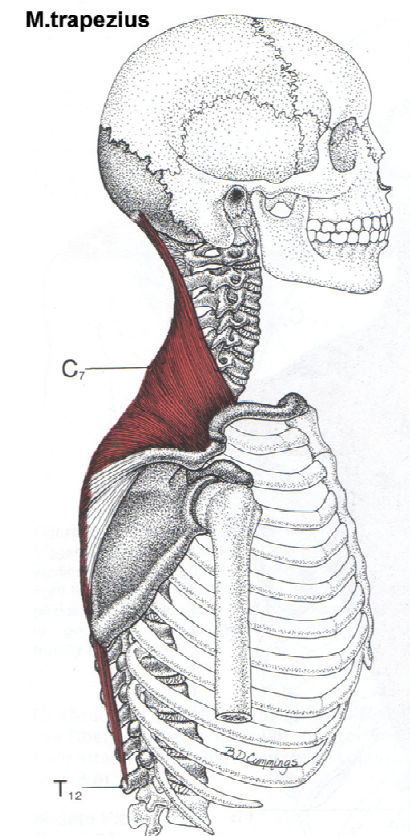
I: plexus cervicalis

F:

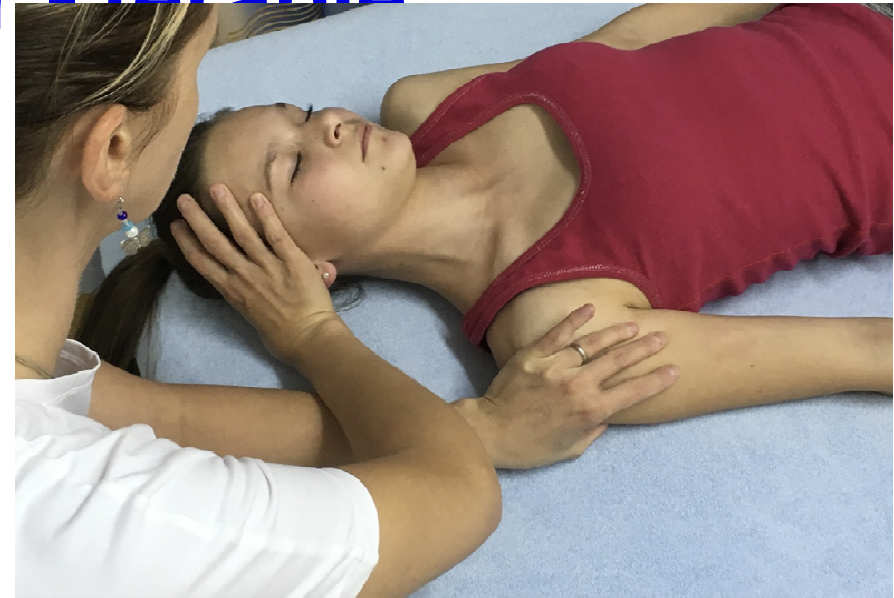PF na páteř: elevace lopatky, ZR lopatky

PF na lopatce: extenze hlavy a C páteře

vlákna C0: rotace Cp kontralat., LF



m. trapezius pars superior - terapie



m. trapezius, pars media

Z: processi spinosi C7-Th4

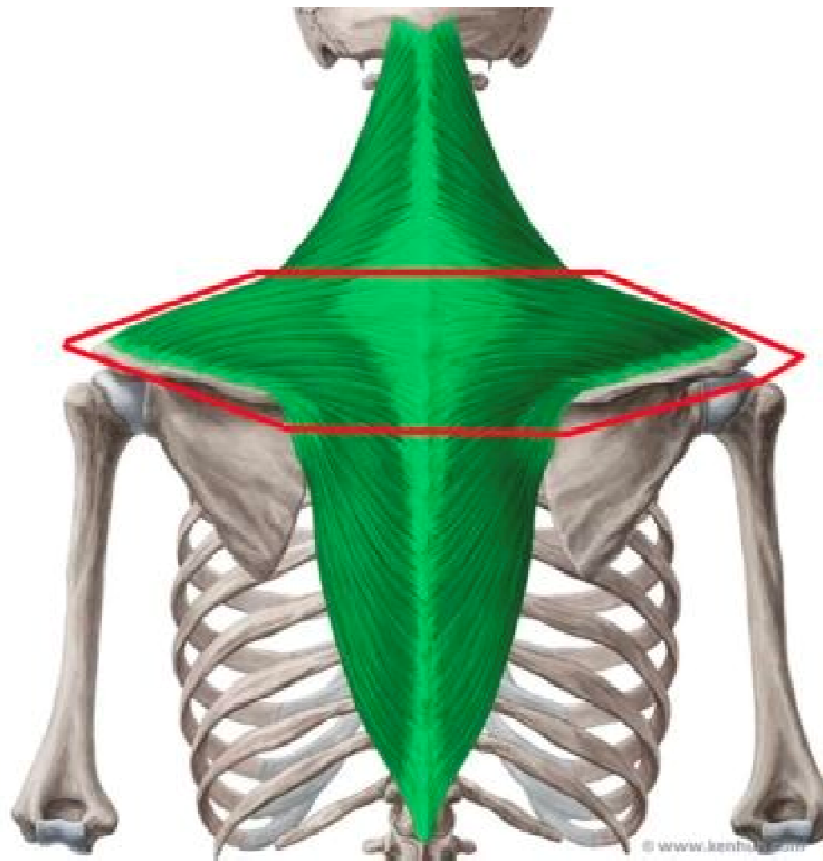
Ú: spina scapulae

I: nn. accessorius

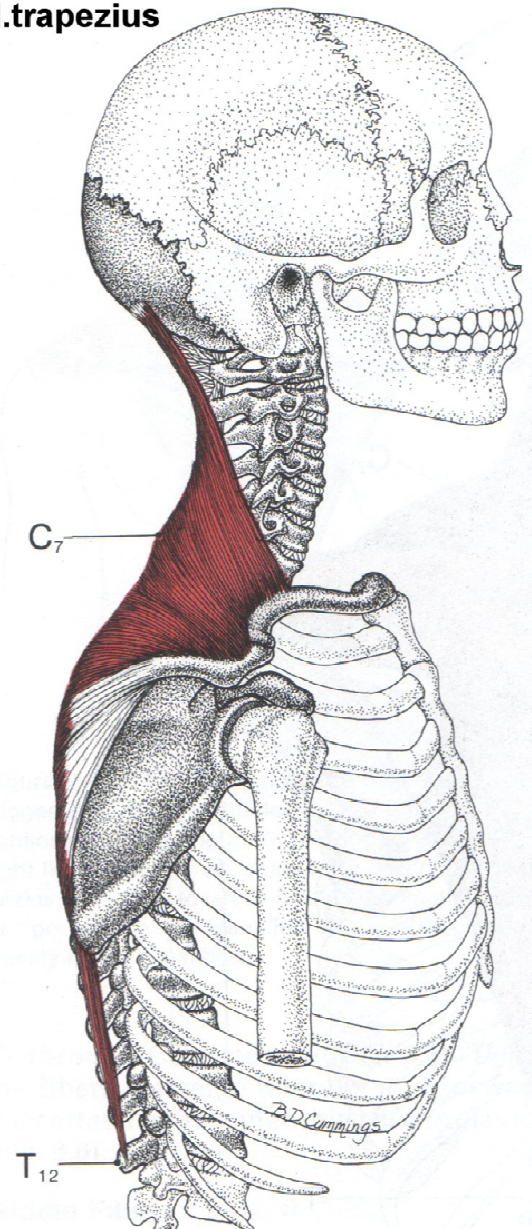
F:

ADD lopatky

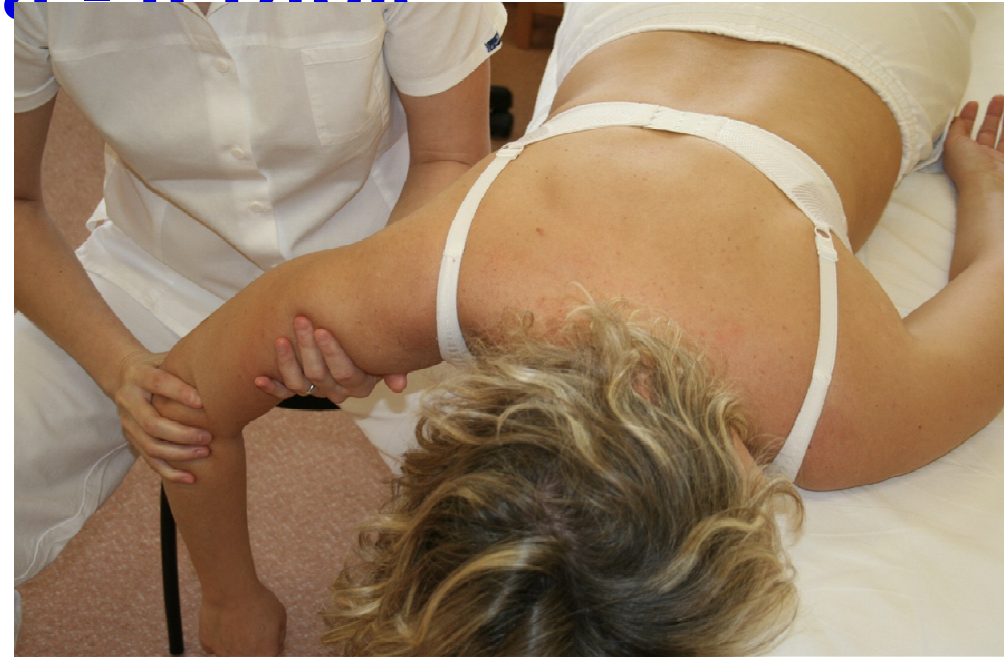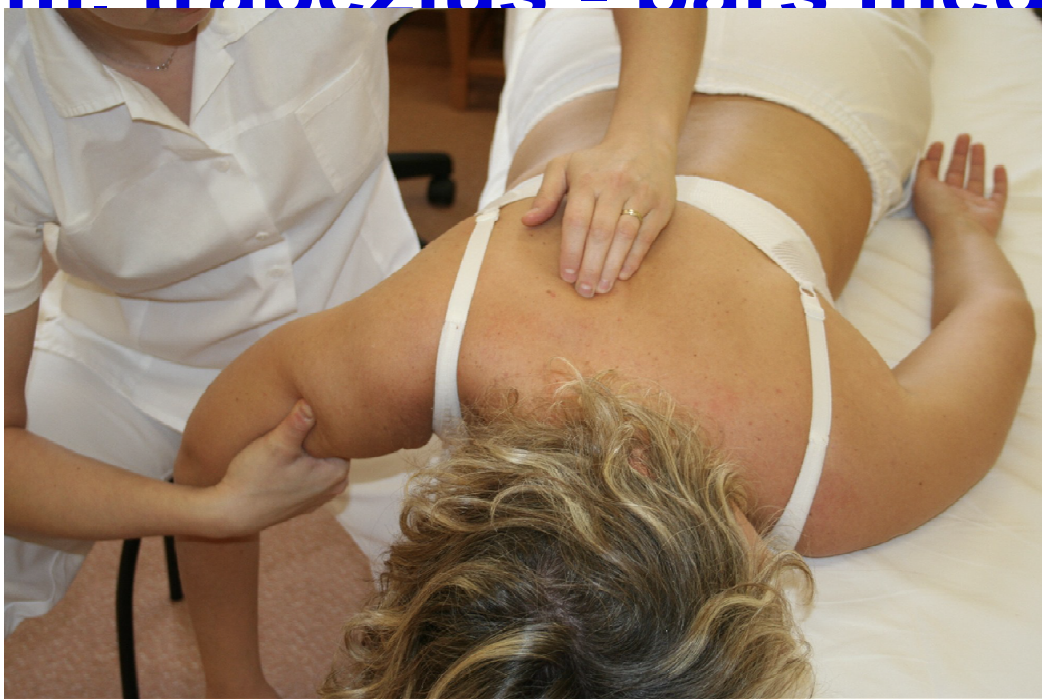ZR lopatky



M. trapezius



m. trapezius - pars media - terapie



m. trapezius, pars inferior

Z: processi spinosi Th5-Th12

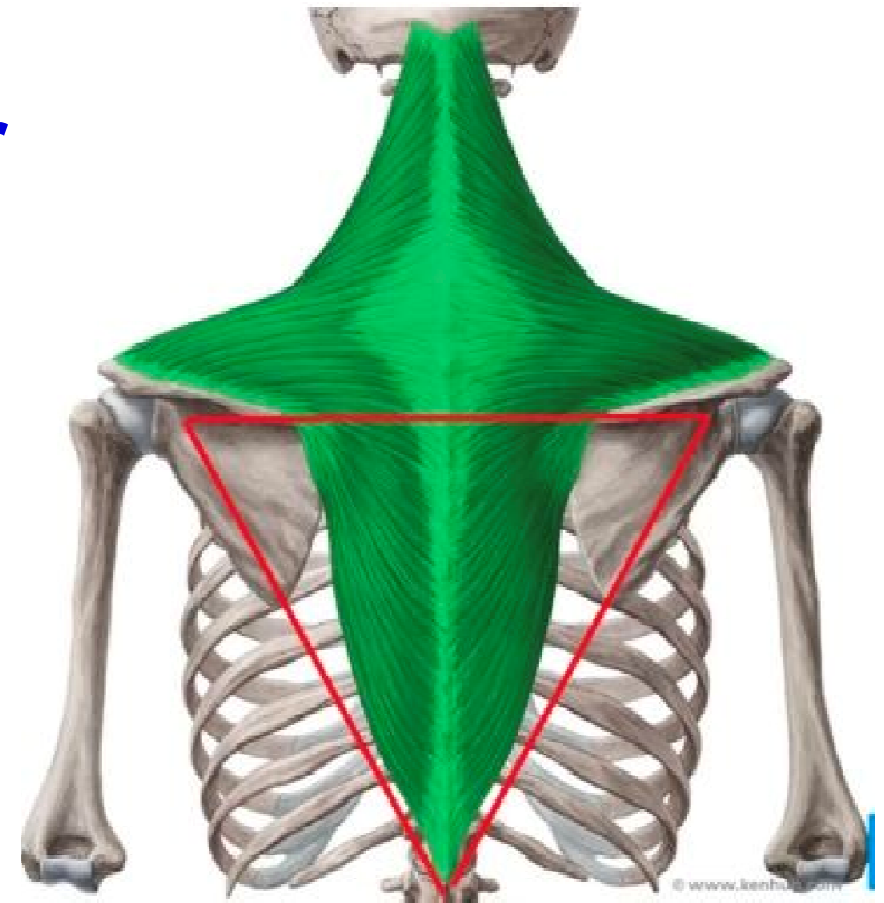
Ú: spina scapulae

I: nn. accessorius

F:

ADD lopatky

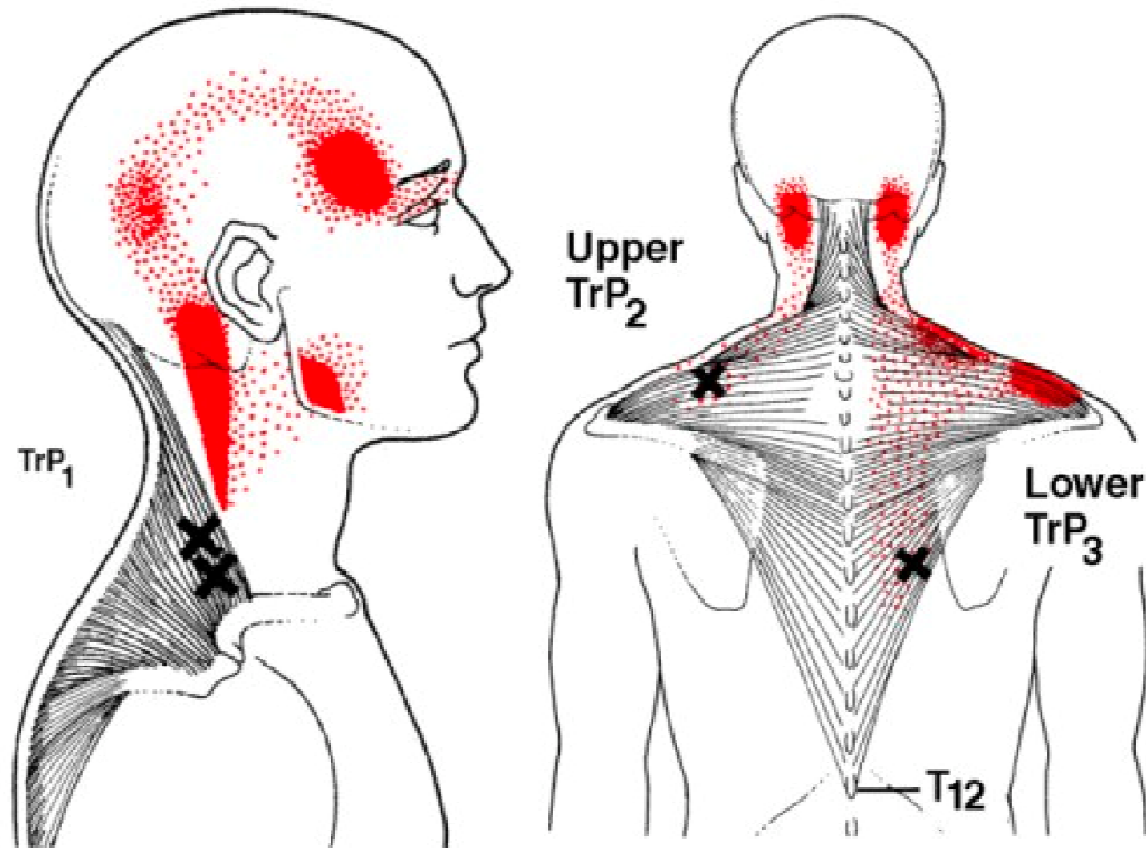
kaudální posun lopatky





MUNI
SPORT

m. trapezius - TrDe



mm. scalenii

M. SCALENUS ANTERIOR (MSA)

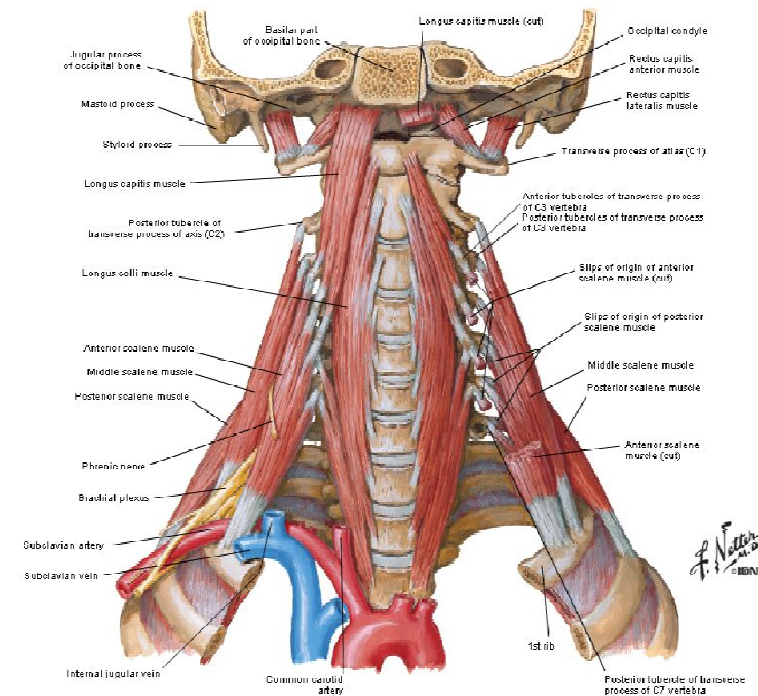
O: proc. transversus C3-6

I: tuberculum musculi scaleni anterioris 1. žebra, na vnitřní hranu, probíhá před a nad arteria subclavia

- společně s MSM ohraničuje tzv. **fissura scalenorum** (probíhá plexus brachialis a a. subclavia)
- po přední ploše MSA sestupuje do hrudníku n. phrenicus, před úponem MSA jde přes 1. žebro v mělkém žlábku v. subclavia

FCE:

- oboustranná kontrakce – anteflexe krční páteře
- jednostranná kontrakce – lateroflexe na homolaterální stranu a rotace na stranu opačnou
- Pomocný nádechový sval – elevace 1. žebra



mm. scalenii

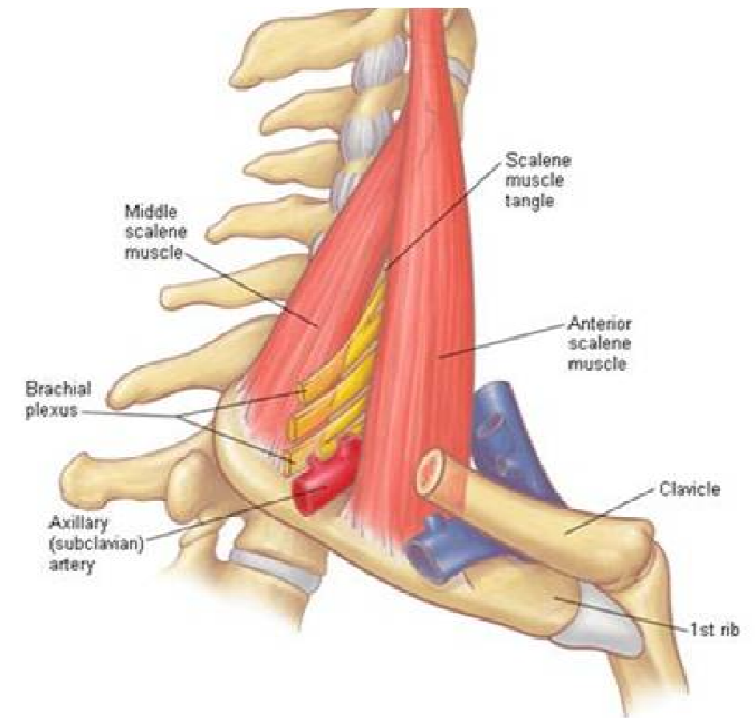
M. SCALENUS MEDIUS (MSM)

O: proc. transversus (C1) C2-7

I: za MSA na 1. žebro, za sulcus arteriae subclaviae (někdy dosahuje i na 2. žebro)

FCE:

- oboustranná kontrakce – anteflexe krční páteře
- jednostranná kontrakce - lateroflexe na homolaterální stranu a rotace na stranu opačnou
- Pomocný nádechový sval – elevace 2. žebra



M. SCALENUS POSTERIOR (MSP)

O: proc. transversus C5-7

I: upíná se za MSM na laterální plochu 2. žebra (někdy dosahuje až na 3. žebro) hluboko do blízkosti předních hranic horních vláken m. trapezius a m. LS

FCE:

- oboustranná kontrakce – anteflexe krční páteře
- jednostranná kontrakce - lateroflexe na homolaterální stranu a rotace na stranu opačnou
- Pomocný nádechový sval – elevace 2. žebra

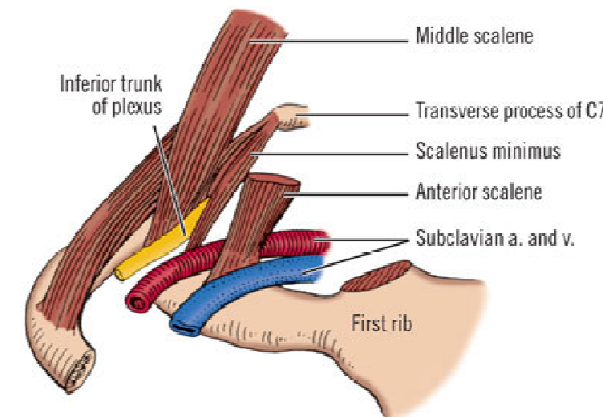
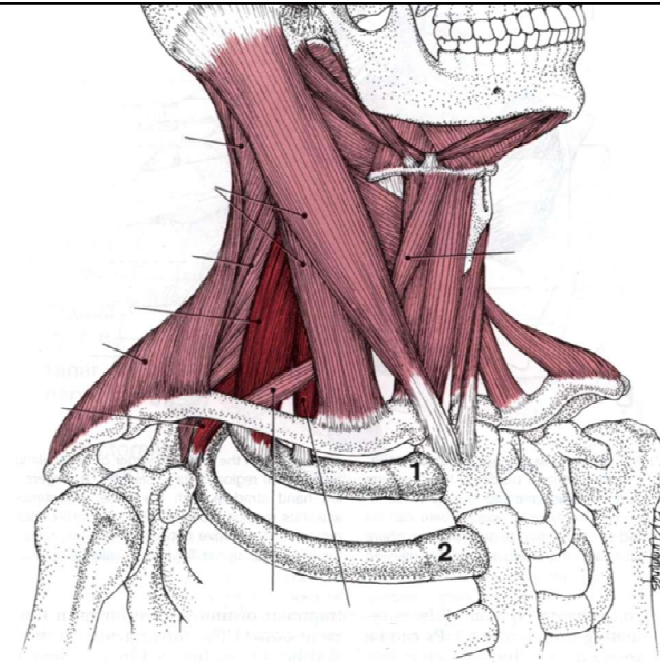
Inervace: rr. ventrales krčních nervů C3 – C8

Segmentová inervace: MSA C5-C7, MSM (C2)C3-C8, MSP C7-C8

M. SCALENUS MINIMUS (MSMIN)

O: tub. Post. proc. transversus C7

I: cupula pleurae parietalis cervicalis + med. okraj 1. žebra – variabilní



Copyright ©2006 by The McGraw-Hill Companies, Inc.
All rights reserved.

DYNAMICKÁ funkce m. scaleni

Punctum fixum na páteři:

➤ oboustranná kontrakce

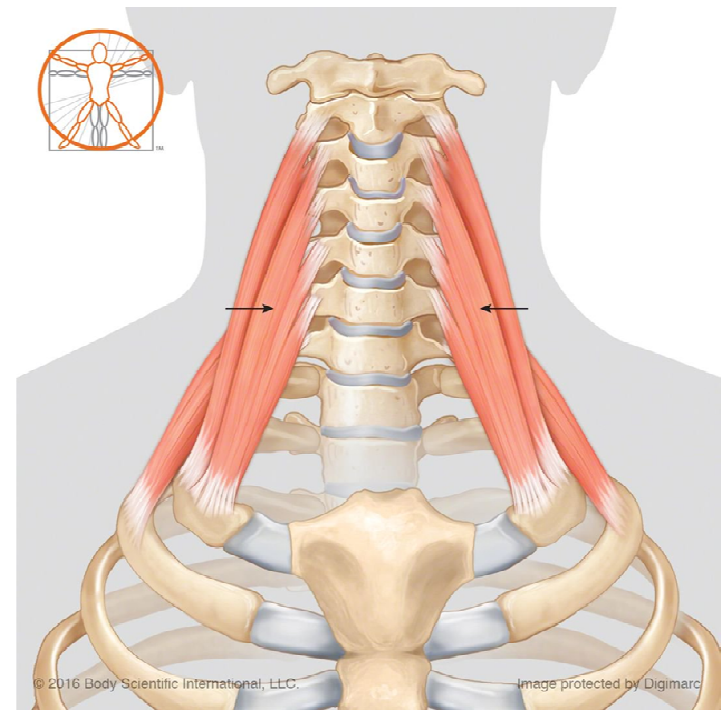
- elevace horních žeber (1. a 2. žebro) – při nádechu → pomocný nádechový sval (klidné dýchání, více než m. SCM)
- pomoc při zvedání, nošení a tlačení těžkých břemen

STABILIZAČNÍ

- Stabilizace Cp při latero-laterálních pohybech

Funkční jednotka

- Mm. scaleni + m. SCM – synergisté při lateroflexi
- Kontralaterální mm. scaleni jsou stabilizátory Cp a antagonisty při lateroflexi Cp
- Mm. scalenii a m. pectoralis minor – synergisté pro elevaci žeber při stabilizované lopatce
- Synergisté bránice a interkostálních svalů při nádechu
- Pomocné nádechové svaly



Zóny přenesené bolesti

TrP v dolní části MSM nebo MSP

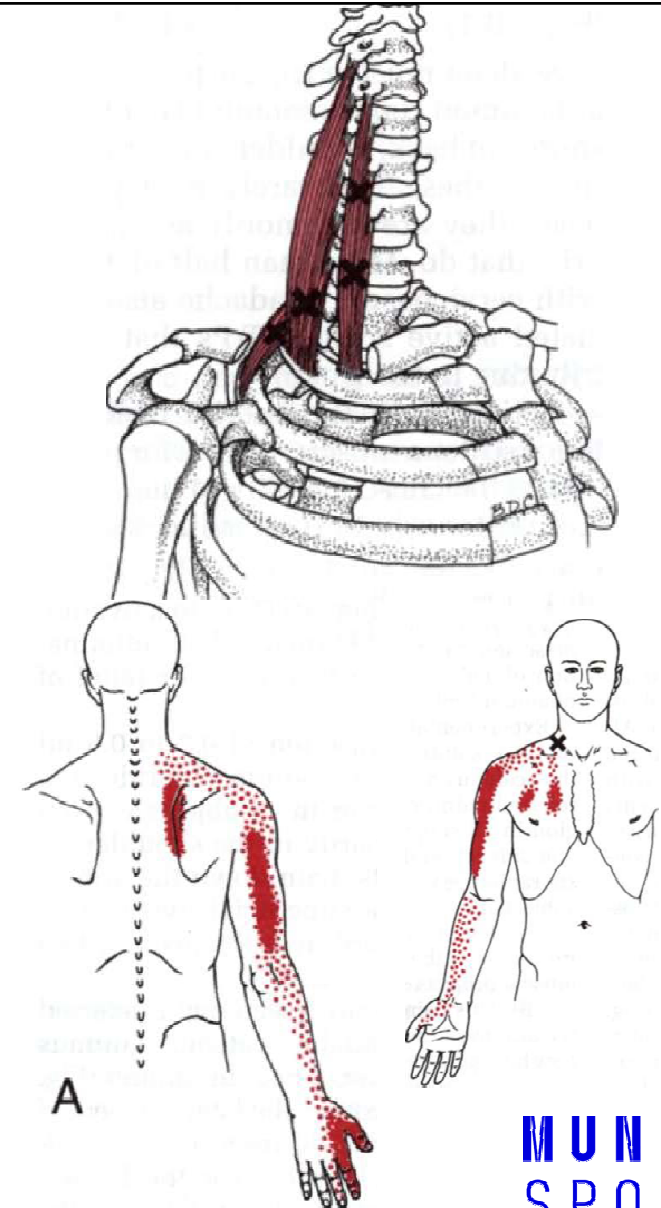
- bolest na přední straně hrudníku (tvar „dvou prstů“)
- anteriorně do hrudníku – ve dvou projekcích ve tvaru prstů přes pektorální region dolů do úrovně prsních bradavek – většinou TrPs dolní části **MSM** nebo **MSP**

TrP v MSA

- bolest na horní polovině mediální plochy lopatky + dorzální plocha horní části trapézu

TrP v MSMIN

- oblast úponu m. deltoideus, dorzální strana předloktí, zápěstí, ruky a prstů, pocit strnulosti a necitlivosti palce (+ silná projekce bolesti do palce), ale není hypestezie na chlad ani dotek



ZRB

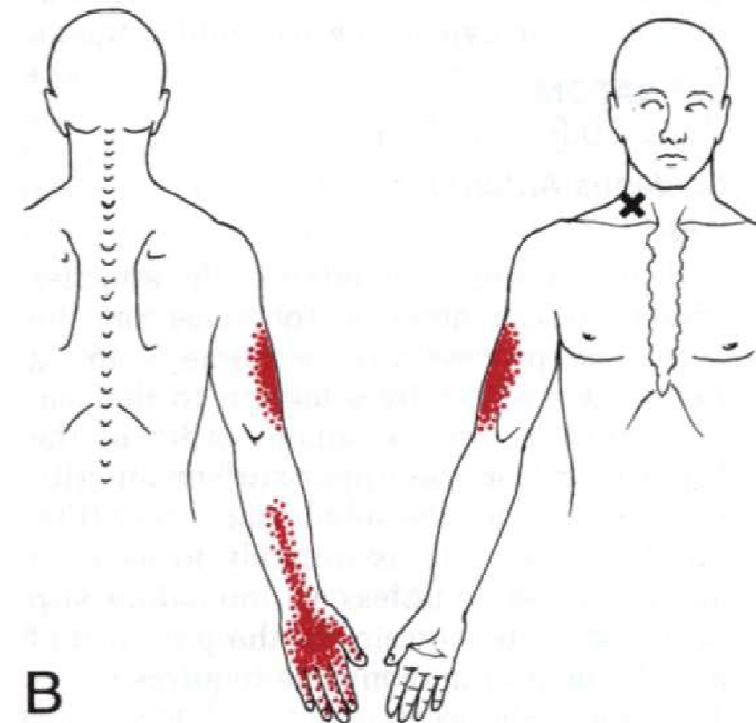
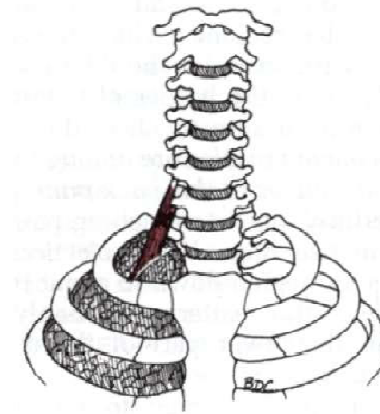
TrP v horní části MSA nebo MSM

- bolest na antero-laterální straně ramene, laterální a dorzální plocha paže, radiální strana předlokt, palec a ukazováček
- posteriorně do oblasti horní části mediální hrany lopatky a dále mediálně
 - v levé části hrudníku může být bolest zaměněna s anginou pectoris
 - u amputací HK tato přenesená bolest může provokovat fantómové bolesti v HK

ZRB

TrPs ve m. scalenus minimus

- Laterální část paže od úponu m. deltoideus k loktu, přeskočí loket, pokryje dorsum předloktí, zápěstí, ruku a všech pět prstů, silná projekce bolesti do palce
- pocit strnulosti a necitlivosti palce, ale není hypestezie na chlad ani dotek



Aktivace TrPs

Zvedání či tahání (ruce v úrovni pasu) – při kosení, přetahování se lanem, jízda na koni, závodní plavání

- Přetížení pomocných dýchacích svalů – při paradoxním dýchání, těžký záchvatovitý kašel (při pneumonii, bronchitidě, astmatu)
- Špatná poloha při spaní
 - na břicho s rotovanou hlavou
 - na boku – s málo podloženou hlavou (aktivace v horní části)
 - s hodně podloženou hlavou (aktivace ve spodní části)
- Amputace horní končetiny, ablace prsu
- Idiopatická skolióza
- Whiplash syndrom
- Reflexní změny ve svalech často spojeny s blokádou 1. žebra
- Často sekundárně aktivované z TrPs v m. SCM

Dif. Dg.

- sy karpálního tunelu – kompresní neuropatie, parestézie a dysestézie v rozsahu senzitivní inervace n.medianus, zpočátku bolest v noci, nutnost protřepání ruky, v pozdějších fázích atrofie thenaru...
- subakromiální bursitida – tupá bolest, pocit ztuhlosti, zhoršení bolesti při pohybu a tlaku, známky zánětu
- poškození šlachy m. supraspinatus
- tendinitida rotátorové manžety
- radikulopatie C5, C6 – radikulární bolest a změna cití v daném dermatomu, snížení reflexů
- intrathorakální onemocnění (např. angina pectoris)
- útlak plexus brachialis
- revmatismus (GH, kl. prstů...) – zánětlivé markery, oboustranně, otoky kloubů...

Klinické poznámky

Thoracic outlet syndrom (TOS) = syndrom m. scalenus anterior

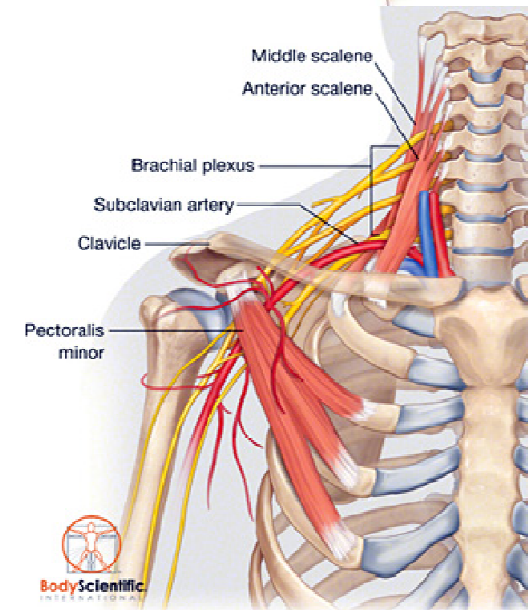
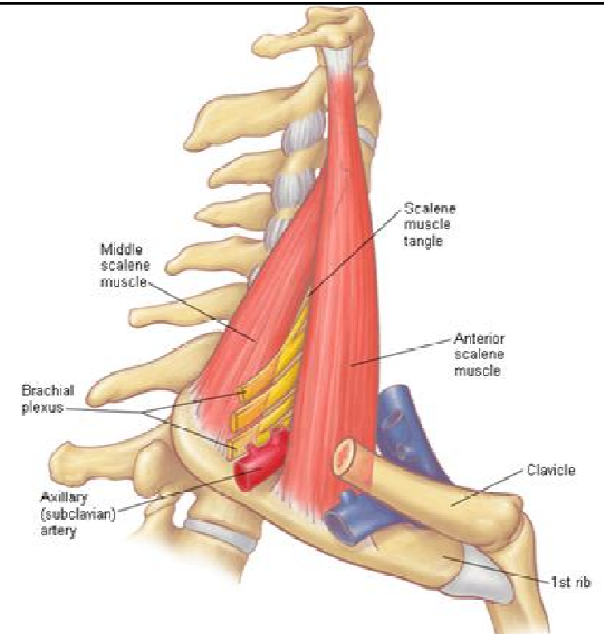
- „reflexní spasmus“ MSA
- vzniklý na podkladě útlaku kořenů krčních nervů
- mohou se vyskytnout neuro-cirkulační příznaky (útlakem nervových (plexus barachialis) a cévních (a. et v. subclavia) struktur)
- **Tenzní bolest hlavy**
 - vzniká při TrPs v horním úseku MSA
- **Otok ruky**
 - ztuhlé prsty, těsnost prstýnků – otoky během dne zmizí
 - způsobeno kompresí vena subclavia nebo ductus lymphaticus (probíhající před MSA)

Thoracic outlet syndrom (TOS)

Utlak nervových (plexus brachialis) a cévních (a et v. subclavia) struktur

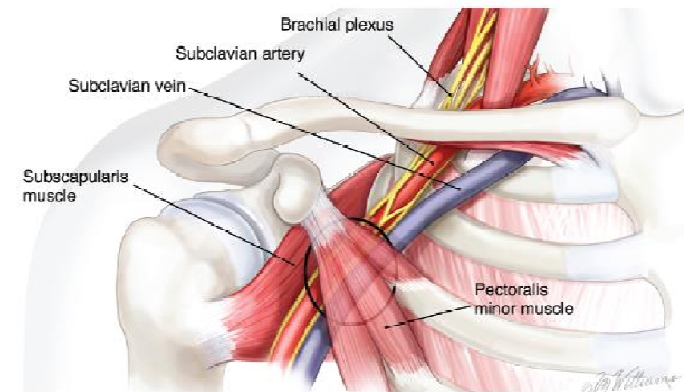
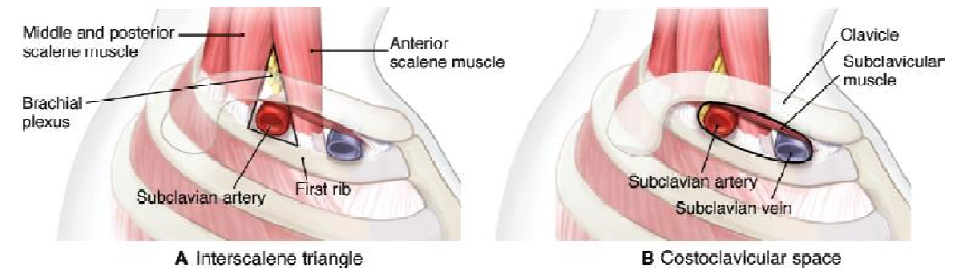
Etiologie:

- všechny procesy, které zmenšují trojúhelníkový prostor – fissura scalenorum (vpředu m. scalenus anterior, vzadu m. scalenus medius, dole 1. žebro):
 - hypertrofie m. scalenus anterior
 - anomálie krčních obratlů (syndrom krčního žebra – transversální výběžek C7)
 - patologické procesy v I. žebro (hojení fraktury svalkem atd.)
 - anomálie cév – aneurysma a. nebo v. subclavia
 - patologické procesy klavikuly
 - vzácně i hypertrofie m. pectoralis minor



TOS

- **Neurogenní TOS (95%):** bolest, slabost, znecitlivění, brnění v paži a ruce, bolest krku a hlavy v její zadní části, dále bolest, která začíná v rameni a běží dolů po paži do prstů
- **Venózní TOS (3-5%):** Otok celé paže, bolest, tmavé zbarvení
- **Arteriální TOS (1%):** Bolest, chlad, bledé zbarvení ruky



C Retropectoralis minor space

Source: D. J. Sugarbaker, R. Bueno, Y. L. Colson, M. T. Jaklitsch, M. J. Krasna, S. J. Mentzer, M. Williams, A. Adams: *Adult Chest Surgery*, 2nd Edition: www.accesssurgery.com
Copyright © McGraw-Hill Education. All rights reserved.

Útlaková místa plexus brachialis (

1. syndrom krčního žebra – transversální výběžek C7

- *Diagnostika:* RTG, palpace (žebro palpujeme mezi MSA a MSM)

2. skalenový syndrom – útlak plexus brachialis ve fissura scalenorum

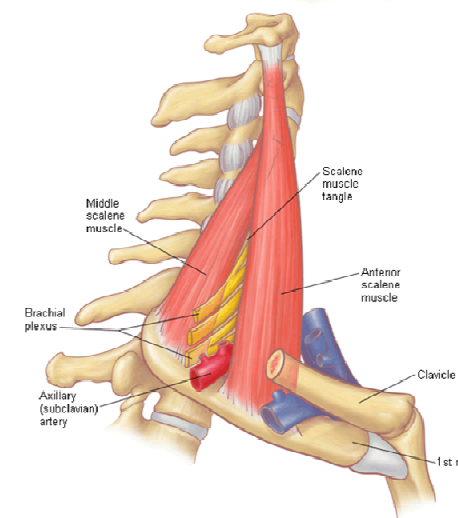
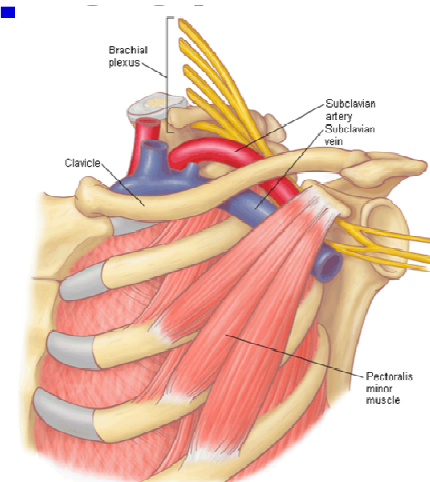
- brnění, snížení citlivosti, dysestezie se promítají na ulnární straně ruky)
- *Diagnostika:* Adsonův test

3. syndrom kostoklavikulární komprese

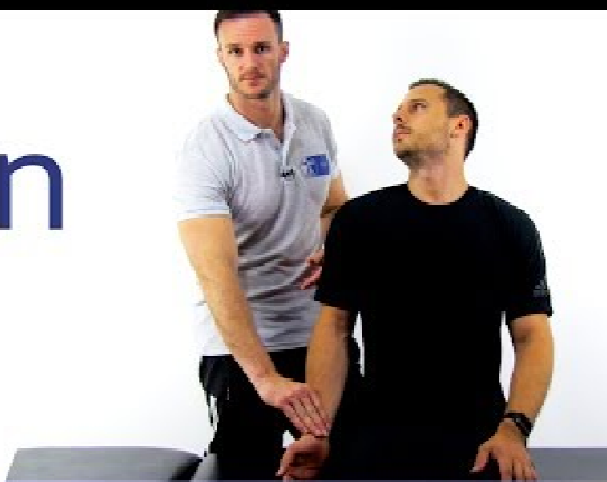- mezi klavikulou a 1. žebrem
- *Diagnostika:* kufříkový test

4. syndrom m. pectoralis minor

- zkrácením tohoto svalu může dojít k útlaku neurovaskulárního svazku
- Symptomy se projevují při hyperabdukci nebo horizontální hyperextenzi
- *Diagnostika:* hyperabdukční test

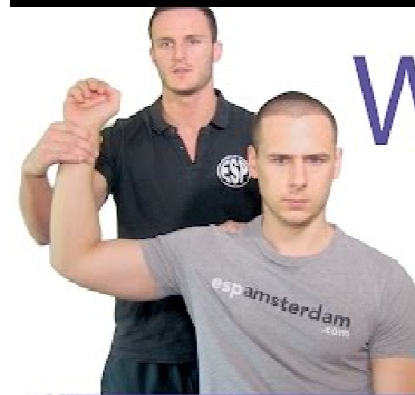

Adson Test




 Assessment

Wright's Test



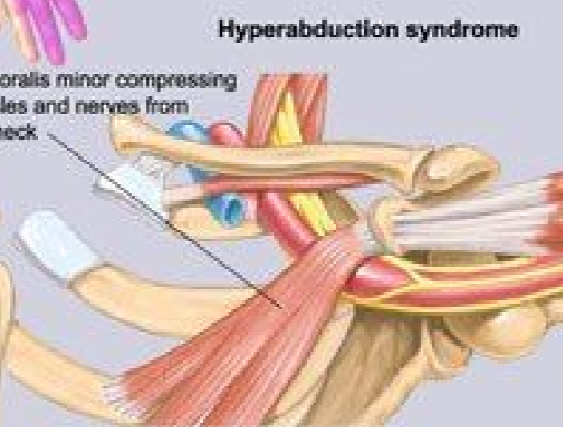
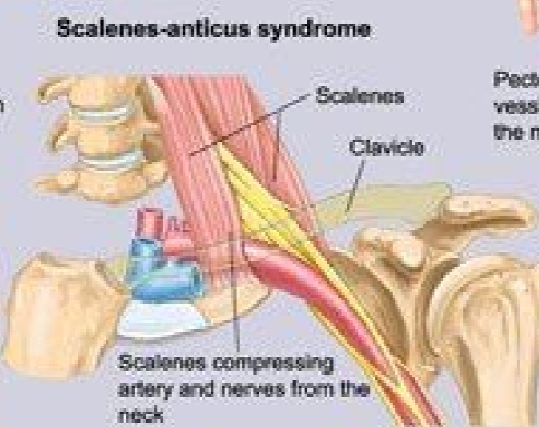
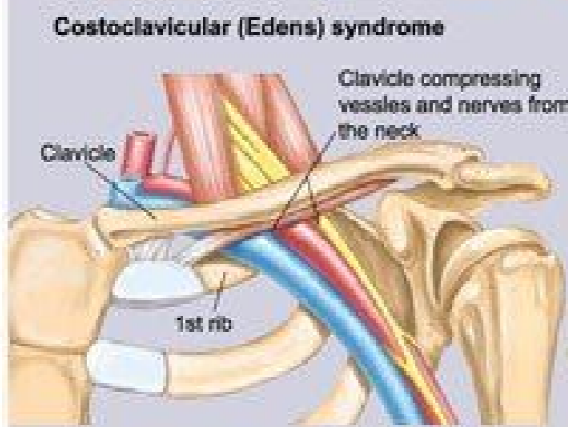
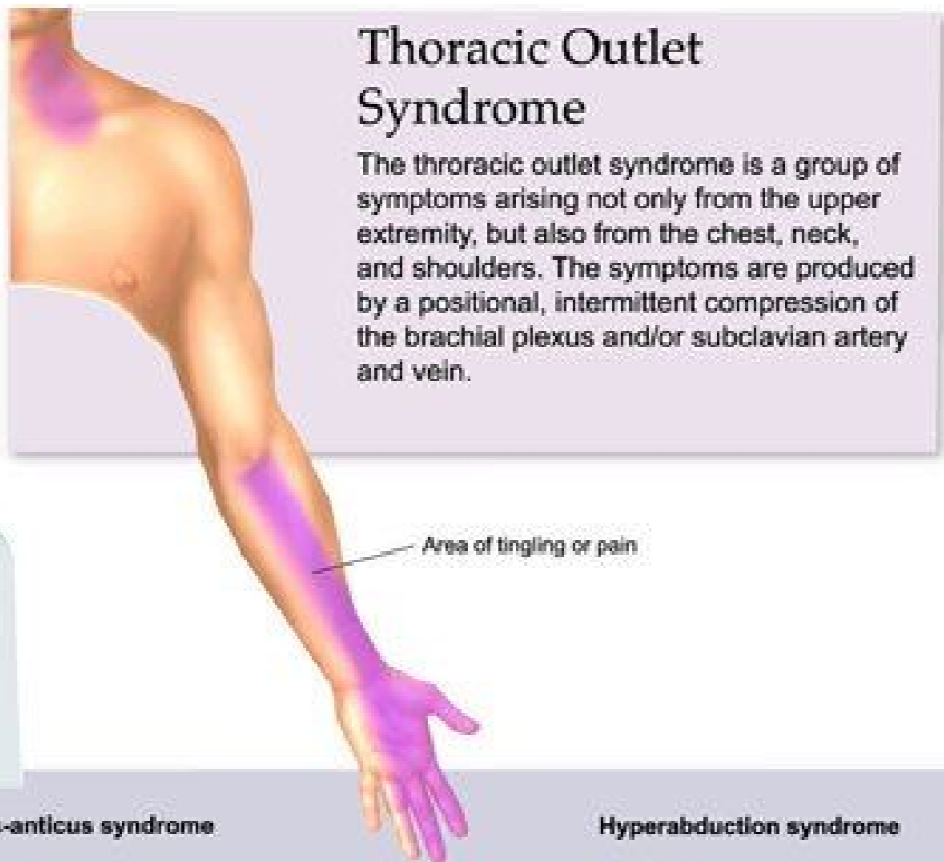
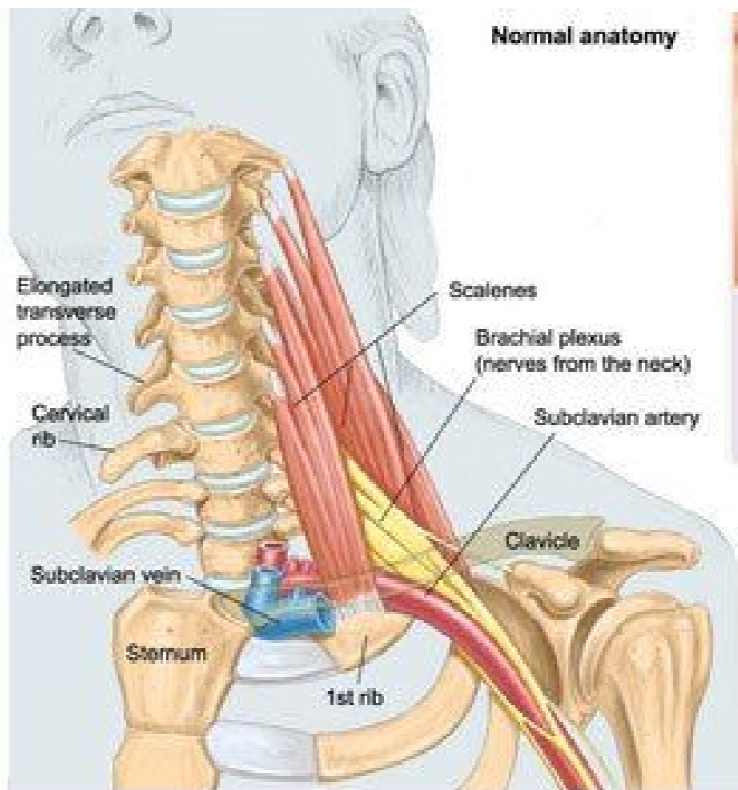
 Assessment

Eden Test



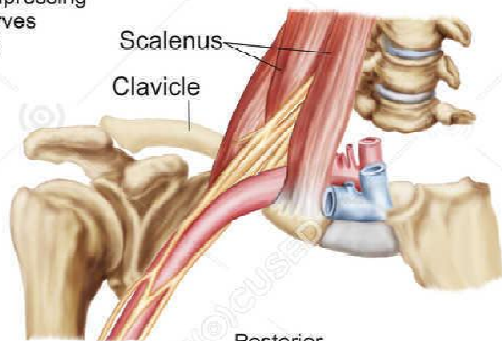
 Assessment

MUNI
SPORT



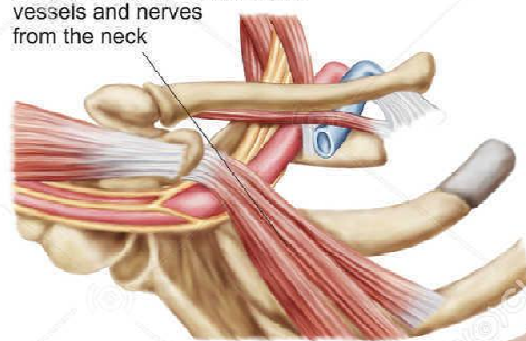
Scalenus-anticus Syndrome

Scalenus compressing artery and nerves from the neck



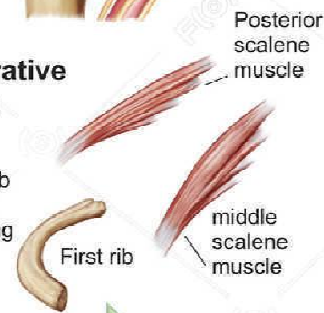
Hyperabduction Syndrome

Pectoralis minor compressing vessels and nerves from the neck



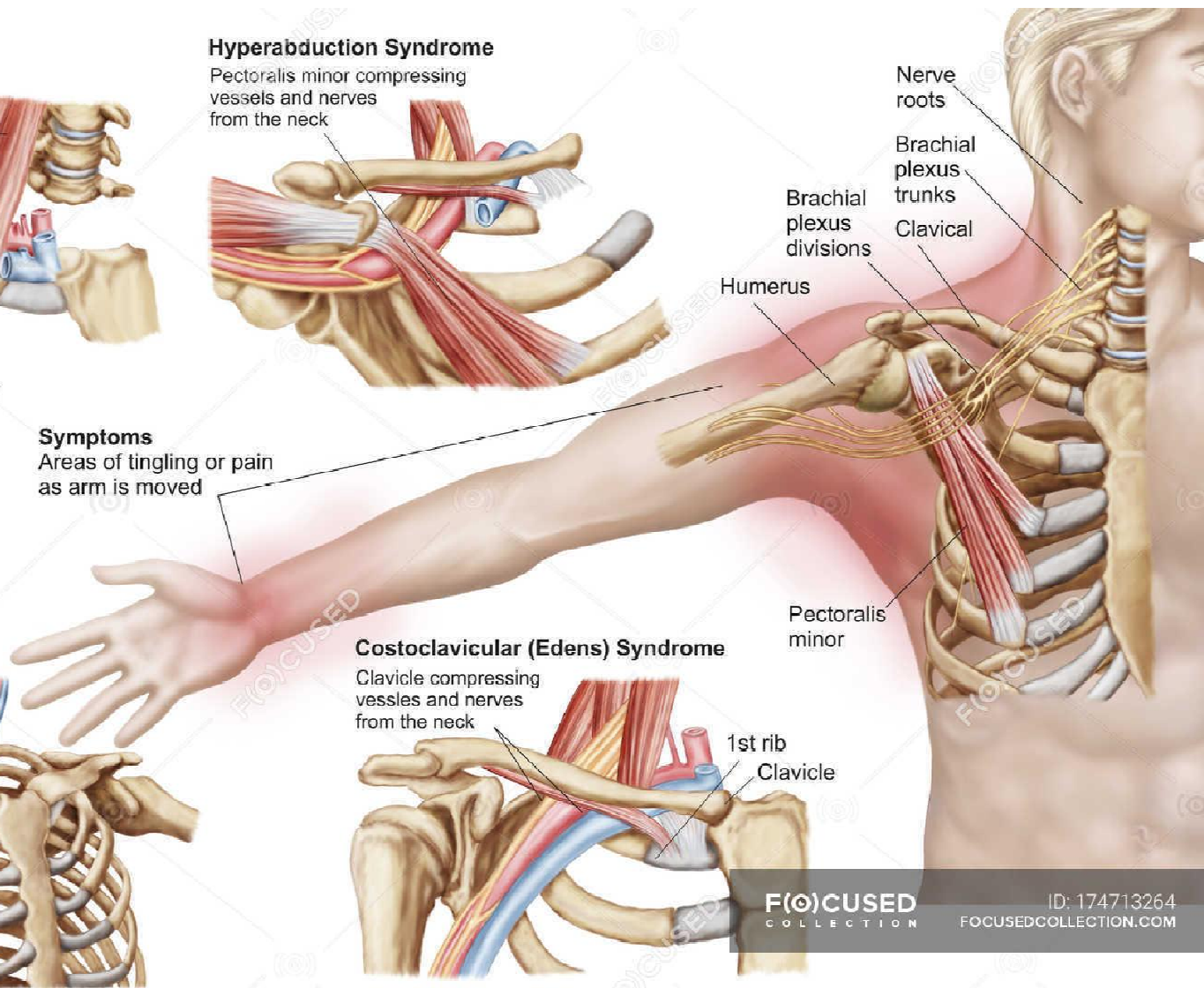
Post-Operative Condition

The scalene muscles and the first rib are removed, decompressing the brachial nerves and vessels.

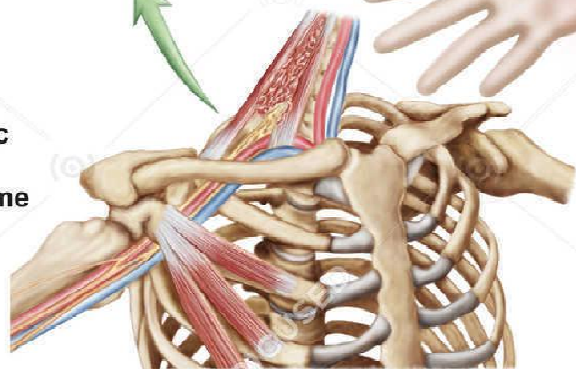


Symptoms

Areas of tingling or pain as arm is moved

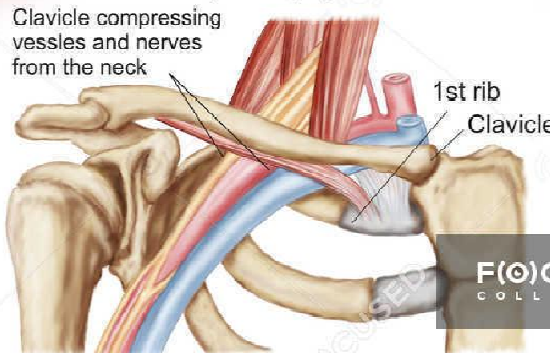


Thoracic Outlet Syndrome



Costoclavicular (Edens) Syndrome

Clavicle compressing vessels and nerves from the neck



F(©)CUSED COLLECTION

ID: 174713264 FOCUSEDCOLLECTION.COM

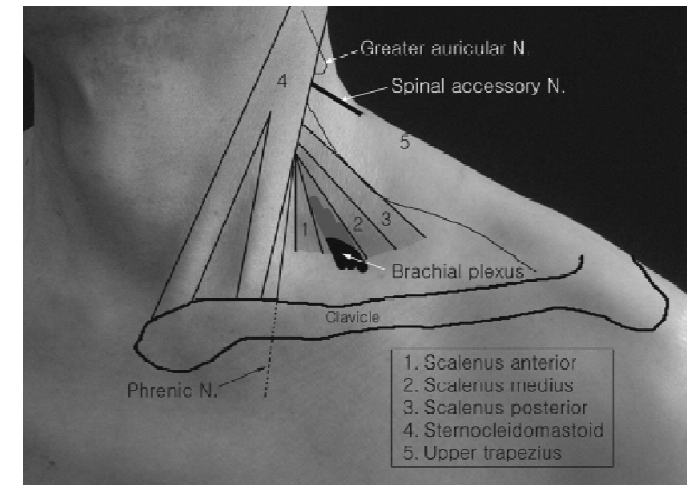
Symptomy TOS

- Typické zóny přenesené bolesti
- Ztuhlost svalů
- Komprese nervů vycházejících z krční páteře - vasomotorické změny, komprese nervů, arteriální insuficience v postižené paži
- Bolestivost ve spánku
- Snížení citlivosti a brnění v ruce (převážně na ulnární straně předloktí)
- Vypadávání předmětů s ruky (utlačení brachiálního plexu)
- Otok na dorsu ruky a prstů (převážně ráno) (utlačení v. subclavia, lymfatických cest)
- Rotace krční páteře omezena jen minimálně (u TrPs levator scapulae více)

Vyšetření mm. scaleni

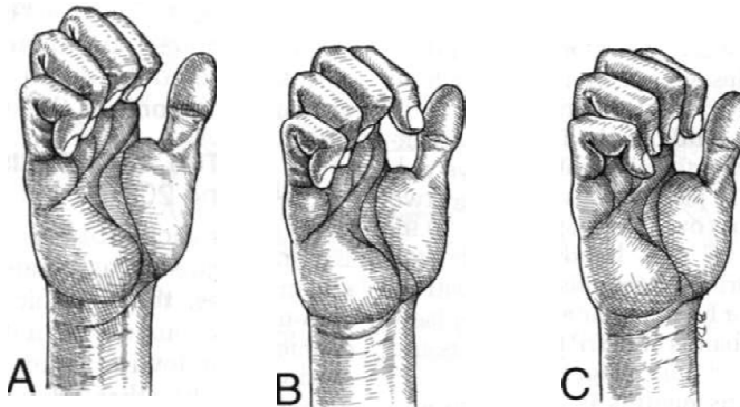
Lateroflexe Cp kontralaterálně od postiženého svalu je omezena nejméně o 30°

- Omezení záklonu hlavy
- Rotace Cp je bolestivá pouze v krajní pozici na stejnou stranu, zvláště pokud je brada v krajní pozici strážena dolů k rameni
- Mm. scaleni nezpůsobují žádné omezení pohybu v GH kloubu a bolest se při testech ROM v tomto kloubu nezvětšuje
- Pouze horizontální ABD může být omezená díky sdruženým TrPs v mm. pectorales
- Přítomnost aktivních TrPs v mm. scaleni → citlivost na tlak v tzv. Erbově bodu
- Často blokáda stejnostranného 1. žebra (po odstranění blokády spasmus spontánně) vymizí
- 1. žebro může být elevováno
- Bolestivost ve sternokostálním skloubení v horních žebrech



Finger-flexion test

- Musí být proveden s plnou aktivní EXT v MCP kloubech → silná kontrakce m. extensor digitorum (MED)
 - Snaha dotknout se špičkami prstů dlaňových polštářků MCP kloubů
- A) Norma – konečky prstů se dotknou MCP kloubů z volární strany dlaně
- B) Pokud se některý prst nedotkne příslušné oblasti - aktivní TrP v m. extensor digitorum nebo m. extensor indicis
- B) Aktivní TrPs jsou přítomny v mm. scaleni – všechny 4 prsty se nedotknou – pozitivní skalenový test



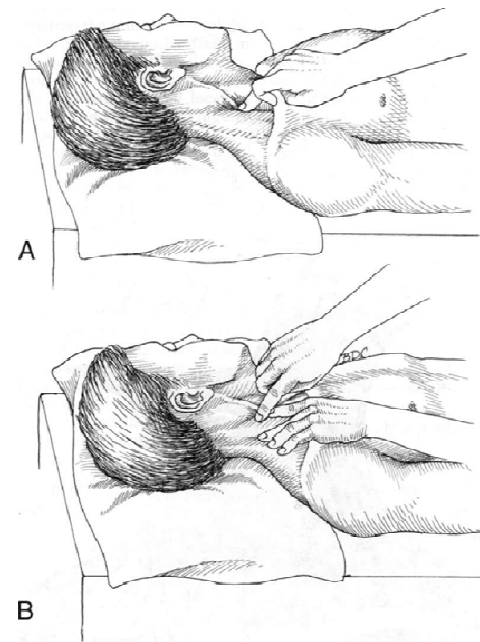
(Travell & Simons,
1997)

TrPs v mm. scaleni

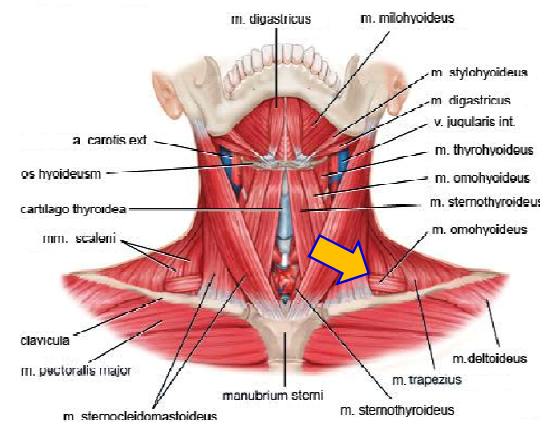
- Pořadí nejčastějšího výskytu TrPs: MSA, MSM, MSP, MSMIN

MSA

- Nalézá se za zadní hranou klavikulární části m. SCM (ozřejmění do předsunu), TrP nejčastěji v oblasti křížení s v. jugularis externa (A)
- V prohlubni mezi MSA a MSM můžeme cítit pulsaci aa. subclaviae
- Hluboká plošná palpance
- **Pozor** na m. omohyoideus, který kříží sval (můžou se vyskytovat TrPs) – má jiný směr vláken, je povrchnější!



(Travell & Simons, 1997)



MSM Vyšetření v mm. scaleni

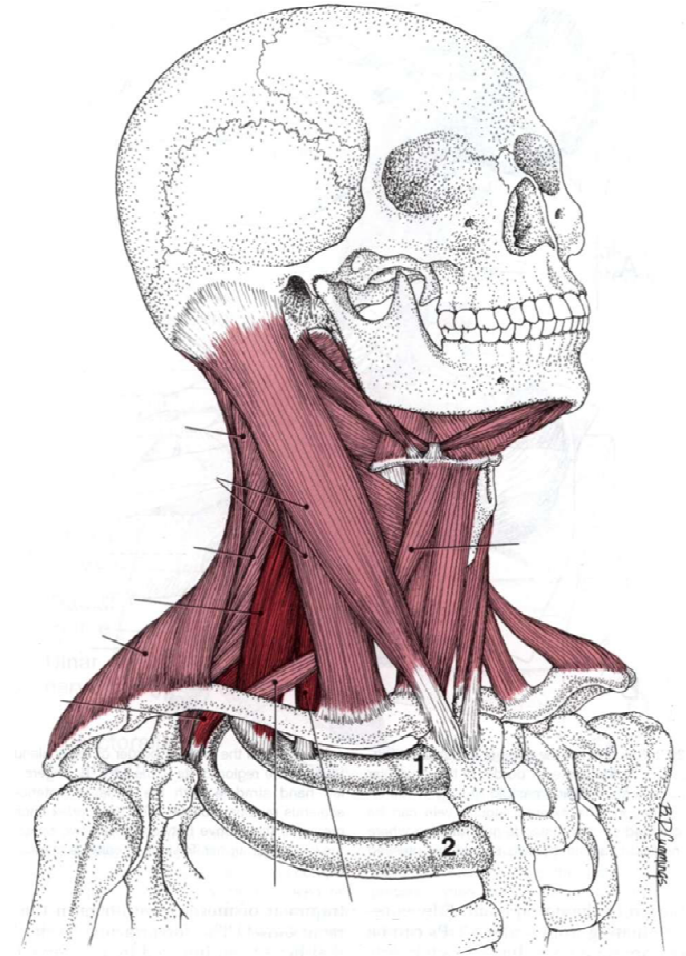
- Hluboká palpace před okrajem m. trapezius, posteriorně za MSA
- Upíná se za sulcus arteriae subclaviae
- Může být palpován proti zadním hrbolkům procc. Transversi

MSP

- Je těžko palpovatelný, prochází před m. levator scapulae (ten musí být odhrnut stranou v místě, kde se objevuje před okrajem m. trapezius)
- Leží více horizontálně a dorsálně než MSM

MSMIN

- Aktivní TrPs jsou často odhaleny až po inaktivaci TrPs v ostatních mm. scaleni
- Hluboká palpace ve střední části MSA

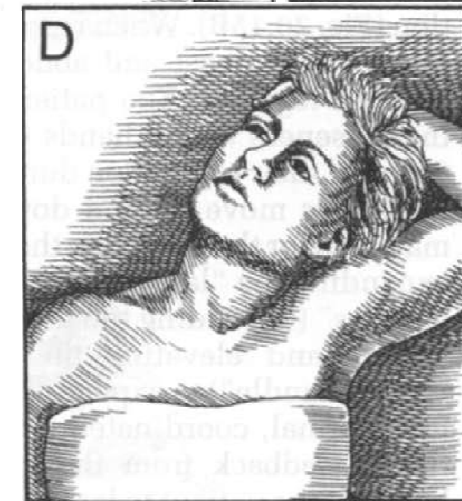
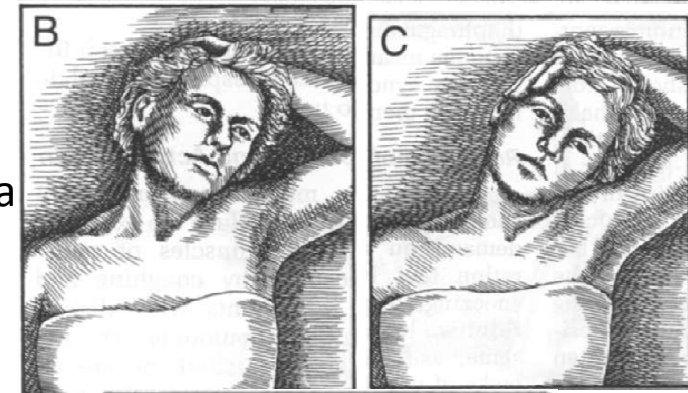
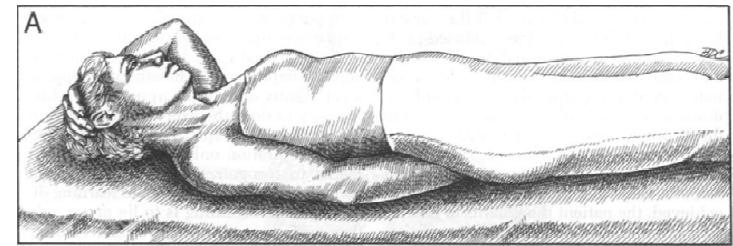


(Travell & Simons,
1997)

PIR/Stretching mm. scaleni

Dle Travellové a Simonse

- Pacient leží na zádech, přilehnutá ruka na ošetřované straně
- 2. ruka uchopí hlavu přes temeno v oblasti ucha → hlava relaxuje, ruka vede hlavu lehce dolů směrem k ramenu + rotace
- rotace určuje, který sval je protahován:
 - SA (D): otočení obličeje na stranu protahovaného svalu
 - SM (C): bez rotace
 - SP (B): otočení obličeje na stranu od protahovaného svalu
- hlavní je napřímená Cp + lateroflexe, s rotacemi si pouze hrajeme pro nalezení bariéry
- Využití dechových synkinéz, pohledů očí, před PIR vhodné nahřátí



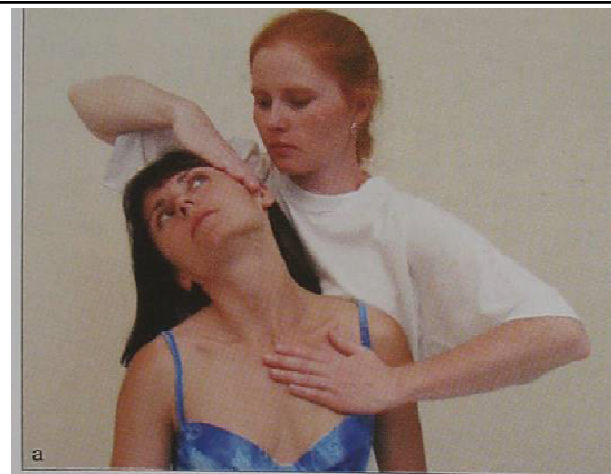(Travell & Simons,

MUNI
SPORT

PIR mm. scaleni

Dle Lewita

- Pacient sedí
- Terapeut stojí za pacientem, rameno vyšetřované strany pacienta je opřeno o hrudník terapeuta
- Terapeut fixuje stejnostranné horní žebra, druhou rukou pasivně provádí kontralaterální rotaci a záklon hlavy pacienta (obr. a)
- Využití dechové synkinézy a pohledu do směru kontrakce a relaxace,
- Při hlubokém nádechu terapeut klade odpor na hrudník, po hlubokém nádechu můžeme vyzvat pacienta pro krátkou zádrž dechu
- Využití jako nácvik na AutoPIR
- Obr. b, c → **AGR**



Obr. 256. a) Vyšetřování a PIR napětí m. scalenus;
b) AGR m. scalenus: nahore hlava zvednutá, dole

PIR mm. scaleni - dle Dobeše

Poloha pacienta: sed na lehátku

Postavení terapeuta: Stojíte za pacientem více na postižené straně a jeho záda opíráte o svůj hrudník.

Provedení: Terapeut jednou rukou fixuje horní žebra na léčené straně, druhou rukou otočí hlavu pacienta na neošetřovanou stranu a mírně ji zakloní (jedná se vlastně o úklon v rotaci). Ruka je položena na hlavě v oblasti ucha a předloktí směřuje na dolní čelist.

Izometrie a facilitace: Pohlede očí vzhůru a hluboký nádech. Rukou na žebrech kladete silný odpor proti nádechu.

Inhibice: pohled dolů nebo před sebe, výdech. Rukou na žebrech současně stlačujete žebra kaudálně. Ruka na hlavě pouze polohu fixuje.

Nejčastější chyby: Velký záklon hlavy. Ruka na žebrech neklade odpor proti nádechu. V relaxační fázi tlak na hlavu.

Poznámka: Někdy je rotace spojená i s mírnou extenzí spojena s bolestí šíje. Může jít o poruchu dolní krční páteře nebo cervikothorakálního přechodu. Pak je tuto techniku neprovádějte a je nutné řešit poruchu kloubní. <https://www.fyzioweb.cz/video/mm-scaleni>

PIR mm scaleni ule Debež



<https://www.fyzioweb.cz/video/mm-scaleni>

**MUNI
SPORT**

Korekční opatření mm. scaleni

u chronického či zachvatovitého kašle podávat správnou medikaci, naučit autogenní drenáž

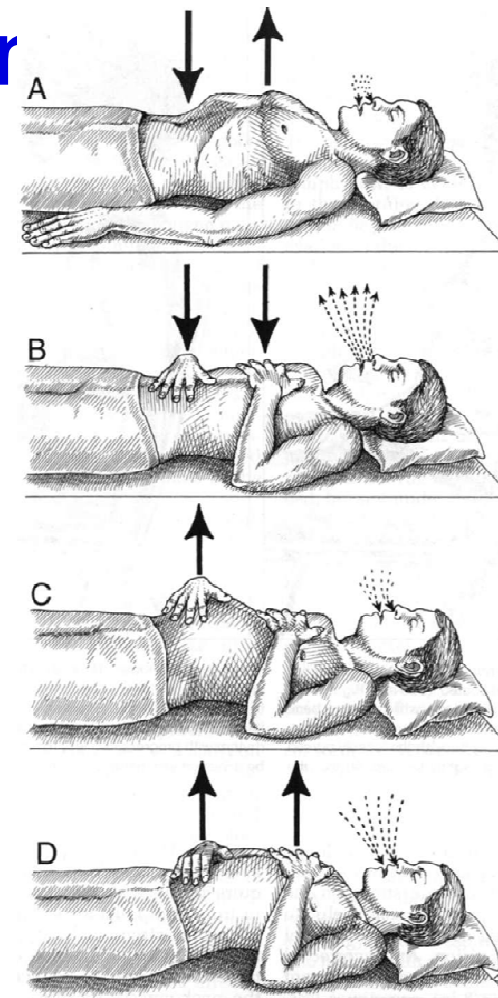
- pokud je asymetrie výšky ramen – odstranit příčinu
- pacient by se měl vyvarovat tahání, zvedání či nošení těžkých předmětů, nebo se naučit nezapojoovat krční svaly (nezadržovat dech, nezvedat ramena)
- při otáčení v posteli pouze rotovat hlavu, nezvedat ji z polštáře
- pokud pacient slyší pouze na 1 ucho, otáčet celé tělo, ne jen hlavu
- při sezení ruce opřít o opěrky na židli (i v autě)
- telefon držet na nepostižené straně, nebo střídat strany
- polštář o správné tloušťce – Cp v rovině
- držet krk v teple – šála, rolák (i ve spánku), pozor na průvan
- pozor na brýle na dálku i na krátko (spodní část čoček na čtení) – pokud možno nepoužívat
- Celkové snížení napětí

(Travell & Simons,
1997)

MUNI
SPORT

Korekční opatření mm. scaler

- TrPs v mm. scaleni často u lidí s horním hrudním typem dýchání, s nádechovým postavením hrudníku (A)
- Úprava dechového stereotypu, nácvik dechové vlny - synchronizace hrudního a břišního dýchání
- Lokalizované dýchání
- Pacient / terapeut má ruku na hrudníku a na břicho
- Pokud se pacientovi nedaří břišní dýchání, lze pro fixaci hrudníku využít pásek, ruce terapeuta pro stažení spodních žebber



(Travell & Simons,
1997)

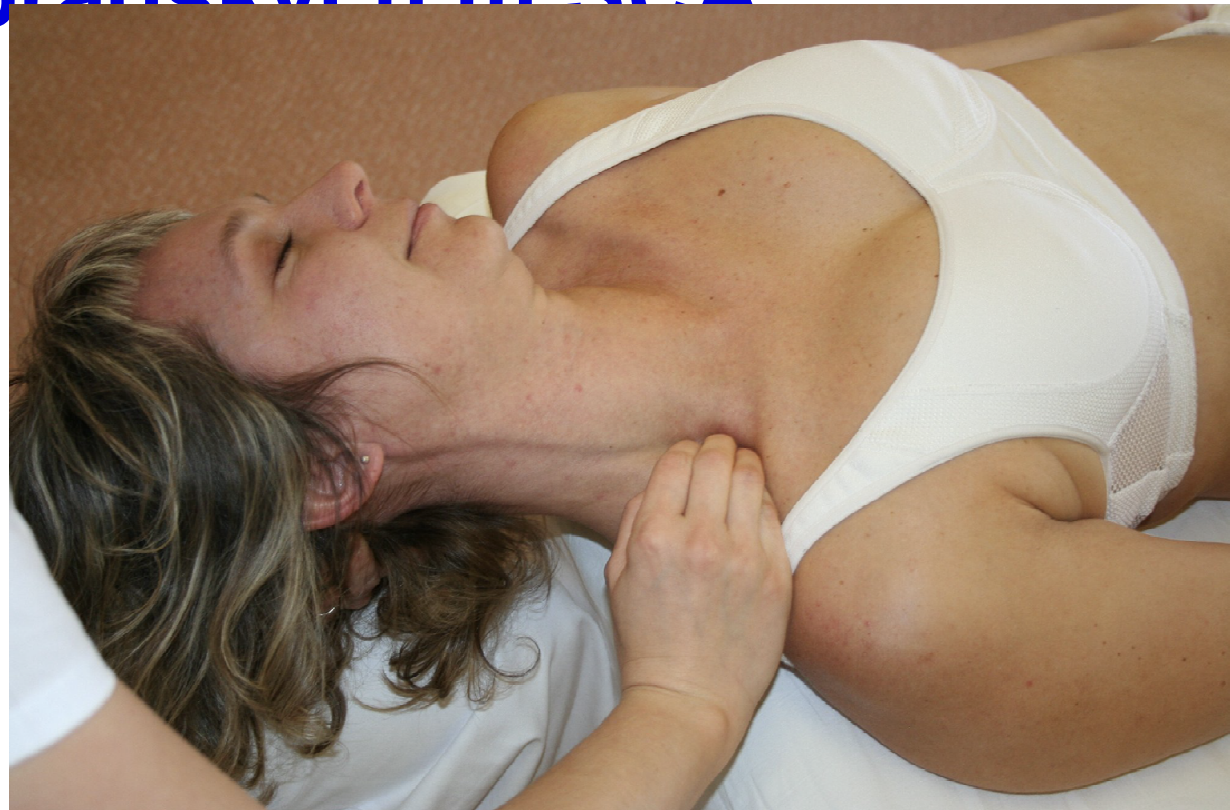PIR dle Poděbradských m SCA

palpace: hrabličky

Hlava mimo stůl nebo
podložit lopatky

izometrie pac.:

úklon+přizvednutí

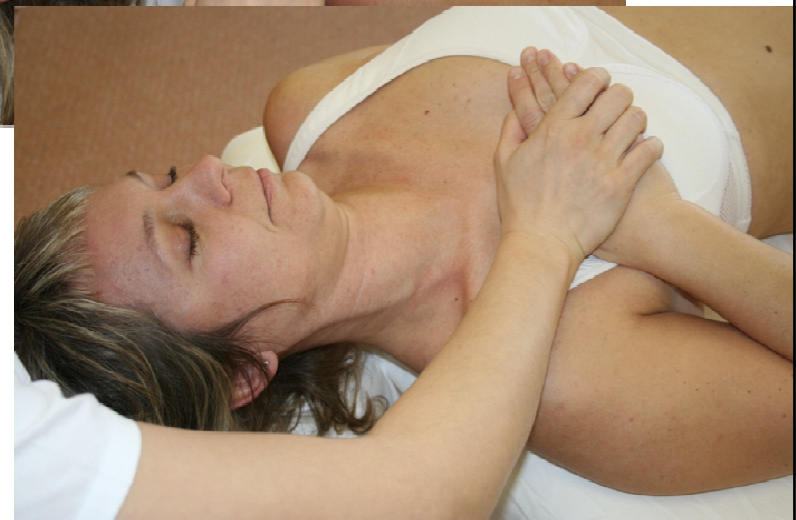
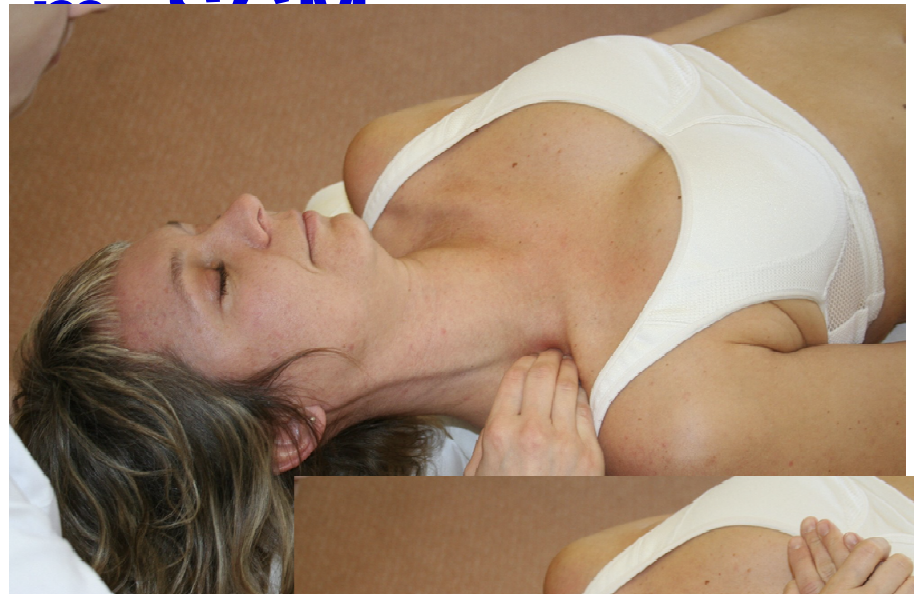
PIR dle Poděbradských

palpace: hrabličky

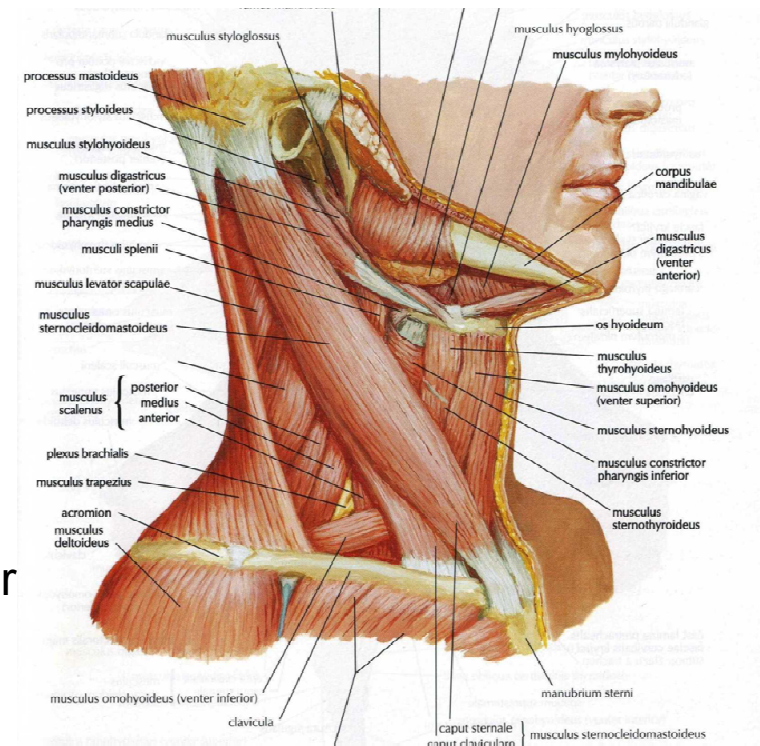
Hlava mimo stůl nebo podložit lopatky

izometrie pac.: úklon+přizvednutí



m. sternocleidomastoideus

- Silný sval na anterolaterální straně krku
- Odděluje přední a postranní krční krajinu
- Skládá se ze dvou částí:
 - Pars sternalis – více povrchová, mediálněji uložená
 - Pars clavicularis – uložena hlouběji, laterálněji
- **Z:** manubrium sterni a sternální okraj klavikuly
- **Ú:** proc. mastoideus a zevní okraj linea nuchalis superior
- **I:** n. accessorius a krční míšní nervy



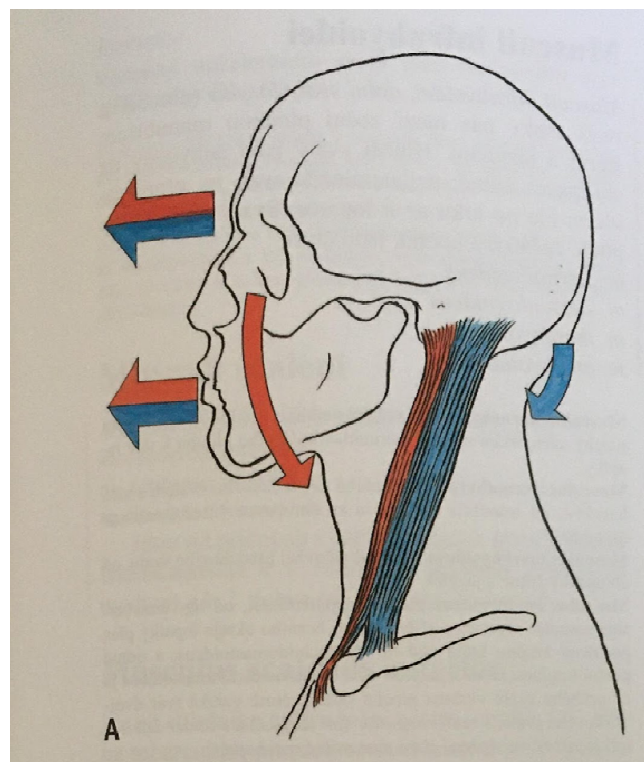
m. SCM

• Jednostranná akce:

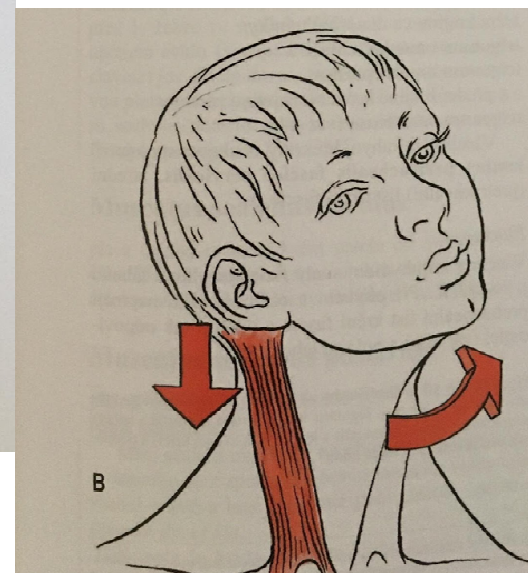
- Rotace hlavy na opačnou stranu
- Úklon na stejnou stranu

• Oboustranná akce:

- Přední snopce – předklon
- Zadní snopce – záklon (retrokyv)
- Společně – předsun hlavy
- Kontroluje hyperextenzi a brání prudkému pohybu hlavy nazad
- Ve vzpřímené pozici nebo záklonu je pomocný nádechový sval



(Čihák, 2011)



m.SCM

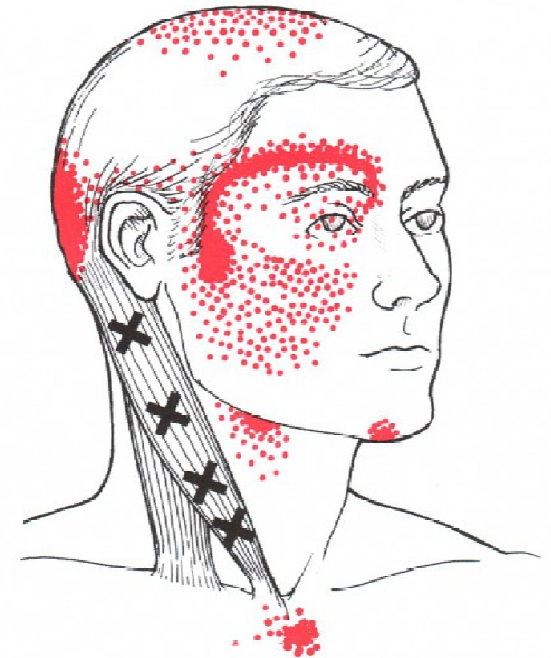
Funkční jednotka:

- Synergista s homolaterálním m. trapezius (pars descendens) při úklonu hlavy
- Synergie s mm. scaleni při zvýšeném dechovém úsilí
- Pars sternalis antagonistu druhostranné sternální části m. SCM při rotaci hlavy

m.SCM

Lokalizace TrPs a přenesená bolest:

- TrPs se nacházejí v průběhu svalu a zóna referenční bolesti se liší dle zasažené části svalu
- TrPs obvykle nezpůsobují přenesenou bolest do oblasti krku
- Bolest vyzařuje hlavně do obličeje a hlavy a může být podkladem diagnóz – CC syndrom, tenzní bolest hlavy nebo atypická neuralgie v obličeji.



m. SCM

Symptomy:

- Aktivní TrP mohou způsobit úklon hlavy na stranu postižení, kvůli bolesti vyvolané pokusem o napřímení Cp
- Omezení pohybu hlavy jinak obvykle nebývá vedoucím příznakem
- Tenzní bolesti hlavy
- Ipsilaterální pocení na čele, zarudnutí spojivky, trnutí oka, rýma a zjevná ptóza, mohou být poruchy zraku
- Posturální závratě – v souvislosti se zatížením svalu
- Nevolnost

Aktivace TrPs **m. SCM**

- Přetížení svalu držením hlavy v předsunu
- Držení hlavy v rotaci na jednu stranu po delší dobu (např. při sledování TV)
- Spánek na vysokém polštáři (flexe hlavy)
- Protrahované držení hlavy v extenzi (malování stropu, věšení záclon, 1. řada v divadle atd.)
- Whiplash syndrom
- Deformita nebo zranění, které omezuje pohyb HK – nevhodné kompenzační držení krku
- Zvýšené napětí klavikulární části m. pectoralis major – stahuje klíček dolů a dopředu a tím vytváří napětí pars clavicularis m. SCM
- Paradoxní dýchání, chronický kašel, astma – přetížení pomocných nádechových svalů
- Jízda na koni
- Tvrdý spánek po alkoholovém opojení může aktivovat TrP – kocovinová bolest hlavy
- Chronická infekce (sinusitida, zubní absces, orální herpes simplex)

m. SCM-dif. Dg.

Diferenciální diagnostika:

- Atypická neuralgie n. trigeminus
- Tenzní bolest hlavy
- Migréna
- Artritická bolest SC skloubení
- Meniérova nemoc
- Torticollis spasctica
- Hypertenze, subclaviální steal syndrom, intrakraniální aneurysma
- Stenóza a. carotis interna

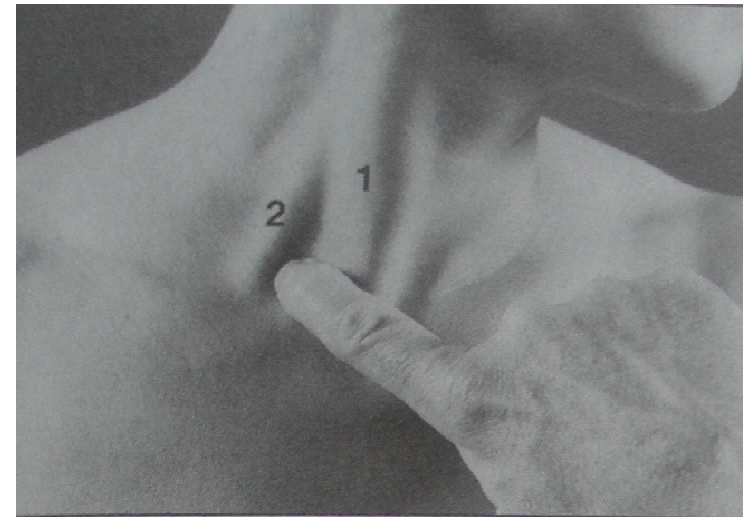
m. SCM - palpace

Ozřejnění

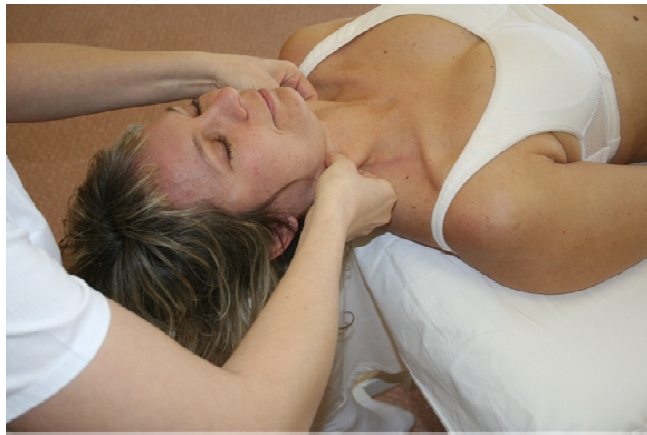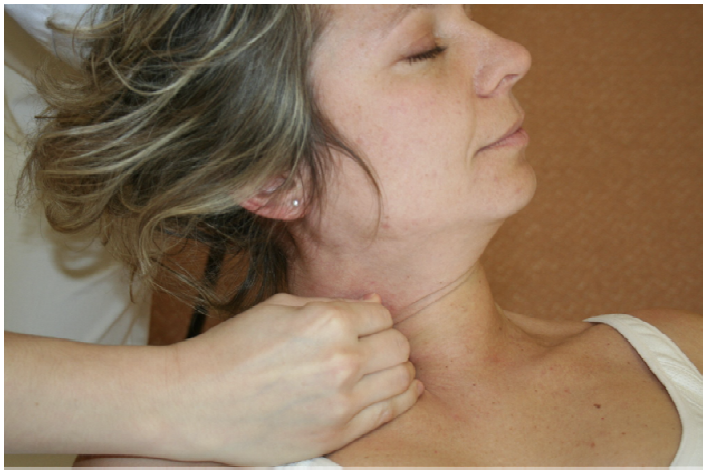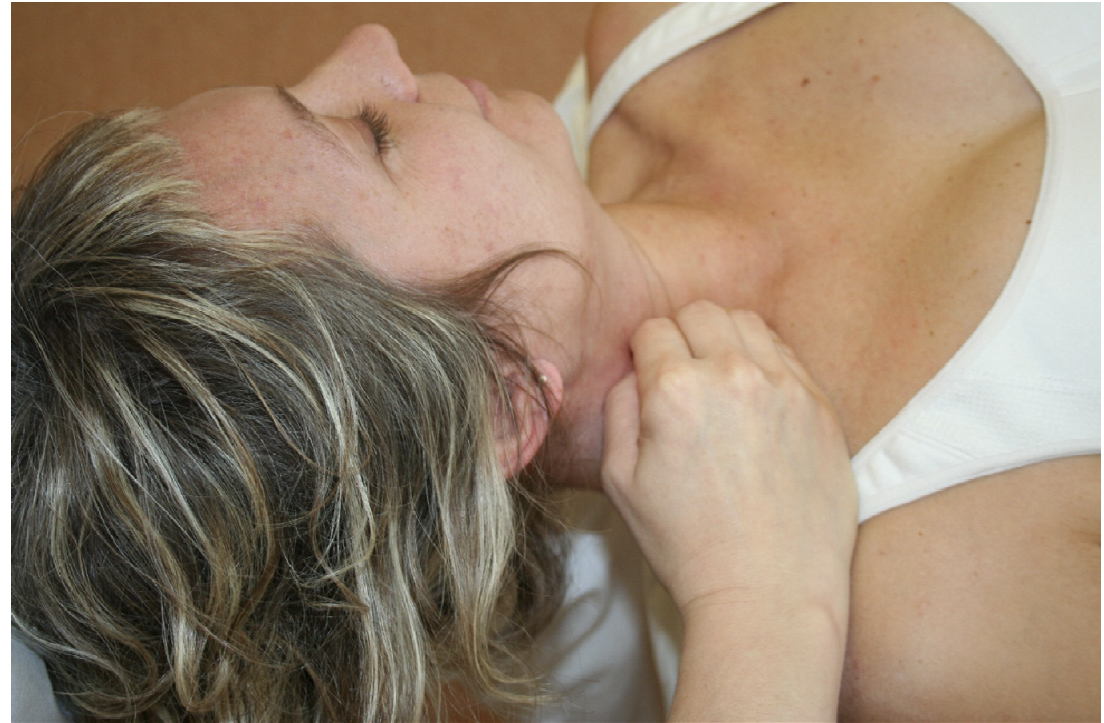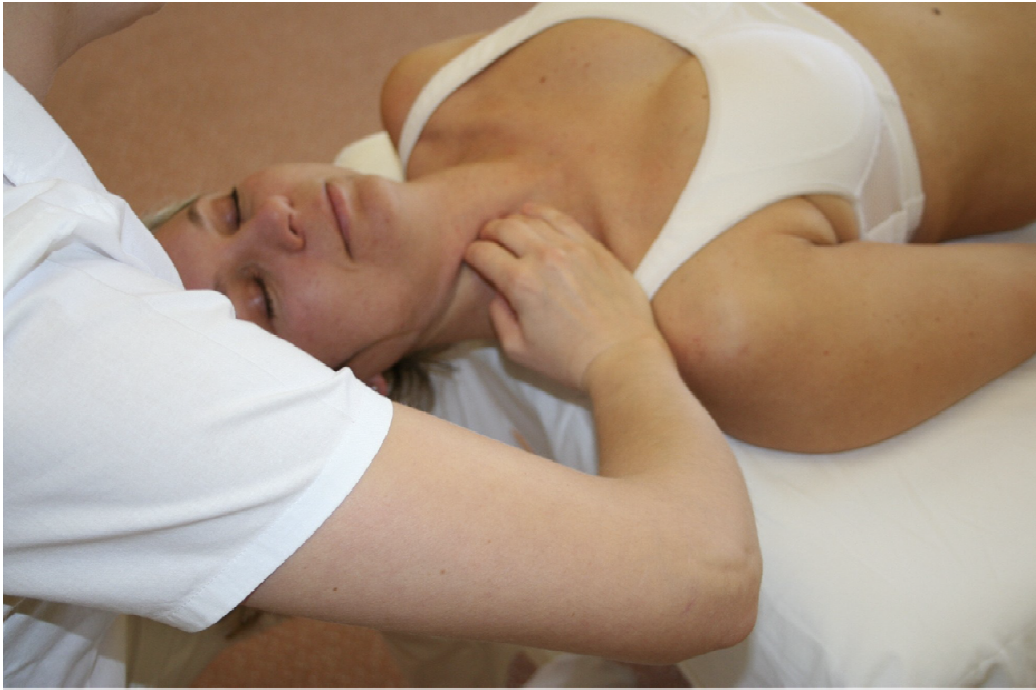- Leh na zádech, pacient provede předsun hlavy/ rotace na kontralat. stranu + úklon na homolat. stranu

Palpace:

- Leh na zádech, hlava položená na lehátku, pro uvolnění mírně ukloněná na stranu ošetřovaného svalu
- Terapeut stojí/sedí za hlavou pacienta
- Palpace pinzetovým hmatem od proc mastoideus až k začátkům na sternu a klavikule.
- Pars sternalis začíná více povrchově a mediálněji (1).
- Pars clavicularis palpujeme více laterálně (2)



(Tixa, 2003)



MUNI
SPORT

m. SCM - PIR dle Dobeše

Poloha pacienta: lehnutá na zádech

Postavení terapeuta: stojíte u hlavy pacienta

Provedení: Uchopte hlavu pacienta v oblasti spánků a tváří. Pacient se posune, tak aby jeho hlava a krk byla mimo lehátko. Pak rotujte hlavu na opačnou stranu TrP (ošetřovaný sval je proti vám). Rotace by neměla být maximální. Nyní pouštíte hlavu směrem k zemi (provádíte úklon v rotaci), v rozsahu, kdy vidíte dostatečné napětí svalu.

Izometrie: mírné nazdvižení hlavy **Facilitace:** nádech **Inhibice:** výdech a uvolnění hlavy (působí gravitace, kterou terapeut držením hlavy umenšuje)

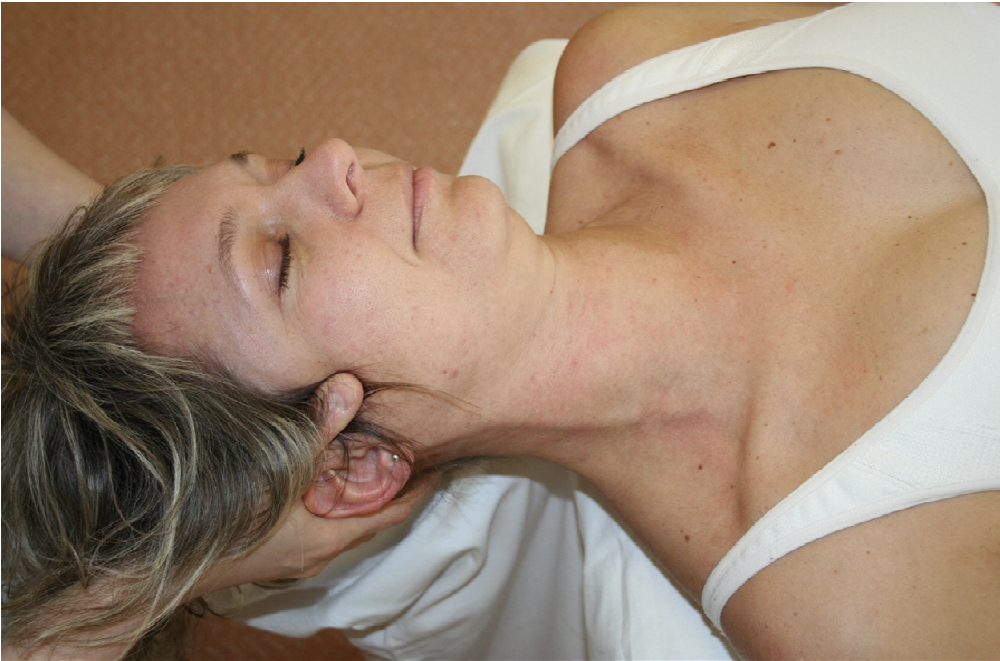Nejčastější chyby: maximální rotace, výrazný úklon. **Presura** Jsou-li současně přítomny TrPs v m. trapezius a m. levator scapulae, tak nejprve ošetříme tyto svaly, abychom zajistili dostatečný rozsah rotace v Cp k protažení sternální části m. SCM.

m. SCM - DIP - Dr. Debež



<https://www.fyzioweb.cz/video/m-sternocleidomastoideus>

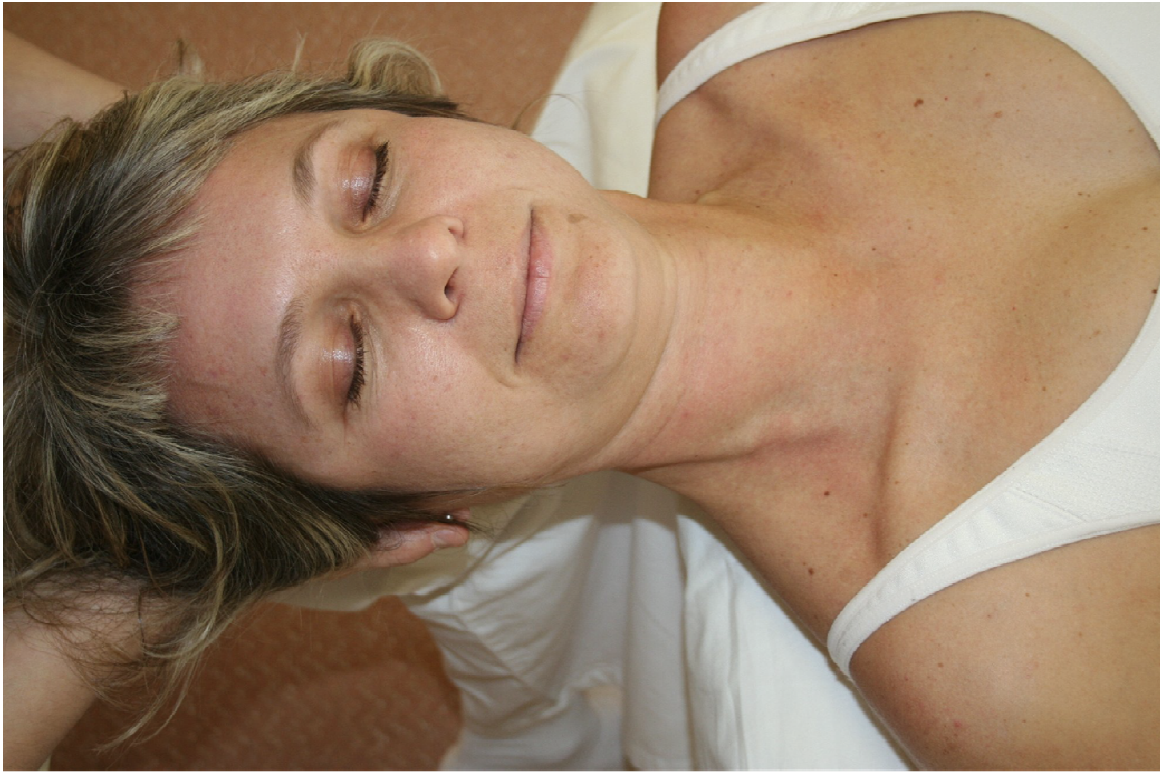pars clavicularis - lateroflexe



m. SCM - PIR dle

Poděbradských

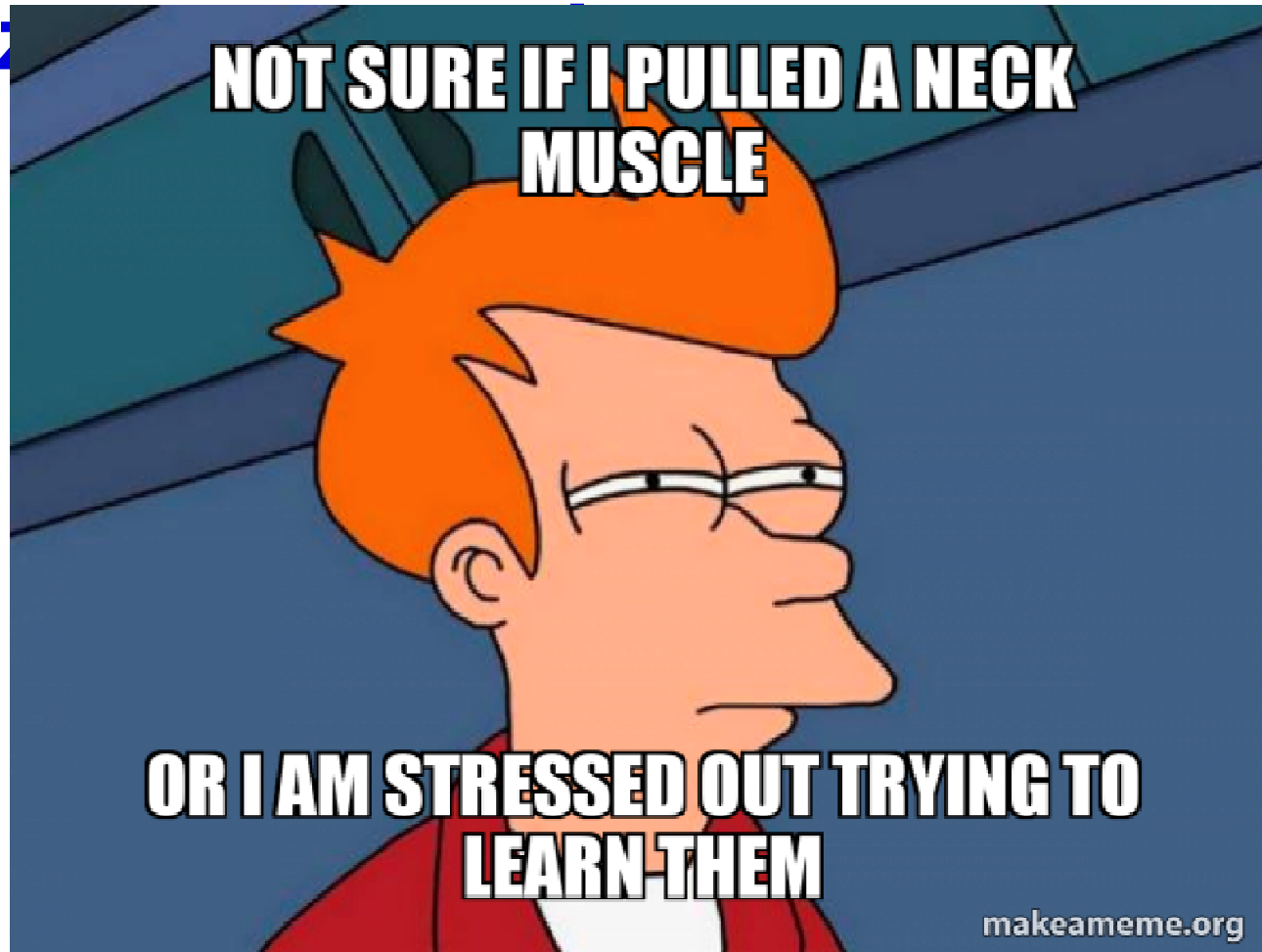
– „zasunout bradu+namotat“



Zdroje:

- Ambler, Z. (2011). Cervikokraniální syndrom. *Medicína pro praxi*, 8(4).
- Čihák, R. (2011). *Anatomie 1*. Praha: Grada.
- Kapandji, A. I. (2008). *The physiology of the joints. Volume 3, The spinal column, pelvic girdle and head*. Edinburgh: Elsevier.
- Kendall, F. P., McCreary, E. K., Provance, P. G, Rodgers, M. M., & Romani, W. A. (2005). *Muscles testing and function with posture and pain*, fifth edition.
- Kolář, P. et. al. (2011). *Rehabilitace v klinické praxi*. Praha: Galén.
- Lewit, K. (2003). *Manipulační léčba v myoskeletální medicíně*. Praha: Sdělovací technika
- Tixa, S., & Netter, F. H. (2003). *Atlas of Palpatory Anatomy of Limbs and Trunk*
- Travell, J. G., & Simons, D. G. (1992). *Myofascial pain and dysfunction: the trigger point manual* (Vol. 2). Lippincott Williams & Wilkins.

Děkuji z



MUNI
SPORT