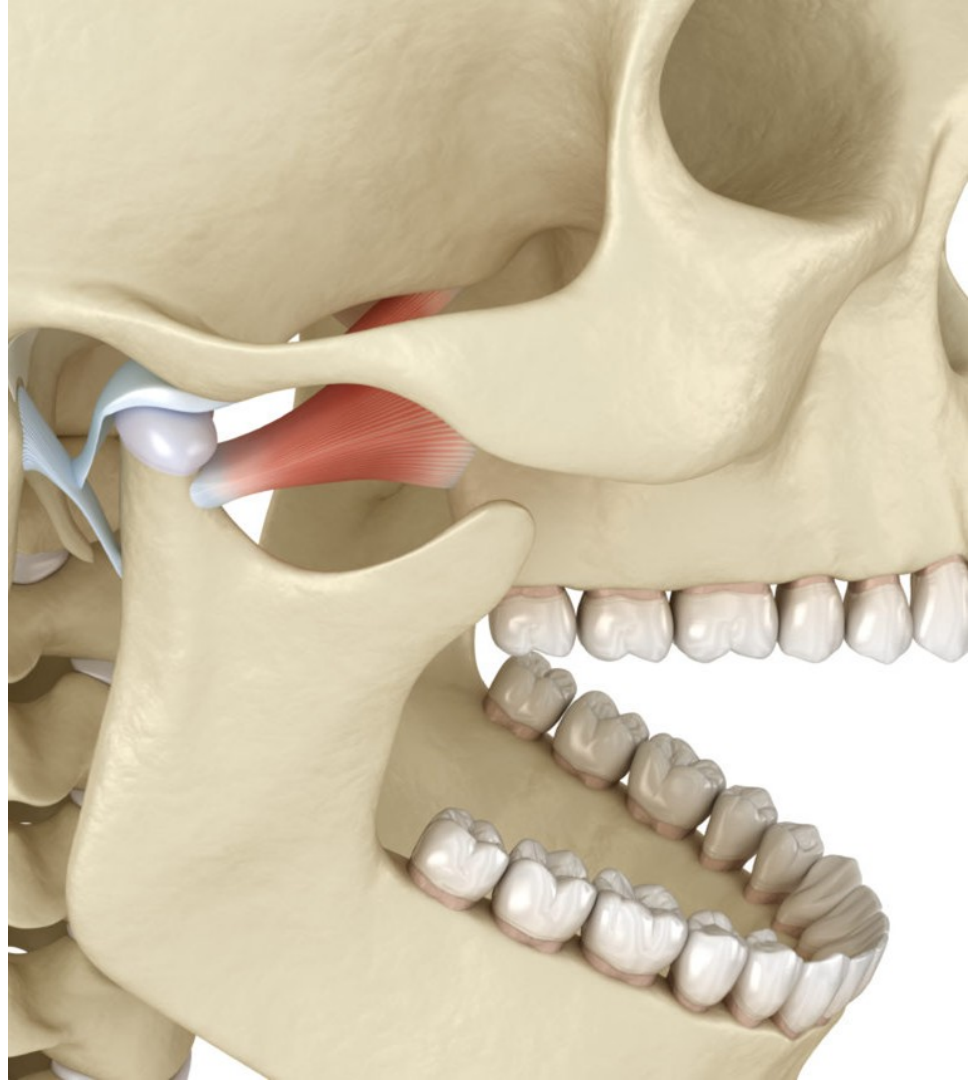


## Temporomandibulární skloubení, jazyk

bp1197 a bp 4833 Klinická  
kineziologie III, Kineziologie,  
algeziologie 3

Mgr. Zuzana Kršáková



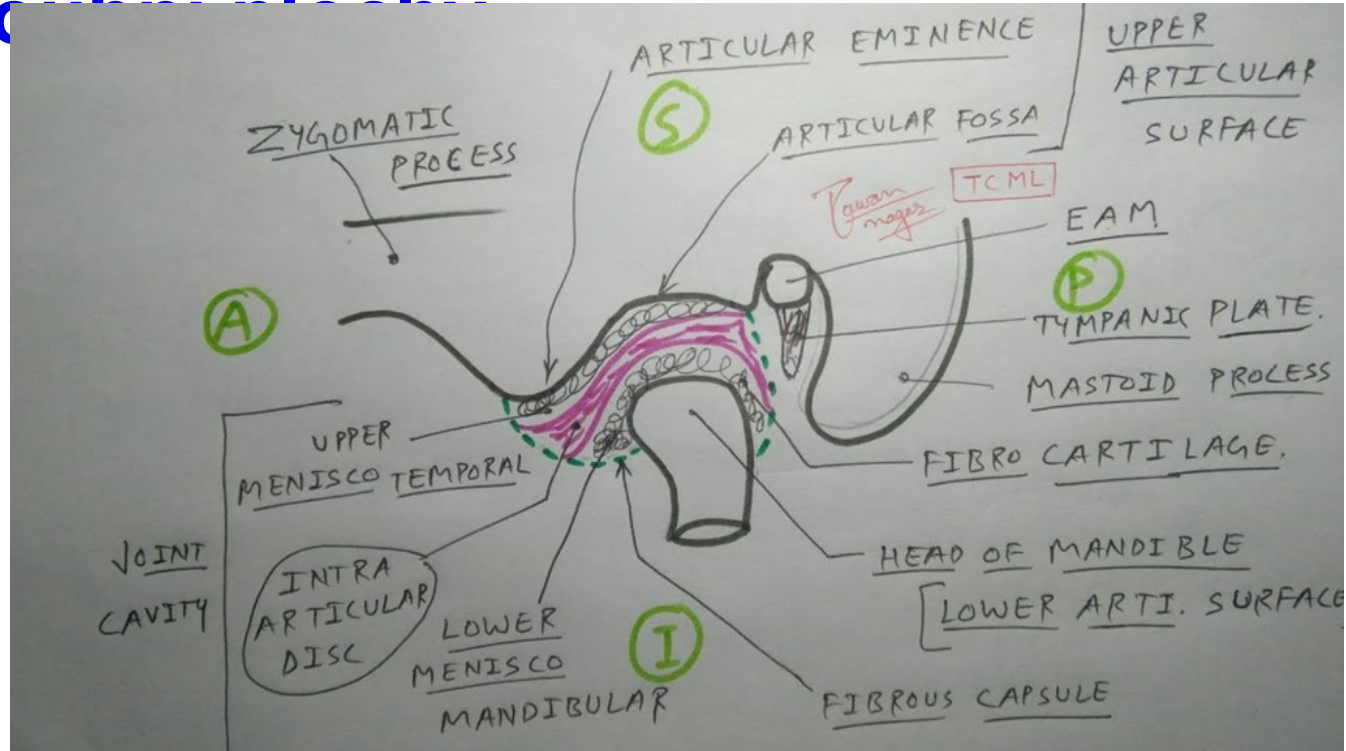
# Funkční anatomie

- **Kloub složený** - v čelistním kloubu artikulují caput mandibulae a fossa mandibularis, mezi kterými je vsunutý discus articularis
- **Kloubní plochy pokryty vazivovou chrupavkou** – odolnější a má vyšší stupeň regenerace, než hyalinní chrupavka
- Chrupavčitá tkáň není inervována – výživa pouze synoviální tekutinou
- **Kloub obklopen kloubním pouzdem** – zamezuje úniku synoviální tekutiny, zabraňuje dislokacím kloubních struktur, podílí se na propriocepci a výživě

# Kloubní plochy

- **Caput mandibulae** = kloubní hlavice
  - tvar elipsy s dlouhou osou asi 2cm
  - zadní okraj přechází v collum mandibulae
  - před přední plochou hlavice se nachází fossa pterygoidea – úpon m. pterygoideus lateralis
- **Fossa mandibularis** = kloubní jamka
  - konkávní prohlubeň na os temporale
  - tuberculum articulare – velikost a strmost určuje polohu kondylu při pohybu vpřed
  - vzadu sahá až po kostěný zevní zvukovod

# Kiefergelenk



<https://www.youtube.com/watch?v=5jtdesrwTDk>

# Kloubní pouzdro

- vpředu tvořeno tuberculum articulare, vzadu sahá k os tympanicum
- kraniálně se upíná na os temporale, kaudálně se upíná na collum mandibulae
- po stranách začíná při kloubní ploše jamky
- k pouzdru je pevně připojen discus articularis
- nad diskem je pouzdro volnější, pod ním je naopak tužší

## funkce:

- stabilizační - zabraňuje extrémním pohybům hlavičky
- izolace kloubních prostor od okolních tkání
- zadržování synovie a zajišťování metabolismu

# Discus articularis

Avaskulární sedlovitě prohnutá ploténka z vazivové chrupavky

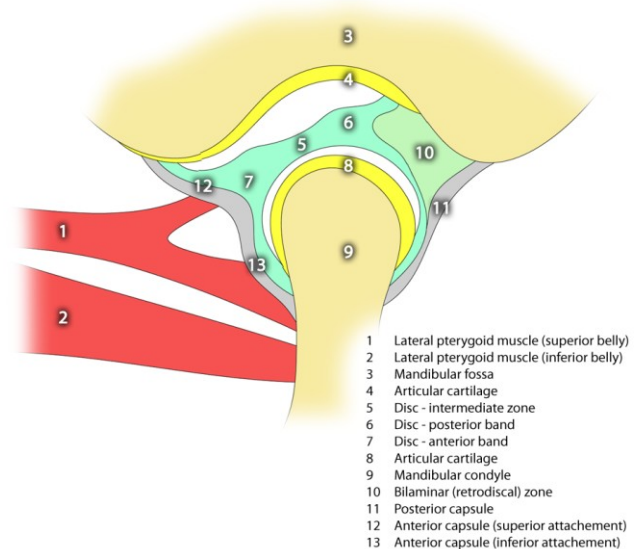
## funkce:

- tlumení a optimální rozložení žvýkacích sil
- vyrovnává inkongruenci kloubních povrchů
- napomáhá stabilizaci kondylů

## 3 části:

- přední - širším spojena s kl. pouzdem a m. pterygoideus lateralis
- centrální - nejtenčí část
- zadní - nejsilnější část- spojen s retroartikulárním polštářem (Zenkerův)

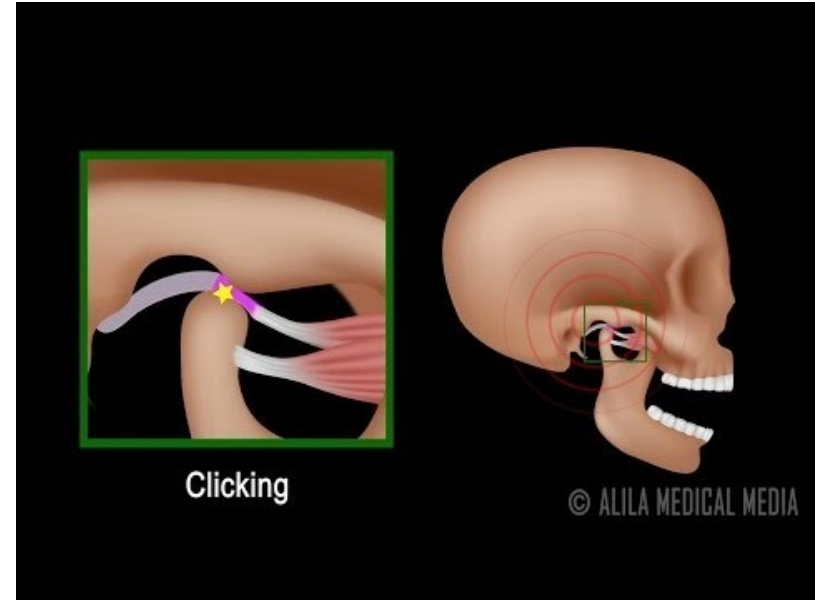
Temporomandibular joint



[https://www.wikiskripta.eu/w/Articulatio\\_temporomandibularis#/media/Soubor:Temporomandibular\\_joint.png](https://www.wikiskripta.eu/w/Articulatio_temporomandibularis#/media/Soubor:Temporomandibular_joint.png)

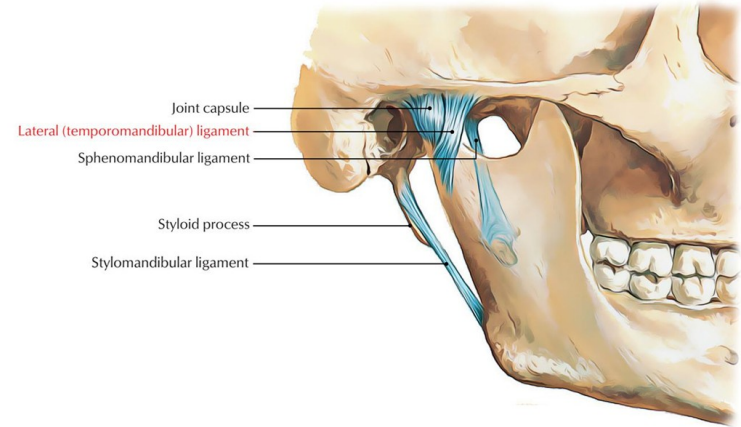
# Discus articularis

- při kontrakci táhne m. PL disk anteromediálním směrem
- vlákna retrodiskální části omezují pohyblivost disku směrem dopředu a podílí se na pohybu disku vzad při zavírání
- povrch kloubního disku odpovídá tvaru hlavice mandibuly
- při zavřených ústech se zadní zesílení disku nachází nad hlavicí mandibuly
- pokud je tomu jinak = dislokace disku
- nejčastěji anteromediálně = zadní okraj disku je před kondylem mandibuly



# Kloubní vazy

- **Lig. temporomandibulare laterale**
  - od proc. zygomaticus os temporale
  - dolů a dozadu ke collum mandibulae
  - 2 části
    - vnější- limituje otevírání úst
      - v iniciační fázi deprese, kdy není plně napnuto, může kondyl rotovat
      - poté co se napne, dochází k posunu hlavice dopředu a dolů
    - vnitřní- omezuje pohyb kondylu a díky posteriorně

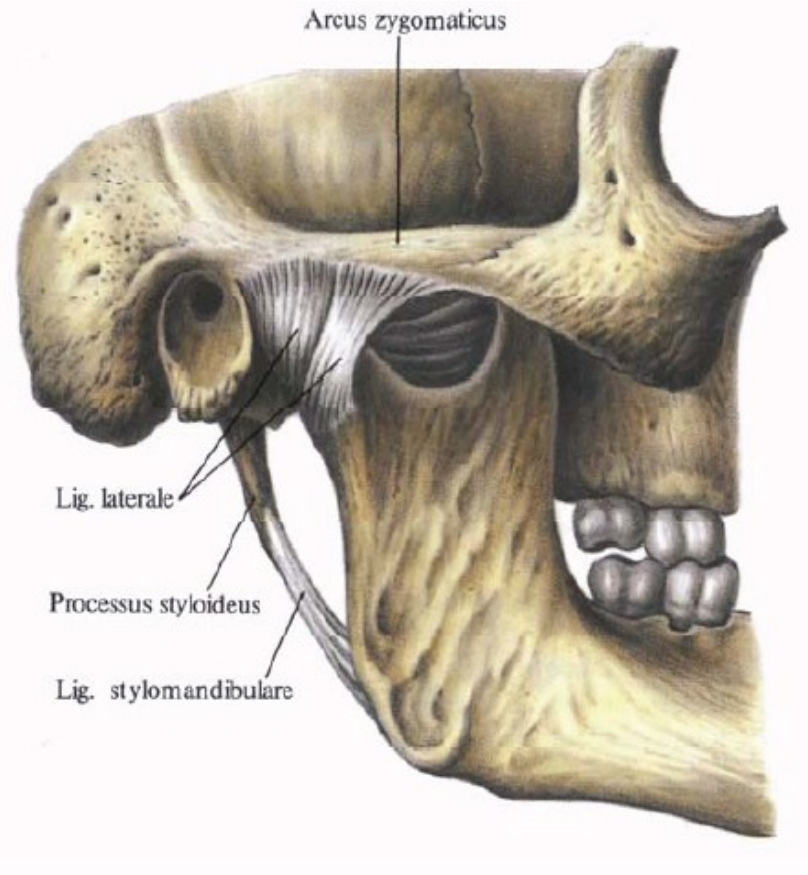
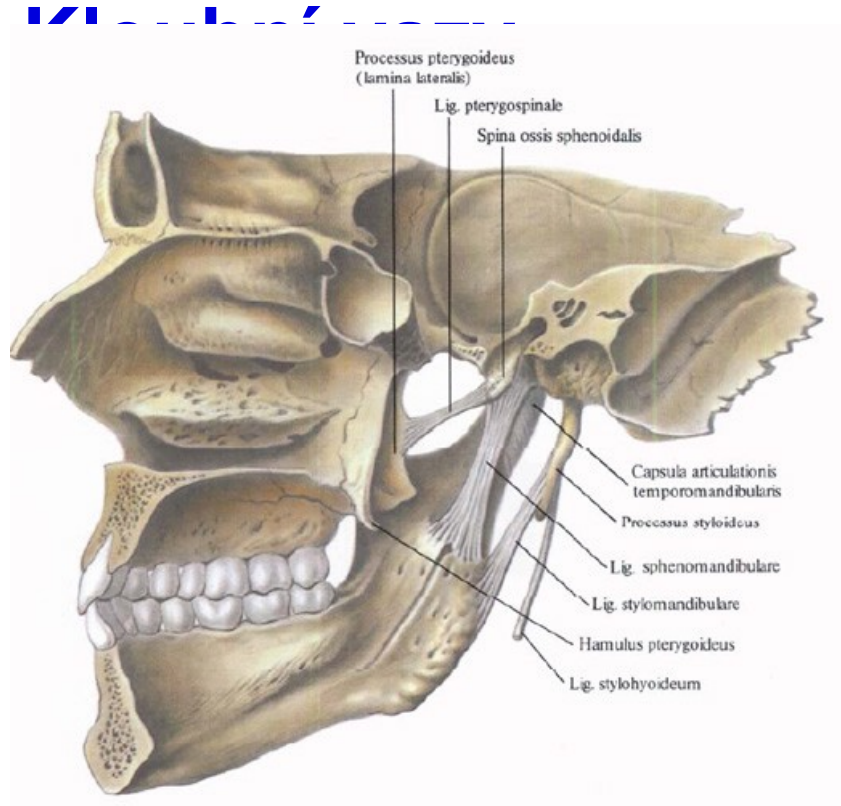


<https://www.earthslab.com/anatomy/temporomandibular-ligament/>



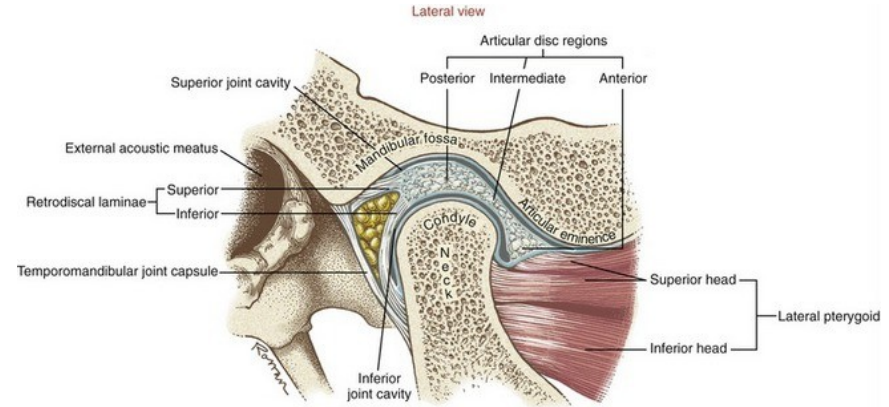
# Kloubní vazy

- **Lig. temporomandibulare mediale**
  - Označení pro zesílení kloubního pouzdra na vnitřní straně kloubu
- **Lig. sphenomandibulare**
  - Od spodní části os. sphenoidale na med. Plochu lingula mandibulare
  - Odděleno od kloubního pouzdra otvorem, kterým probíhá třetí větev n. trigeminus
- **Lig. stylomandibulare**
  - Od processus styloideus k med. ploše mandibuly
  - Vyzařuje do povrchové fascie m. pterygoideus medialis
  - Zcela mimo kloub, brání nadměrné protrakci mandibuly



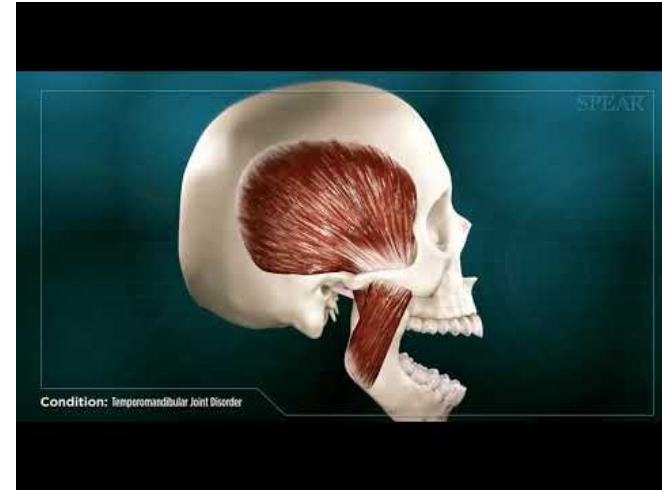
# Pohyby

- **Párový kloub** spojený dolní čelistí
  - při pohybu v jednom skloubení nutně dochází k pohybu i v druhém
  - při dysfunkci jednoho dochází k projevům i druhostranně
- Dvojice kloubů provádí přes tisíc pohybů denně (žvýkání, mluvení, polykání... )
- Při těchto pohybech působí kompresní a střižné síly na kloubní plochy a okolní měkké tkáně



# Pohyby

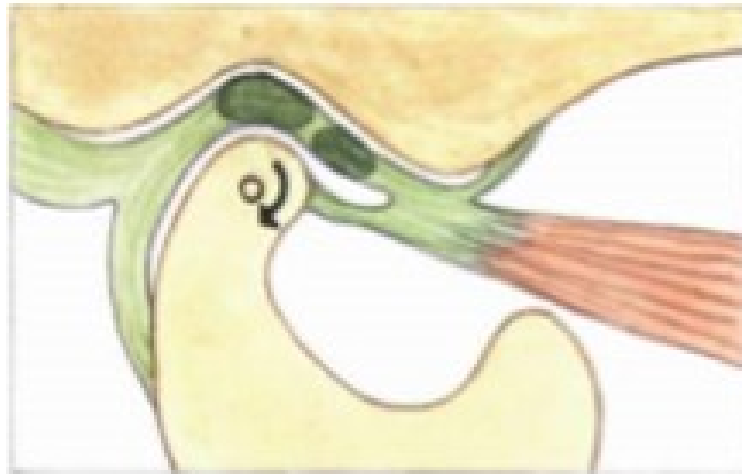
- Dva typy pohybů
  - rotační
  - translační
- Jejich kombinací vznikají pohyby **ve třech rovinách** (3 DOF)
  - sagitální rovina - **protrakce** (propulze) **X retrakce** (retropulze)
  - transversální rovina - **lateropulze**
  - vertikální rovina - **deprese X elevace**



# Deprese

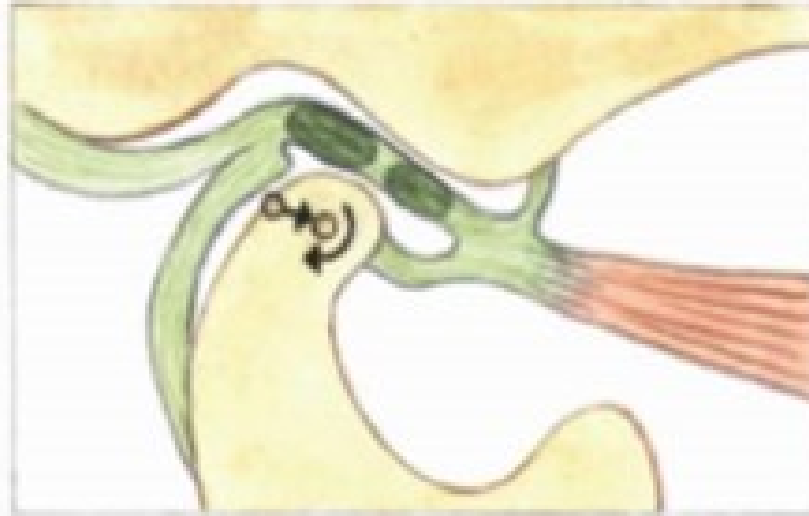- Otvírání úst

1. **Rotace** hlavice mandibuly kolem horizontální osy - řezáky se od sebe vzdalují asi o 10 mm



# Deprese

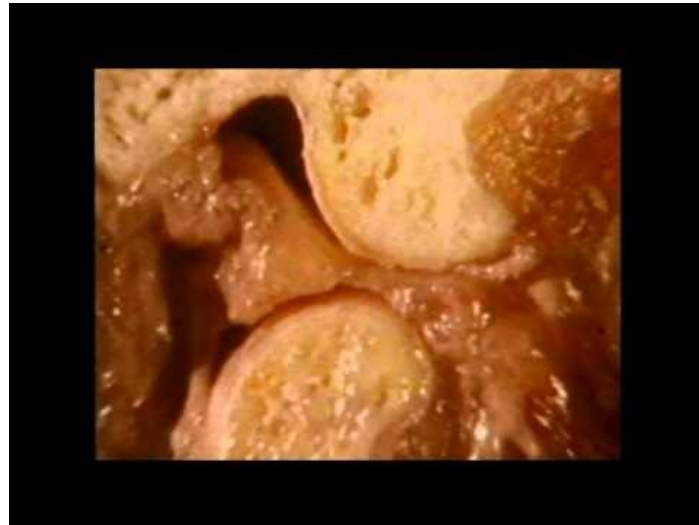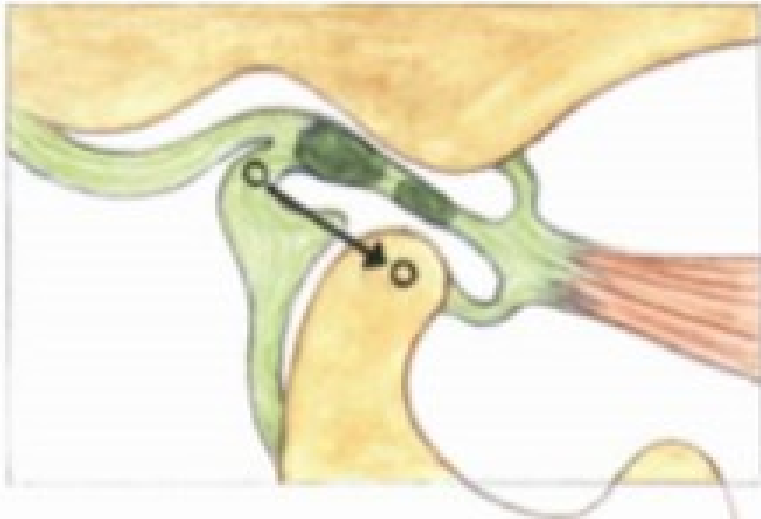2. Přidává se **translační** pohyb směrem k tuberculum articulare, kdy hlavice klouže po disku



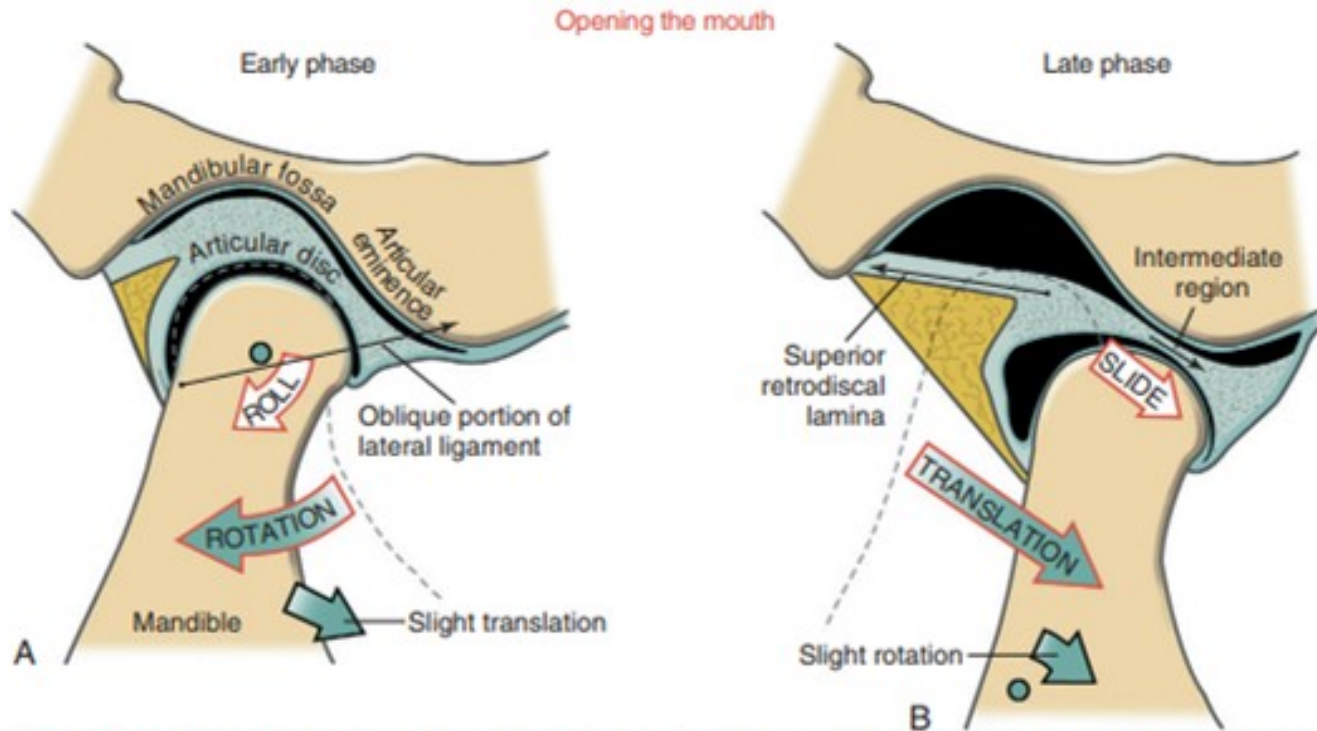
## Deprese

3. Přidává se **posun disku** anteriorně, až se hlavice dostane na tuberculum articulare. Pohyb disku zastavuje jeho zadní (retrodiskální lamina) část

Maximální otevření úst je přibližně 40-50 mm, při žvýkání je dostačující 18 mm.



Dep

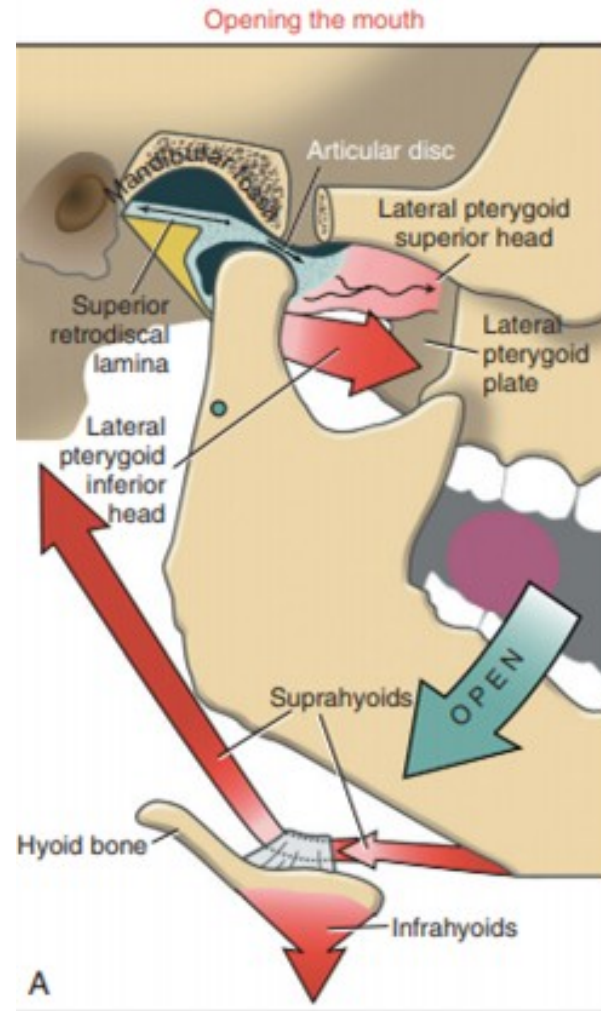


**FIGURE 11-16.** Arthrokinematics of opening the mouth, illustrated for the right temporomandibular joint only: early phase (A) and late phase (B).



# Deprese

- Svaly zajišťující depresi mandibuly:
  - **Suprahyoidní svaly** - m. mylohyoideus, m. digastricus, m. geniohyoideus
  - M. pterygoideus lateralis

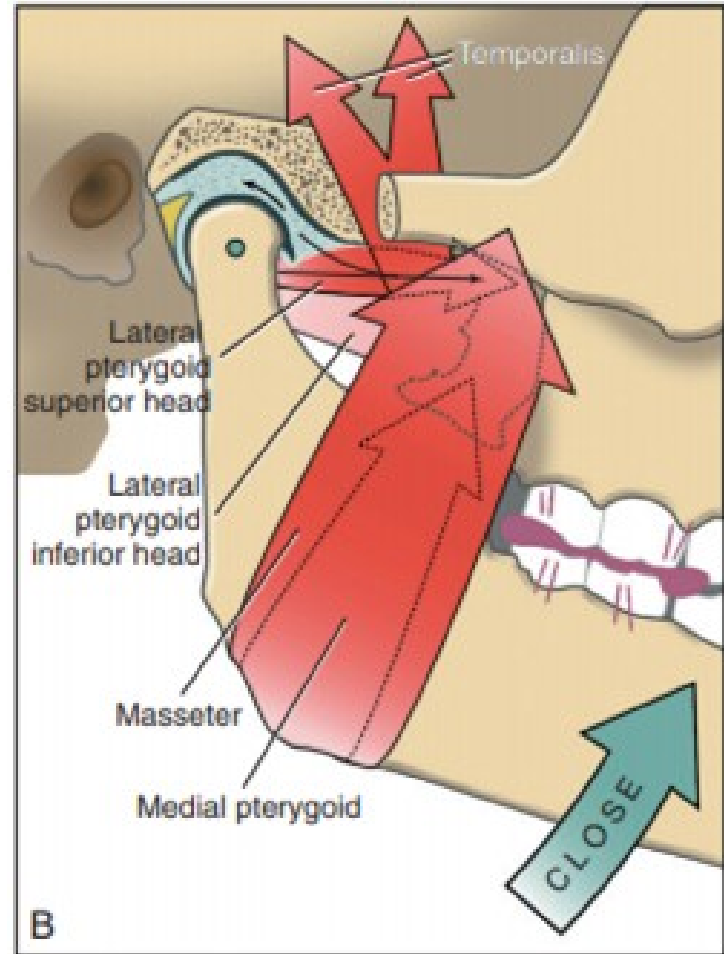


# Elevace

- Zavírání úst
- Opačný průběh než deprese
- Nejprve dochází **k translačnímu** pohybu
- Napětí retrodiskální laminy při maximálním otevření způsobuje počáteční **pohyb disku** do retrakce
- Následuje převážně rotační pohyb hlavice v konkavitě disku, který je ukončen dotykem předních zubů

# Elevace

- Svaly zajišťující elevaci mandibuly:
  - m. temporalis
  - m. pterygoideus medialis
  - m. masseter



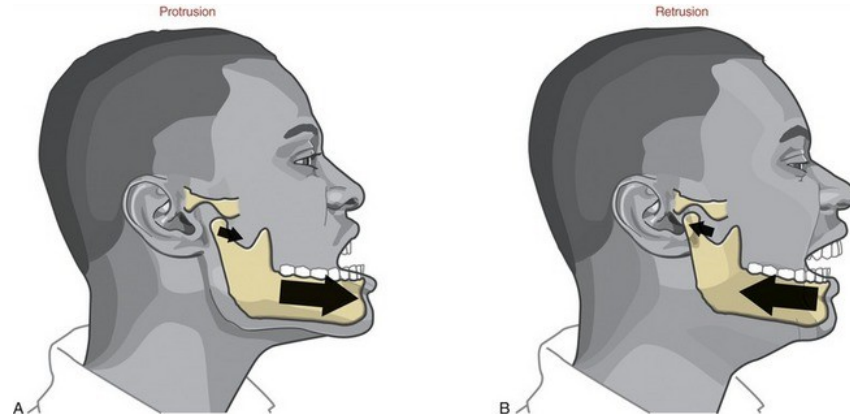
# Protrakce

- Dochází k translačnímu pohybu anteriorně a kaudálně v obou skloubeních
- Svaly zajišťující protrakci:
  - m. pterygoideus medialis
  - m. pterygoideus lateralis
  - povrchové snopce m. masseter
  - přední část m. temporalis
- maximální rozsah 7-11 mm



# Retrakce

- Opět pouze translační pohyb (zpět z protrakce) dorsálně a kraniálně
- Není možný ze základního postavení - kostěná bariéra
- Svaly zajišťující retrakci:
  - zadní část m. temporalis
  - u kojenců hluboká vrstva m. masseter
  - m. digastricus

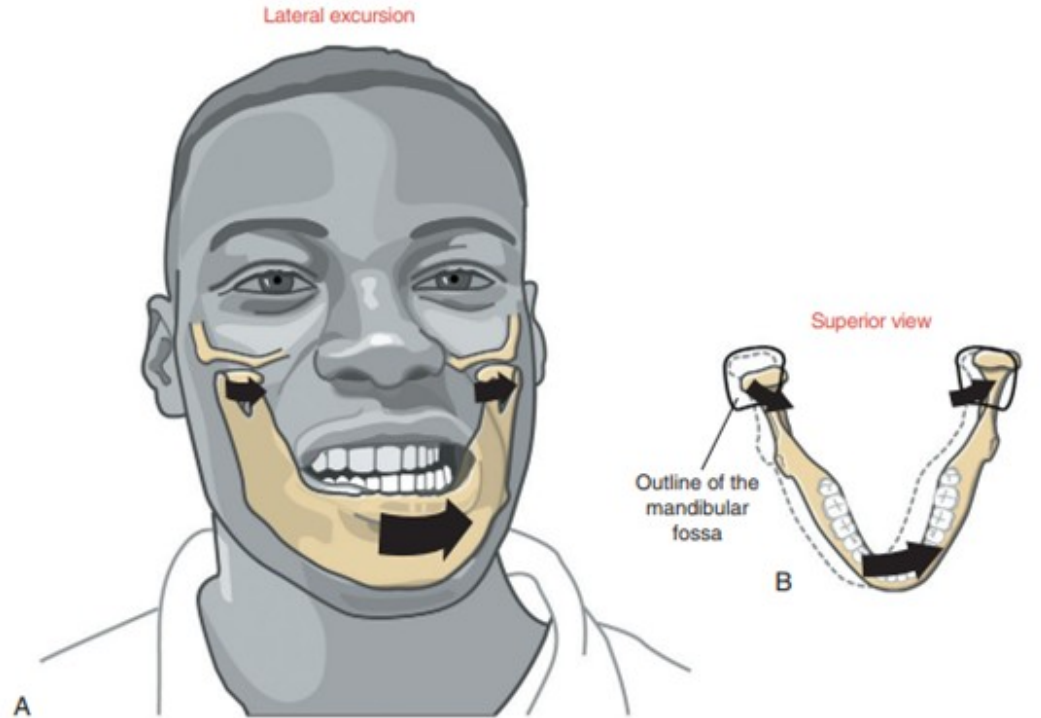


<https://clinicalgate.com/kinesiology-of-mastication-and-ventilation/>

# Lateropulze

- **Rotace mandibuly**
- Hlavice s diskem jedné strany provádí **translační pohyb** anteriorně a kaudálně
- Na straně, ke které se mandibula posouvá dochází k **rotačnímu pohybu** okolo svislé osy probíhající těsně za hlavicí kloubu
- Svaly zajišťující laterální deviace:
  - zadní část stejnostranného m. temporalis
  - m. masseter ipsilaterálně
  - kontralaterální m. pterygoideus medialis
  - kontralaterální m. pterygoideus lateralis
- Maximální posun 11 mm

# Lateral excu



**FIGURE 11-14.** Lateral excursion of the mandible (A) shown combined with horizontal plane rotation (B).

# Temporomandibulární poruchy

Souhrnný název pro klinické potíže vzniklé v souvislosti se žvýkacími svaly a/nebo temporomandibulárním kloubem.

## Etiologie

multifaktoriální příčiny:

- Anatomické
  - změny tvaru kloubních ploch, poruchy dentice, nestabilní okluze
- Traumatické
  - opakovanými nefyziologickými pohyby čelisti - bruxismus, jednorázové přetížení



# Temporomandibulární poruchy

## Etiologie (pokračování)

- Psychosociální - nejčastější
  - Emoční stres způsobuje hypertonus žvýkacích svalů - nadměrné zatínání zubů, skřípání, vznik Trigger points, změna pohybu disku a kondylu (kvůli tahu svalů) - abnormální postavení disku

(příčinou hypertonu žvýkacích svalů může být i hra na dechové nástroje či housle)

# Temporomandibulární poruchy

## Klinické projevy:

- **Zvukové fenomény** - krepitace, lupání, vrzání
- **Změny hybnosti**
  - hypomobilita - zhoršení příjmu potravy, artikulace, hygieny
  - hypermobilita až luxace - nemožnost zavřít ústa po maximálním otevření)
- **Bolest** - lokální a přenesená (ucho, spánek, zuby, krk)
- hypakuze, tinitus, závratě, točení hlavy

# Temporomandibulární poruchy

## EXTRAKAPSULÁRNÍ

- postihující žvýkací svaly, vazy
- často psychosociální příčiny
- omezené otevírání úst, bolest

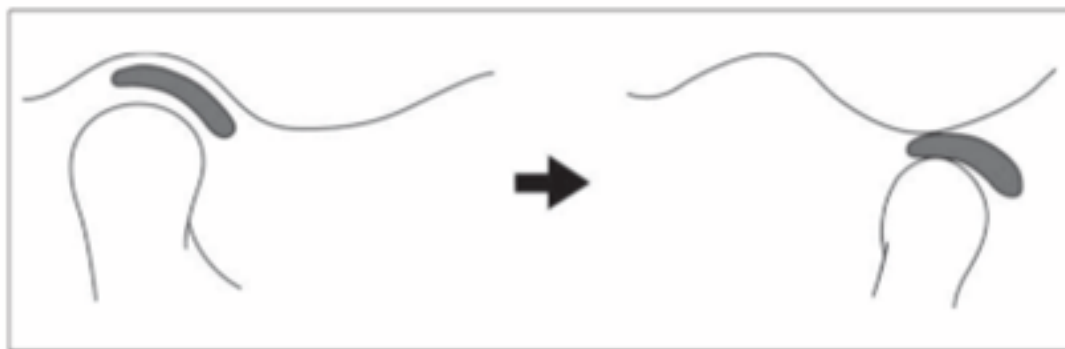
Patří sem:

- lokální svalová bolest
- svalový spasmus
- myofasciální dysfunkční syndrom (více svalů v hypertonu)
- svalová kontraktura
- myositida
- fibromyalgie

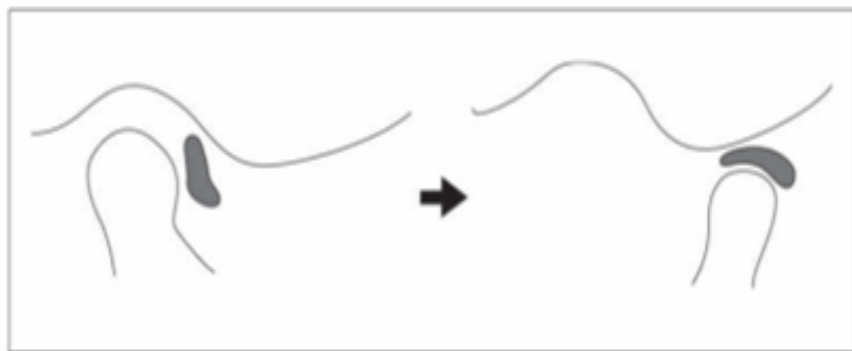
# Temporomandibulární poruchy

**INTRAKAPSULÁRNÍ** - změna polohy nebo tvaru kloubního disku

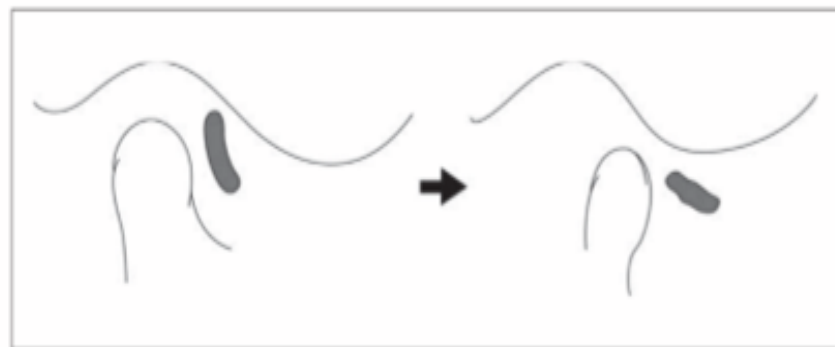
- **Dislokace disku** - v klidové poloze je disk mimo svou fyziologickou polohu
  - zvukové fenomény, omezení pohyblivosti
  - dislokace s repozicí - disk je před hlavicí, při maximálním otevření se dostává do fyziologické polohy (lupnutí)
  - dislokace bez repozice - nedochází k fyziologickému postavení, ani při otevření úst, omezení pohybu, ztráta elasticity a deformace disku



Obr. 23 *Fyziologický pohyb kloubu*



Obr. 24 *Dislokace disku s repozicí*



Obr. 25 *Dislokace disku bez repozice*

# Temporomandibulární poruchy

## INTRAKAPSULÁRNÍ (pokračování)

- **Adheze disku** - srůst mezi diskem a kloubní plochou
  - často u parafunkčních jevů (bruxismus, zatínání zubů)
  - trvalé - omezení pohybů čelistí; dočasné - přes den se “rozhýbe”
- **Změna tvaru disku** - perforace, prodloužení disku
  - Nemusí být příznaky

# Wilkesova klasifikace diskopatií TMK

Klasifikace hodnotící závažnost a chronicitu **dislokace disku**

- I. stadium: časná dislokace disku s repozicí (časné stadium)**
  - bez bolesti či omezení, může být lupání
  - dislokace disku anteriorně, bez kostních změn
- II. stadium: pozdní dislokace disku s repozicí (časné/přechodné stadium)**
  - epizody bolesti, lupnutí při otevírání, občasné omezení otevírání úst
  - dislokace disku anteriorně, zesílení zadní části, bez kostních změn
- III. stadium: dislokace disku bez repozice (akutní/subakutní stadium)**
  - časté bolesti, občasné lupání při zavírání, omezení otevírání úst
  - dislokace disku anteriorně, deformace disku, bez kostních změn

# Wilkesova klasifikace diskopatií TMK

## IV. stadium: dislokace disku bez repozice (chronické stadium)

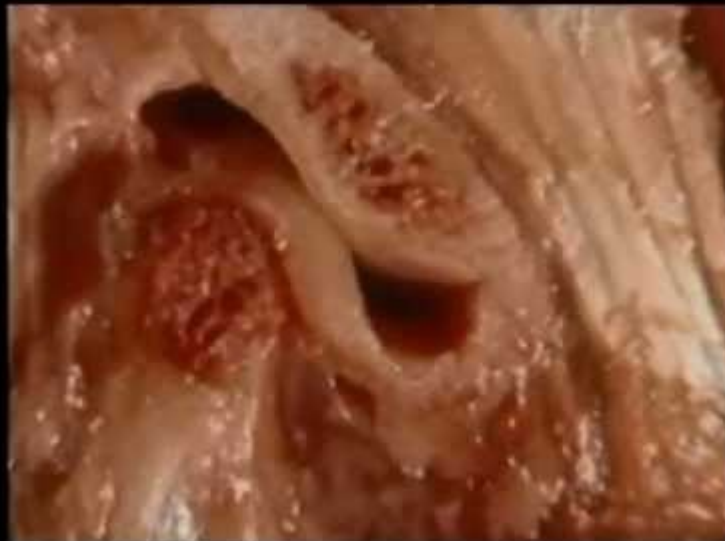- narůstající bolest
- kondylární deformity, oploštělá eminence, osteofyty, adheze disku

## V. stadium: dislokace disku bez repozice (pozdní stadium)

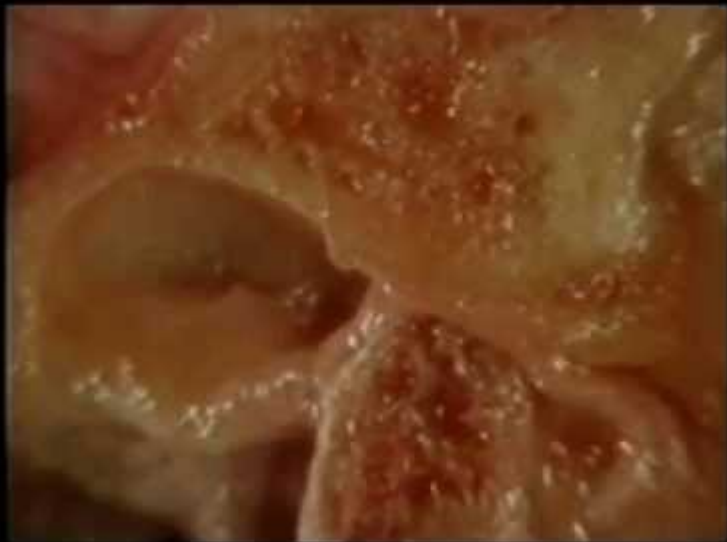- častá č kontinuální bolest, krepitus, omezení otevírání, funkční potíže
- perforace disku, deformace kosti a chrupavky, artrotické změn, subkortikální cysty



# Dislokace distálního ramenního kloubu



# Dislokace distálního radioulnárního kloubu

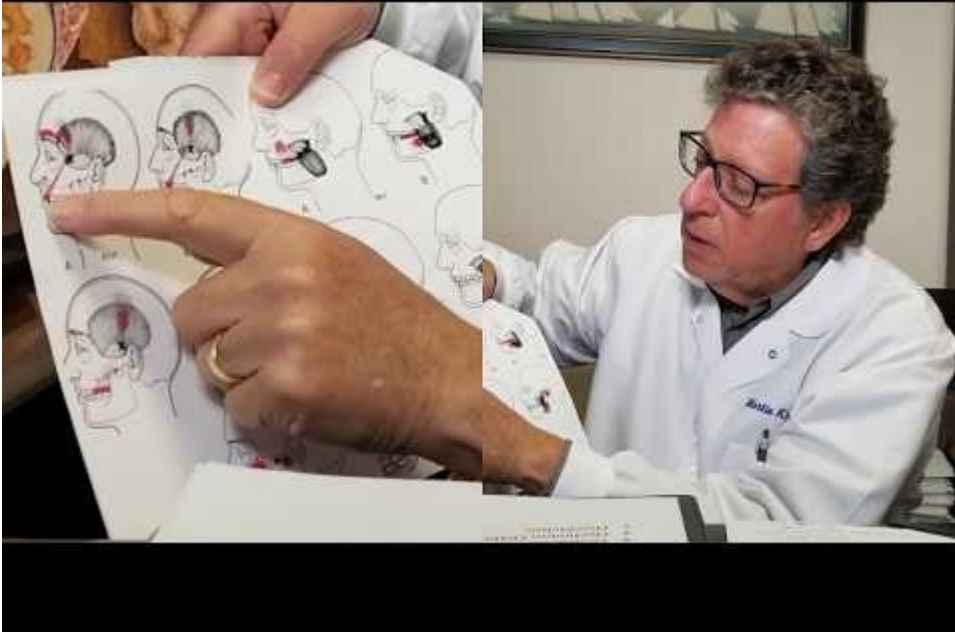

# Vyšetření TMK

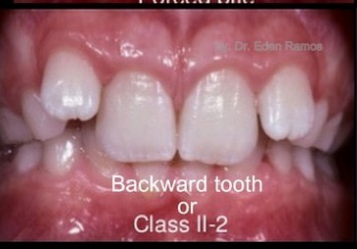
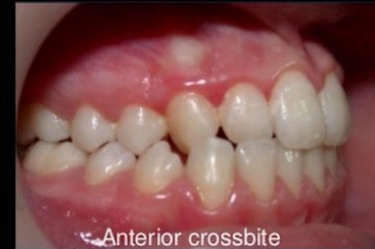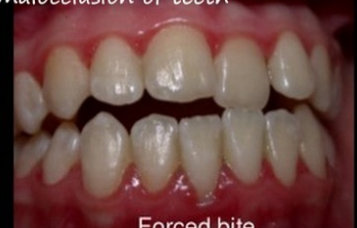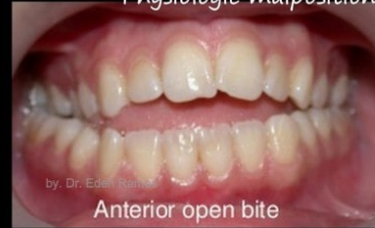## Anamnéza:

- **OA** - revmatoidní a zánětlivá onemocnění, operace, stomatologický zákrok, bruxismus, úraz v oblasti hlavy, čelisti
- **PA** - stresová situace, nucená pozice, potřeba komunikace
- **NO**
  - **bolest**
    - ranní bolesti - noční bruxismus
    - bolest s omezením hybnosti - adheze či dislokace disku
    - bolest narůstající přes den - dysfunkce svalů související s poruchou okluze

# Malocclusion of Teeth TMJ



## CAUSES of TMJ PAIN & DISORDERS: *Physiologic malposition/malocclusion of teeth*

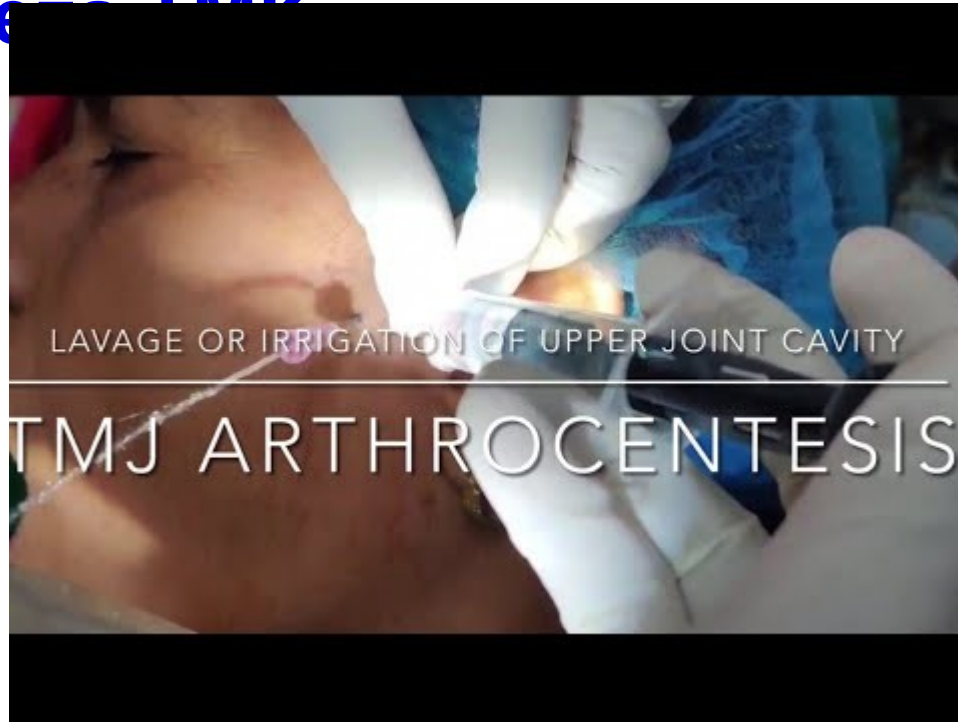

RAMOS DENTAL CLINIC

CONTACT US: [+639610104981](tel:+639610104981)

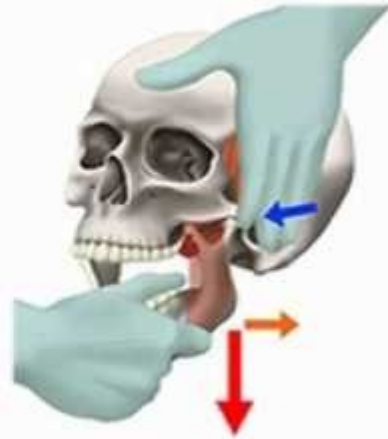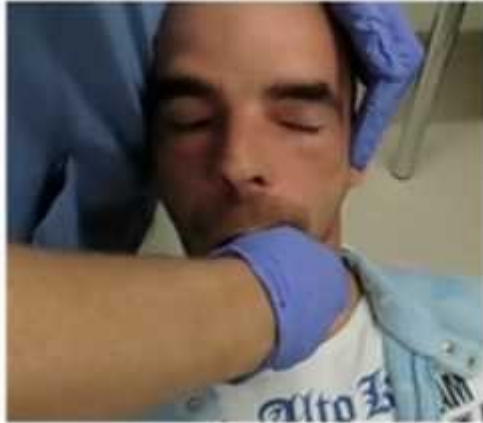<https://ramosdentalclinic.ph/tmj-pain-management/>

# Arthrocentesis TMJ



# Repozice dislokace TMK

## Procedure



# Anamnéza

- NO

- **omezení hybnosti** - při hypertonu svalů, dislokace disku
- **zvukové fenomény** - podle fáze otevření úst - iniciální, intermediální (při dislokaci) terminální (subluxace), při otevírání i zavírání (dislokace s repozicí)
- další symptomy: pocit nestability TMK, sluchové obtíže, tinitus, závratě, točení hlavy, citlivost zubů bez stomatologické příčiny, přítomnost parafunkčních aktivit s okluzním kontaktem

# Aktivní rozsah pohybu

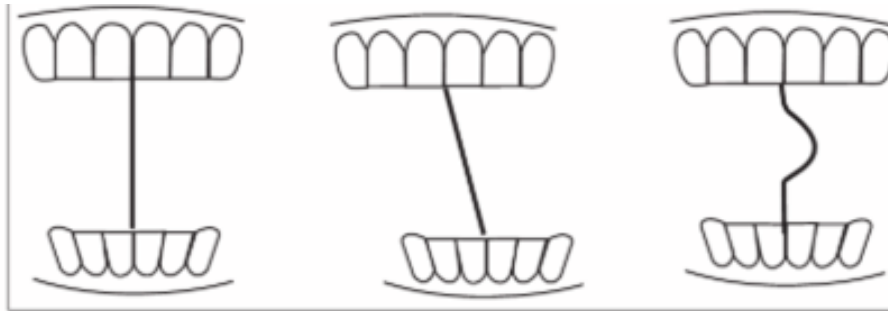
Měří se vzdálenost mezi horním a dolním řezákovým bodem (interincizální vzdálenost)

- **Deprese** - 40-56 mm, pro funkční ADL 25-35mm, funkční zkouška rozsahu na 3 prsty flektované v distálních člancích, **hodnotíme i symetrii - tzv. řezáková cesta (viz dále)**
- **laterotruze** 10-13 mm
- **protruze** 9-11 mm

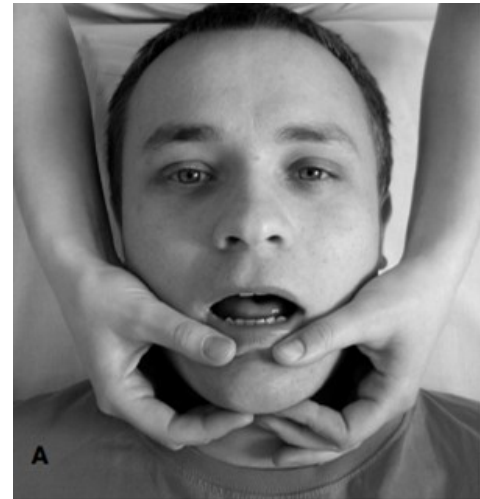


# Řezáková cesta

- Pacient leží na zádech, terapeut palci obou rukou odhrne spodní ret a sleduje linii mezi řezáky při aktivní depresi mandibuly
- Symetrii často ovlivňuje hypertonus **pars inferior m. pteryogidedus lateralis**, při vyšetření ho můžeme vyloučit umístěním špičky jazyka proti hornímu patru

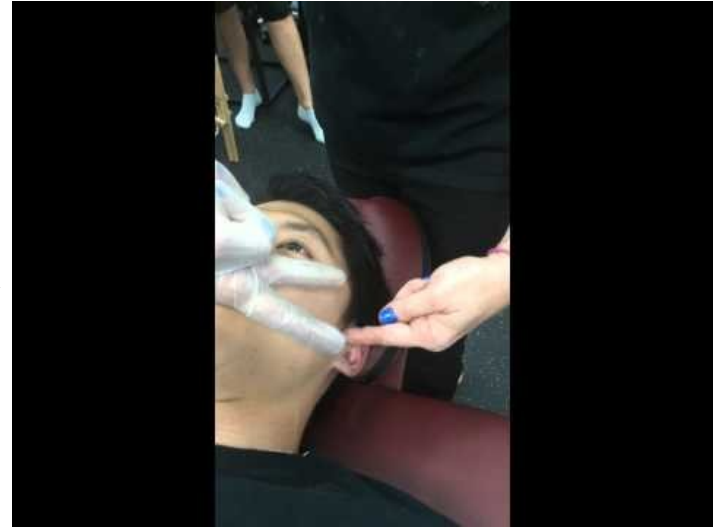

Obr. 3 *Symetrické otevírání* Obr. 4 *Deviační otevírání* Obr. 5 *Deflekční otevírání*



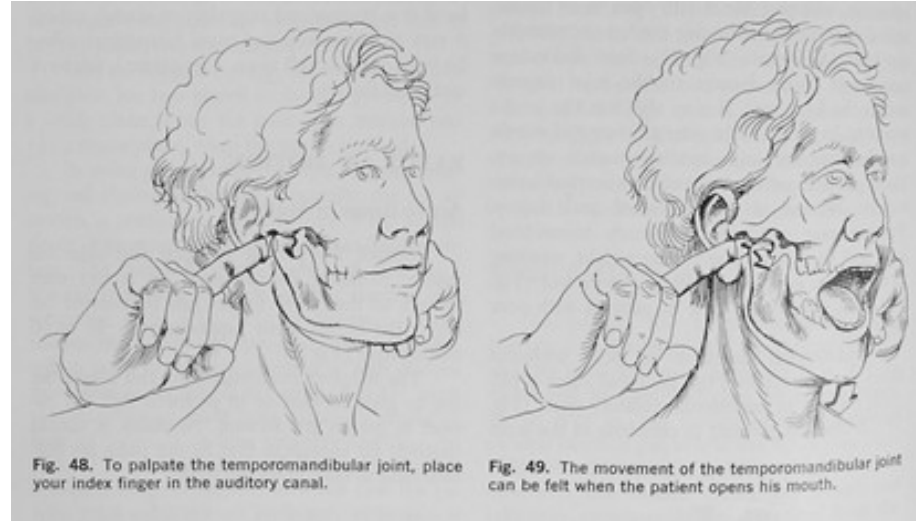
# Dysfunkce TMK

- Častá facilitace/přetížení svalů TMK
- Pokud čelist deviuje vpravo, je pravděpodobně facilitován levý m. pterygoideus lat. a pravý m. masseter a naopak
- Inhibice většinou u m. QL



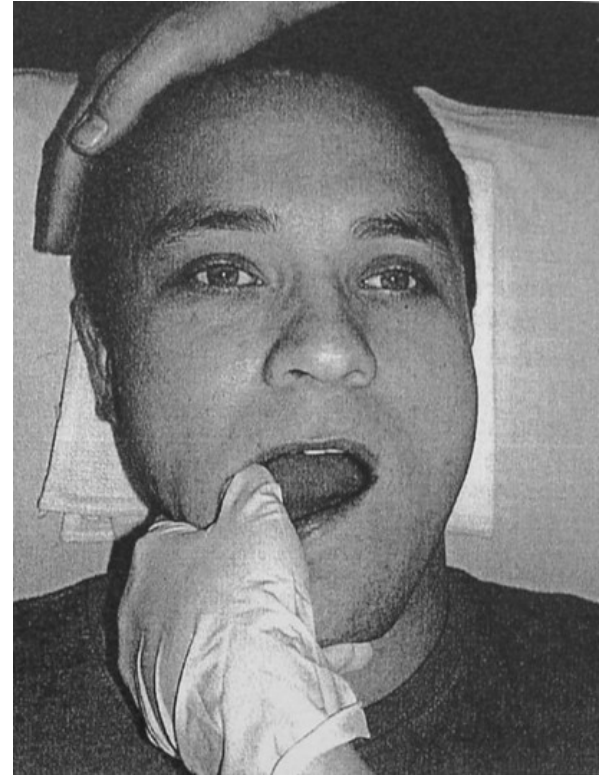
# Palpace TMK

- Palpace přes zevní zvukovod s tlakem směrem anteriorně.
- Pacient otvírá a zavírá ústa - palpujeme pohyby kondylů
- Pohyb by měl být symetrický bez deviací
- Palpovatelné přeskokování nebo krepitace mohou znamenat poškození disku
- Palpace je možná i před zevním zvukovodem



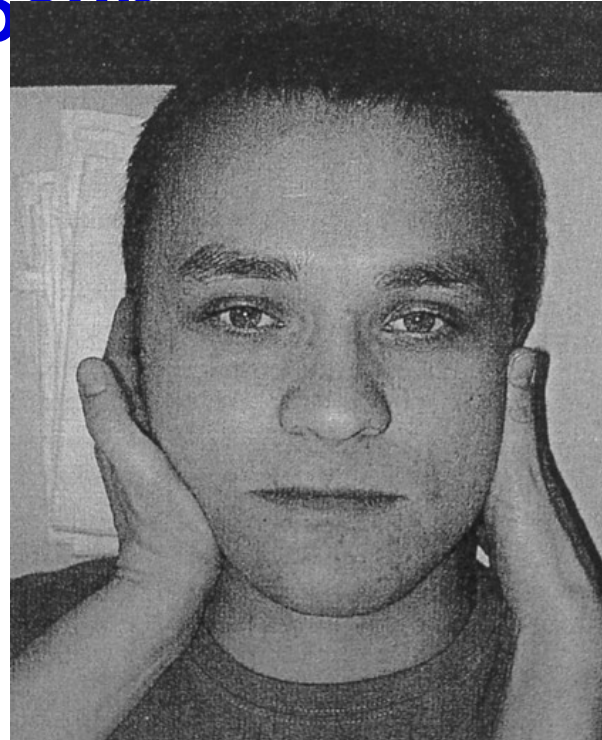
## Vyšetření JP-distrakce

- Pacient sedí nebo leží, terapeut stojí na nevyšetřované straně, trupem stabilizuje trup pacienta
- Vloží palec na spodní řadu distálních zubů, ukazovák přiléhá zevně na úhel dolní čelisti, zbytek prstů má zespodu na bradě. Druhou rukou stabilizuje hlavu pacienta.
- Distrakci provádíme **tlakem palce dolů, táhnutím ukazováku dolů a dopředu, zbytek prstů vyvíjí tlak k bradě** a tvoří tím osu otáčení



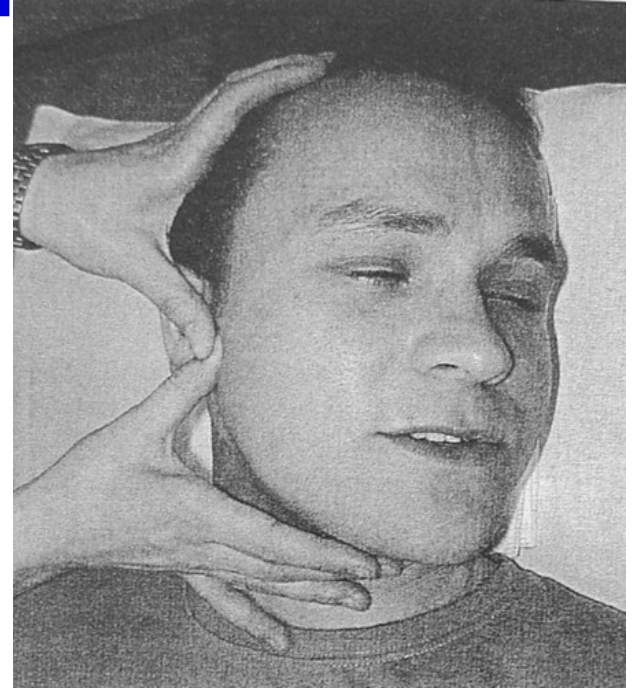
# Vyšetření JP-kraniální posun

- Pacient v leže na zádech
- Terapeut má thenar ze spodní strany dolního úhlu mandibuly a tlakem kraniálně provádí posun.
- Druhá ruka stabilizuje hlavu
- Komprese kloubního disku může být při intraartikulární poruše bolestivá



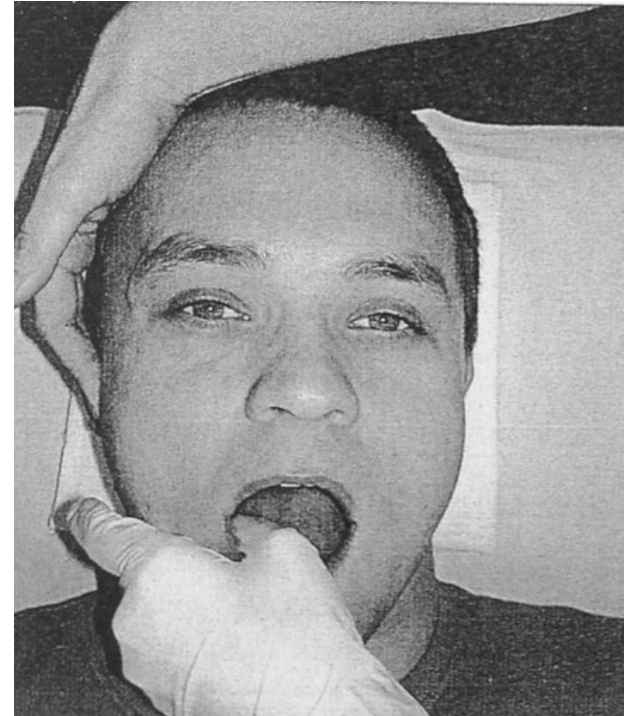
# Vyšetření JP- mediální posun

- Pacient leží na zádech, hlava otočená na nevyšetřovanou stranu
- Terapeut stojí na straně vyšetřovaného TMK, palce obou rukou na hlavičce kondylu mandibuly.
- Terapeut provádí mediální tlak (k druhému TMK)



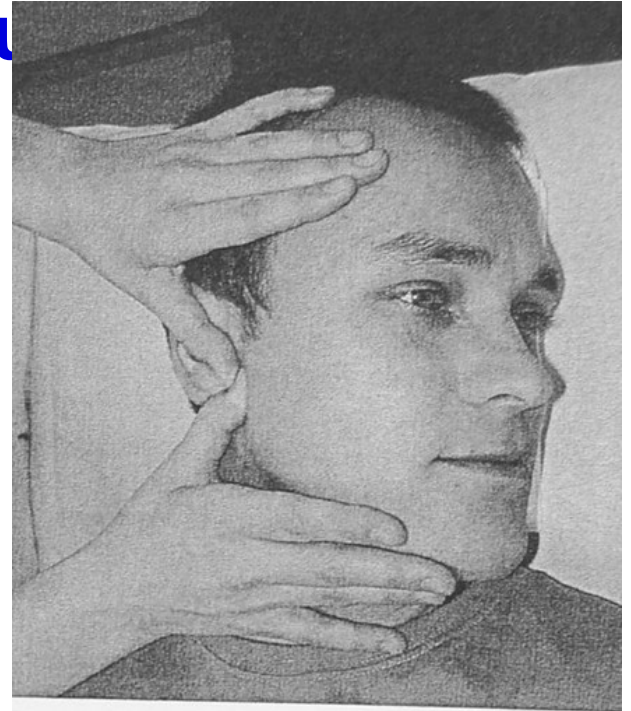
# Vyšetření JP- mediální posun

- Pacient vleže na zádech
- Terapeut na nevyšetřované straně
- při vyšetření pravého TMK, stabilizuje pravá ruka hlavu
- Palec levé ruky umístěn na mediální hraně stoliček dolní čelisti, prsty objímají úhel dolní čelisti z vnějšku a tlakem vyvíjíme laterální pohyb kondylu.
- Prsty pravé ruky můžeme palpat pohyblivost hlavice před zevním zvukovodem



## Vyšetření JP- anteriorní posu

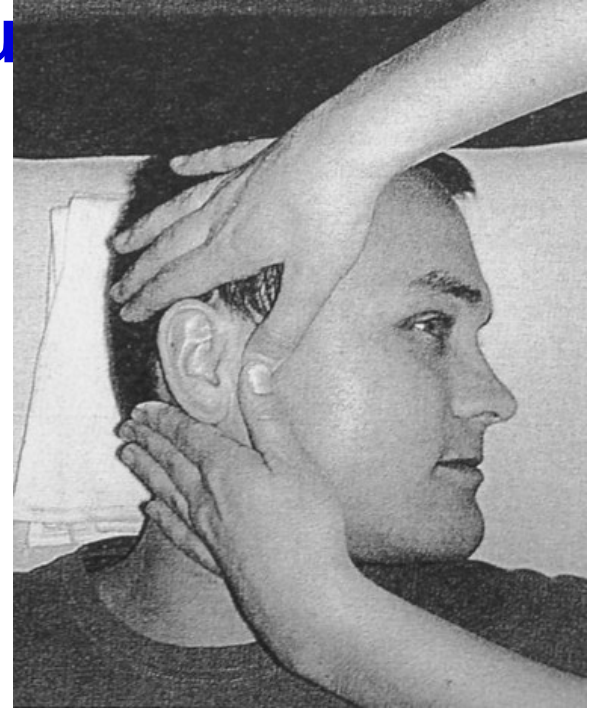
- Pacient leží na zádech, hlava otočená na nevyšetřovanou stranu
- Terapeut stojí čelem k záhlaví pacienta
- Terapeut přiloží palce na kondyl zezadu za ušním lalůčkem nebo v zevním zvukovodu
- Terapeut provádí tlak ventrálním směrem





## Vyšetření JP- posteriorní posuv

- Pacient leží na zádech, hlava otočená na nevyšetřovanou stranu
- Terapeut stojí čelem k obličeji pacienta
- Terapeut přiloží palce na kondyl z anteriorní strany
- Terapeut provádí tlak posteriorním směrem



# Eliminační test

- Pro zjištění původu zvukových fenoménů
- V protruzním postavení pacient otevírá ústa
- Sledujeme změnu charakteru a intenzity zvukových fenoménů.
- Pozitivita: vymizení lupání při dislokaci disku s repozicí

## Manuální dynamický test

- Terapeut stojí za pacientem, prsty obou rukou má pod hranou dolní čelisti
- Pacient provede protruzi a potom otvírá ústa
- Terapeut při tom vyvíjí lehký odpor proti otevírání úst
- Bolest ukazuje na zánětlivé intraartikulární poškození
- lupání potvrzuje diskopatii

# Manipulační test - dynamická komprese

- Terapeut přiloží prsty obou rukou na hlavičky kondylů jako při palpaci
- Při otevírání úst mírně tlačíme na kondyly směrem vpřed a nahoru (k tuberculum articulare)
- Tlakem je ztížen pohyb kondylu pod dislokovaný disk, tím dojde ke zpoždění zvukových fenoménů nebo jejich zesílení u dislokace disku s repozicí.
- Pokud tlakem prstů zabráníme disku jeho repozici, dojde k omezení rozsahu pohybu a deviaci mandibuly k postižené straně

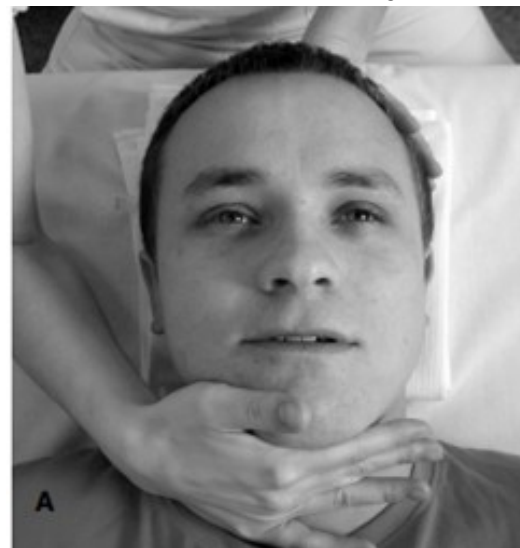# Rezistované izometrické pohyby

## PROVOKAČNÍ TESTY SVALOVÉ BOLESTI

- Zjišťujeme schopnost izometrické kontrakce svalu a případnou dysfunkci
- Všechny testy provádíme vleže

### Rezistovaná deprese mandibuly

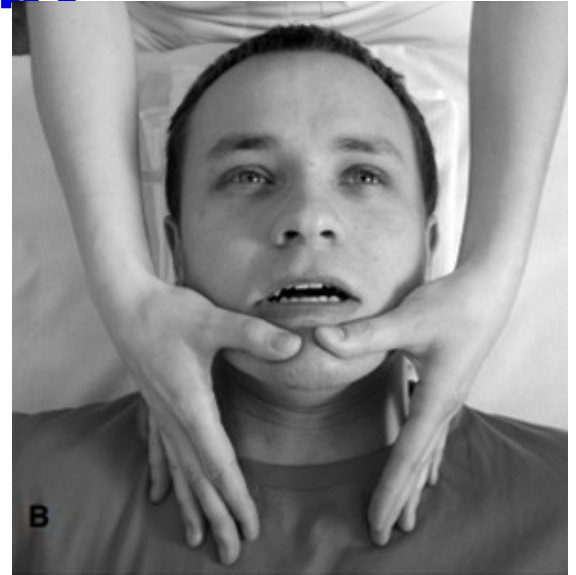
- Terapeut klade zespodu brady jednou rukou odpor pacientovi proti otevření úst
- Druhá ruka stabilizuje hlavu
- Pozitivita: snížení síly nebo bolest



# Rezistované izometrické pohyby

## Rezistovaná elevace mandibuly

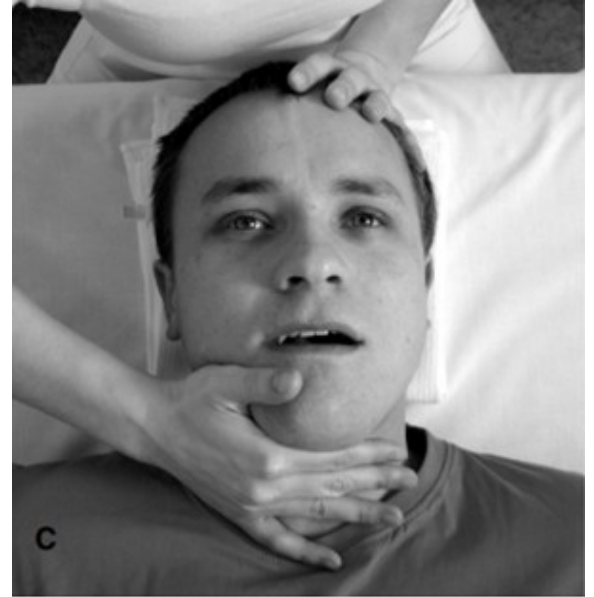
- Pacient má lehce pootevřená ústa
- Terapeut jednou rukou stabilizuje hlavu
- Druhou rukou klade odpor na bradě proti zavření úst nebo palci obou rukou proti řezákům
- Pozitivita: slabost nebo bolest



# Rezistované izometrické pohyby

## Rezistovaná lateropulze mandibuly

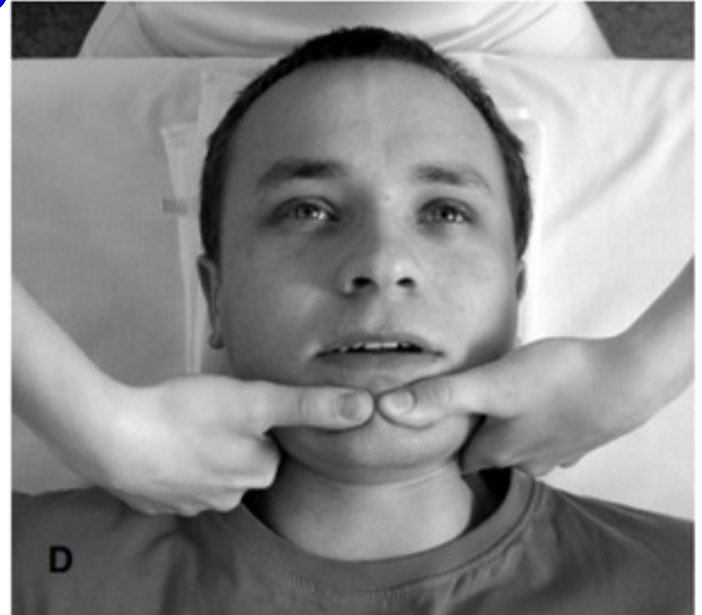- Klinicky nejvýznamnější
- Cíleno na pars inferior m. pterygoideus lateralis (kontralaterálně, při pohybu vpravo vyšetřujeme levý m. PL)
- Terapeut přiloží plochu dlaně podél úhlu mandibuly vyvíjí tlak proti snaze pacienta o laterální pohyb čelistí
- každou stranu vyšetřujeme zvlášť
- pozitivita: bolest, slabost



# Rezistované izometrické pohyby

## Rezistovaná protruze mandibuly

- Terapeut přiloží oba palce na anteriorní plochu brady a klade odpor proti předsunutí dolní čelisti
- pozitivita: bolest, slabost m. pterygoideus medialis

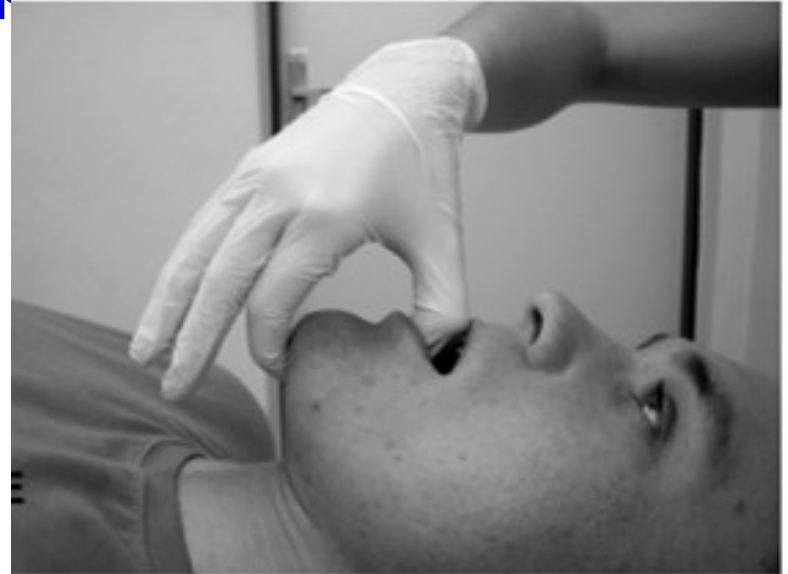



# Rezistované izometrické pohyby

## Rezistovaná retruze mandibuly

- Terapeut zaklesne jeden nebo dva prsty za hrany spodních řezáků klade odpor pacientově snaze o zasunutí čelisti
- Pozitivita: bolest posteriorních vláken m. temporalis a m. digastricus



# Terapie TMK

- Mobilizace TMK
- Mobilizace jazyky
- Ošetření měkkých tkání:
  - pretracheální fascie
  - galea aponeurotica
- Remodelační a koordinační cvičení
- Stabilizace TMK

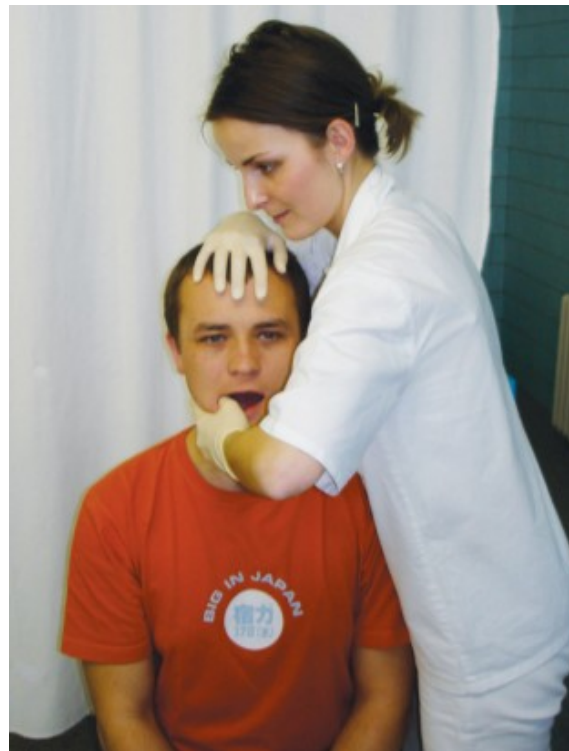

# Mobilizace TMK

- Stav s dislokací disku, fibrózní adheze, komprese komplexu kondyl-disk
- Postavení T a P shodné jako při vyšetření joint play
- Distrakce: tlak palcem přes moláry DČ kaudálně
- Repozice dislokovaného disku: kaudální tlak + pohyb vpřed ke zdravé straně
- Dosažení restriktivní bariéry shodné s postupem při vyš. transversálního posunu kondylu laterálním a mediálním směrem, anteriorního a posteriorního posunu nebo longitudinálního posunu kraniálně či kaudálně
- Aplikace šetrného tlaku nebo lehkého repetitivního pružení ve směru omezeného pohybu

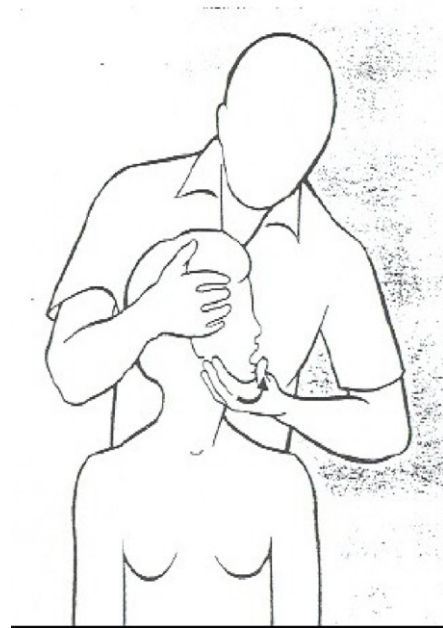# Mobilizace TMK

- u repozice dislokovaného disku se kromě kaudálního tlaku využívá i pohyb dopředu a ke zdravé straně
- jiní autoři popisují rychlé pohyby do stran za současné distrakce



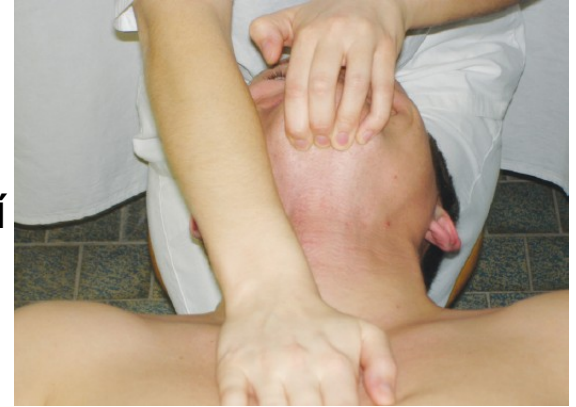# Mobilizace TMK dle Lewita

- Terapeut jednou rukou fixuje hlavu a druhou rukou tlačí mandibulu ke straně a dolů kde dosahuje předpětí
- Mobilizaci lze provádět stejným způsobem jako vyšetření joint play



# Ošetření pretracheální fascie

- Pacient leží na zádech, hlava v mírném záklonu přes okraj lehátka a spočívá na stehně terapeuta
- Terapeut jednou rukou drží dolní čelist zespodu za bradu, druhou rukou vyvíjí kaudální tah přes hrudní kost do bariéry
- Při jednostranném protažení má pacient hlavu v mírné rotaci na opačnou stranu, terapeut jednou rukou fixuje oblast dolního úhlu mandibuly, druhou ruku táhne kaudálně pod klíční kostí
- V patologické bariéře cítí pacient štípání až pálení, které prodýchá do vymizení subjektivních pocitů



# Ošetření galea aponeurotica

- Pacient sedí na židli, terapeut stojí za jeho zády
- Prsty obou rukou přiloží na jeho hlavu
- Tlakem prstů nahrne kůži na hlavě k sobě až vytvoří kožní řasu, kterou protáhne tahem jedné ruky dopředu, druhé dozadu
- Čekáme na fenomén uvolnění a poté postupujeme na další místo

# Remodelační a koordinační cvičení

Slouží k úpravě pohybového stereotypu deprese a elevace se zaměřením na eliminaci deviace brady a nácvik omezeného otevírání úst u hypermobility

## Zahrnuje:

- nácvik klidové polohy mandibuly
- aktivaci depresorů
- kontrolovanou rotaci kondylů
- cílenou retruzi



# Remodelační a koordinační cvičení

## 1) Klidová poloha mandibuly

- rovnovážný vztah mezi horní a dolní čelistí, kdy žvýkací svaly jsou max. relaxovány, zuby nejsou v kontaktu, rty lehce u sebe a jazyk spočívá na horním patře proti předním řezákům
- nácvik se provádí snahou vyslovit písmeno „N“
- význam u pacientů trpících denními parafunkčními aktivitami (zatínání čelisti, skřípání zubů)

# Remodelační a koordinační cvičení

## 2) Aktivace depresoru (pomocí tlaku jazyka proti hornímu patru)

- vhodná z důvodu častého oslabení této sval. skupiny a pro reflexně vyvolaný útlum elevátorů mandibuly
- špičku jazyka umístíme proti hornímu patru tak daleko, aby byl jazyk kolmo a mírným tlakem tlačíme nahoru a současně do lehké retruze po dobu 5 s, poté povolíme
- opakujeme alespoň 5x za sebou několikrát denně, po čase zvyšujeme počet opakování na 10x

# Remodelační a koordinační cvičení

## 3) Kontrolovaná rotace kondylů

- vychází z předcházejícího cviku
- pacient sedí před zrcadlem, na kterém má svisle nalepenou černou nit, která prochází středem obličeje
- rty jsou mírně pootevřené, aby bylo vidět středovou linii mezi zuby, jazyk mírně tlačěn proti hornímu patru
- pac. kontrolovaně otevírá ústa tak, aby se střední linie kryla s nití na zrcadle a současně aby se jazyk neodlepil od horního patra
- během otevření je mandibula opět lehce tlačena do retruze
- provádíme 5x za sebou, 2x denně a postupně zvyšujeme počet cviků na 10x

# Remodelační a koordinační cvičení

## 4) Nácvik retruze mandibuly

- vhodný u subluxací a u stavů se změněným postavením disku nebo kondylu a všude tam, kde otevření v retruzi eliminuje zvukové fenomény
- pac. se snaží zatáhnout čelist směrem ke krku a v této poloze 5 s setrvat
- lze kombinovat s pomalým otevíráním a zavíráním úst
- všechny cviky provádí pac. v nebolestivém rozsahu a jen do okamžiku objevení zvukových fenoménů

# Stabilizační cvičení

- Cíl:
  - posílení oslabených svalů
  - obnovení svalové souhry
  - obnovení koordinace při pohybu čelisti (hypermobilita, pocit instability)
- Upřednostnění symetrického posilování žvýkacích svalů
- Při výrazném oslabení jednostr. – izometrické cvičení
- Terapie – pacient leží na zádech, terapeut sedí u pac. hlavy
- Autoterapie – pacient sedí u stolu, lokty opřené o desku

# Stabilizační cvičení

## 1) Izometrická kontrakce lateropulzorů (PL)

- jednostranně při mírně otevřených ústech
- terapeut přiloží dlaň 1 ruky ze strany na bradu pac. a vyzve ho, aby po dobu 10s tlačil do dlaně a poté povolil (čelist se působením tlaku nesmí pohybovat)
- 3x-5x na každou stranu
- autoterapie – pac. si opře loket 1 ruky o stůl, do dlaně si položí stejnostrannou polovinu brady a snaží se o laterální pohyb proti odporu své ruky
- cvičení nesmí vyvolávat bolest!

# Stabilizační cvičení

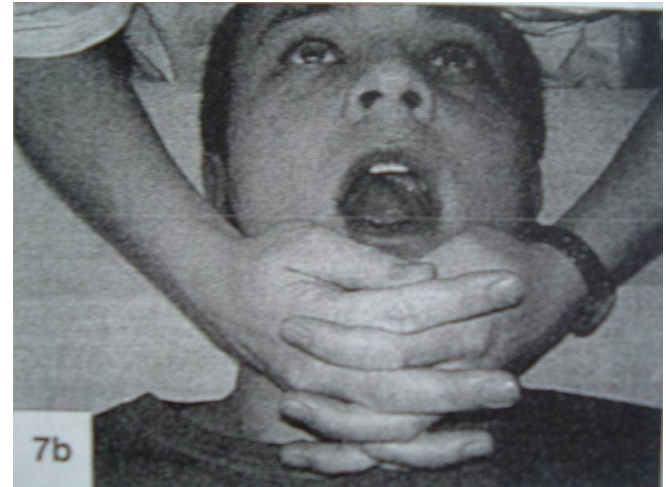## 2) Laterolaterální stabilizace

- využívá střídavých izometrických kontrakcí, při kterých pac. střídavě vyvíjí tlak do stran proti odporu terapeuta
- terapeut svými dlaněmi objímá dolní úhly mandibuly tak, že ty tvoří bariéru proti snaze pac. pohnout čelistí do strany
- cvik se provádí při mírně pootevřených ústech s jazykem v kontaktu na horním patře

# Stabilizační cvičení

## 2) Laterolaterální stabilizace

- ztížení lze provést větším otevřením úst  
→
- autoterapie – pac. sedí před zrcadlem s bradou uloženou ve dlaních, proti kterým vyvíjí jemný tlak čelistí do stran tak, aby se nepohnula

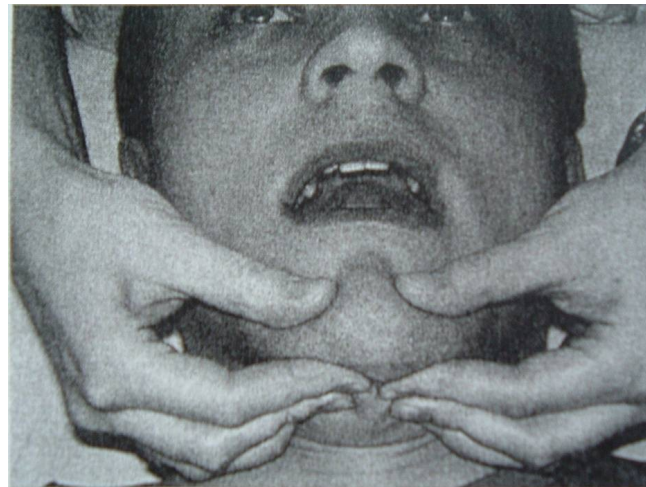




# Stabilizační cvičení

## 3) Rytmická stabilizace mandibuly

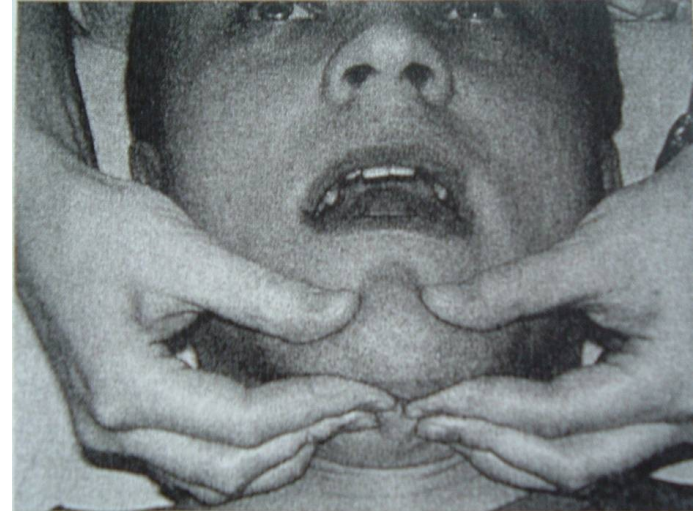
- využívá principu PNF, kdy se pacient snaží udržet výchozí pozici proti tlaku ruky fyzioterapeuta
- pac. má mírně pootevřená ústa s jazykem na horním patře, terapeut drží prsty dolní čelist tak, aby mohl vyvíjet tlak do všech směrů
- zpočátku terapeut vychyluje dol. Čelist pomalu nastupujícím mírným tlakem ve 4 směrech (nahoru, dolů, doprava, doleva) v různém pořadí, časem můžeme využít i diagonálního směru tlaku
- ztížení – směry tlaku lze měnit v rychlejším rytmickém sledu za sebou



# Stabilizační cvičení

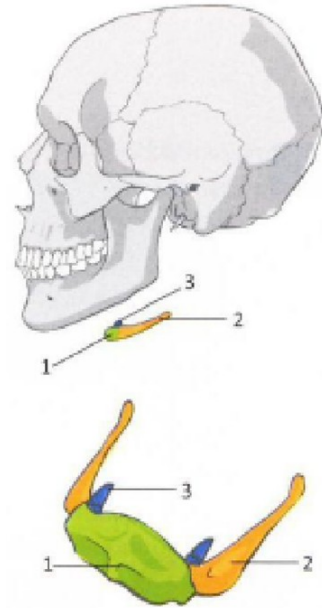
## 3) Rytmičká stabilizace mandibuly

- jakmile pac. zvládá zastabilizovat čelist při mírném otevření na 1/3 rozsahu pohybu, provádí se stejná technika ve 2 /3 rozsahu s jazykem stále na horním patře
- nejtěžší varianta – rytmic.stabilizace v max. nebolestivém otevření nebo ve fázi otevření těsně před zvukovým fenoménem
- autoterapie – pac. sedí u stolu před zrcadlem, kde kontroluje nehybnost dolní čelisti při tlaku, svých prstů v různých směrech

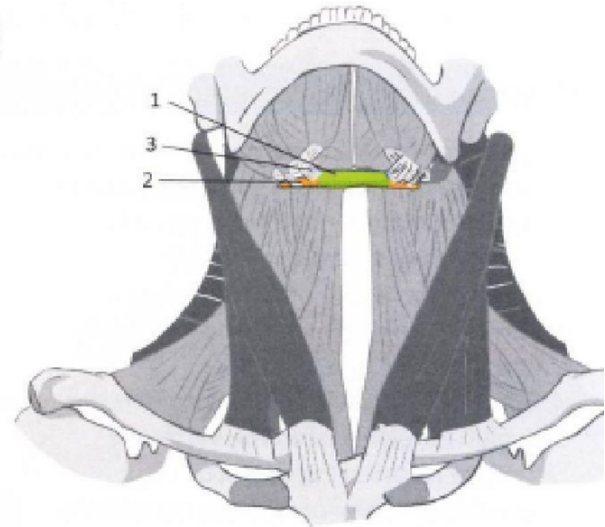


# Os hyoideum

- Leží vpředu v krčním svalstvu, v úhlu mezi spodinou úst a hrtanem
- Tvoří ji corpus, cornua majora a cornua minora
- Ligamentum stylohyoideum spojuje cornua minora s proc. Styloideus
- Membrána thyroidea- spojuje jazyčku s cartilago thyroidea

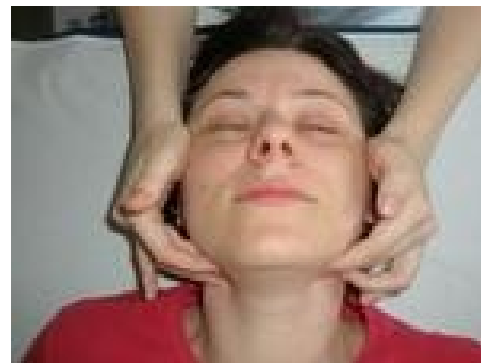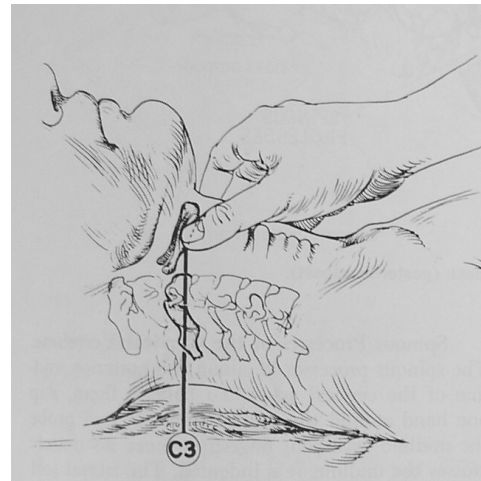


Pohled zleva zepředu shora



# Palpace jazyky

- Palpujeme na přední straně krku v úrovni C3 v úhlu mezi spodinou úst a hrtanem
- Ukazováky obou rukou palpujeme laterální okraje jazyky a zjišťujeme její posunlivost do stran
- Blokáda jazyky se popisuje od strany zhoršeného posunu
- **Blokáda může být způsobena** stejnostranným hypertonem m. digastricus nebo zhoršenou posunlivostí pretracheální fascie stejné strany



# Mobilizace jazylky

- Jako PIR m. digastricus
- Přiložíme palec k laterálnímu výběžku jazylky, druhá ruka klade odpor zespodu na bradě
- P otevírá ústa proti odporu, s nádechem  
- poté povolí a vydechuje
- Během výdechu sledujeme release, palec se zabořuje hlouběji, nezvyšujeme tlak na jazylku

# Dotazní

## TMJ Dysfunction Questionnaire

Name: \_\_\_\_\_

1. Do you have a grating, clicking or popping sound in either or both jaws when you chew? Yes or No
2. Do you have sensations of stuffiness, pressure or blockage, ringing, hissing, or buzzing in your ears? Yes or No
3. Do you ever feel dizzy or faint? Yes or No
4. Is your jaw painful or locked when you wake up in the morning? Yes or No
5. Do you consider yourself chronically fatigued? Yes or No
6. Are you ever nauseated for no apparent reason? Yes or No
7. Do your fingers sometimes go numb? Yes or No
8. Check any area where you have pain or soreness:  
 Jaw joints     Upper jaw or teeth     Back of head  
 Forehead     Lower jaw or teeth     Chewing muscles  
 Temples     Side of neck     Behind the eyes  
 Tongue

- |  |           |
|--|-----------|
| 9. Is it hard to move your jaw side-to-side, forward or backward?                          | Yes or No |
| 10. Do you have difficulty chewing?  | Yes or No |
| 11. Do you have back teeth missing?  | Yes or No |
| 12. Have you had extensive dental crowns and bridgework?                                   | Yes or No |
| 13. Do you clench your teeth during the day?   | Yes or No |
| 14. Do you grind your teeth at night? (Ask someone)  | Yes or No |
| 15. Do you ever have a headache when you wake up?  | Yes or No |
| 16. Have you ever had a whiplash injury?   | Yes or No |
| 17. Have you worn a cervical collar or had neck traction?                                  | Yes or No |
| 18. Have you ever had a blow to the chin, face or head?                                    | Yes or No |
| 19. Have you reached the point at which drugs no longer relieve your symptoms?             | Yes or No |
| 20. Does chewing gum start up your symptoms?   | Yes or No |
| 21. Does your jaw deviate to the left or right when you open wide?                         | Yes or No |
| 22. When your mouth is wide open, can you insert three fingers into your mouth vertically? | Yes or No |

## Temporomandibular Joint Disorder (TMJ/TMD) Questionnaire

Date \_\_\_\_\_  
 Name \_\_\_\_\_ Date of birth \_\_\_\_\_  
 Address \_\_\_\_\_  
 City, State, Zip \_\_\_\_\_  
 Who referred you to our office? \_\_\_\_\_

### PAIN SYMPTOMS

1. Do symptoms affect one of both joints? Right ( ) Left ( ) Both ( )  
*(If both joints, also mark which joint seems most affected.)*

2. What symptoms do you have (Please check appropriate areas: R= right, L= left.)

- |   |                |
|---|----------------|
| a. Pain in joint                                | R ( ) L ( )    |
| b. Pain in ear                                  | R ( ) L ( )    |
| c. Pain around eyes                             | R ( ) L ( )    |
| d. Pain in lower jaw                            | R ( ) L ( )    |
| e. Pain in upper jaw                            | R ( ) L ( )    |
| f. Pain in neck                                 | R ( ) L ( )    |
| g. Pain in shoulder                             | R ( ) L ( )    |
| h. Pain in forehead                             | R ( ) L ( )    |
| i. Pain in facial area                          | R ( ) L ( )    |
| j. Grating sound in joint                       | R ( ) L ( )    |
| k. Subjective hearing loss                      | R ( ) L ( )    |
| l. Dizziness (vertigo)                          | R ( ) L ( )    |
| m. Upset stomach- nausea                        | R ( ) L ( )    |
| n. Ringing sound in ears (tinnitus)             | R ( ) L ( )    |
| o. Headache                                     | R ( ) L ( )    |
| p. Fullness, pressure blockage in ear           | R ( ) L ( )    |
| q. Pain in tongue                               | R ( ) L ( )    |
| r. Total inability to open mouth                | Yes ( ) No ( ) |
| If yes, is it (1) Constant ( ) (2) Sporadic ( ) |                |
| s. Partial inability to open mouth              | Yes ( ) No ( ) |
| If yes, is it (1) Constant ( ) (2) Sporadic ( ) |                |
| t. Other symptoms (please write in): _____      |                |

u. Circle kinds of pain you have:

Sharp Dull Aching Deep Superficial Burning Pulsating Spreading

- v. Is the pain constant? ( ) Intermittent? ( )  
 w. Does the pain last for a moment? ( ) Minutes? ( ) Hours? ( ) All day? ( )  
 x. Does the pain start suddenly? ( ) Gradually? ( )  
 y. Does the pain stop suddenly? ( ) Gradually? ( )  
 z. What time of the day or night is the pain most severe? \_\_\_\_\_

aa. How often do you have pain? \_\_\_\_\_

bb. What is the longest period you have gone without pain? \_\_\_\_\_

cc. What medication(s), if any, do you take to relieve the pain? \_\_\_\_\_

dd. Does rest increase or decrease the pain? \_\_\_\_\_

ee. Please describe any method of positioning the jaw or head that you have found for relieving pain \_\_\_\_\_

ff. Do any of the following normal daily activities cause pain? If yes, indicate where you feel pain.

Yawning	R ( ) L ( )	Brushing	R ( ) L ( )
Chewing	R ( ) L ( )	Moving head	R ( ) L ( )
Swallowing	R ( ) L ( )	Moving neck	R ( ) L ( )
Speaking	R ( ) L ( )	Moving shoulders	R ( ) L ( )
Singing	R ( ) L ( )	Moving arms	R ( ) L ( )
Shouting	R ( ) L ( )	Moving trunk	R ( ) L ( )

### DYSFUNCTION

- Can you open your mouth normally? ( ) Partially? ( ) Almost not at all? ( )
- Do you ever open so wide your mouth locks open? Yes ( ) No ( )
- Do you have any of these sounds in the joint?
 

Grating	R ( ) L ( )	Clicking	R ( ) L ( )
Snapping	R ( ) L ( )	Popping	R ( ) L ( )
- If you have any of these problems is it frequent? ( ) Occasional? ( )
- Have you noticed any change in your bite? Yes ( ) No ( ) If yes, explain

\_\_\_\_\_  
 \_\_\_\_\_  
 \_\_\_\_\_



# Referenční seznam

- Čihák, R. (2001). *Anatomie* (2., upr. a dopl. vyd). Praha: Grada Publishing.
- Machoň, V. (2008). Léčba onemocnění čelistního kloubu. Praha: Grada.
- Neuman, D., A. (2010). *Kinesiology of the musculoskeletal system* (2nd ed). St. Luis: Elsevier.
- Velebová, K., Smékal, D. (2006). Diagnostika temporomandibulárních poruch. *Rehabilitace a fyzikální lékařství*, 13(3), 134-144.
- Velebová, K., Smékal, D. (2007). Fyzioterapie temporomandibulárních poruch. *Rehabilitace a fyzikální lékařství*, 14(1), 21-30.
- Neurokinetic Therapy Level 2, Simon Jones - ústní sdělení, 03.07.2022, Bratislava