

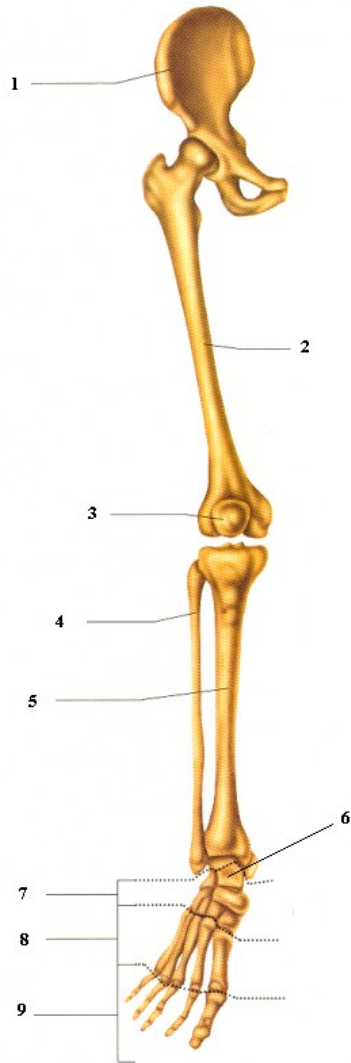
MUNI
SPORT

Aplikovaná kineziologie

DOLNÍ KONČETINA

Mgr. Pavlína Bazalová

Dolní končetina



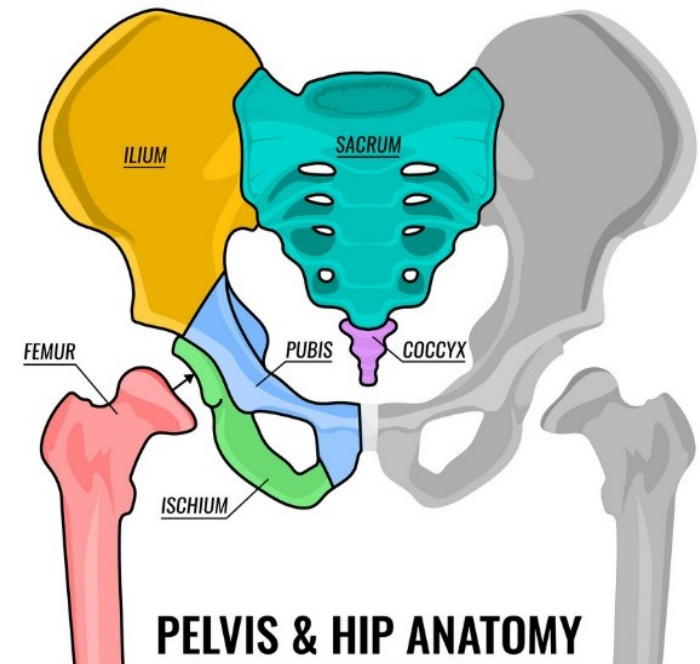
Kostra dolní končetiny

- 1 - kost pánevní (os coxae)
- 2 - kost stehenní (femur)
- 3 - česčka (patella)
- 4 - kost lýtková (fibula)
- 5 - kost holenní (tibia)
- 6 - kost hlezenní (talus)
- 7 - kosti zánártní (ossa tarsi)
- 8 - kosti nártní (ossa metatarsi)
- 9 - články prstů (phalanges)

- Pletenec DK – pánev + kyčelní kloub
- Kolenní kloub
- Hlezenní kloub
- Noha

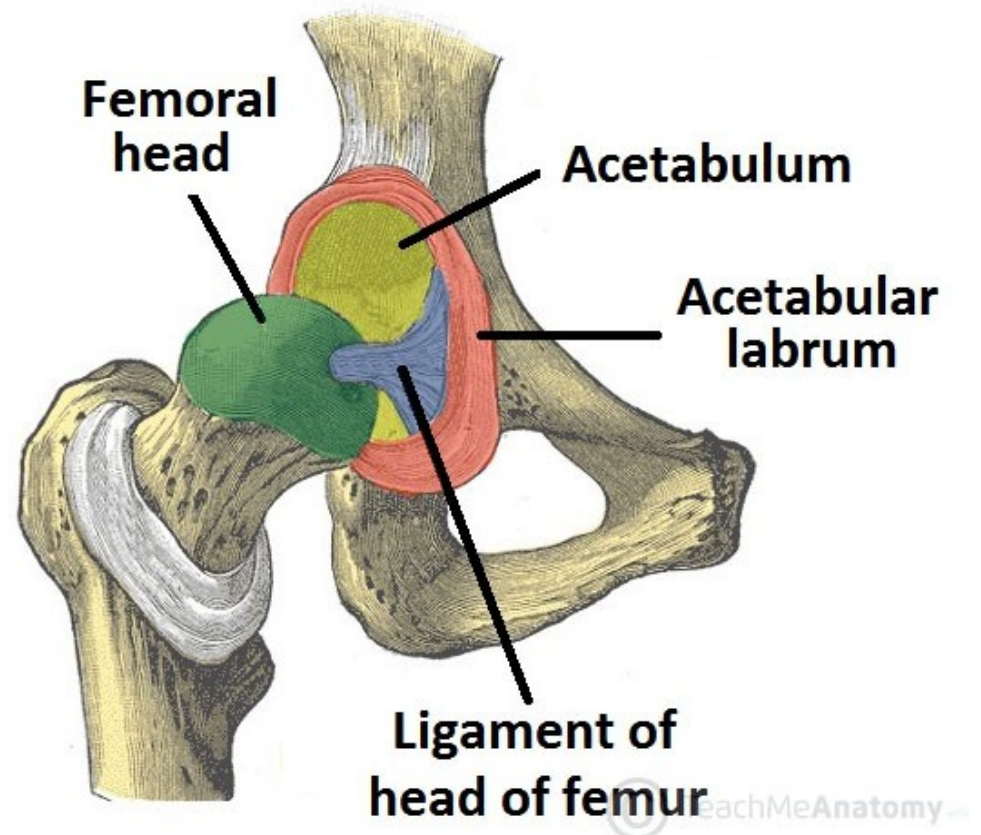
Kineziologie pánve

- Viz. trup
- Anatomický popis
- Klouby a pohyby v nich
- Sklon pánve
- Pohyby pánve
- Kineziologické vyšetření pánve
- Sklon a postavení acetabula



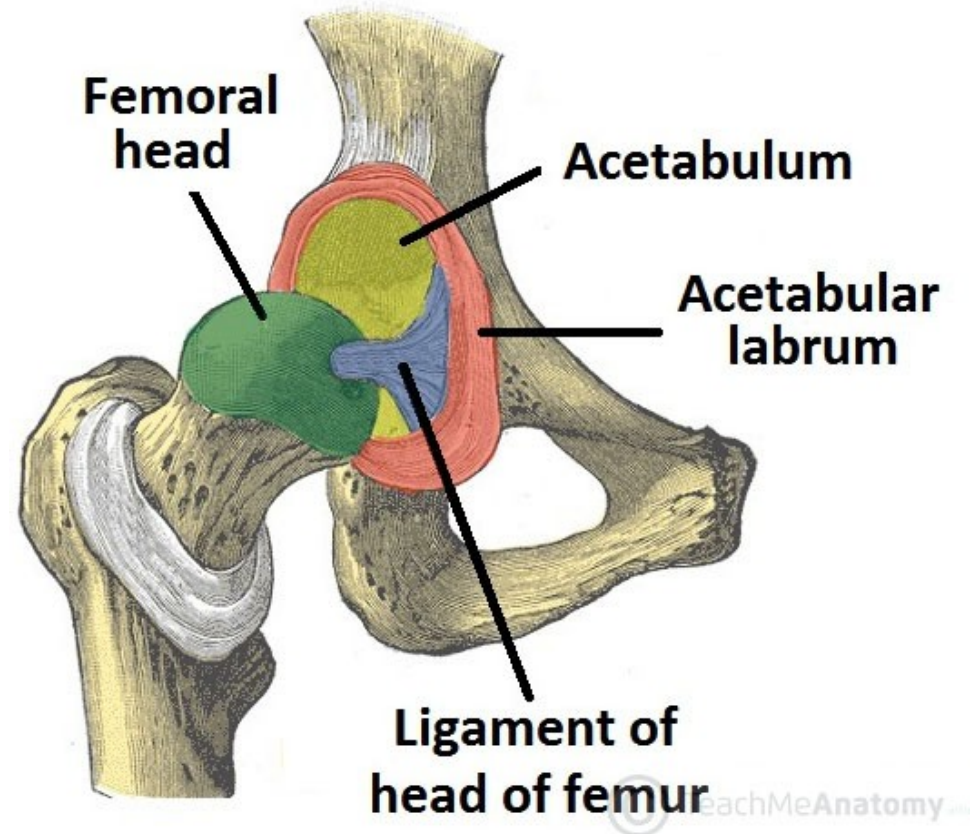
<https://www.vectorstock.com/royalty-free-vector/pelvis-anatomy-scheme-vector-19388066>

Kyčelní kloub (art. coxae)



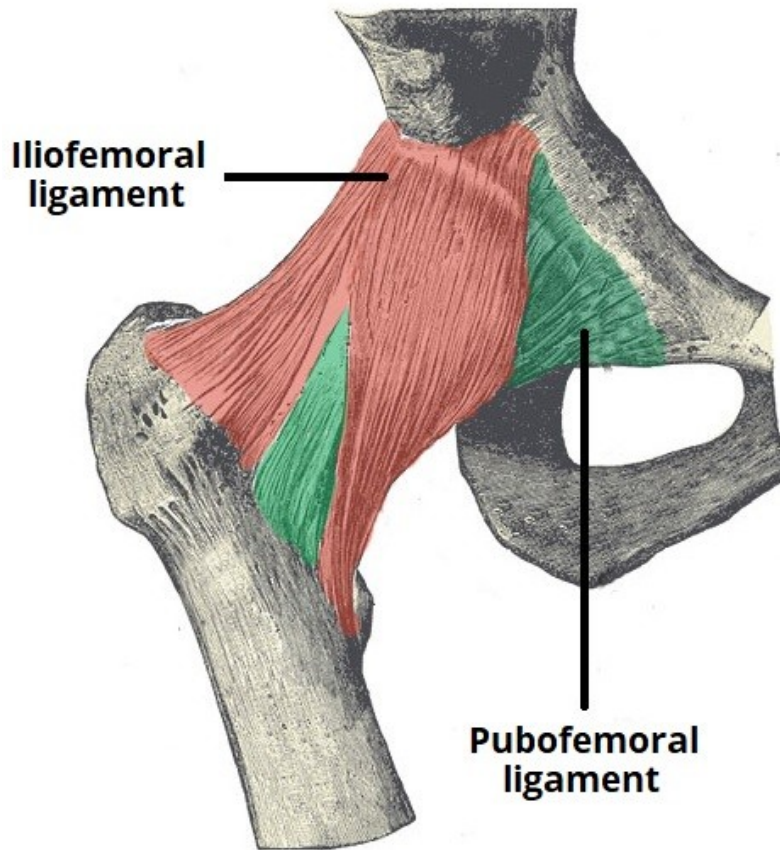
Anatomické poznámky

- Kloubní plochy
 - Hlavice femuru
 - Acetabulum
- Typ kloubu: kulový (omezený)
- Anatomická stabilita kloubu
 - Chrupavčité lábrum
 - Vazivový aparát
 - Intrakapsulární
 - Extrakapsulární

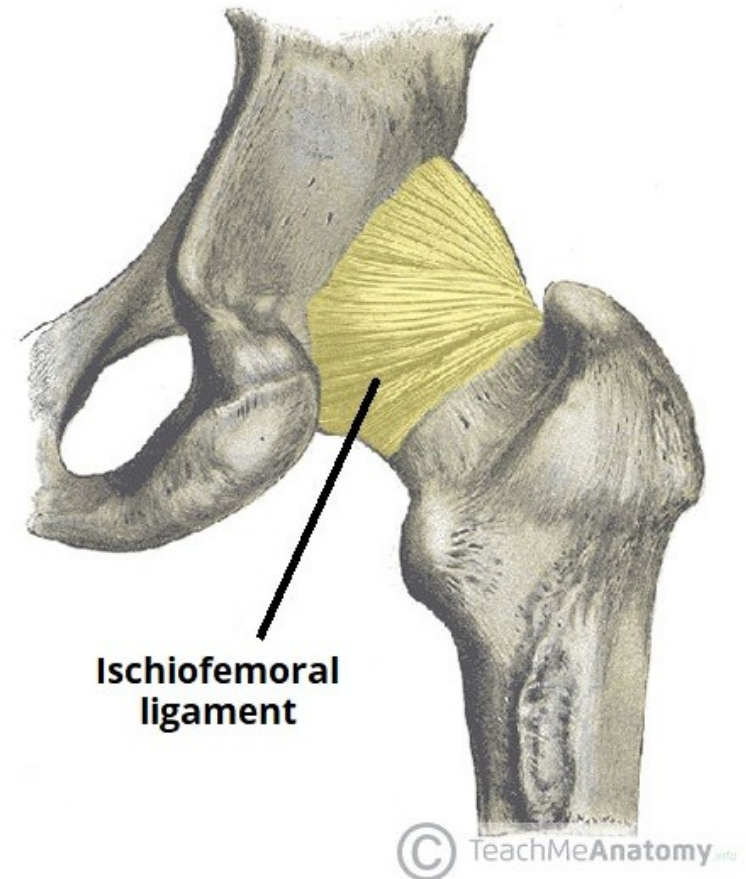


<https://teachmeanatomy.info/lower-limb/joints/hip-joint/>

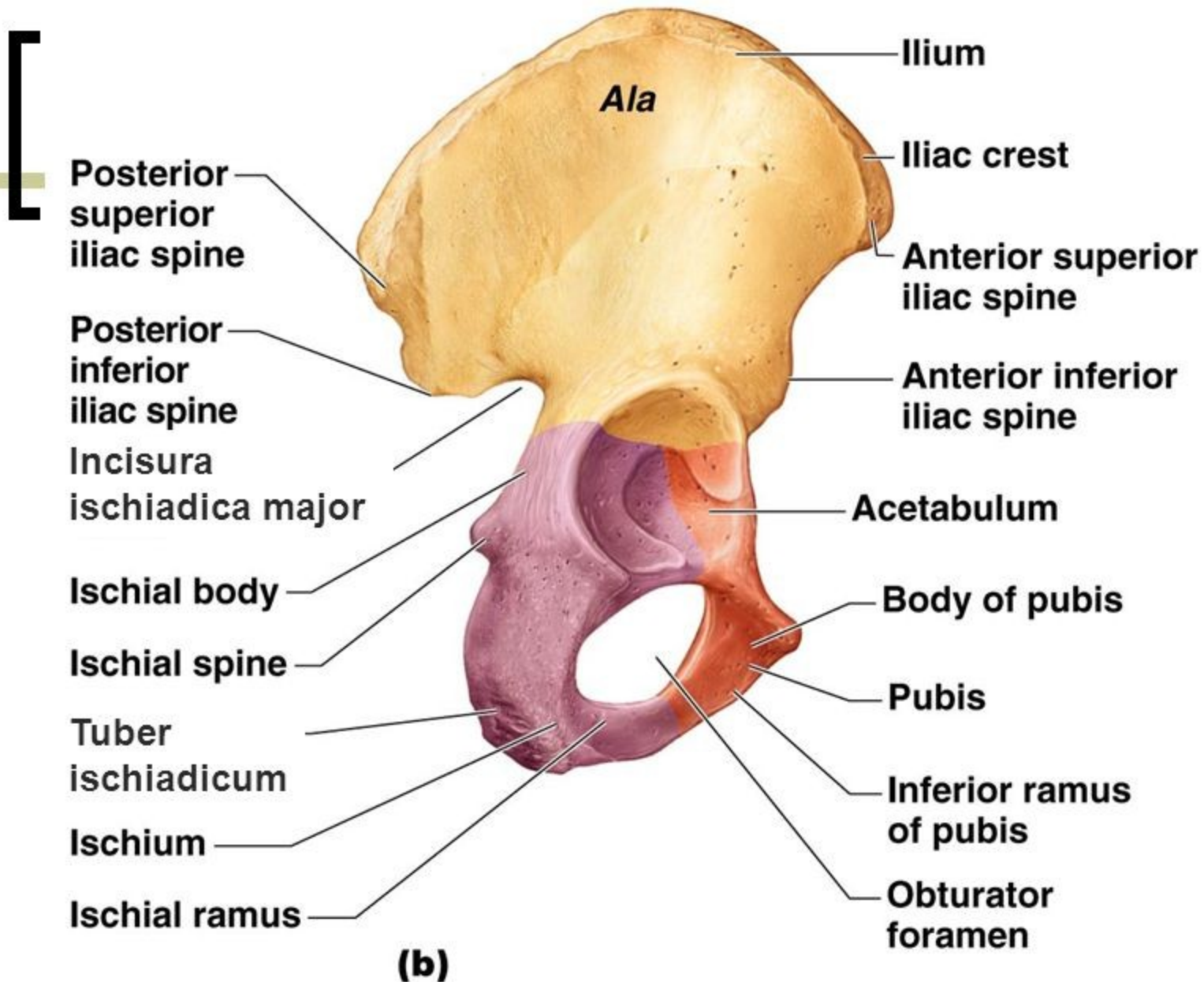
Anterior

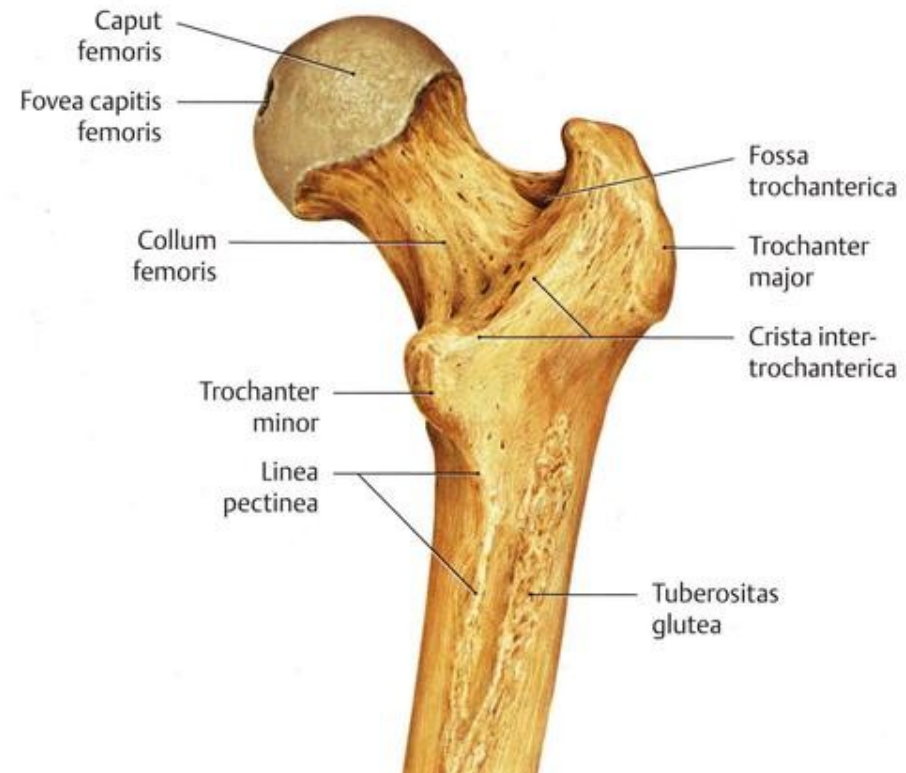
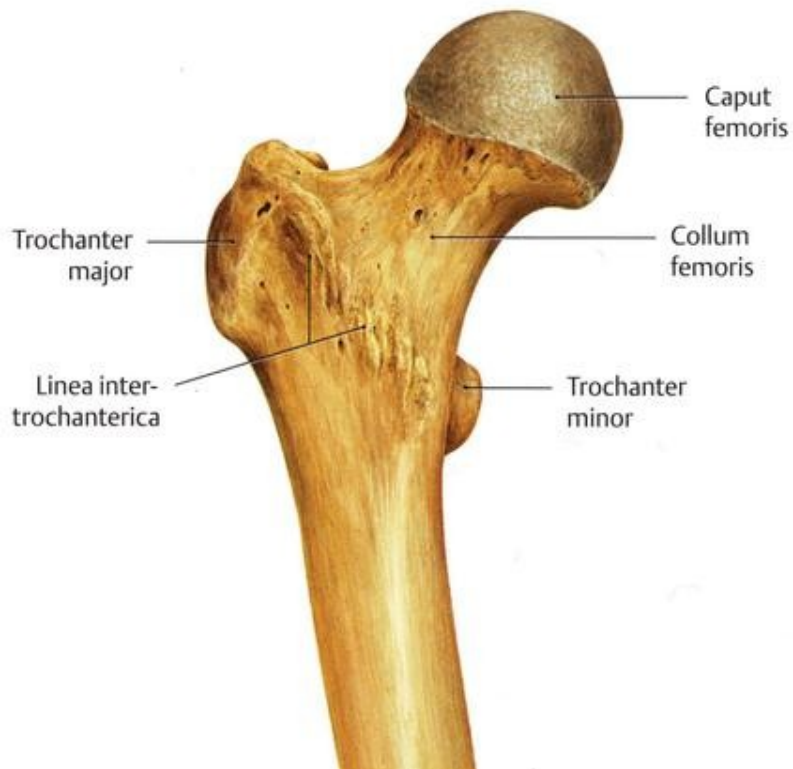


Posterior



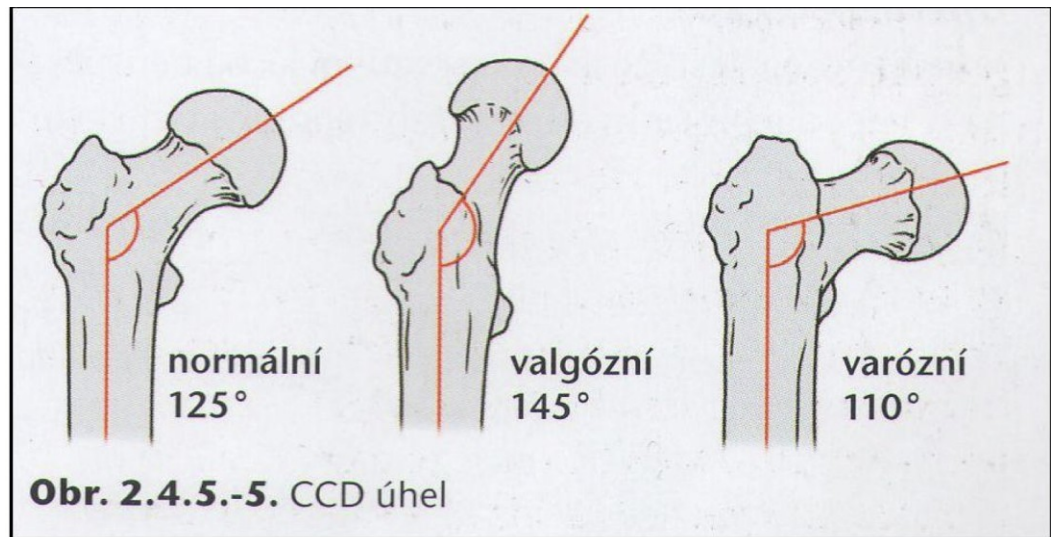
<https://teachmeanatomy.info/lower-limb/joints/hip-joint/>





Kolodiazární úhel

- Úhel mezi osou krčku femuru a osou diafýzy stehenní kosti
- Při narození – 150-160°
- Dospělost – 120-135 °



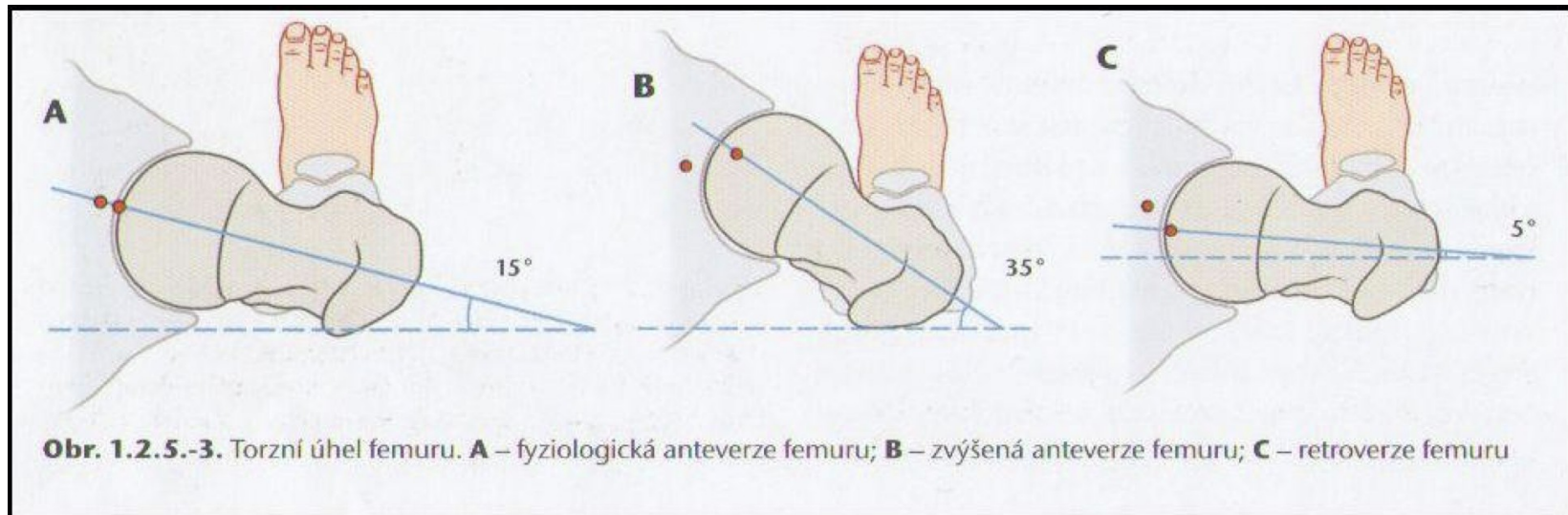
Zdroj: Kolář et al., 2009, str. 491

Anteverze femuru = torzní úhel

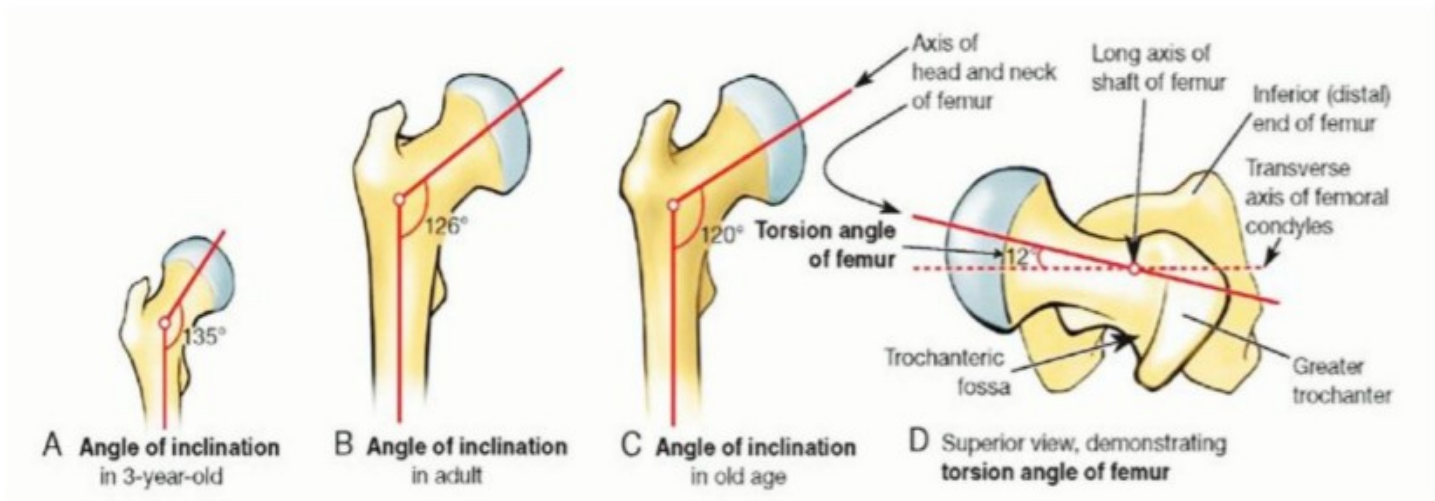
Úhel mezi osou krčku femuru a frontální rovinou proloženou kondyly femuru

Při narození 25° - vlivem zatížení DK – snižuje se

Výrazný vliv na ROM v KYK!



Zdroj: Kolář et al., 2009, str. 160



Obrázek 3 - Geometrie proximálního femuru. A – kolodíafysární úhel (CCD) u kojenců, B – kolodíafysární úhel v dospělosti, C – kolodíafysární úhel u starších, D – torzní úhel. [6]

https://dspace.cvut.cz/bitstream/handle/10467/89973/F2-DP-2020-Kveton-Martin-Martin_Kveton_DP_2020.pdf?sequence=-1&isAllowed=y

Jak ovlivní anatomie náš pohyb?

Poměr délky stehenní
a holenní kosti

Poměr délky trupu a
stehenní kosti

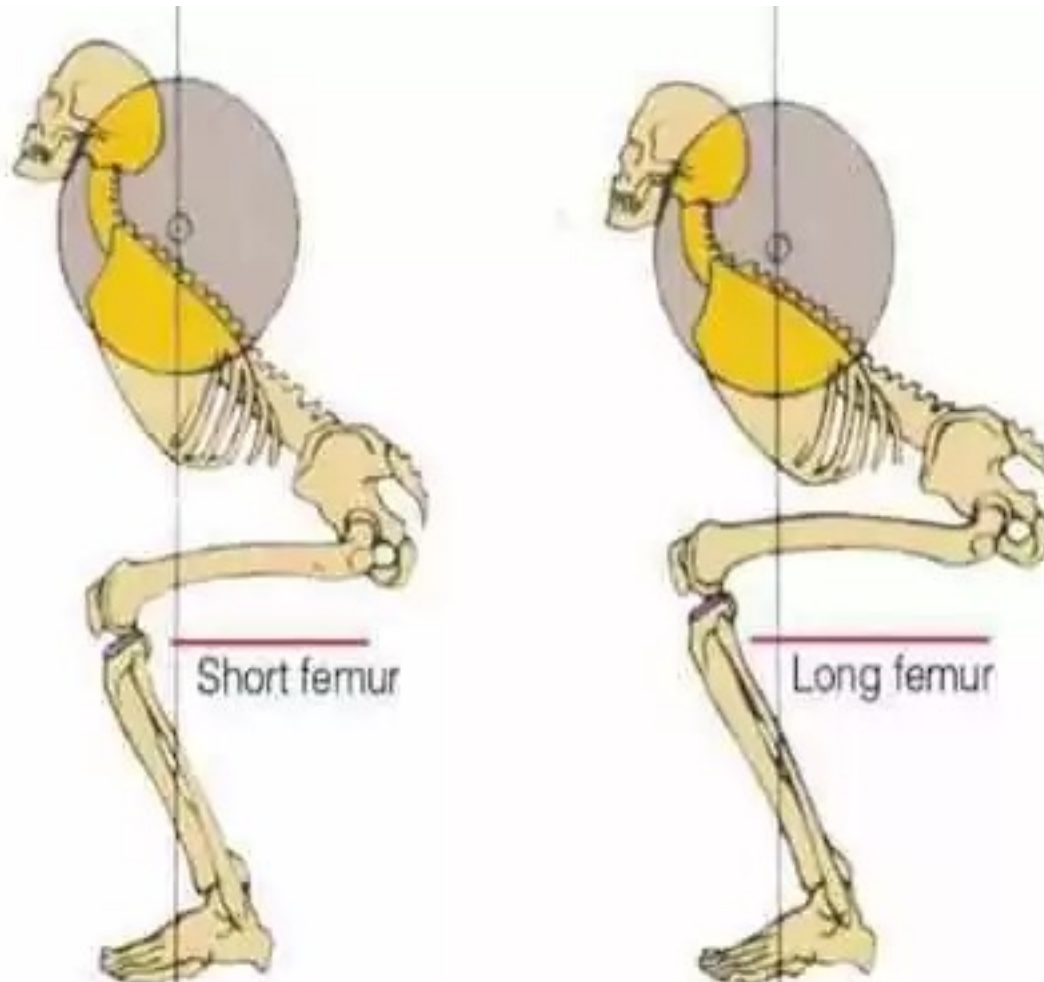
Úhel krčku femuru a
úhel antevertze hlavice
femuru

Postavení acetabula

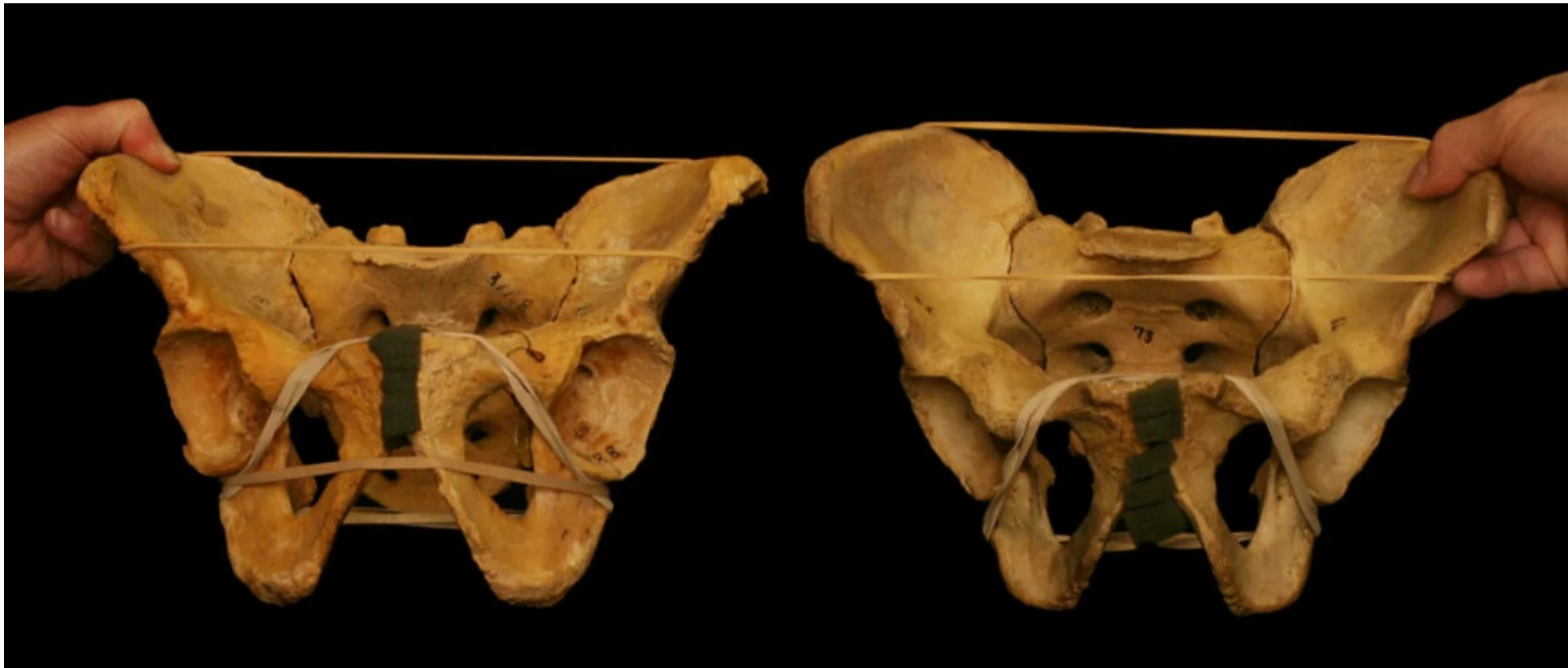Jak ovlivní anatomie náš pohyb?

- Poměr délky stehenní a holenní kosti
 - Poměr délky trupu a stehenní kosti
- } Šířka postavení a předklon trupu (náklon bérce)
-
- Úhel krčku femuru a úhel antevertze hlavice femuru
 - Postavení acetabula
- } Hloubka dřepu a retrovertze pánve („butt wink“)

Jak ovlivní anatomie náš pohyb?



Jak ovlivní anatomie náš pohyb?



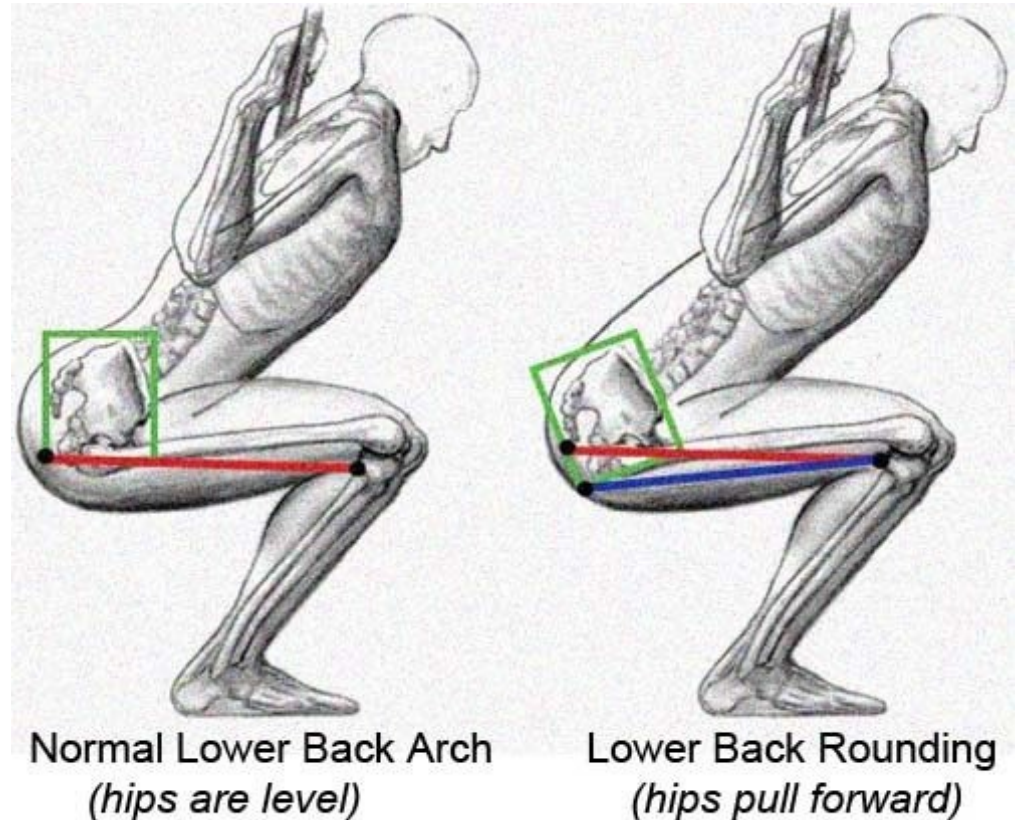
Zdroj obrázku a kdyby Vás zajímalo více:)

<https://jcfitness.co.uk/blog/how-anatomy-influences-squat-mechanics/>

Jak ovlivní anatomie náš pohyb?

<https://www.youtube.com/watch?v=Av3LO2GwpAk&t=273s>

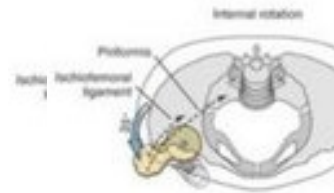
<https://www.youtube.com/watch?v=KGEKRjIZKf8>



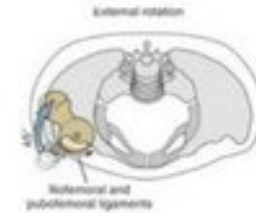
Pohyby v kyčelním kloubu

- Flexe a extenze
- Abdukce a addukce
- Zevní a vnitřní rotace

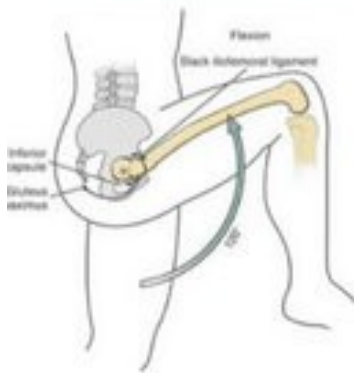
Int. Rotation



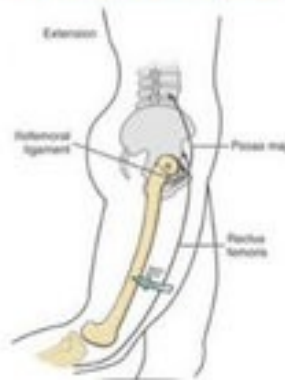Ext. Rotation



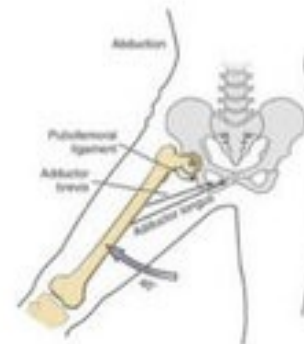Flexion



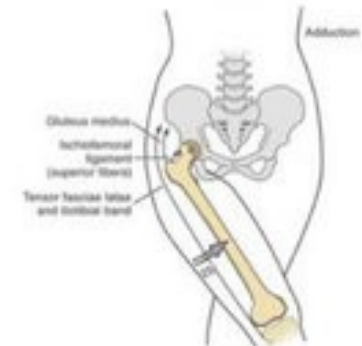Extension



Abduction

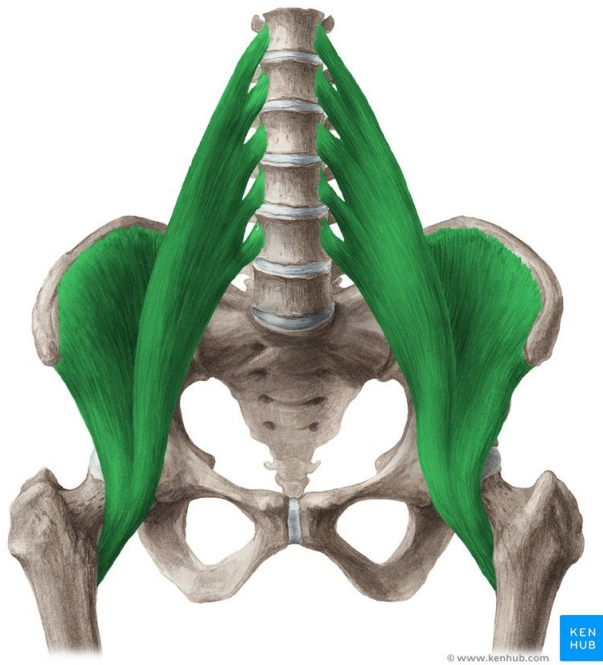


Adduction

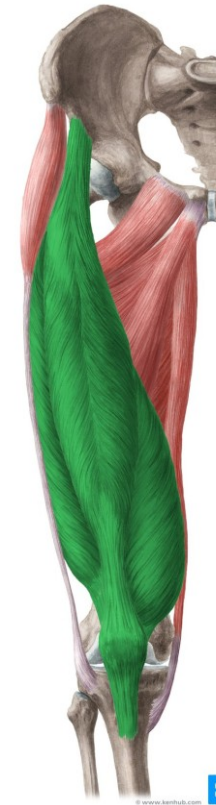

Flexe

ROM: 120-140°



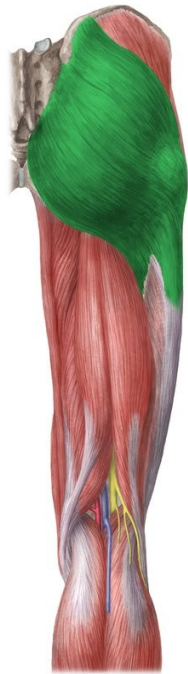
m. Iliopsoas



m. Rectus femoris

Extenze

ROM: 15-20°



© www.kenhub.com



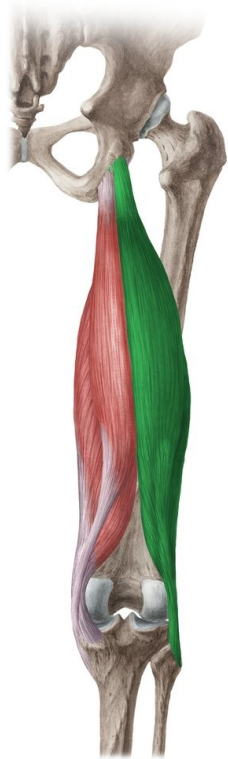m. gluteus maximus



© www.kenhub.com



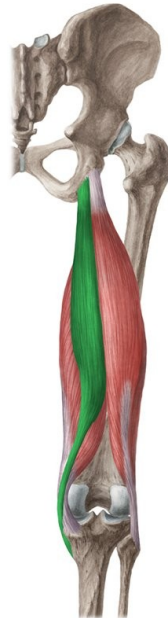hamstringy



© www.kenhub.com



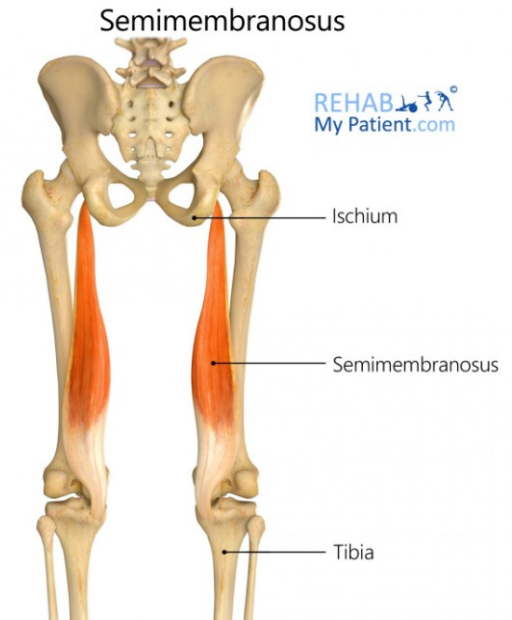
m. biceps femoris



© www.kenhub.com



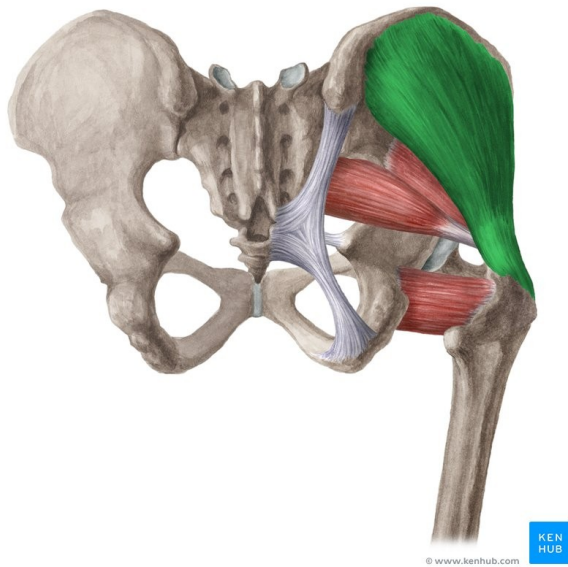
m. semitendinosus



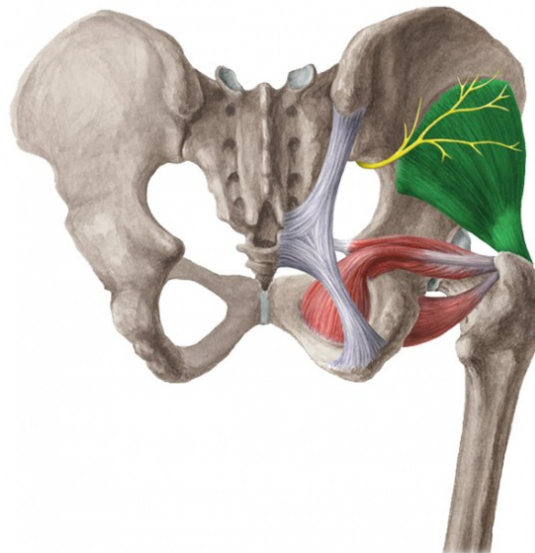
m. semimembranosus

Abdukce

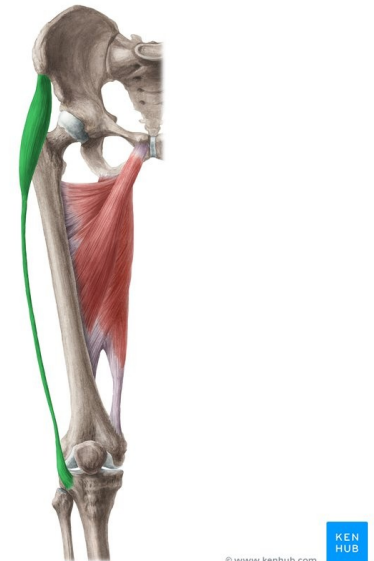
ROM: 45°



m. gluteus medius



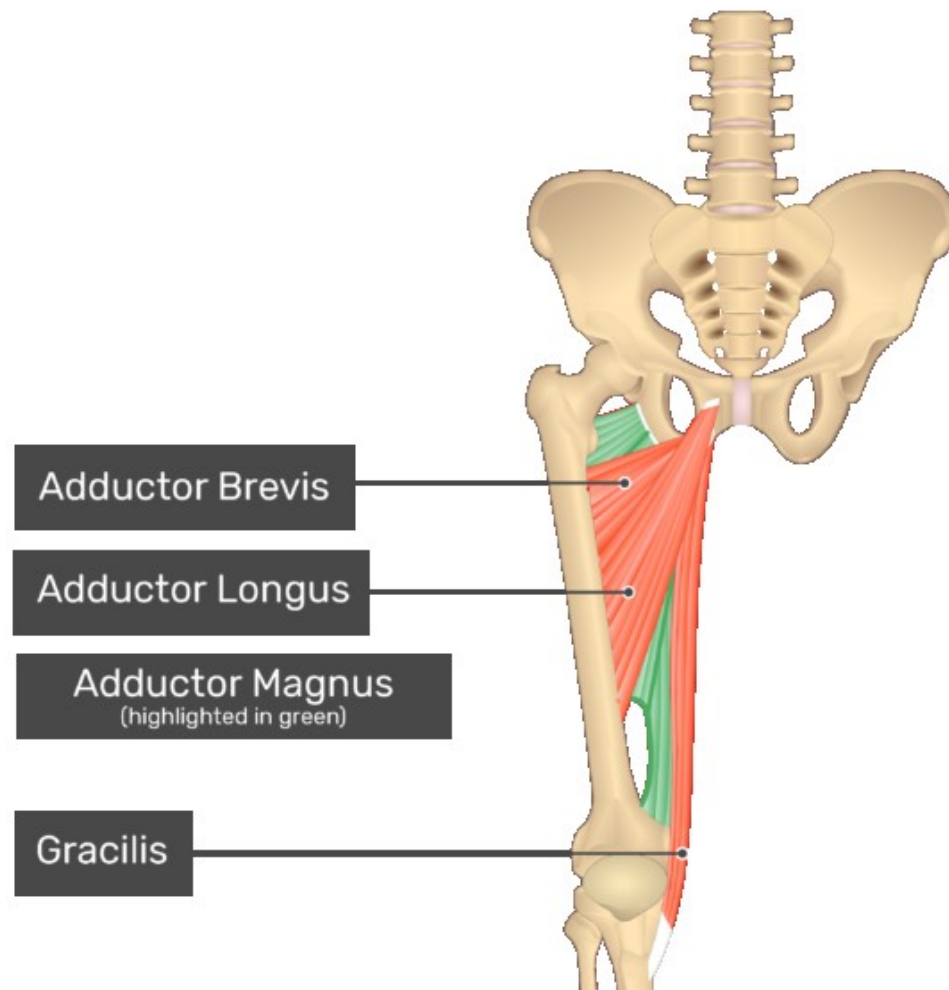
m. gluteus minimus



m. tensor fasciae latae

Addukce

ROM: 15-25°

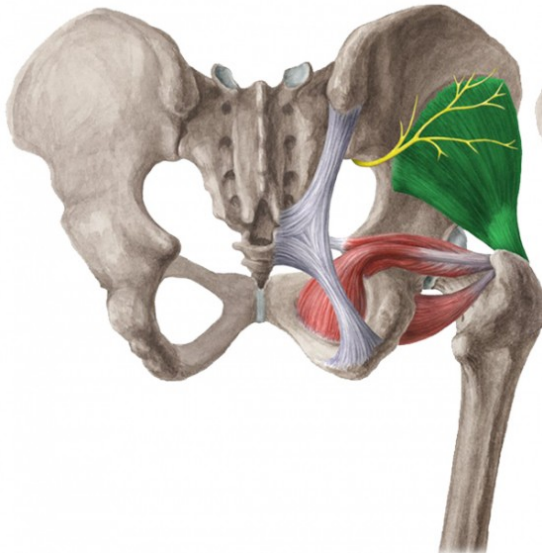


m. adductor magnus, longus et brevis

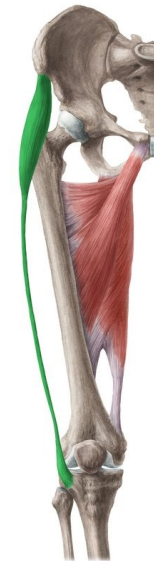m. gracilis

Vnitřní rotace

ROM: 35° (ve flexi až 40°)



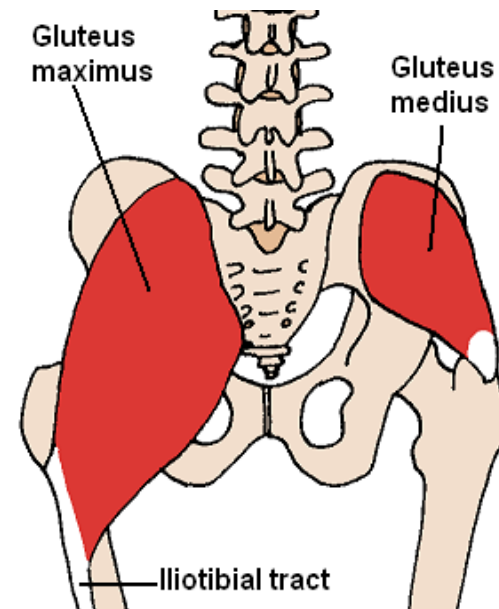
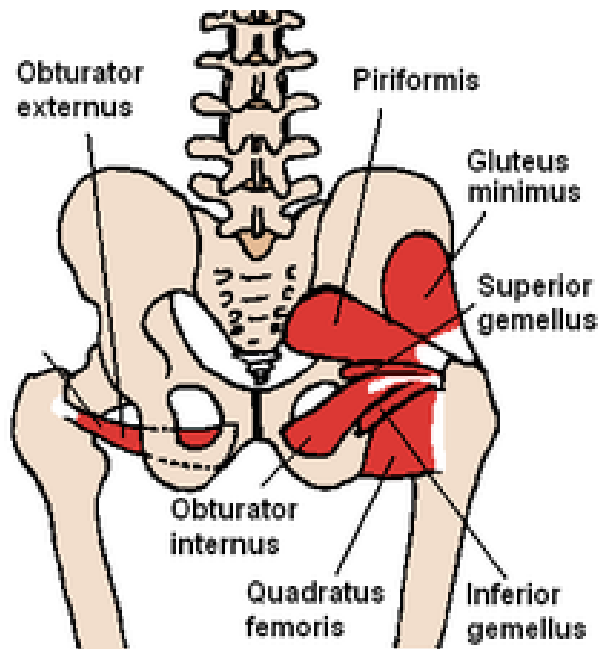
m. gluteus minimus



m. tensor fasciae latae

Zevní rotace

ROM: 45° (ve flexi až 60°)

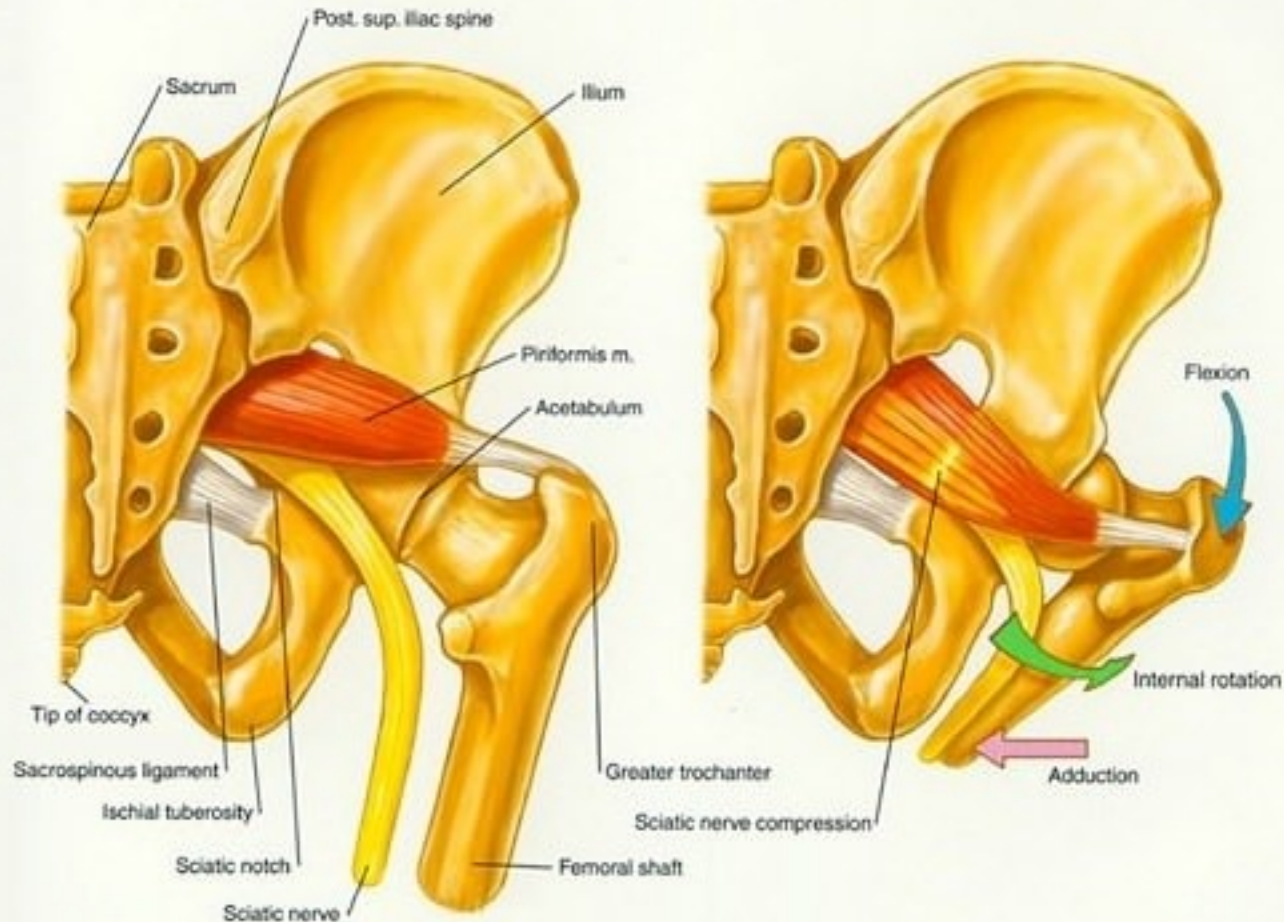


Pelvi-femorické svaly: m. piriformis, m. gemelus superior et inferior, m. obturatorius externus et internus, m. quadratus femoris

m. gluteus maximus

m. piriformis

<https://www.youtube.com/watch?v=jNVR7uKJlZA>



<https://www.local-physio.co.uk/articles/buttock-pain/piriformis-syndrome/>

Centrované x decentrované postavení aneb HSS kyčelního kloubu

□ Podle Kapandjiho jde hlavně □ o abduktory

- m. piriformis ,
- m. obturatorius externus
- m. gluteus medius a minimus

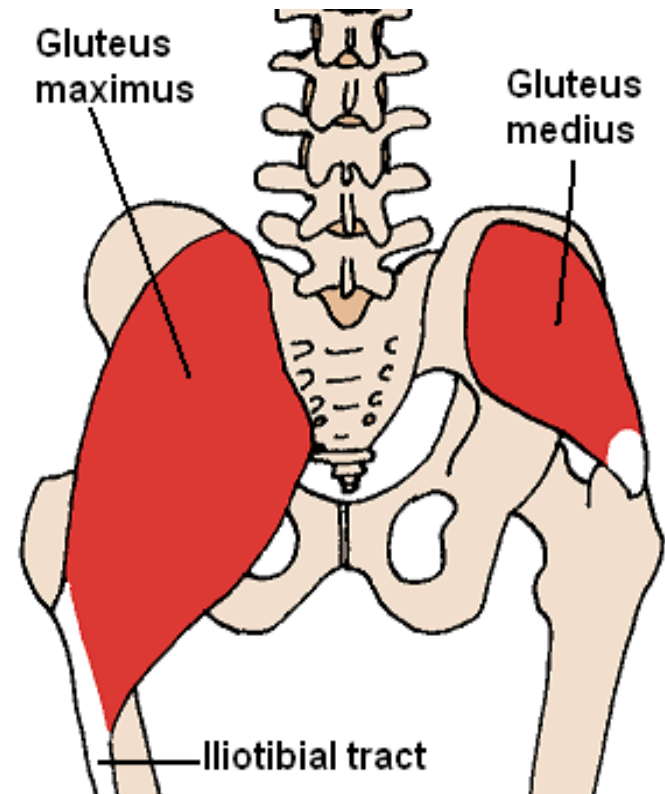
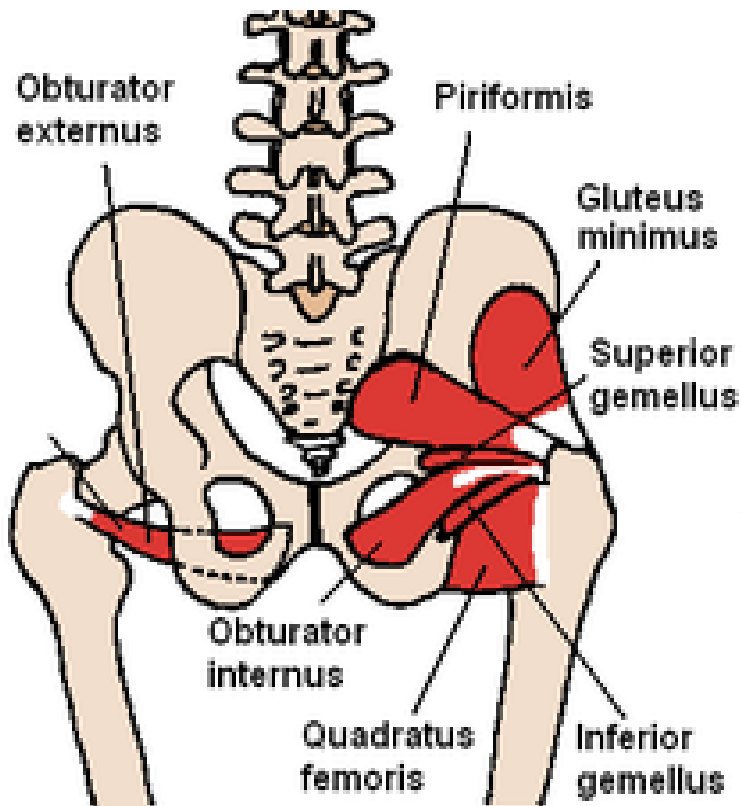
Tyto svaly se lí na m př ipojení femuru k nvi.

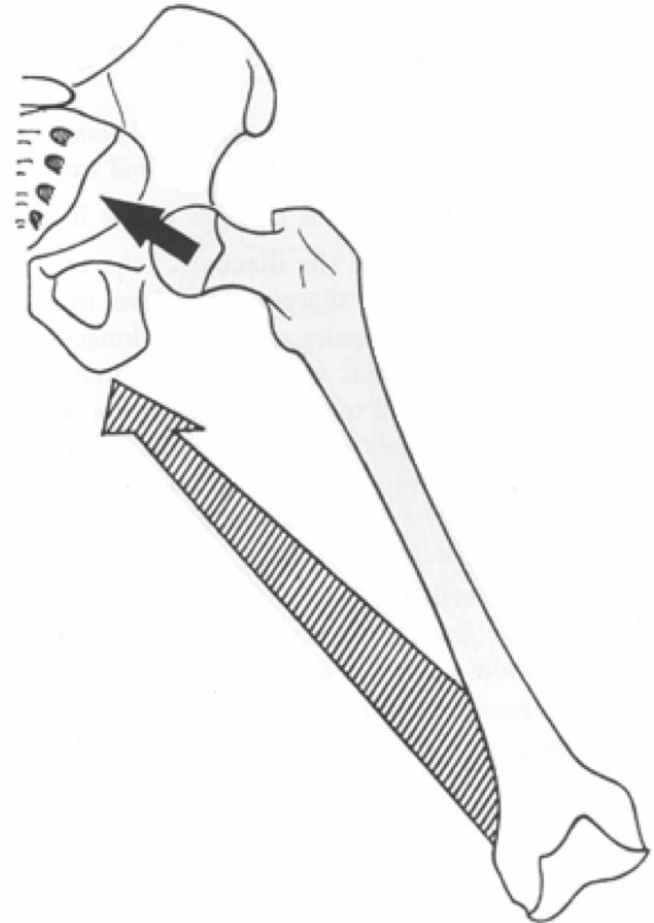
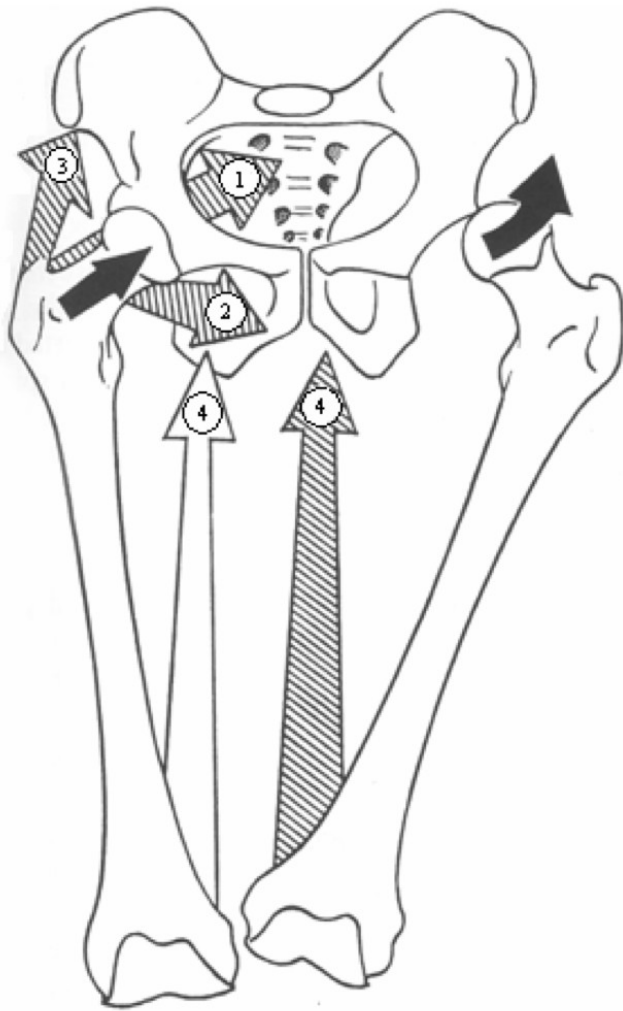
Další autoři přidávají krátké pelvi-femorické svaly:

- m. gemelus superior et inferior, m. obturatorius externus et internus, m. quadratus femoris

*Naopak svaly, které mají tendenci “tahat hlavici směrem z jamky” –
adduktory (průběh v podélné ose femuru)*

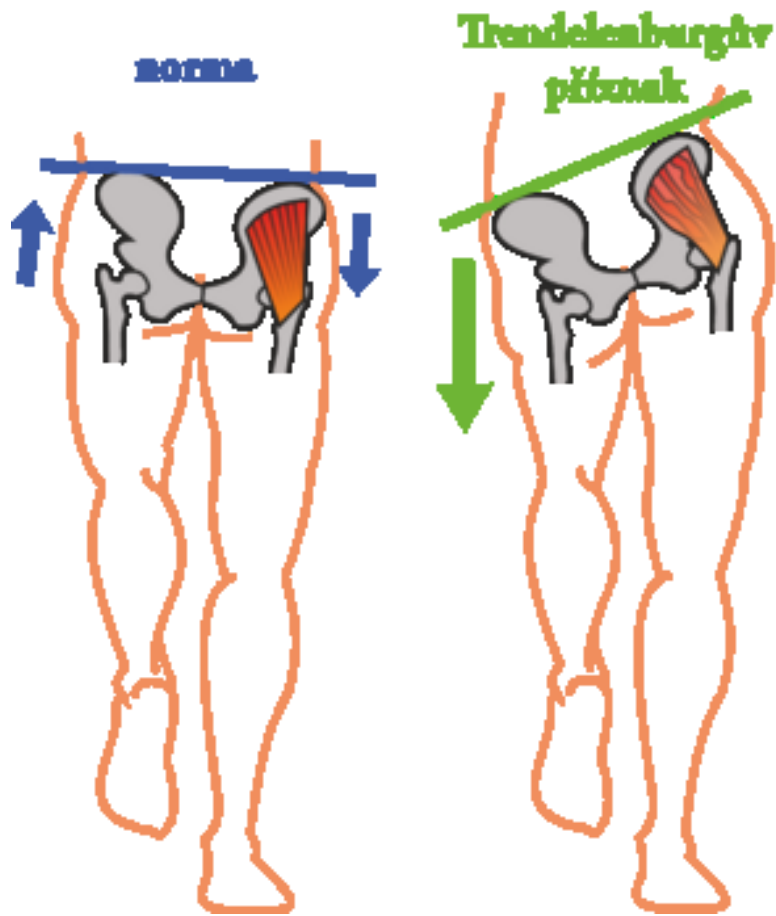
Centrované x decentrované postavení aneb HSS kyčelního kloubu





Vyšetření KYK

- Anamnéza – bolest – popis, lokalizace, přenášení bolesti, faktory
- Aspekce – pánev, symetrie svalových skupin, osa DK
- Vyšetření pánve
- Pohyby – pasivní i aktivní
 - Pasivní pohyb – FLE, ADD, VR – coxartróza
 - Napínací manévry – Lassegue, obrácený Lassegue
- Chůze
- Stoj na 1 DK – Trendelenburg-Duchenova zkouška



Lasegueův příznak

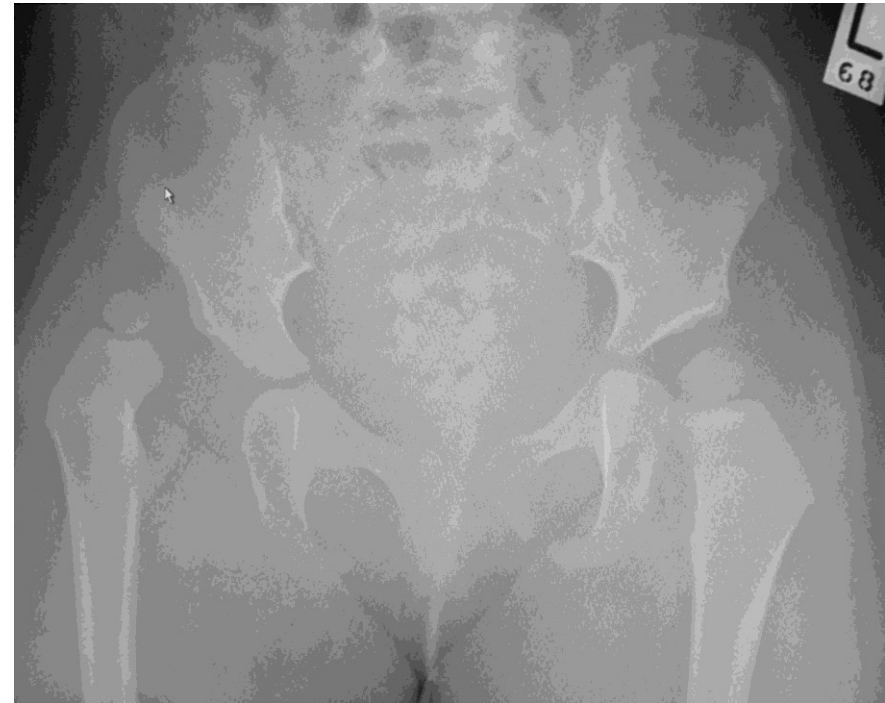[https://www.wikiskripta.eu/w/Lasegueův_př
%C3%ADznak](https://www.wikiskripta.eu/w/Lasegueův_př%C3%ADznak)

Klinické poznámky

- VVV – Morbus Perthes, VDK
- Traumatické změny – luxace, fraktury
- Postoperační stavy – TEP KYK
- Degenerativní změny
- Patologie MT
 - Burzy
 - Impingement syndrom
 - Entezopatie
- Přenesená bolest – Lp, LS syndrom
- Funkční problematika

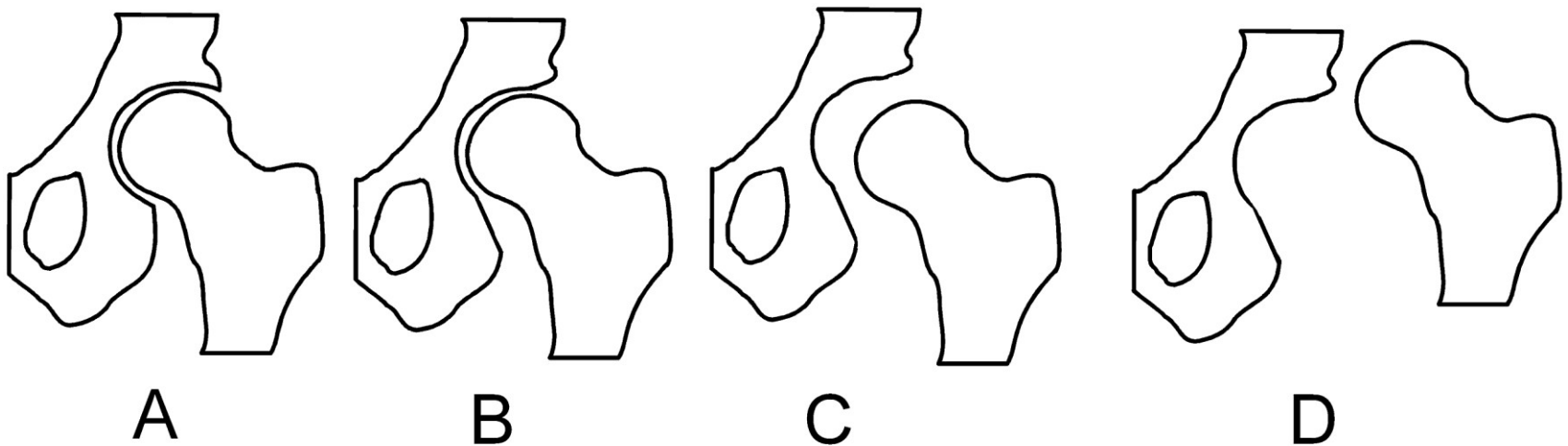
Vývojová kyčelní dysplázie

- nejčastější vrozená vada u dětí
- výskyt v naší populaci – 3 %, častější u dívek
- Etiologie – multifaktoriální:
 - vývoj acetabula - natočení
 - vývoj proximálního femuru – KDU, AKF
 - laxicitá kloubního pouzdra (tj. kloubní hypermobilita)
- Různé stupnice a škály pro hodnocení
- Diagnostika: UZ, RTG, klinické vyšetření




Autor: Heather (The original uploader was Glitzy queen00 at English Wikipedia.) – Own work (Transferred by hellerhoff), Volné dílo,
<https://commons.wikimedia.org/w/index.php?curid=14631661>

Vývojová kyčelní dysplázie

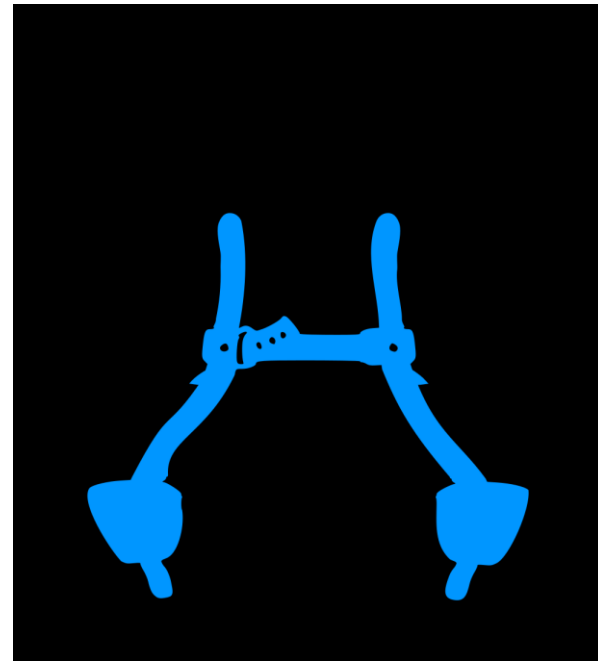


Vývojová kyčelní dysplázie

Frejkova peřinka



Pavlíkovy třmeny



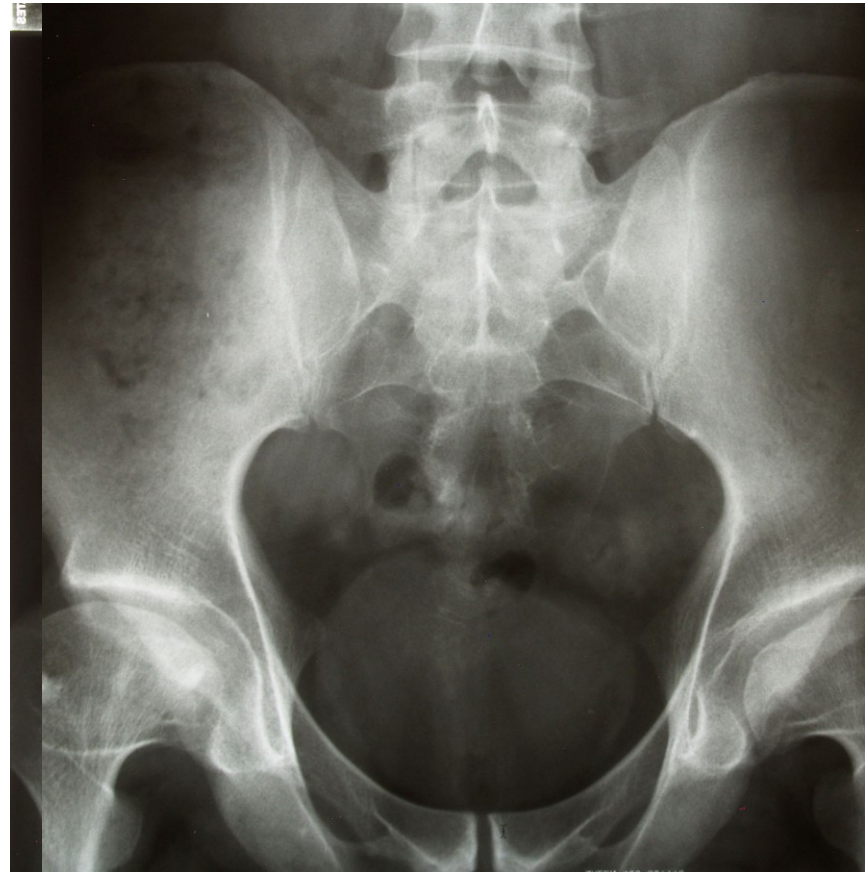Autor: Icewalker cs – Own work, CC BY 3.0,
<https://commons.wikimedia.org/w/index.php?curid=15206030>

Morbus Perthes

Avaskulární nekróza hlavice femuru

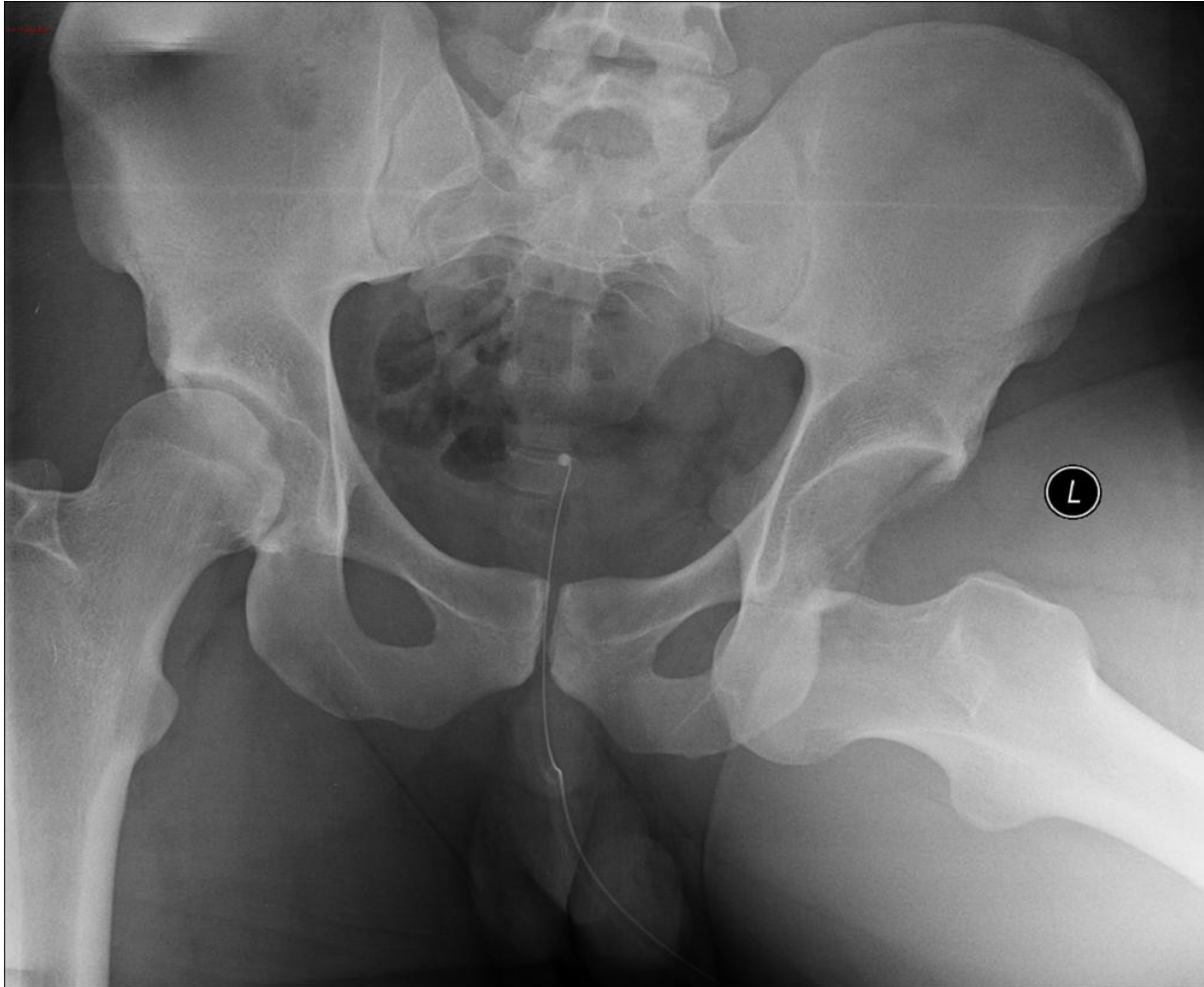
Nejčastěji u chlapců – 8-12 let

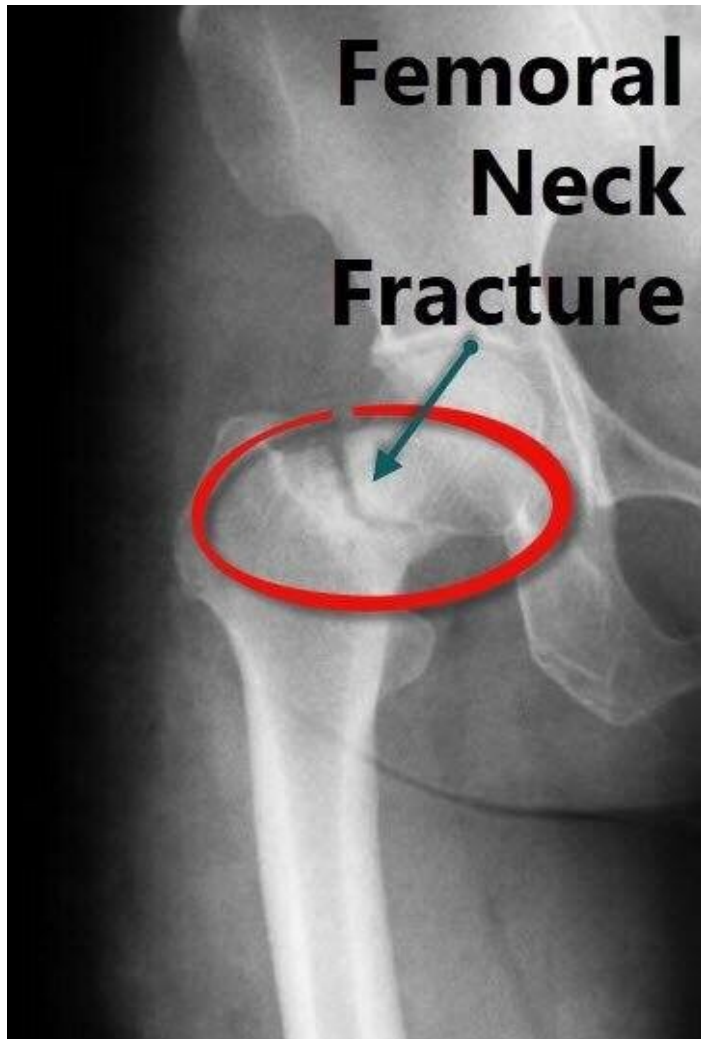Základní příznak – bolest (KYK, KOK), která se výrazně zhoršuje během dne + kulhání dítěte



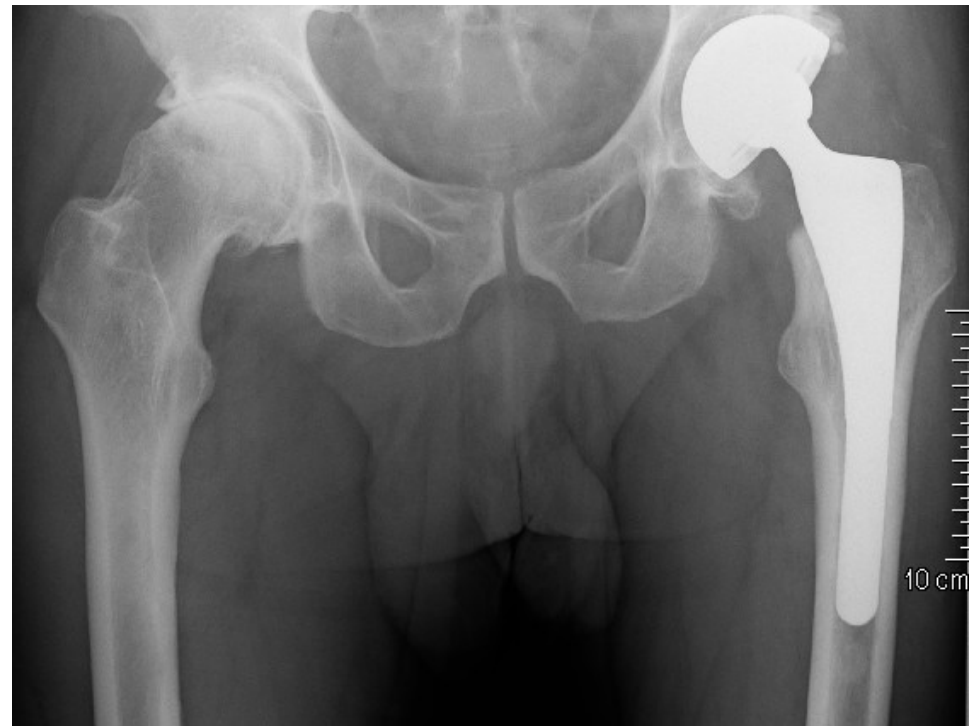Autor: Jfrollick – Own work, CC BY 3.0,
<https://commons.wikimedia.org/w/index.php?curid=5772794>

Luxace KYK





<https://www.joionline.net/trending/content/femoral-neck-fractures>

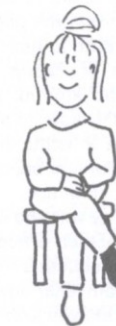


<https://www.outfanatic.com/clanek-1051-Endoproteza-neznamena-konec-sportovani>

Antiluxační zásady pro pacienty po TEP KYK

ZÁSADY:

- nekřížit nohy přes sebe, nevytáčet špičky od sebe
- nedávat nohu přes nohu
- v operovaném kyčelním kloubu by neměl úhel při pokrčení překročit 90° (proto nesedat na nízkou židli nebo do křesla)
- nepředklánět se do hlubokého předklonu
- necvičit přes bolest a únavu, pravidelně odpočívat
- při chůzi došlapovat na operovanou nohu jen do míry povolené lékařem



ANO

NE

NEDÁVEJTE nohu přes nohu!
(černě je označena operovaná končetina)

Nácvik sedu

Budete naučeni správnému postupu sedu na neoperovanou stranu.
/to znamená při operované levé DK sed na pravou stranu postele/

Převzato z materiálu pro pacienty nemocnice Břeclav – dostupné na:

<https://www.nembv.cz/obrazky-soubory/instrukce-pro-pacienty-tep-kycelniho-kloubu-fc939.pdf?redir>

Femuroacetabulární impingement

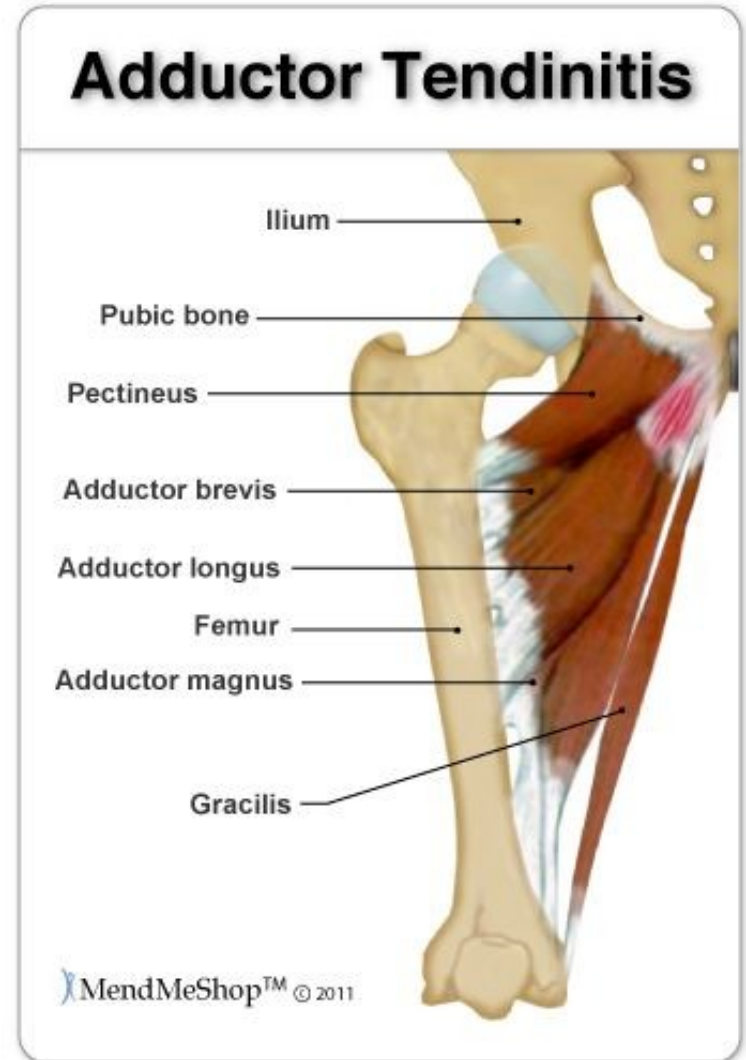
FAI - je dán kontaktem mezi hlavicí a jamkou kyčelního kloubu. Dochází k poškození labra a chrupavek v kyčelním kloubu a tím k rozvoji degenerativních změn, který doprovází bolestivost v kyčelním kloubu s postupným omezením pohybu.

Příznak: bolest – často vázáno na pohybovou aktivitu

- nevhodný tvar a orientace jamky
- nesprávný tvar hlavice a krčku

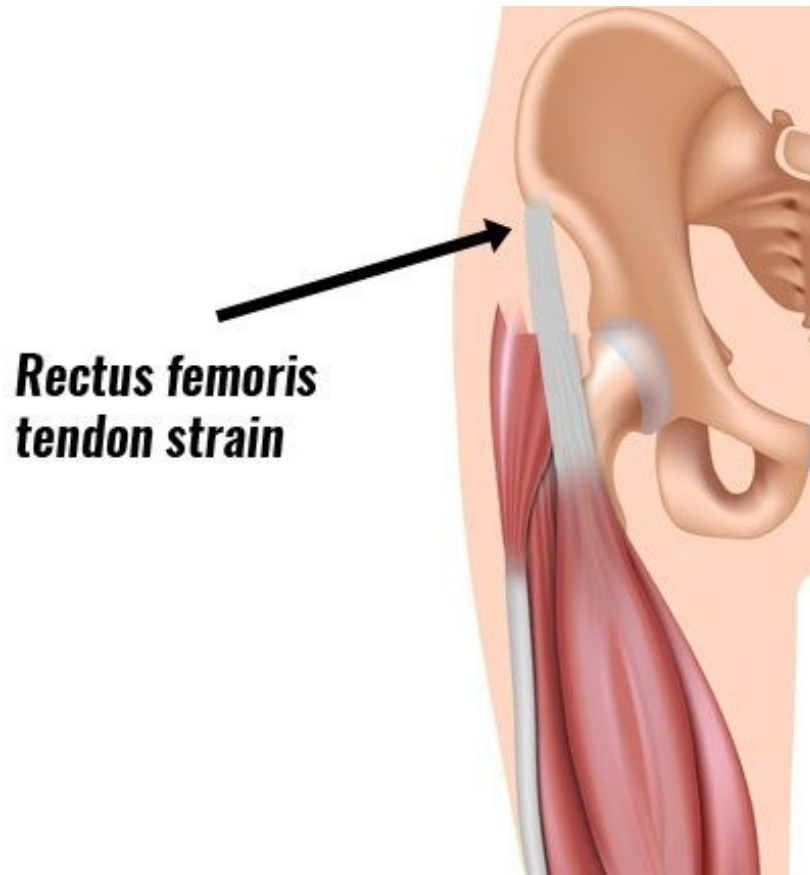
Entezopatie adduktorů

- Bolestivý úpon na symfýze
- Bolest se může přenášet do podbříšku nebo po vnitřní straně stehna směrem ke koleni
- Bolestivá addukce proti odporu, často omezená ZR
- Posturálně často spojeno s anteverzí pánve, valgozitou kolen i kotníků

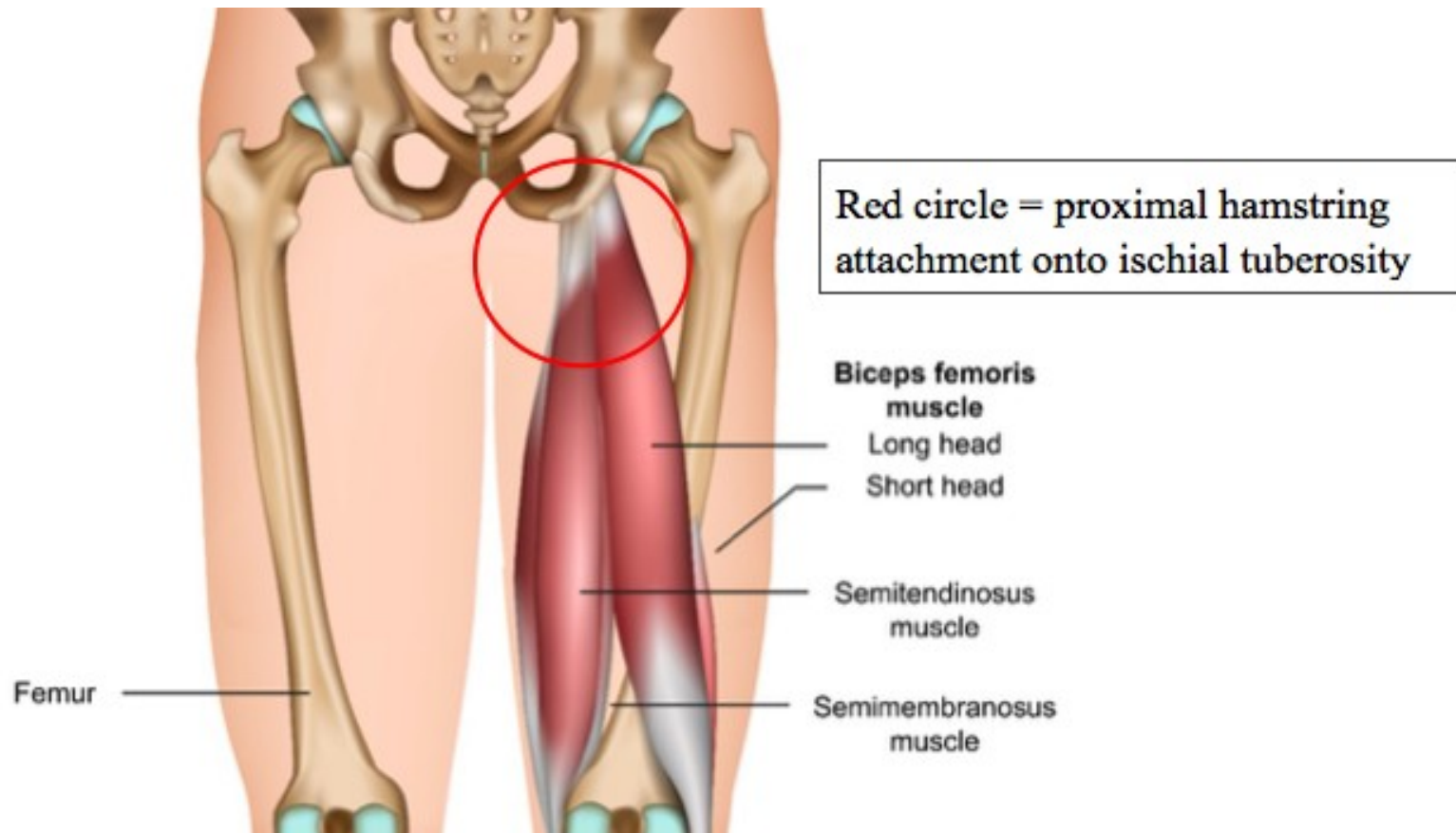


Při dlouhodobém přetěžování úponů adduktorů, pak vlivem kumulace mikrotraumat může dojít až k poranění měkkého trísla – traumatická etiologie

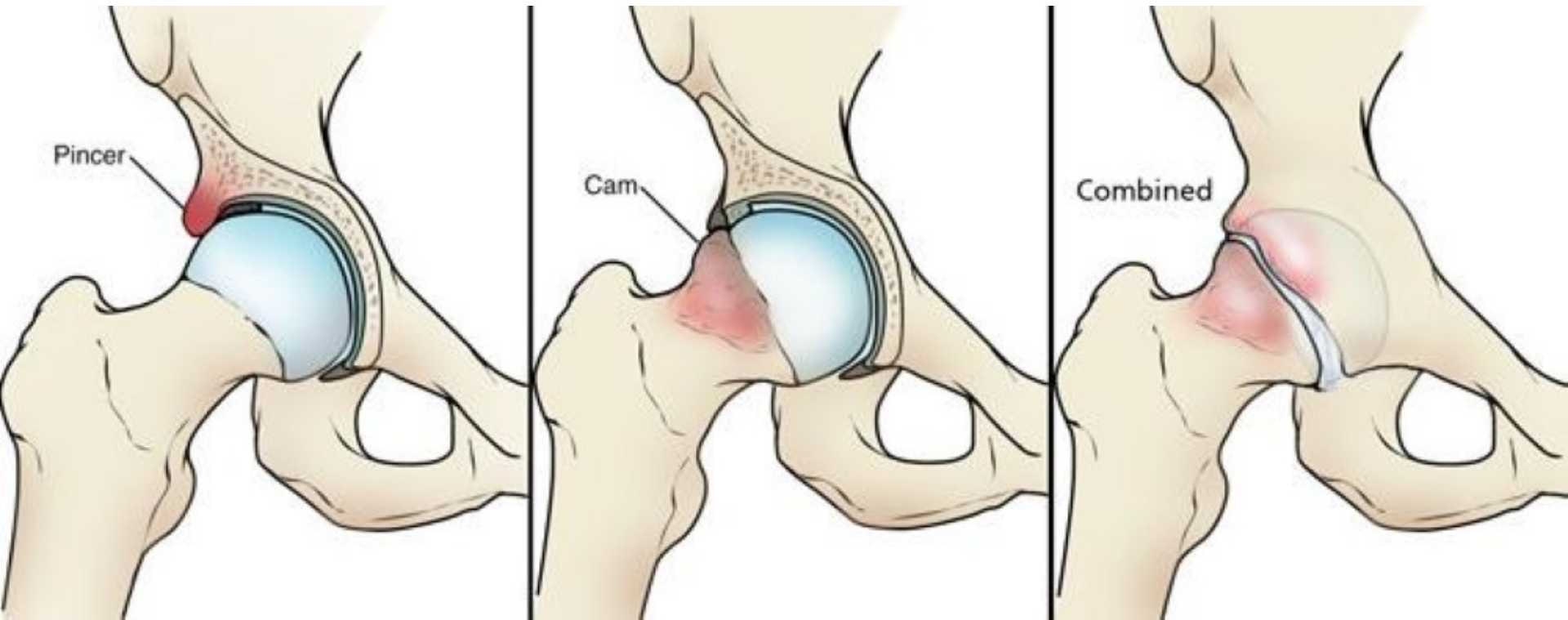
Entezopatie m. rectus femoris



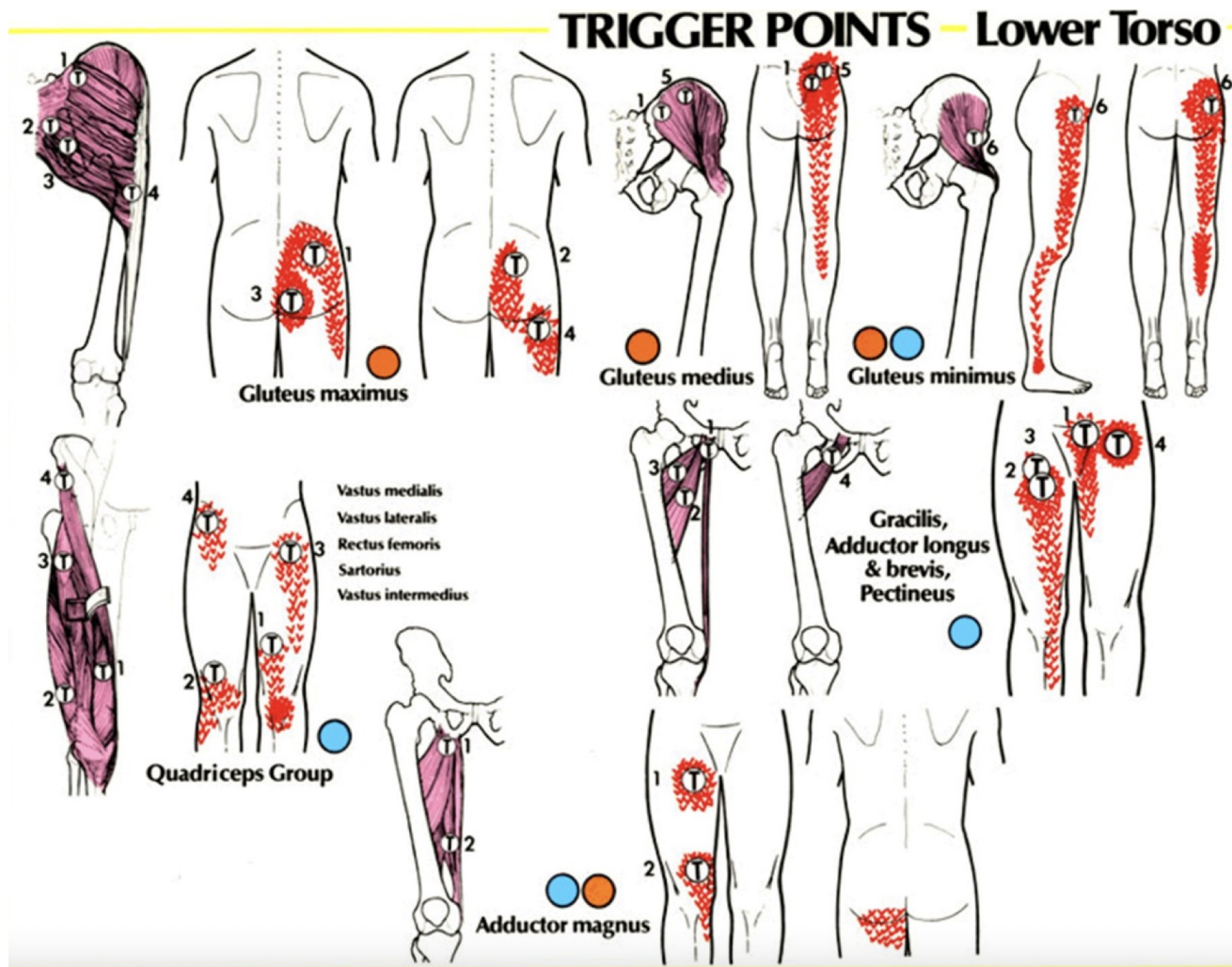
Entezopatie ischiokrurálních svalů



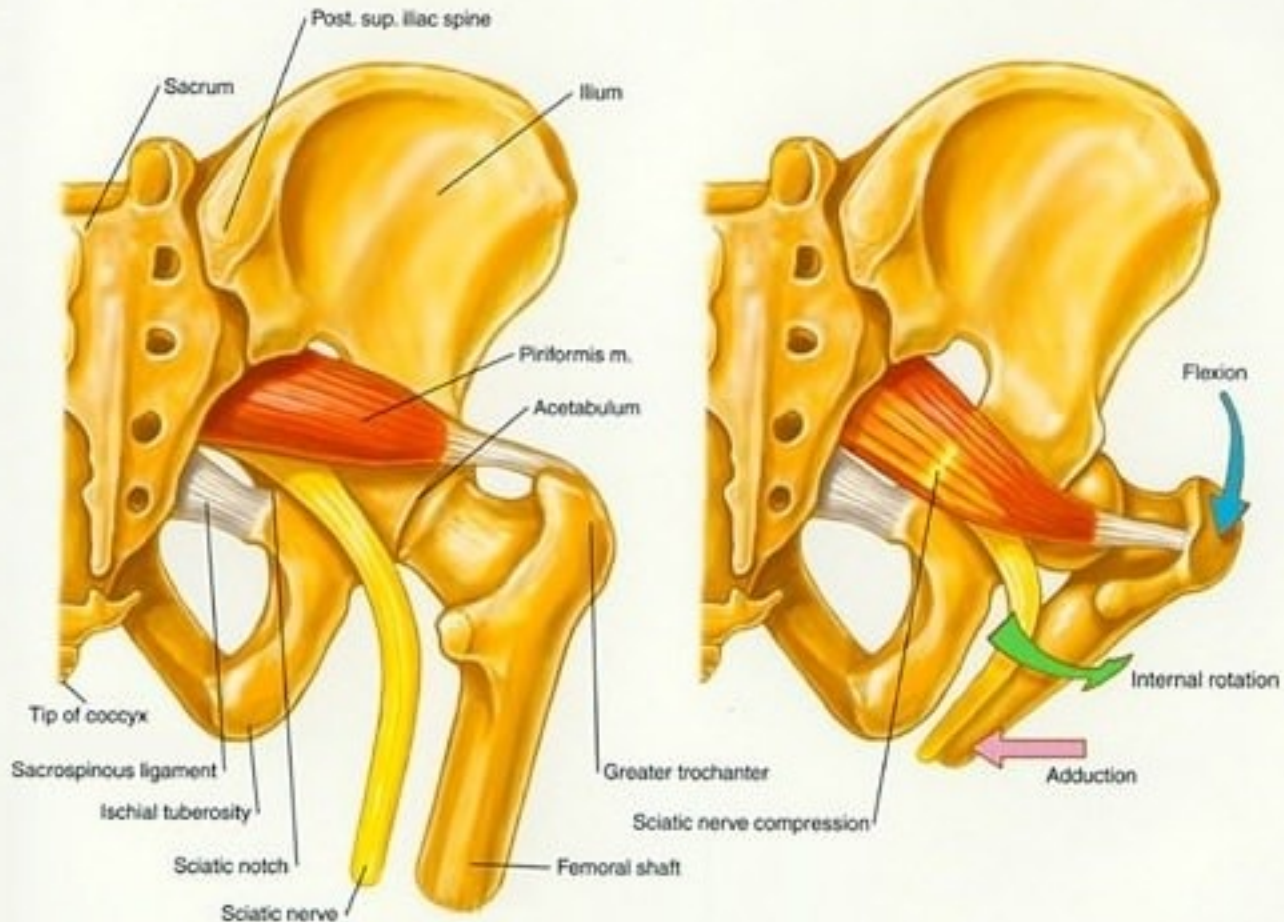
FAI



Funkční problematika



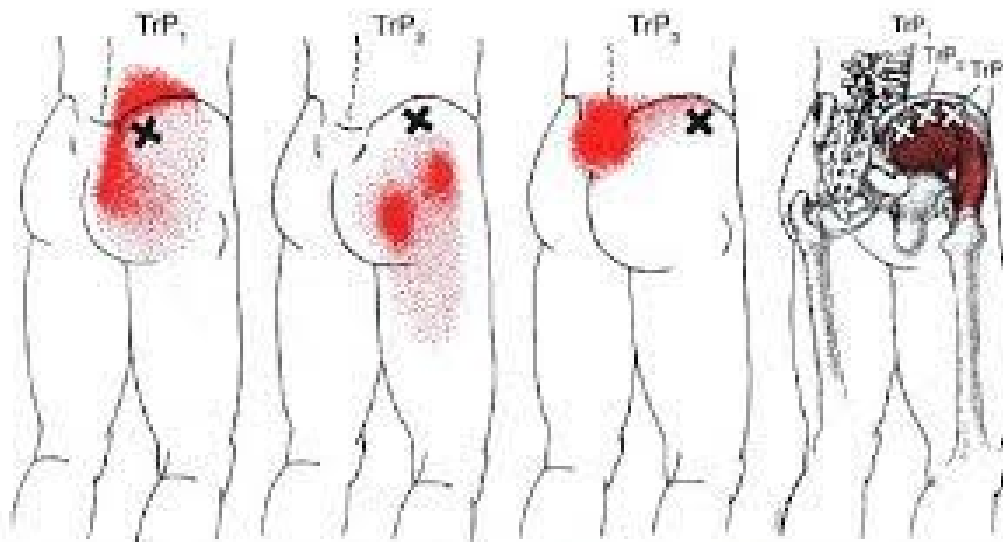
m. Piriformis



<https://www.local-physio.co.uk/articles/buttock-pain/piriformis-syndrome/>

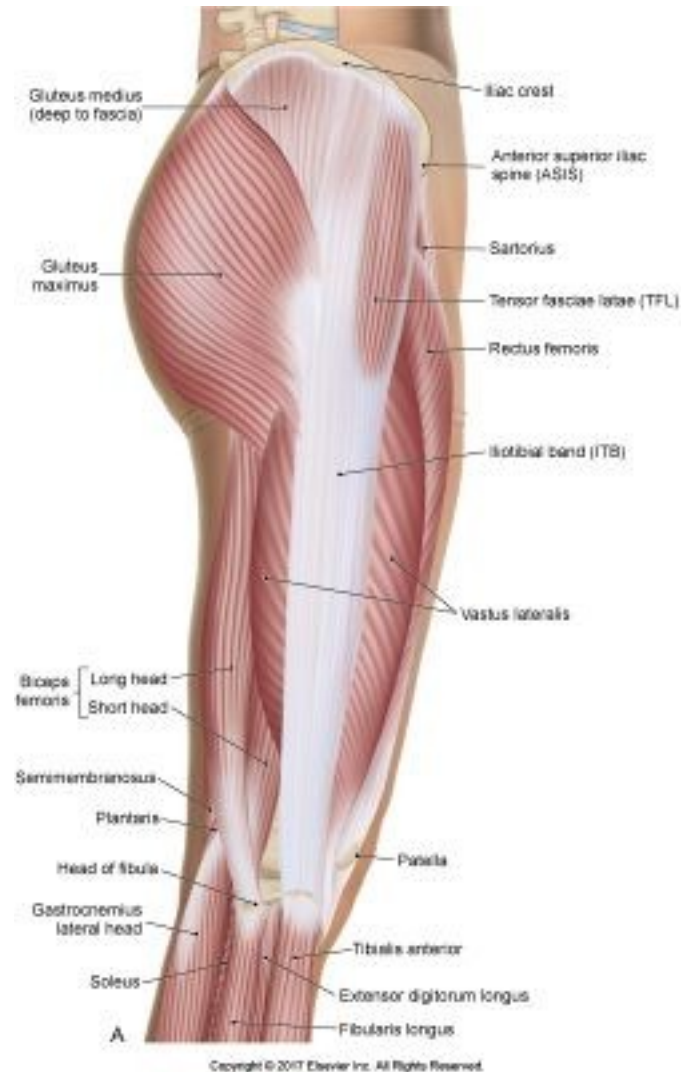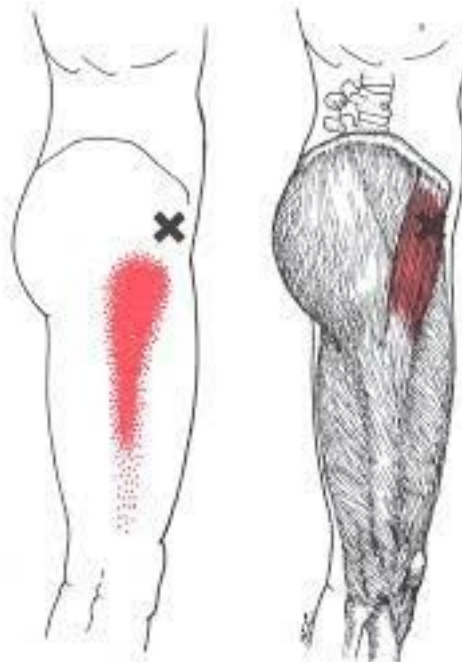m. Gluteus medius

- Při patologii nemožnost stát na postiženém boku
- Bolestivý sed ve zhroucené pozici, retroverze páneve tak, že se ha tělo komprimuje trps
- Aktivace TrPs – na peně žence
- Vztah k SI kloubu

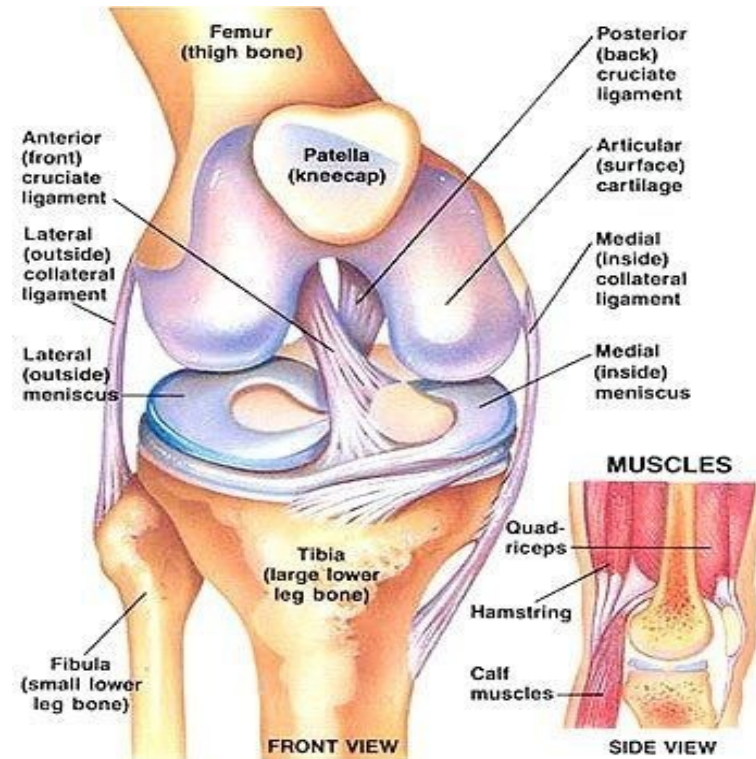


m. Tensor fasciae latae

- Pseudo “trochanterická burza“
- Omezená addukce (někdy bývá popisován diskomfort při spaní na boku)



Kolenní kloub



<https://www.cbdwellnesscentre.com.au/post/anterior-cruciate-ligament-injuries>

Kolenní kloub

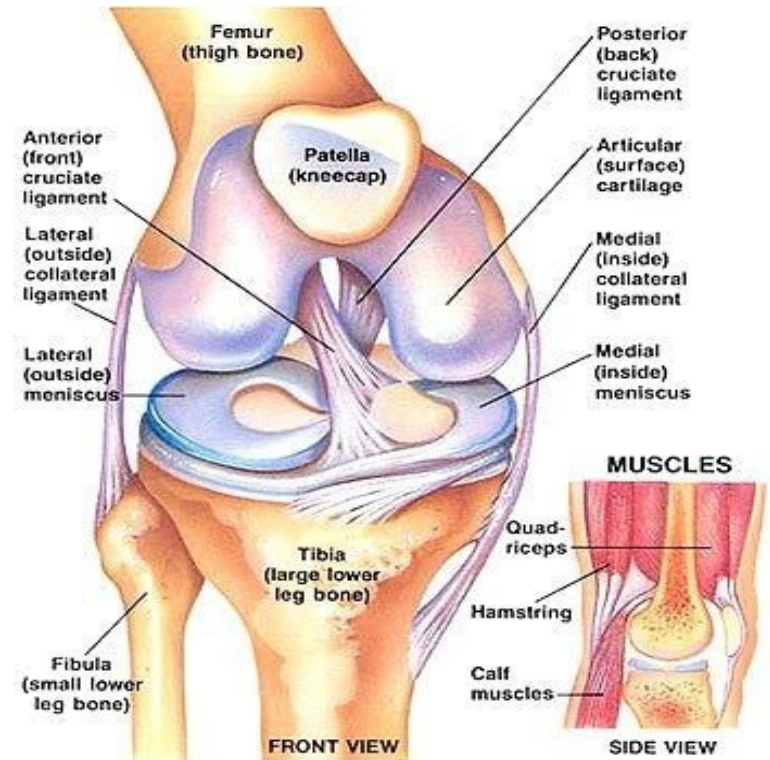
Největší a nejsložitější kloub v lidském těle

Složený kloub

3 kosti: femur, tibie, patella

Menisky

Zkřížené vazy

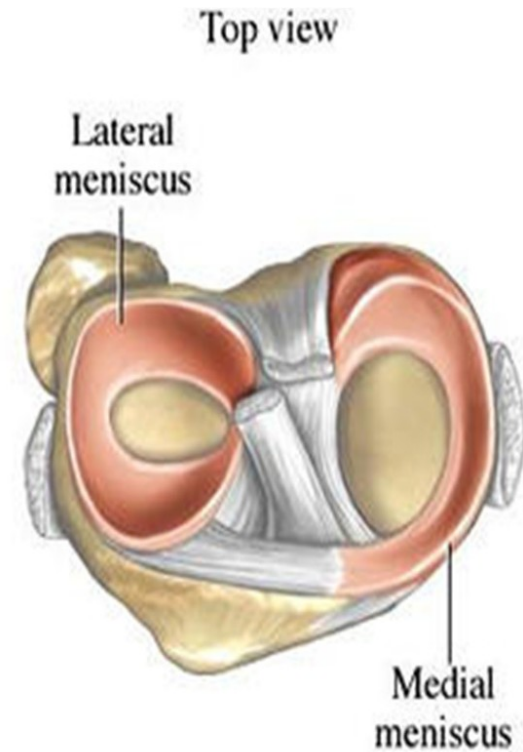
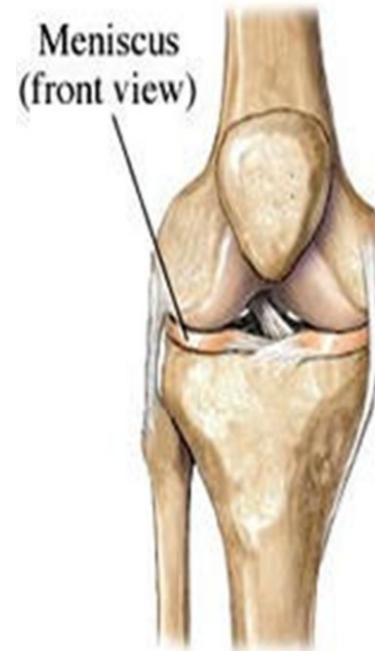

<https://www.cbdwellnesscentre.com.au/post/anterior-cruciate-ligament-injuries>

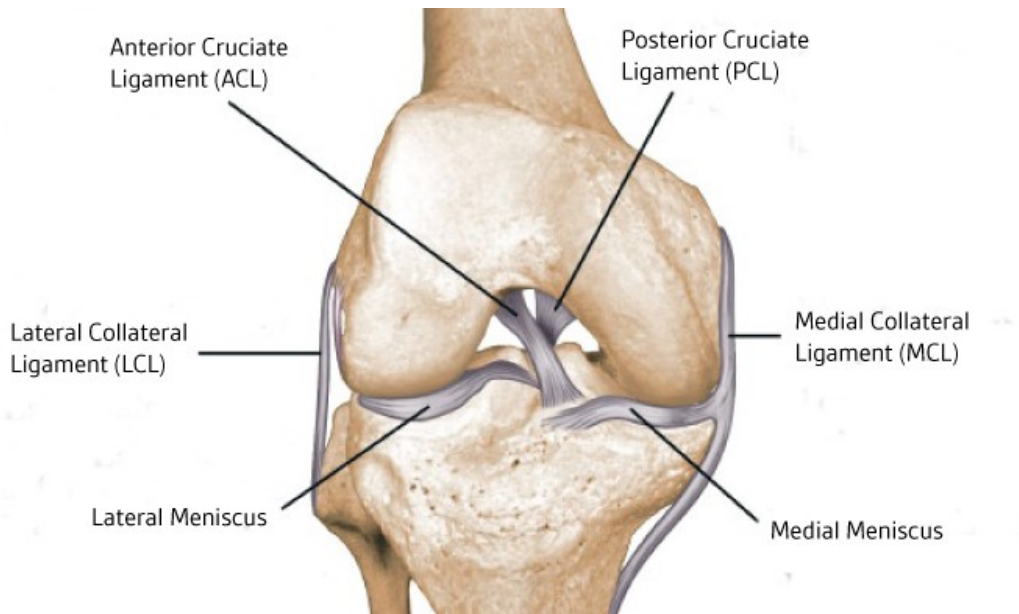
Menisky

Funkce:

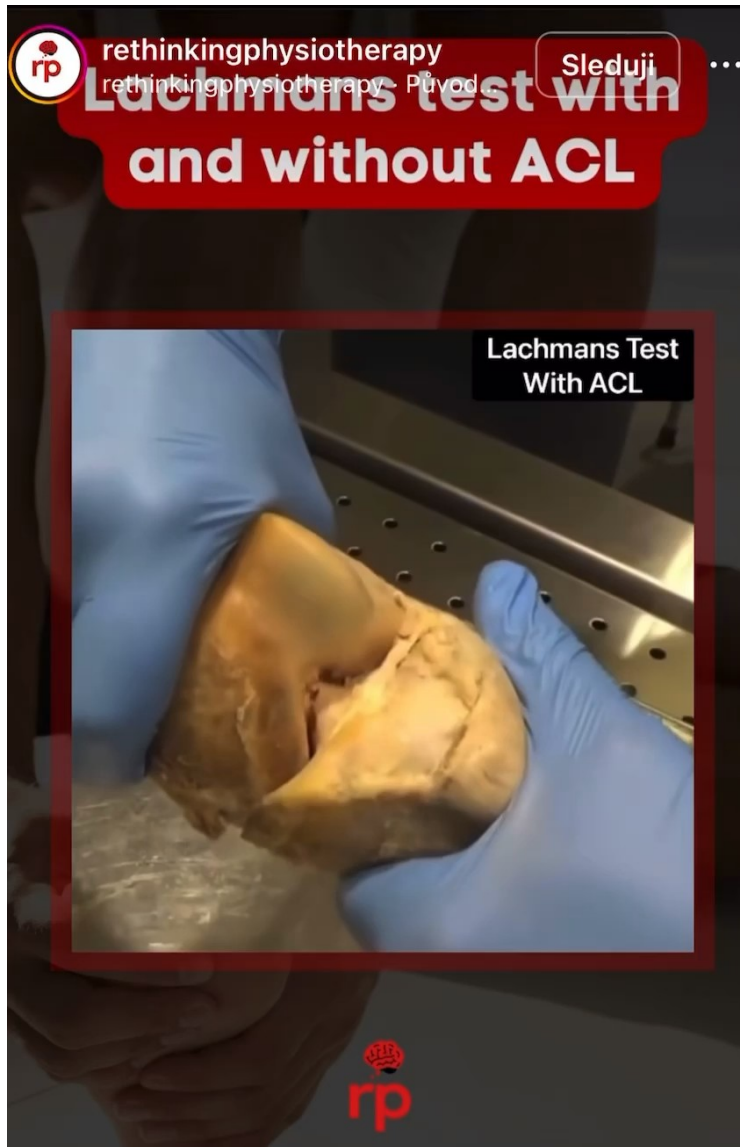
- vyrovnávání inkongruence kloubních ploch
- rozložení váhy
- tlumení nárazů
- větší pohyblivost kloubů



Zkřížené vazy



- **Přední zkřížený vaz (ligamentum cruciatum anterius, LCA)** – začíná na vnitřní ploše zevního kondylu femeru a končí na area intercondylaris anterius
- **Zadní zkřížený vaz (ligamentum cruciatum posterius, LCP)** – začíná na vnitřní ploše vnitřního kondylu femuru a končí na area intercondylaris posterius



Stabilizátory KOK

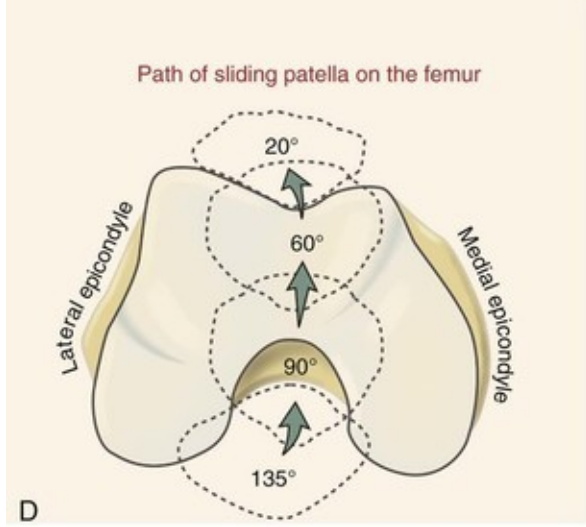
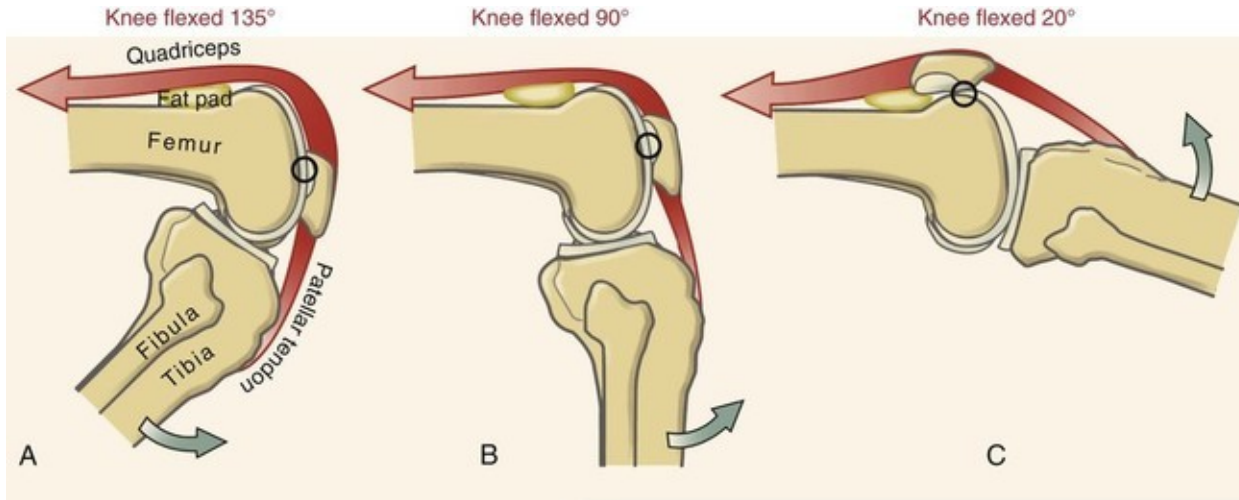
Statické stabilizátory

- tvar kloubních ploch
- vazy - postranní vazy, zkřížené vazy
- kloubní pouzdro / kloubní pouzdra
- menisky

Dynamické stabilizátory

- Svaly, které mají úponové místo v blízkosti KOK
- (m. QF, m. BF, m. ST, m. SM, m. TS (m.GC), m. popliteus)

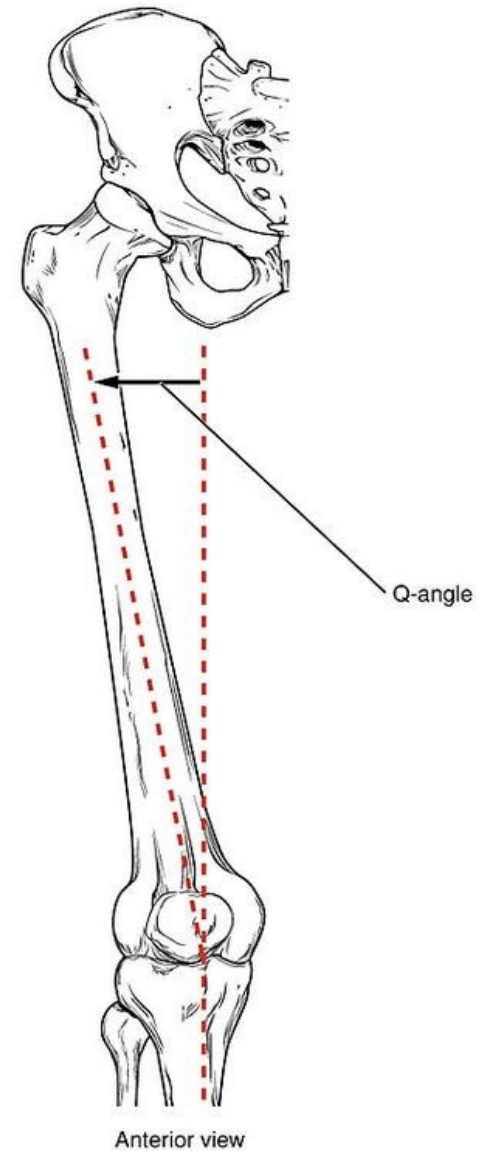
Patella



<https://www.youtube.com/watch?v=XnYO4TnpTCo>

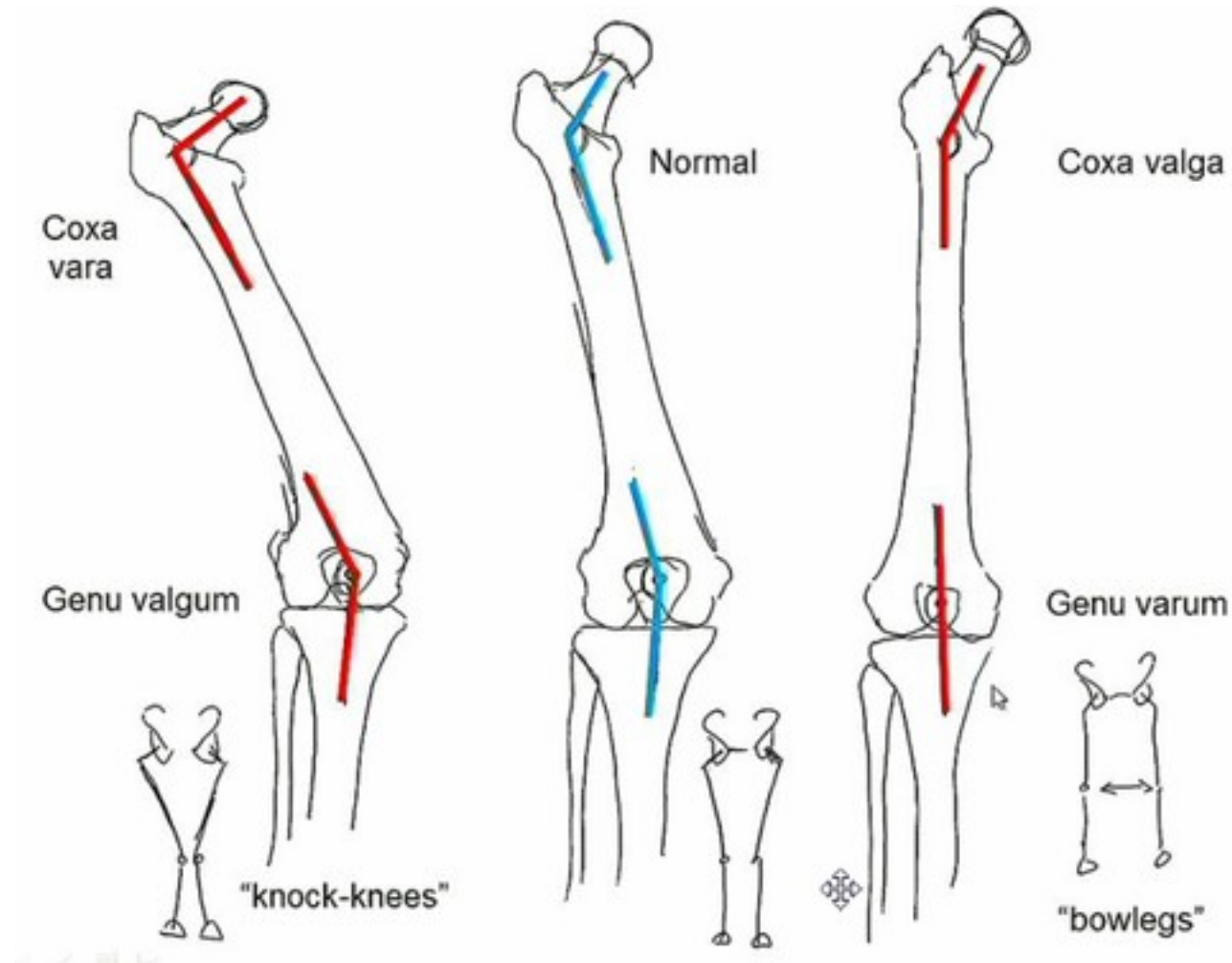
Q úhel

- Úhel mezi spojnicí:
 - A: SIAS a středem patelly
 - B: střed patelly a tuberositas tibiae
- Norma u žen: 13-18 stupňů



https://www.physio-pedia.com/%27Q%27_Angle

Genua valgum x genua varum



Genua varum

- U dětí do 2–3 let věku je varózní postavení kolen považováno za fyziologické.
- K úpravě většinou dojde spontánně
- U těžších deformit (interkondylární vzálenost kolem 10 cm) se provádí úprava botiček (zvýšení zevní hrany podrážky). Na spaní se přikládají noční korekční dlahy.

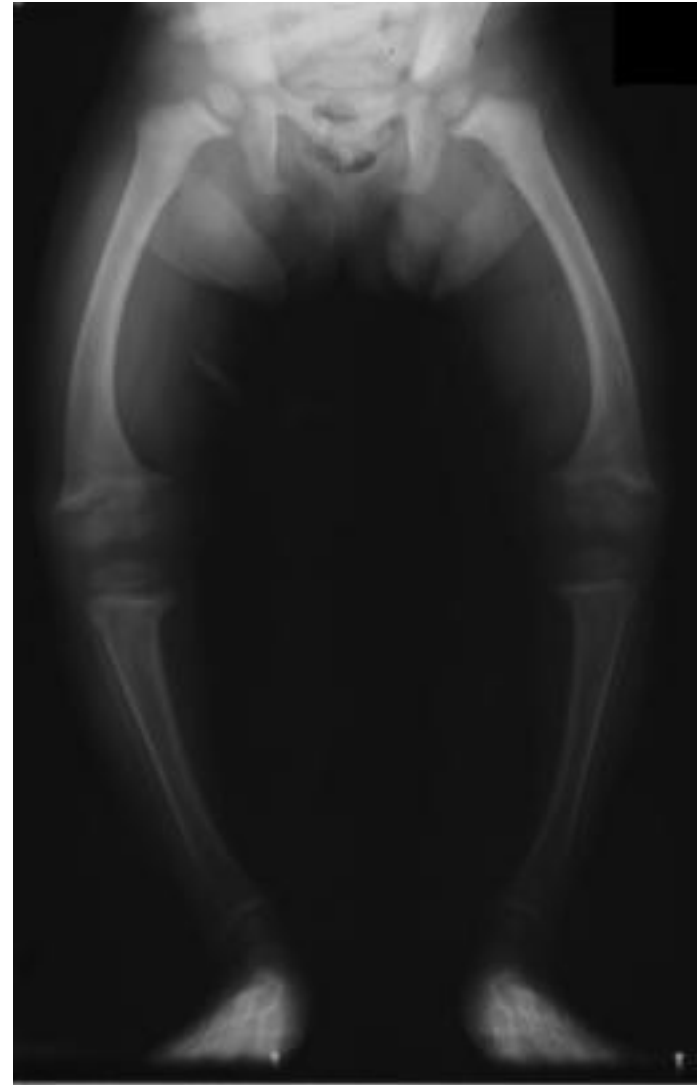
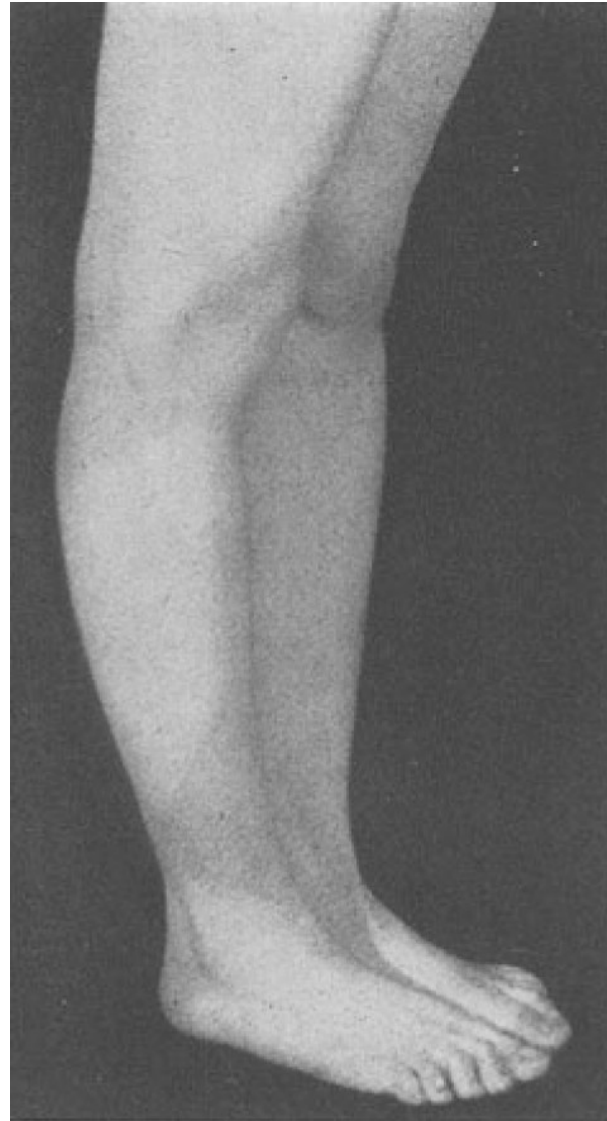

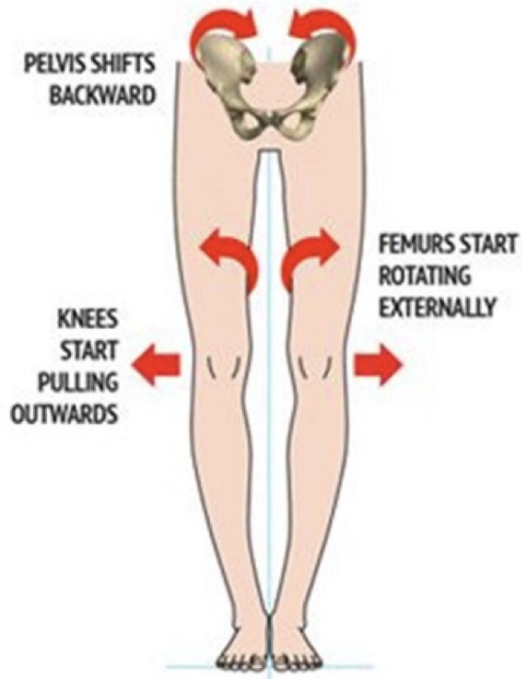
Image created by Michael L. Richardson, M.D. Sept 28th, 2004 [de:Bild:Rachitis.jpg](#) Originally from [en.wikipedia](#);

Genua recurvatum

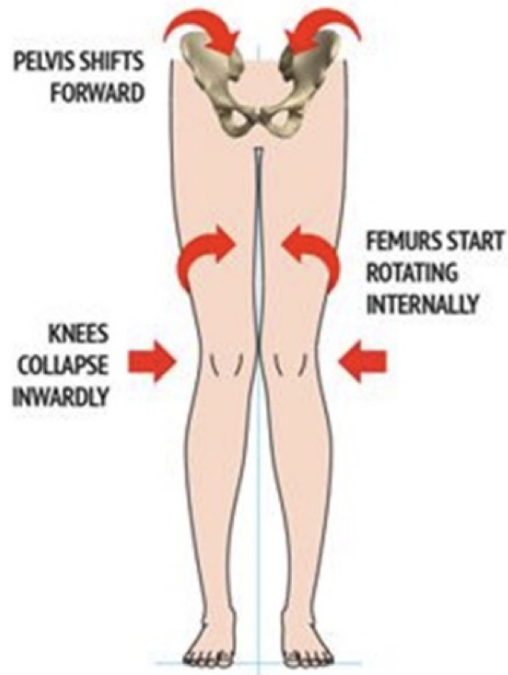
- Poúrazové stavy
- Anatomické nastavení kloubu
- Hypermobilita



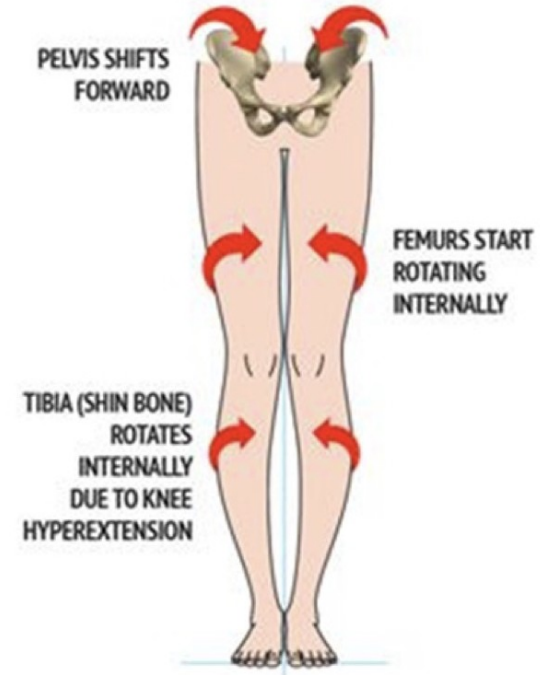
https://link.springer.com/chapter/10.1007/978-3-662-29985-2_39



BOW LEGS
(Genu Varum)



KNOCK-KNEES
(Genu Valgum)

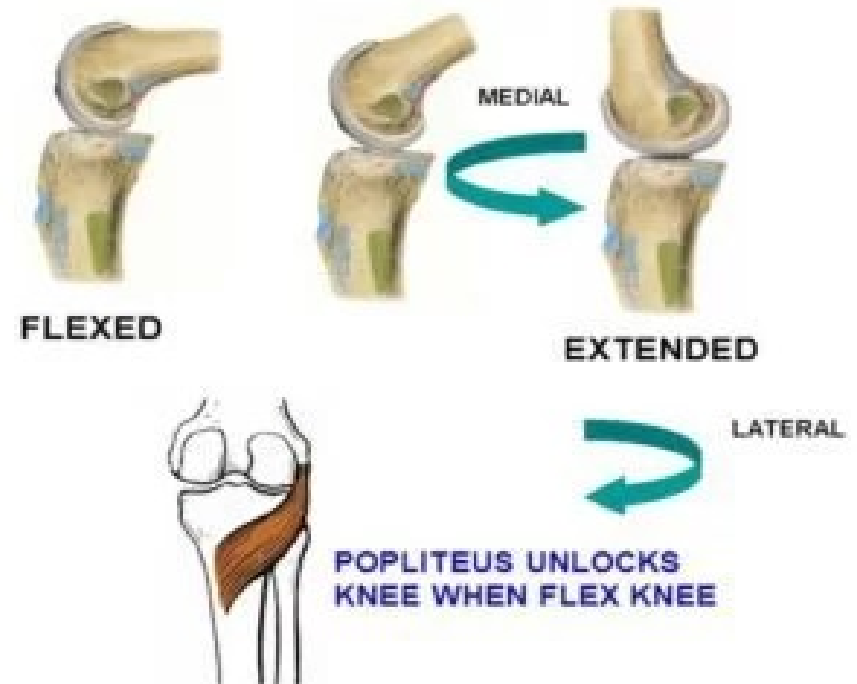


FALSE CURVATURE
(Genu Recurvatum)

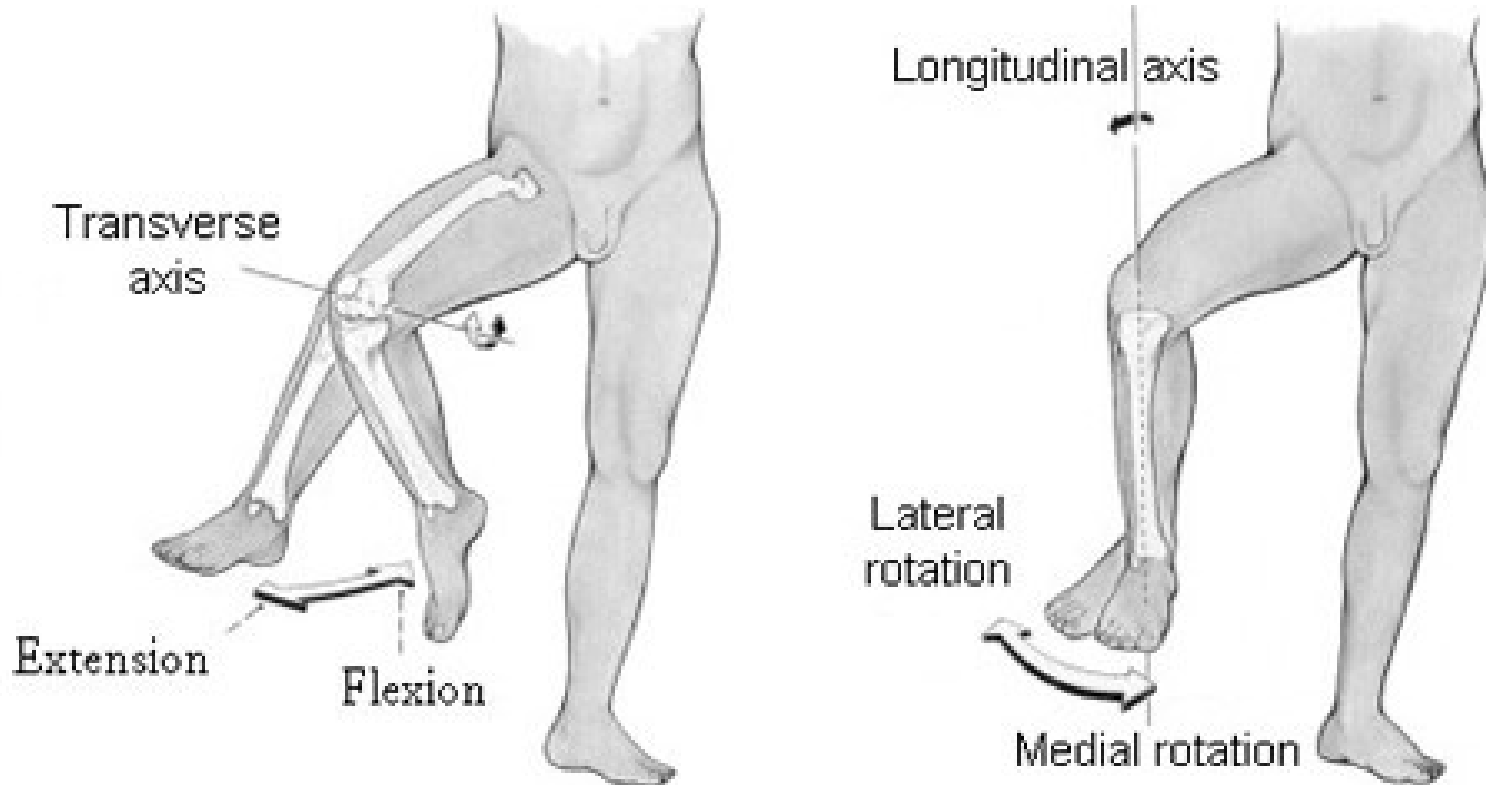
https://is.muni.cz/auth/el/fsp/s/podzim2021/nk4052/um/7._Kineziologie_art._genus.pdf

Uzamknuté koleno – „screw home rotation“

- Při nulové flexi / extenzi – dochází k napnutí postranních vazů a napnutí zkřížených vazů
- Posledních 15-20 stupňů extenze – dochází k zevní rotaci tibie
- Oba tyto mechanismy napomáhají „uzamknutí kolene“

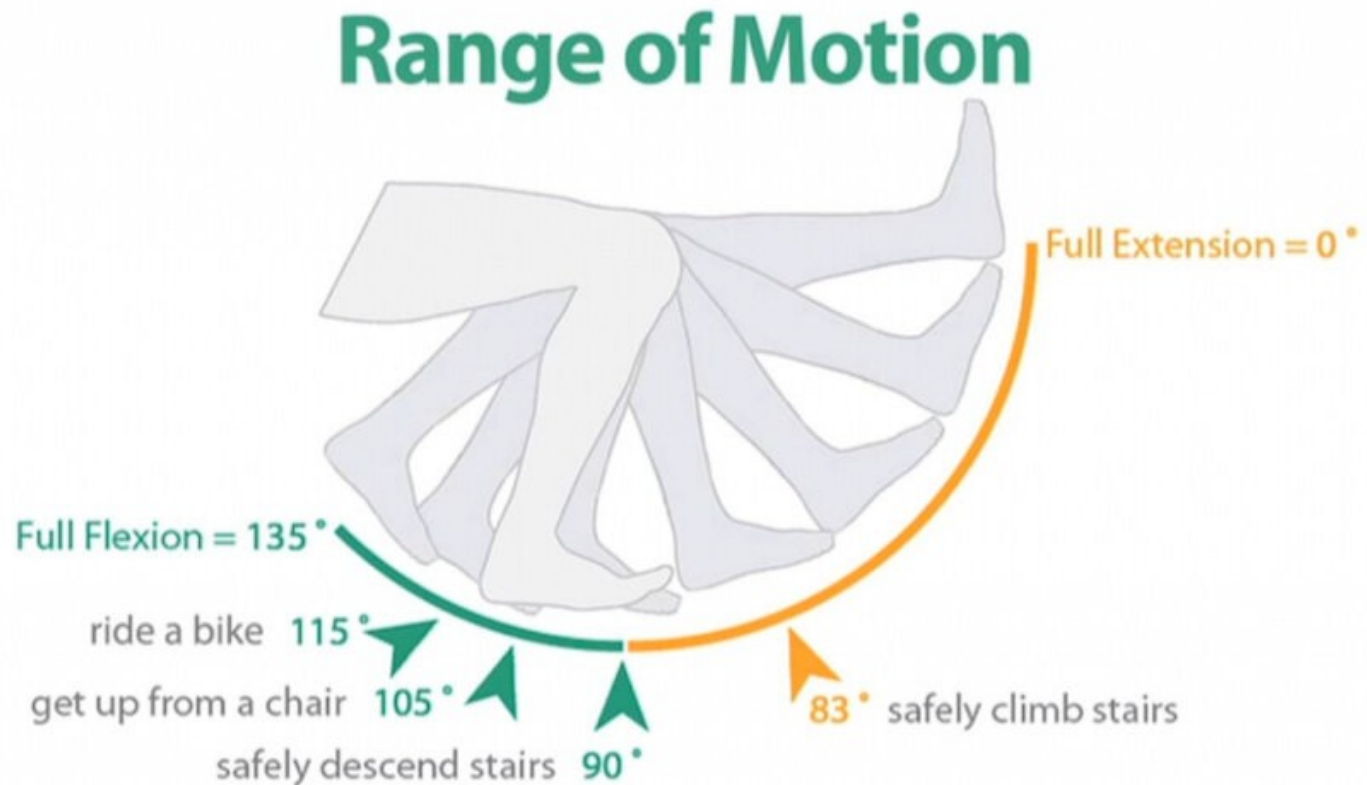


Pohyby v kolenním kloubu



<https://mychirocare.sg/knee-anatomy-knee-structure-and-function/>

Flekčně – extenční pohyb



<https://movementum.co.uk/journal/screw-home-mechanism>

Flexe

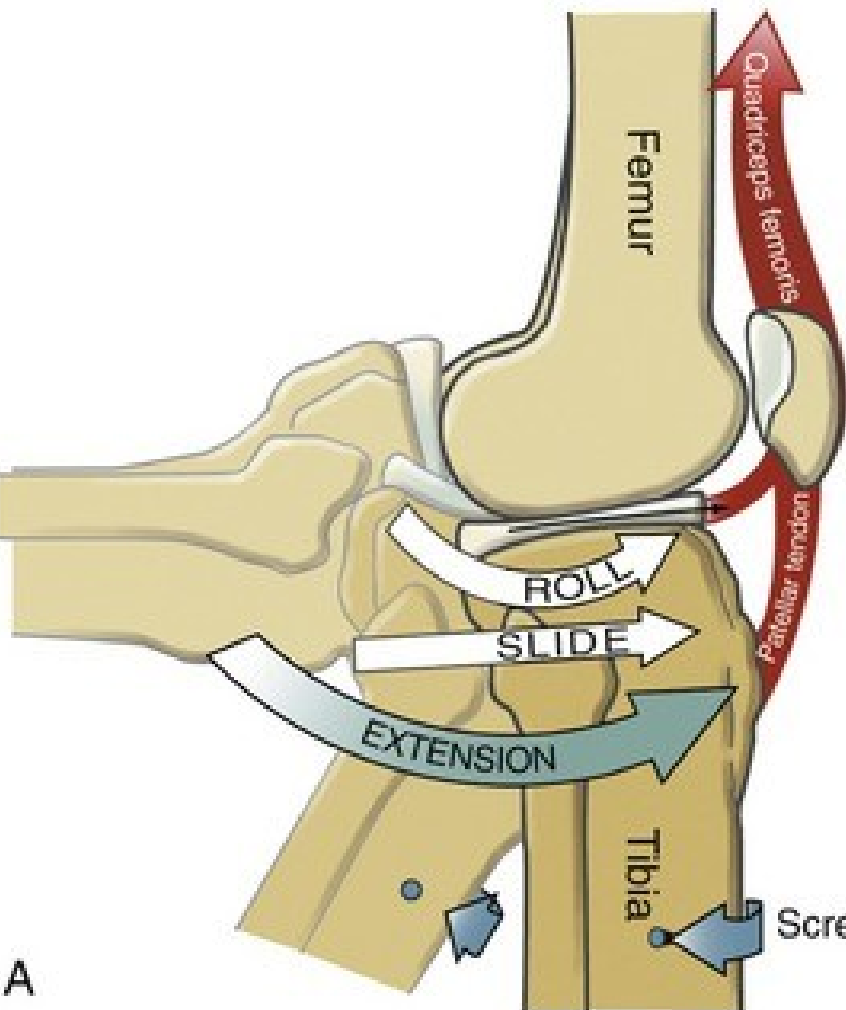
- Prvních 5° flexe – iniciální rotace VR tibie x ZR femuru (OKŘ X UKŘ) - /uvolnění LCA/ -
 - zevní kondyl femuru se otáčí
 - vnitřní kondyl femuru – posun

- Další flexe – valivý pohyb kondylů femuru (meniskofemorální spojení)

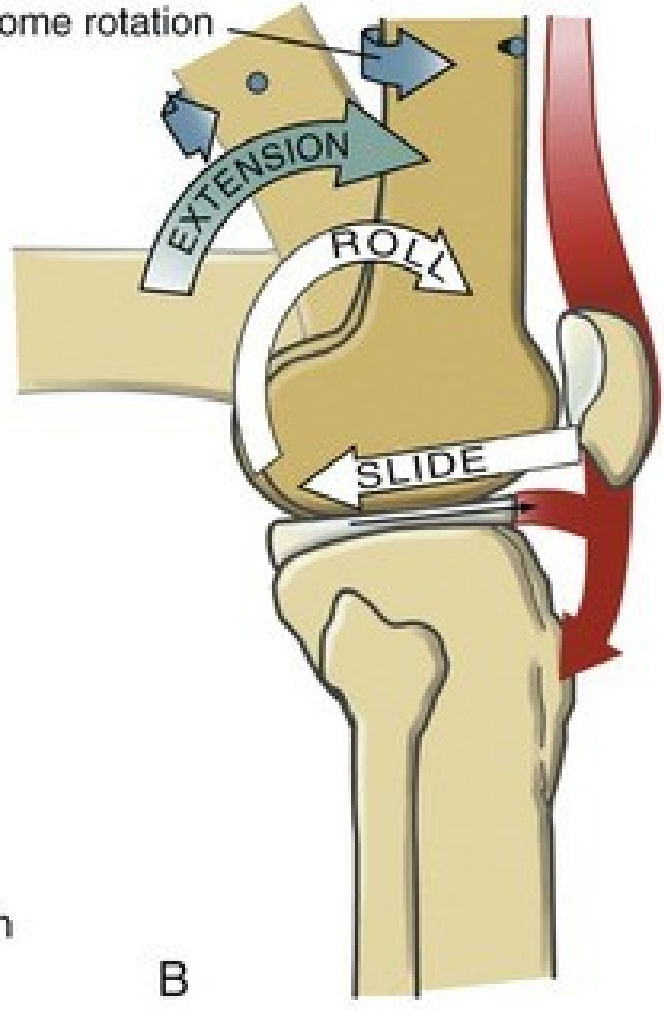
- V konečné fázi flexe – posuvný pohyb kondylů po tibii vzad (meniskotibiální spojení)

Tibial-on-femoral extension

Femoral-on-tibial extension



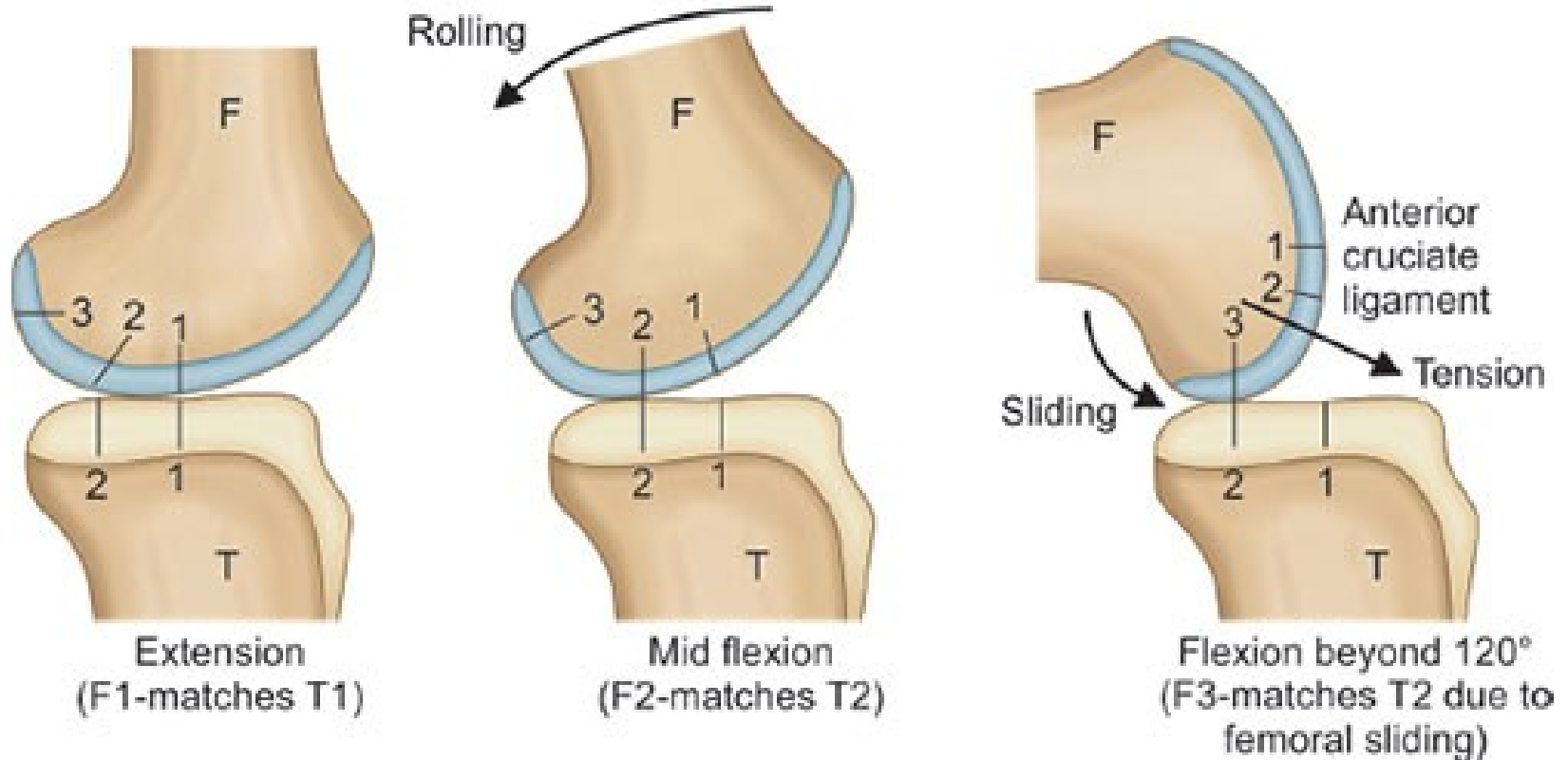
Screw-home rotation



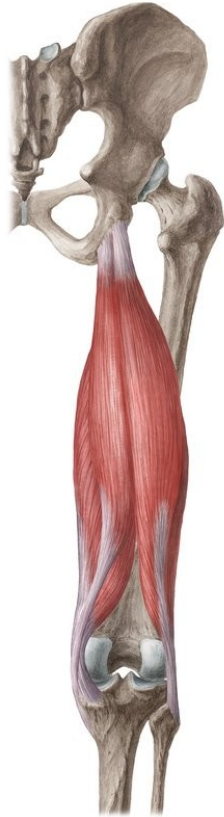A

B

Flekčně – extenční pohyb



Flexe

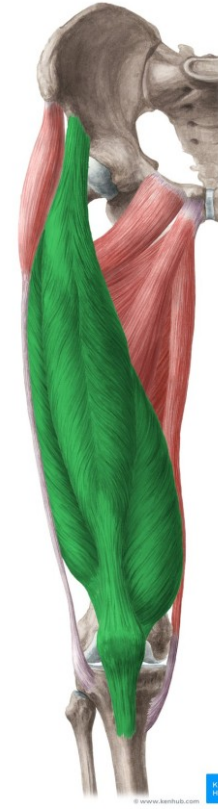


hamstringy

© www.kenhub.com



Extenze



m. Quadriceps femoris

© www.kenhub.com



Lombardův paradox

- Pohyby v KOK a KYK kloubu v sagitální rovině jsou ovládány dvoukloubovými svaly:
- Hamstringy – FLE KOK, EXT KYK
- M. QF – EXT KOK, FLE KYK
- Navzdory tomu, že by se měly funkce těchto skupin vyrovnat, vzniká kokontrakce extenzorů a flexorů a tím dochází k řízení postavy, stabilizace KOK. (Kdyby tento paradox nefungoval – podlamování kolen v chůzi). (koncentricko-excentrická kontrakce)

Rotační pohyby

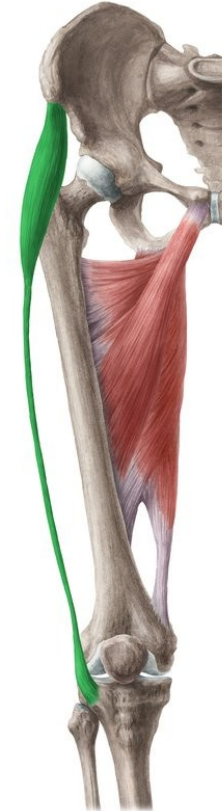- Rotační pohyby – rozsah pohybů je proměnlivý s mírou flexe, největší rozsahy při flexi v kolenním kloubu 45° - 90°
- **Zevní rotace:** m. biceps femoris, m. tensor fasciae latae
- **Vnitřní rotace:** m. semitendinosus, m. semimembranosus

Rotační pohyby



hamstringy

© www.kenhub.com



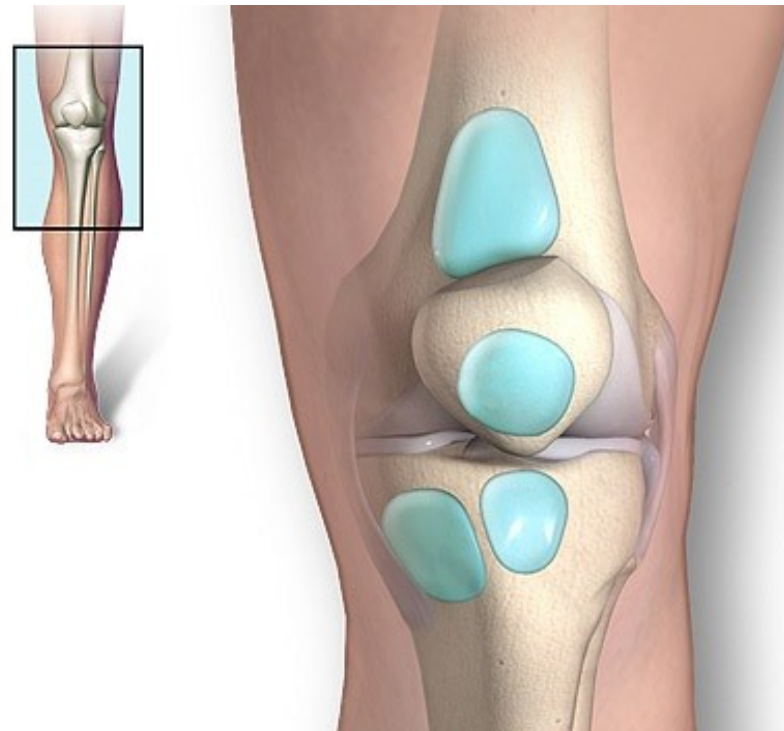
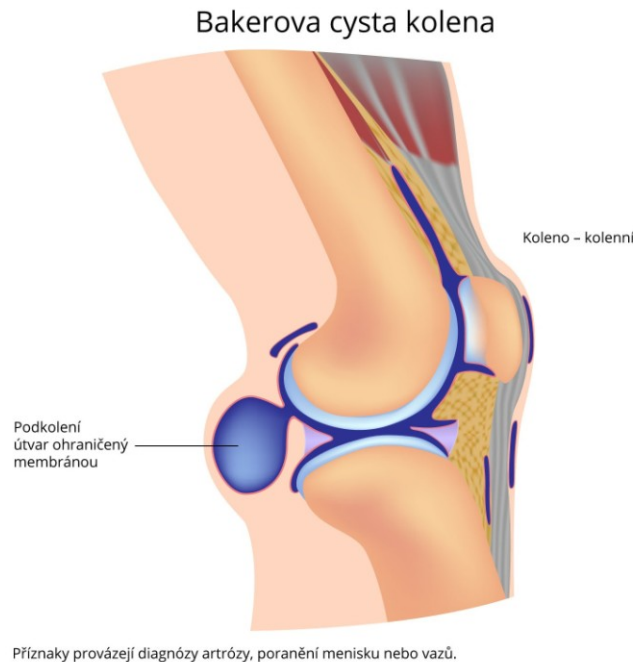m. tensor fasciae latae

© www.kenhub.com



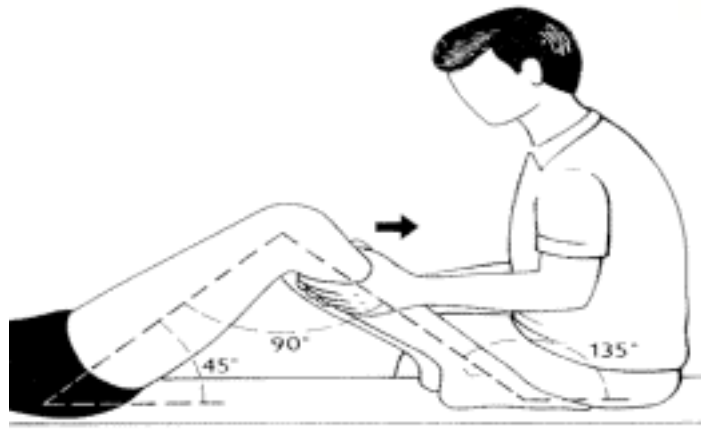
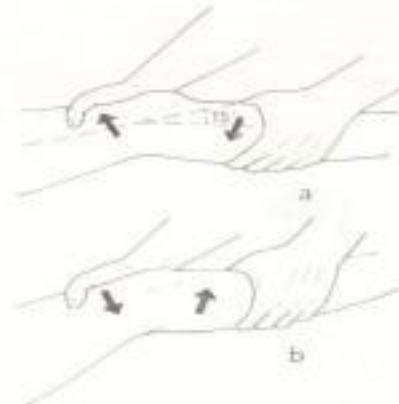
Kineziologické vyšetření KOK

- Anamnéza – vývoj (noha, KYK), úrazy, bolest – faktory, popis
- Aspekce – osa DK, konfigurace a symetrie svalových skupin, otoky



Kineziologické vyšetření KOK

- Pohyby – aktivní, pasivní a proti odporu
- Stoj na 1 DK, dřep, výpad (SEBT, Y balance test)
- Funkční testy:
 - Lachmanův test
 - Přední zásuvkový test
 - Zadní zásuvkový test
 - Femoropatelní bolest
 - Apleyeův test
 - Chůze ve dřepu/turecký sed

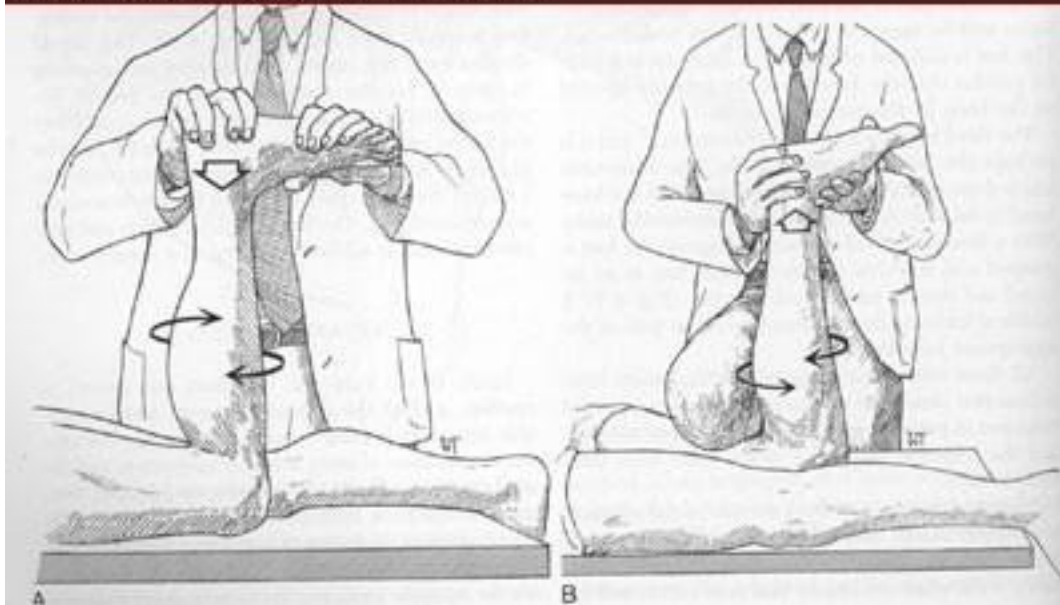


Lachman

<https://www.youtube.com/watch?v=8maLLODKJwk>

Zdroje: https://www.hc-vsetin.cz/ftk/semi/baka_marta.htm

**MUNI
SPORT**



<https://docplayer.cz/113752340-Koleno-vysetreni-a-mekke-techniky-mgr-vojtech-senkyr.html>

[Příznak hoblíku:](#)

https://www.youtube.com/watch?v=x3Ep9_rw5UU



<https://streetworkout.cz/treninky/obohat-svuj-trenink-zarad-do-nej-zvireci-cviky>

Knee Ballotement test

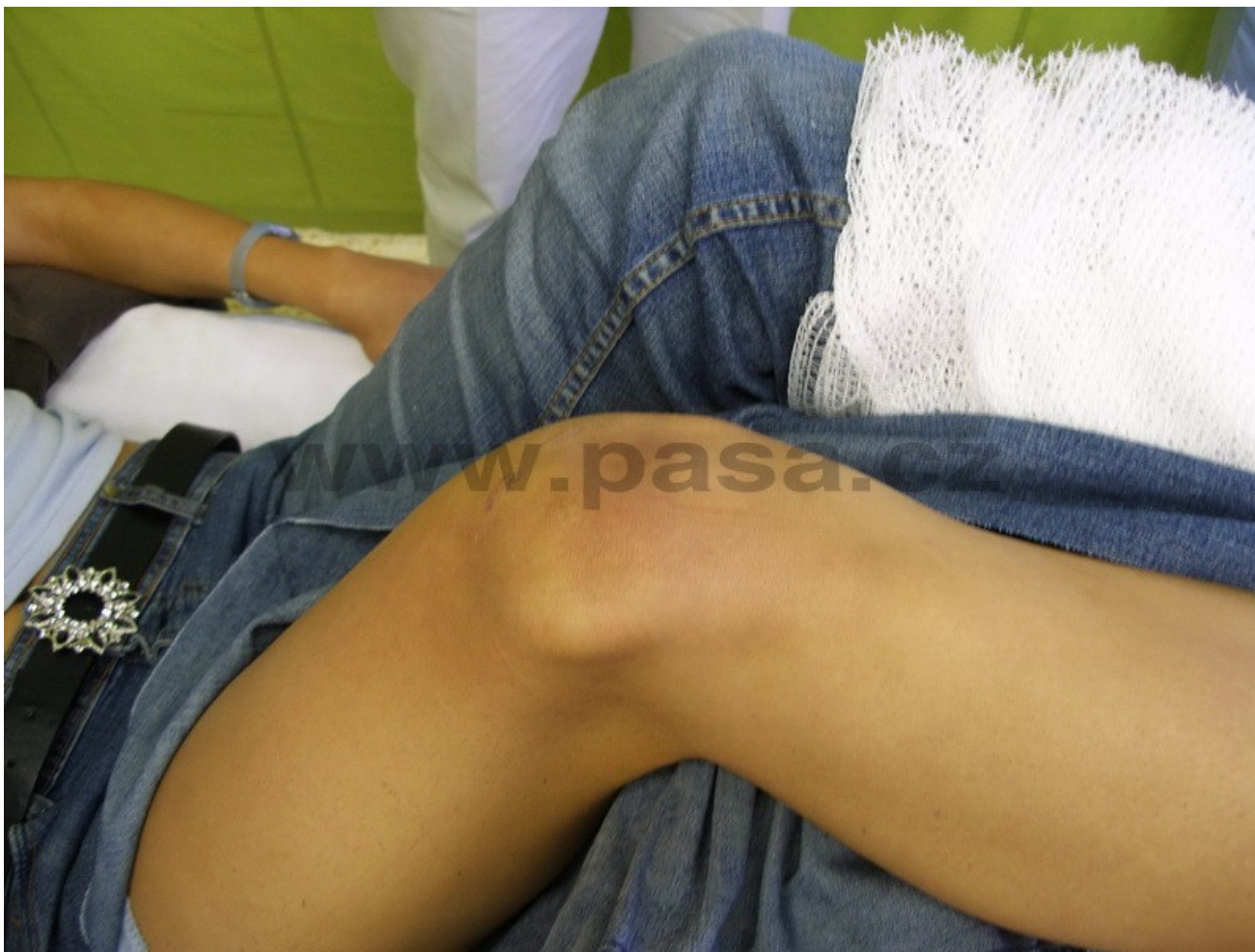

ORTHOFIXAR.COM

Klinické poznámky

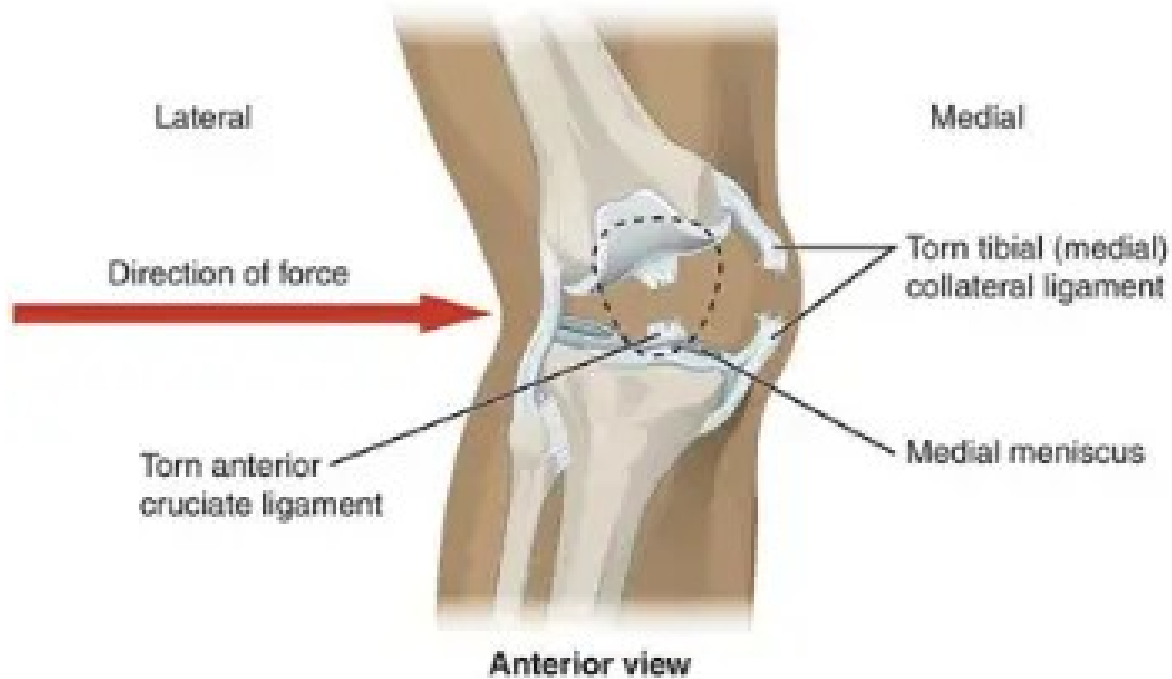- Vrozené vývojové vady
- Traumata – fraktury, luxace číšky
- Traumata měkkých tkání
 - LCL, LCM, LCA, LCP, menisky
- Poranění měkkých tkání z přetížení:
 - Skokanské koleno, běžecké koleno
 - Entezopatie adduktory KYK, m. biceps femoris
 - Bursitidy
- Degenerativní onemocnění
- Stav po totální endoprotéze kolenního kloubu
- Přenesená bolest
- Funkční problematika

Luxace česky



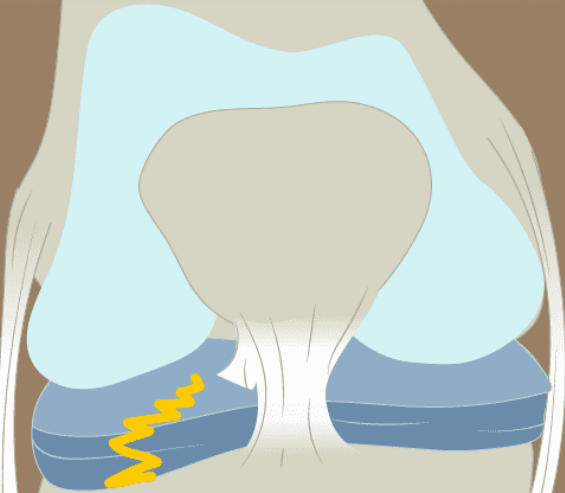
<https://www.pasa.cz/stranka/26/luxace-pately-vykloubeni-cesky/>

Unhappy trias (unhappy triad)

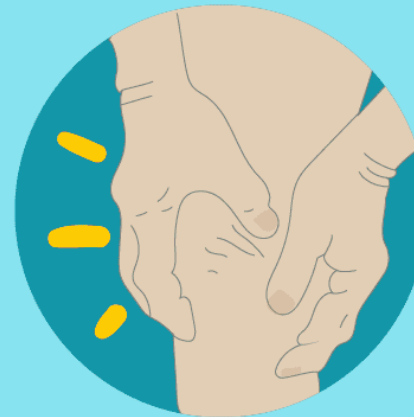

<https://motionhealth.com.au/common-conditions/knee/unhappy-triad/>

Common Causes of a Meniscus Tear

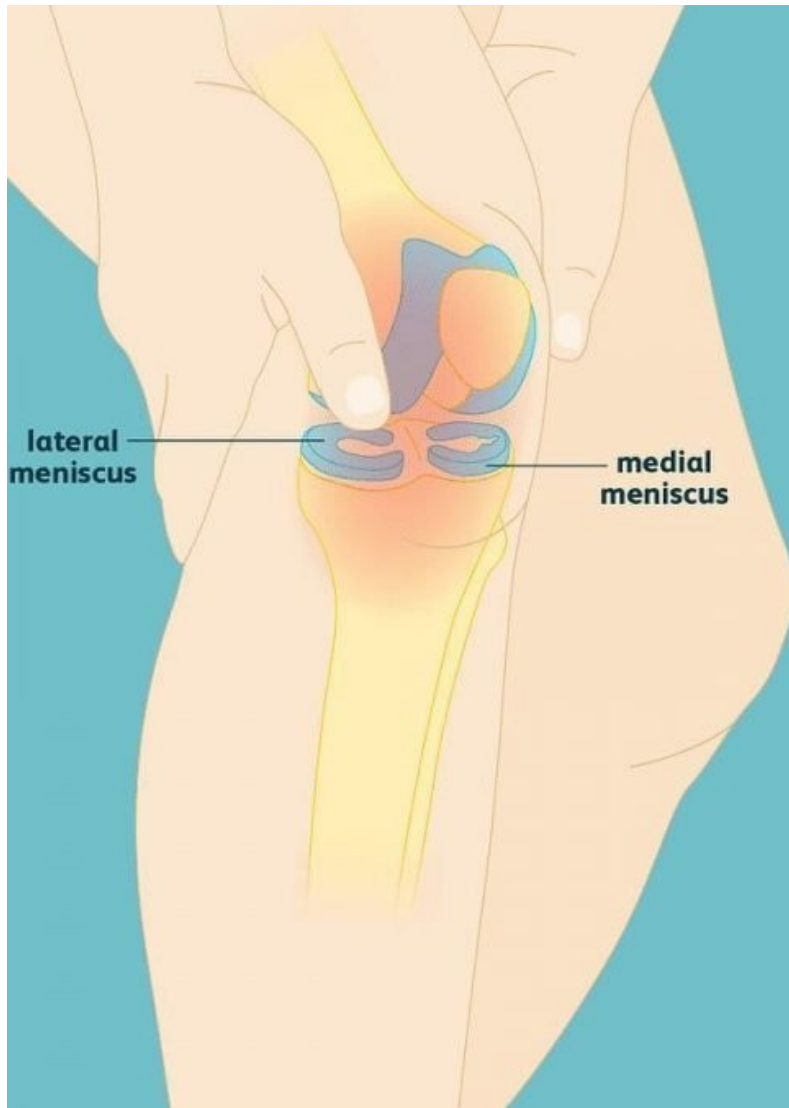

**Acute
knee injury**



**Age-related
degenerative
changes**

The 6 Common Meniscus Tears



Intrasubstance/
incomplete tear



Radial
tear



Horizontal
tear



Bucket-handle
tear

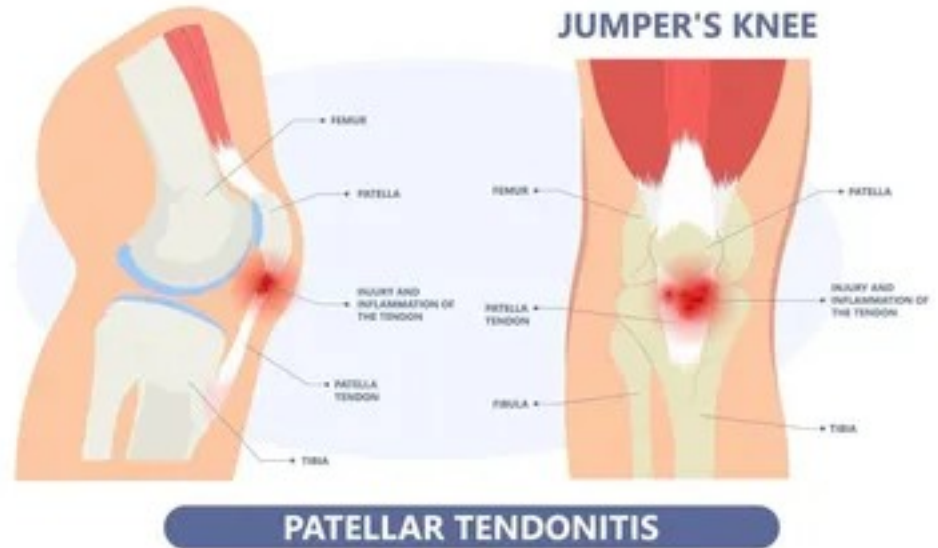
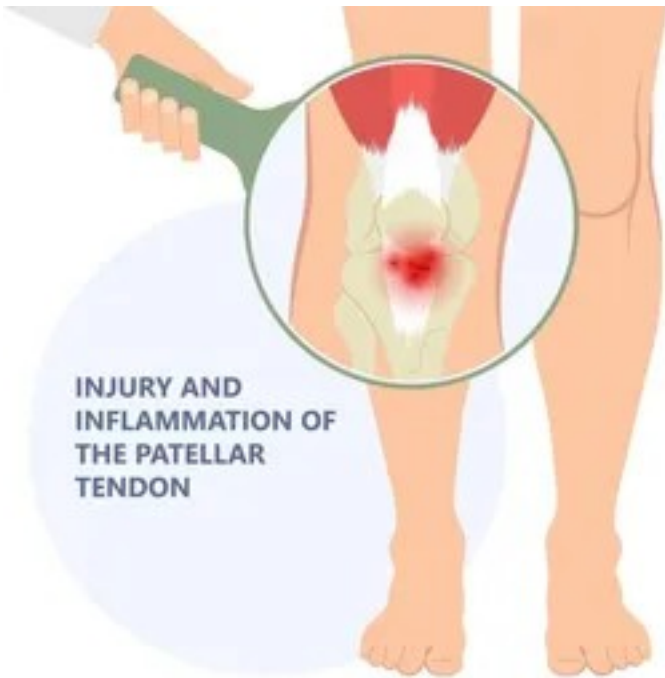

Complex
tear

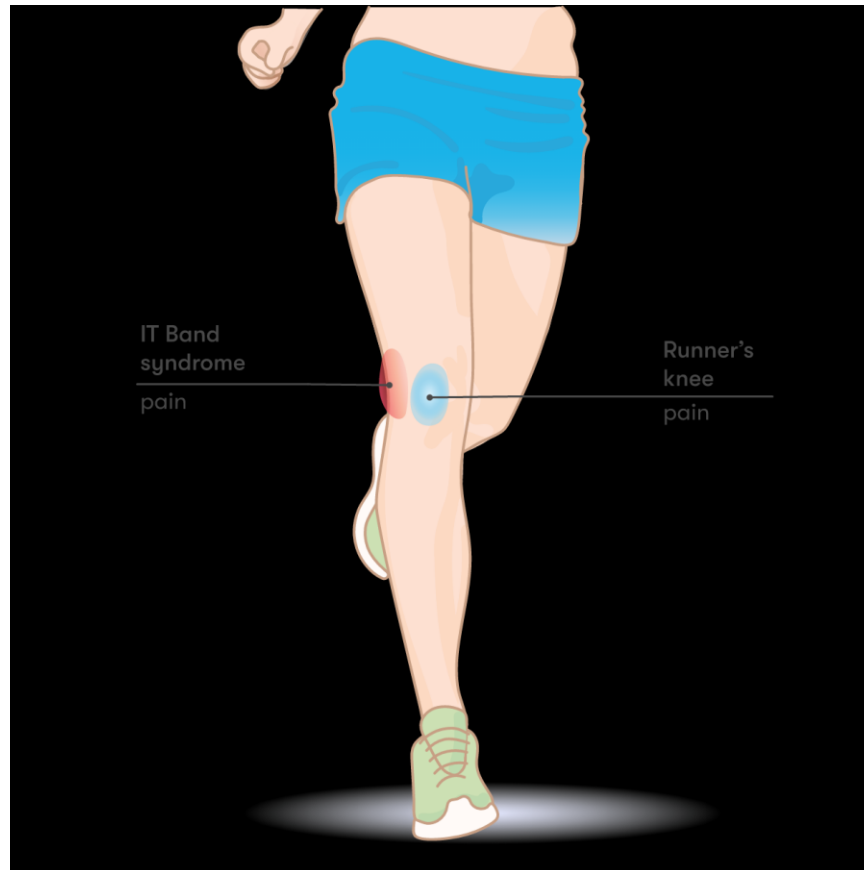


Flap
tear

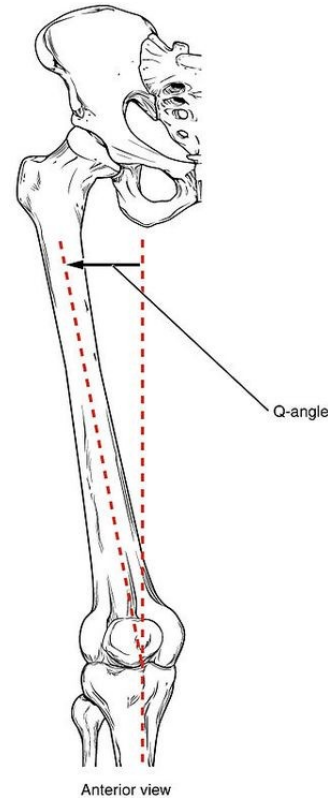
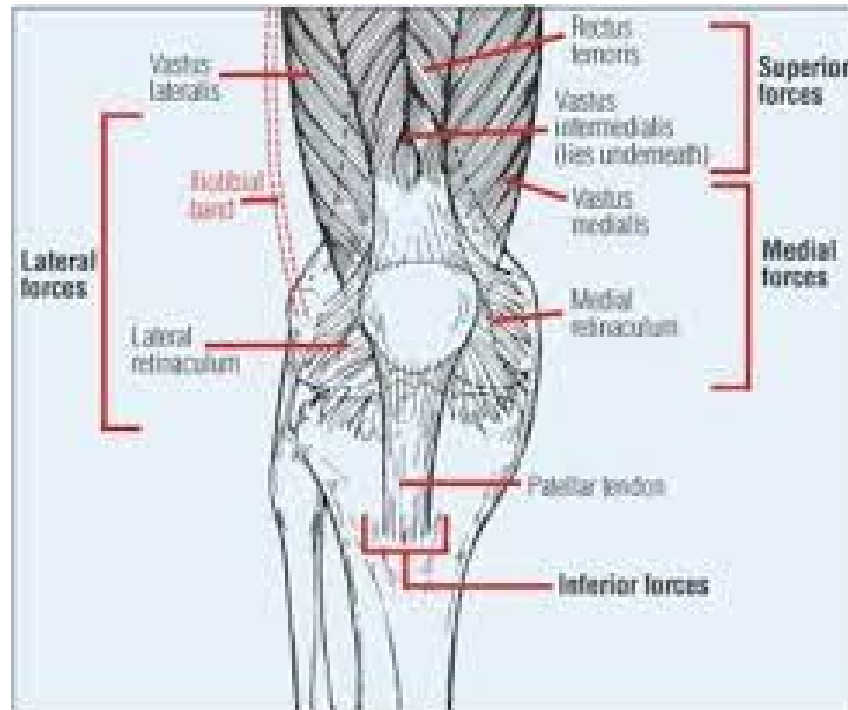
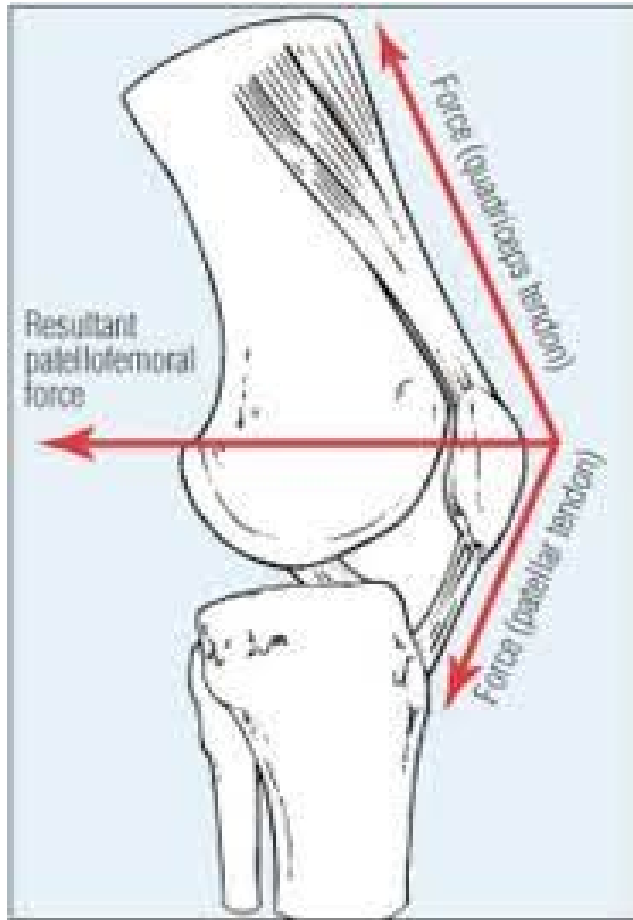
Skokanské koleno



Běžecské koleno / syndrom IT traktu

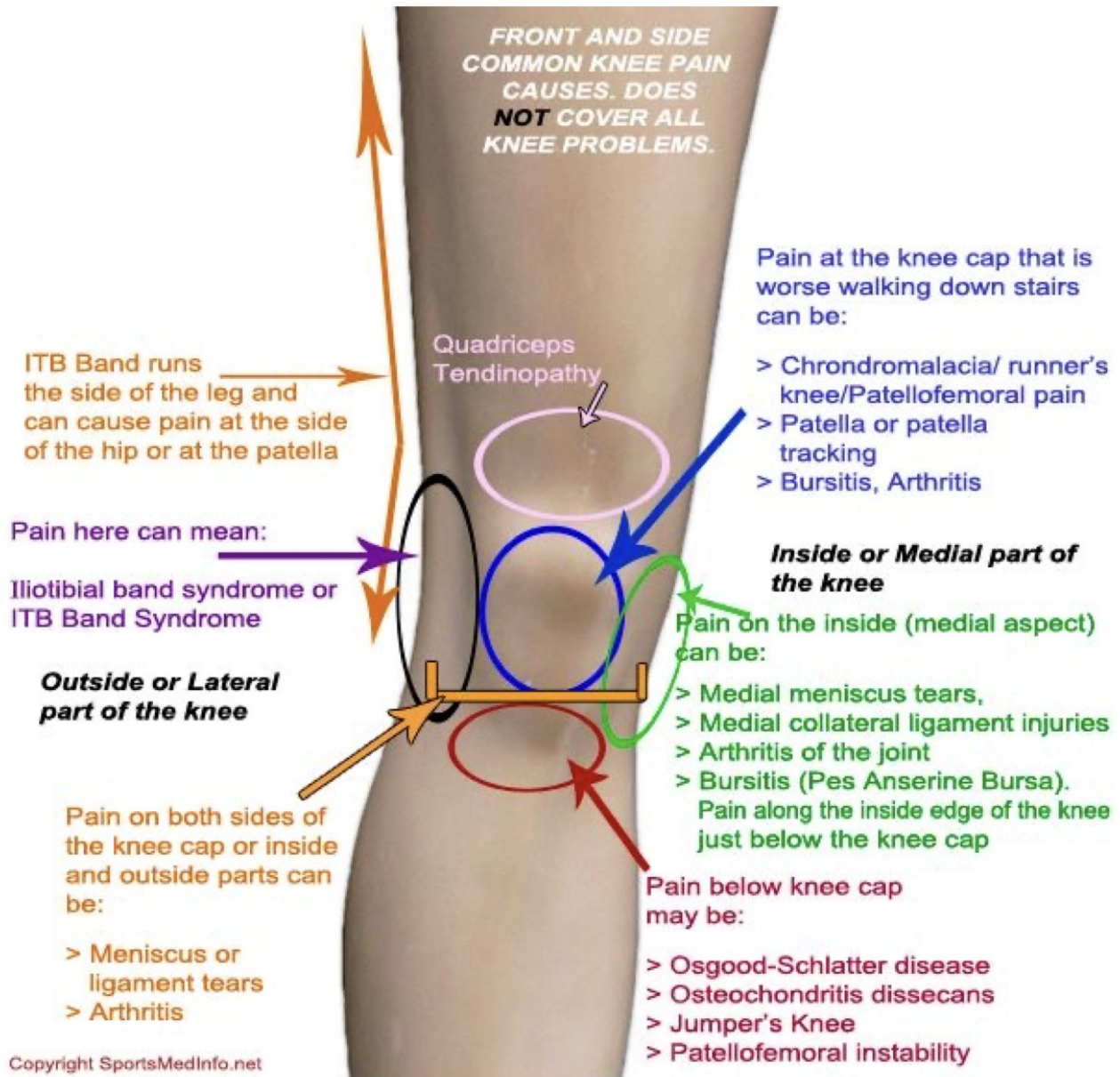


Patelofemorální syndrom

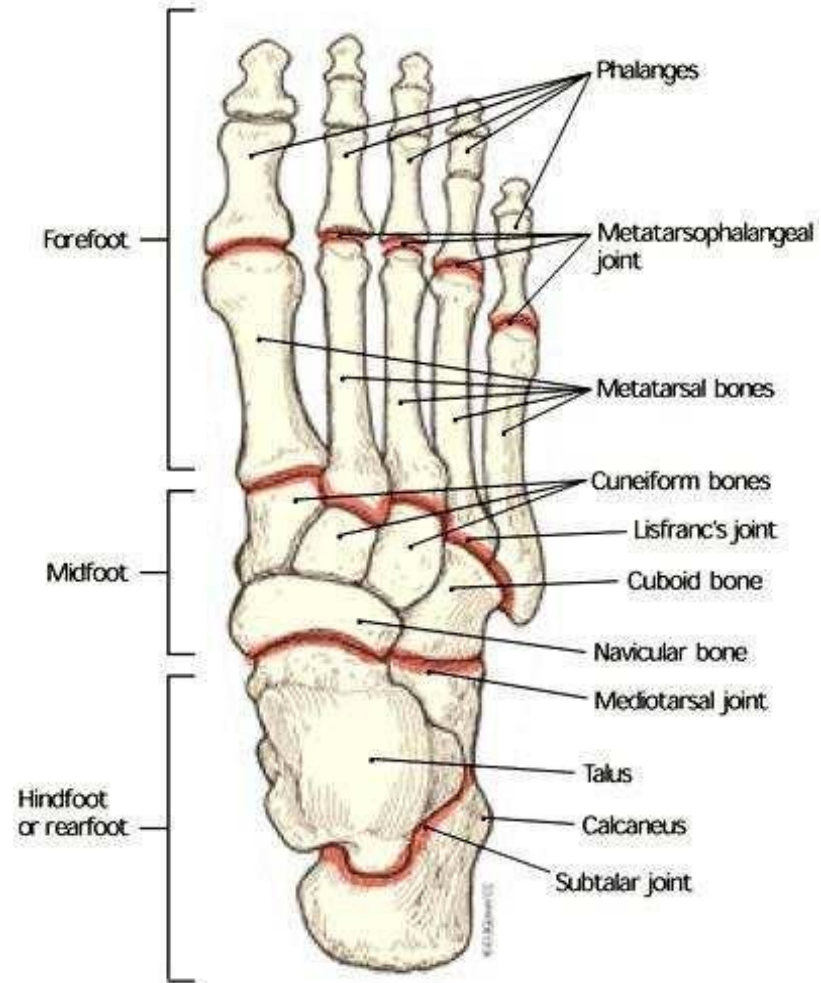


https://www.physio-pedia.com/%27Q%27_Angle

<https://theses.cz/id/lmu6k0/7602994>



NOHA



<https://docplayer.cz/106396556-Kvantifikace-distribuce-plantarnich-tlaku-a-geometrie-prednozi-v-zavislosti-na-charakteru-obuvi.html>

Kvíz – noha

3

26

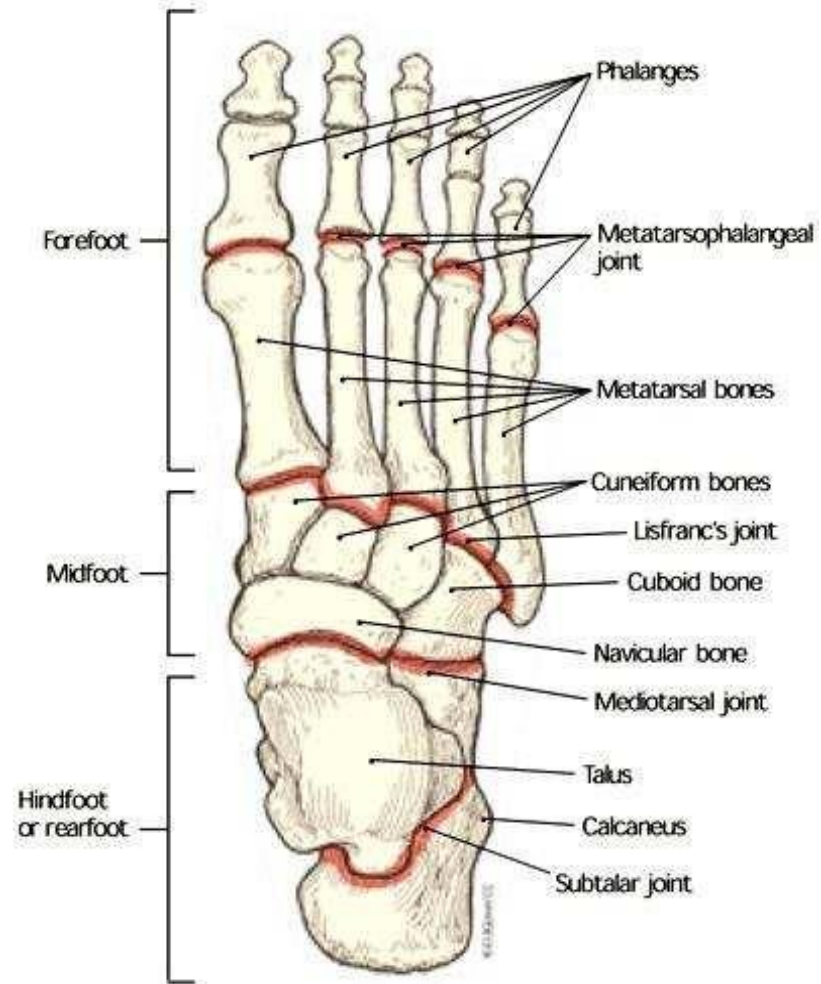
107

33

200 000

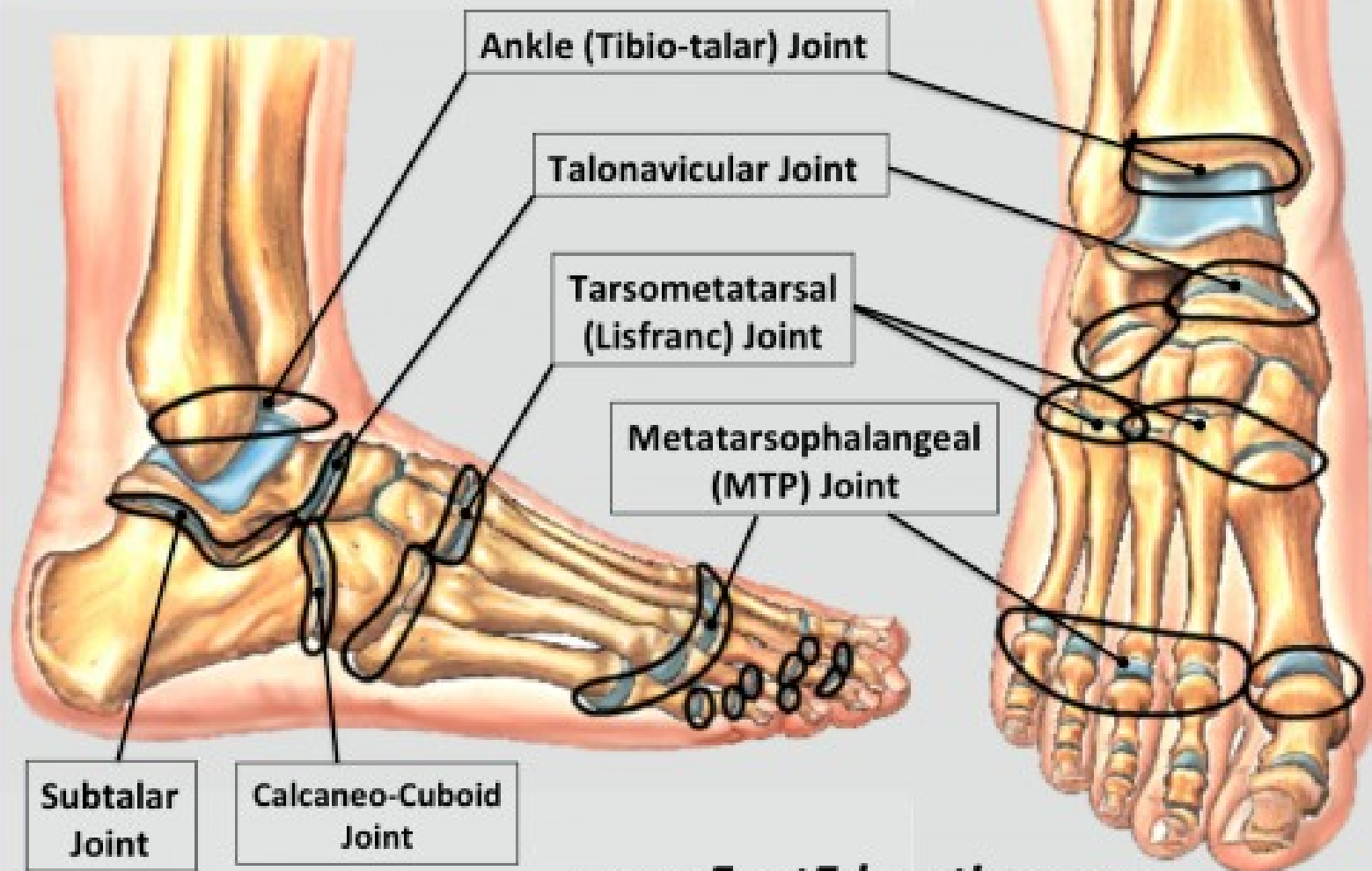
19

Kostra nohy

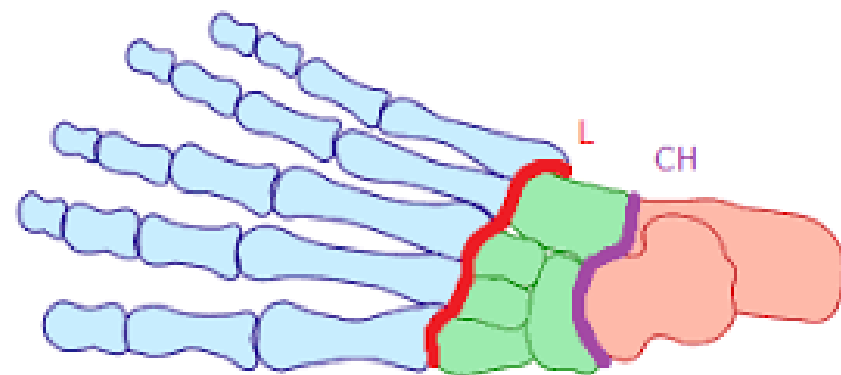
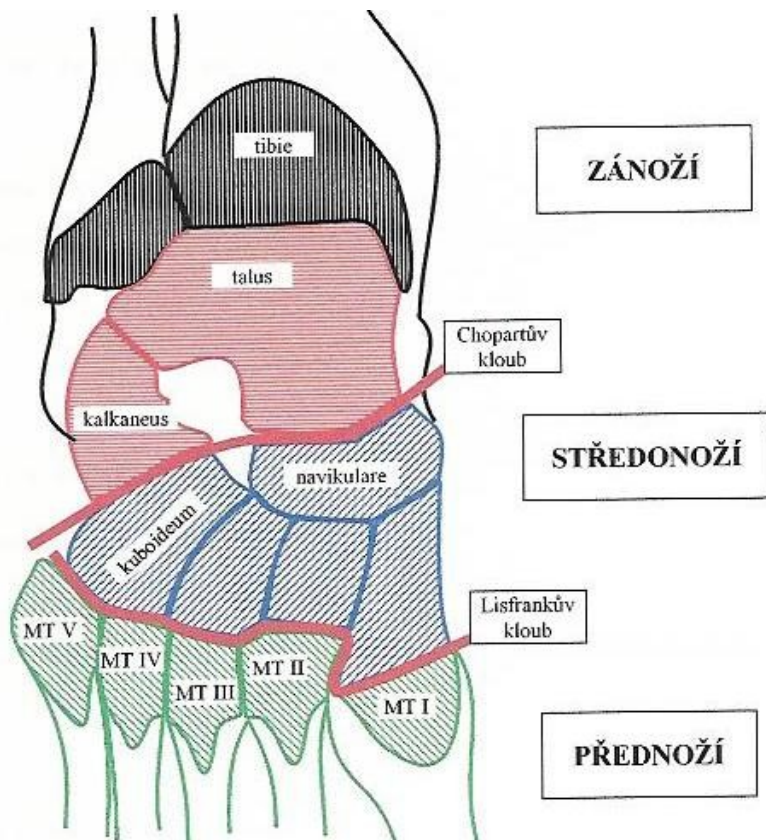


<https://docplayer.cz/106396556-Kvantifikace-distribuce-plantarnich-tlaku-a-geometrie-prednozi-v-zavislosti-na-charakteru-obuvi.html>

Common Joints of the Foot & Ankle



www.FootEducation.com

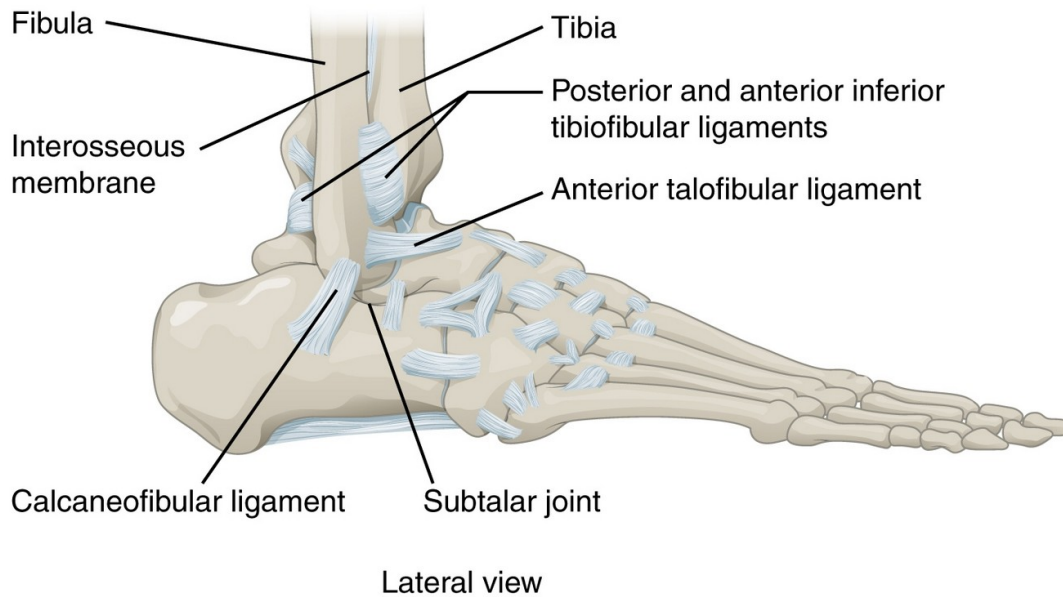
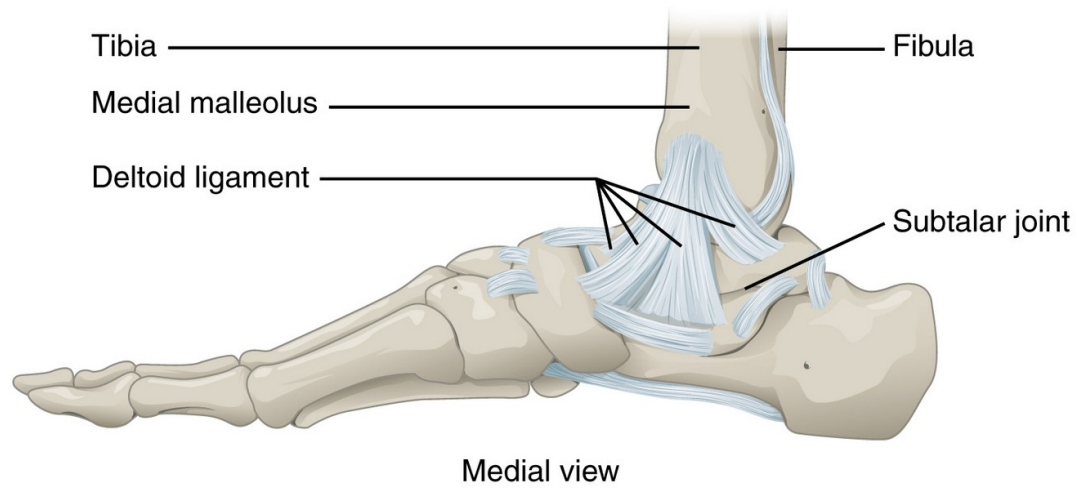


Forefoot Midfoot Rearfoot

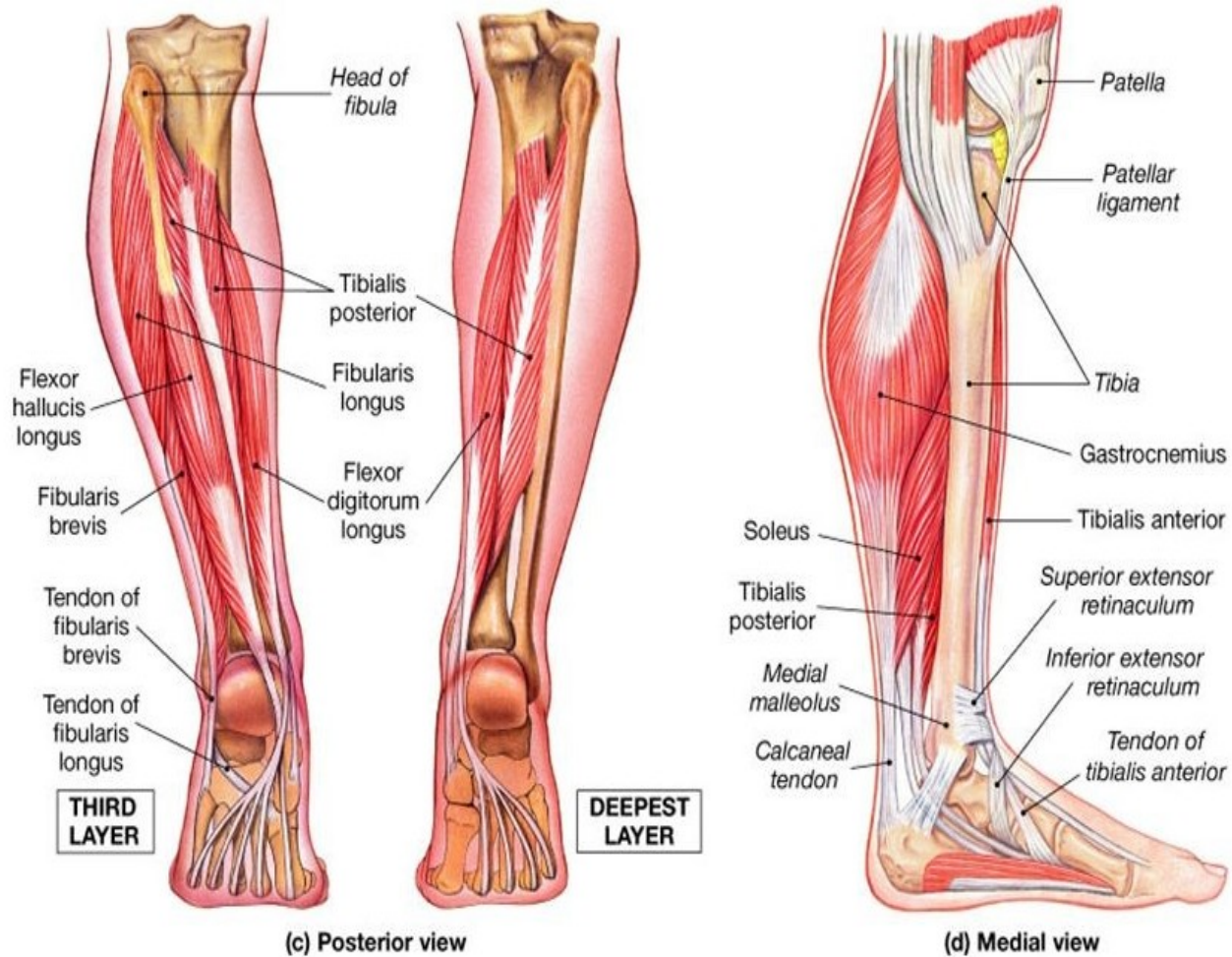
Předonoží Středonoží Zánoží

https://is.muni.cz/th/ii3v2/Bakalarka_2.pdf

<https://docplayer.cz/68603955-Univerzita-palackeho-v-olomouci-fakulta-tesne-kultury-rigorozni-prace-tereza-rezkova.html>



Svaly nohy – „dlouhé svaly“

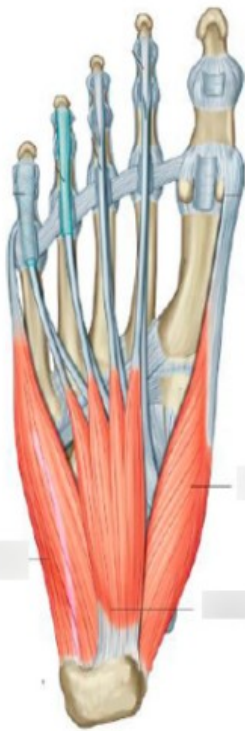

<https://befitglitz.com/how-strong-is-the-core-of-your-foot/>

Svaly nohy – „krátké svaly“

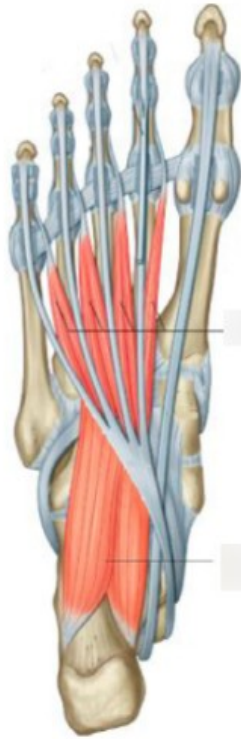Most Superficial layer

Abductor hallucis
Flexor digitorum brevis
Abductor digiti minimi



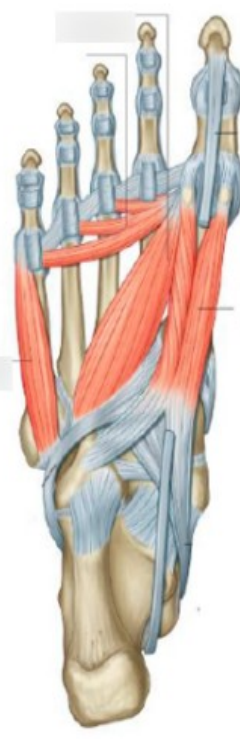2nd layer

Quadratus plantae
Lumbricals



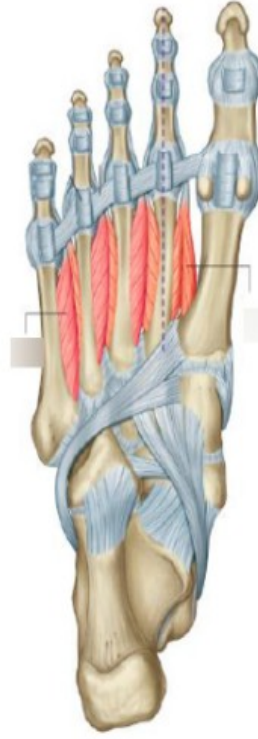3rd layer

Flexor hallucis brevis
Adductor hallucis
Flexor digiti minimi brevis



Deepest layer

Dorsal interossei
Plantar interossei



<https://quizlet.com/348866935/ll-foot-peal-muscles-diagram/>

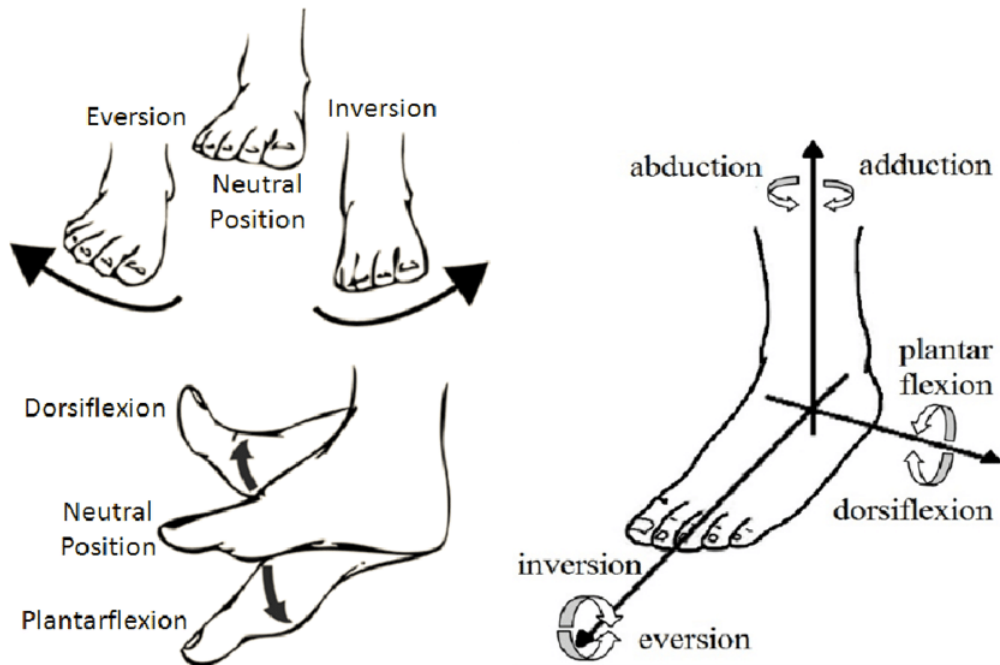
Pohyby

□ Hlezenní kloub

- Flexe, extenze
- Abdukce, addukce
- Pronace, supinace
- Inverze, everze

□ Prsty

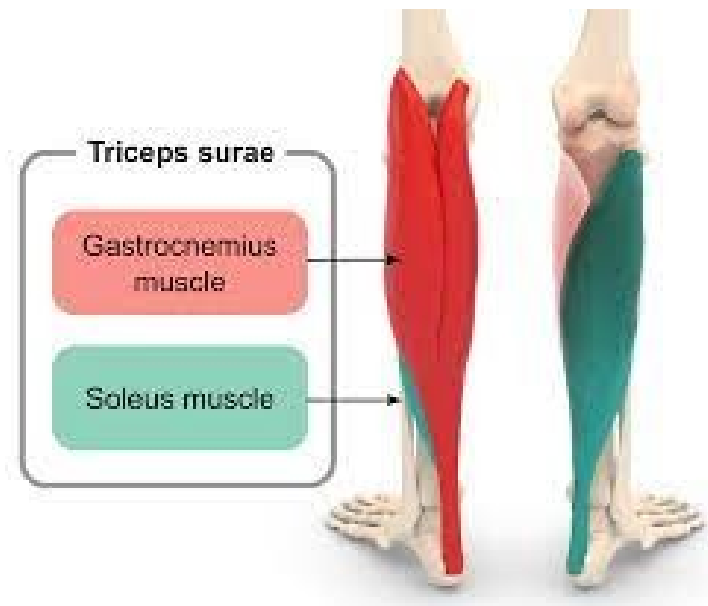
- Flexe, extenze
- Addukce, abdukce



https://www.researchgate.net/figure/Normal-ankle-movements_fig1_282655858

Extenze = plantární flexe

- ROM = 40–55°
- Největší rozsah pohybu je v kloubu (horní kloub
rti), ale asi 20° v kloubu.
- Fibula se posunuje směrem dolů a rotuje line



https://en.wikipedia.org/wiki/Triceps_surae_muscle

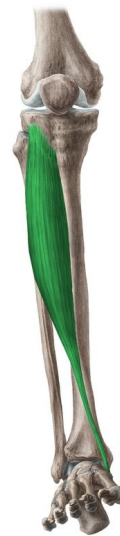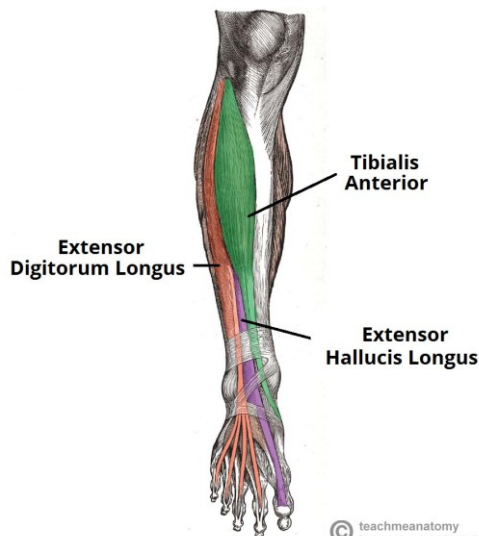
Flexe = dorsální flexe

- ROM: 25–30°, (omezený ROM – zkrácení m. TS)
- rní vidlice se rozš iř uje kost rotuje směrem dovnitř a posouvá se mírně nahoru.

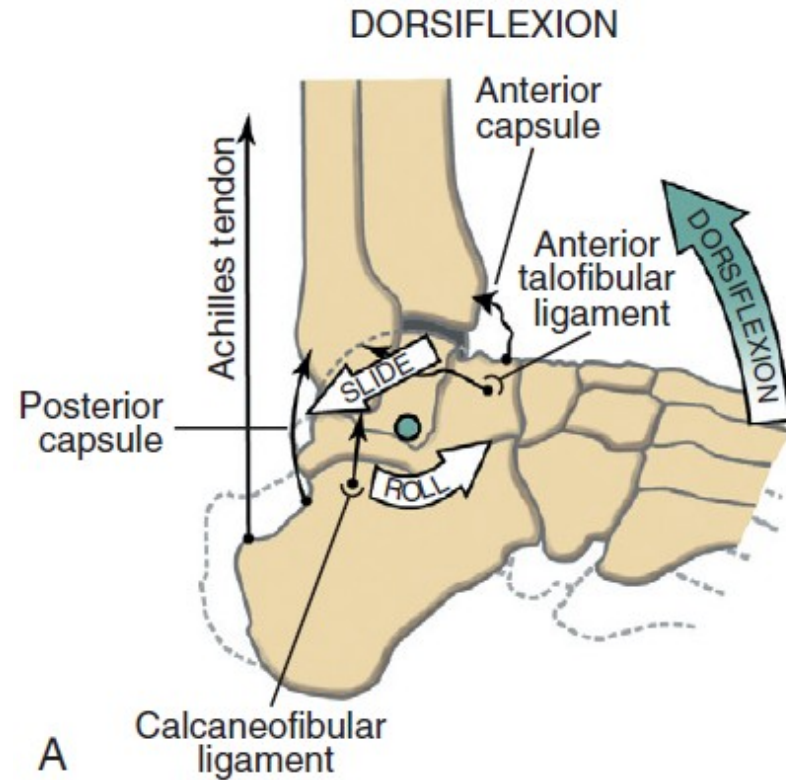
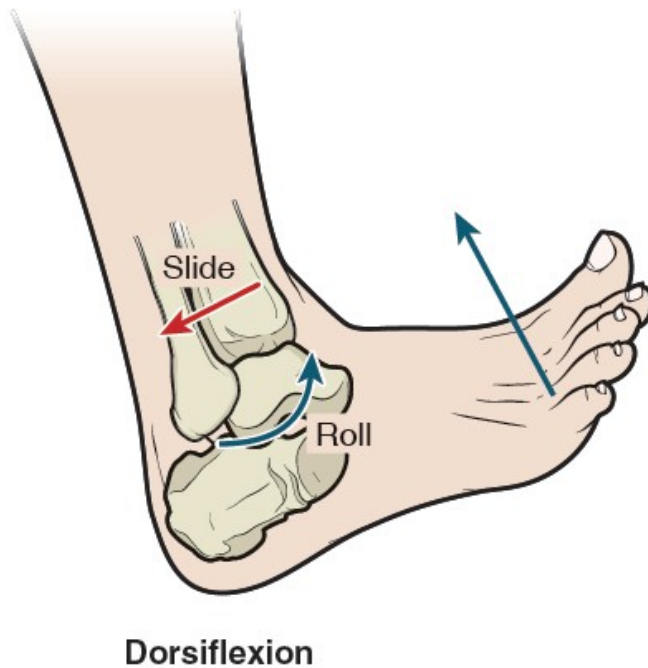
m. extensor hallucis longus

m. tibialis anterior

m. extensor digitorum longus



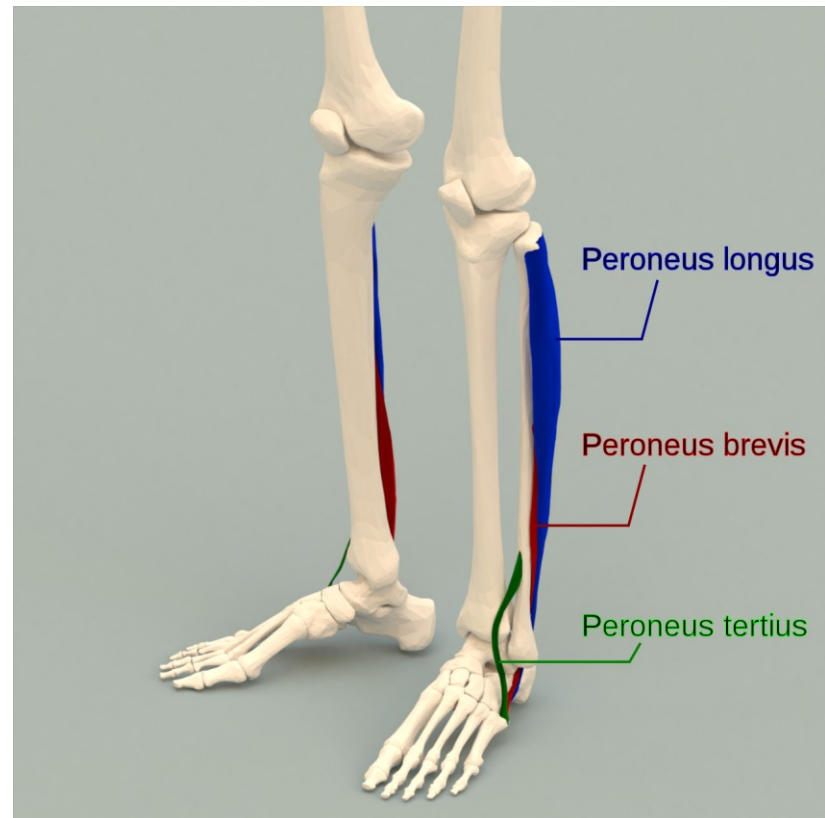
Flexe = dorsální flexe



Abdukce a addukce

- Závislé na postavení DK – flektovaný KOK, KYK
- Souhyb KOK, KYK
- Izolovaně $-30-40^\circ$,
- Souhyb KOK, KYK - až 90°

Abdukce – m. peroneus brevis
m. peroneus longus

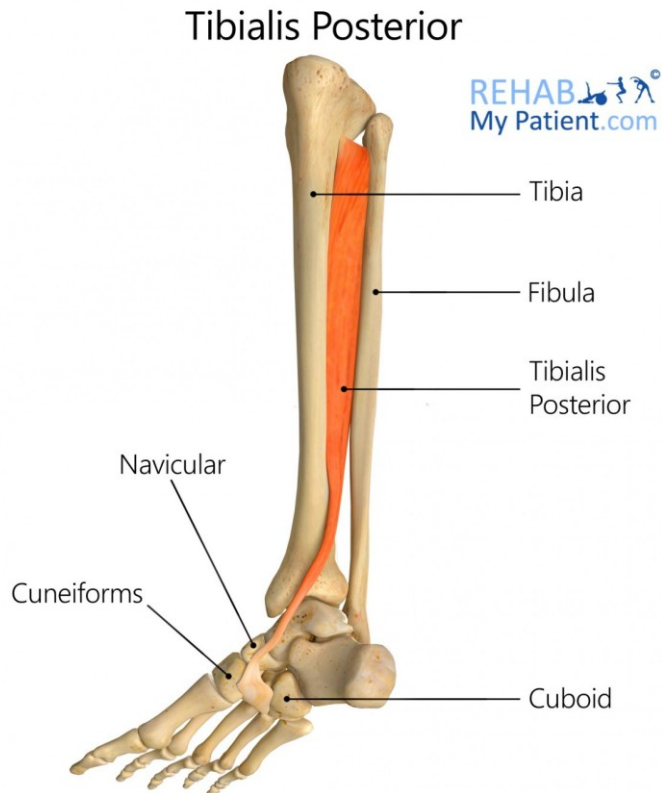


By Polygon data were generated by Database Center for Life Science (DBCLS)[2] - Polygon data are from BodyParts3D[1], CC BY-SA 2.1 jp, <https://commons.wikimedia.org/w/index.php?curid=87560547>

MUNI
SPORT

Addukce

- M. tibialis posterior
- M. tibialis anterior

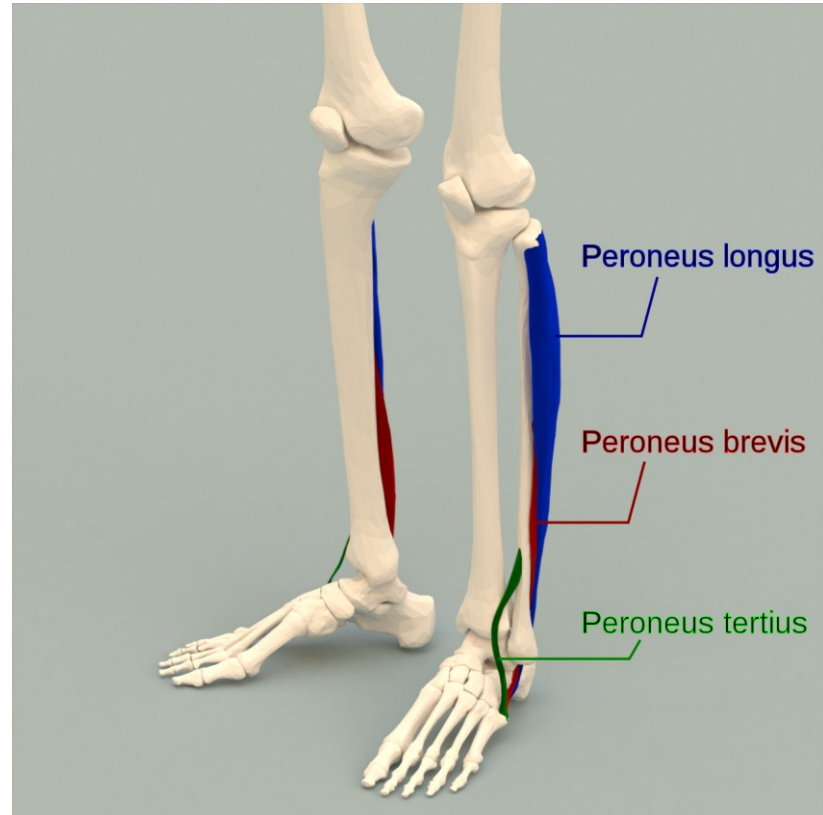


© www.kenhub.com

KEN HUB

Pronace

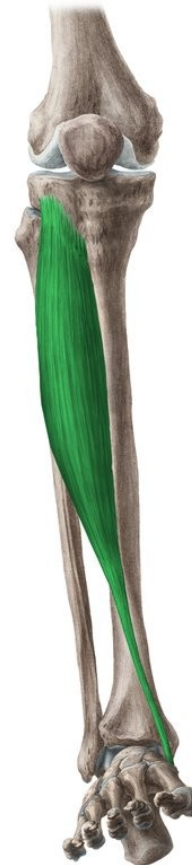- ROM = 25–30°
- M. peroneus longus (m. PB, PT)



By Polygon data were generated by Database Center for Life Science (DBCLS)[2] - Polygon data are from BodyParts3D[1], CC BY-SA 2.1 jp, <https://commons.wikimedia.org/w/index.php?curid=87560547>

Supinace

- ROM az □ 50°
- m. tibialis anterior



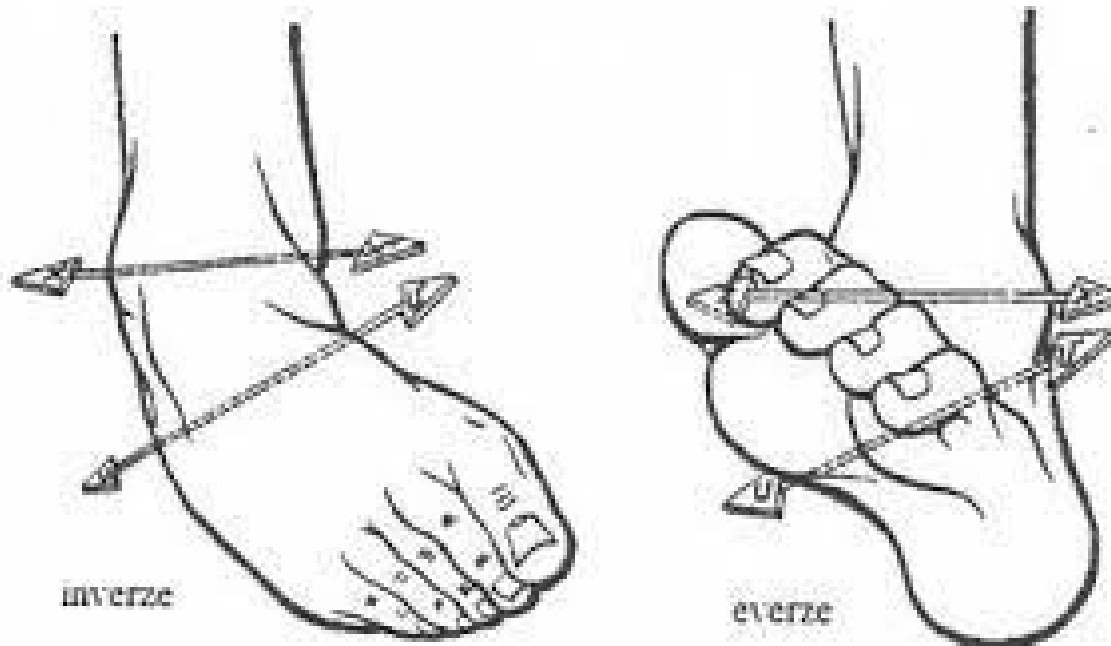
© www.kenhub.com 

<https://www.kenhub.com/en/library/anatomy>

Složené pohyby

Inverze: addukce + supinace + extenze

Everze: abdukce + pronace + flexe

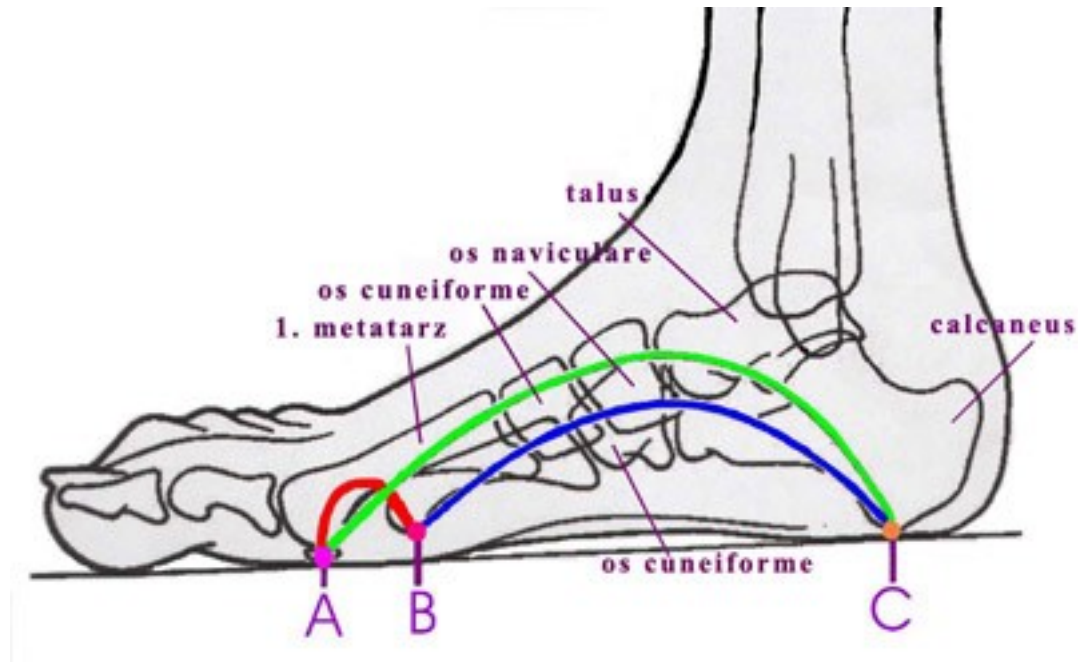


Klenba nohy

□ Podélná klenba

- Oblouk mediální
- Oblouk laterální

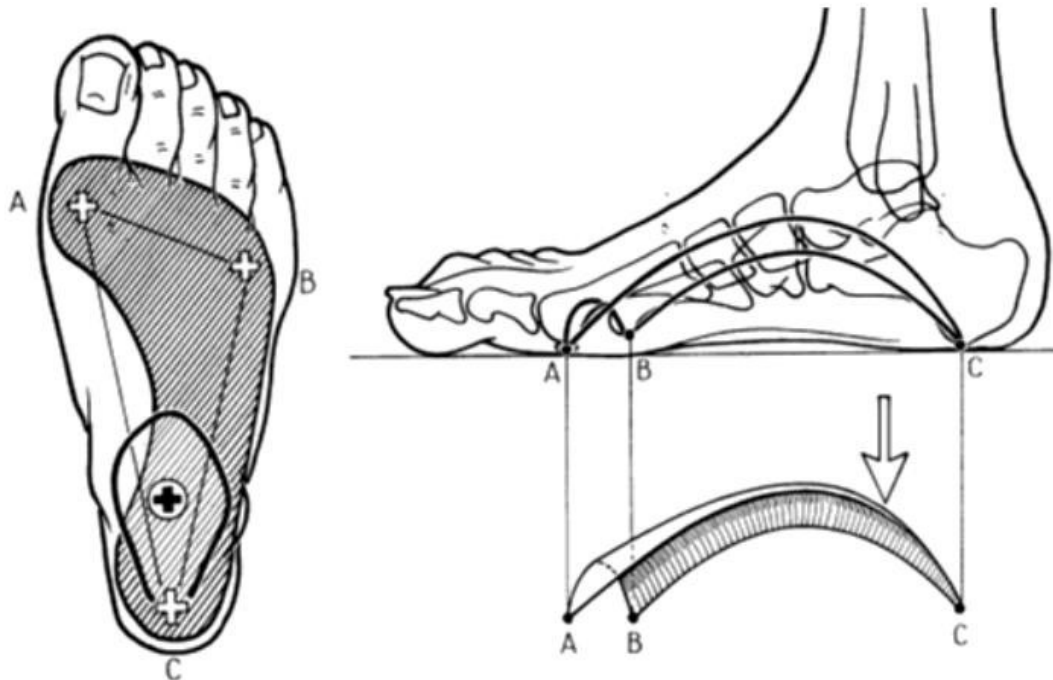
□ Příčná klenba

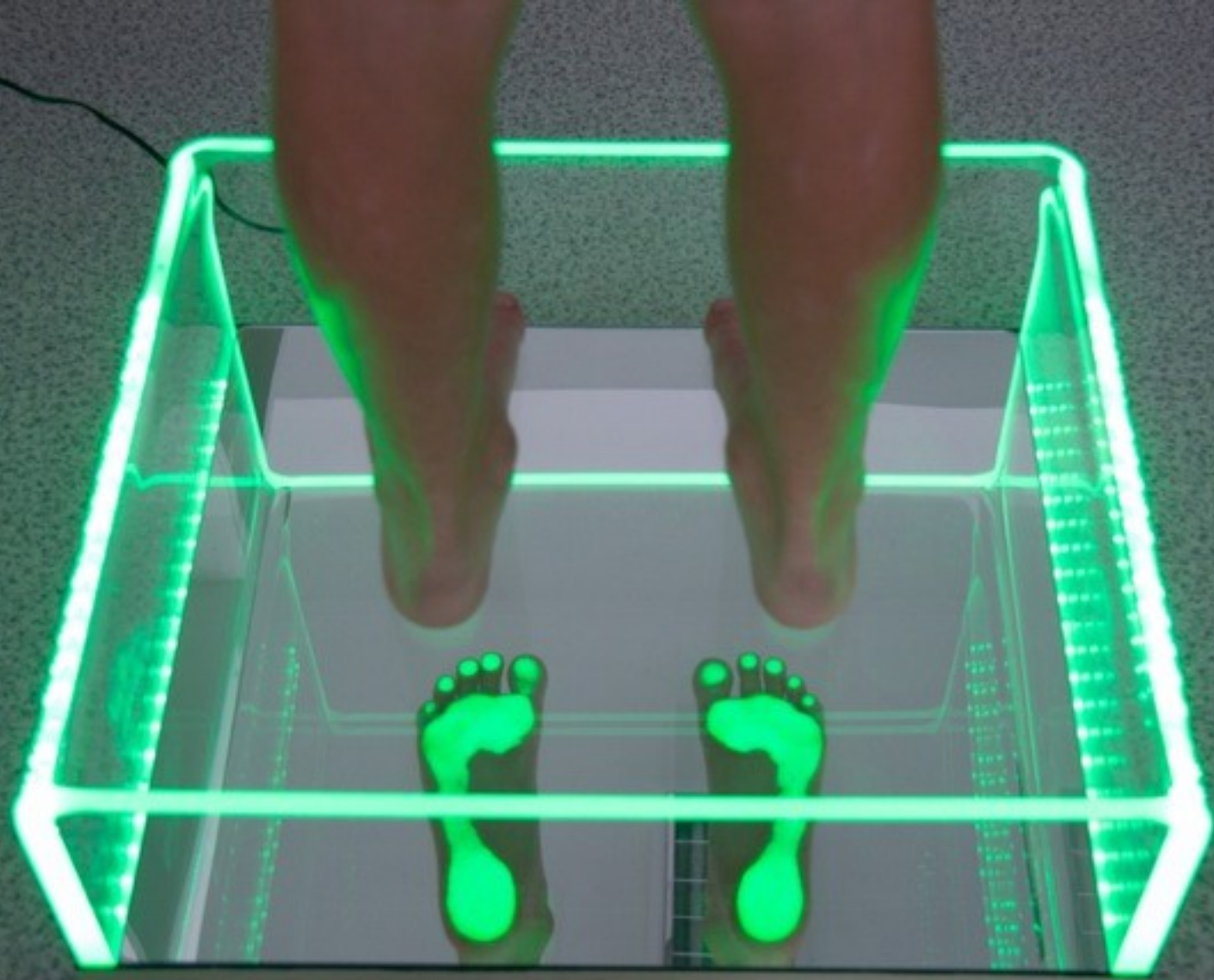

<https://medicina.ronnie.cz/c-8828-mate-ploche-nohy-co-s-tim-ii.html>

Klenby nohy – popis

- Tradiční popis klenby – Kapandji – 3 bodová opora
- 4 bodová opora
- Plošná opora („fenomén střechy“). (Vařeka, Larsen)

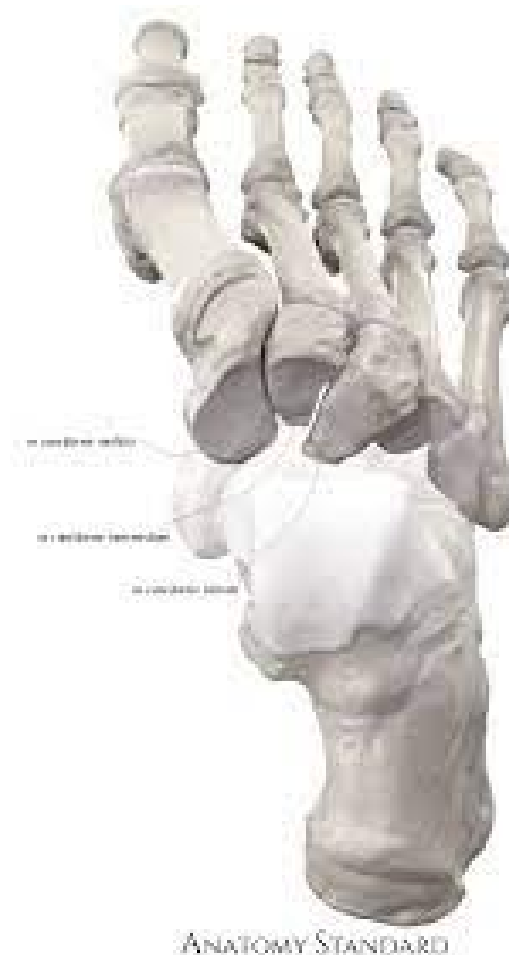




<https://www.detsky-fyzioterapeut.cz/diagnostika-a-terapie-funkce-nohy/>

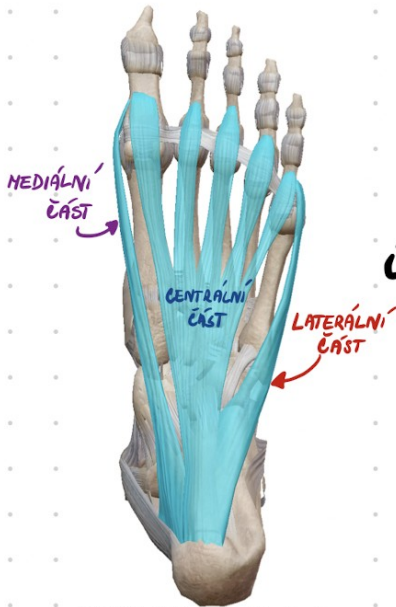
Strukturální zajištění klenby

- Podklad v kostře
 - systém klínových kostí
- Vazivový aparát
 - lig. plantare longus
- Svaly
 - krátké i dlouhé svaly nohy

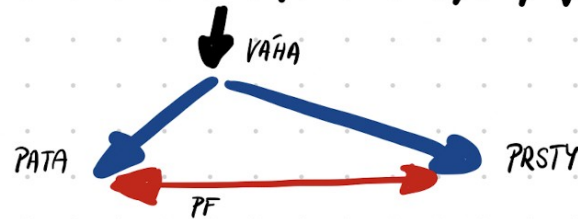


Plantární fascie a její funkce

Plantární fascie = peria vřzivovř tkřnř, kterř propořuje patnř kost a prsty



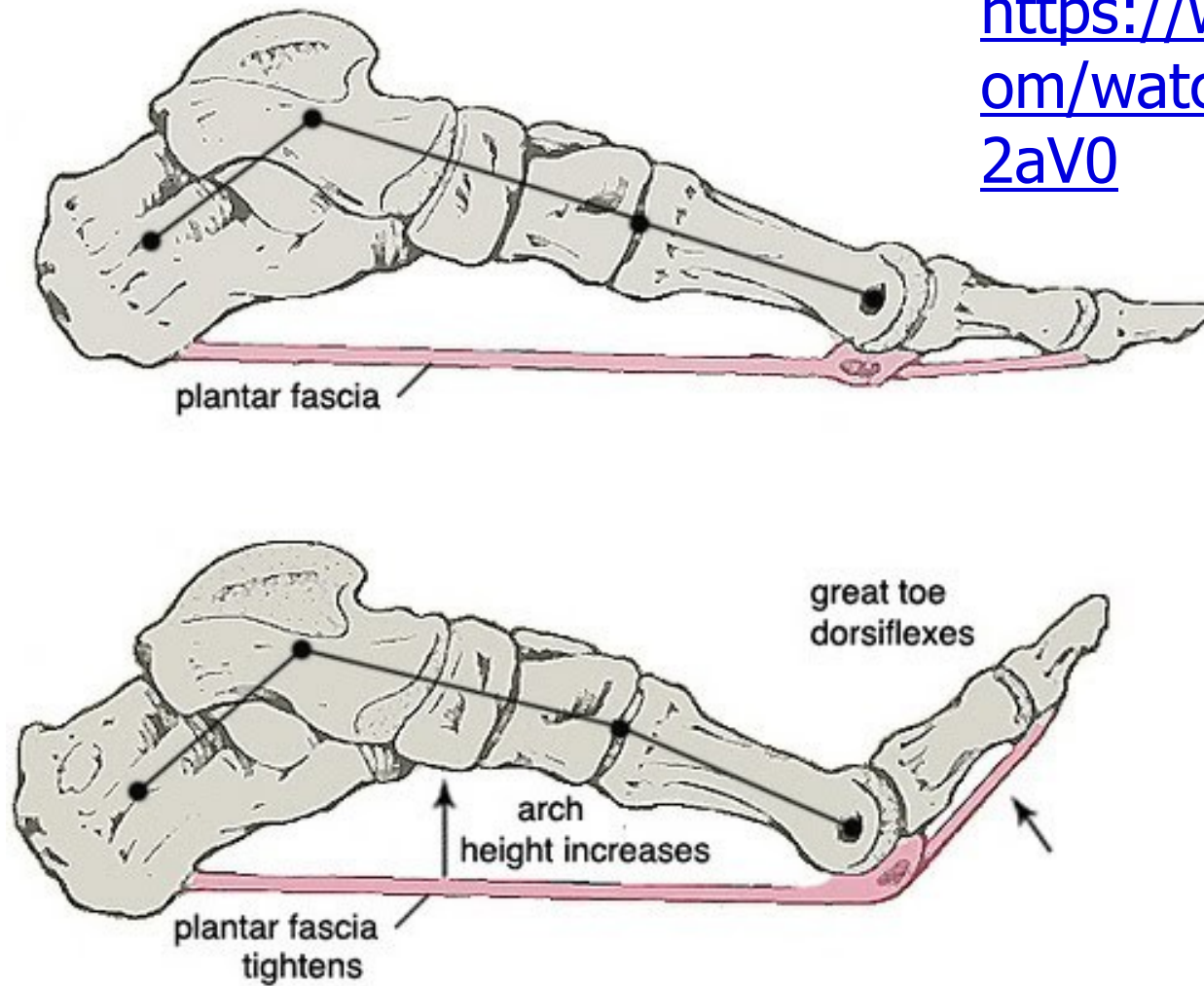
ZDROJ: Atlas - Visible Body



- 3 řasti → mediĀlnĚ - abductor hallucis, retinaculum flexorum, dors. fascie
→ centřalnĚ - nejsilnřjř řast
→ laterĀlnĚ - k 5. MTT

Windlass mechanism

<https://www.youtube.com/watch?v=tUIBqUQ2aV0>



Kineziologické vyšetření

□ Anamnéza

- vývoj, protetické pomůcky, úrazy
- Bolest – charakter, faktory, trvání

□ Aspekce

- Otoky, hematom, hra šlach, klenby otlaky, nehty
- Postavení nohy, hlezenního kloubu dolní končetiny

□ Pohyby

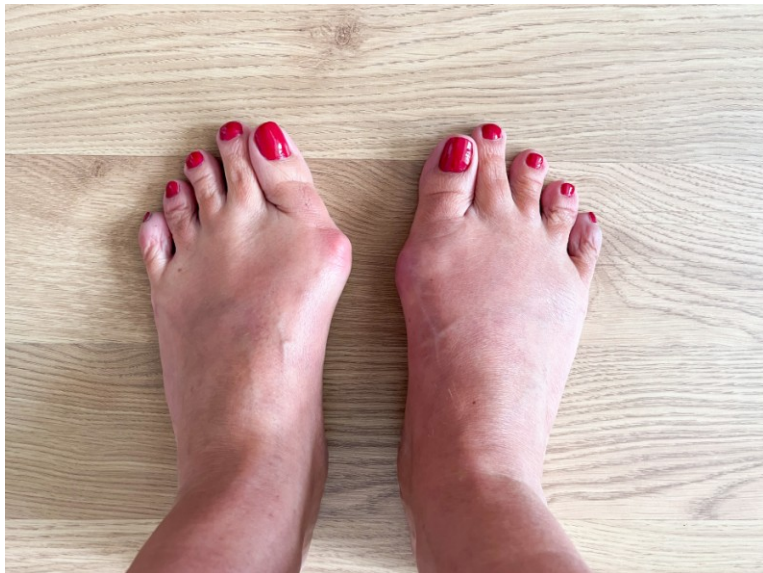- Aktivní, pasivní, proti odporu

□ Další vyšetření

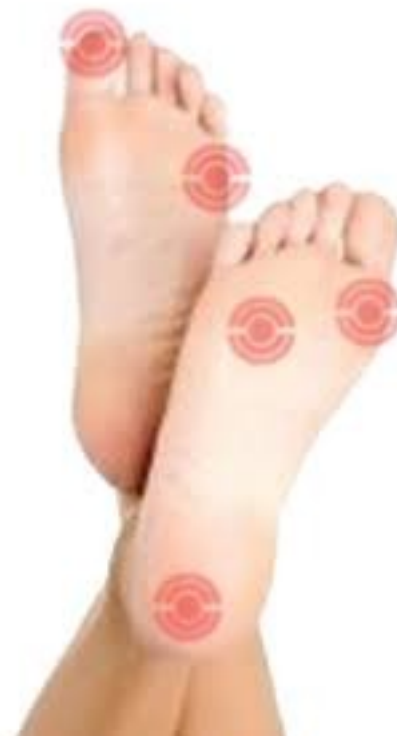- Vyšetření na nestabilitu hlezenního kloubu
- Navicular drop test
- Windlass test
- Stoj na 1 DK
- Vyšetření citlivosti
- Vyšetření propiocepce
- Věle test



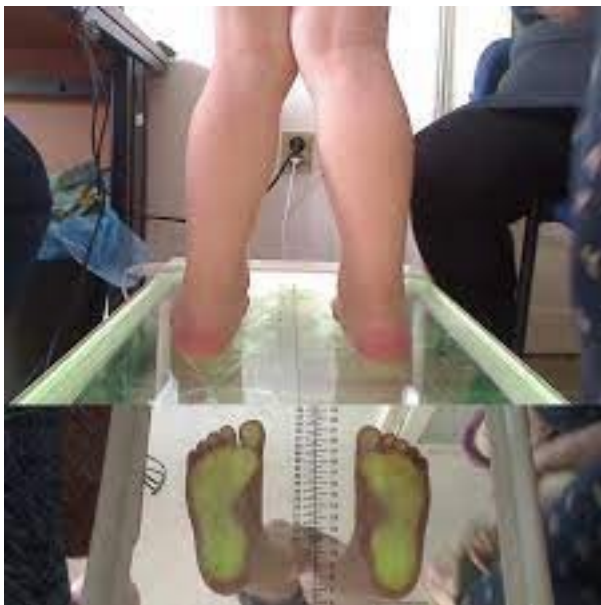
<https://www.studiozdravehoobouvani.cz/ortopedicke-vlozky/typy-ortopedickych-vlozek>



<https://www.bosonozka.cz/zdravi/halux-valgus-co-ho-zpusobuje/>



<https://ulevapronohy.cz/content/30-mozoly-otlaky>



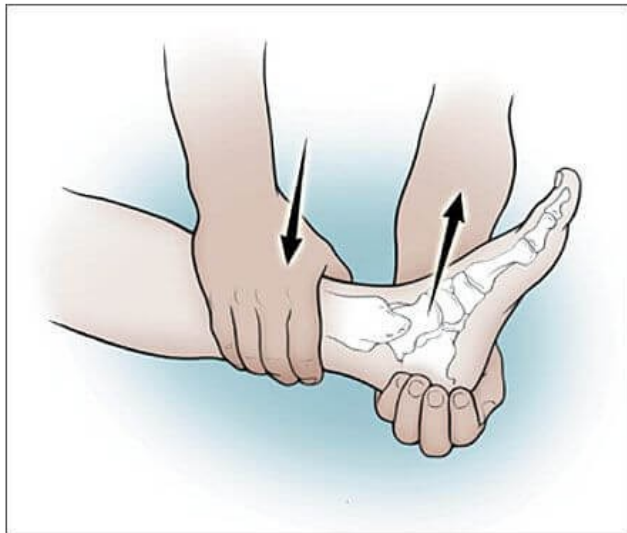https://z-upload.facebook.com/permalink.php?story_fbid=5334858206529465&id=2117703564911628

Testy na nestabilitu hlezna

https://www.youtube.com/watch?v=SI8VNTG3_f8

Anterior Drawer

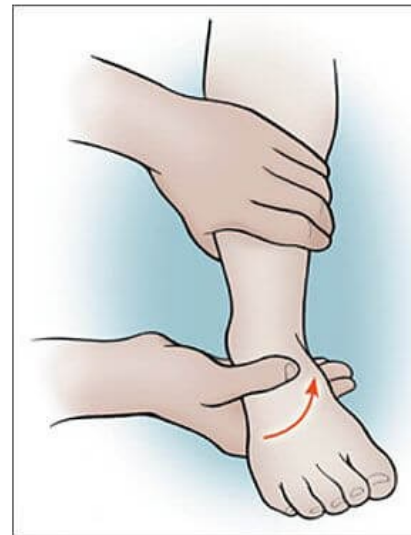- Tests integrity of anterior talofibular ligament



<https://www.youtube.com/watch?v=SDGU7cqN6s>

Talar Tilt

- Tests integrity of calcaneofibular ligament



Kleiger's test for High Ankle Sprain:

<https://www.youtube.com/watch?v=AXPxMmChQj0>

Thomsonův test – Achillova šlacha

<https://www.youtube.com/watch?v=AmDi08rIR3I&t=10s>

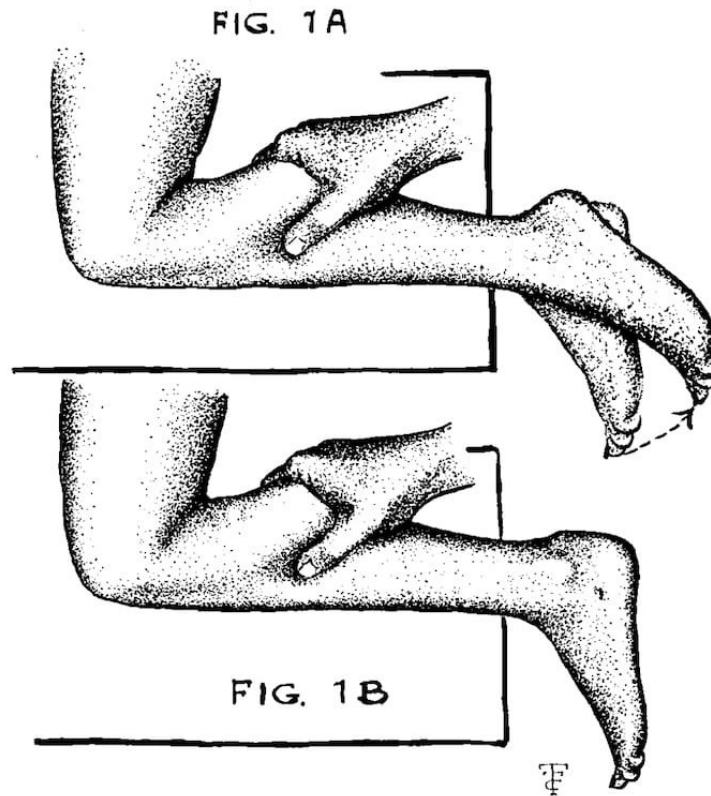
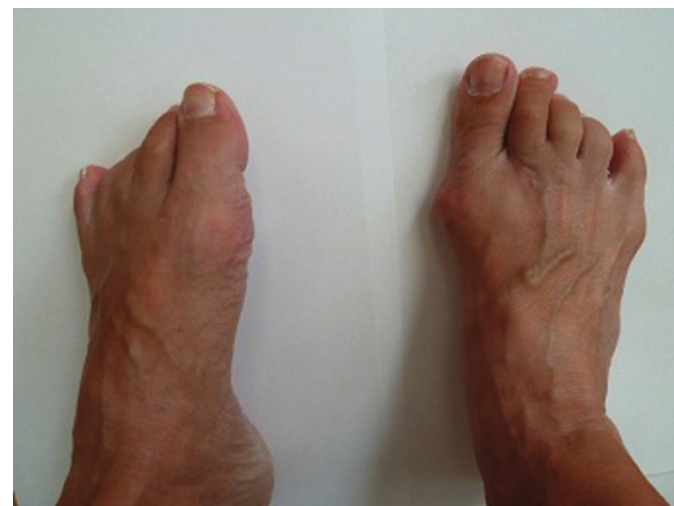
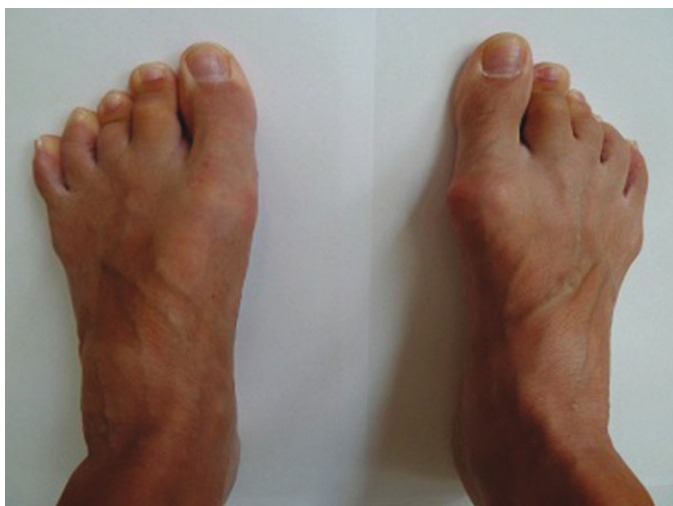
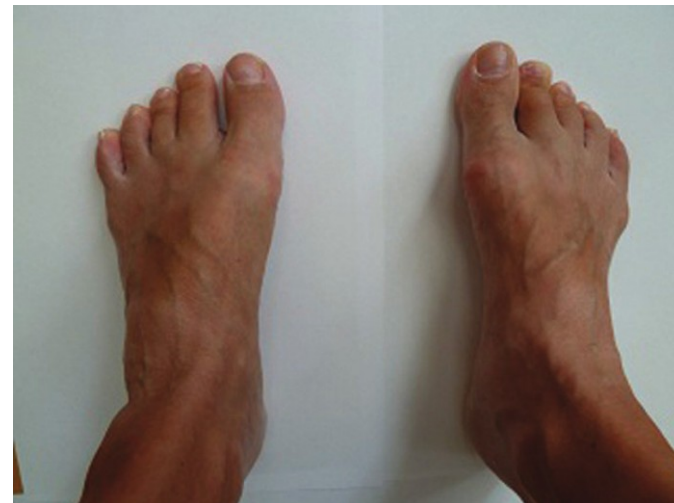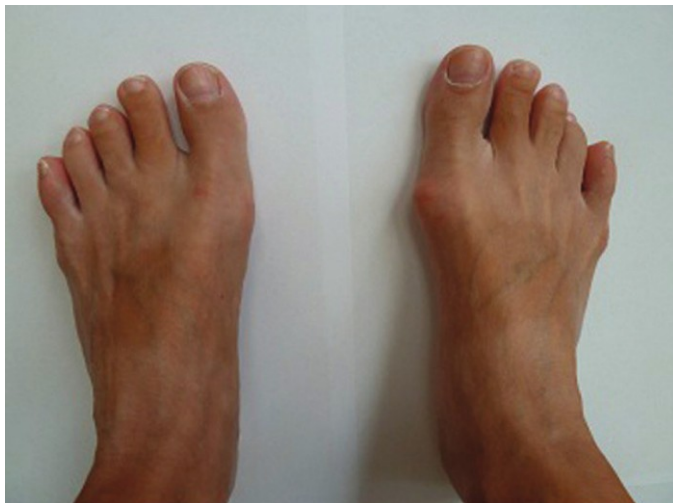Fig. 1 a.
Squeezing calf produces plantar flexion of foot when heel cord is intact.

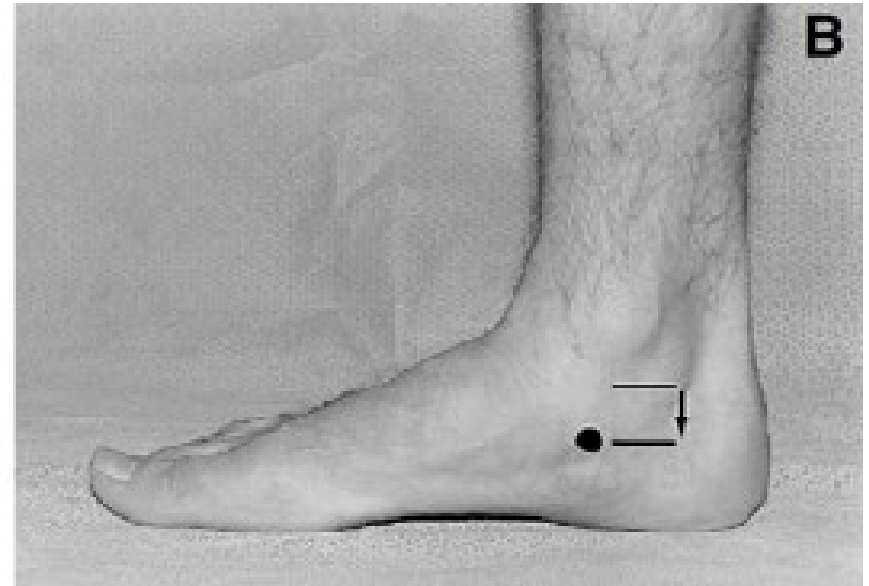
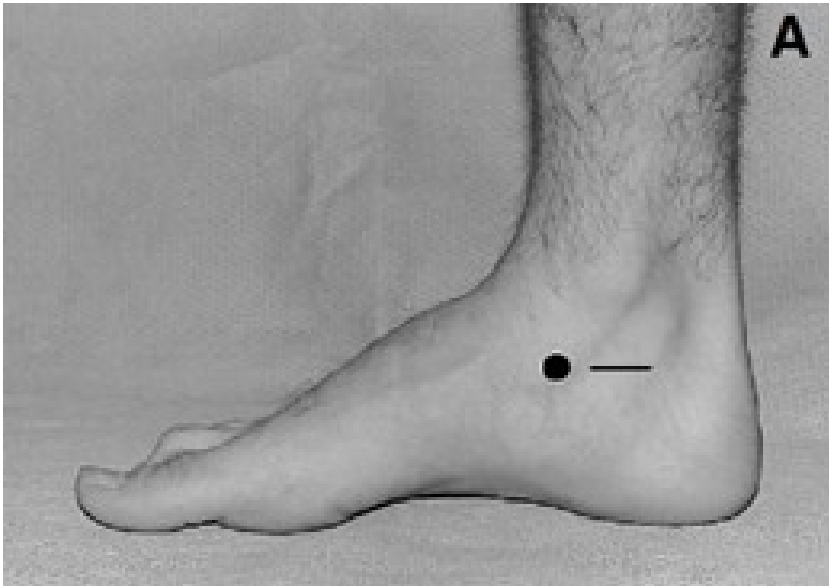
Fig. 1 b.
Squeezing calf produces no motion of foot in injured leg.

Véle test



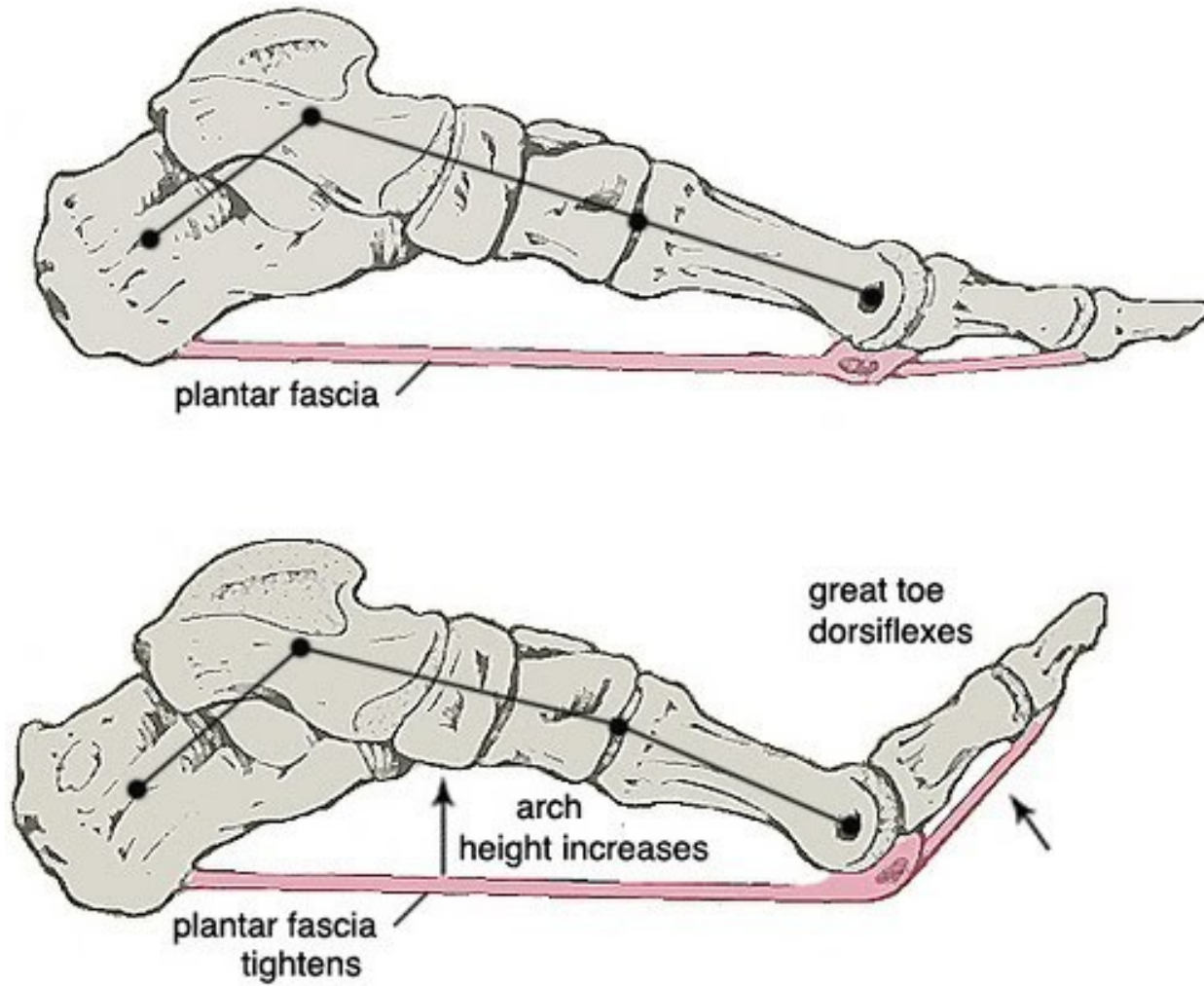
<https://www.prolekare.cz/casopisy/rehabilitace-fyzikalni-lekarstvi/2012-2/test-dle-veleho-neboli-vele-test-39044>

Navicular drop test



https://www.physio-pedia.com/Navicular_Drop_Test

Windlass test



Přístrojová diagnostika

Podoskop / PodoCam

Plantogram

Dynamická plantografie –

Emed, Footscan, Zebris,

Pedar

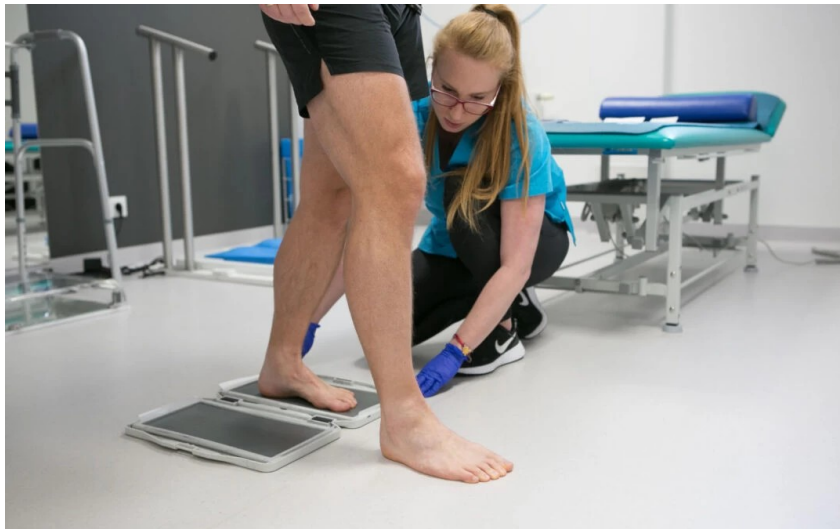Kinematická analýza



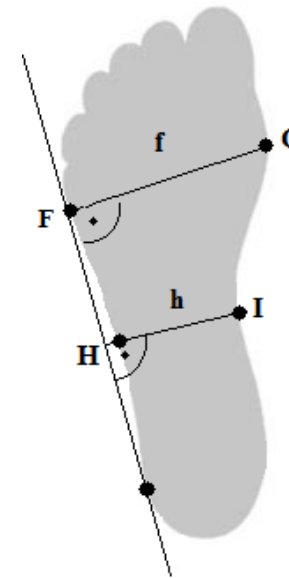
Přístrojová diagnostika



<https://www.sanomed.cz/bauerfeind-pedoprint-plantograf-diagnostika-nohy>



<https://ortomedicum.pl/plantograf-element-komputerowego-badania-stop/>



Normal foot:

1. degree: 0.1–25.0%
2. degree: 25.1–40.0%
3. degree: 40.1–45.0%

Flat foot:

1. degree: 45.1–50.0%
2. degree: 50.1–60.0%
3. degree: 60.1–100.0%

High foot:

(when the middle part of foot missing, we measure the length of blank space)

1. degree: 0.1–1.5 cm
2. degree: 1.6–3.0 cm
3. degree: >3.1 cm

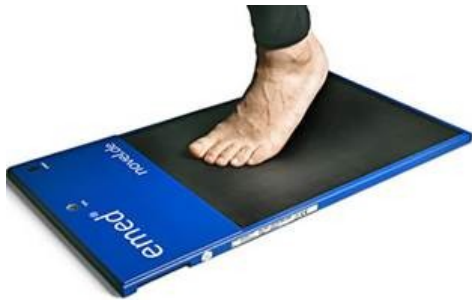$$CSI (\%) = (h / f) \times 100$$

f (F–G) – greatest forefoot width

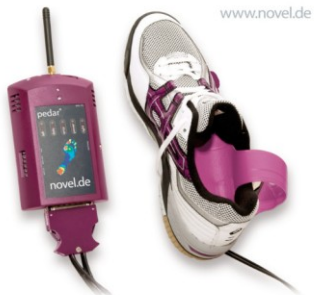h (H–I) – smallest midfoot width

https://www.researchgate.net/publication/281316720_The_impact_of_obesity_on_foot_morphology_in_women_aged_48_years_or_older/figures?lo=1


Přístrojová diagnostika



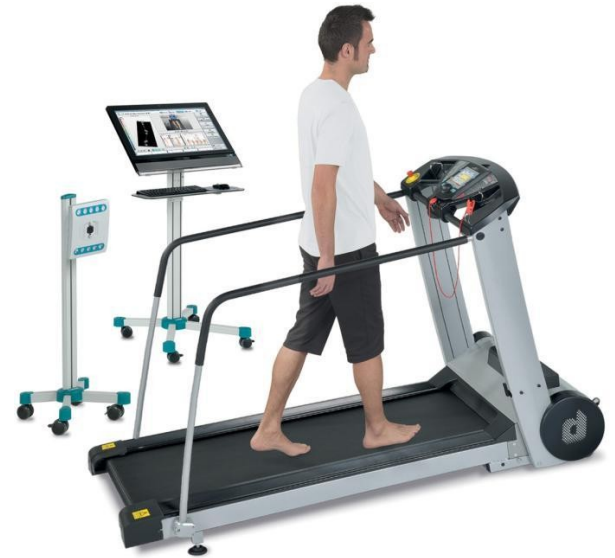<https://www.fsps.muni.cz/diagnostikavykonu/okruhy/emed/>



<https://www.fsps.muni.cz/emuni/data/reader/book-36/05.html>



<http://www.biomechanikapohybu.upol.cz/net/index.php/dynamicka-plantografie/o-metod/62-plantografie>

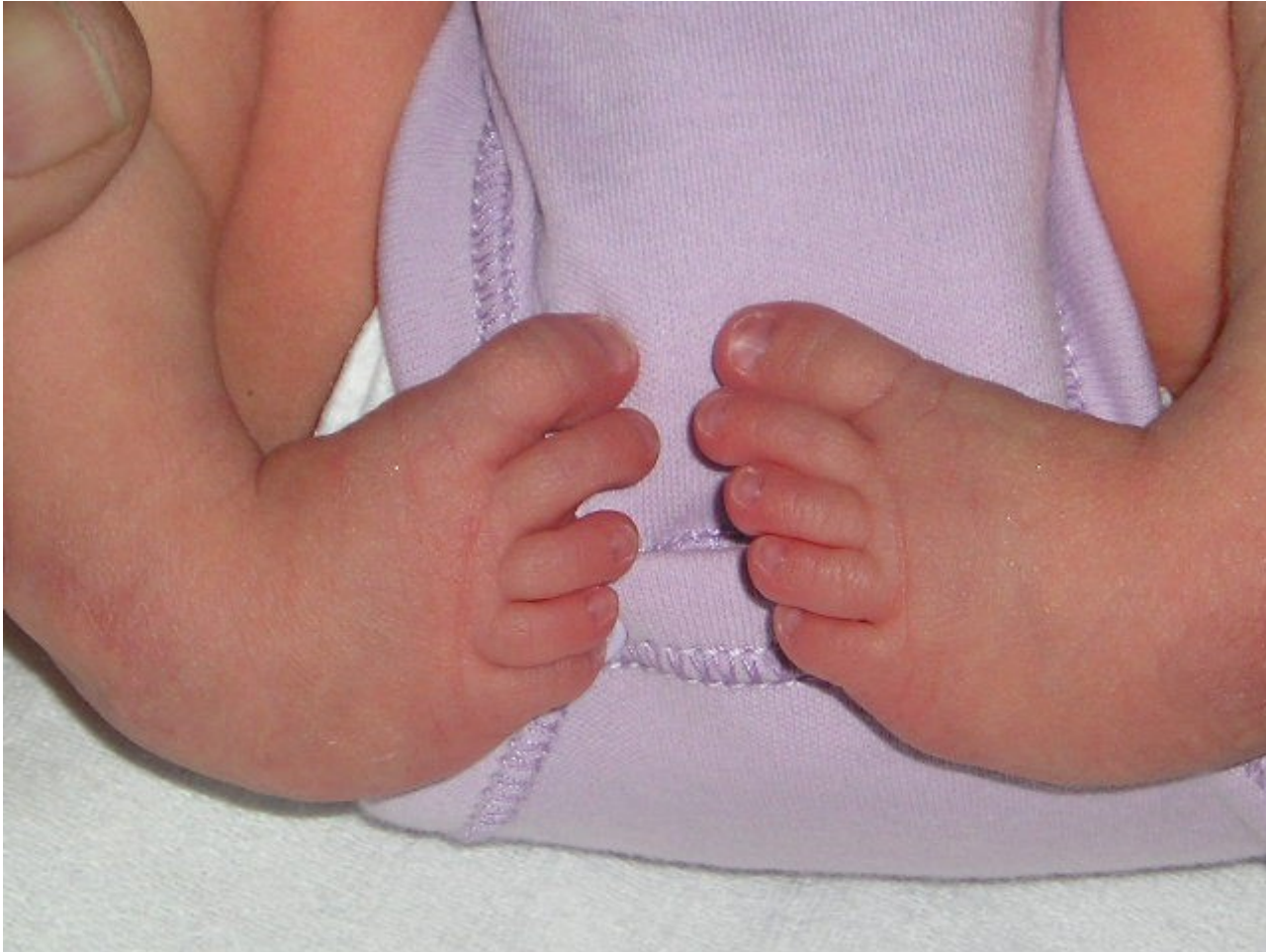

<https://docplayer.cz/107218429-Fyzioterapeuticke-postupy-u-pacientu-po-urazech-hlezenniho-kloubu-physiotherapist-s-procedures-in-patients-after-ankle-injuries.html>

Klinické poznámky

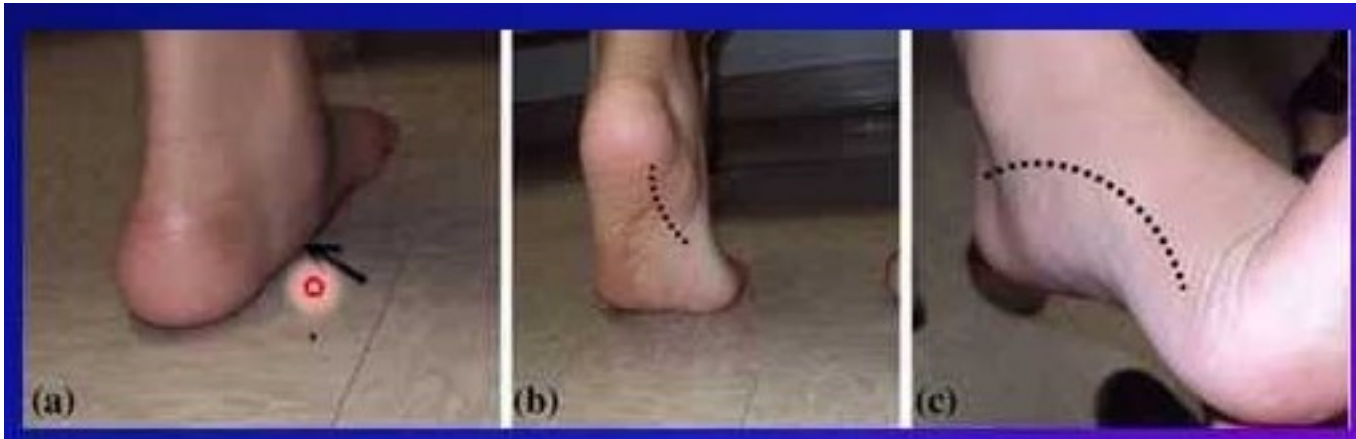
- VVV – PEC
- Flexibilní plochá noha, rigidní plochá noha, vysoká noha
- Vbočený palec, kladívkové prsty
- Traumata - distorze, luxace, fraktury
- Posttraumatická nestabilita
- Patní ostruha, plantární fascitida
- Burzitidy
- Mortonova neuralgie
- Přenesená bolest
- Funkční problematika

Pes equinovarus congenitus = koňská noha

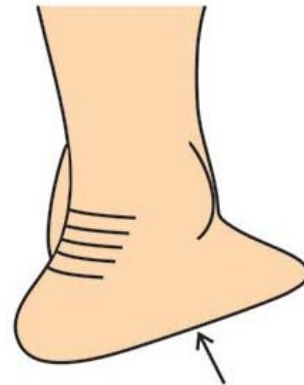


<https://www.wikiskripta.eu/index.php?curid=3138>

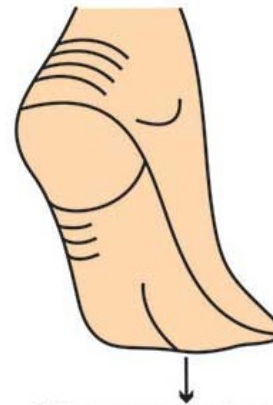Plochá noha – dětská plochá noha (flexible flat foot)



<https://www.youtube.com/watch?v=CPqqOJO0gc>



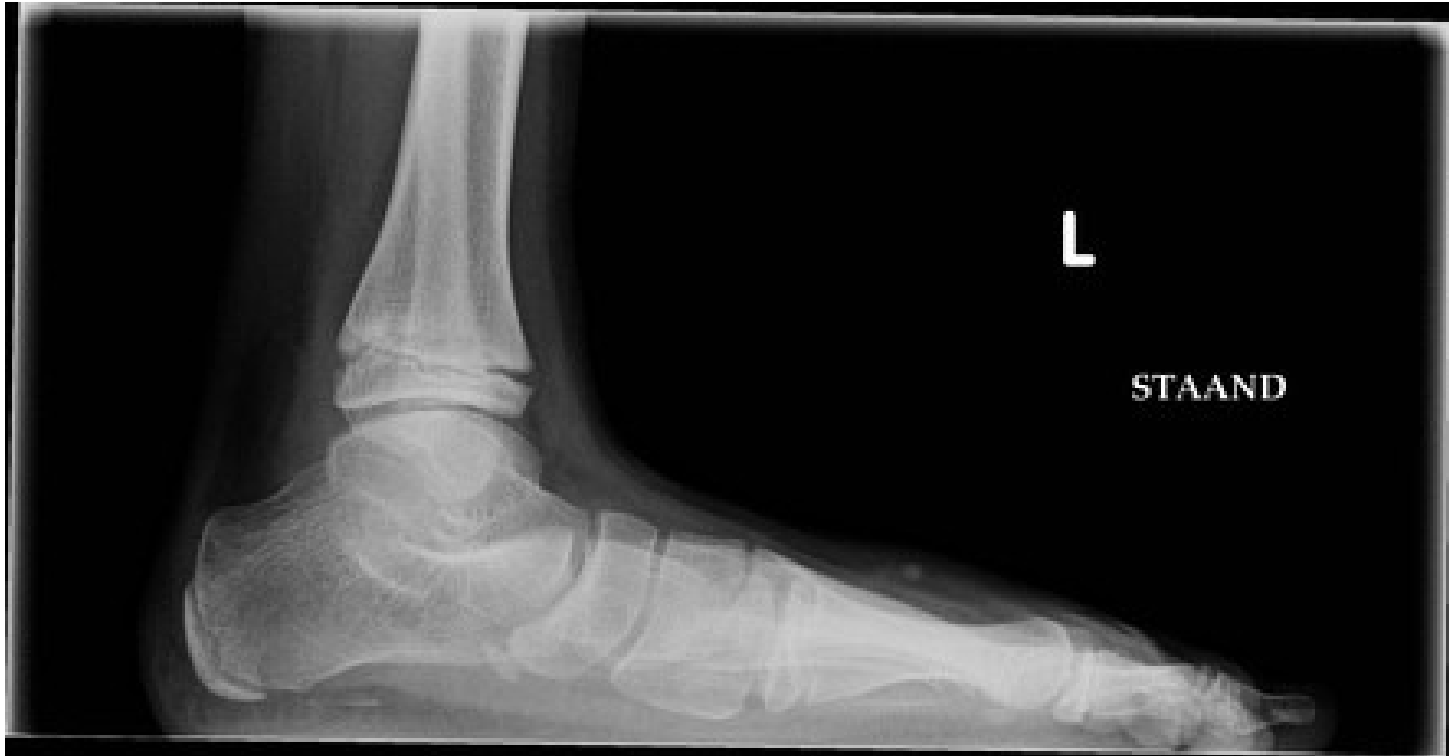During standing position
(weight-bearing), a
normal arch will
disappear, which should
be present.



When you ask your
child to tiptoe or
dorsiflex the toes, the
normal arch will re-
appear.

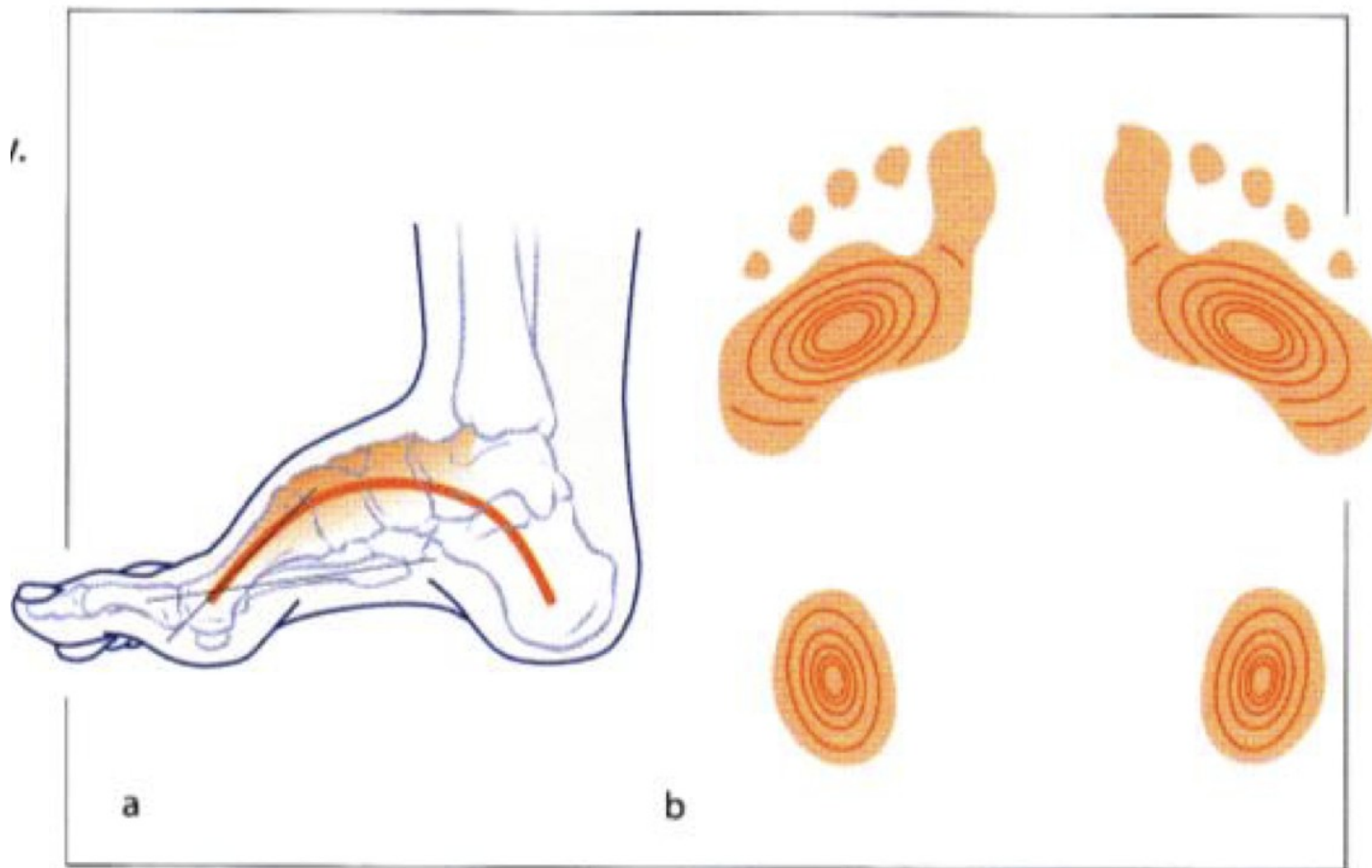
<https://physio-study.com/pes-planus-flat-feet/>

Rigidní plochá noha



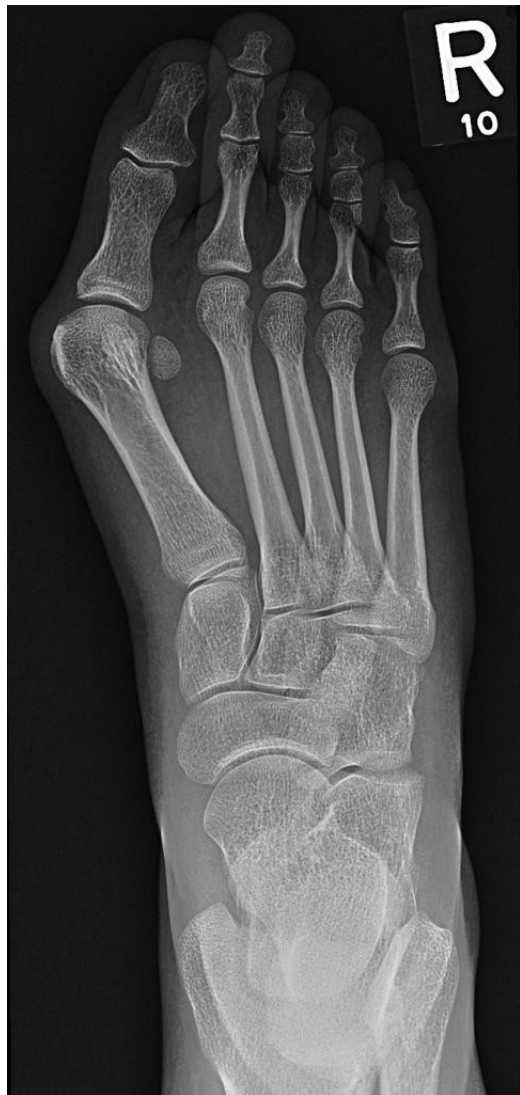<https://radiopaedia.org/articles/pes-planus>

Vysoká noha



Larsen, Miescher a Wickihalter, 2009, s. 36

Vbočený palec



<https://radiopaedia.org/cases/hallux-valgus-4>



<https://www.collieryshop.cz/toe-spacer/>

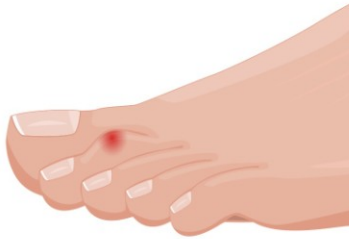

<https://www.pro-nozky.cz/adjustacni-ponozky/multicolor/>

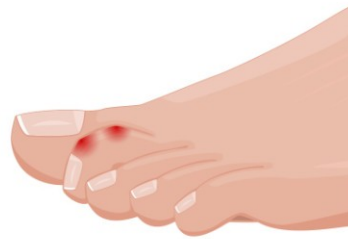**MUNI
SPORT**

Deformity prstů

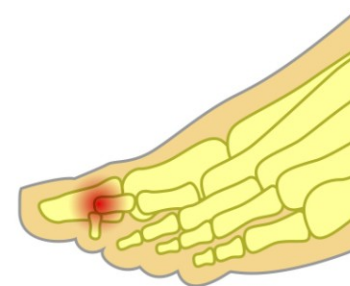
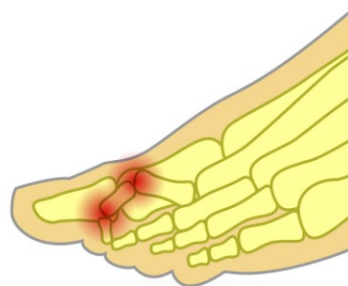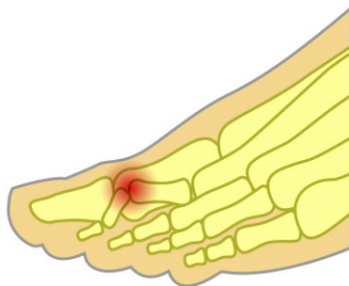
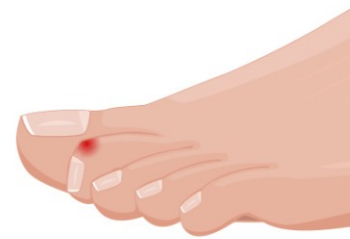HAMMER TOE



CLAW TOE

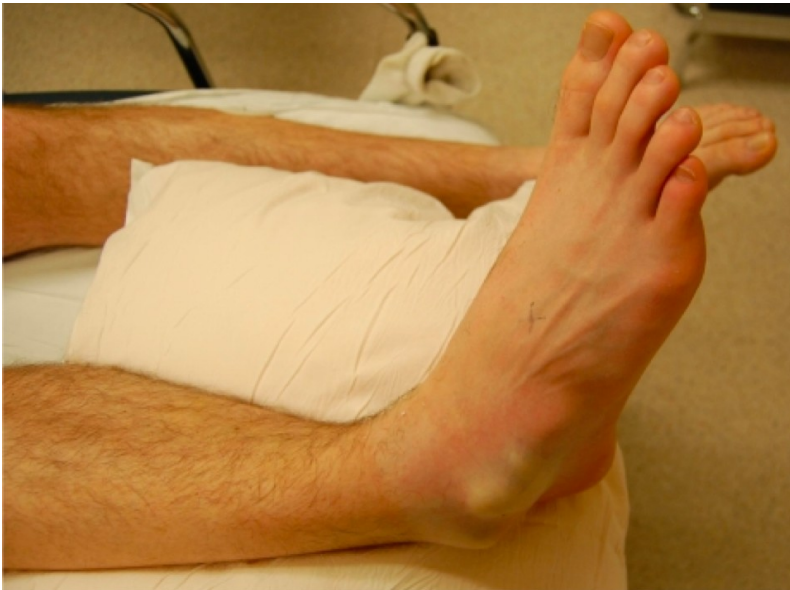

MALLET TOE

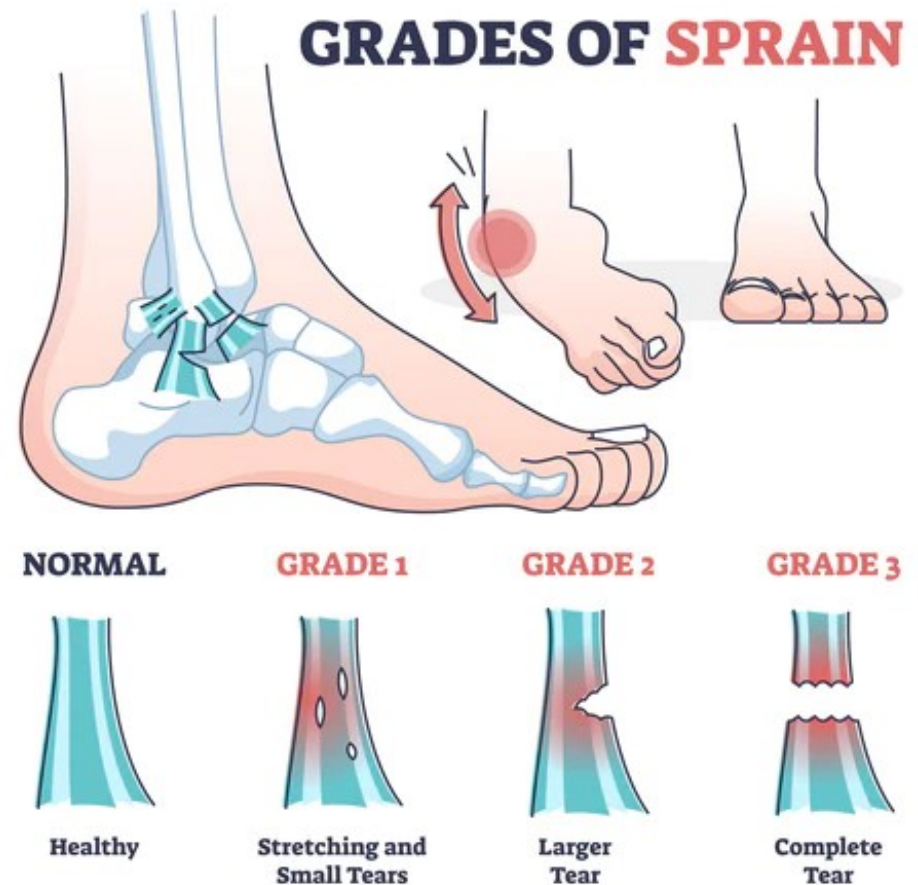


<https://www.afacc.net/foot-problems/hammertoe-deformity/>

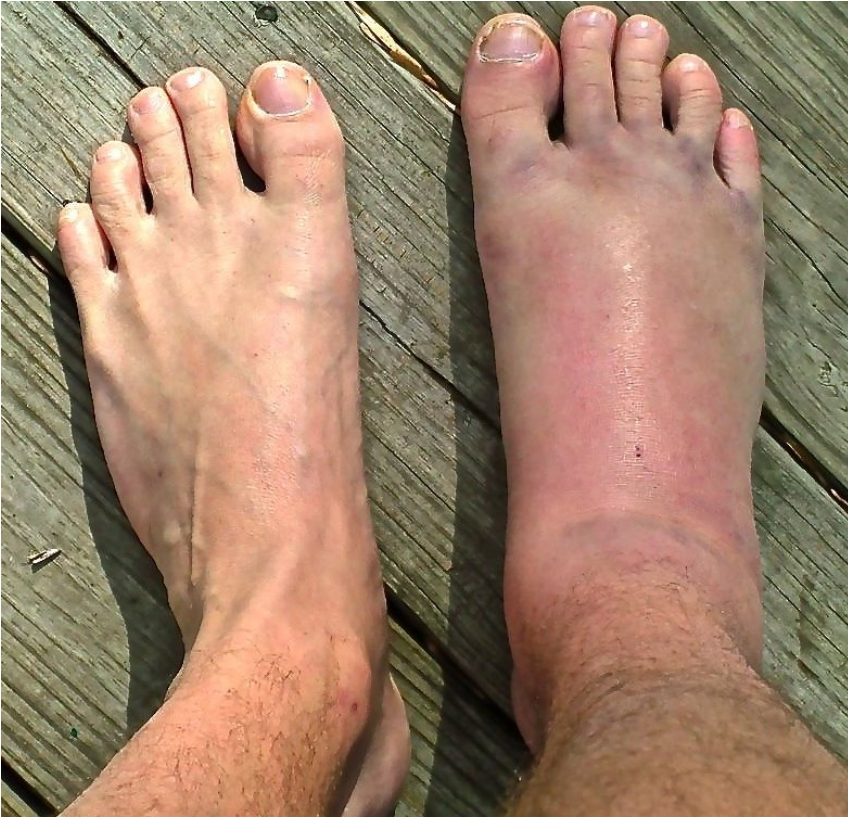Dislokace, distorze



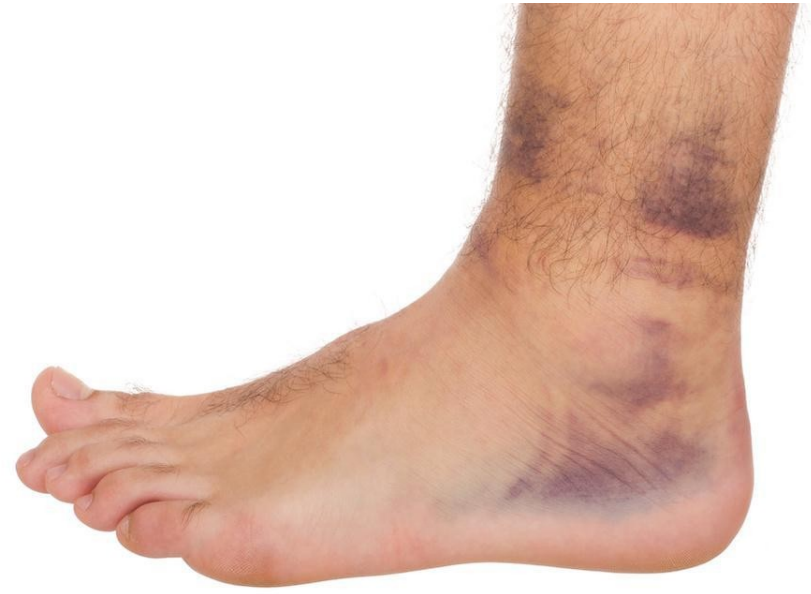<http://brownemblog.com/blog-1/2019/1/28/subtalar-dislocations>



<https://nielasher.com/blogs/video-blog/the-different-types-of-ankle-sprain>



<https://achillespodiatry.com/patient-education/ankle-sprain/>



<https://www.mountainviewfootandankle.com/blog/why-rest-is-a-must-for-a-sprained-ankle>

RICE



REST



ICE



COMPRESSION

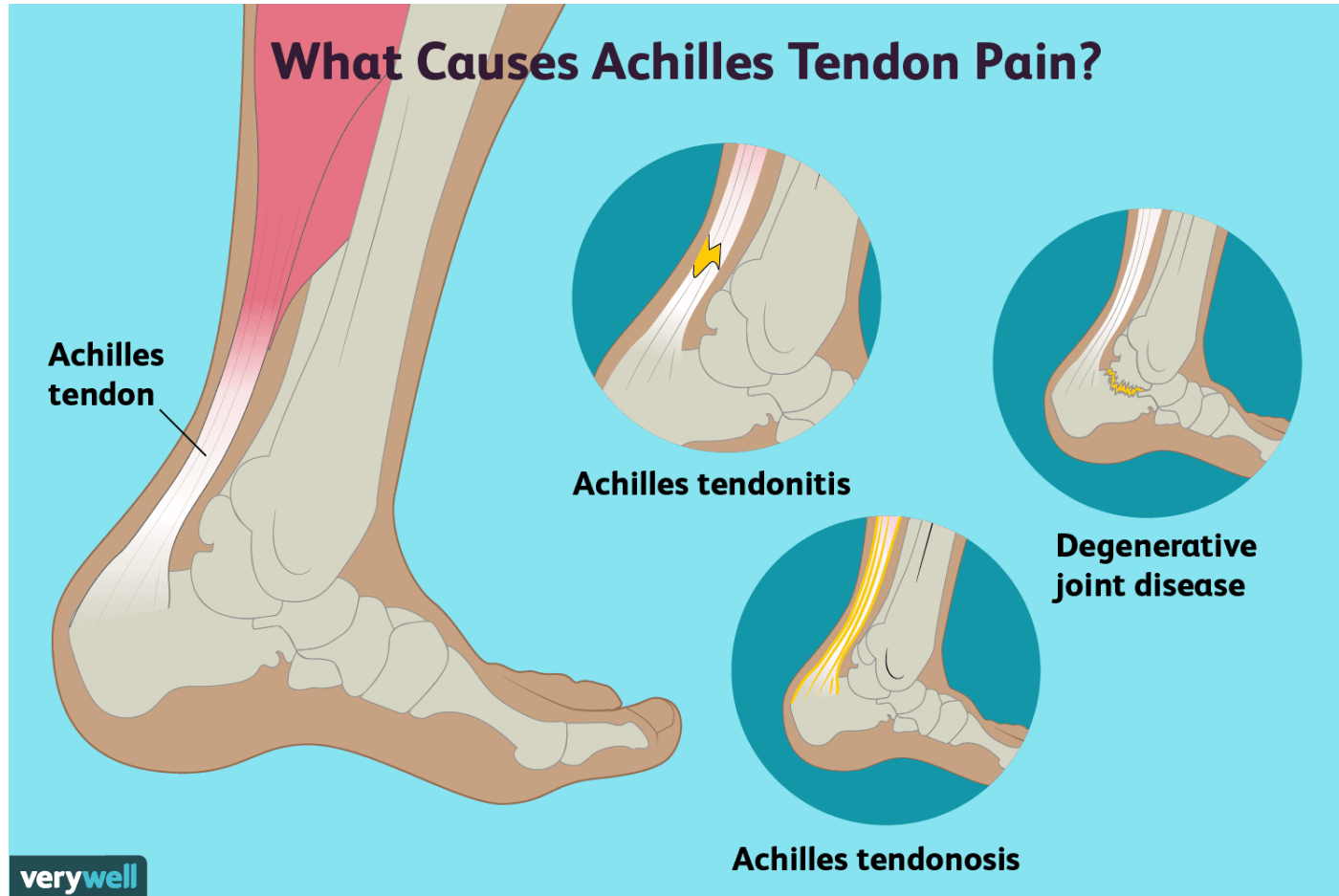


ELEVATION

Peace & Love (Dubois and Esculier, 2019)

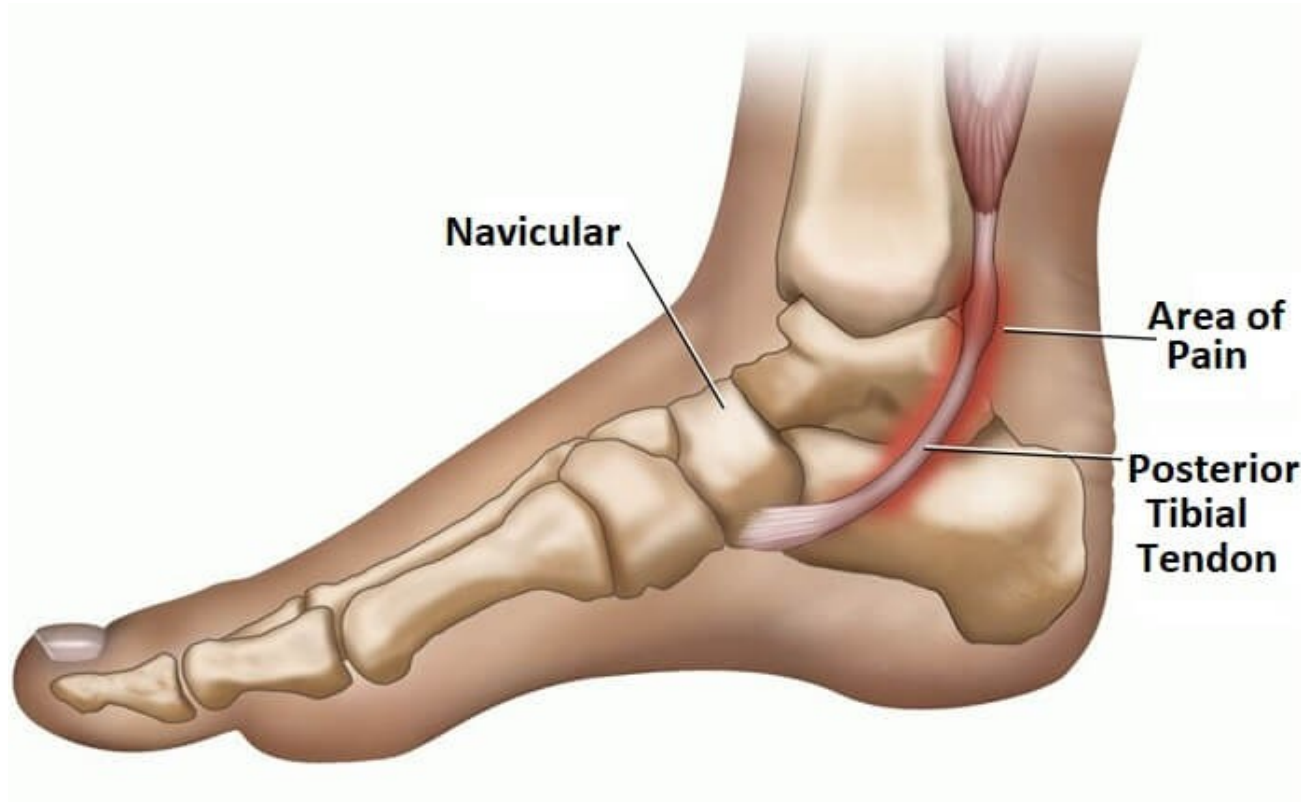
- P**  **PROTECTION**
Avoid activities and movements that increase pain during the first few days after injury.
- E**  **ELEVATION**
Elevate the injured limb higher than the heart as often as possible.
- A**  **AVOID ANTI-INFLAMMATORIES**
Avoid taking anti-inflammatory medications as they reduce tissue healing. Avoid icing.
- C**  **COMPRESSION**
Use elastic bandage or taping to reduce swelling.
- E**  **EDUCATION**
Your body knows best. Avoid unnecessary passive treatments and medical investigations and let nature play its role.
- &**
- L**  **LOAD**
Let pain guide your gradual return to normal activities. Your body will tell you when it's safe to increase load.
- O**  **OPTIMISM**
Condition your brain for optimal recovery by being confident and positive.
- V**  **VASCULARISATION**
Choose pain-free cardiovascular activities to increase blood flow to repairing tissues.
- E**  **EXERCISE**
Restore mobility, strength and proprioception by adopting an active approach to recovery.

Tendinózy, entezopatie – Achillova šľacha

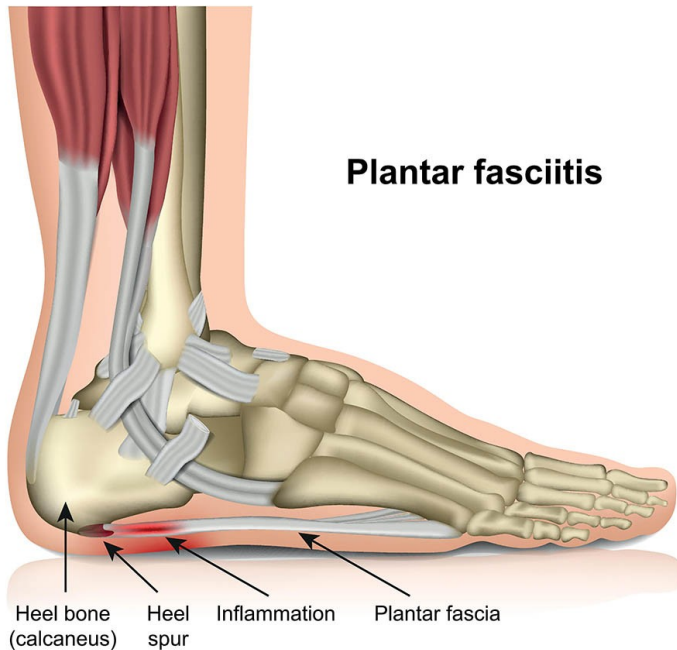


https://www.google.com/search?q=achilles+tendinitis&client=safari&rls=en&sxsr=ALiCzsaKs-Yu-mKPsNIXi5cKMYlieO1kuw:1668413741109&source=lnms&tbm=isch&sa=X&ved=2ahUKewj89IHDna37AhUyuqQKHdg1B-MQ_AUoAXoECAEQAw&biw=1324&bih=714&dpr=2#imgrc=UcDhFJzBvyySOM

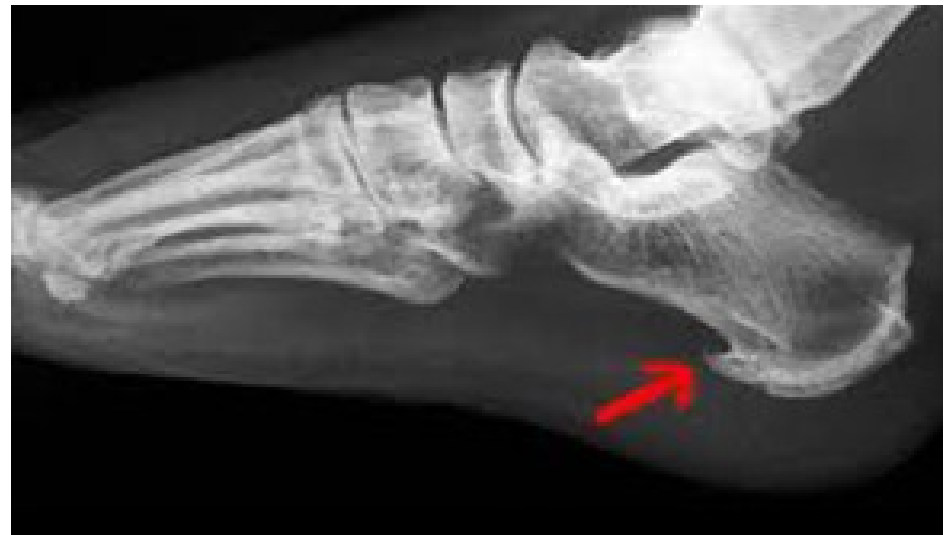Tendinózy, entezopatie – m. tibialis posterior



Plantar fasciitis, calcar calcanei

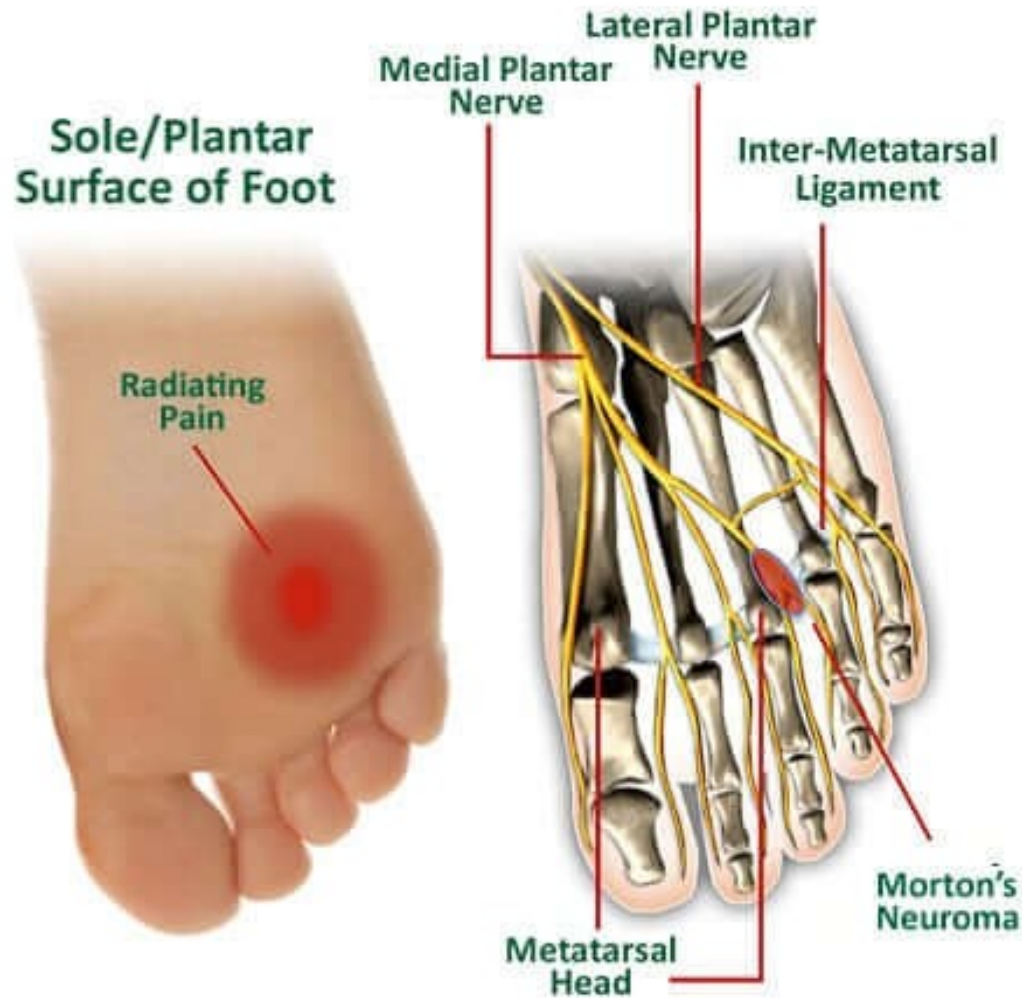

<https://www.healthdirect.gov.au/plantar-fasciitis>

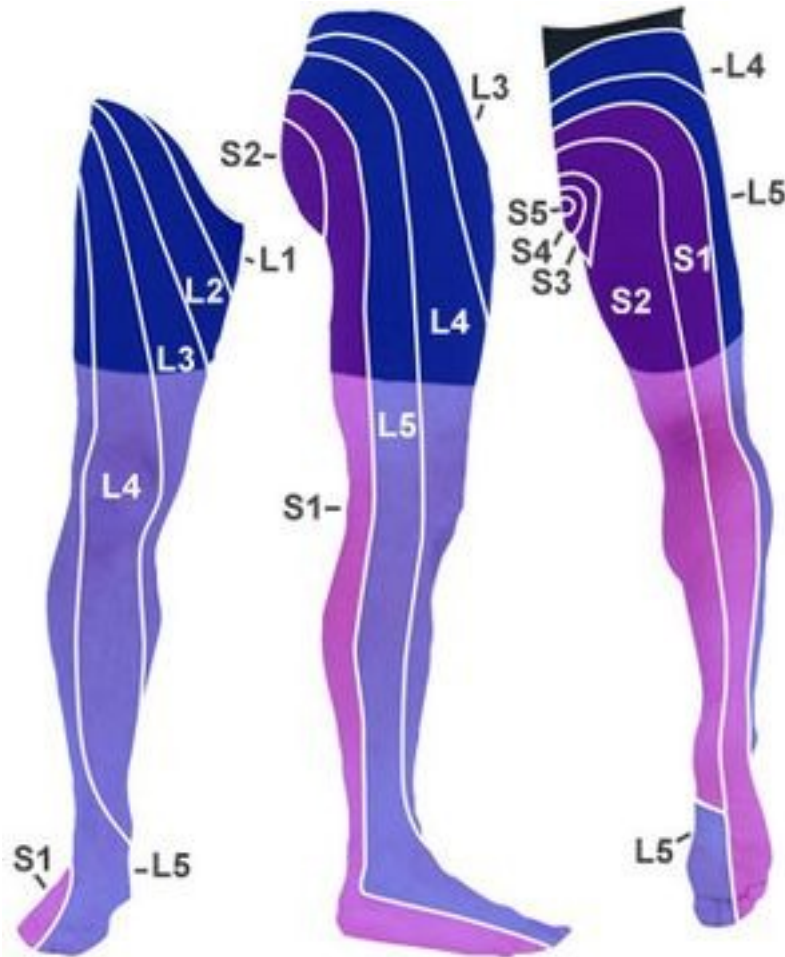


<https://www.medeorkv.cz/bolesti-nohy>

Mortonova neuralgie

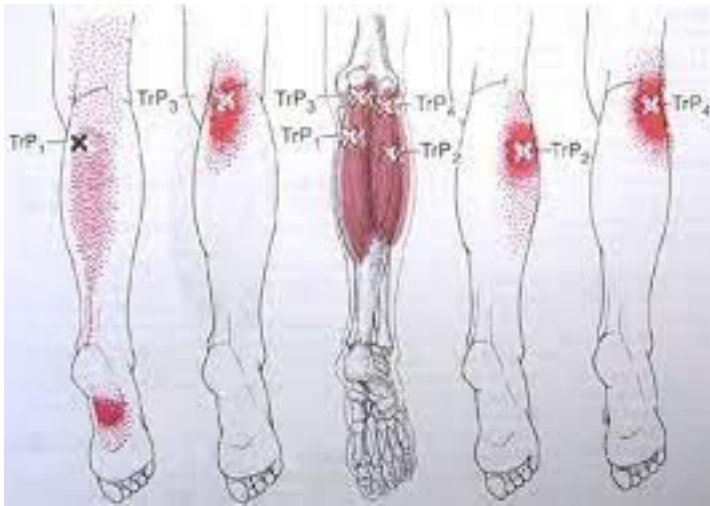


Přenesená bolest, celková onemocnění



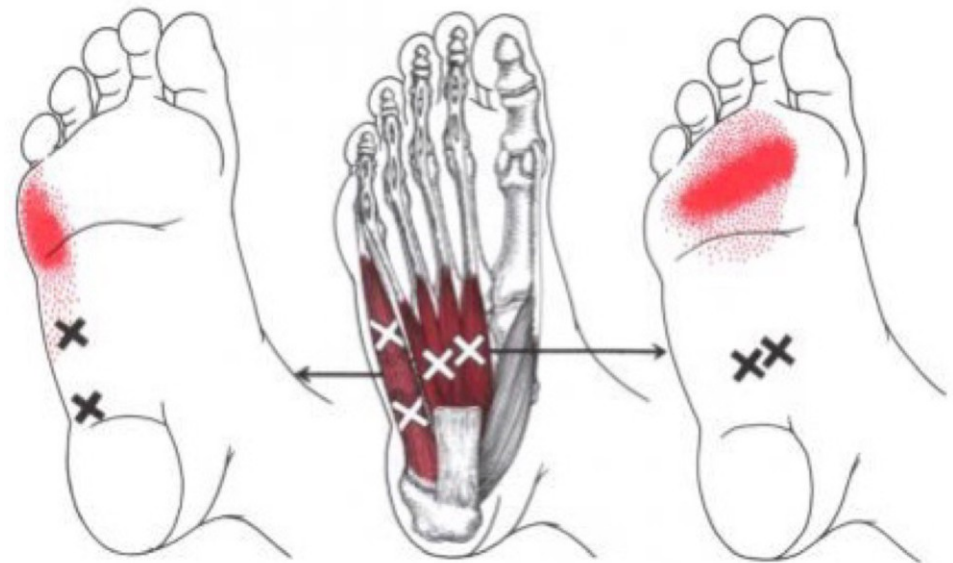
- !diabetická noha
- Polyneuropatie
- ICHDK!
- Klidové bolesti, chronického charakteru
- Jiné klinické projevy

Funkční problematika



https://m.facebook.com/NAMTPT/photos/a.146835822048432/554610947937582/?type=3&locale2=hi_IN

Flexor digitorum brevis & Abductor digiti minimi Pain



Picture credit: Travell/Simons

MUNI SPORT

To je pro dnešek vše😊

Děkuji za pozornost!

Zdroje

- DYLEVSKÝ, Ivan, 2009a. *Funkční anatomie*. Praha: Grada. ISBN 978-80-247-3240-4.
- DYLEVSKÝ, Ivan, 2009b. *Speciální kineziologie*. Praha: Grada. ISBN 978-80-247-1648-0.
- ČIHÁK, Radomír, Miloš GRIM, Oldřich FEJFAR, UNIVERZITA KARLOVA, 1 LÉKAŘSKÁ FAKULTA, a ANATOMICKÝ ÚSTAV, 2011. *Anatomie*. Praha: Grada. ISBN 978-80-247-3817-8.
- APANDJI, Ibrahim A., 2007. *The physiology of the joints*. 6th ed., English ed. Edinburgh ; New York: Churchill Livingstone. ISBN 978-0-443-10350-6.

Zdroje

- KOLÁŘ, Pavel, 2009. *Rehabilitace v klinické praxi*. Praha: Galén. ISBN 978-80-7262-657-1.
- LARSEN, Christian, 2005. *Zdravá chůze po celý život*. Olomouc: Poznání. ISBN 978-80-86606-38-5.
- VAŘEKA, Ivan a Renata VAŘEKOVÁ, 2009. *Kineziologie nohy*. Olomouc: Univerzita Palackého v Olomouci. ISBN 978-80-244-2432-3.
- VÉLE, František, 2006. *Kineziologie: přehled klinické kineziologie a patokineziologie pro diagnostiku a terapii poruch pohybové soustavy*. Praha: Triton. ISBN 978-80-7254-837-8.