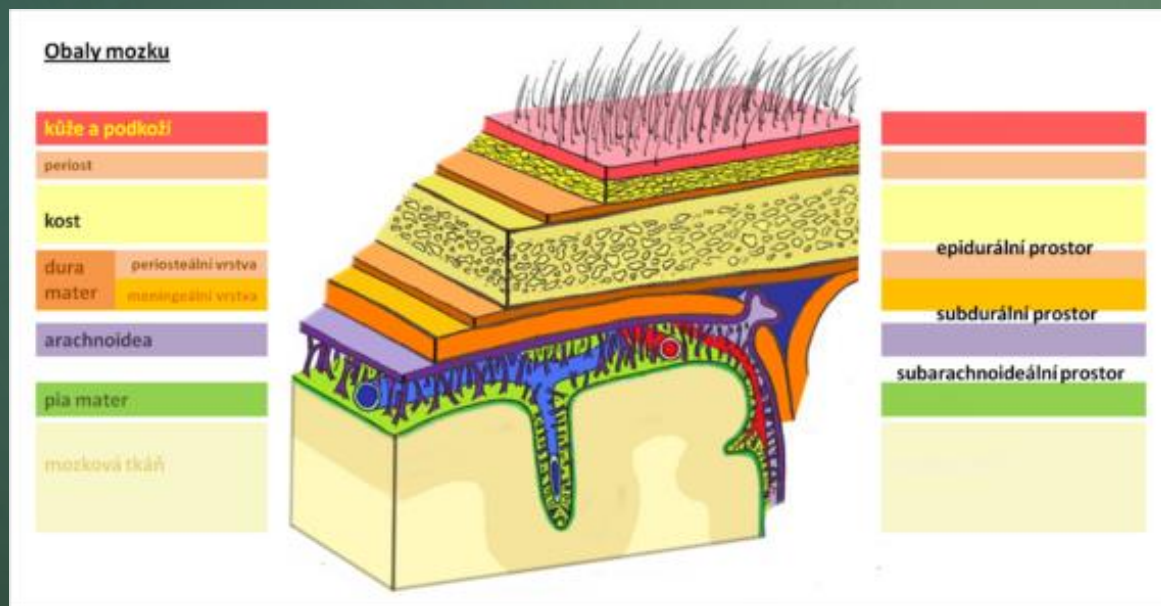

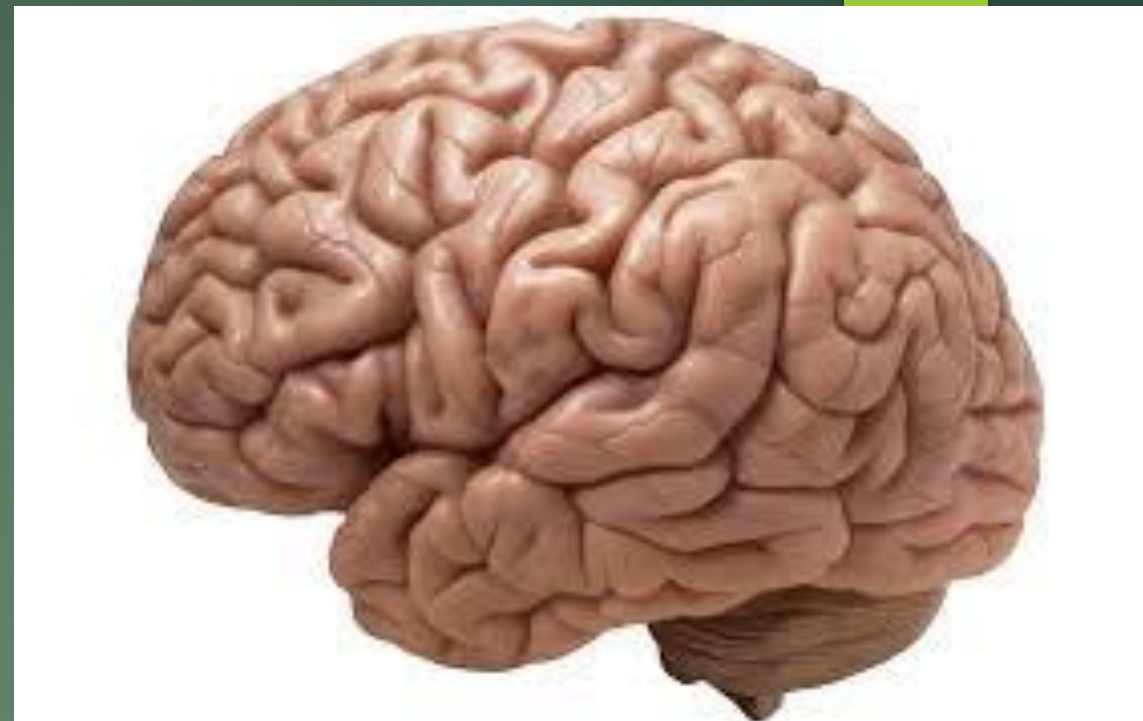


# Neurofyziologie a neuropatologie

ODDÍLY CNS

- ▶ Lidský mozek = vrcholné dílo architektury NS
- ▶ Všechny části jsou navzájem propojeny
- ▶ Mозek uložen v lebce
- ▶ **Mozkové obaly** : dura mater encephali, arachnoidea encephali, pia mater encephali
- ▶ Přeneseně můžeme hovořit o etážích mozku

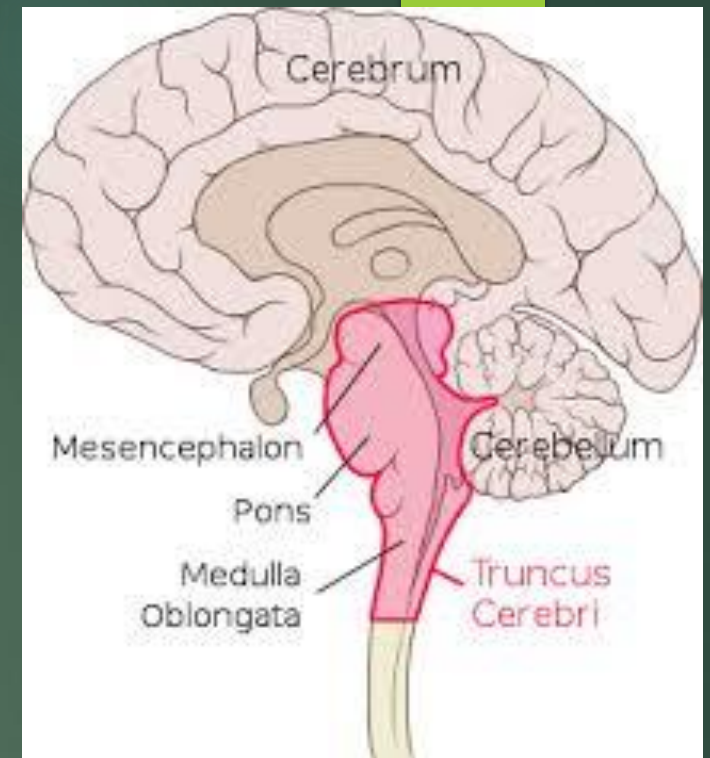


# mozkový kmen

- ▶ Navazuje na hřbetní míchu
- ▶ 3 části : prodloužená mícha, Varolův most a střední mozek
- ▶ Pro život nezbytný
- ▶ Centrum životních funkcí a reflexů
- ▶ Prostorná síť nervových buněk skrz celý mozkový kmen – RF

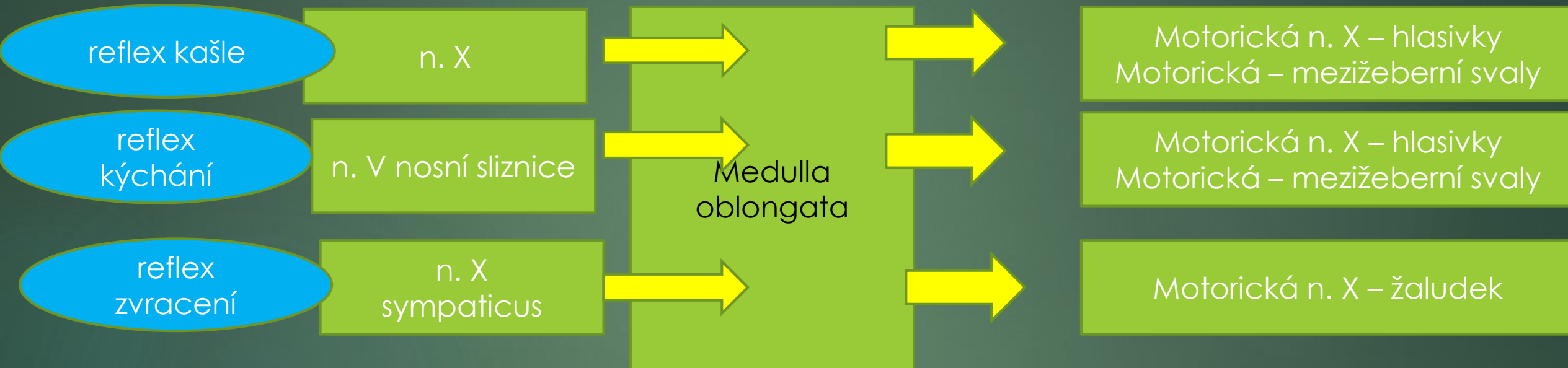
RF ascendentní systém- řízení bdělosti – aktivační systém

- ▶ Jádra hlavových nervů



# Prodloužená mícha

- ▶ Nepodmíněné obranné reflexy :



- ▶ S mostem se podílí na regulaci dýchání
- ▶ Regulace krevního oběhu (kardioexcitační, kardioinhibiční, vasokonstrikční i vazodilatační centrum) a trávení
- ▶ Podílí se na mimických pohybech, fonaci a řeči
- ▶ S mostem a středním mozem řídí opěrnou motoriku

# Most

- ▶ Nepodmíněné reflexy

**Korneální reflex:** V – VII

**Okulokardiální reflex:** stlačení bulbů – zpomalení SF ( V-X)

- ▶ Podmíněné reflexy

umožňují artikulaci ( motorická vlákna V, VII, IX, XII)

- ▶ Řízení dýchání

# Střední mozek

- ▶ Nepodmíněné reflexy

**Zrakové reflexy:** pohyby očí, hlavy na světelné signály

**Sluchové reflexy:** pohyby očí, hlavy na sluchové podněty

**vzpřimovací reflex**

- ▶ Účast na řízení motoriky
- ▶ Přepojování informací zrakové a sluchové dráhy

# Poruchy mozkového kmene

Hemiparéza s kontralaterálními nálezy na hlavových nervech, často s příznaky hlavových nervů

- ▶ Syndrom dolní oblongaty ( Jacksonův syndrom): ipsilaterální paréza XII, kontralaterální hemiparéza ( infarkt dolní části prodloužené míchy)
- ▶ Syndrom dorzolaterální oblongaty ( Wallenbergův syndrom): hemiataxie, nystagmus, porucha citivosti v obličeji, paréza IX a X
- ▶ Syndrom středního mozku: kóma, vegetativní poruchy s dechovou insuficiencí, paréza III ( trauma, nádor, infarkt)

# mezimozek ( diencephalon)

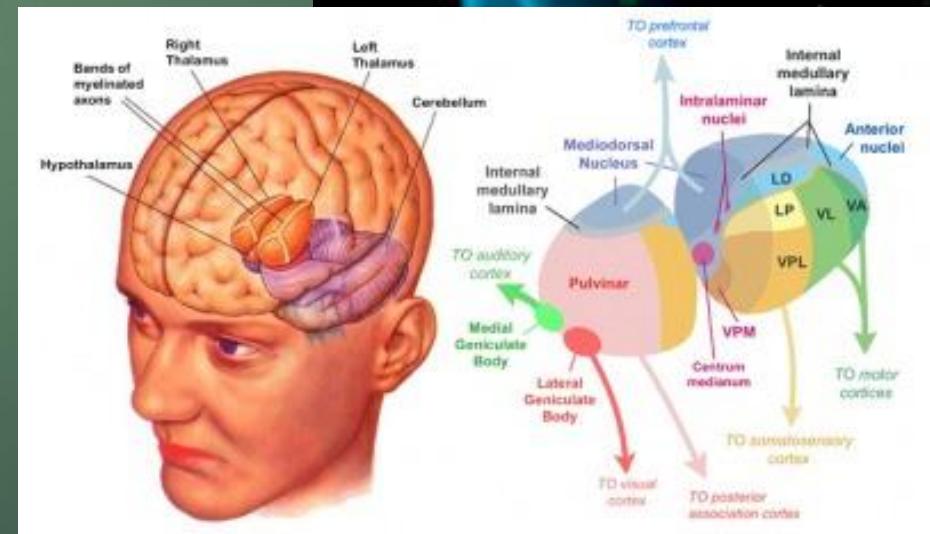
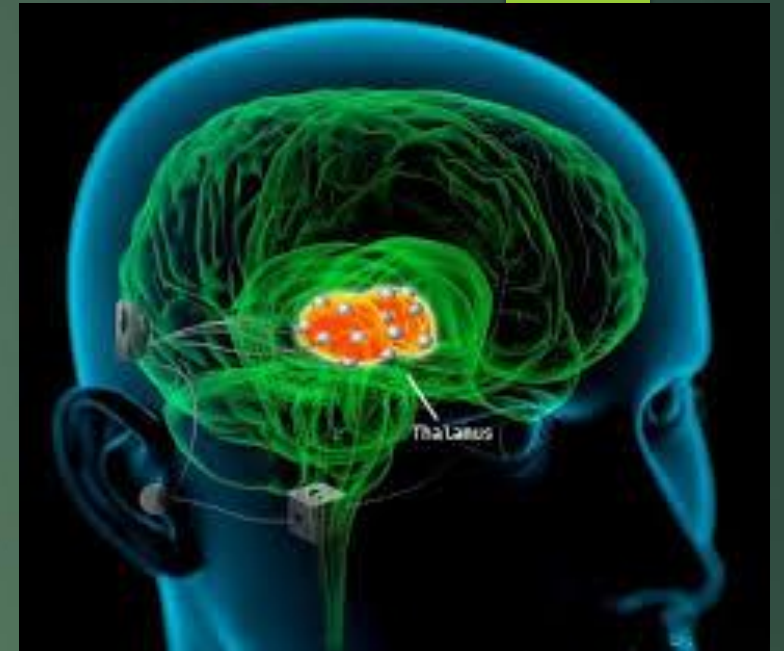
- ▶ Leží mezi mozkovými polokoulemi – pomyslný střed mozku
- ▶ Navazuje na střední mozek a pokračuje do koncového mozku
- ▶ Tvořen: párovým **thalamem** a nepárovým **hypothalamem**

**Thalamus** = dvě vejčitá tělesa , uprostřed III.mozková komora

- Významné třídící a přepojovací centrum
- Přepojení senzitivních drah
- Přepojení motorických a vegetativních informací
- Spoje z thalamu do všech částí mozku
- Spojen i s limbickým systémem ( rychle)

**Hypothalamus** – leží ve středu pod oběma thalamy

- Hlavní ústředí pro řízení vnitřních ( vegetativních) funkcí
- Udržování stálosti homeostázy
- Doprovod emocí, účast na modulaci prožívání a chování
- Řídí biorytmy



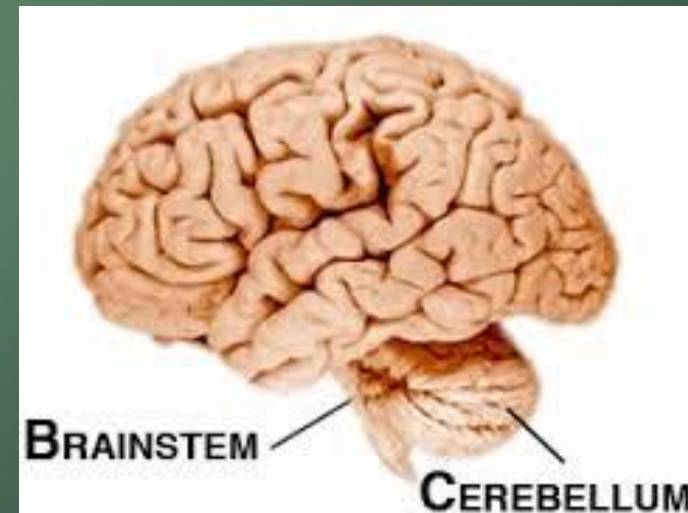
# Poruchy mezimozku

- ▶ **Hypotalmický syndrom:** diabetes insipidus, poruchy vegetativní regulace ( hypertermie)
- ▶ **Talamický syndrom:** kontralaterální dysestézie, anopsie, poruchy vědomí ( zkalené), hemiataxie, , porucha stereognozie, , choreoatetóza ( nádor, infarkt, krvácení)



# mozeček ( cerebellum)

- ▶ Leží za mozkovým kmenem ( zadní jáma lební)
- ▶ Člení se na 2 mozečkové hemisféry a nepárový mozečkový červ ( vermis)
- ▶ S ostatními částmi mozku propojen pomocí 3 mohutných svazků vláken – *pedunculi cerebellares craniales, medii et caudatus*
- ▶ Role v řízení motoriky
- ▶ Dále napomáhá ve funkcích poznávacích, emočních, vstupuje do procesu učení, myšlení, motivace, prožívání a paměť

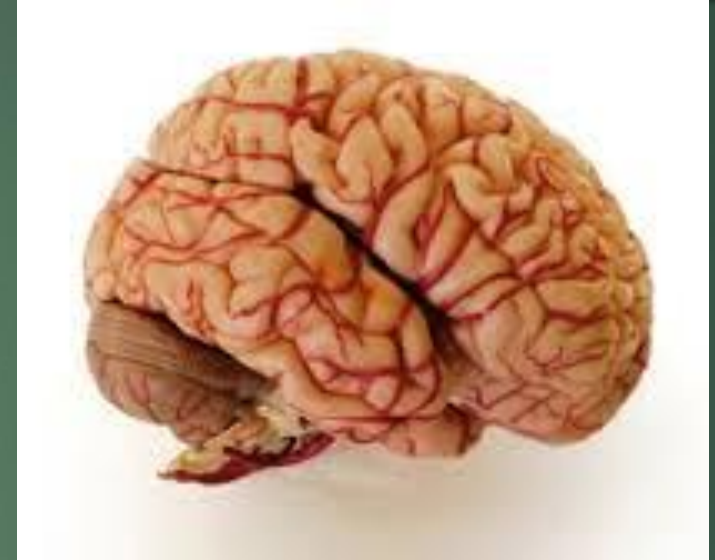


# Poruchy mozečku

- ▶ **Syndrom mosto-mozečkového koutu:** hypakuze, tinitus ( neurinom akustiku), , parézy V a VII, stejnostranné mozečkové příznaky, kontralaterální příznaky pyramidové dráhy (spastická obrna, hyperreflexe, pyramidové iritační reflexy a zánikové příznaky)- meningeom
- ▶ **Neocerebelární syndrom:** ipsilaterální ataxie, dysdiadochokinéza, hypotonie, nystagmus ( nádor, infarkt, krvácení)
- ▶ **Paleocerebelární syndrom:** poruchy koordinace stoje, chůze, ataxie trupu, , hypotonie, dysartrie ( nádor, atrofie)

# koncový mozek (telencephalon)

- ▶ Tvořen 2 mozkovými polokoulemi – **hemisférami**
- ▶ brázdy a rýhy člení povrch – **mozkové závity (gyri cerebri)**
- ▶ Závity zvětšují povrch mozku
- ▶ hemisféry nejsou symetrické



**Levá hemisféra:** logické, analytické, matematické, technické myšlení, produkce a porozumění řeči

**Pravá hemisféra:** citově- prožitková, podněty emoční, fantazie, představivost, chápání perspektivy, geometrie prostoru

Obě hemisféry propojeny a spolupracují – četné spoje (přenos informací)

- ▶ Nové informace zpracovává spíše P hemisféra, známé info, či problémy kognitivní rutiny – L hemisféra

► Každá hemisféra : 5 mozkových laloků

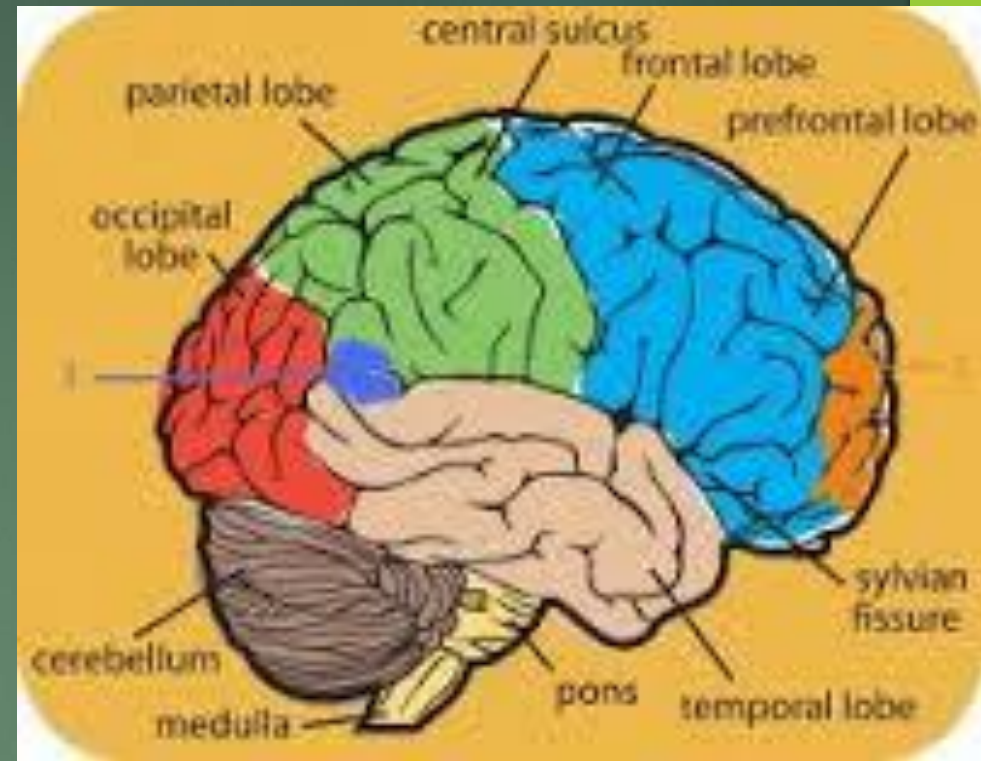
Lalok čelní - frontální

Lalok temenní - parietální

Lalok tylní - occipitální

Lalok spánkový- temporální

Lalok ostrovní – insula



**Bílá hmota** – nervová vlákna sdružená do svazků – nervových drah

**projekční dráhy** : propojení kůry s jinými částmi mozku

**asociační dráhy**: propojení oblastí pouze jedné hemisféry

**komisurální dráhy**: propojení navzájem P a L hemisféry

nejmohutnější komisurální dráhy v **corpus callosum**

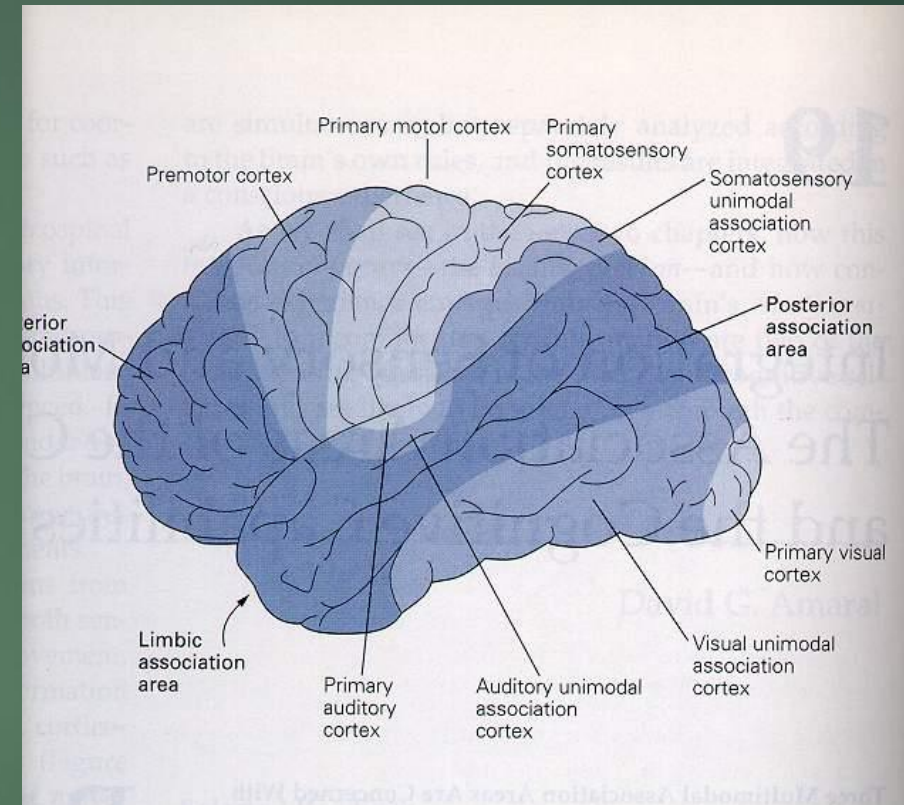
**Šedá hmota** : obsahuje těla nervových buněk, je na povrchu jako **cortex cerebri**. V hloubi koncového mozku pak **podkorové subkortikální struktury** – bazální ganglia, podkorová část limbického systému

► Podle stavby, funkce a počtu vrstev neuronů se dělí cortex na:

**allocortex** – součást limbického systému ( 3 vrstvy neuronů)

**neocortex** – víc jak 90% celkové plochy kůry ( 6 vrstev)

**mesocortex** – přechod mezi oběma typy ( 4 – 5 vrstev)



V každém mozkovém laloku – specifické korové oblasti a asociační korové oblasti

# Kortikální oblasti

- ▶ Primární senzorická (motorická) kůra
- ▶ Unimodální asociační kůra
- ▶ Multimodální asociační oblasti
  - ▶ Posteriórní asociační oblasti (percepce a řeč)
  - ▶ Limbické asociační oblasti (emoce a paměť)
  - ▶ Anteriorní asociační oblasti (prefrontální Cx) (plánování pohybů)

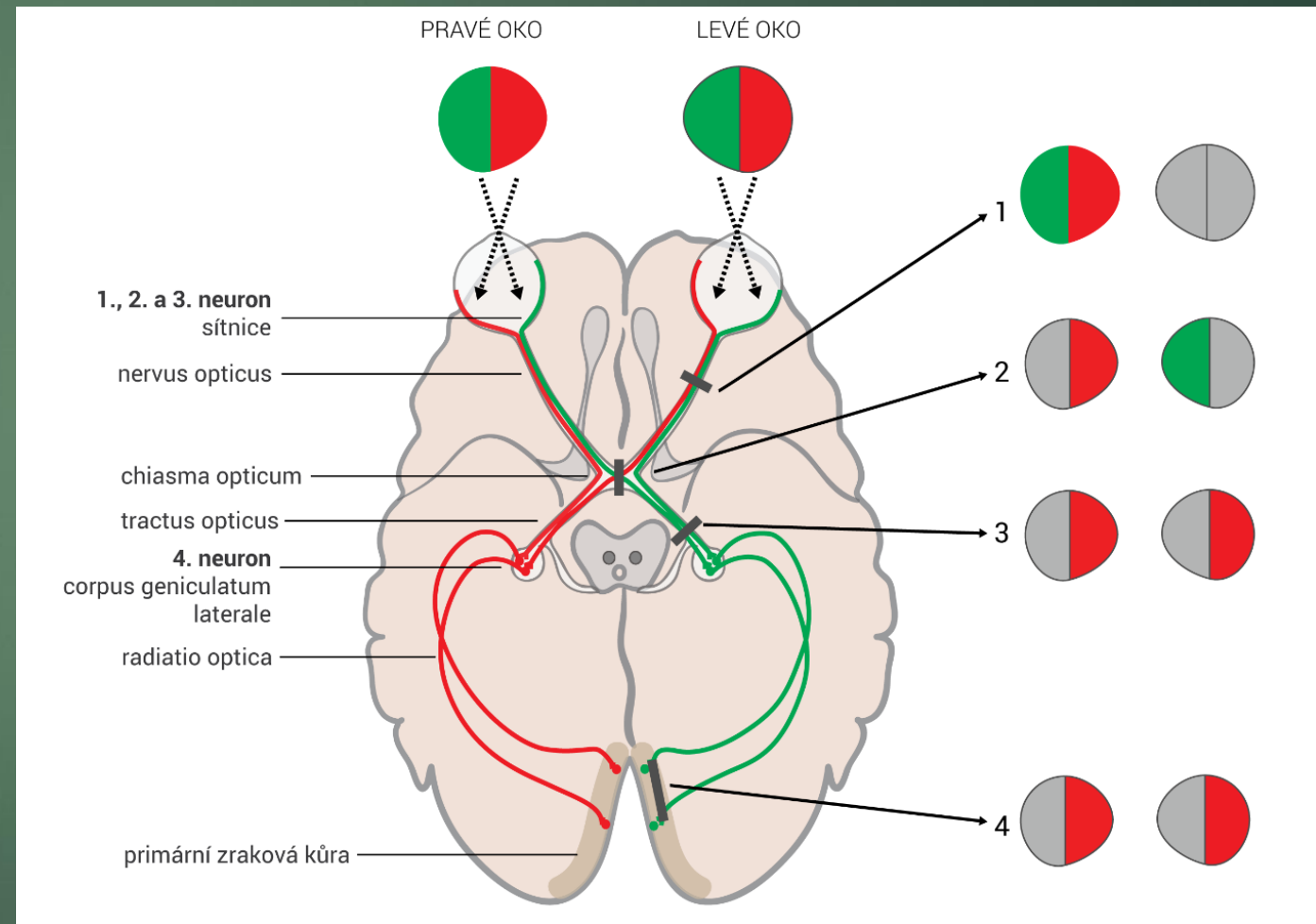
# Asociační oblasti

- ▶ Vnímání
- ▶ Cítění
- ▶ Emoce
- ▶ Řeč
- ▶ Čtení
- ▶ Paměť
- ▶ Myšlení
- ▶ Vědomé plánované chování
- ▶ Jemná motorika

# Funkční korové oblasti týlního laloku

## ► Primární zraková korová oblast

Poruchy: slepota, optické halucinace, porucha čtení, optická agnozie

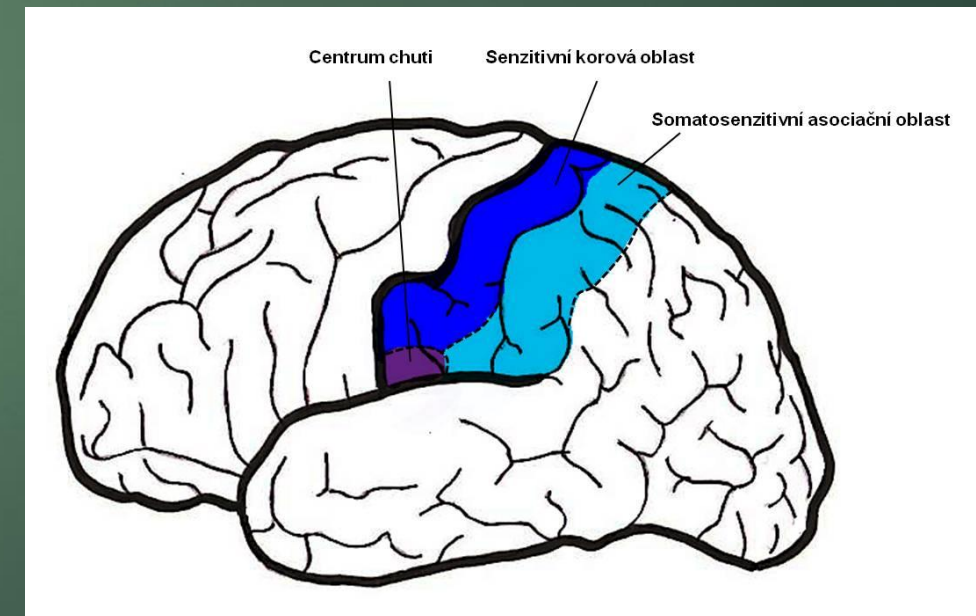




# Funkční korové oblasti temenního laloku

- ▶ Gyrus postcentralis – primární centrum senze
- ▶ Zpracování informací z čidel kůže, hlubokých čidel ze svalů, šlach a vazů
- ▶ V dolní části postcentrálního závitů – centrum chuti
- ▶ Senzitivní dráhy se kříží

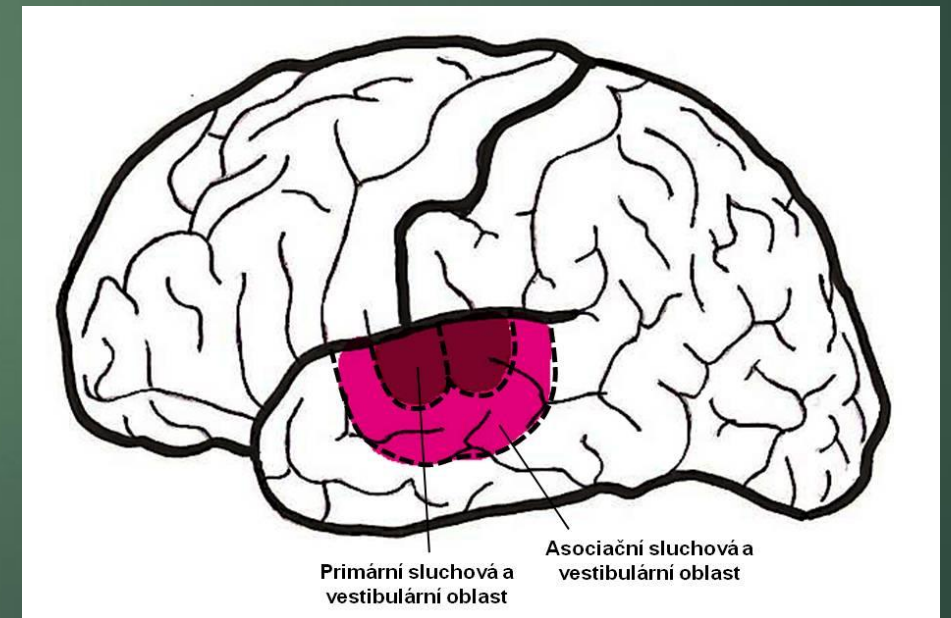
Poruchy: kontralaterální senzitivní hemisyndrom, Jacksnovská epilepsie, poruchy prostorové orientace ( nedominantní hemisféra), amnestická afazie ( dominantní hemisféra) – tumor, infarkt, krvácení



# Funkční korové oblasti spánkového laloku

- ▶ Heschlovy závity – primární sluchová oblast
- ▶ Horní část spánkového laloku – korové centrum rovnováhy
- ▶ Rozhraní temenního a spánkového laloku – Wernickeho senzitivní centrum ( porozumění řeči)

Poruchy: anopsie, sensorická afazie ( dominantní hemisféra), psychomotorické záchvaty, unciformní záchvaty ( čichová aura ), korová hluchota, amuzie, porucha koordinace pohybů, poruchy učení a paměti – nádor, infarkt, krvácení



# Funkční korové oblasti ostrovního laloku

- ▶ Jediný mozkový lalok, který není na povrchu vidět
- ▶ Uložen v hloubi Sylviovy rýhy, překryt frontálním lalokem, parietálním a zejména temporálním
- ▶ integruje senzorické a limbické funkce
- ▶ Neurony této oblasti hodnotí informace o vnitřním prostředí, spolupodílejí se na udržení homeostázy, tvorba emocí
- ▶ Hlavní funkce souvisí s řízením vegetativních funkcí, emotivitou

Poruchy: hypoalgezie, poruchy programování řeči

Insulární syndrom: fokální epileptické záchvaty, bolesti břicha, nepříjemné pocity na hrudníku ( nádor)

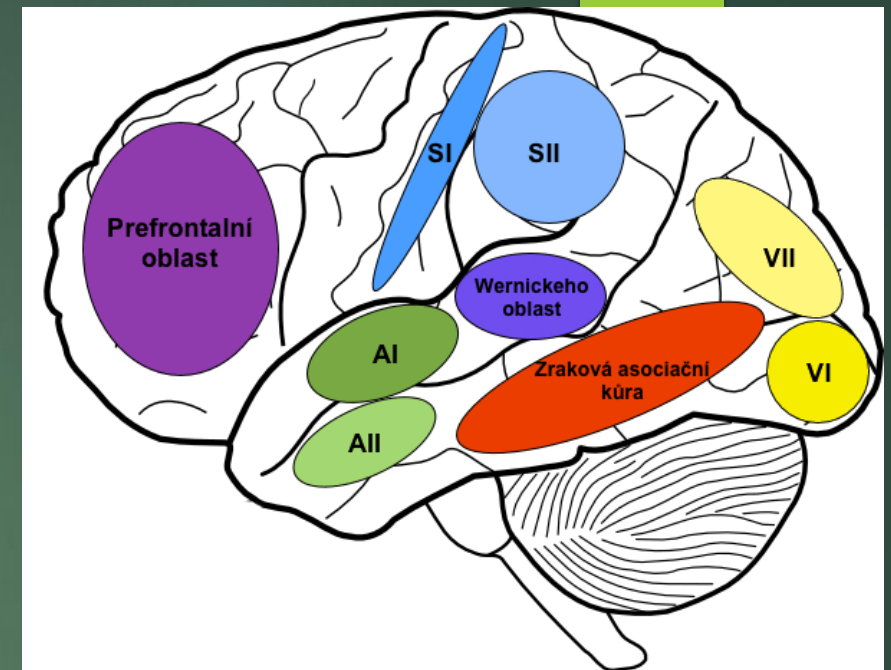
# Funkční korové oblasti čelního laloku

- ▶ Zadní část frontálního laloku – **primární motorická oblast** – centrum volního řízení pohybu ( motoriky)- precentrální závit
- ▶ Specifická oblast- určen pro řízení jemných pohybů očí = **frontální okohybné pole**
- ▶ **Sekundární motorická oblast**- premotorická oblast ( uložena těsně před primární) – význam při přípravě a realizaci nových a složitých, náročných pohybů, při pohybovém učení, při změnách pohybu

**frontální syndrom:** změna povahy, pasivita, nezájem, neschopnost kritického posuzování, fokální motorická epilepsie, kontralaterální motorické parézy, motorická afazie, a agrafie( dominantní hemisféra), porucha čichu, porucha močení ( nádor, trauma, infarkt)

# Prefrontální kůra

- ▶ Oblast **rostrálně před motorickými oblastmi**, se kterými extenzivně spolupracuje na **plánování komplexních pohybových motivů** a sekvencí
- ▶ dominantní měrou určuje to, co člověka činí člověkem
- ▶ Modulace specifických forem chování ( **společenské chování** )
- ▶ Podílí se na **paměťových** pochodech, součást řešení problémů, **testování reality**
- ▶ Je zde lokalizovaná **pracovní paměť**
- ▶ Tato oblast důležitá pro celkovou **integritu osobnosti**
- ▶ Podílí se i na **motivaci**, schopnosti se zaměřit na cíle, **emočním prožívání**, **osobnostní charakteristice**



Každý mozek odlišný – prefrontální kůra vykazuje největší rozdíly

- ▶ Bohaté propojení s dalšími oddíly mozku: amygdala, hipokampus – **afektivně motivační systém s dlouhodobou pamětí**
- ▶ Funkční dozrání po dosažení plnoletosti ( 18 – 20 let)
- ▶ Zralá kůra - schopnost plánovat, připravovat, kontrolovat a hodnotit, i korigovat jednání

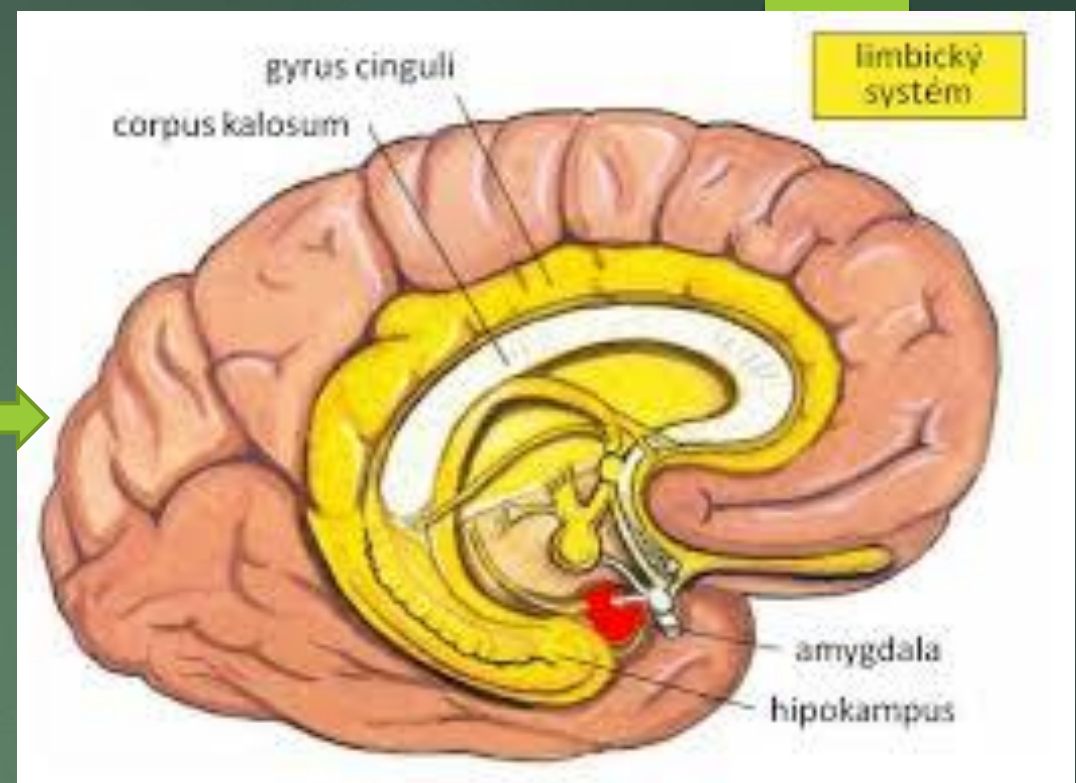
**Poškození:** velmi pestré psychické projevy

- Změna osobnosti ( chybí náhled, dotyčný si neuvědomuje svoje postižení)
- Pokles průbojnosti , sebevědomí, zájmu o okolní svět ( postižený je lhostejný, pasivní, nečinný)
- Klesá schopnost plánovat, předvídat a organizovat a celkově regulovat chování ( podobá se demenci)
- Emoční labilita, neschopnost sebekontroly ( postižení nejsou schopni kultivovat svoje chování a předvídat důsledky svých činů) – euforie, nadnesenost, zuřivost, smutek – běžná je slovní i brachiální agrese

Prefrontální lobotomie: chirurgický zákrok u psychotických pacientů, v letech 1936 – 1978 35 tis lobotomií

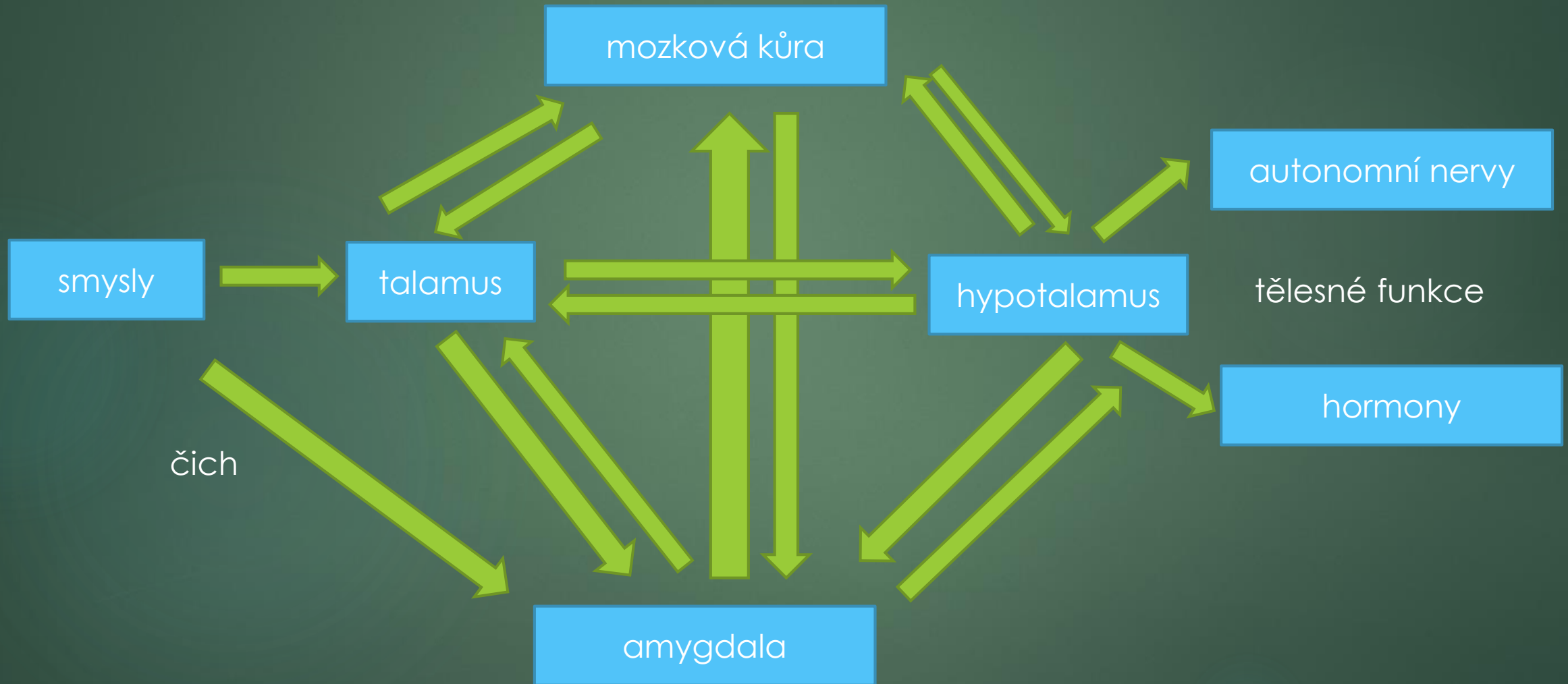
# Limbický systém

- ▶ Jeden z nejsložitějších systémů CNS
- ▶ Korové i podkorové struktury
- ▶ Komplexní činnost – ovlivnění tělesných, psychických a sociálních funkcí člověka
- ▶ **Emoce, paměť a motivace**
- ▶ kontrola **úzkosti, strachu, sociálního a emočního** chování (amygdala)
- ▶ účast na **krátkodobé paměti** (hipokampus) a i řízení srdeční činnosti, dýchání (napojení na hypotalamus) nebo sekrece endokrinních žláz
- ▶ souvislost se **sexuálními projevy** či **péčí o potomstvo**
- ▶ rozsáhlé spoje s asociačními oblastmi frontálního, parietálního a temporálního laloku - podíl na smyslovém vnímání a jeho vyhodnocování
- ▶ Propojení s bazálními ganglii – ovlivňuje **řízení motoriky**
- ▶ Propojení s prefrontální kúrou- ovlivnění **motivace a myšlení**



Vliv amygdaly nejen během stresové reakce, ale neustále  
Každá emoce má doprovod na tělesné úrovni

# Schéma zapojení amygdaly





- ▶ Amygdala reaguje automaticky
- ▶ Podílí se na **emoční paměti**
- ▶ Její činnost ovlivněna hipokampem a mozkovou kůrou – **při zvládnání strachu**

### **poranění amygdaly:**

**Vznikají poruchy emocionálního chování:**

- **přehnané reakce na všechny podněty**
- **nedostatek emocionality**
- **ztráta strachu,**
- **nutkavá potřeba vkládat nevhodné předměty do úst.**

### **poranění hipokampu:**

- u Alzheimerovy choroby je to jedna z prvních oblastí, které bývají poškozeny (potíže s pamětí, dezorientace).
- ztráta paměti a neschopnost zapamatovat si nové zážitky

Poškození ale neovlivňuje schopnost naučit se hrát na hudební nástroj a neovlivňuje ani slovní paměť

# Bazální ganglia

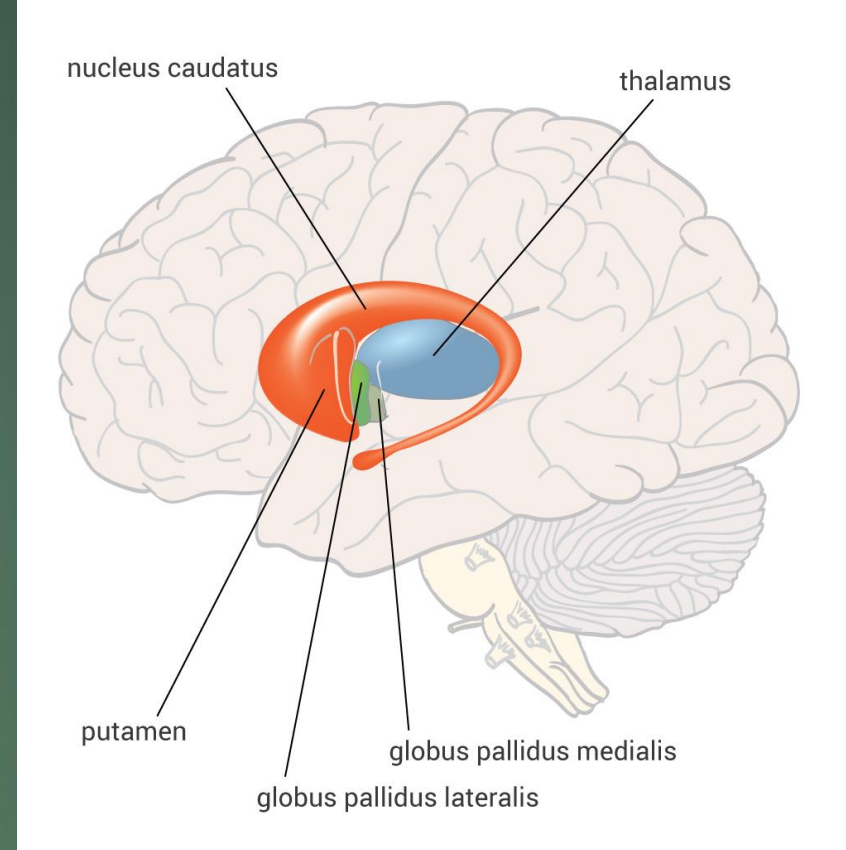
Mohutné podkorové útvary :

- ▶ corpus striatum ( nukleus caudatus + putamen)
- ▶ pallidum
- ▶ podtalamické jádro ( corpus Luysi)
- ▶ substantia nigra ( ležící ve středním mozku)

Funkce :

- Zasahují do myšlení, ovlivňují pozornost, poznávání, emoce a chování
- Řízení motoriky, plánování a realizace pohybu, regulace napětí svalů
- Vytváření motorických návyků

hlavní neuromediátory : dopamin , glutamát , GABA , acetylcholin



# Poškození bazálních ganglií – podle okruhů (jejich zapojení)

- ▶ **exekutivní dysfunkce:** porucha duševních pochodů podílejících se na realizaci cíleného chování vedoucího k určitému mentálnímu nebo motorickému výkonu (formulace cílené činnosti, plánování, plnění cíleného plánu a účinný výkon)
- ▶ změny osobnosti, poruchy zájmu, motivace, iniciativy, emoční labilita, inadekvátní euforie
- ▶ nehybnost, inkontinence, apatie, abulie, ztráta komunikace, nepřijímání potravy

## Extrapiramidové poruchy hybnosti - syndromologie

### Hypokinetický (parkinsonský)

- bradykineze, akineze, hypokineze
- rigidita
- klidový tremor
- posturální poruchy

### Hyperkinetický

- tremor
- dystonie
- chorea
- myoklonus
- tik

# Příčiny parkinsonského syndromu

- ▶ Parkinsonova nemoc 80%
- ▶ Sekundární parkinsonské syndromy (PS) 10%

polékový, toxický sy, vaskulární, posttraumatický sy, postencefalitický sy

Jiná neurodegenerativní onem. s projevy PS 10%

Multisystémová atrofie

Progresivní supranukleární obrna

Alzheimerova nemoc,

# Chorea

**Definice:** nepravidelné, krátké a rychlé, náhodně se vyskytující pohyby různých částí těla, zpravidla s akrální převahou.

Postižení struktur: **striátum** (incl. caudatus, putamen)

**Etiologie:**

- ▶ Huntingtonova choroba

- ▶ senilní chorea

- ▶ strukturální poškození mozku (BG)

- ▶ farmaka:

  - neuroleptika (tardivní dyskineze), L-DOPA a agonisté dopaminu u Park.nemoci, hormonální kontraceptiva, aj.

- ▶ metabolické poruchy, (endo a exo)toxikózy

  - hypertyreóza, hypoparatyreóza, chorea gravidarum, jaterní encefalopatie, alkohol, toluén, mangan, CO

# balismus

## Definice:

- ▶ prudké házivé pohyby větší amplitudy a rozsahu (proximální varianta chorey)

**Postižení struktur:** ncl. subthalamicus Luysi, putamen

# myoklonus

## Definice:

krátké synchronní záškuby svalů (agonistů i antagonistů v dané oblasti), nepravidelné frekvence i amplitudy

# Dystonie

**Definice:** mimovolní stah jednoho nebo skupiny svalů působící záškuby, neúčelné repetitivní pohyby nebo abnormální držení těla.

**Etiologie:**

**Primární (idiopatické)**

- ▶ sporadické
- ▶ hereditární

**Sekundární (symptomatické)**

- ▶ existuje zjevná příčina

**Psychogenní dystonie**

# Tiky

## Definice:

- ▶ Náhlé, nepravidelně se opakující, ale stereotypní pohyby nebo vokalizace rušící normální aktivitu, předcházené nutkáním a následované přechodným uvolněním vnitřní tenze.
- ▶ Mohou být přechodně potlačeny vůlí.

## Klasifikace tiků

- ▶ jednoduché - komplexní
- ▶ motorické - vokální

### 1. idiopatické:

chronické, transitorní

### 2. symptomatické:

pozánětlivé, polékové, toxické, při perinatální encefalopatii, poúrazové, po vaskulárním postižení, při schizofrenii, při mnoha degenerativních onemocněních

### **Tiky idiopatické**

#### **Přechodná tiková porucha**

- prevalence až 24/100 školáků
- trvání víc jak 12 měs.