

Vyšetření:
n. olfactorius

Zavřené oči
Každá dírka zvlášť
Vyšetřit obě strany

Neiritující látky
Iritující látka – podráždění n.V

Nepozná vůni, ale pozná iritující látku – anosmie
Nepozná nic – není organické poškození

Poruchy:

Kvantitativní: anosmie, hyposmie, hyperosmie
Kvalitativní: dysosmie, parosmie, kakosmie, čich. halucinace

Vyšetření:

N. opticus

Zraková ostrost

- Optotypy
- Korekční pomůcky

Zorné pole

- Perimetr
- Orientačně (50cm stranou, 30cm nad úroveň očí)
 - Bilaterálně, pak každé oko zvlášť

Vyšetření okohybných nervů

n. III – oculomotorius

n. IV – trochlearis

n. VI – abducens

pozice očí, symetrie (strabismus – konvergentní,
divergentní)

pozice víček

pohyb bulbů všemi směry

zornice – velikost, symetrie

akomodace (prst 10 cm, pohled na prst, do dálky)

zkouška konvergence (přibližující se prst na 50 cm)

fotoreakce – přímá a nepřímá reakce na osvit

Vyšetření n. trigeminus

senzitivní část – 3 větve
výstupy větví (foramen supraorbitale, infraorbitale,
mentale)

vyšetření žvýkacích svalů – pohyb čelistí (+ palpance svalů)

reflexy

trigeminofaciální rr. (termín): rohovkový r.,
nasopalpebrální

trigeminotrigeminový r.: masseterový r.

Vyšetření
n. facialis

symetrie obličeje – klid i při volném usilí
šíře očních štěrbin (lagophthalmus, Bellův příznak)

napětí a funkce mimických svalů (+ platysma)
zvednout obočí, zavřít oči, zamračit se, usmát se, vycenit zuby,
nafouknout tváře, zapískat

porucha chuti

reflexy trigemino-faciálové – korneální, nasopalpebrální

zopakuj si: rozdíl mezi periferní a centrální parézou

Vyšetření

n.

vestibulocochlearis

n. cochlearis

- orientačně sluch
- zkoušky s ladičkou (Weberův test, Rinneho zk.)

n. vestibularis

B-R postoje, Hautantova zk., Uterberger

Přítomnost vertiga

Přítomnost nystagmu

Vyšetření Postranní smíšený systém

Postavení oblouků (příznak opony)

Umístění uvuly

Poruchy polykání, poruchy – dysartrie, nasolalie

Dávivý a patrový reflex

n. accesorius: m. SCM, m. trapezius

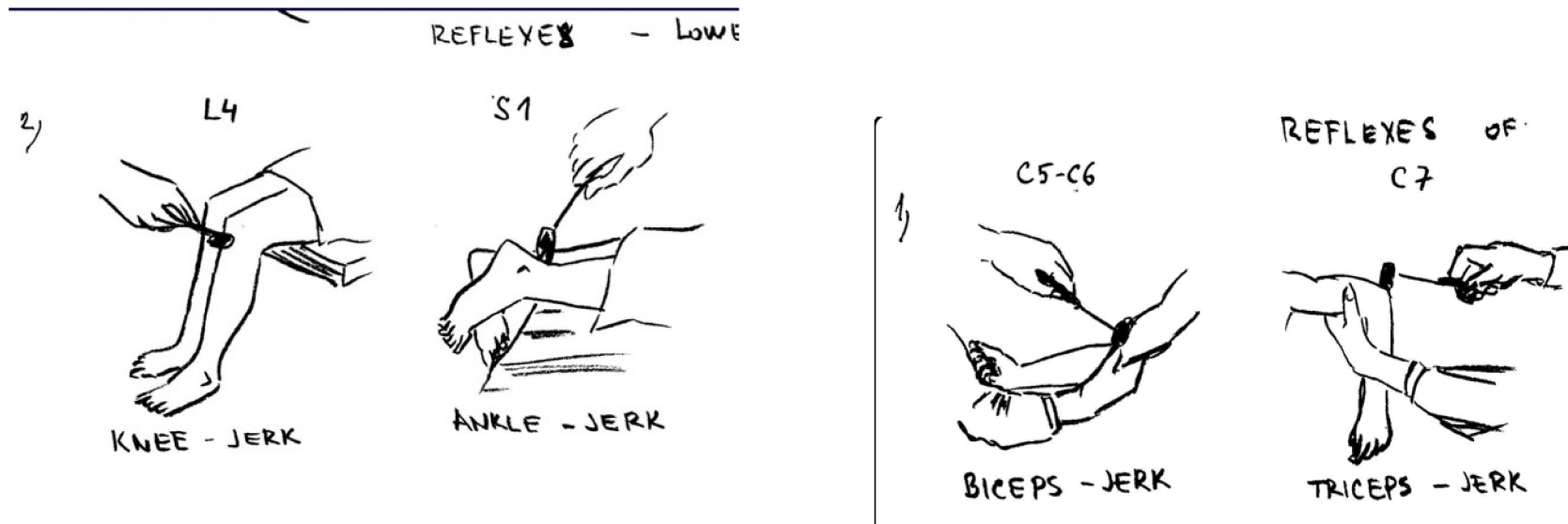
jazyk: pozice v klidu i při plazení, trofika jazyka (+ částečně
chuť)

spec. N. vagus – část postranní smíšený systém +
vyšetření ANS

Vyšetření proprioceptivních reflexů

- Maseťerový
- Bicipitový
- Tricipitový
- Patelární
- Achillovy šlachy

- Klient by měl být v klidu
- Vyšetřovaný segment je relaxovaný
- **Vždy vyšetřím obě strany !!** – jednostranná porucha je horší než oboustranná
- Hodnotím kvantitu (hypo – normo – hyperreflexie nebo zvětšená reflexní zóna)
- Hodnotím kvalitu – např. kyvadlové reflexy u mozečkových poruch
- Pokud mi vyšetření nejde
 - Jendrassikův manévr - pacient spojí ruce před tělem (zahákne prsty) a snaží se je silou oddálit (zesilovací manévr)
 - Odvedení pozornosti – odpočítávání od 100



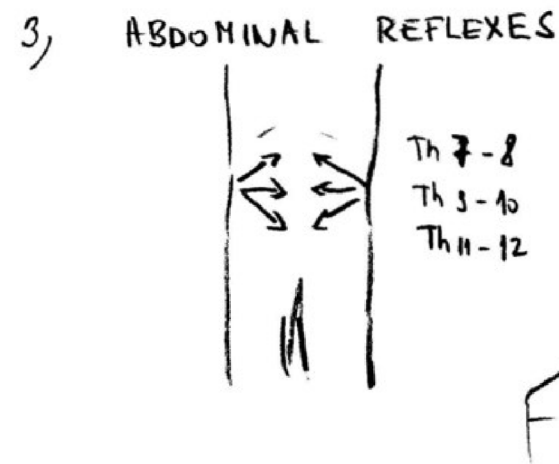
Vyšetření exteroceptivních reflexů

- Korneální (rohovkový)
 - Patrový
 - Břišní

Korneální – V-kmen-VII (vata)
Patrový – PSS (špachtle)

Břišní

- Epigastrický (Th7-8)
- Mezoastrický (Th9-10)
- Hypogastrický (Th11-12)



Vyšetření smyslových reflexů

zornice – rce na světlo, konvergenci, bolestivý podnět

reakce na osvit – mioza (přímá a nepřímá reakce)
reakce na konvergenci (mioza)
reakce na bolest (mydriaza)

pupilární reflex – regulace průniku světla (reakce na osvit) – cílem je ochrana oka
pokud je poškozen n. II – nedojde k přímé ani nepřímé rci
pokud jednostranně n. III - Vyvoláme reakci pouze na nepoškozené straně

Vyšetření pyramidových jevů

Iritační: Babinski, Juster, Tromner

Paretické: Minzagini – HK i DK

PYRAMIDOVÉ JEVY

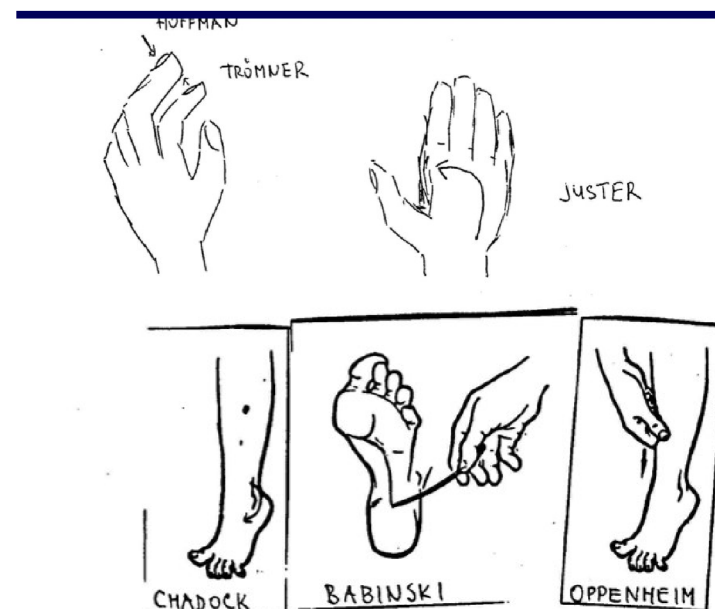
)

Iritační (spastické) jevy

- Na HKK
 - Justerův jev – PO – addukce s opozicí palce
 - Trömnerův jev - flexe palce nebo prstů
- Na DKK – extenční
 - Babinski – extenze palce + příznak vějíře

Zánikové (paretické jevy)

- Na HKK
 - Mingazziniho příznak – předpažené ruce, dlaně dolů – pokles HK
 - Příznak retardace – zpoždování pohybu – opakované předpažování
- Na DKK
 - Mingazziniho příznak – leh na zádech, zvedlé DKK – FLE v KOK i KYK 90 stupňů
 - Baré – leh na břiše – flektované bérce 45 stupňů
 - Příznak retardace – zpoždování pohybů



Vyšetření povrchového čítí

Taktilní cití

Dvoubodová diskriminace (dle lokace, kde vyšetřuji)

Grafestezie

Algické cití (tupé x ostré)


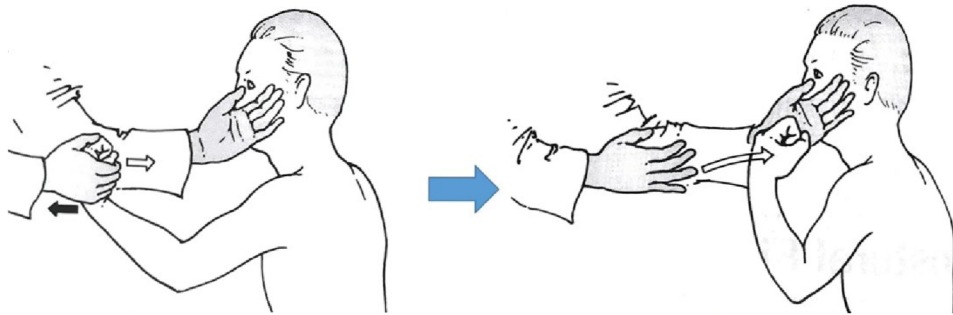
Termické cití

Vyšetření hlubokého čítí

Polohocit = statestézie
Pohybocit = kinestézie
Vibrační cití (ladička) = palestézie
Stereognózie

Vyšetření mozečkových funkcí

Taxe a metrie
Diadochokinéze



How Dysdiadochokinesia is Diagnosed

Having patient flip hand quickly on surface of table

Asking patient to demonstrate movement of turning a doorknob

Having patient tap foot quickly

DA. DA. DA. DA.

Asking patient to repeat syllables

verywell

Vyšetření ANS

Vyšetření zornic – vazba na hlavové nervy

- N. III = n. oculomotorius (parasymptikus)
 - M. sphincter pupillae (miosa), m. ciliaris (akomodace)
 - Mióza + ptóza víčka + enoftalmus = Hornerův syndrom (defekt sympatiku)
- Vyšetření fotoreakce – oslabená = autonomní neuropatie
- Vyšetření akomodace – oslabená = autonomní neuropatie

TK

Klidová tepová frekvence – 60-100 tepů

- Tachykardie – vyšší tepová frekvence – abnormalita parasymptiku
- (opak – bradykardie)

Reakce na hluboké dýchání – 10 sekund / cyklus N + V

- Fyziologie: rozdíl minima a maxima více než 15 tepů
- Pokud nedojde ke změně TF – abnormalita parasymptiku

Reakce na postavení (ortostatická zkouška)

- P se postaví, měříme TF před a po postavení do 15 úderů
- > 11 tepů/minuta – norma
- Bez reakce – abnormalita parasymptiku

TF

Klidová hodnota:

- Norma: 120/80

Reakce na postavení (Ortostatická zkouška)

- Měřím v klidu, po postavení
- Norma: pokles do 30/15 (20/10)
- Pokles vyšší – abnormalita sympatiku (ortostatická hypotenze)

Vyšetření kognitivních funkcí:

Jak se v rámci MMSE vyšetřují praktické funkce?

Jak ve v rámci MMSE vyšetřuje paměť?

Jak se v rámci MMSE vyšetřuje orientace?

Jak se v rámci MMSE vyšetřuje řeč?

Na internetu si projděte dostupné MMSE 😊