

# Poranění oběhové a dýchací soustavy

# Poranění dýchací soustavy

**Poranění nosu**  
**Poranění stěny hrudní**  
**Poranění plic a pohrudniční dutiny**

# Poranění nosu

- Nejčastěji tržné rány, oděrky a pohmoždění nosních křídel
- Epistaxe = krvácení z nosu = nejčastěji poraněna cévní pleteň na nosní přepážce (locus Kiesselbachi)
- Klinický obraz odpovídá vizu při poranění pacienta

# Poranění nosu

- Předlékařská pomoc
- Při krvácení z nosu je vhodná tamponáda, ev. zmáčknutí nosních křídel prsty k sobě tak, aby byla mechanicky provedena komprese; vhodné je předklonění hlavy
- Vyvarovat se záklonu hlavy, studené obklady nenají racionální podklad

# Poranění nosu

- Lékařská pomoc
- Dislokované zlomeniny – repozice ORL lékařem!
- / po neúplné repozici může dojít k deformitám obličeje a snížené průchodnosti zevních dýchacích cest /
- Doba léčení:
- Rány jsou zhojeny do 7-10 dní
- Zlomeniny nosu se musí chránit v masce, nejlépe plastové, po dobu 3-4 týdny minimálně



**Poranění hrudníku-  
rozdělení,  
diagnostický postup**

# Poranění hrudníku

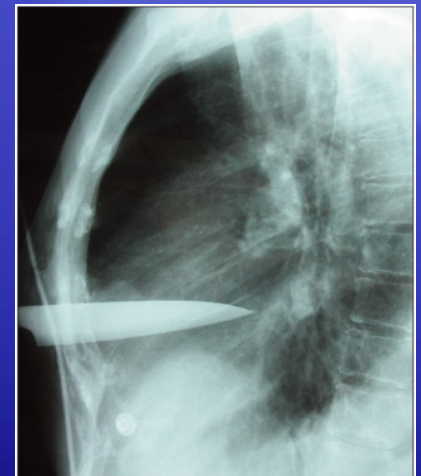
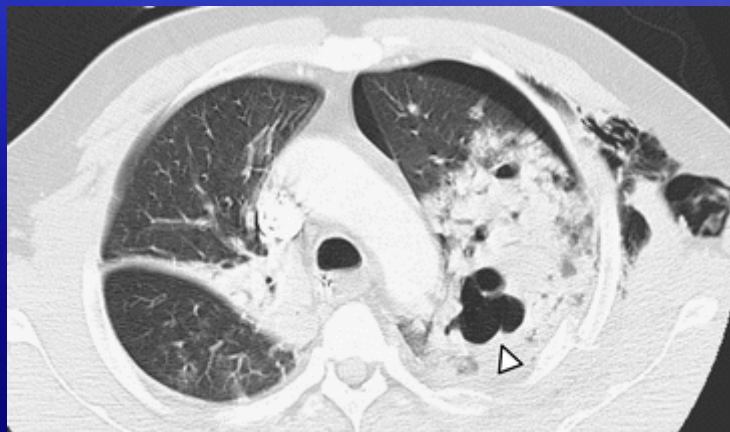**Tupé :**

Poranění hrudní stěny

Poranění nitrohrudních orgánů

**Penetrující :** bodné x střelné / povrchní x postižení nitrohrudních orgánů  
/

**Torakoabdominální poranění / tupé x penetrující /**





# Poranění hrudníku

Tupé a penetrující poranění hrudníku je primární nebo přidruženou příčinou u 75 % ze všech úmrtí způsobených úrazem

Většina poranění hrudníku je dostatečně léčena pomocí neoperačních postupů jako je hrudní drenáž, umělá plicní ventilace

10-15 % poranění hrudníku vyžaduje definitivní chirurgickou intervenci

# Tupé poranění hrudníku

- Poranění hrudní stěny:** zlomeniny žeber, zlomeniny hrudní kosti. Nestabilita hrudní stěny –bloková zlomenina žeber
- Zlomeniny hrudní kosti / spojené s tupým poraněním srdce/
- Bloková zlomenina žeber- vylomený segment přední a anterolaterální části hrudníku, častěji ve střední části směrem dolů
- Paradoxní pohyby vylomeného segmentu způsobené negativním intrapleurálním tlakem během inspirace- abnormální výměna plynů po úraze

# Poranění stěny hrudní

- Klinický obraz:
- Bolestivost v místě úderu nebo na konvexitě žebra (nepřímá zlomenina)
- Bolestivost při kašli
- Paradoxní dýchání – při vícečetných zlomeninách žeber dochází k vtahování hrudního koše navnitř

# Poranění stěny hrudní

- Předlékařská pomoc:
- Bandáž elastickým obinadlem, náplastí
- Analgetika, tlumení kašle antitusiky
- Lékařská pomoc:
- pouze vícečetné zlomeniny hrudního koše se řeší osteosyntézou

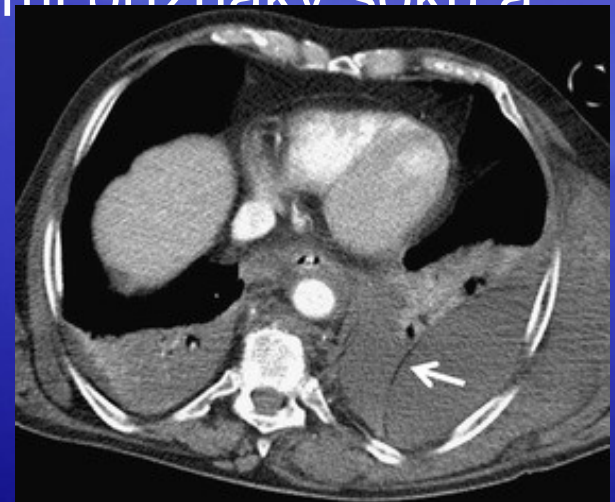# Tupé poranění hrudníku

## Nitrohrudní poranění:

**Pneumotorax**-kolekce vzduchu v pleurální dutině-jednoduchý, otevřený, tenzní

Hemotorax-krev v pleurální dutině- zdroje:plíce,hrudní stěna, srdce, velké cévy

Masivní hemotorax- spojení se systémovými příznaky šoku a hypoperfuze





# Tupé poranění hrudníku

Poranění plíce: kontuze, hematomy v parenchymu, lacerace a ruptura

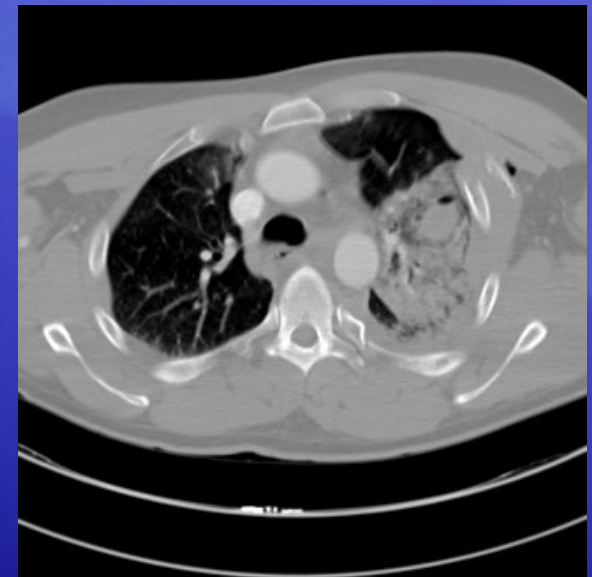Tracheobronchiální poranění

Tupé poranění srdce: kontuze myokardu, poranění chlopní, septa.

Poranění velkých cév- ruptura aorty

Poranění bránice – ruptura

Poranění jícnu - perforace





# Diagnostický postup u poranění hrudníku

**Místo úrazu:** Klinické vyšetření – rozpoznání život ohrožujících nitrohručních komplikací /obstrukce dýchacích cest, tenzní PNO, otevřený PNO, bloková zlomenina žeber, hemotorax, tamponána srdeční /

**Příjmové místo / hemodynamicky stabilní / :**

Klinické vyšetření na příjmové místě

UPV, drenáž hrudníku

Zobrazovací metody – rtg, US, CT, NMR

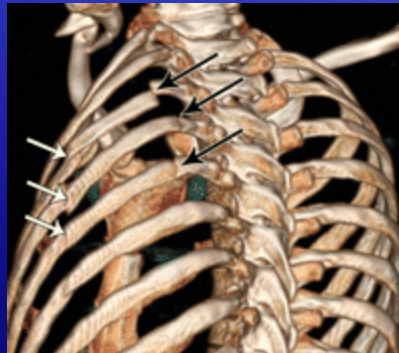
Endoskopie- bronchoskopie, esofakoskopie

Intervenční diagnostické metody - videotorakoskopie

# Klinické vyšetření u poranění hrudníku

**Pohmat** : krepitus, podkožní emfyzém, deviace průdušnice, omezení pohybu části hrudní stěny, palpační bolestivost nad zlomenými žebry nebo hrudní kostí, deformita v místě zlomenin

**Poslech**: poslechová asymetrie při pneumotoraxu, hemotoraxu, sípání při poranění dýchacích cest, nebo při aspiraci, změny srdeční frekvence a rytmu



# Poranění hrudníku diagnostikované při primárním vyšetření

Tenzní pneumothorax

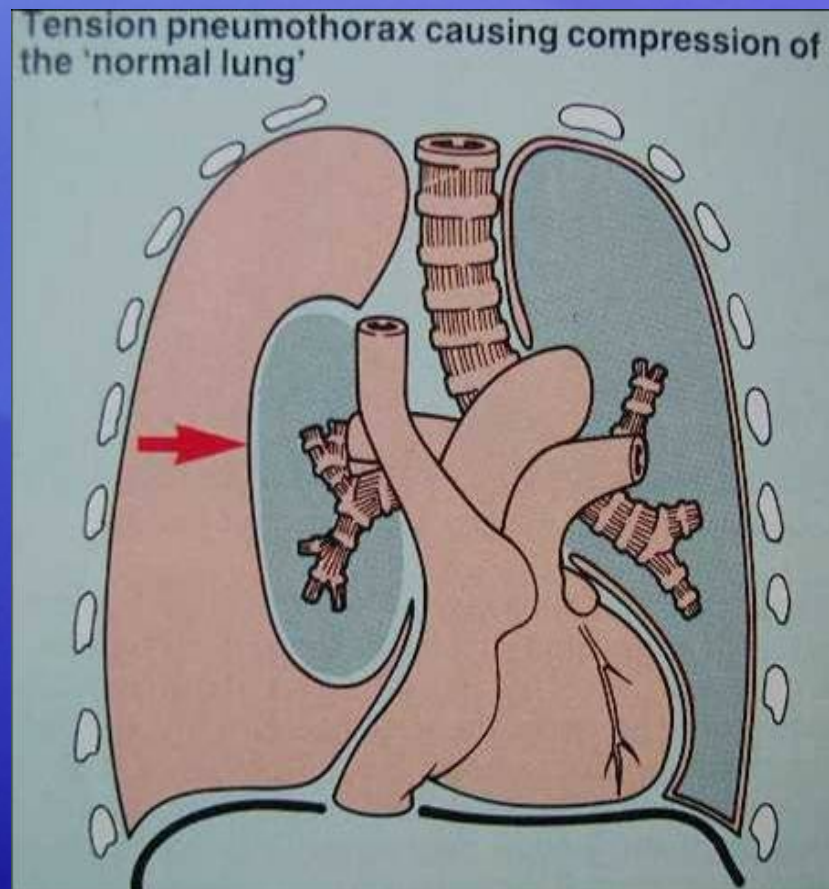
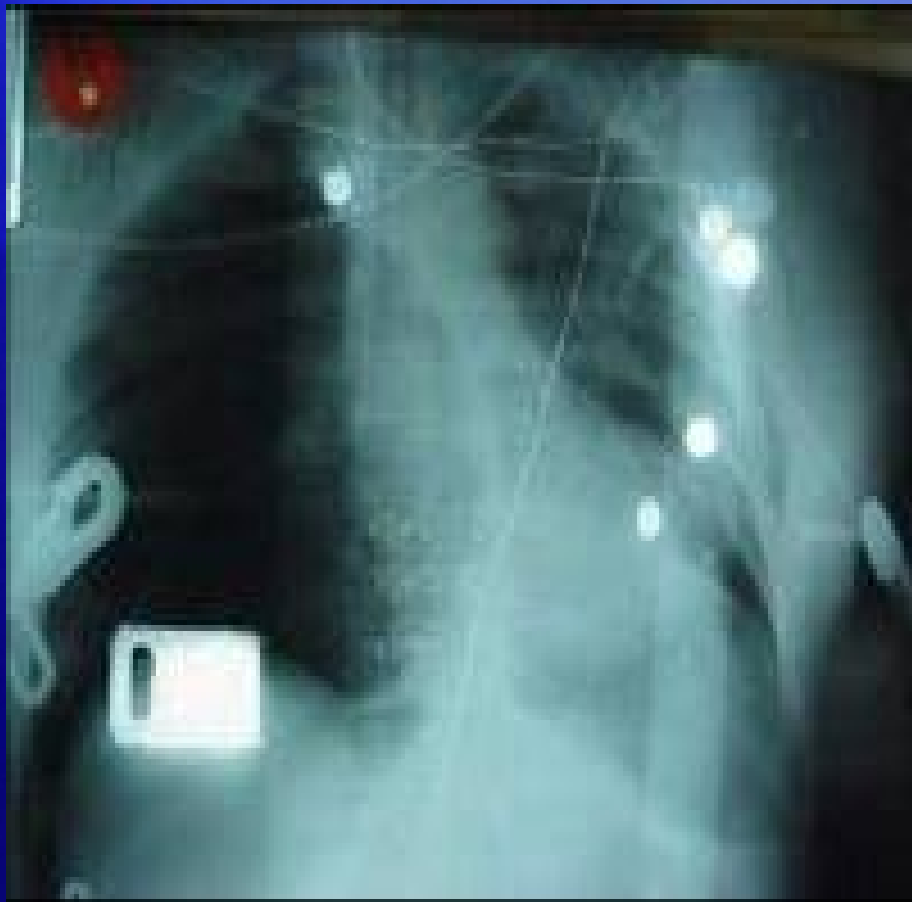
Bloková zlomenina žeber

Otevřený pneumotorax

Masivní hemotorax - je doprovázen hypoventilací a hypovolemickým šokem

Tamponáda srdeční

# Tenzní pneumotorax





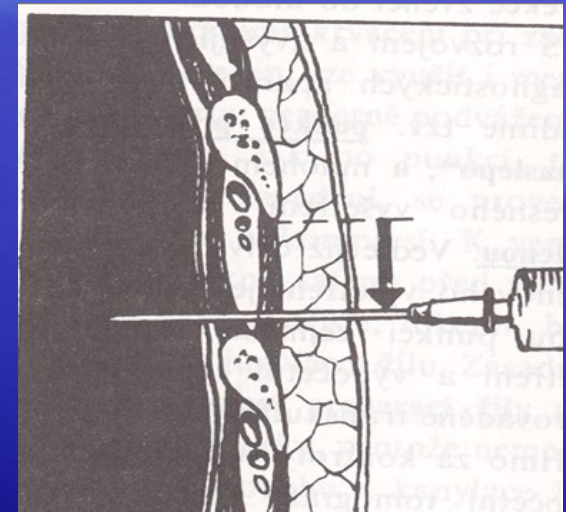
# Tenzní pneumothorax

Vzduch proniká do pleurální dutiny z poraněné plíce, průdušnice, průdušek, nebo skrz poraněnou hrudní stěnu – kolaps plíce. Dále hromadění vzduchu vede k přesunu mediastina na opačnou stranu, ke kompresi horní i dolní duté žíly- pokles žilního návratu do srdce s hypotenzí.

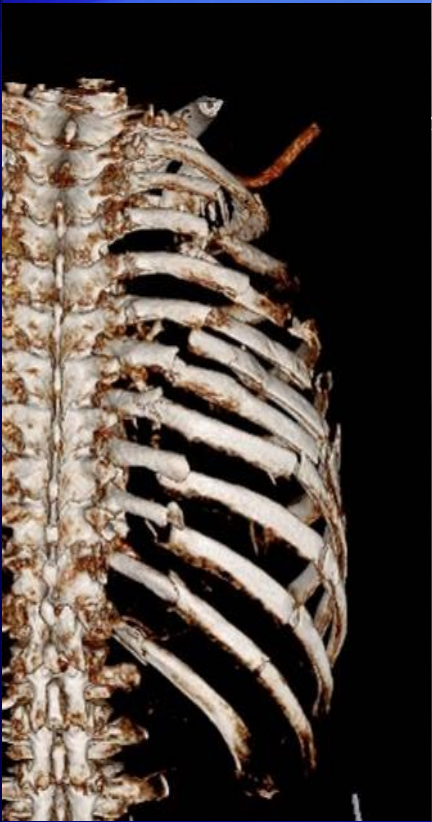Diagnóza /dechová tíseň-dyspnoe, poslech hrudníku s vymizením , distenze krčních žil, deviace

průdušnice / .

**Léčba: okamžitá dekomprese  
jehlou zavedenou do 2. mezižebří v  
v medioklavikulární čáře.**



# Bloková zlomenina žeber

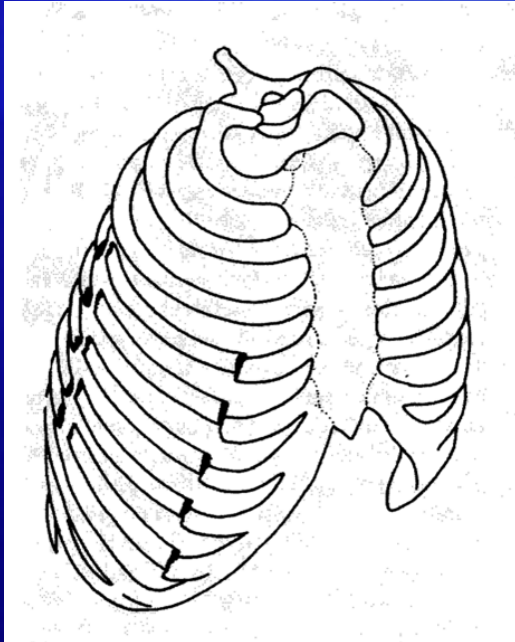


ylomený segment hrudní stěny v rozsahu 3 a více sousedních žeber, zlomeniny žeber se současným porušením kontinuity v osteochondrálním spojení nebo se zlomeninou sternu. Paradoxní pohyb hrudní stěny během dýchání, podle intenzity působícího násilí kontuze plíce, z poraněné stěny a plíce hemotorax a pneumotorax. Poranění je doprovázeno bolestí a rozvojem respiračního selhání.

**Léčba: ke zlepšení hypoventilace / vyvolaná bolestí / a hypoxie / způsobená kontuzí plíce /. Při rozvoji respiračního selhání intubace a umělá plicní ventilace**



# Indikace chirurgické stabilizace u blokové zlomeniny žeber



**U nemocných s nemožností odvykaní od ventilátoru sekundárně účinkem mechaniky blokové zlomeniny žeber**

**Perzistující bolest hrudníku**

**Závažná nestabilita hrudní stěny**

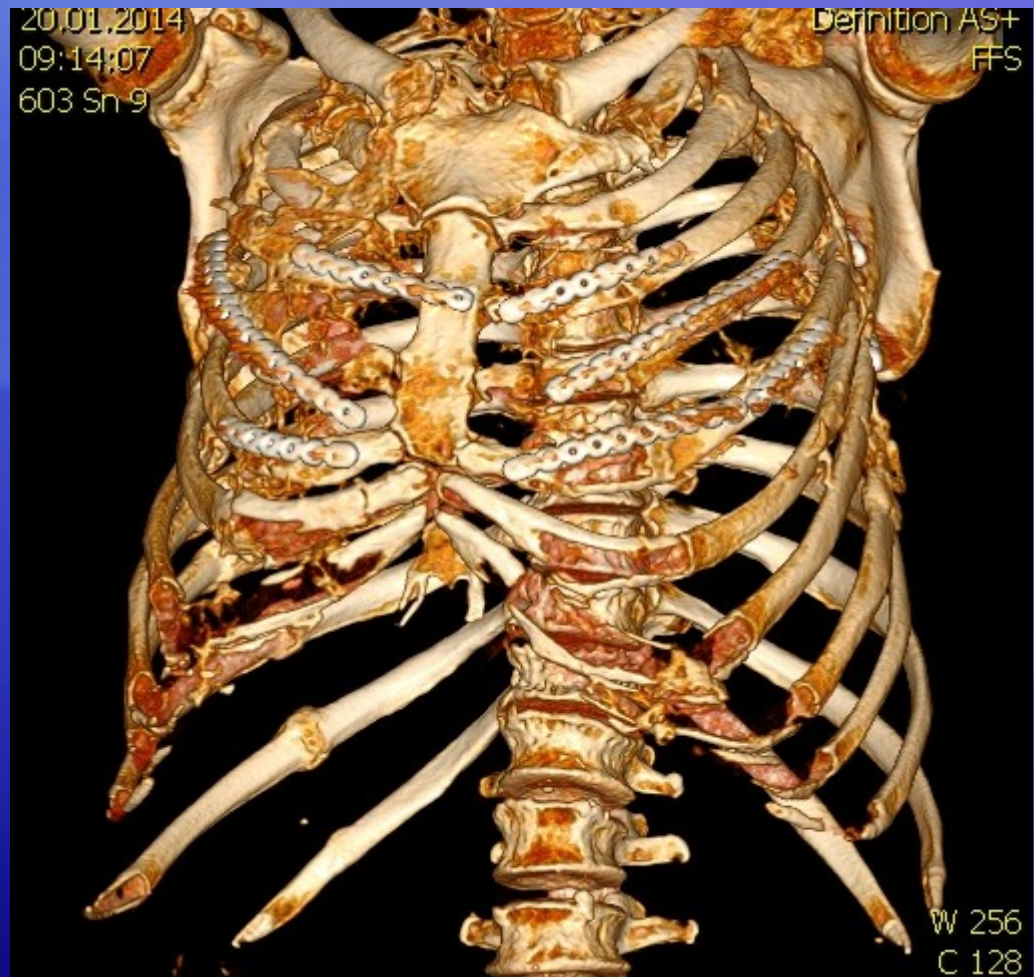
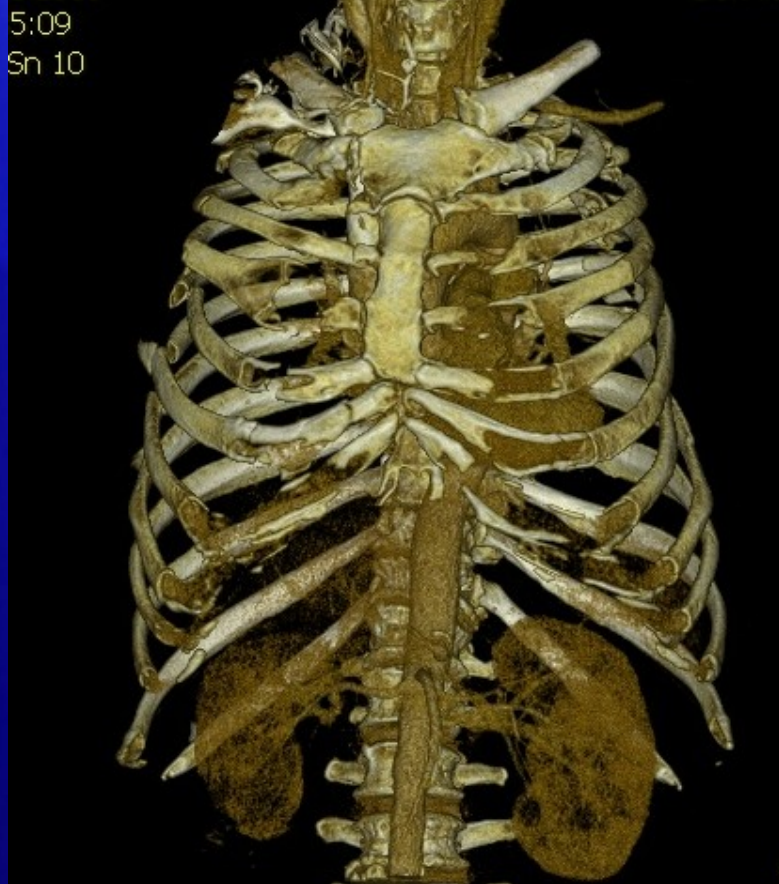**Progresivní pokles v plicních funkcích**

**Závažná deformita hrudní stěny s**

**dislokací žeber do pleurální dutiny s poraněním plice**

**Bloková zlomenina u torakotomie pro nitrohrudní úrazové komplikace**

# Bloková zlomenina žeber oboustranně – stabilizace osteosyntézou oboustranná.



# Otevřený pneumotorax

Pronikající poranění hrudní stěny v rozsahu více než  $2/3$  průměru průdušnice. Při vdechu průnik vzduchu do pleurální dutiny.

**Léčba: uzávěr defektu hrudní stěny sterilním krytím s neprodyšnou vrstvou .**



# Masivní hemotorax

> 1.500 ml krve v pleurální dutině, vyvolané tupým nebo penetrujícím traumatem. Komprese plíce, při poslechu vymizení respiračních zvuků. Přesun mediastina. Hypovolemický šok.

**Léčba: punkce x hrudní drenáž, volumová resuscitace – chirurgická revize při pokračující ztrátě krve.**

# Doba léčení

- Lokalizované zlomeniny žeber – 14 dní bolesti, poté běžný režim
- Sériové zlomeniny - hojení 3-6 týdnů

-> 1.500 ml krve v pleurální dutině, vyvolané tupým nebo penetrujícím traumatem. Komprese plíce, při poslechu vymizení respiračních zvuků. Přesun mediastina. Hypovolemický šok.

**Léčba: punkce x hrudní drenáž, volumová resuscitace – chirurgická revize při pokračující ztrátě krve.**

# Poranění oběhové soustavy



**Poranění žil**  
**Poranění tepen**  
**Poranění srdce**

# Poranění srdce

- Nejčastěji pohmoždění srdce tupým úderem do hrudníku, kdy dochází k alteraci srdečního rytmu
- Pokud dojde k poranění srdce otevřenou cestou (ostrý předmět, žebro), dochází ke krvácení do osrdečníku a vzniká tzv. srdeční tamponáda, která vede také k srdeční zástavě

# Přednemocniční péče

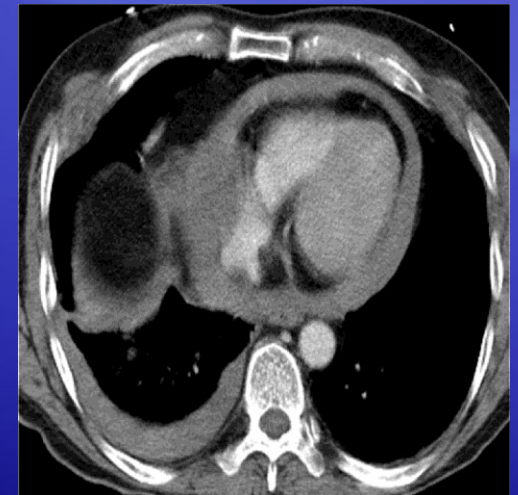
- Při kontuzi srdce je nutný fyzický klid
- Při otevřeném poranění se nesmí cizí těleso vytahovat, transport s cizím tělesem v hrudníku

# Tamponáda perikardu

Klinický obraz v závislosti na množství krve v perikardu a krevní ztrátě

Srdeční tamponáda : rozšíření krční žil, přitlumení srdečních ozev, hypotenze / pozitivní pouze u 40 % zraněných /

**Léčba: punkce perikardu při EKG monitoraci, torakotomie**





# Doba léčení

- Po kontuzi srdce několik týdnů (3-6 týdnů) dle závažnosti
- Při otevřeném poranění je doba rekonvalescence velice individuální

# Poranění tepen

# Typy poranění tepen

## A) Zavřené poranění

- Při zavřeném poranění dochází ke ztrátě průchodu kyslíku cévou např. tlakem úlomku zlomeniny, při stisknutí tepny při kompartment syndromu apod.
- Může také dojít k odloučení vnitřní vrstvy tepny (endotel), který poté ucpává cévu jako takovou (např.při kontuzi končetiny o tyčku při lyžování apod.)

# Klinický obraz

## A) Zavřené poranění

- Dochází k periferní ischemii končetin = nedokrvení končetiny, ta je bolavá, bledá až mramorová, je nehmatný periferní pulz na končetině, je snížena motorika i citlivost
- Následně dochází k odumírání měkkých tkání, její náhrada jizvou, vznik kontraktur

# Předlékařská pomoc

## A) Zavřené poranění

- Sledování periferie končetiny, při známkách nedokrvení transport do nemocnice

# Lékařská pomoc

## A) Zavřené poranění

- Obnovení průchodnosti tepny, při kompartment syndromu dekomprese lóže (fasciotomie)



# Doba léčby

## A) Zavřené poranění

- Pokud nevznikne nekróza měkkých tkání, léčba a rekonvalescence je několikátýdenní
- Pokud vzniknou kontraktury (tzv. **Volkmanova ischemická kontraktura**), nález je neměnný

# Typy poranění tepen

## B) Otevřená poranění

- Při otevřeném poranění dochází k porušení integrity cévní stěny (fragment zlomení kosti, cizí předmět, apod.)

# Klinický obraz

## B) Otevřená poranění

- Při poranění velké tepny dochází k masivnímu krvácení se vznikem hypovolemického a anemického šoku
- Krev je jasně červená a prudce (pod tlakem) pulzuje z poraněné cévy
- Ztráta vědomí, puls se zrychluje, smrt

# Předlékařská pomoc

## B) Otevřená poranění

- Ihned zástava krvácení tlakem na cévu proti pevnému bodu (kost), škrtidlem (**nakládá se centrálně, k srdci**)
- Tlakový obvaz by měl být povolen do 60 minut do zrudnutí končetiny a poté opět škrtidlo nasazeno

# Lékařská pomoc

## B) Otevřená poranění

- Sutura poškozené cévy

# Doba léčby

## B) Otevřená poranění

- Poraněná céva chirurgicky ošetřená se léčí 14 dní



# Zjištění pro podezření na poranění aorty

## *Anamnéza:*

Autonehoda při rychlosti více než 50 km/ hod

Autonehoda s nárazem do fixované bariéry

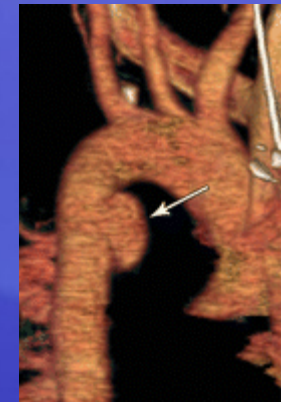
Zraněný nebyl připoután

Zraněný byl vymrštěn

Rozlomený volant

Havarie motocyklu

Poražený chodec dopravním prostředkem



# Zjištění pro podezření na poranění aorty

Pád z výše více než 3 metry

„Crush“ poranění

Ztráta vědomí

***Klinické symptomy:***

Hypovolemický šok

Zlomenina sternu, prvního žebra, klíční kosti, lopatky nebo vícečetné zlomeniny žebere

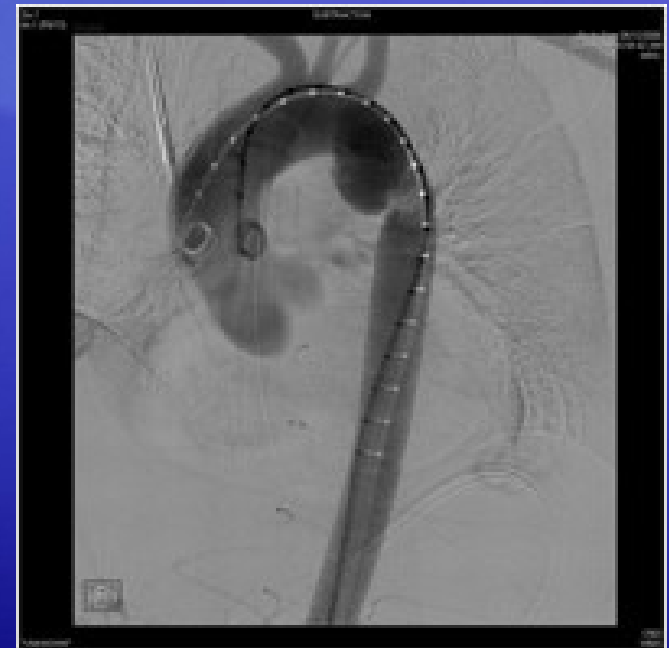Otisk volantu na hrudníku

Chrapot, dyspnoe, bolesti v zádech

Hemotorax

Rozdílný krevní tlak

Paraplegie



# Klinické známky poranění velkých nitrohrudních cév

Zevní známky závažného poranění hrudníku / deformita hrudní stěny /

Podezření na zlomeninu sternu při palpačním vyšetření

Expandující hematom apertury hrudní

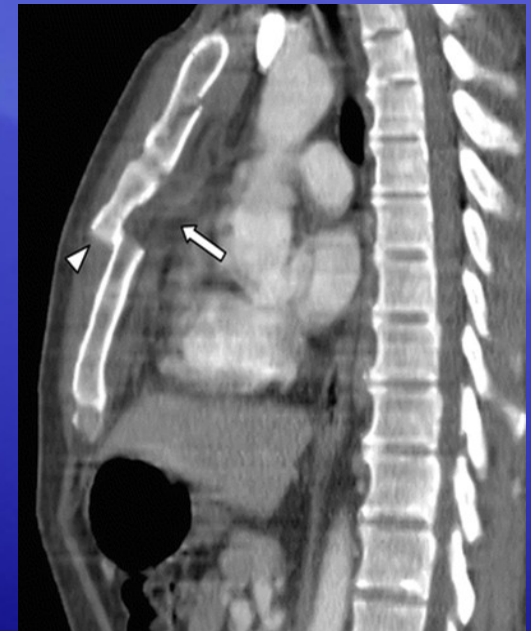Hypertenze na hk

Vymizení pulzu na hk i na dk/ syndrom pseudokoarktace /

Levostranná bloková zlomenina žeber

Zvýšení centrálního žilního tlaku

Hypotenze



# Poranění žil

# Typy poranění žil

## A) Zavřené poranění

- Žíly mají méně elastickou stěnu než tepny, proto je lze snadno utlačit
- Při zavřeném poranění dochází ke ztrátě průchodu krve cévou, ta stagnuje, může dojít ke vzniku trombu na žilní stěně
- Trombus může cestovat žilním řečištěm jako embolus a ucpat jakkoliv žílu, ale i tepnu (aa.pulmonales = plicní embolie)



# Klinický obraz

## A) Zavřené poranění

- Dochází k perifernímu hromadění odkysličené krve, vzniká venostáza
- Končetina je oteklá, tmavě fialová, lesklá

# Předlékařská pomoc

## A) Zavřené poranění

- Sledování periferie končetiny, při známkách masivní venostázy akutní transport do nemocnice

# Lékařská pomoc

## A) Zavřené poranění

- Obnovení průchodnosti žíly

# Doba léčby

## A) Zavřené poranění

- Rekanalizace žíly trvá několik týdnů při medikamentózní terapii

# Typy poranění tepen

## B) Otevřená poranění

- Při otevřeném poranění dochází k porušení integrity cévní stěny (fragment zlomené kosti, cizí předmět, apod.)
- Specifické poranění je poranění varixů, tj. žilních městků na dolních končetinách (lze poškodit pouhým škrábnutím protože cévní stěna je velice ztenčelá hydrostatickým tlakem)

# Klinický obraz

## B) Otevřená poranění

- Při poranění žíly dochází ke krvácení tmavě zbarvené krve
- Při poranění velké žíly může dojít k masivnímu krvácení se vznikem hypovolemického a anemického šoku
- Ztráta vědomí, puls se zrychluje, smrt



# Předlékařská pomoc

## B) Otevřená poranění

- Ihned zástava krvácení tlakem na cévu proti pevnému bodu (kost), škrtidlem (**nakládá se periferně, od srdce**)
- Tlakový obvaz by měl být povolen do 60 minut do zrudnutí končetiny a poté opět škrtidlo nasazeno

# Lékařská pomoc

## B) Otevřená poranění

- Sutura poškozené cévy

# Doba léčby

## B) Otevřená poranění

- Poraněná céva chirurgicky ošetřená se léčí 14 dní