

ÚVOD DO ANATOMIE

přednášející doc. RNDr. Ladislava Horáčková, Ph.D.

**Katedra kineziologie FSpS
vedoucí katedry Mgr. Tomáš Vespalec, Ph.D.**

Přednáška (bp4808)

Út 12.00 – 13.40 (B 11 č. 311)

Seminář (E 34 č. 203)

Čt 8.00 – 9.40

Praktické osvojení znalostí z přednášky

Písemný test (již příští týden)

Opakování látky na modelech a preparátech v semináři

Program anatomie I. semestr 2023/2024

1. Anatomická nomenklatura, stavba a růst kosti, skelet hrudníku
2. Skelet horní končetiny
3. Skelet dolní končetiny
4. Mozkový a obličejový skelet lebky

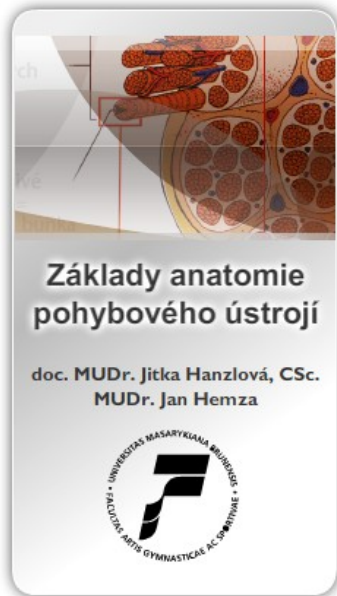5. Obecně spoje kostí, spoje na lebce a na hrudníku
6. Spoje horní končetiny
7. Spoje dolní končetiny

8. Obecně svaly, základy nervové soustavy, míšní nervy, svaly hlavy
9. Svaly krku a zad, svaly hrudní a břišní - jejich inervace a funkce
10. Svaly horní končetiny - jejich inervace a funkce
11. Svaly dolní končetiny - jejich inervace a funkce

- 12.-13. Opakování pohybového systému, zápočtový test, (kosti, klouby, svaly)

Zkouškové období (18.12.2023 – 16.2.2024): Zkoušení ze systému kostí, spojů a svalů

LITERATURA I. SEMESTR



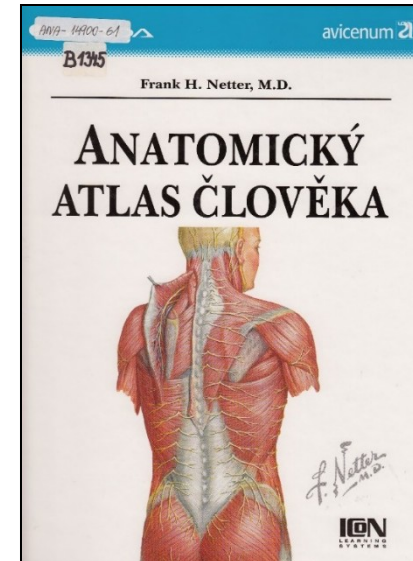
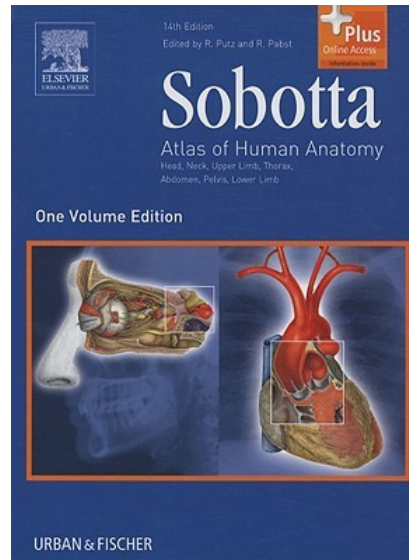
skripta

https://is.muni.cz/do/fsp/s/elearning/zaklady_anatomie/zakl_anatomie_l/index.html

anatomický atlas

procvičování

Anatom.cz



Anatomie

Nauka o stavbě lidského těla (struktura a uložení jeho částí a jejich vztazích)

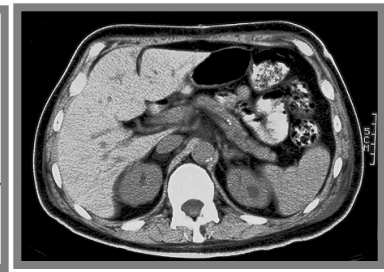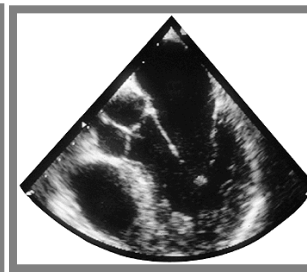
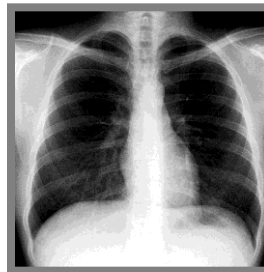
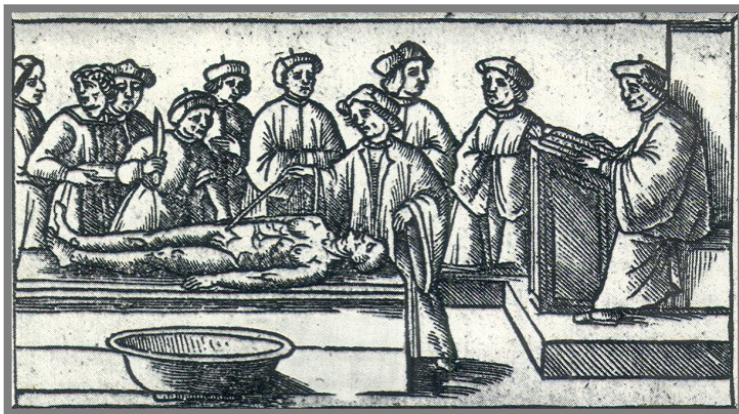Je součástí **morfologie** (nauky o tvarech a strukture organismů)

Anatomie **makroskopická** (**normální**, patologická, **systematická**, **topografická**, komparativní, plastická, antropologická...)

Anatomie mikroskopická (histologie a embryologie)

Anatemnein (řecky) = řezat, krájet (základní metodou je pitva – sectio)

Studium živého člověka – **aspekce**, **palpace**, auskultace, RTG, CT, MRI, sonografie, endoskopie




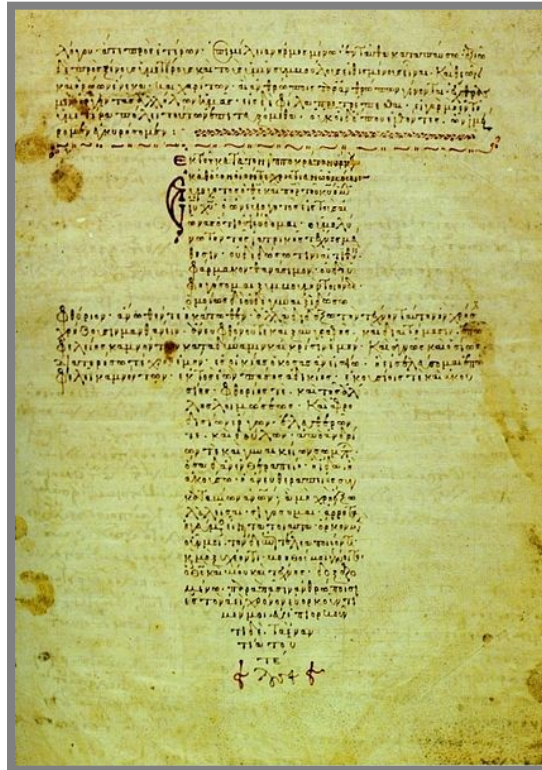

Historie anatomie

starověký Egypt – mumifikace

Řecko – **Hippokrates** (460-377 B.C.) a jeho žáci – „*Corpus Hippocraticum*“

Hérofilos (335-280 B.C.) – pitvy lidských těl (řada termínů, např. duodenum)

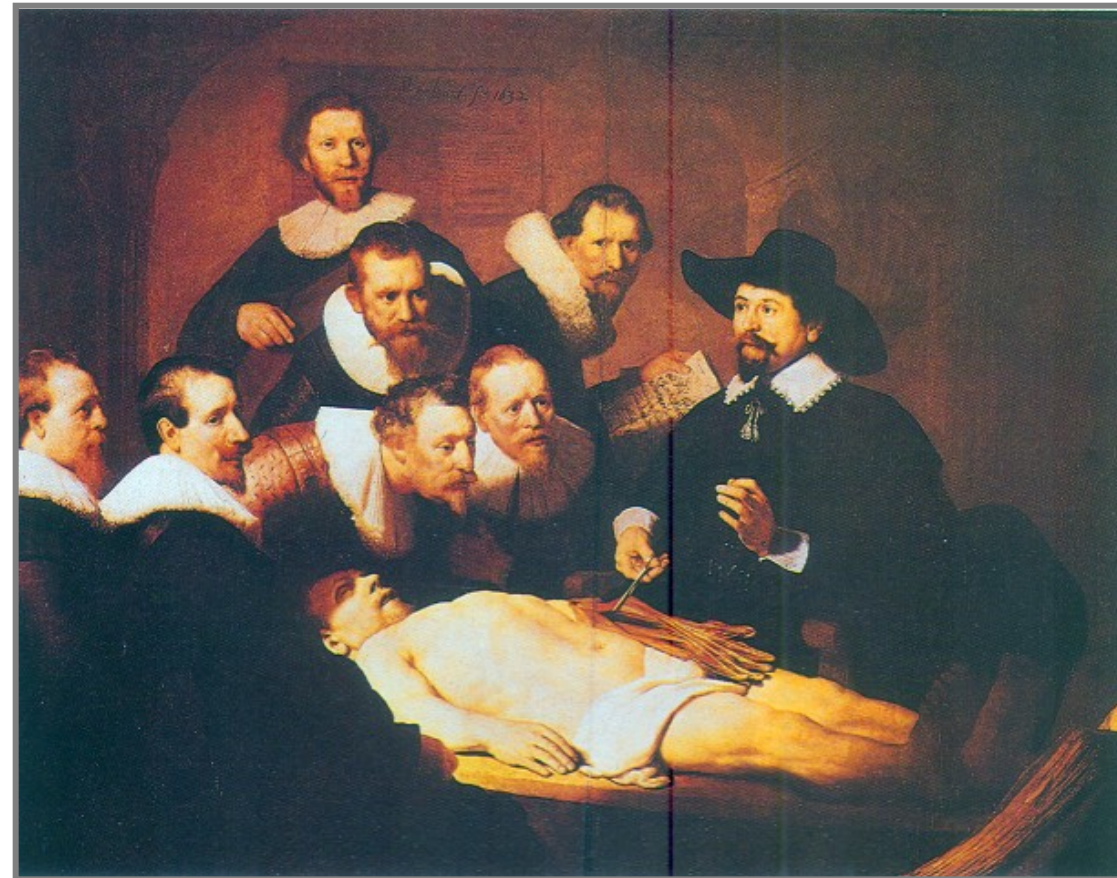Galénos z Pergamu (131-201) – základem medicíny je anatomie, pitvy těl zvířat



Středověk – stagnace, pitva lidí církví zakazována, uznávány Galénovy spisy

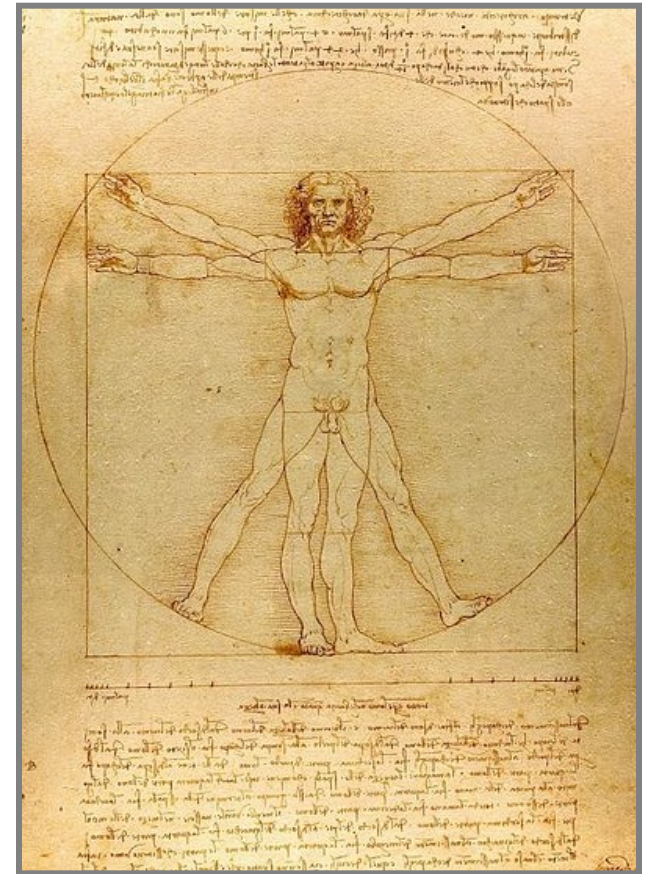
Renesance – vynález knihtisku, obnoveny pitvy na lékařských fakultách

Renesanční umělci (Leonardo da Vinci, Michelangelo Buonarroti, Rembrant...)



Rembrant


Hodina anatomie doktora Tulpa (1632)



Leonardo da Vinci

Proporce lidské postavy (Vitruvius)

Andreas Vesalius (1514 – 1564) – zakladatel moderní anatomie



„*De humanis corporis fabrica libri septem*“

(Sedm knih o stavbě lidského těla)

„*Tabulae anatomicae sex*“

(Šest anatomických tabulek)



Ján Jesenský (1655 – 1621)



R. 1600 první **veřejná** pitva v Praze

Od r. 1762 – pitvají i studenti



Anatomické názvosloví

primární „jazyk“ medicíny a příbuzných oborů

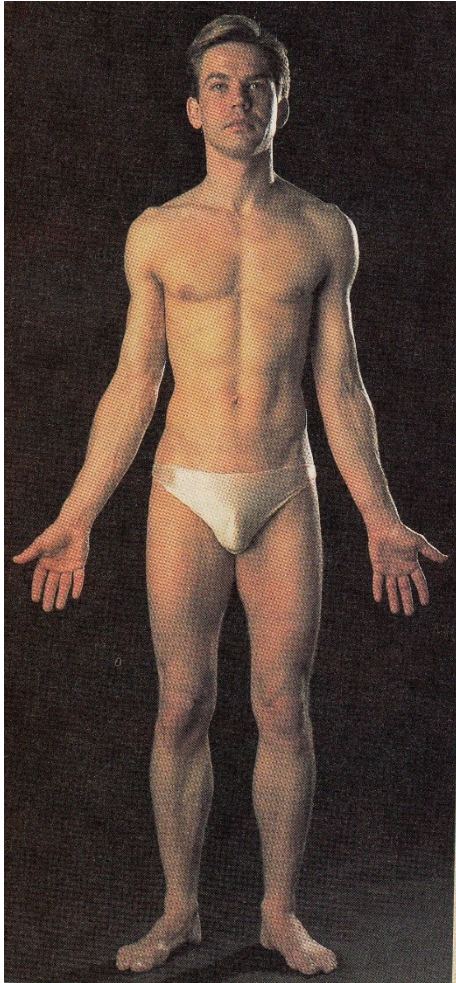Basilejské (1895) BNA, Jenské (1935) INA, Pařížské (1955) PNA

- Anatomická nomenklatura (okolo 5600 slov odvozených z latiny, řečtiny a arabštiny)
- Každý útvar v těle má svůj mezinárodně platný anatomický název
- Slouží k popisu jednotlivých struktur, jejich vzájemných vztahů a poloh, k porozumění mezi lékaři (chorobopisy, odborné články).

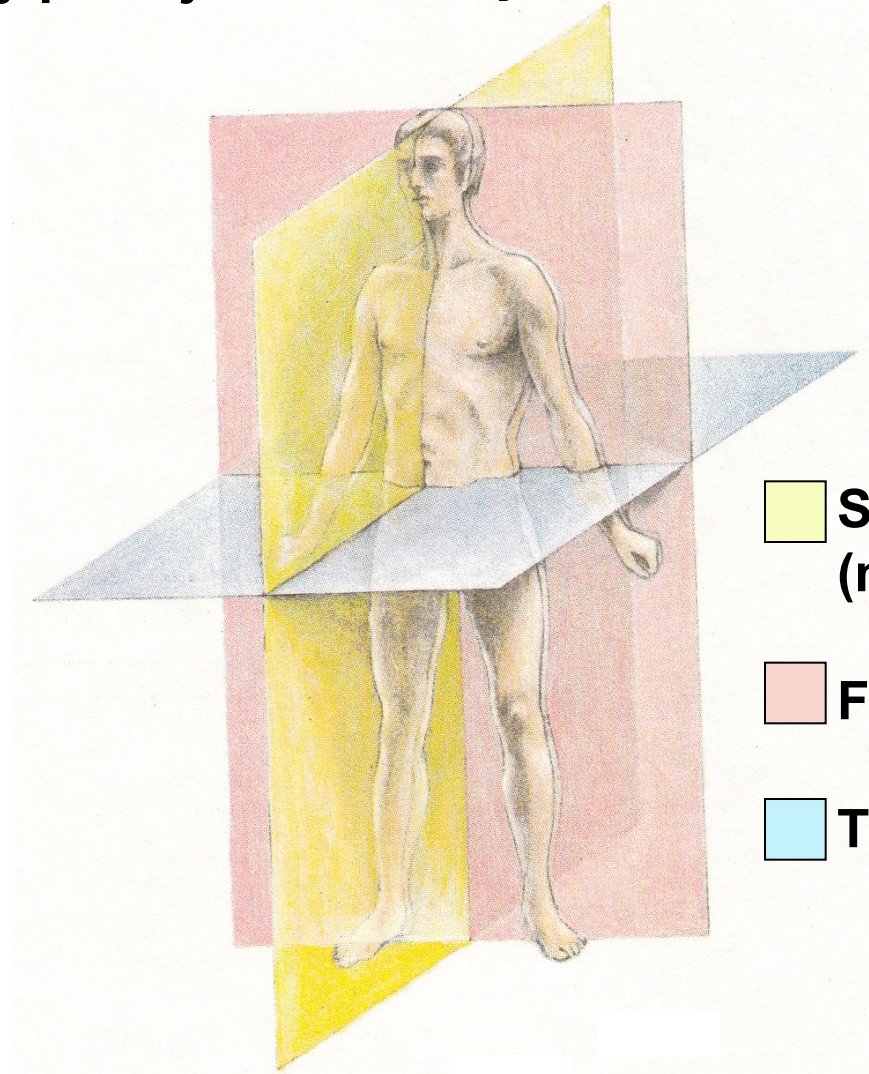
Nutnost přesného vyjadřování ve fyzioterapii podobně jako v medicíně!!!

ORIENTACE NA LIDSKÉM TĚLE

Základní anatomický postoj



Roviny na lidském těle

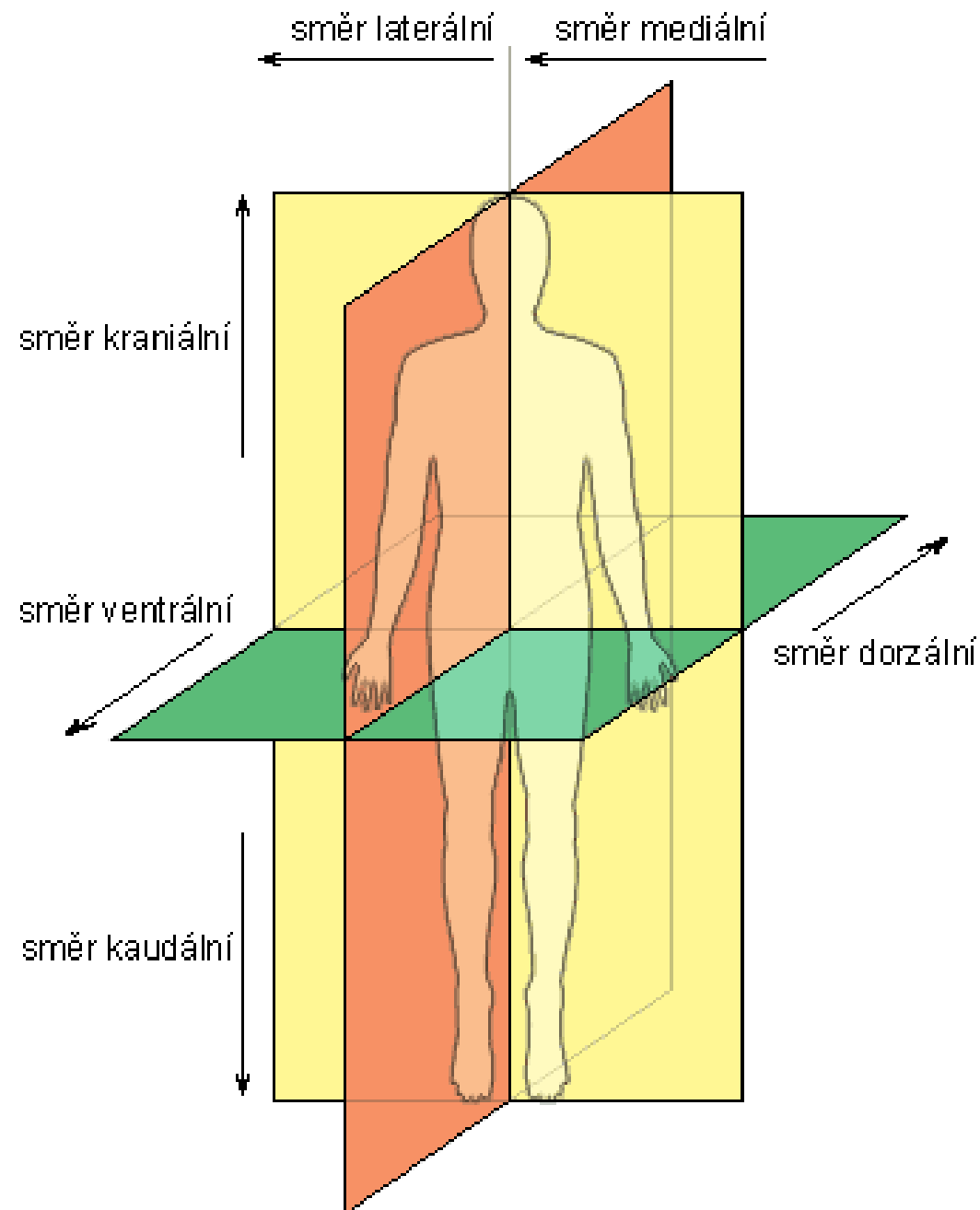


 **Sagitální rovina
(mediánní rovina)**

 **Frontální rovina**

 **Transversální rovina**

SMĚRY NA LIDSKÉM TĚLE



Vertikální osa:

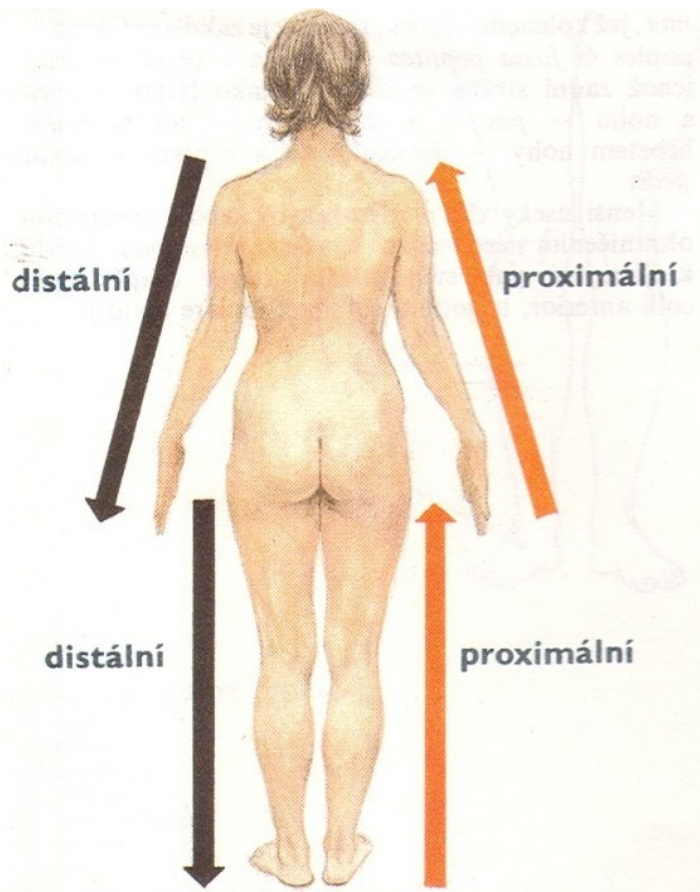
- **Cranialis (superior)** horní
- **Caudalis (inferior)** dolní

Transverzální osa:

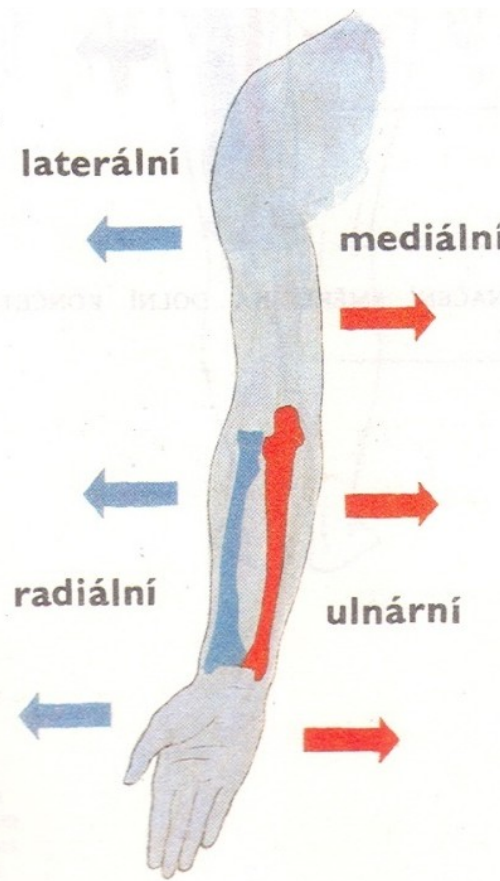
- **Medialis** směrem ke středu
- **Lateralis** boční
- **Medius** mezi dvěma body
- **Medianus** přesně ve střední rovině
- **Dexter** pravý
- **Sinister** levý

Sagitální osa:

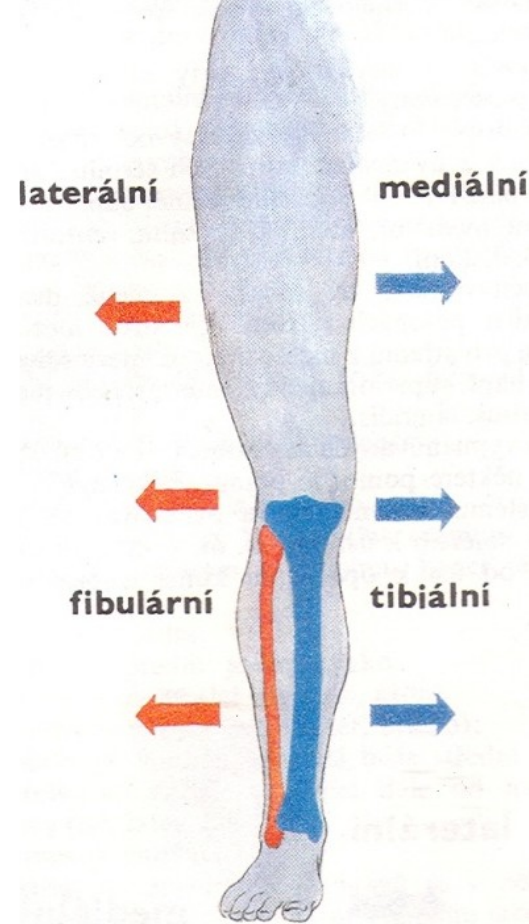
- **Ventralis (anterior)** přední
- **Dorsalis (posterior)** zadní
- **Internus (profundus)**
- **Externus (superficialis)**



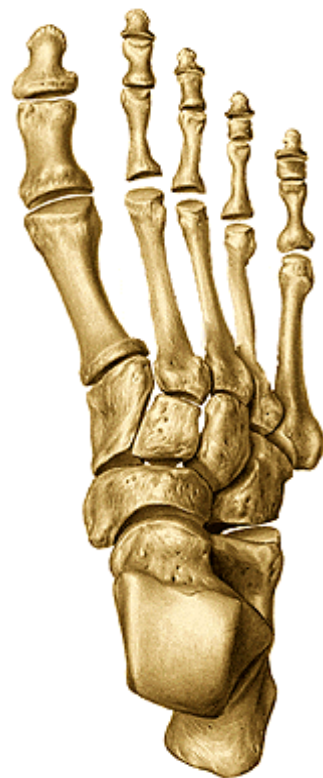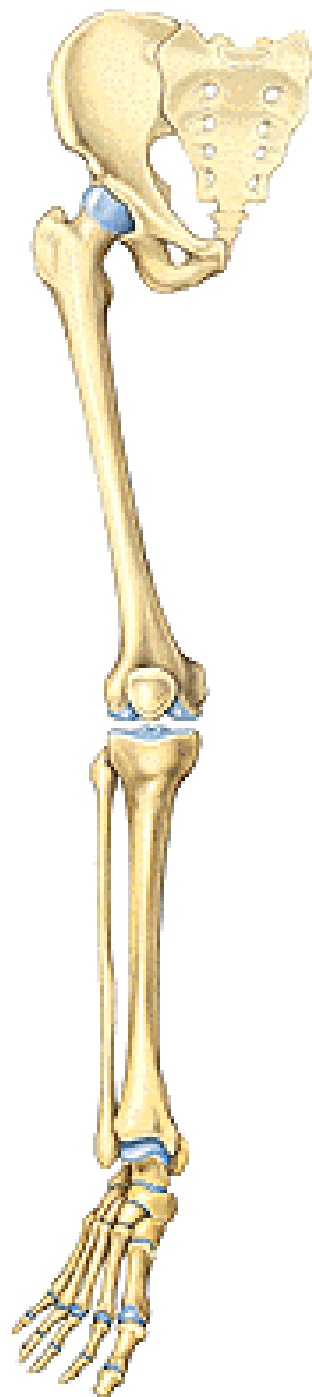
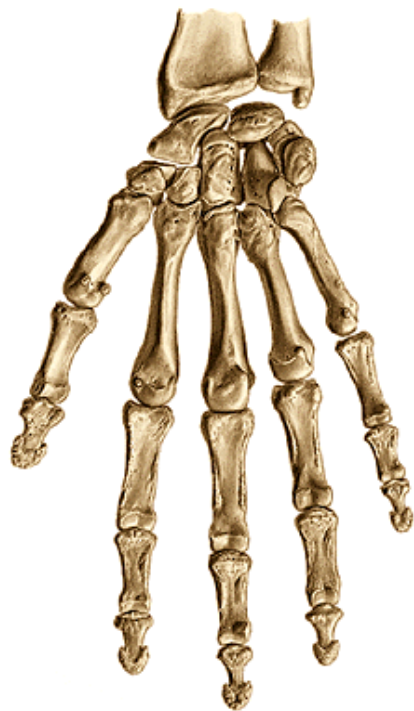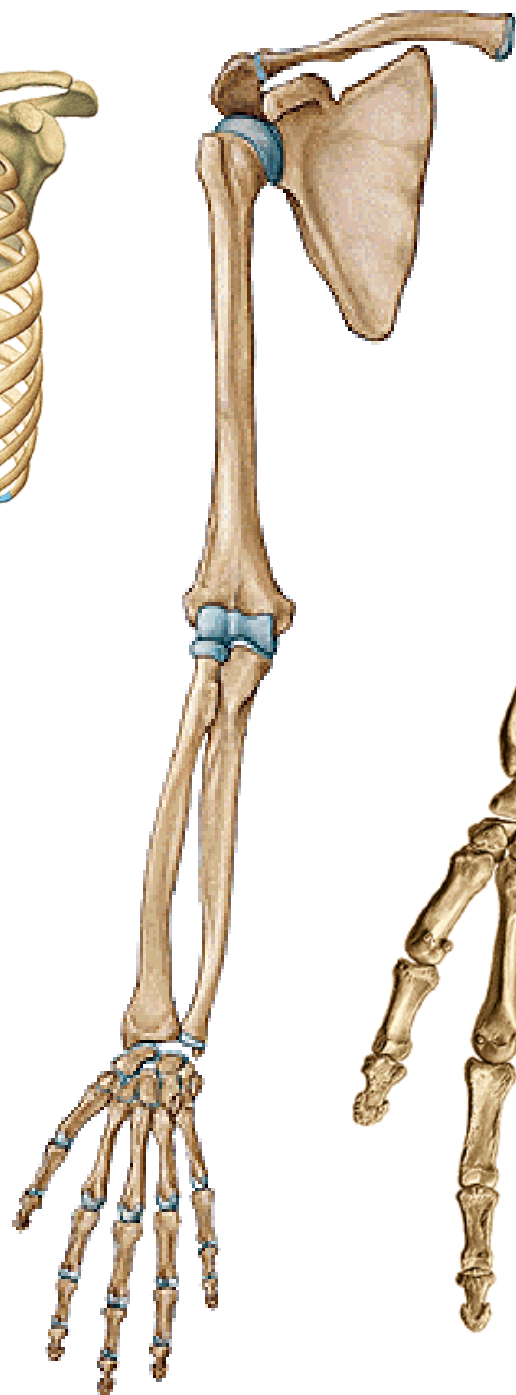
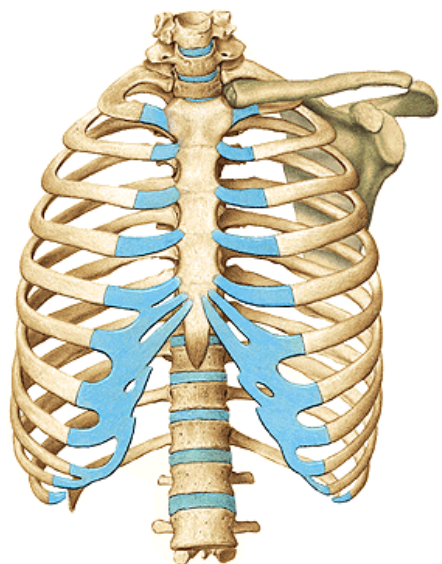
Končetiny - směr
Proximalis
Distalis



Horní končetina - směr
Radialis (lateralis)
Ulnaris (medialis)
Palmaris
Dorsalis



Dolní končetina - směr
Tibialis (medialis)
Fibularis (lateralis)
Plantaris
Dorsalis



Části těla

hlava – *caput*

krk – *collum (cervix)*

trup – *truncus*

hrudník – *thorax*

břicho – *abdomen*

záda – *dorsum*

pánev – *pelvis*

horní končetina – *membrum superius*

paže – *brachium*

předloktí – *antebrachium*

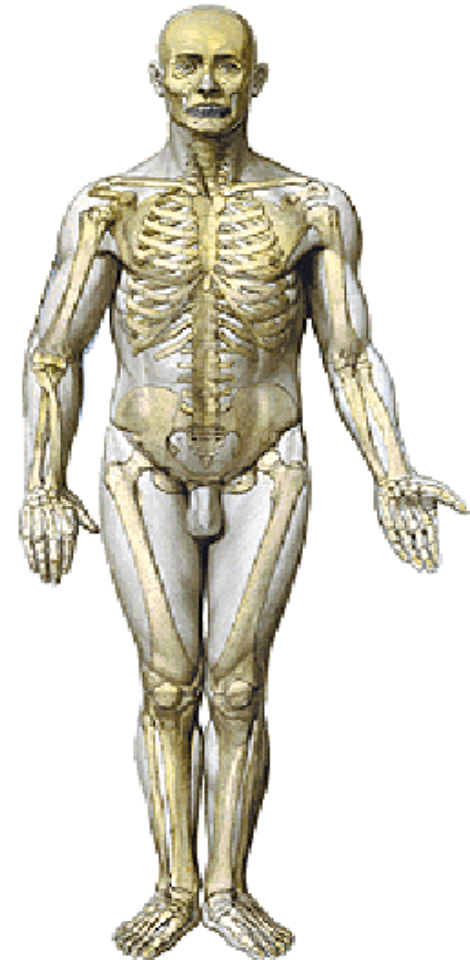
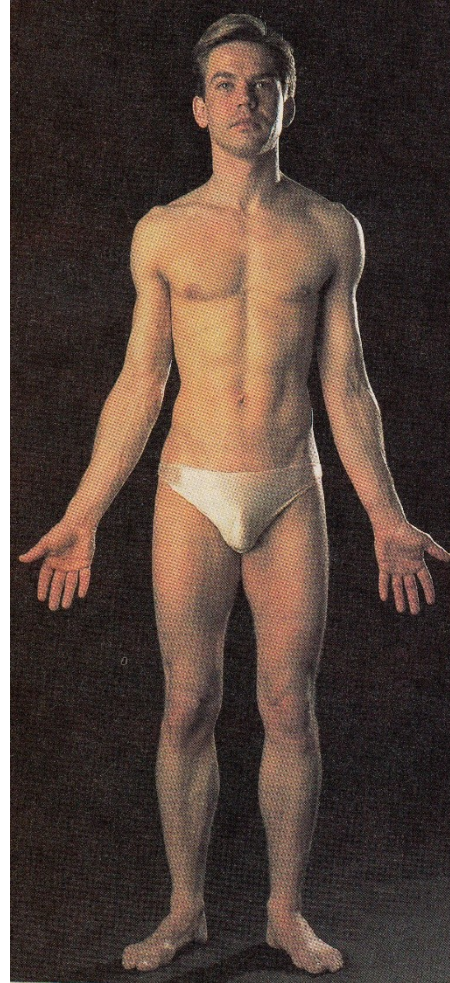ruka – *manus*

dolní končetina – *membrum inferius*

stehno – *femur*

bérec – *crus*

noha – *pes*



Popis anatomického útvaru

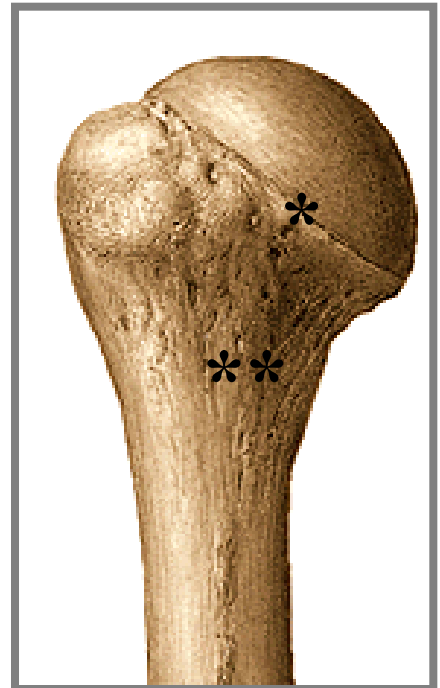- studovaný útvar je vždy označen **podstatným jménem v 1. pádu**
- následuje řada **přídavných jmen** blíže určujících daný útvar
- následuje název **struktury vyššího řádu** (ve 2. pádu), na níž se útvar nachází)
- užití protikladů (major-minor, superior-inferior)
(velký-malý horní-dolní)

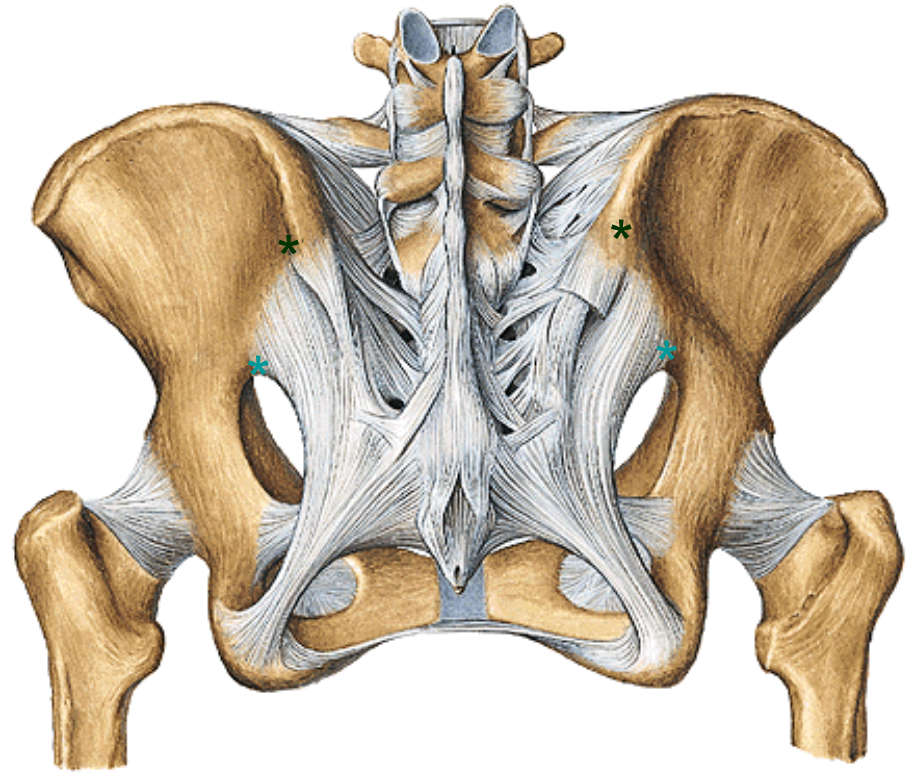
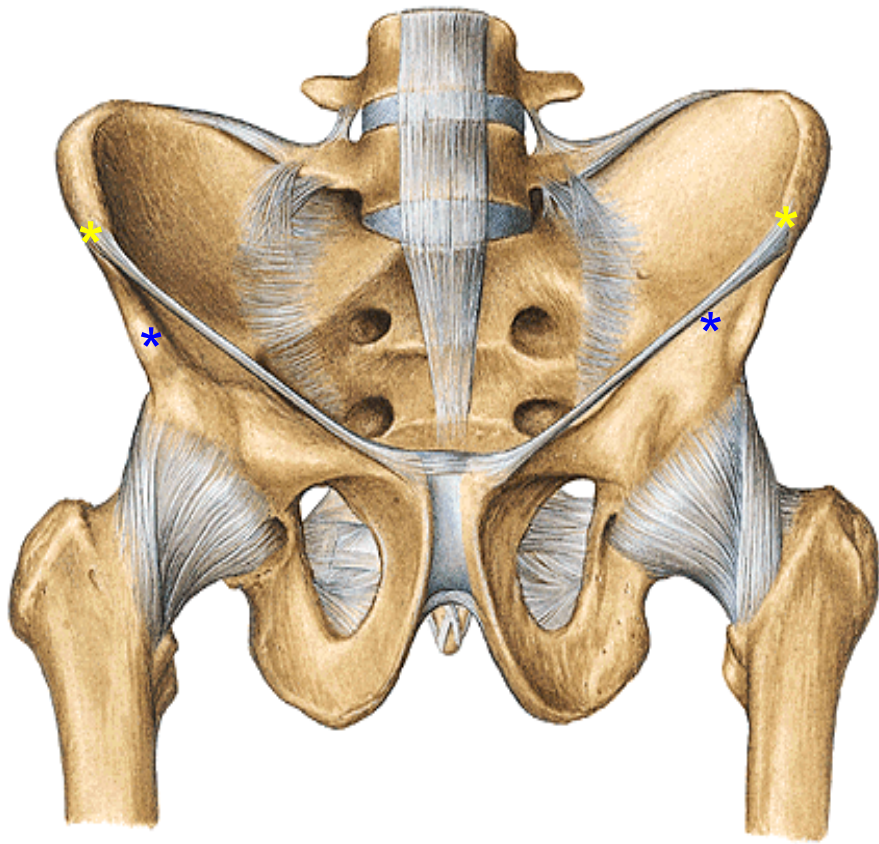
Příklad:

***Collum** (krček) **anatomicum** (anatomický) **humeri** (pažní kosti)

****Collum** (krček) **chirurgicum** (chirurgický) **humeri** (pažní kosti)

Collum femoris - krček stehenní kosti





***Spina iliaca anterior superior dextra et sinistra ossis coxae**

Trn kyčelní přední horní pravý a levý kosti kyčelní

***Spina iliaca anterior inferior dextra et sinistra ossis coxae**

***Spina iliaca posterior superior dextra et sinistra ossis coxae**

***Spina iliaca posterior inferior dextra et sinistra ossis coxae**

Sulcus (žlábek)
Incisura (zářez)
Canalis (kanál)
Fossa (jáma, jamka)
Fovea (okrouhlá jamka)
Processus (výběžek)
Spina (trn)
Tuberculum (hrbolek)
Tuber (hrbol)
Tuberositas (drsnatina)
Foramen (otvor)
Facies (plocha, ploška)
Articulatio (kloub)
(zkratka art., např. art. genus)
Os, ossis, ossa (kost)
Externus (vnější)

Internus (vnitřní)
Superficialis (povrchový)
Profundus (hluboký)
Caput (hlava)
Capitulum (hlavička)
Collum, cervix (krček)
Corpus (tělo)
Trochlea (kladka)
Superior (horní)
Inferior (dolní)
Dexter (pravý tj. uložený vpravo)
Sinister (levý tj. uložený vlevo)
Pars (část)
Crista (hřeben)
Impressio (vtlačenina)

Diploe (houbovitá kostní hmota u plochých kostí)
Arteria (tepna, zkratka a., mn. číslo aa.)
Vena (žíla, zkratka v., mn. číslo vv.)
Nervus (nerv, zkratka n., mn. číslo nn.)
Thorax (hrudník)
Musculus (sval, zkratka m., mn. číslo mm.)
Vertebra (obratel)
Arcus (oblouk)
Cartilago (chrupavka)
Facies articularis (kloubní plocha)
Substantia compacta (hutná hmota=kost)
Substantia spongiosa (houbovitá hmota =kost)
Medulla ossium (kostní dřeň=morek)
Cavum medullare (dřeňová dutina)

Na ISu vyhledat:

Manipulace se studijními materiály

Studijní materiály předmětu FSpS:bp4808

Učební materiály

Budou zde umístěny:

- 1) powerpointové prezentace některých přednášek**
- 2) sylabus pro zimní semestr**

Osteologie

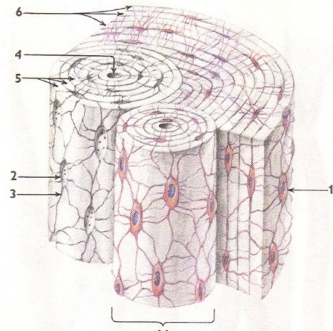
Funkce skeletu

- 1) Ochrana důležitých orgánů** (mozek, smysly)
- 2) Spolu se spoji tvoří pasivní pohybový aparát**
mechanická základna (pro klouby, úpony svalů)
- 3) Metabolická aktivita** (krvetvorba, rezervoár minerálních látek, zdroj energie)

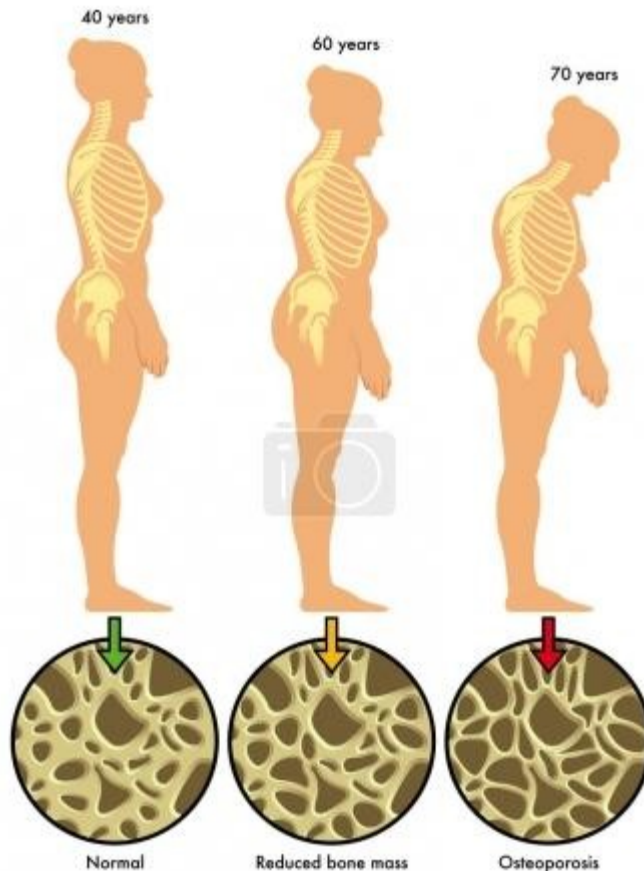
Základní stavba kostní tkáně

- Kost je **pojivová** tkáň, bílá, tvrdá, ale pružná
- Vzniká činností **osteoblastů**, (produkce základní kostní hmoty - ZKH)
– vznik **osteocytů** = zralé kostní buňky
- (**osteoklasty** – destrukce nepotřebných osteonů)

- **a) Osteocyty** – uloženy v dutinkách (lakunách) ZKH, v *canaliculi ossium* mají kolmo odstupující výběžky (metabolismus)
- **b) Základní kostní hmota (ZKH)** – kolagenní fibrily stmelené základní amorfnní hmotou (**ústrojnná složka** – **ossein**, do které se ukládají krystaly solí (**neústrojnná, minerální složka**))

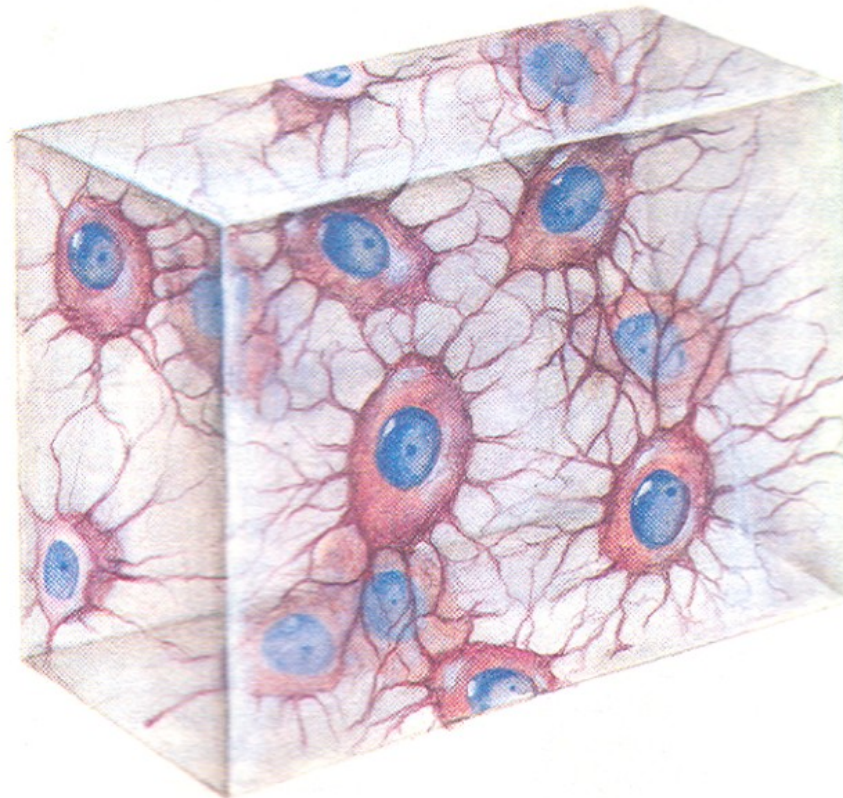


- V mládí 52%, v dospělosti 40% ústrojných látek v kosti
- Asi 85% kalciumfosfátu, kalciumkarbonát okolo 10%, ostatní – kalciumfluorid, magnesiumfosfát, stopy solí Na, K

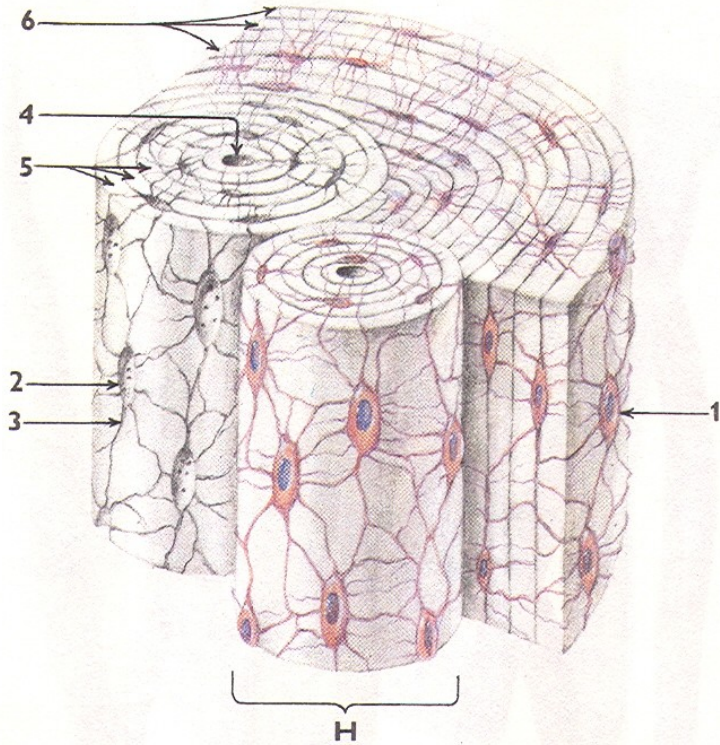


a) **Vláknitá (fibrilární, plst'ovitá) kostní tkáň**

za ontogeneze; postnatálně v úponech šlach, kolem nitroušního labyrintu



b) Lamelózní kostní tkáň



H – Haversův systém lamel, osteon

1 – osteocyt

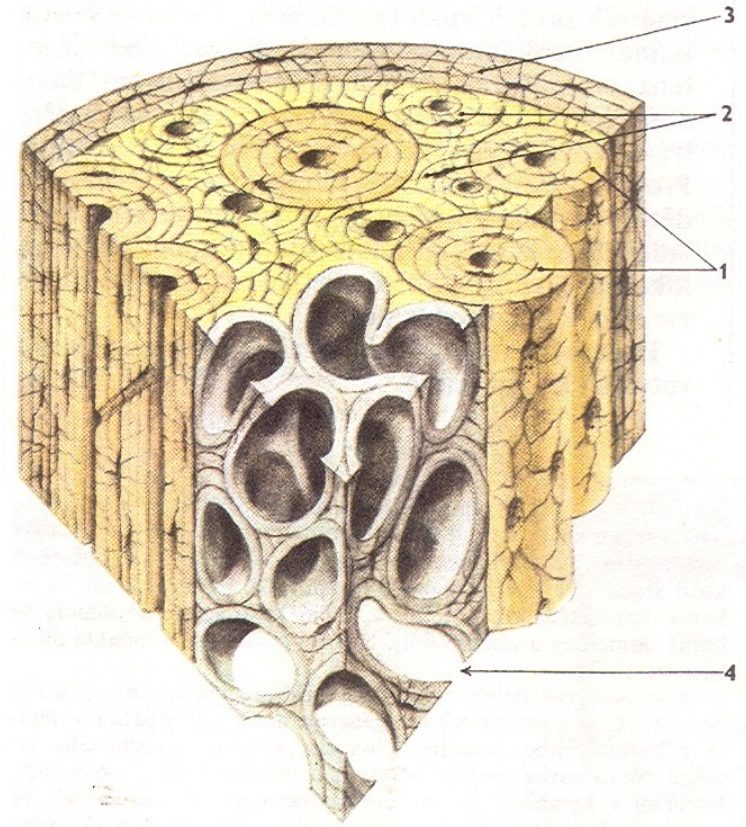
2 – lakuna

3 – canaliculus osseus

4 – Haversův kanálek osteonu

5 – koncentrické lamely osteonu

6 – povrchové (plášťové) lamely



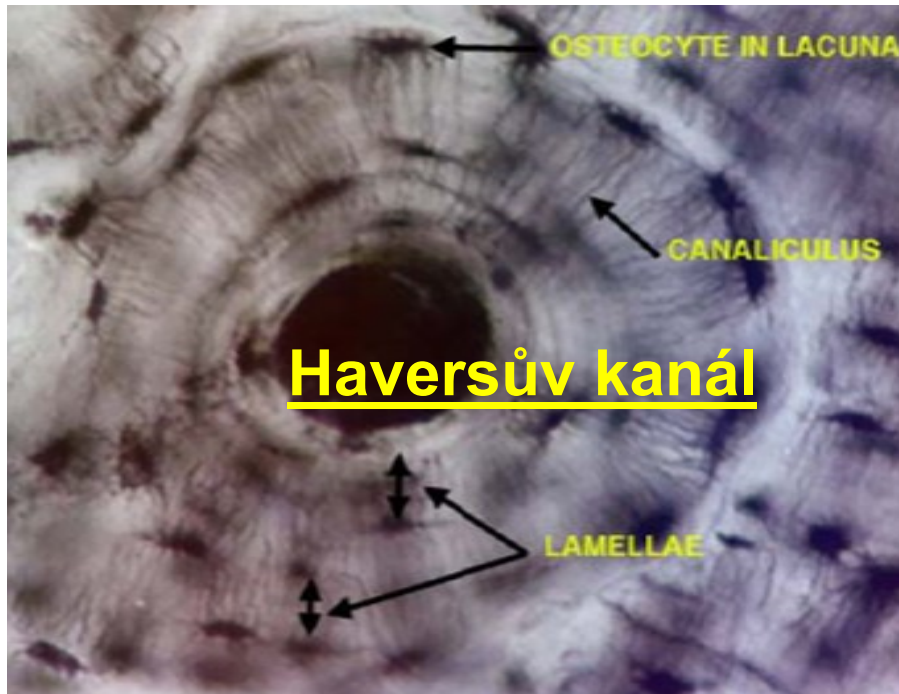
1 – Haversovy lamely

2 – intersticiální lamely

3 – povrchové (plášťové) lamely

4 – lamely trámeček spongiosní kosti

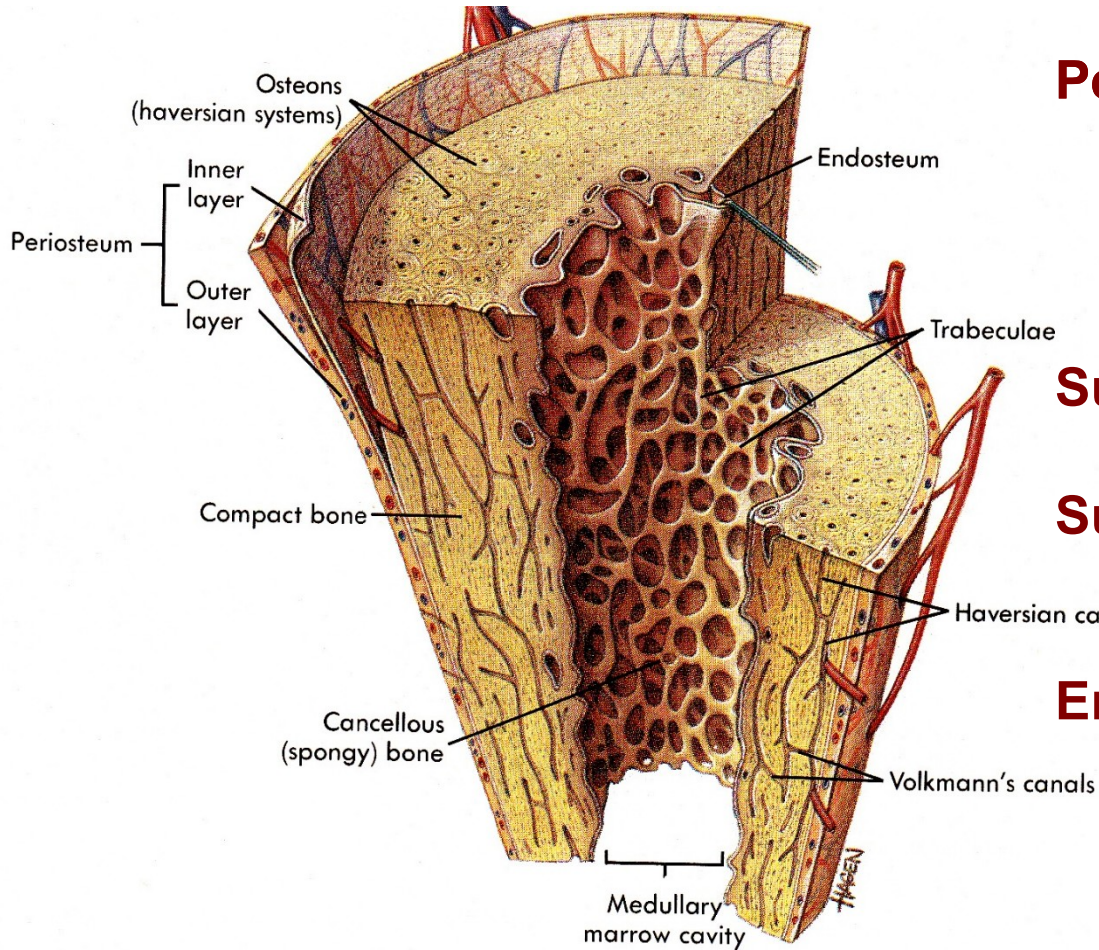
Mikroskopická stavba osteonu



Koncentrické kostní lamely mají v centru Haversův kanál

Osteocyty ležící v lakunách vysílají dlouhé tenké výběžky

Stavba kosti

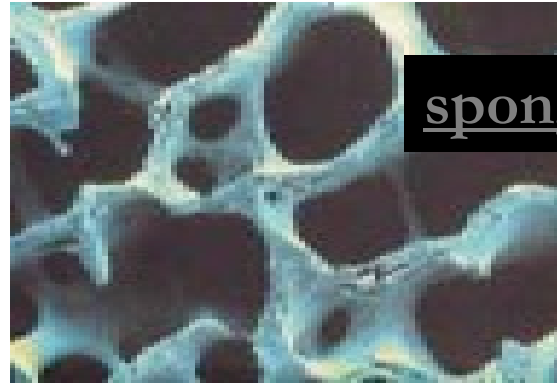
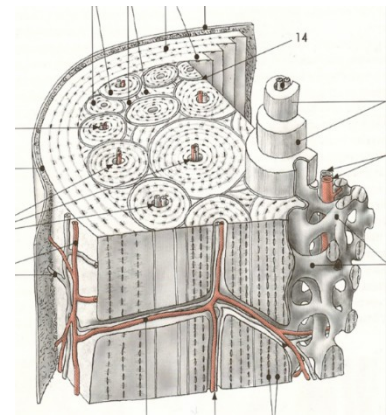
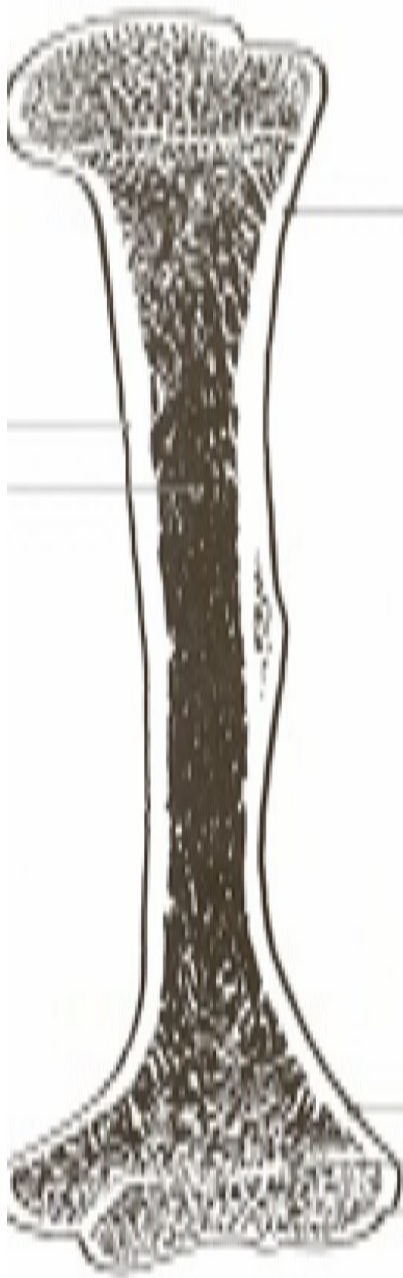


Periosteum (okostice, periost)
fibrózní vrstva
kambiová vrstva
(osteoblasty, Sharpeyova vlákna)

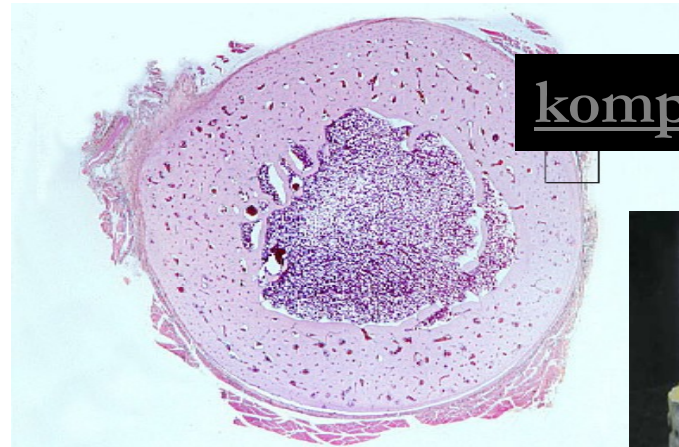
Substantia compacta

Substantia spongiosa
kostní architektonika, trajektorie

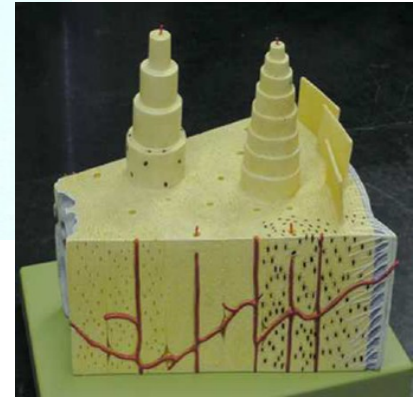
Endosteum



spongiosa



kompakta

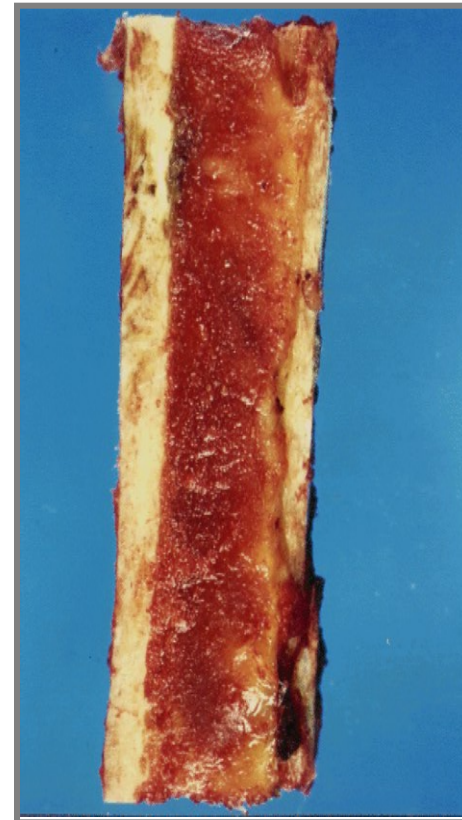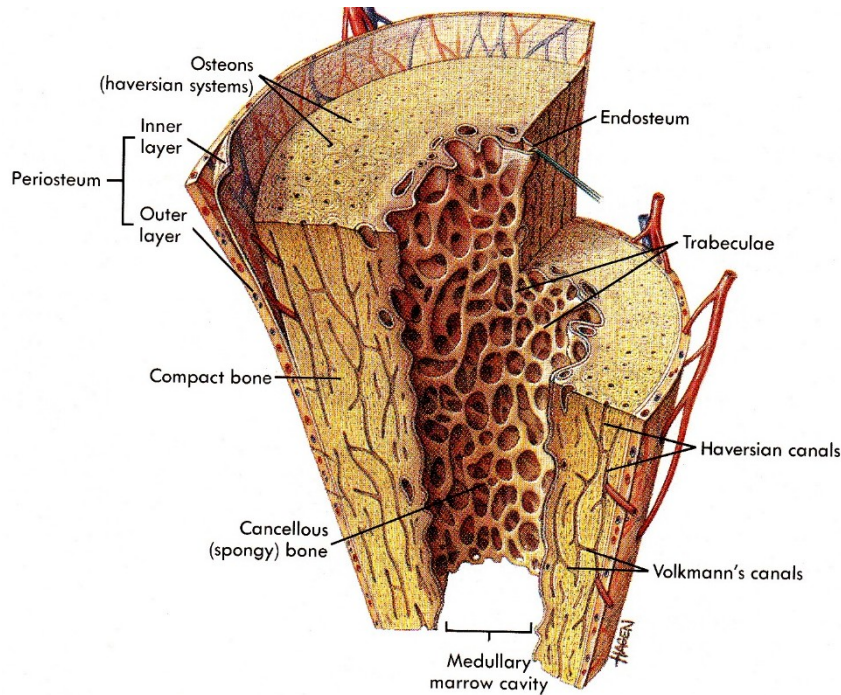


Cavitas medullaris (dřeňová dutina)

medulla ossium rubra (červená kostní dřeň)


medulla ossium flava (žlutá kostní dřeň)

medulla ossium gelatinosa (gelatinózní kostní dřeň)

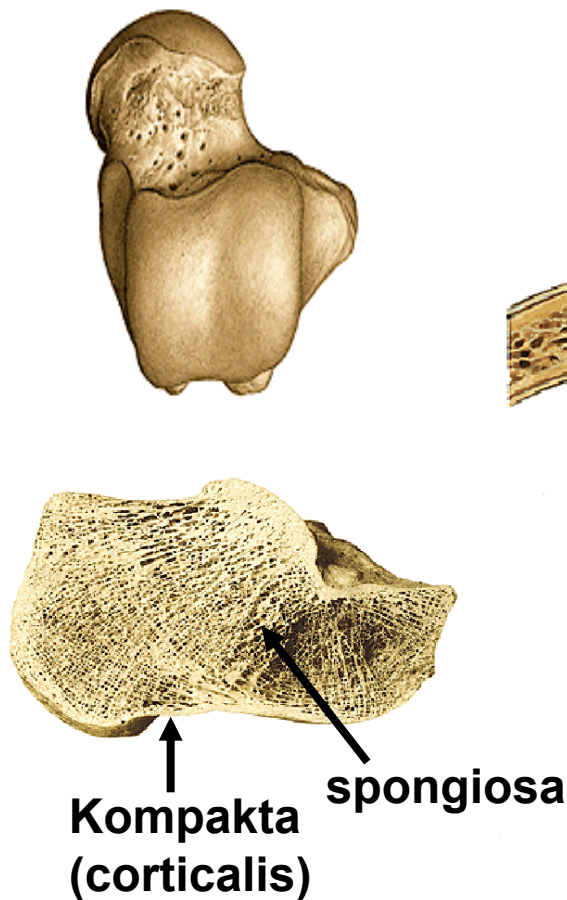

Rozdělení kostí podle tvaru

Ossa longa (dlouhé)




Ossa brevia (krátké)



Ossa plana (ploché)

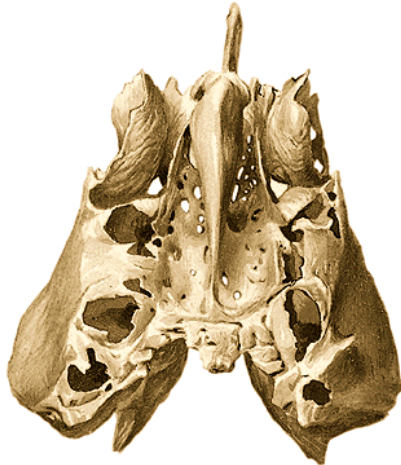
- 1) kompakta
lamina interna
lamina externa
- 2) spongiosa – diploe



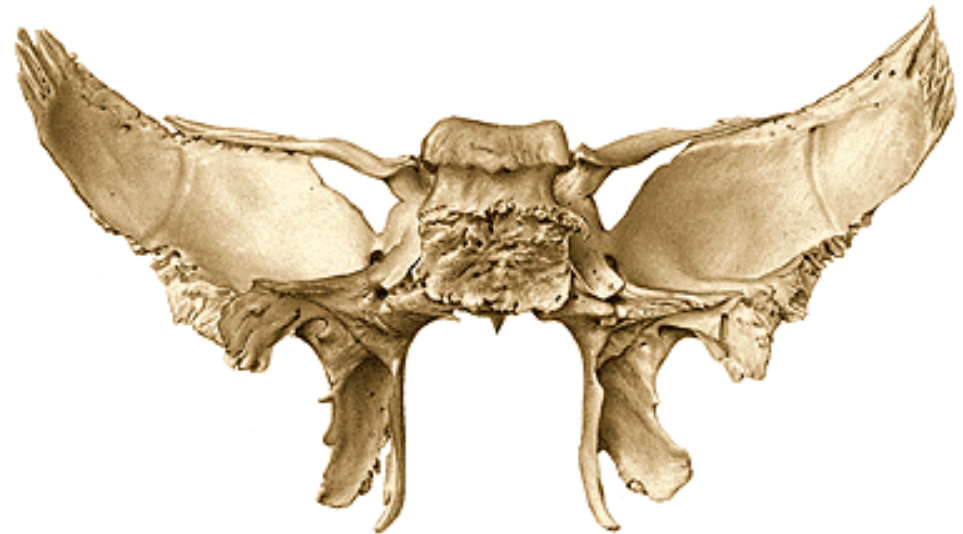Ossa sesamoidea (sezamské) – ve šlachách některých svalů

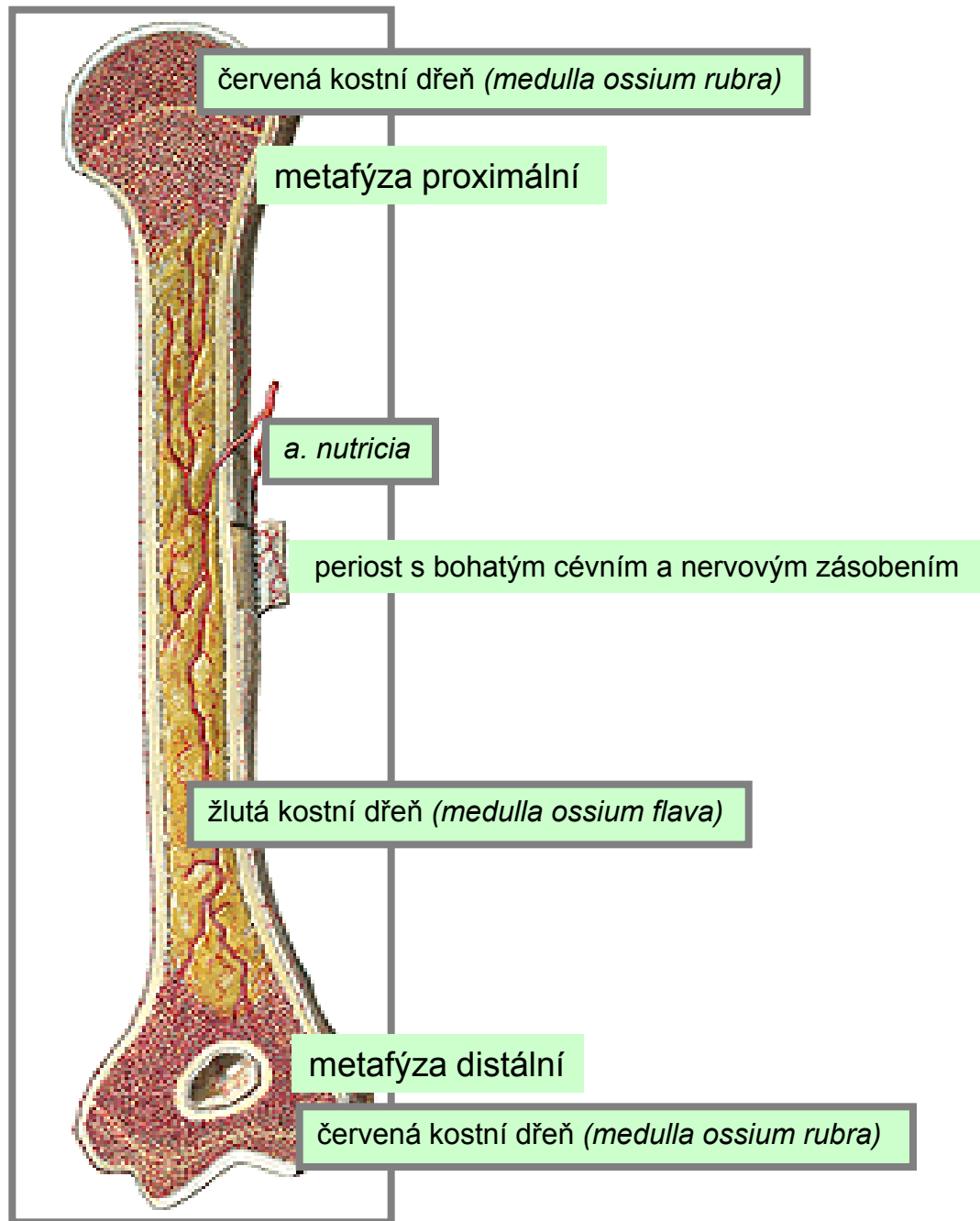


Ossa pneumatica
(pneumatizované)
př. vedlejší dutiny nosní



Ossa irregularia (nepravidelné)





červená kostní dřeň (*medulla ossium rubra*)

metafýza proximální

a. nutricia

periost s bohatým cévním a nervovým zásobením

žlutá kostní dřeň (*medulla ossium flava*)

metafýza distální

červená kostní dřeň (*medulla ossium rubra*)

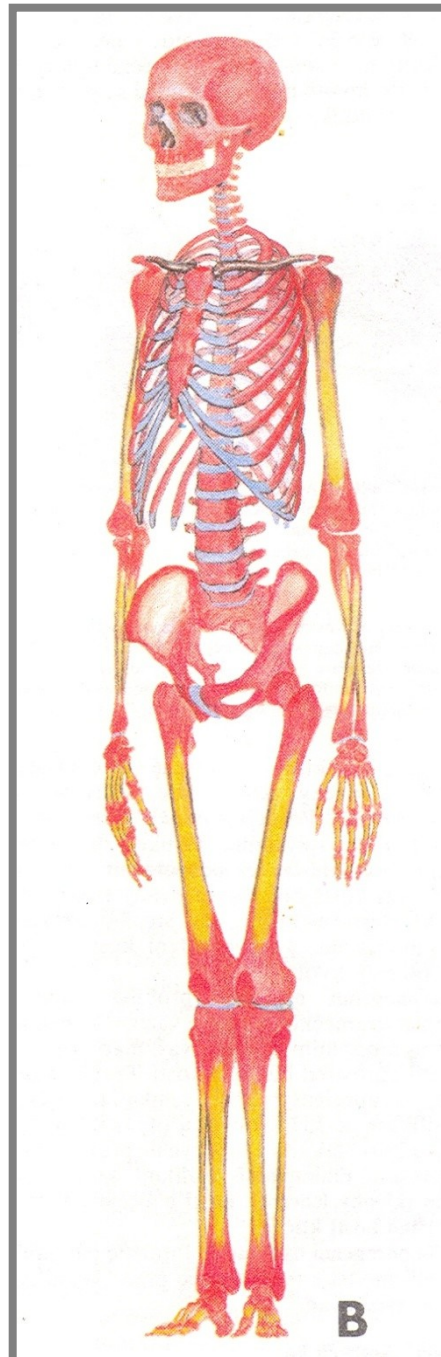
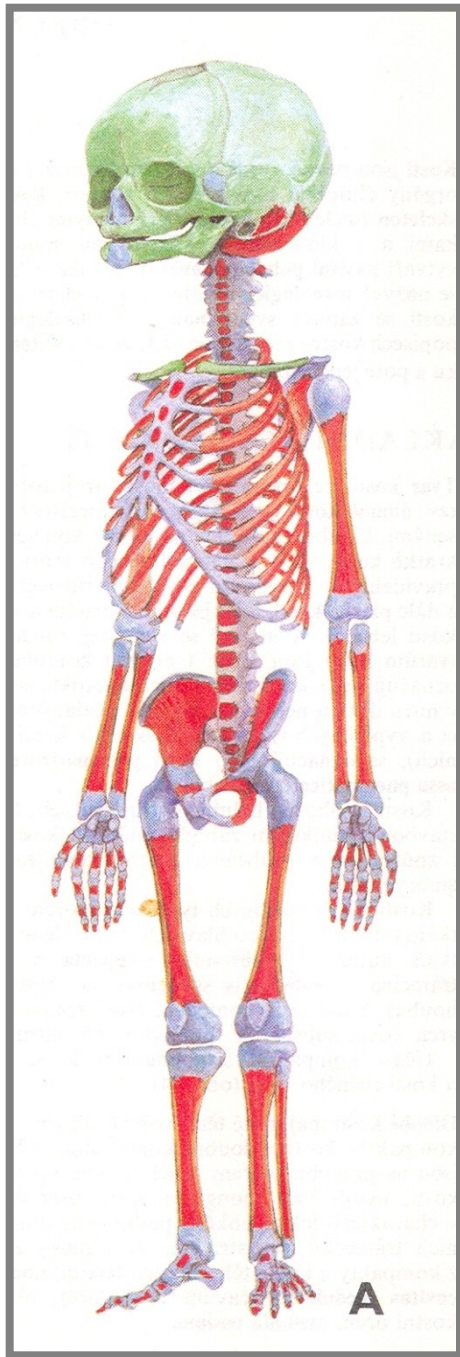
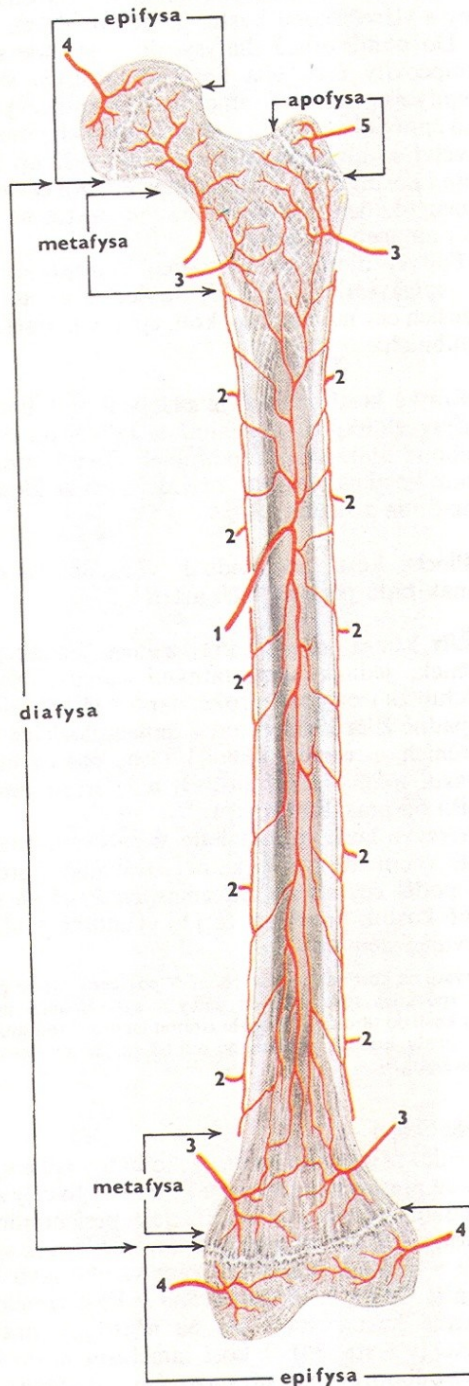


Schéma cévního zásobení dlouhé kosti



- **Arteria nutricia (výživná tepna)**
- **Periostální cévy**
- **Arteriae metaphysariae**
- **Arteriae epiphysariae**
- **Cévy apofýzy (cévy přídatných hrbolků)**

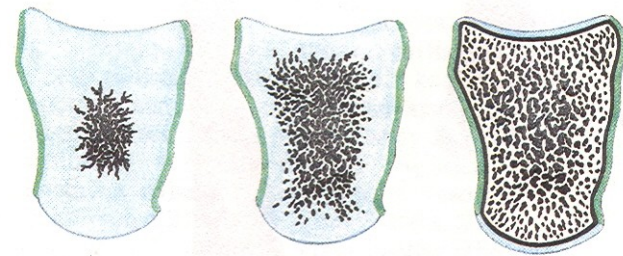
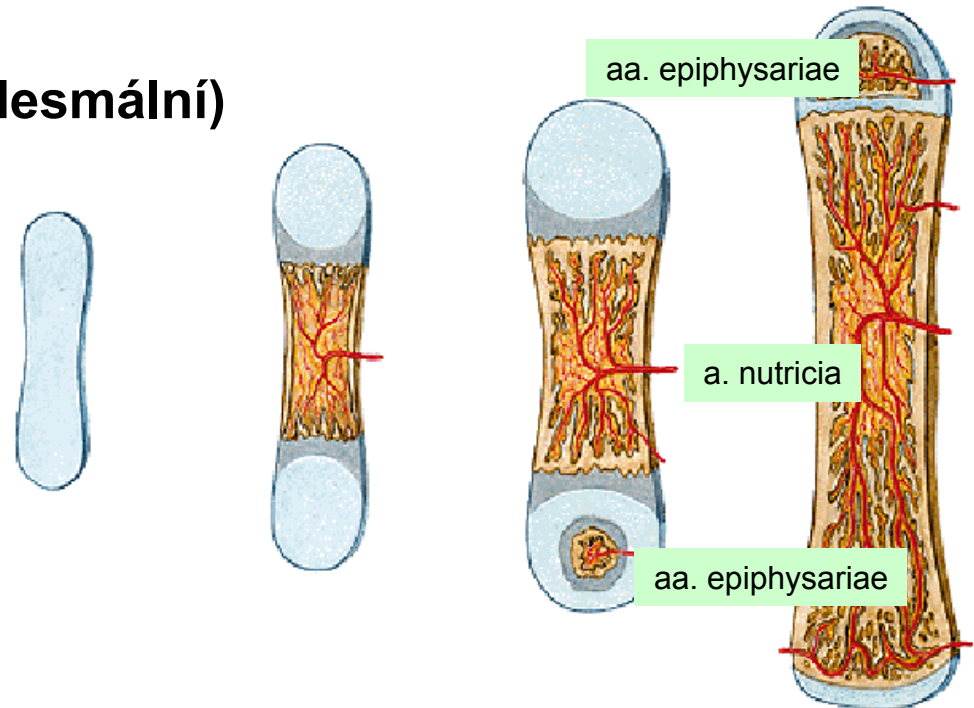
Vývoj kostí (osifikace, kostnatění)

1) Osifikace desmogenní (endesmální)

2) Osifikace chondrogenní

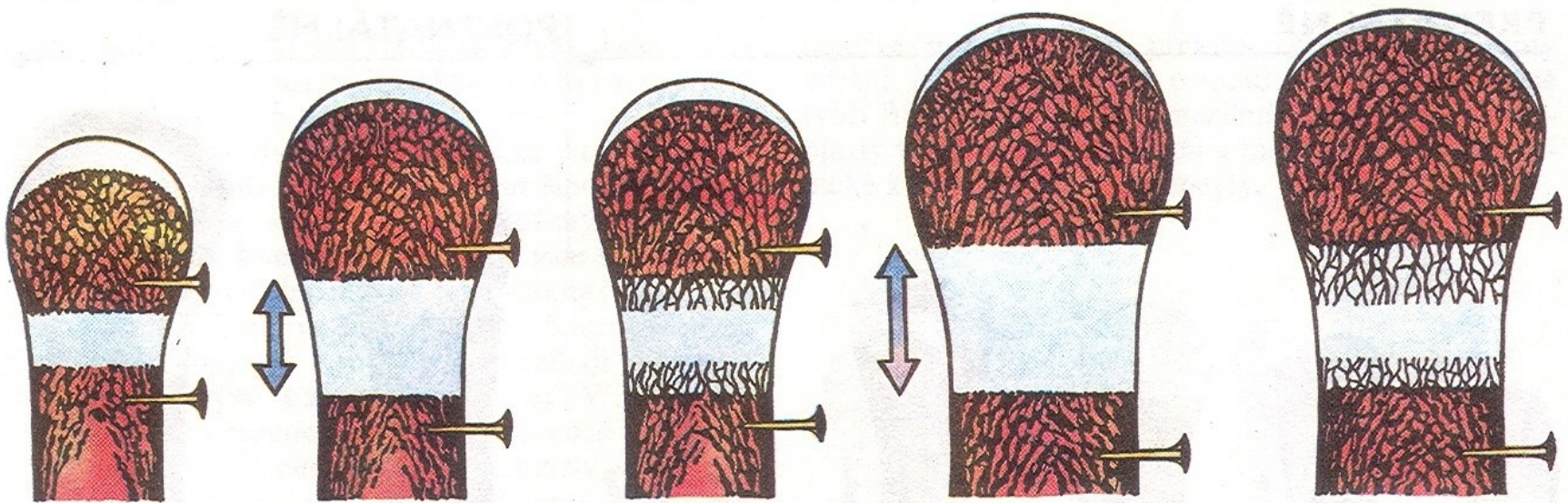
a) perichondrální

b) enchondrální



84. OSIFIKACE KRÁTKÉ KOSTI z jednoho enchondrálního osifikačního jádra

Růst kostí



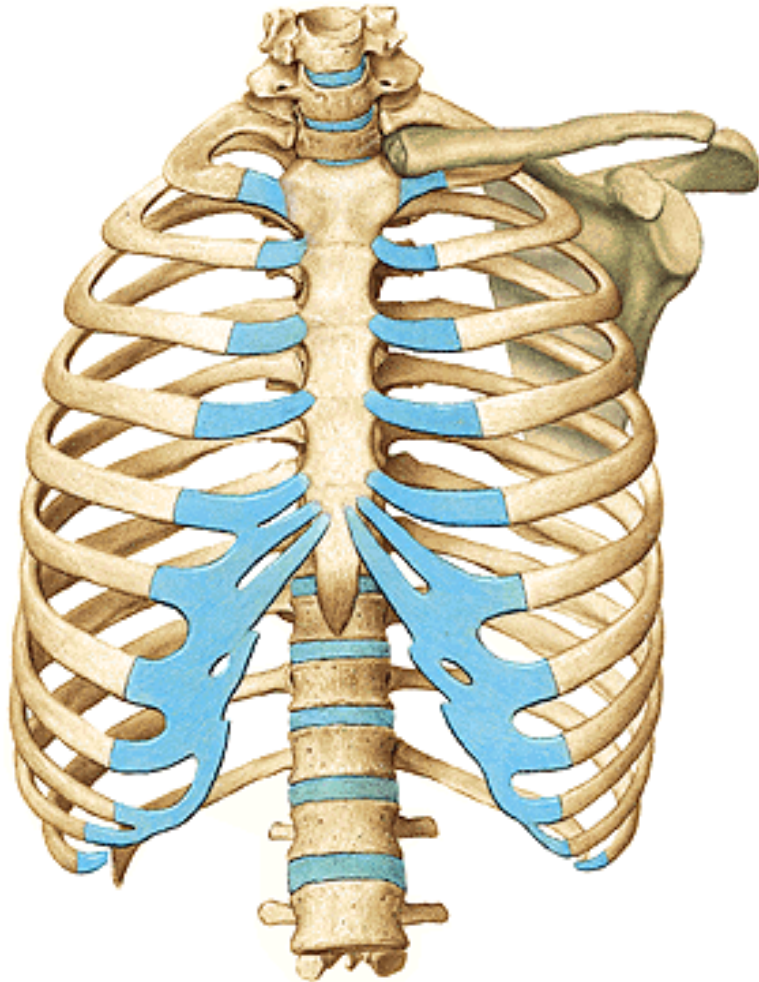
Růst **epifýzové chrupavky** s následnou osifikací od epifýzy i diafýzy jako podklad růstu kosti **do délky**

Do **tloušťky** roste kost pomocí buněk kambiové (vnitřní) vrstvy **periostu!**

Speciální osteologie

KOSTRA TRUPU

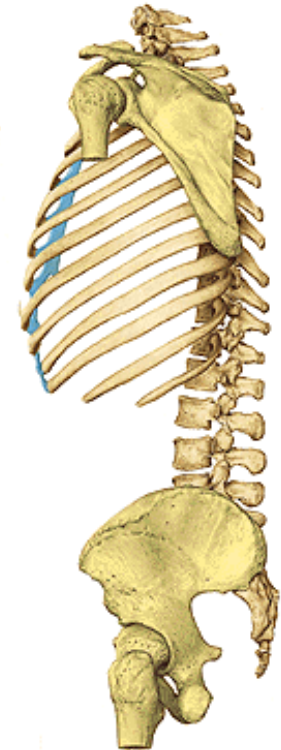
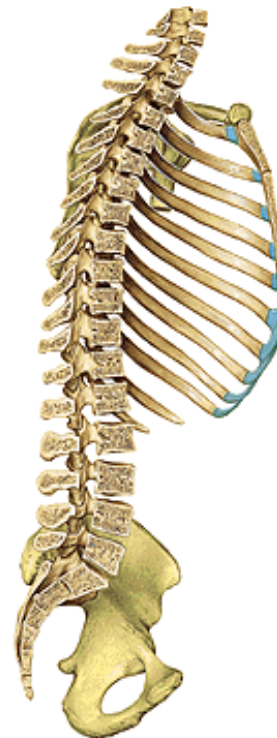Thorax (hrudník)



Columna vertebralis (páteř)

Costae (žebra)

Sternum (hrudní kost)



Columna vertebralis (páteř)

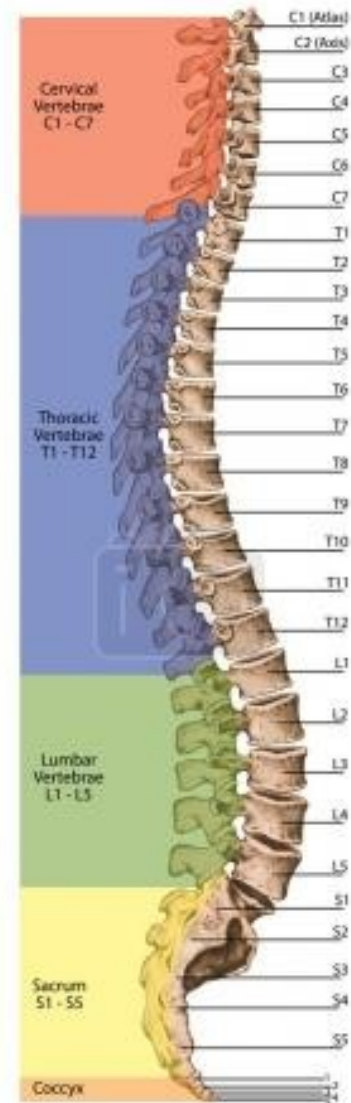
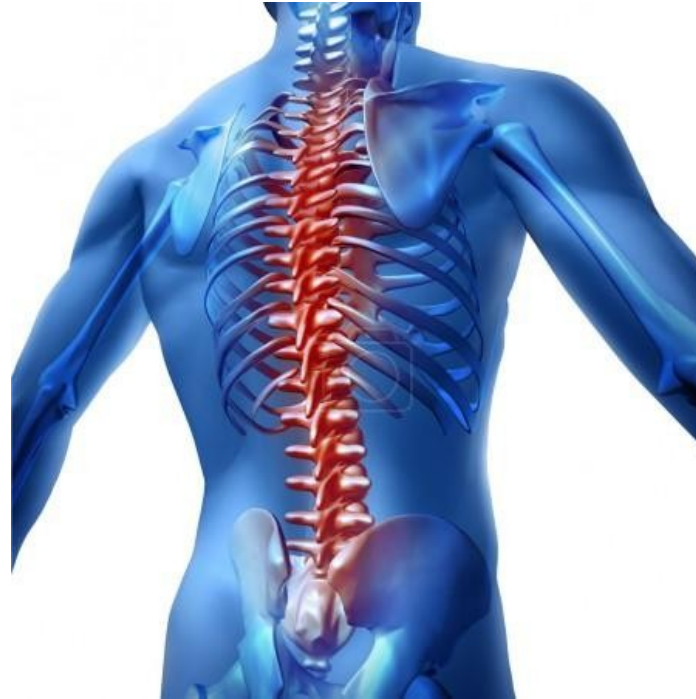osový orgán těla
esovitě zahnutý
tvořený 33-34 obratli,
meziobratlovými ploténkami,
klouby a vazy
délka asi 40% výšky těla

Význam

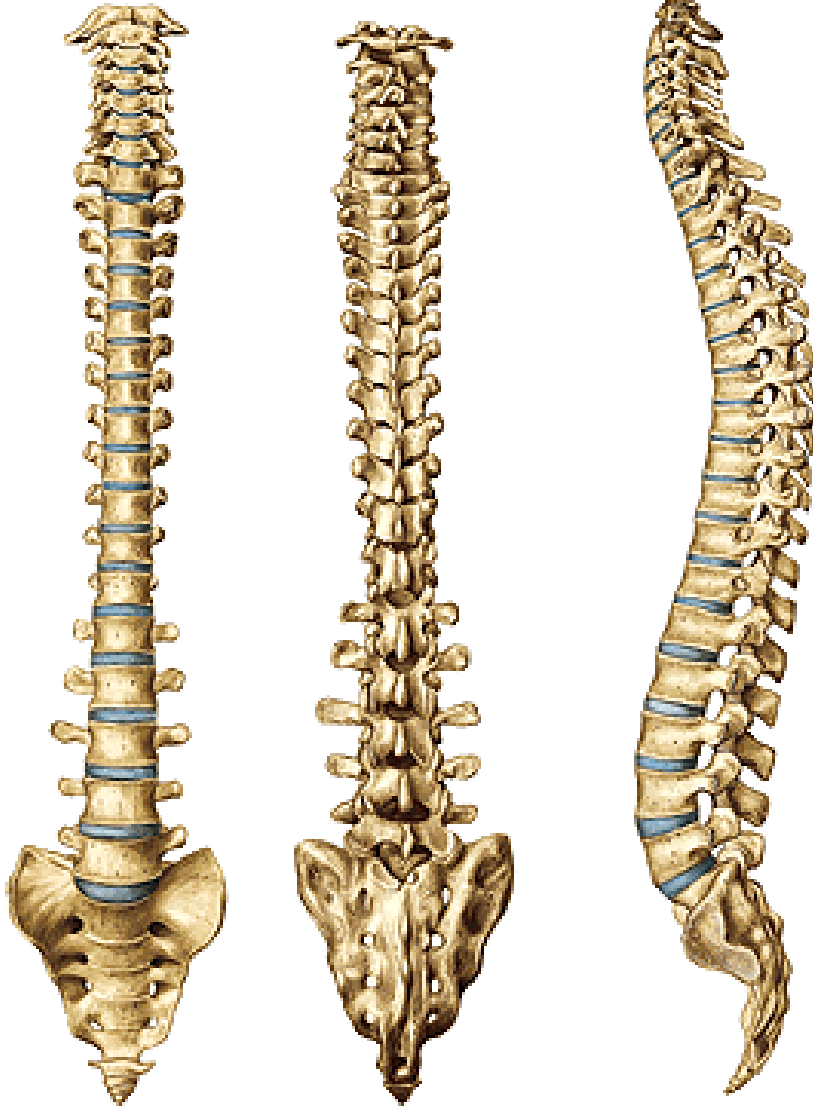vzpřímené držení těla
dýchání (pomocí napojených žebér)
pevnost, ohebnost
ochrana míchy

Stavba

7 krčních, 12 hrudních, 5 bederních, 5 křížových,
4-5 kostrčních obratlů
23 meziobratlových destiček
klouby a vazy



Columna vertebralis (páteř)



Obratle (*vertebrae*)

33-34 původně, obvykle 24 volných

7 *vertebrae cervicales*

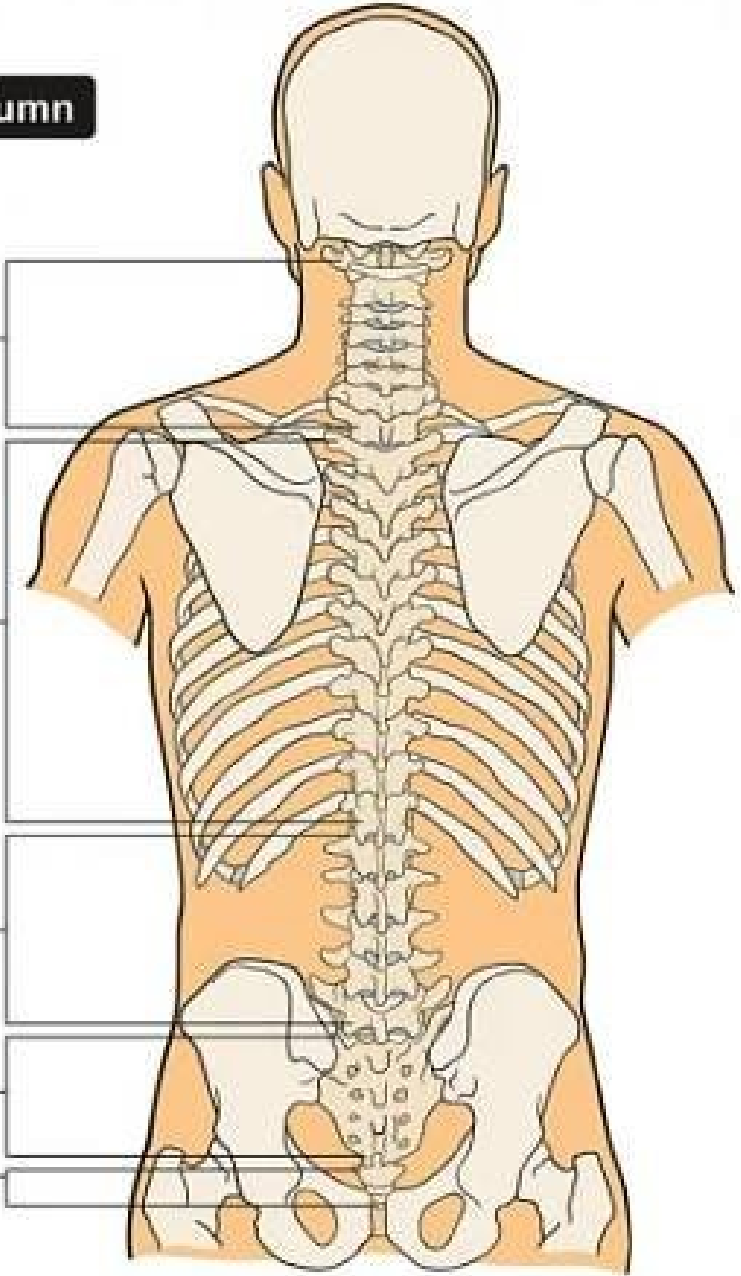
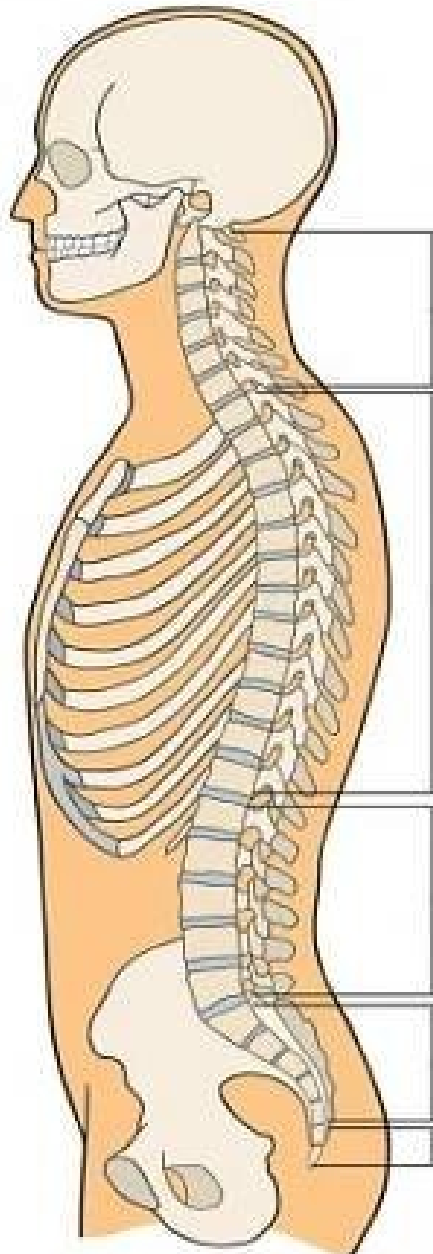
12 *vertebrae thoracicae*

5 *vertebrae lumbales*

5 *vertebrae sacrales* – *os sacrum*

4–5 *vertebrae coccygeae* – *os coccygis*

Vertebral Column



- 7**
Cervical Vertebra
- 12**
Thoracic Vertebra
- 5**
Lumbar Vertebra
- 5**
Sacral Vertebra
- 4**
Coccygeal Vertebra

Obecné znaky obratlů

Corpus vertebrae (obratlové tělo)
(facies terminalis superior et inferior) - (horní a dolní terminální ploška)

Arcus vertebrae (oblouk obratlový,
začíná „nožičkou“- pediculus arcus vertebrae)

Foramen vertebrale (obratlový otvor)
(canalis vertebralis)

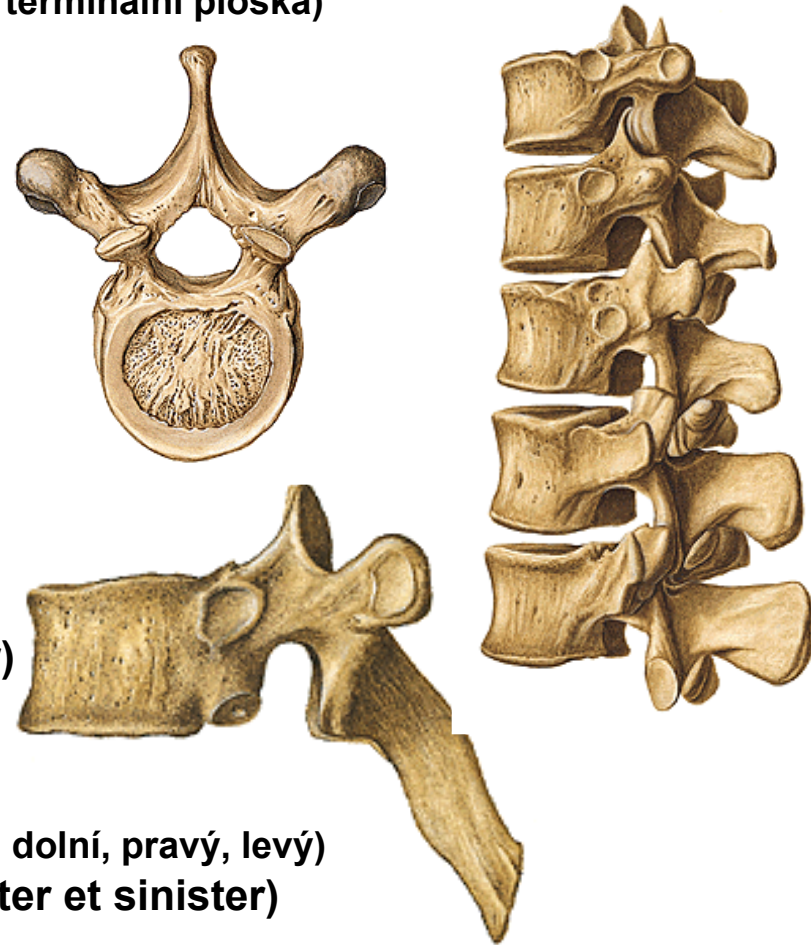
Incisura vertebralis superior et inferior
(Obratlový zářez horní a dolní)

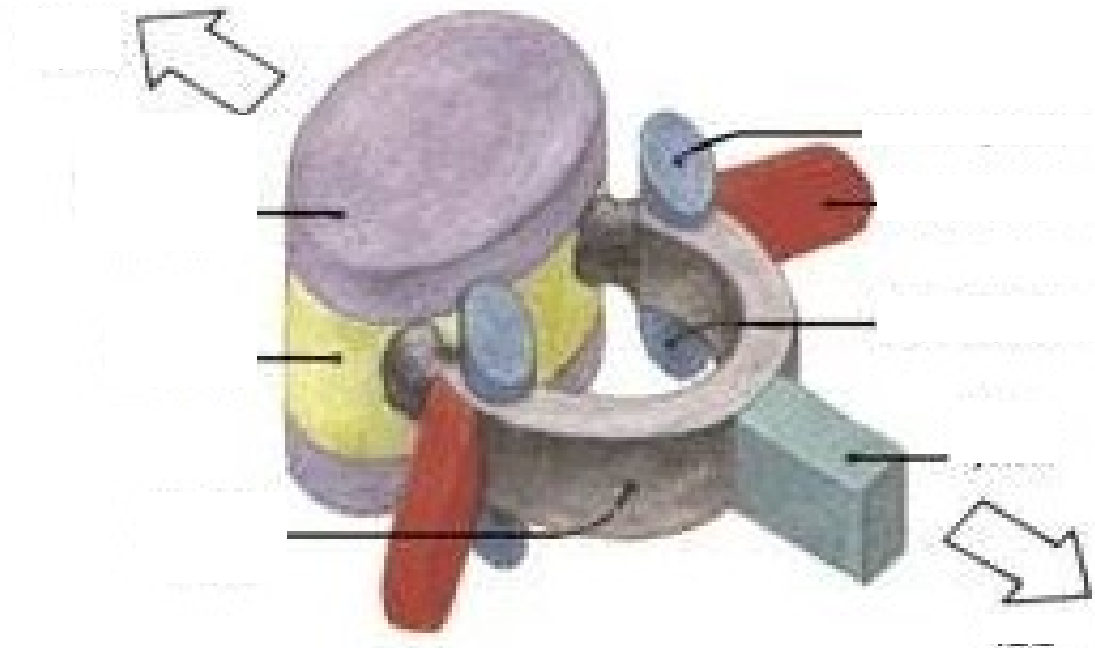
Foramen intervertebrale (meziobratlový otvor)

Processus vertebrales (obratlové výběžky)
4x **processus articulares** (kloubní výběžky – horní, dolní, pravý, levý)
(processus articularis superior et inferior - dexter et sinister)

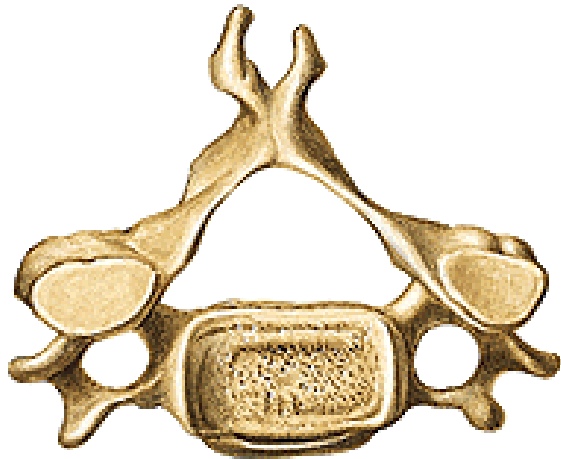2x **processus transversus** (dexter et sinister) – (příčné výběžky pravý, levý)

1x **processus spinosus** (trnový výběžek)





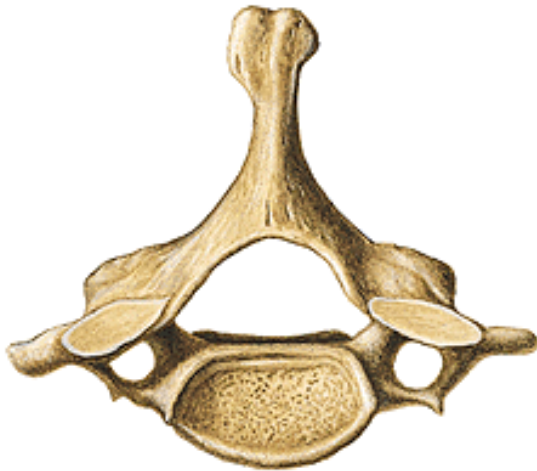Vertebrae cervicales C₁ – C₇ (krční obratle)



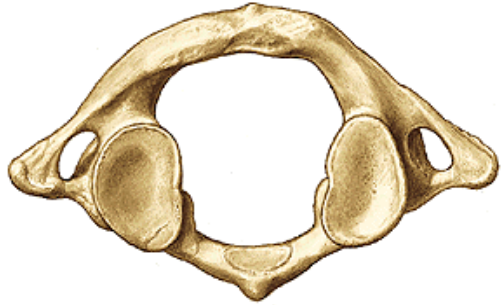Základní stavba – obratlové tělo, oblouk, otvor obratlový, incisury, otvor meziobratlový, výběžky

Zvláštnosti:

- **Foramen processus transversari** = základní znak
!!!!!!
- Sulcus nervi spinalis
- Tuberculum anterius et posterius processus transversari
- Uncus corporis vertebrae
- Postavení processus articulares
- Bifurkace trnových výběžků (C2 – C6)
- C6 - **tuberculum caroticum** (velké tuberculum anterius)
- C3 – nejmenší tělo
- C7 – **vertebra prominens** (velký processus spinosus, první hmatný výběžek na páteři)



C₁ - Atlas

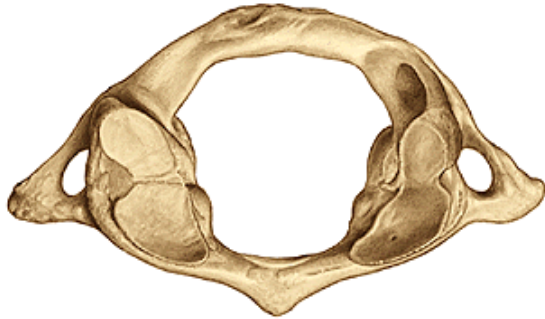


Arcus anterior et posterior atlantis

fovea dentis

tuberculum anterius et posterius atlantis

foramen vertebrale



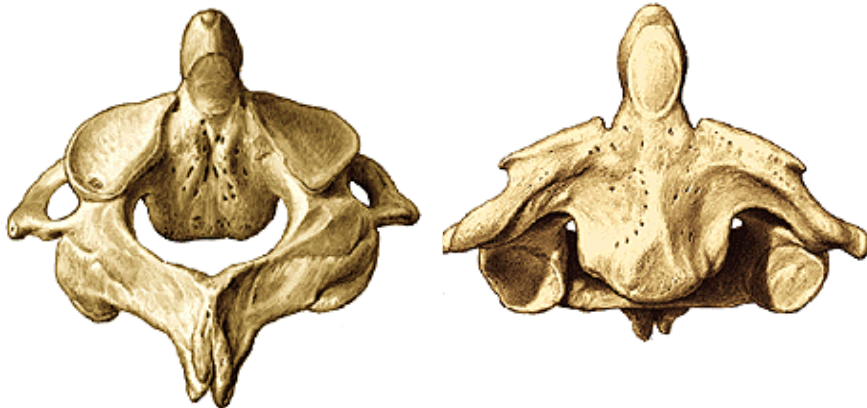Massae laterales

facies/fovea articularis superior et inferior

sulcus arteriae vertebralis

processus transversi + foramen processus transversi

C₂ - Axis



Corpus vertebrae

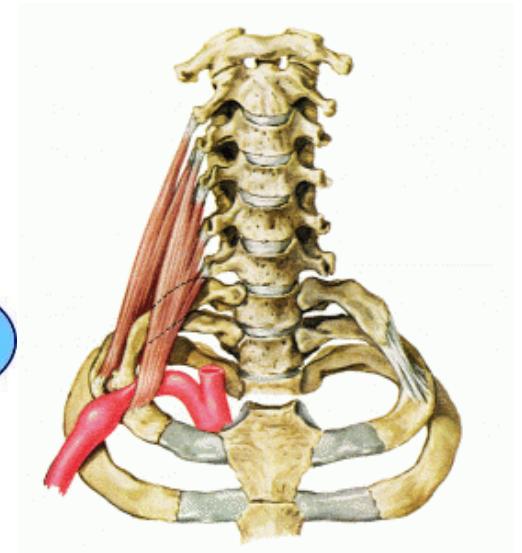
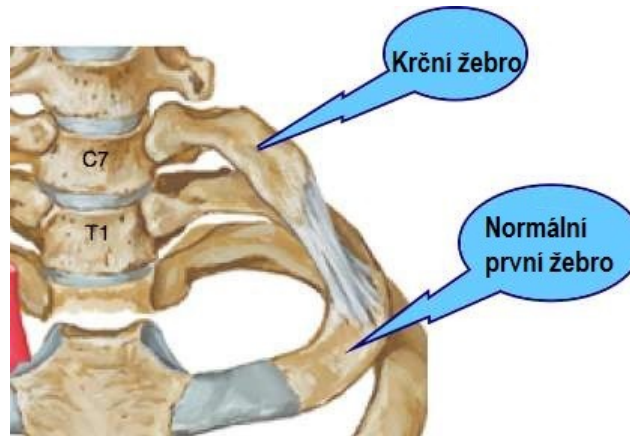
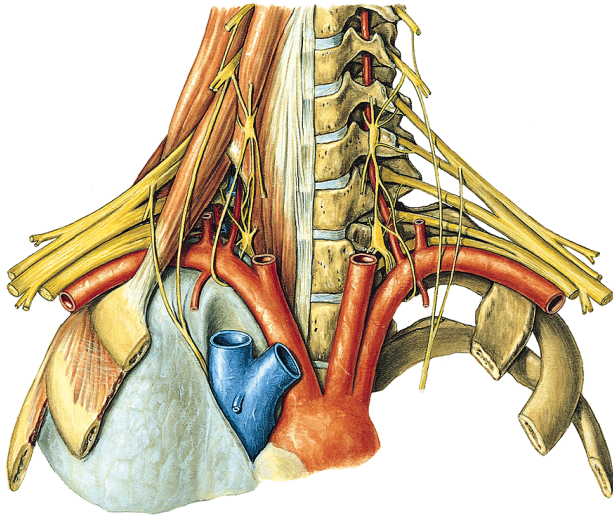
Dens axis

facies articularis anterior et posterior dentis

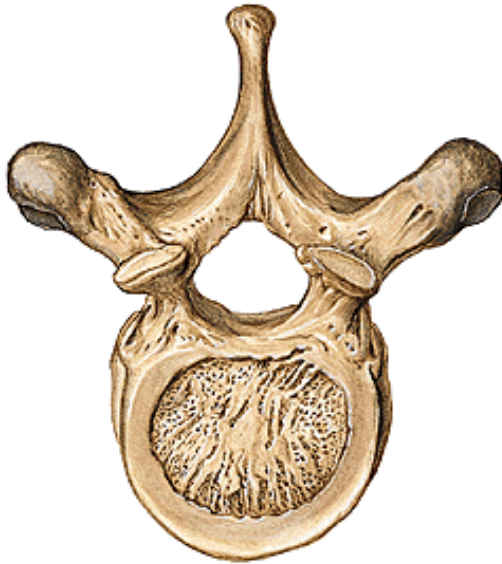
apex dentis

processus transversi + foramen proces. transv.

Krční žebro



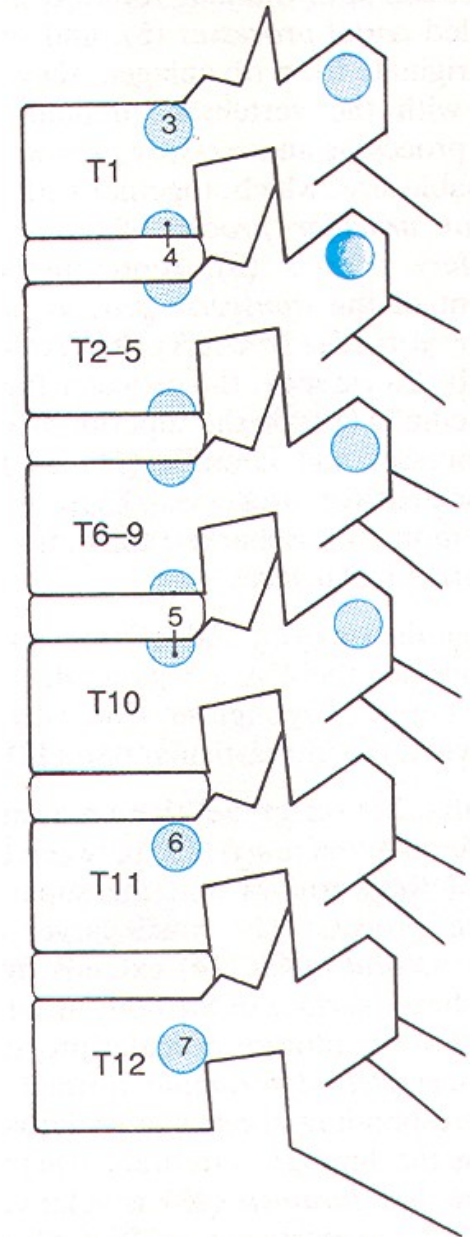
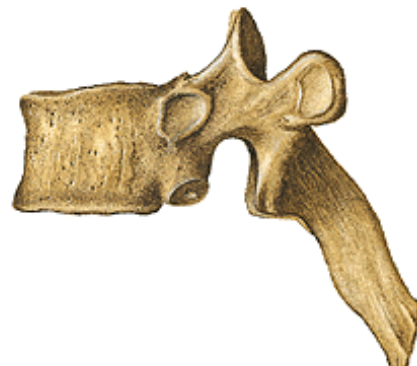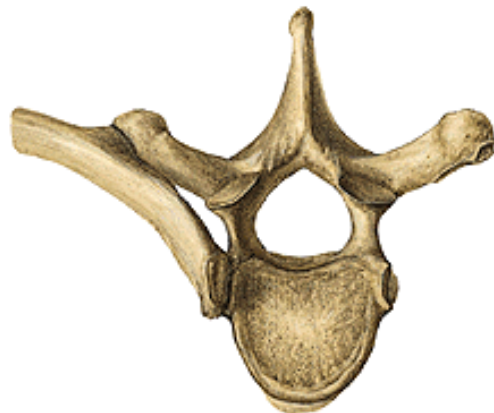Vertebrae thoracicae Th₁ – Th₁₂ (hrudní obratle)



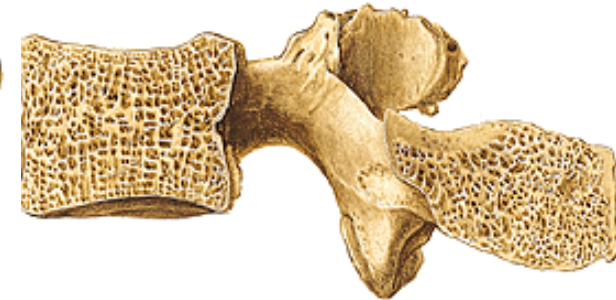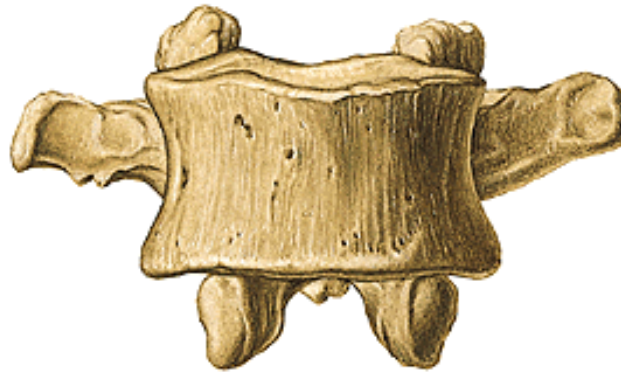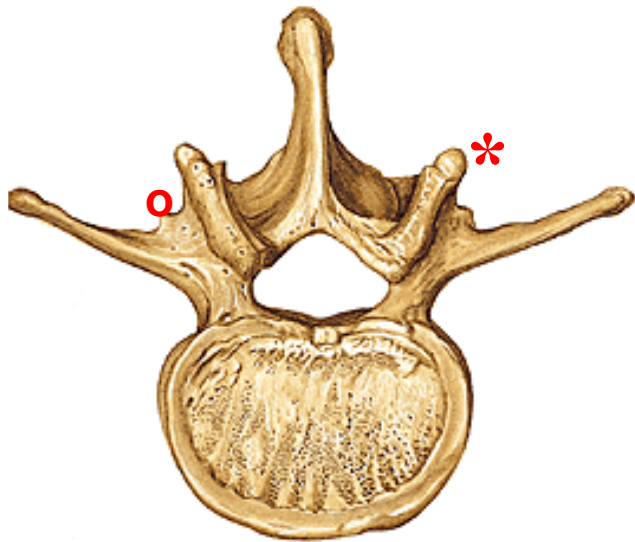
fovea costalis (dextra et sinistra)

fovea costalis processus transversi

postavení processus articulares



Vertebrae lumbales L₁ – L₅ (bederní obratle)



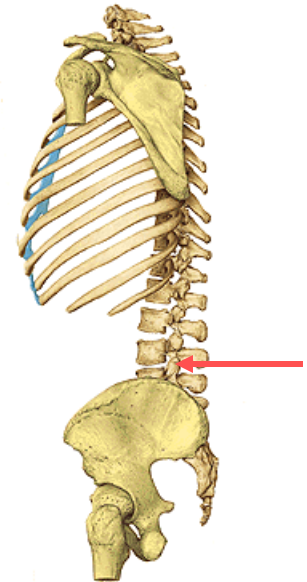
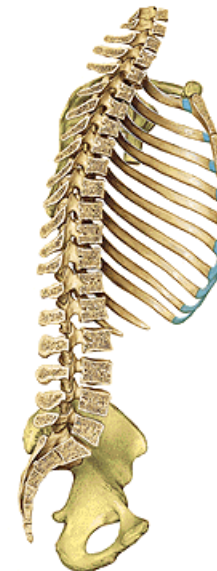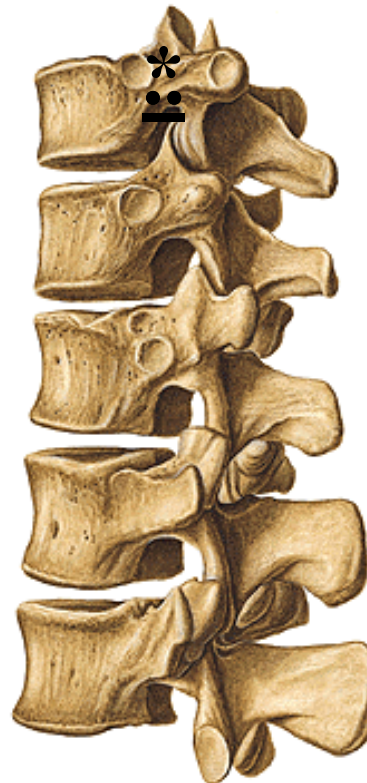
processus costarii

processus mammillares *

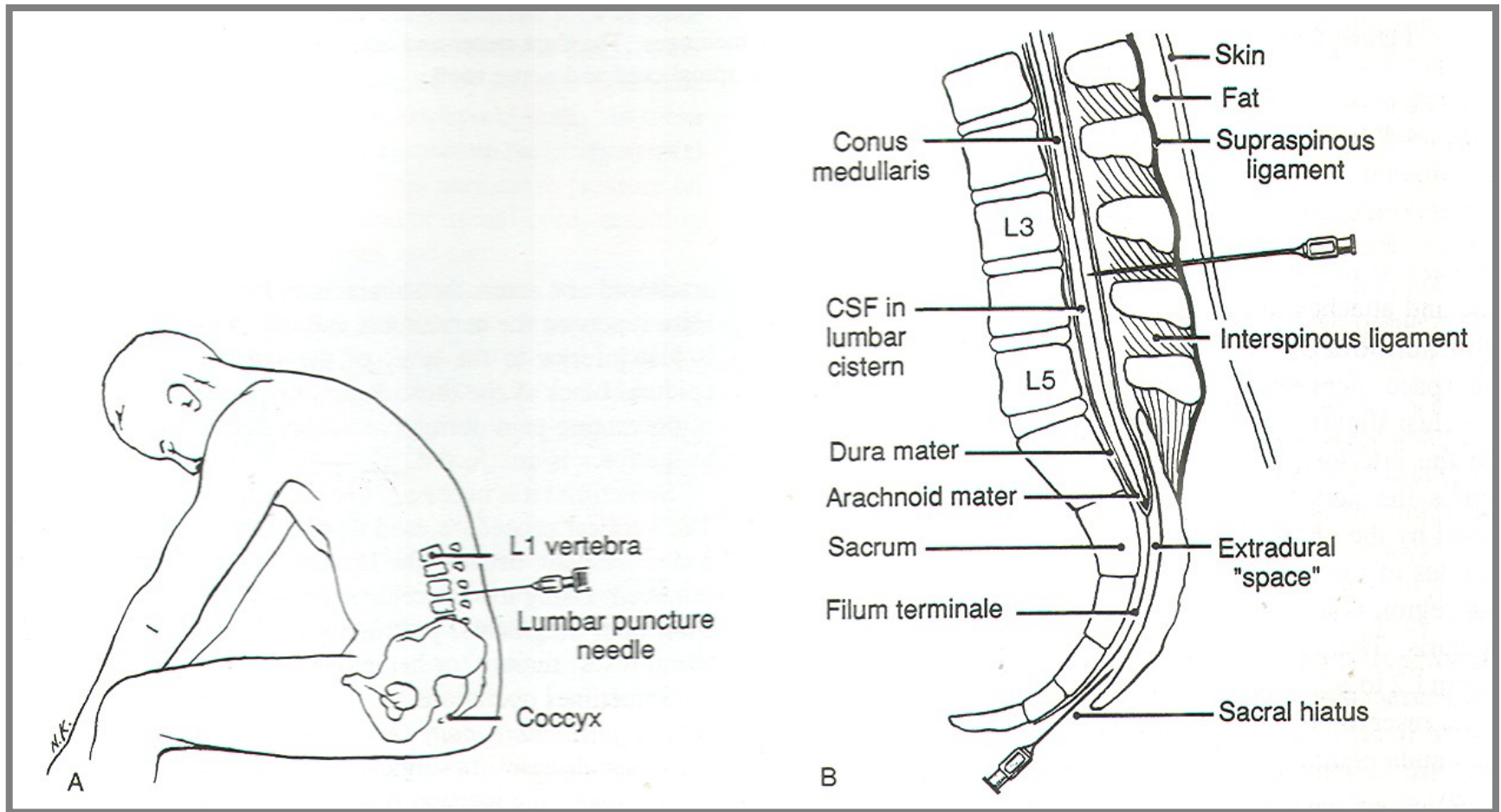
processus accessorii o

pozice kloubních výběžků

tvar processus spinosi

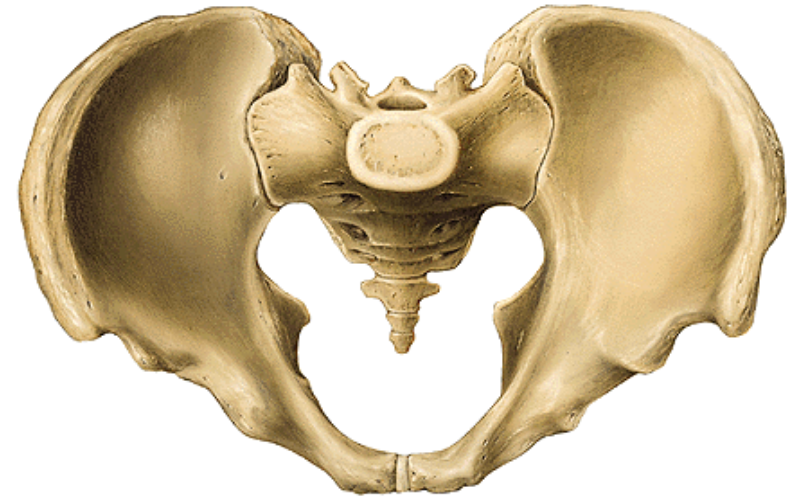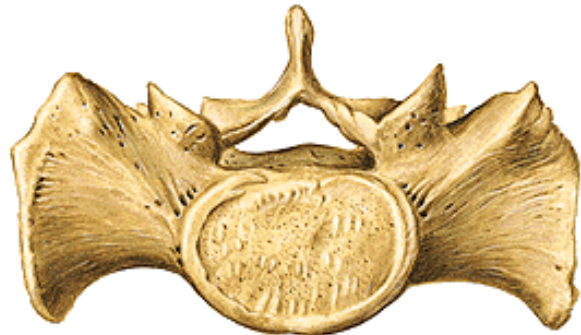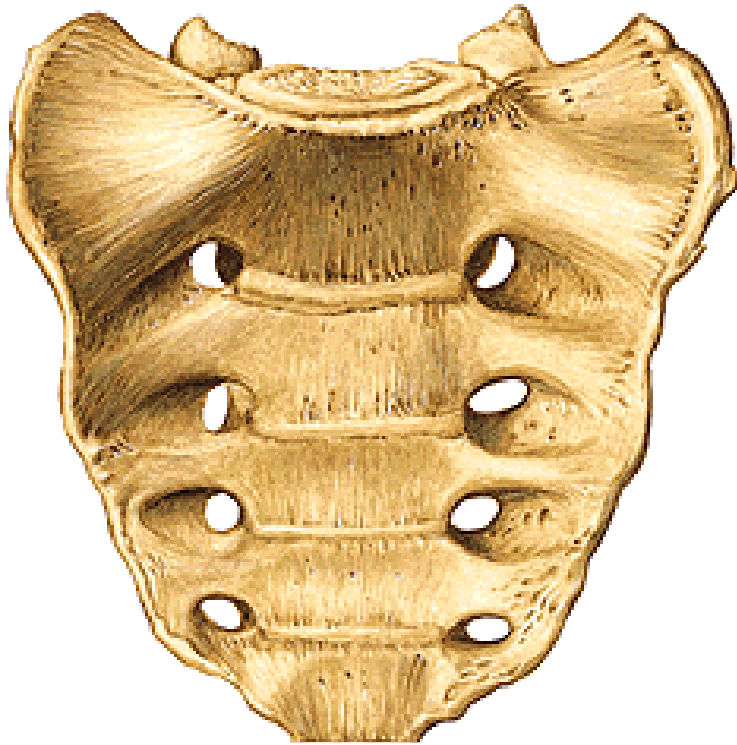


Lumbální punkce (mezi L₃ – L₄)



Vertebrae sacrales, os sacrum (křížové obratle, křížová kost)

Facies pelvina (pánevní plocha)



basis – facies terminalis superior

apex – facies terminalis inferior

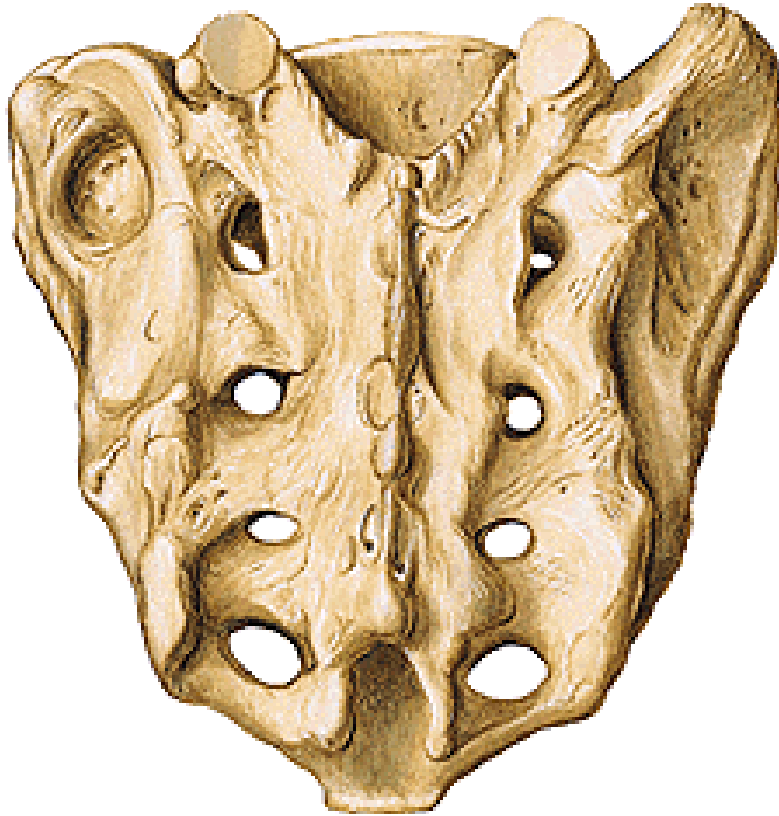facies pelvina

lineae transversales

foramina sacralia pelvina

promontorium

Os sacrum (křížová kost)



Facies dorsalis (dorzální plocha)

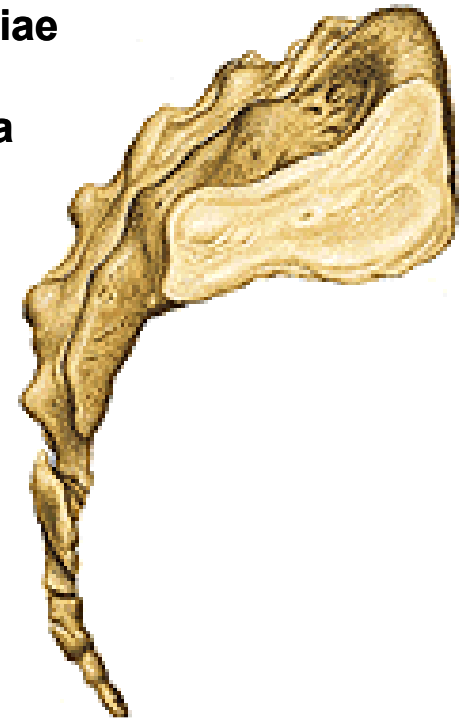crista sacralis mediana
cristae sacrales intermediae
cristae sacrales laterales
foramina sacralia dorsalia
tuberositas sacralis

Partes laterales

facies auriculares

Canalis sacralis

hiatus canalis sacralis
cornua sacralia



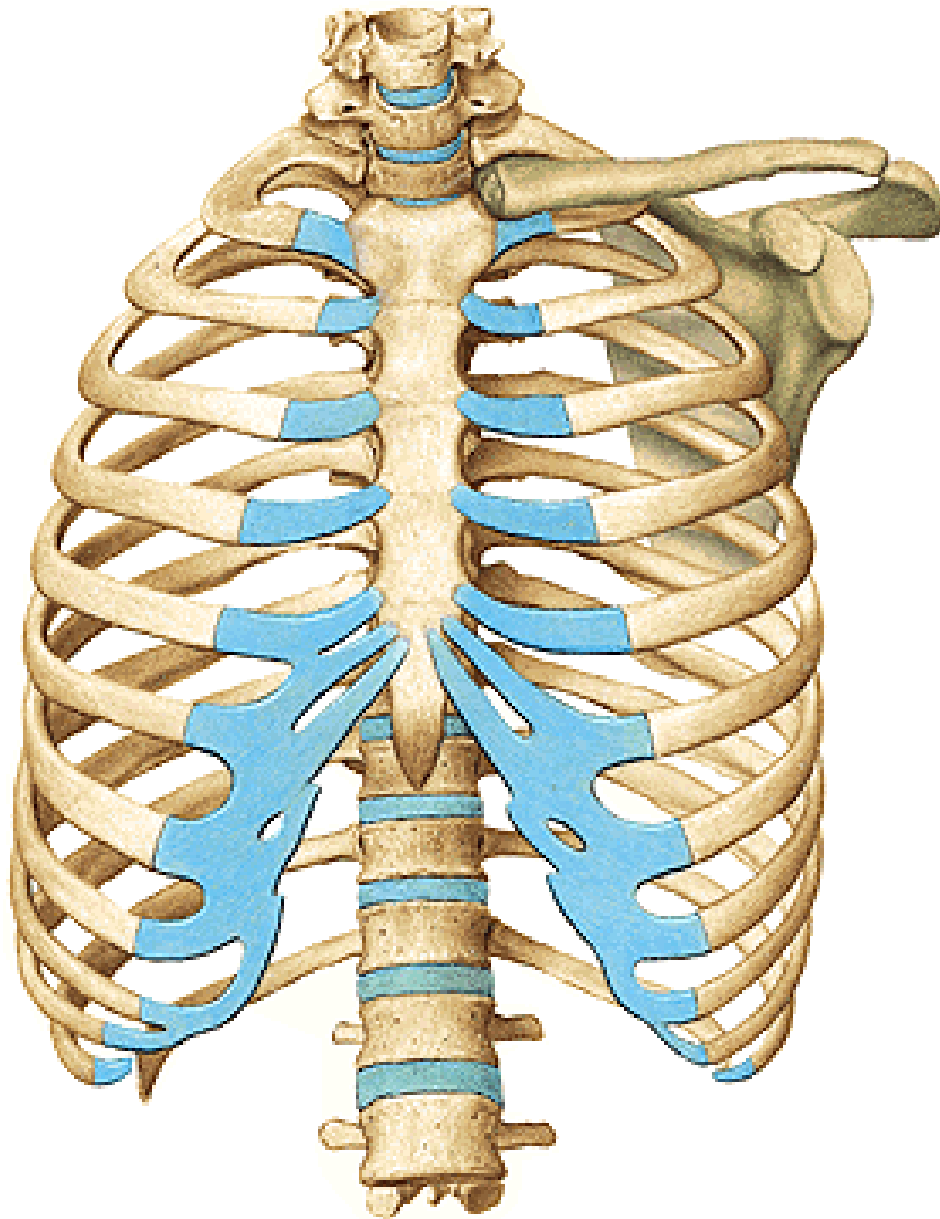
Vertebrae coccygeae, os coccygis (kostrční obratle, kostrč) (Co₁ – Co₄₋₅)



basis – facies terminalis superior
cornua ossis coccygis

apex

Costa (žebro - 12 párů)



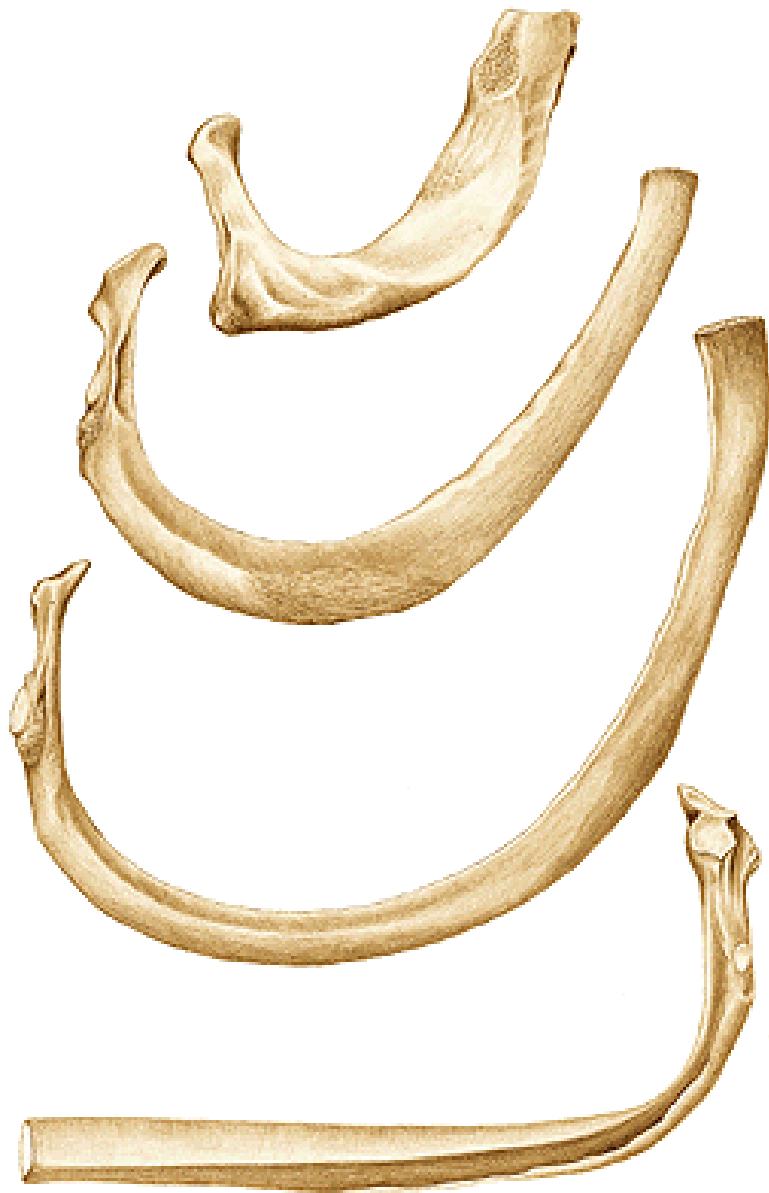Costae verae (1.-7.)

Costae spuriae (8.-10.)

Costae fluctuantes (11., 12.)

Krční žebro

Lumbální žebro (v blízkosti ledvin)



Os costae

Cartilago costae

Caput

facies articularis

(2. až 10. žebro - crista capitis costae)

Collum

tuberculum costae

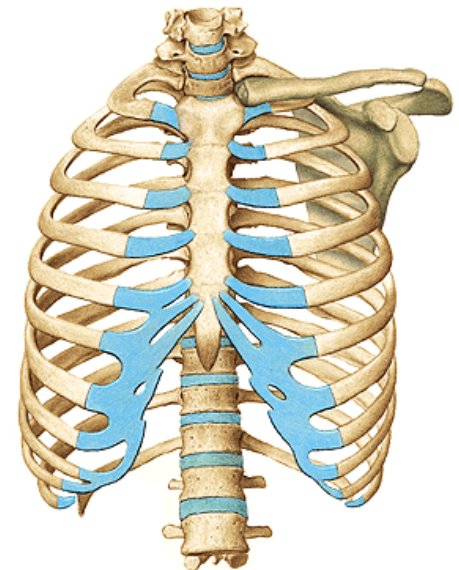
facies articularis tuberculi costae

Corpus

angulus costae

crista costae

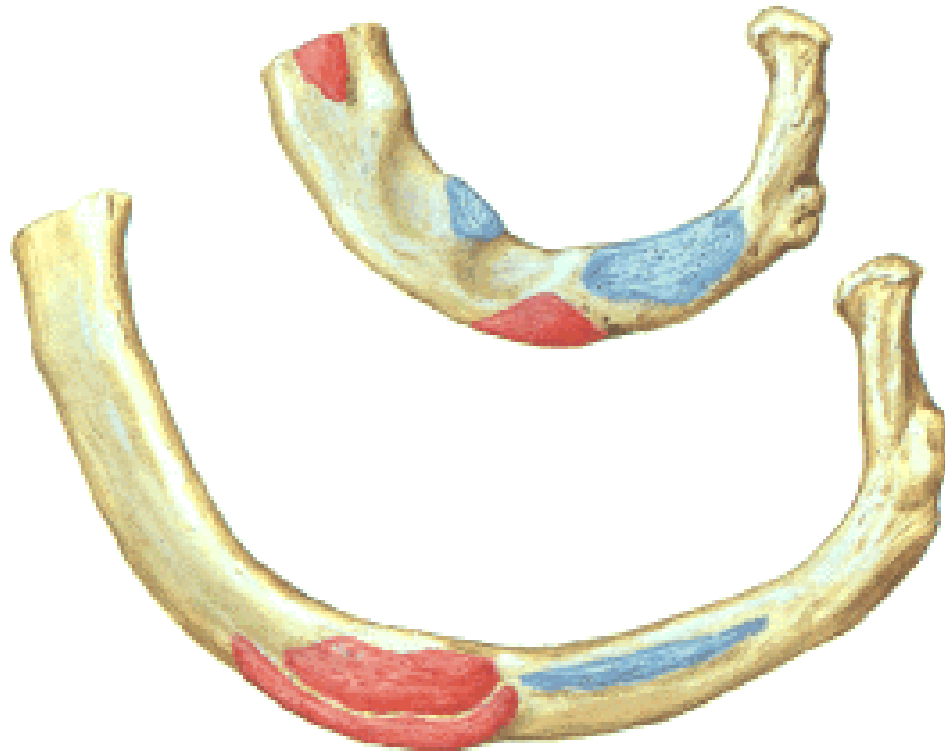
sulcus costae



Costa prima

(první žebro, malé, zploštělé, nehmatné)

- tuberculum musculi scaleni anterioris
- sulcus arteriae subclaviae
- tuberculum musculi scaleni medii

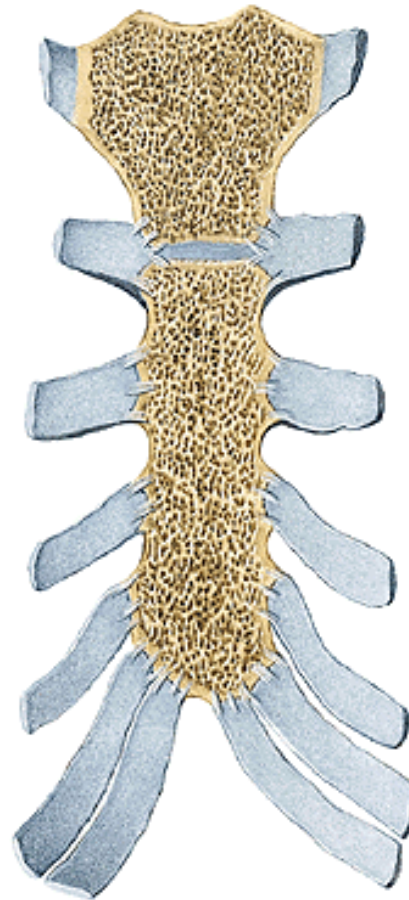
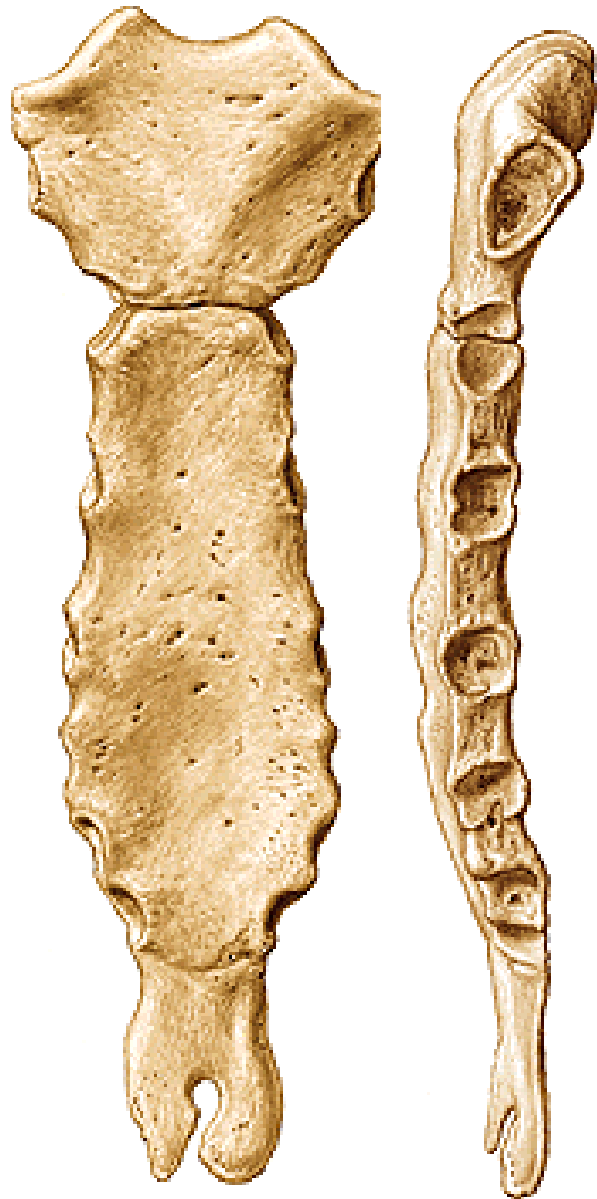


Costa secunda (druhé žebro)

- tuberositas musculi scaleni posterioris
- tuberositas musculi serrati anterioris

11. a 12. žebro – tuberculum costae a sulcus costae chybí!!!

Sternum (hrudní kost)



Manubrium sterni
incisura clavicularis
incisura jugularis
incisurae costales 1.,2.

Angulus sterni

Corpus sterni
incisurae costales (3.-7. žebro)

Processus xiphoideus

Sternální punkce

Použité obrázky byly převzaty z

Čihák, R. (1987):

Anatomie 1. Avicenum, Zdravotnické nakladatelství.

Putz, R. (2008):

Atlas of Human Anatomy Sobotta. Elsevier Books.

Keith L. Moore, Arthur F. Dalley (2005):

Clinically Oriented Anatomy. Williams and Wilkins.

Platzer, W., Kahle, W., Leonhardt H. (1992):

Locomotor system. Georg Thieme Verlag, Stuttgart, New York, 4th edition.